昭和60年12月3日第4種郵便物認可　平成2年8月25日印刷　平成2年8月28日発行　ISSN 0910－5700

第7巻・第2号　Vol. 7 No. 2, 1990

日本手の外科学会雑誌

The Journal of Japanese Society for Surgery of the Hand

日本手の外科学会

日手会誌　日本手の外科学会　J. Jpn. Soc. Surg. Hand

薬価基準収載

手の痛みと腫れに

経皮複合消炎剤

モビラート®軟膏

〔組　成〕

1 g中

ヘパリン類似物質……2.0mg

副腎エキス……10.0mg

サリチル酸……20.0mg

添加物としてラノリンアルコール、セトステアリルアルコール、モノエタノールアミン、チモール、エデト酸ナトリウムを含有する。

〔効能・効果〕

変形性関節症（深部関節を除く）、関節リウマチによる小関節の腫脹・疼痛の緩解、筋・筋膜性腰痛、肩関節周囲炎、腱・腱鞘・腱周囲炎、外傷後の疼痛・腫脹・血腫

その他の使用上の注意等については添付文書をご覧ください。

〔用法・用量〕

通常、1日1～数回、適量を塗擦又はガーゼ等にのばして貼付する。症状により密封法を行う。

〔使用上の注意〕

1．次の場合には使用しないこと

(1)出血性血液疾患（血友病、血小板減少症、紫斑病等）

(2)僅少な出血でも重大な結果を来すことが予想される場合

(3)サリチル酸に対し過敏症の既往歴のある患者

2．副作用

過敏症　ときに発赤、瘙痒、また、まれに発疹、皮膚炎、皮膚刺激等の過敏症状があらわれることがあるので、このような症状があらわれた場合には使用を中止すること。

資料請求先

製造販売　マルホ株式会社　大阪市北区中津1丁目6－24

提携　ルイトポルド・ウエルク製薬会社　ドイツ・ミュンヘン

1189

日本手の外科学会会則

第1章　総　　則

第1条　本会は，日本手の外科学会（Japanese Society for Surgery of the Hand）と称する．

第2条　本会は，手の外科の進歩発展を図るのを目的とする．

第2項　この目的のために，本会は研究教育活動を組織し学術集会を開催する．

第3条　本会の事業年度は，総会後に始まり，翌年の総会日を以っておわる．

第2章　会員および会費

第4条　会員を，正会員，名誉会員および特別会員とする．

第5条　正会員は医師にして，本会の目的に賛同し，会費を納めるものとする．

第2項　名誉会員および特別会員は，本会の進歩発展に多大な寄与，特別な功労のあった者のうちから，会長が推薦し評議員会および総会で承認されたものとする．

第6条　入会希望者は，所定の申込書に，会員2名の推薦状を付し，入会金(2,000円)および当該年度の会費を添えて，本会事務局に申込むものとする．

第2項　退会希望者は，退会届を本会事務局に提出するものとする．

第7条　会費は年額9,000円とする．

第8条　正会員にして，3年間会費を納めない者は，退会と認める．
すべて，既納会費は還付しない．

第3章　役　　員

第9条　本会に次の役員を置く．会長，副会長各1名．監事2名．
評議員若干名．必要により書記を置くことができる．

第10条　会長は，本会を代表し，会務一切を統括する．

第2項　副会長は，次期会長予定者であり，会長を補佐し，会長に事故あるとき，または欠けたときはその職務を代行する．

第3項　監事は本会の会計を監査する．

第4項　評議員は，会長の諮問に応じて重要事案を評議するものとする．この目的のために，別に運営委員会，その他の委員会をおくことができる．

第11条　会長，監事，評議員および委員会委員の任期は1ヵ年とする．監事，評議員および委員会委員は重任を妨げない．

第4章　総　　会

第12条　総会は年1回とする．総会においては以下の事項を挙行する．庶務会計報告，翌年度総会および学術集会開催地の決定．

第13条　翌年度総会と期日は，次期会長がこれを定める．

第14条　総会および学術集会の次第は，原則として会長が1ヵ月前までに会員に通知する．

第15条　学術集会における，発表は次項によるものの他は会員に限る．

第2項　会員以外の共同発表希望者は，年会費の二分の一を納め，会長が適当とみとめたものとする．

附　　則

第16条　本会則の改正は，総会においてその出席会員過半数の同意を要するものとする．

第17条　本会の事務局は，九州大学医学部整形外科学教室内におく．

附　　則

本会則は，昭和59年5月9日より適用する．

附　　則

本会則は，昭和61年5月9日より適用する．

日本手の外科学会

「日本手の外科学会雑誌」投稿規定

1）本誌は年6回発刊する．
2）寄稿者は，本会会員であることを要する．
3）論文は未発表のものであることを要し，掲載後は，本学会の承諾なしに他誌への転載を禁ずる．
4）論文の長さは，およそ下記制限内とする．

原著，総説…… 400字詰，35枚以内
症例報告，その他…… 400字詰，20枚以内
◎ 学術集会発表論文…… 本文，図，表，写真，文献を含めて，400字詰，12枚以内（原則として当日会場で提出すること．また，図，表，写真は1個につき400字詰1枚と数えるものとする．）

5）論文は，和文もしくは英文とする．和文論文はワープロ使用の場合，20字×20行で1枚400字にし行間を十分とること．英文論文は，タイプライター，ワープロを用い，ダブルスペースとする．題は冠詞，接続詞，前置詞はすべて小文字，名詞，動詞，形容詞の頭文字は大文字とする．論文は，常用漢字，新かなづかい，新医学用語を用い，かつ「整形外科用語集」にできるだけ従うものとする．数量を示す文字は，cm，mℓ，ℓ，gなどを使用する．文中の欧語はタイプライター使用のこと．文中の数字はアラビア数字（1，2，3……）を使い，人名はできるだけカナ書きを避け，横文字で記載すること．

例　Heberden 結節，Volkmann 拘縮

なお，別刷は改版後は原則として受付けないので，著者校正の際に別刷所要部数を赤字で付記すること．

6）著者の数は原則として5名以内とする．
7）論文のほかに，下記形式で抄録と Key Word と略題とリプリント請求先の住所を添えること．

a）和文論文の場合

英文抄録：タイプ用紙にダブルスペースで400語以内とする．（題名，著者名〔Full Name〕，所属を加える．ただし学術集会発表論文では，著者名は First Author のみとし，共著者がある場合 et al. をつけ，所属も First Author のみとする．）

例　Roentgenological Studies on the Hands of Japanese ; 4th Report
(A Study on the Hands of Girls with Idiopathic Scoliosis)
Takeshi Yoshie, et al.
Department of Orthopaedic Surgery, Gunma University School of Medicine

b）英文論文の場合

和文抄録：800字以内とする．（題名，著者名，所属を加える．）

c）英語の Key Word 5個以内をつける．
d）和文論文の場合25字以内の略題をつける．
e）リプリントの請求先の氏名と住所を英語で添える．

例　Taro Yamada, M. D.
Department of Orthopaedic Surgery, Faculty of Medicine,
Kyushu University, 3-1-1 Maidashi, Higashi-ku, Fukuoka 812, Japan.

8）図および写真は正確，鮮明なものとし，それらの説明文および表はすべて英文とする．（挿入位置は，本文原稿の欄外に指定しておくこと．）図，表の番号は，Fig. 1, Fig. 2, ……, Table 1, Table 2, ……などを使用する．

9）学会中の質疑応答の記載については，質疑および応答内容が共に提出されているもののみを学術集会発表論文に記載する．

10）引用文献は重要なものにとどめ，論文の最後にアルファベット順に並べ，本文中に見出し番号を入れ，その記載法は次に従うこと．不備のものは削除することがある．

a）雑誌は著者名（姓を先に）標題．誌名，巻：ページ，発行年．

例えば，和文論文は，

津山　直一　他：末梢神経損傷の種種相．災害医学，11：1-15，1968．

英文論文は，

Boyes, J. H., et al.: Dupuytren's disease involving the volar aspect of the wrist. Plast. Reconstr. Surg., 41: 204-207, 1068.

雑誌名の略称は和文論文，英文論文とも公式のものを用いる．

共著者名は First Author のあとに et al. と略す．

原著は，43：909-915のごとく始めと終わりのページを書くが，Proceedings または学会抄録は25：112のごとく標題のページを書けばよい．

b）単行書は著者名（姓を先に）：書名．版，発行者（社），発行地，ページ，発行年．

例えば，

Rank, L. K., et al.: Surgery of Repair as Applied to Hand Injuries. 4th ed., Churchill Livingstone, Edinburgh and London, 183-189, 1973.

c）英文論文の場合，文献に引用する日本語論文は，標題は英訳し，雑誌名は所定の欧文略記法があればそれを用い，なければローマ字で書き，次に（　）して英訳名をいれ，末尾に（Japanese）とすること．

11）初校は著者が行う．校正はできるだけ早く済ませ，書留速達にて返送のこと．

12）投稿論文はオリジナル１部の他コピー３部を添えて提出すること．ただし写真はすべて焼き付けしたものを提出する(コピーは認めない)．論文の採否については，編集委員会においてこれを決定する．なお，用語，表現などにつき投稿規定に従い修正することがあるので，あらかじめ了承されたい．

13）原著は，論文が当事務局へ到着した日を受付日とする．

14）掲載料は，学術集会発表論文の場合，本文，図，表，写真を含めて４頁以内17,000円とし，これを超えるものは実費負担とする．ただし，図，表，写真は，４個まで無料とするが，これを超えるものは実費負担とする．学術集会発表論文以外の論文では，10頁以内１頁につき7,000円とし，これを超えるものは実費負担とする．ただし図・表・写真は実費負担とする．また抄録等は１頁につき7,000円とする．

参考
- 図の組合せは文字の大きさが変ると各々を１個と数える．
- 表は１表を１個とする．
- 複数の写真を組合せて１つの図とする場合は，各写真の左下にA，B，C，の記号をロットリング，インスタントレタリング等で記入した上で合成すること．
- 組合せ写真になっていない場合は各１枚を１個と数える．
- １つの図・表の大きさはＢ５判用紙１枚におさまる程度を限度とする．
- 写真と図の組合せは各々を１個と数える．
- 鉛筆書きの図はトレース料として実費を徴収する．

15）別刷は実費著者負担とする．ただし，30部までは無料とする．別刷は掲載料納入後に送付する．30部を超える場合は実費を徴収する．

16）事　務　局

〒812　福岡市東区馬出3-1-1
九州大学医学部整形外科学教室内
日本手の外科学会事務局
☎092-641-1151　内線2434

Key word をつける前に

本誌では，論文に英語の Key word をつけていただいておりますが，これは最近医学情報が世界的にコンピュータ処理されている実情に応ずるためです．そのため著者は，情報を求める人が簡単に効率的に検索できるよう，自分の論文が何に関するものか，どういう分野の参考となるかということをよく考慮し，Key word を選ぶ必要があります．従って単語を並べた長いものや，あまりに漠然としたことば（例えば result, change, problem など）や，あまりに難しいことばは Key word として適当ではありません．

また，手の外科領域に留まらず，例えば ME, biomechanics などの別の分野のことばもつけておくこと，他科の研究者にも読まれる機会が増加するものと思われます．

なお，本誌第 6 号に Key word index を掲載いたしますので，どうぞご活用下さい．

目　次

マイクロサージャリー—基礎—

Telescoping Anastomosis とその静脈移植への応用 ……斎　藤　　覚・他…… 177

S. Saitoh, et al.: Microvascular Telescoping Anastomosis and its Application to Autogenous Vein Grafting

実験的再接着肢における皮膚血流量の経時的変化について……鈴　木　克　侍・他…… 181

K. Suzuki, et al.: An Experimental Study on the Skin Blood Flow after Replantation

移植動脈モデルにおける血管平滑筋の薬剤感受性の変化……上　田　吉　生・他…… 186

Y. Ueda, et al.: Changes in Sensitivity to Agonists in Vascular Smooth Muscle of the Autografted Artery

皮弁の阻血壊死抑制における血管拡張剤の効果と
その作用機序について……川　端　秀　彦・他…… 190

H. Kawabata, et al.: The Salvage of Ischemic Free Flaps Using Vasodilatory Drugs

血管柄付同種骨移植の実験的研究
—免疫抑制下での移植骨の運命—……重　冨　充　則・他…… 194

M. Shigetomi, et al.: An Experimental Study on Vascularized Bone Allograft in Rats
— The Fate of the Graft Bone under Immunosuppression —

血管柄付同種関節移植の実験的研究
—第1報　免疫抑制下における移植関節の
viability について— ……村　松　慶　一・他…… 198

K. Muramatsu, et al.: Experimental Studies on Vascuralized Bone and Joint Allograft
— 1st Report. Viability of Grafted Bone and Joint under Immunosuppresion —

血管柄付同種関節移植の実験的研究
—第6報：F1 動物を用いた血管柄付同種移植実験— ……糸　賀　英　也・他…… 201

H. Itoga, et al.: Experimental Studies on Vascularized Allogeneic Joint Graft
— 6th. Report: Using F1 rat for donor —

ラット Growth Plate の冷却保存に関する実験的研究 ……鈴　木　　潔・他…… 205

K. Suzuki, et al.: Experimental Study on Cold Storage of Rat Growth Plate

Prefabricated vascularized joint transfer
の実験的研究（第2報）……庄　野　正　生・他…… 208

M. Shono, et al: Experimental Study on Prefabricated Vascularized Joint Transfer in Rats

筋肉，皮膚の虚血再灌流障害と組織内 SOD 活性値について
—筋肉，皮膚の虚血再灌流障害と SOD 活性値— ……鈴　木　茂　彦・他…… 212

S. Suzuki, et al.: Ischemic-reperfusion Injury and Tissue SOD Activity of Muscle and Skin

ラット後肢を用いた複合組織の保存に関する実験的研究
—CoQ_{10} の有効性と活性酸素の発生について—……横　山　一　彦・他…… 216
K. Yokoyama, et al.: Experimental Studies on Cold Preservation of Rat Limb in Euro-Collins' Solution
— Protective Effect of CoQ_{10} on Reperfusion Injury and Quantitative Assesment of Superoxide in Blood —

Rat 後肢を用いた複合組織移植の実験
—骨格筋の保存について—……紀　平　昌　保・他…… 222
M. Kihira, et al.: Experimental Study on Preservation of Skeletal Muscle in Tissue Transfer Using Rat Hind Limbs

切断肢のエネルギー代謝に関する実験的研究（第3報）
—人工血液灌流による骨格筋内の ATP 値，
尿酸値の変動について—……高　橋　文　人・他…… 226
F. Takahashi, et al.: Changes in Skeletal Muscle ATP and Uric Acid Levels After Artificial Blood Perfusion

体外循環法による組織移植
—第一報：皮弁—……前　田　昌　己・他…… 231
M. Maeda, et al.: Extracorporeal Circulation for Tissue Transfer
— The First Report: Free Flap Transfer —

マイクロサージャリー—臨床—

Reverse Dorsal Metacarpal Flap ……澤　泉　雅　之・他…… 235
M. Sawaizumi, et al.: Reverse Dorsal Metacarpal Flap

Free dorsal metacarpal flap を用いた指 PIP
関節以遠軟部損傷の再建……柴　田　　実・他…… 239
M. Shibata, et al.: Reconstruction of Soft Tissue Defects of the Fingers Distal to the PIP Joint Using Free Dorsal Metacarpal Flap

後骨間動脈皮弁による組織欠損の治療経験……橋　本　二美男・他…… 243
F. Hashimoto, et al.: Posterior Interosseous Island Forearm Flap Tranfers in Skin Defects

四肢（上肢）再建における Groin flap の有用性の再検討 ……日　浦　泰　博・他…… 248
Y. Hiura, et al: Reevalution of the Usefulness of Groin Flap for Reconstruction of (Upper) Extremities

四肢機能再建における機能的筋肉移植術の検討……伊　原　公一郎・他…… 252
K. Ihara, et al.: Free Muscle Transplantation for the Functional Reconstruction of the Extremities — Results and Factors Affecting the Functional Recovery —

上肢への血管柄付腓骨移植術……面　川　庄　平・他…… 256
S. Omokawa, et al.: Reconstruction of the Bone in the Upper Extremity with Vascularized Fibula Grafts

再接着指自体の機能障害に対する評価法について……鈴　木　　康・他…… 261
Y. Suzuki, et al.: Functional Evaluation of Replanted Digits

肢指再接着症例の術後成績と社会復帰状況……堺　　慎・他…… 265
M. Sakai, et al.: The Study of Replantation Surgery on the Aspects of Return to Work

指引きちぎり断裂再接着例の成績……西　下　淑　文・他…… 268
Y. Nishishita, et al.: The Replantation of Traction Avulsion Amputated Digits

その他

不動性萎縮筋における血管の観察……伊　藤　俊　雄・他…… 271
T. Itoh, et al.: Three Dimensional Structure of Vascular Network in Normal and Immobilized Muscles

母指 CM 関節の解剖学的検討
—接触部位と接触面積について—……百　瀬　敏　充・他…… 275
T. Momose, et al.: Anatomical Study of the First Carpometacarpal Joint —Contact Area—

Dupuytren 拘縮術後 5 年以上の長期成績の検討 ……中　山　貴　士・他…… 279
T. Nakayama, et al.: Follow up Studies More Than 5 Years on the Post-Operative Results for Dupuytren's Contracture

第 7 回中部日本手の外科研究会抄録…… 283
第 4 回東日本手の外科研究会抄録…… 295
第 11 回九州手の外科研究会抄録 …… 314

日手会誌（J. Jpn. Soc. Surg. Hand），第7巻 第2号 177-180，1990

マイクロサージャリー—基礎—

Telescoping Anastomosis とその静脈移植への応用

信州大学医学部整形外科

斎藤 覚・中土幸男

Miami 大学整形外科，Rehabilitation 部

W. S. Hart, W. E. Burkhalter

Microvascular Telescoping Anastomosis and its Application to Autogenous Vein Grafting

Satoru Saitoh, et al.

Department of Orthopaedics, Shinshu University School of Medicine

An experimental study was performed to cofirm the effectiveness of the microvascular telescoping anastomosis and to examine whether it can be used twice at both proximal and distal anastomotic sites in an autogenous vein grafting.

24 femoral arteries of 12 rats and 23 femoral veins of another 12 rats were exposed under intraperitoneal pentobarbital anesthesia. These vessels were cut at the mid-thigh and repaired using the microvascular telescoping anastomosis technique described by Lauritzen in 1978. The proximal stump of the femoral artery was inserted into the distal stump using 3 to 4 sutures in 10 arteries and 2 sutures with CO2 laser welding in 14 arteries. In the femoral vein repair, the distal stump was inserted into the proximal stump according to the direction of blood flow. 4 sutures were used in 7 veins and 2 to 3 sutures with CO2 laser welding were used in 16 venous repairs.

For vein grafting, a 5 mm long defect was created in 14 femoral arteries of 14 rats and was repaired by the telescoping vein grafting technique using 4 sutures at both proximal and distal anastomotic sites. The inferior epigastric vein was used as a graft and the proximal stump of the femoral artery was inserted into the proximal end of the graft at the proximal anastomotic site. The distal end of the graft was then inserted in the distal stump of the femoral artery at the distal anastomotic site. All sutures were introduced through the adventitia of the inserted vessel wall and were kept out of the lumen.

The patency rate was observed 3 days, 1, and 3 weeks after the arterial and venous repair and was seen at 3 weeks after the vein grafting. The overall patency rates in the arterial, venous repair, and the vein grafting were 95.5, 73.9, and 71.4 percent respectively. The only failure in the arterial repair was due to a sliding out of the inserted stump and 2 out of 4 failure cases in the vein grafting were caused by apparent technical failures. These 2 failures consisted of one with an asymmetric suture placement and another with an immediate sliding out of the inserted stump due to an insufficient overlapping length.

Our results appear to indicate that the telescoping method would work even used twice at both proximal and distal anastomotic sites in an autogenous vein grafting and that complete adaptation of severed edges of vessel walls is not necessarily required for patency.

Key words: microvascular anastomosis, telescoping method, autogenous vein grafting, proximal anastomotic site, distal anastomotic site

Address for reprints: Satoru Saitoh, M. D., Department of Orthopaedic Surgery, Shinshu University School of Medicine, 3-1-1 Asahi, Matsumoto 390, Japan.

はじめに

telescoping anastomosis の有用性を確認し，静脈移植の際，それが中枢と末梢の縫合部で2回使用できるか検討するため，ラットを用いて以下の実験を行った．

材料と方法

ペントバルビタール腹腔内麻酔下に体重約300 g のラットの大腱動静脈を鼠径靱帯から下腹壁動静脈起始部まで露出した．連続した12匹のラットの両側大腿動脈（24大腿動脈）とやはり連続した別の12匹のラットの両側大腿静脈（1つの大腿静脈は剝離に失敗したため23大腿静脈）を大腿中央で切断し，Lauritzen の方法で修復した．大腿動脈では重なる部分の長さが大腿動脈直径とほぼ同じ長さになるよう，中枢断端を末梢断端に挿入した．大腿静脈ではやはり，重なる部分の長さが静脈直径とほぼ同じになるよう末梢断端を中枢断端の中に挿入した．stay suture は，挿入される（内側の）血管の外膜と外側の血管の全層を通して行い，血管内腔には露出しないようにした．Lauritzen 原法では2つの stay suture を用いるだけであるが，血行再開とともに生じ得る挿入血管の脱出を防止するため，10の大腿動脈では3から4の stay suture を用い，14の大腿動脈では2つの stay suture の他に，laser welding を stay suture の間に加えた．また7の大腿静脈では4つの stay suture を使用し，16の大腿静脈では，2から3の stay suture の他に laser welding を stay suture のあいだに追加した．laser は CO_2 laser (Bioquantum Technology Microsurgical Laser System Model 7600) を，spot size 150 um，連続 mode で用い，大腿動脈では 95 milliwatts，大腿静脈では 75 milliwatts の強さで，約10から15秒間，顕微鏡下で外膜の充分な welding が得られるまで照射した．大腿動脈では末梢の clamp を解除したあと中枢の clamp をはずし，静脈では中枢（近位）の clamp のあとに末梢（遠位）の clamp を解除した．結果は手術直後と，術後3日，1週，3週に観察した．静脈移植実験では連続した14匹のラットにおいて下腹壁静脈を移植静脈として，大腿動脈に作成した長さ約5 mm の動脈欠損部に移植した．中枢縫合部，末梢縫合部とも Lauritzen の telescoping method を用いて縫合し，stay suture をそれぞれ4つずつ置いて固定した．中枢縫合部では大腿動脈中枢断端を移植静脈内に，末梢縫合部では移植静脈末梢端を大腿動脈末梢断端内に，重なる部分の長さが大腿動脈直径のそれぞれ1から1.5倍，1.5から2倍になるように挿入し，中枢の clamp を先にはずし，直後に末梢の clamp を解除した．結果を術直後と3週後に観察した．

結果

術直後の大腿動脈では，laser welding を行った14血管中4血管で，内側の血管が反転して抜け出したため，2血管で laser を再照射し，他の2血管では2つの縫合を追加した．大腿静脈では血行再開とともに，12血管で血液凝固がはじまったため，laser welding をおこなった血管のうち7つで，4つの stay suture を置く方法に切り替えた．術後3日1週3週での大腿動脈の開存率はそれぞれ 6/6，6/6，11/12 であり，全体としての開存率は 23/24 (95.8%) であった．また大腿静脈の3日1週3週での開存率はそれぞれ 3/5，5/6，9/12 で，全体としての開存率は 17/23 (73.9%) であった．唯一の大腿動脈の凝固例は，挿入した中枢断端が術後抜け出たものであった．術後3週での移植静脈の開存率は 10/14 (71.4%) であった．4例の静脈移植術における失敗例のうち2例は明らかに手技上の不手際によるものであった．すなわち，1例は4つの stay suture が不均等に置かれたためで，他の1例は不十分な血管壁の重なりのため，挿入された血管が抜け出たものであった．これらの問題はいずれも末梢縫合部で生じていた．失敗例のうちの他の2例は術直後には開存しており，明らかな縫合糸の不均等は認められなかったが，3週後には凝固していた．

組織学的検討

術後3日1週3週経過した大腿動静脈すべてと，術後1日での移植静脈一本を採取，パラフィン切片を作製し，組織学的に検討した．術後3日と1週の大腿動脈，大腿静脈では，挿入された血管壁は血管内腔で突出しており，外側の血管壁とのあいだの間隙はフィブリン様物質で埋められていた．術後3週では縫合部を中心に，内膜がとくに動脈で肥厚し，内側と外側の血管壁が形成していた段差を覆うことによって滑らかな血管内壁を作っていた．術後3週でも縫合部では軽度の狭窄が存在した．術後1日の移植静脈の末梢（Fig. 1）および中枢（Fig. 2）縫合部では，やはり挿入血管壁の内腔への突出が著明であった．中枢縫合部で，挿入された大腿動脈の一部が反転しているのが認められた．

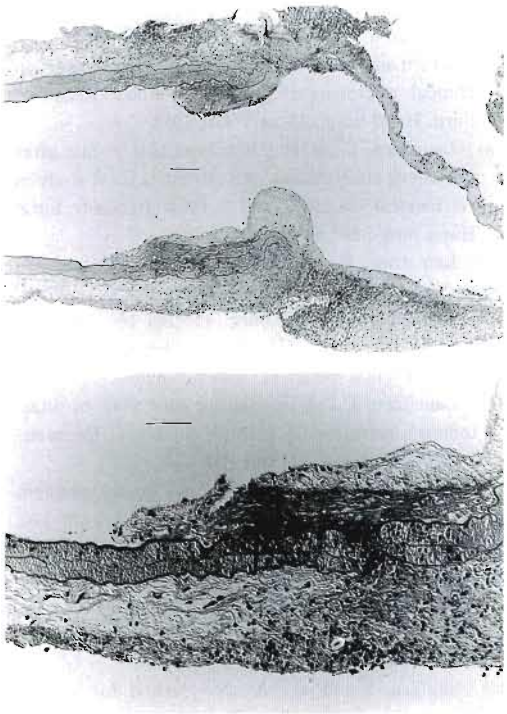

Fig. 1 a (upper) and b (lower).
Distal anastomotic site one day after operation. The thin wall of the grafted vein stays well within the lumen of the femoral artery. The space between the two walls is filled by a small amount of fibrinoid tissue. Calibration bar indicates luminal side and corresponds to 100 μm in Fig. 1a and 50 μm in Fig. 1b (higher magnification). The direction of blood flow is right to left. Hematoxilin-Eosin staining.

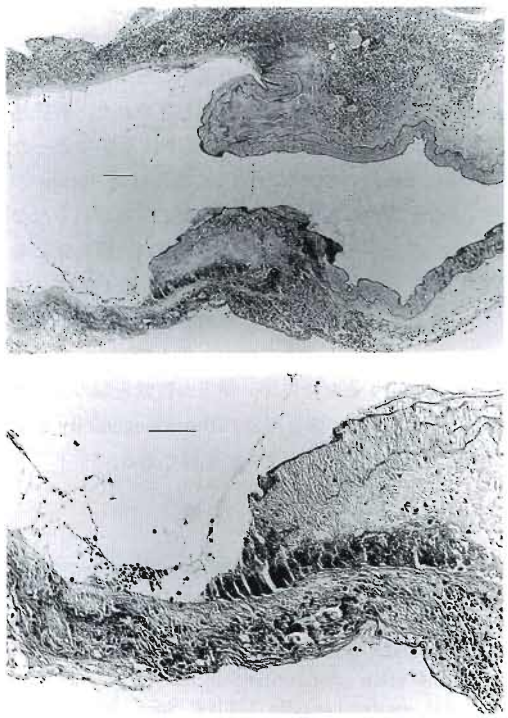

Fig. 2 a (upper) and b (lower).
Proximal anastomotic site one day after operation. The wall of the femoral artery lies prominent in the lumen of the grafted vein. There is a marked projection of a part of the arterial wall due to a partial reflection of the edge of the inserted wall. The direction of blood flow is right to left. The scale marker indicates luminal side and is 100 μm in Fig. 2a and is 50 μm in Fig. 2b (higher magnification). Hematoxylin-Eosin staining.

考　　察

telescoping anastomosis の考えは今世紀のはじめにすでにあり[5]，類似した手術方法を述べた他の文献も存在する[12]．しかしこの方法は Lauritzen により初めて臨床例に応用され，彼の一連の研究によって完成したといえる[6)7)8)9)10)11)]．その後における telescoping 法を用いた微小血管修復の研究は，動静脈とくに動脈修復に関するものに限られ，静脈移植に本法を利用した報告は少ない[1)2)4)14)16)]．Lauritzen, Sugiura[15] は telescoping 法を静脈移植に用いたが，ともに中枢縫合部に限って用いた．優れた血管縫合法は同一の血管において2回使用しても有効であるはずであると考え，静脈移植術において中枢および末梢縫合部とも telescoping 法での修復を試みた．

Lauritzen の原法では2つの stay suture を用いるのみであるが，この方法では大腿動脈，大腿静脈の縫合実験で高率に挿入血管の脱出が起こった．また脱出に至らない例でも部分的なズレを生じ，そのため縫合部で狭窄がおこっていた．この経験から静脈移植実験では4つの stay suture を各縫合部で用いたが，壁が柔らかい血管を挿入し，かつ両血管壁をその位置で保持するためには2つの stay suture では不十分と思われた．

微小血管縫合における cuffing technique の高い開存率[3)13)] やわれわれの結果は，切断された血管壁の完全な adaptation が修復血管の開存のためには必ずしも必要ではないことを示していると思われた．静脈移植実験での失敗例 4 例中 2 例の原因は不明であったが，縫合部における狭窄の原因となる stay suture の不均等な配置や挿入血管の部分的なズレは認められなかった．組織学的検索で比較的壁の厚い大腿動脈にも逆流血液による挿入血管壁の部分的な反転が起こっていることから，縫合部とくに末梢縫合部での挿入血管の部分的な反転を不成功の原因と考えている．この方法を臨床応用するためには，挿入血管壁先端のより良いコントロールと，縫合部での thrombogenicity および狭窄[17)18)]の定量的評価がなお必要である．

文　献

1) Choi, H. K., et al.: Comparison of end-to-end and telescoped arterial anastmoses in renal transplantation in rats. J. Microsurgery, 3: 85-88, 1981.
2) Hyland, W. T., et al.: A re-appraisal and modification of Lauritzen technique of microvascular anastomoses. Br. J. Plast. Surg., 34: 451-453, 1981.
3) Kanaujia, R. R.: Micro-arterial anastomosis using only two sutures and an autogenous cuff. J. Hand Surg., 13B: 44-49, 1988.
4) Karl, P., et al.: A new adhesive technique for microvascular anastomoses: a preliminary report. Br. J. Plast. Surg., 34: 61-63, 1981.
5) Krag, C., et al.: Microvascular anastomoses: A comparison of the end-to end and the telescoped techniques in rats. J. Microsurgery, 2: 3-10, 1980.
6) Lauritezen, C. et al.: A technical and biomechanical comparison between two types of microvascular anastomoses. Scand. J. Plast. Reconstr. Surg. Hand Surg., 13: 417-421, 1979.
7) Lauritzen, C., et al.: The sleeve anastomosis in clinical microsurgery. Scand. J. Plast. Reconstr. Surg. Hand Surg., 13: 477-479, 1979.
8) Lauritzen, C., et al.: Microvascular repair after the sleeve anastomosis. An ultrastructural study in rat femoral vessels. Scand. J. Plast. Reconstr. Surg. Hand Surg., 14: 65-70, 1980.
9) Lauritzen, C., et al.: Long-term study of the microvascular sleeve anastomosis. Scand. J. Plast. Reconstr. Surg. Hand. Surg., 14: 165-169, 1980.
10) Lauritzen, C. G.: The sleeve anastomosis revisited. Ann. Plast. Surg., 13: 145-149, 1984.
11) Lauritzen, C.: A new and easier way to anastomose microvessels. Scand. J. Plast. Reconstr. Surg. Hand Surg., 12: 291-294, 1978.
12) Meier, W. E., et al.: Zum Anastomosenproblem kleiner Arterien. Helv. Chir. Acta., 45: 167-170, 1978.
13) Merrell, C., et al.: Cuffing techniques in microarterial surgery. J. Hand Surg., 9A: 76-82, 1984.
14) Pan, Y. C., et al.: Recent microvascular advances in China. Microsurgery, 9: 65-74, 1988.
15) Sugiura, K., et al.: A new method for venous interposition grafts using fibrin glue. Microsurgery, 6: 125-128, 198 5.
16) Sully, L., et al.: An experimental study of the sleeve technique in microvascular anastomoses. Plast, Reconstr. Surg., 70: 186-192, 1982.
17) Wieslander, J. B., et al.: Stenosis following end-in-end microarterial anastomosis. an angiographic comparison with the end-to-end tecinique. J. Microsurgery, 3: 151-155, 1982.
18) Wieslander, J. B., et al.: Blood flow in small arteries after end-to-end and end-in-end anastomoses. An experimental quantitative comparison. J. Microsurgery, 2: 121-125, 1980.

日手会誌 (J. Jpn. Soc. Surg. Hand), 第7巻 第2号 181-185, 1990

実験的再接着肢における皮膚血流量の経時的変化について

佐野厚生総合病院整形外科
鈴木克侍・塩尻邦彦
東京歯科大学市川病院整形外科
高橋正憲
慶応義塾大学医学部整形外科
内西兼一郎・市川　亨

An Experimental Study on the Skin Blood Flow after Replantation

Katsuji Suzuki, et al.
Department of Orthopaedic Surgery, Sano Kohsei Sohgoh Hospital

Purpose

The mechanism of skin blood flow after limb replantation is not yet clarified. Therefore we made an experimental study to mearure skin blood flow in the early stage after limb replantation.

Materials and Methods

7 mongrel dogs weighing between 15 and 24 kg were anesthetized with sodium pentobarbital. On each dog, the right hind limb was amputated at the middle of the thigh, and immediately replanted. During preoperation and 3 weeks after replantation, circumference of both thighs and legs, skin blood flow of both legs, skin temperature (including thin tissue temperature and skin surface temperature) of both legs, and rectal temperature were measured consecutively.

Results

All 7 hind limbs were replanted without any partial necrosis. The records of 3 dogs which were measured 10 times during 3 weeks after the replantation are displayed. Another 3 dogs were measured 6 times, and another one was measured 4 times.

The increase in circumference of the thigh and leg began from the time of the operation and attained plateau at 2 or 3 days after the operation. Following the plateau, the decrease of circumference began at 10 days after the operation in dogs No. 1 and No. 2. In dog No. 3, the plateau continued about 2 weeks and the decrease of circumference began at 18 days after the operation. The curves of the circumference of the other 4 dogs were similar to dogs No. 1 and No. 2.

Skin blood flow of the replanted side decreased immediately after the operation, but began to increase within 12 hours after the operation. In dogs No. 1 and No. 2, skin blood flow overshot the preoperative initial blood flow at 2 days after the operation and continued until 14 days after the operation. In dog No. 3, skin blood flow was the same as the preoperative initial blood flow. The curves of the skin blood flow of the other 4 dogs were similar to dogs No. 1 and No. 2. The curves

Key words: skin blood flow, replantation, major amputation, circumference of leg, tissue temperature
Address for reprints: Katsuji Suzuki, M. D., Department of Orthopaedic Surgery, Sano Kohsei Sohgoh Hospital, 1555 Horigome-cho, Sano-shi, Tochigi-ken 327, Japan.

of the skin blood flow of control were similar to the replanted side.

Conclusions

1. Skin blood flow of the replanted side decreased immediately after the operation, but began to increase within 12 hours after the operation.

2. When the skin blood flow overshot the preoperative initial blood flow in a few days, the edema was apt to decrease quickly.

3. On the other hand, when the increase of the blood flow was at a slow pace, the edema was apt to decrease slowly.

目　　的

切断肢再接着後の血行動態に関しては，なお不明な点が多い．今回われわれは，再接着後初期の血行動態を知る目的で，以下の実験を行った．

材料および方法

(1) 実験動物には体重 15～24 kg (平均 19 kg) の雑種成犬 7 頭を用い，ペントバルビタール静脈麻酔下に，モデルを作製し，測定を行った．

(2) モデル作製：右後肢大腿中央部（膝蓋骨上 7 cm)にて全切断を行い，ただちに再接着術を施行した．大腿骨は約 3 cm 短縮し，プレートを用いて内固定した．坐骨・大腿両神経，大腿動・静脈はマイクロ下に縫合した．血管再建は動脈 1 本，静脈 1 本で，阻血時間は平均 25 分であった．

(3) 測定方法：再接着前から再接着後 3 週間まで，ほぼ 1 日おきに経時的に，大腿周径，下腿周径，下腿皮膚血流量，下腿皮膚深部温・表面温，直腸温を測定した．周径の測定は，大腿は切断再接着部で，下腿は再接着部より遠位 10 cm で行った．皮膚血流量は，再接着部より 10 cm 遠位の下腿内側で，皮膚深部温・表面温は，再接着部より 12 cm 遠位の下腿内側で測定した (Fig. 1)．血流量，深部温の測定深度は，皮膚表面より 1 mm であった．

測定条件は，室温 25～27°C，湿度 75～80%の環境で，麻酔深度は第 3 期第 2 相とし，血圧は収縮期血圧が 110 mmHg 以上とした．

測定機器は，血流量をレーザー組織血流量計 ALF 2100(アドバンス社)，皮膚深部温，直腸温をコアテンプ CTM-205 改，皮膚表面温をテルモファイナー CTM-303 改（それぞれテルモ社)，血圧を BX-3（日本コーリン社）で測定した．測定プローブは，血流量をＳ型（アドバンス社)，深部温を PD-71，表面温を PD-K 161，直腸温を PD-K 041（それぞれテルモ社）を使用した．

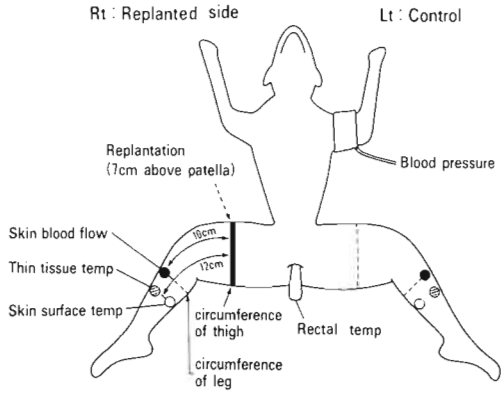

Fig. 1 Schematic diagram for measuring skin blood flow, thin tissue temperature, skin surface temperature, rectal temperature, circumference of thigh, and circumference of leg.

結　　果

再接着を行った 7 頭すべてが完全に生着し，部分壊死もなかった．そのうち，初期 3 週間に 10 回以上測定を行ない得たものは 3 頭(No. 1, 2, 3)，6 回測定できたものが 3 頭，4 回測定できたものが 1 頭であった．

(1) 周径の経時的変化 (Fig. 2)：大腿および下腿ともに術中より増加し，1 日で 20～30%増加した．その後，No. 1, 2 は 2 日頃より平坦となり，10 日頃から漸減した。No. 3 は平担な期間が長く，18 日頃より減少を始めた．他の 4 頭は，No. 1, 2 とほぼ同じ経過であった．浮腫は下腿の方が大腿よりも発生が遅く，程度が強く，消退が遅延した．

(2) 直腸温，下腿皮膚温の経時的変化 (Fig. 3)：直腸温はほとんどの症例で術後 1 日に 1～2°C 上昇し，そ

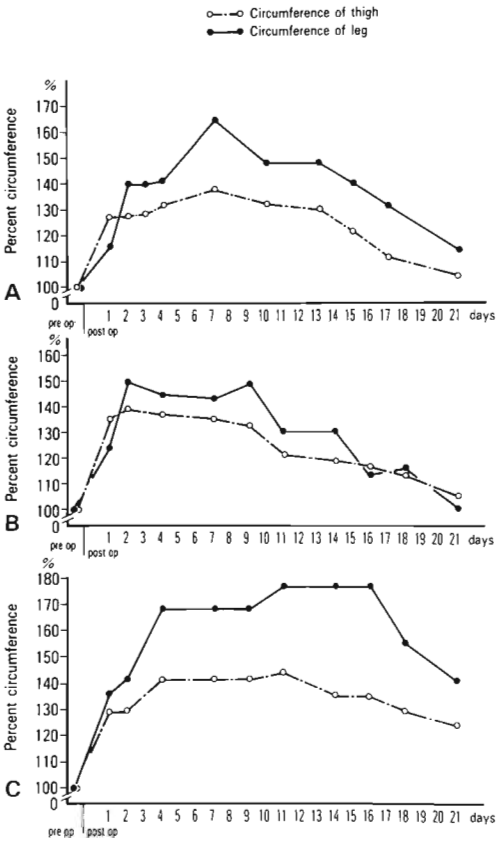

Fig. 2 Changes of circumference
Graph A, B, and C indicate the record of dogs No. 1, 2, and 3, respectively.
Curves are adjusted so that 100 percent equals the control circumference.

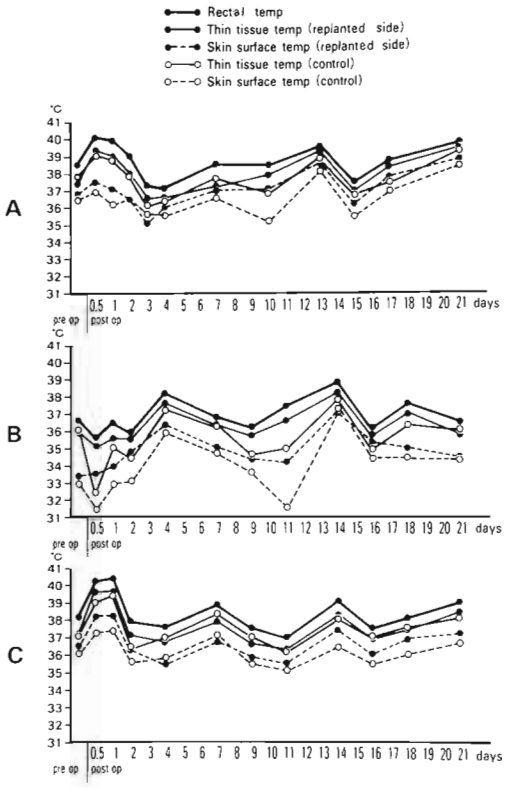

Fig. 3 Changes of temperature
Graph A, B, and C indicate the record of dogs No. 1, 2, and 3, respectively.

れ以後は多少の変動はあるものの 36～39°C であった．

患側皮膚深部温は No. 2 以外は術後 1 日で 1～3°C 上昇した．その後は，直腸温より 0.3～0.8°C 低温状態で，直腸温と平行であった．患側皮膚表面温も同様に，0.7～3.2°C 低温状態で，直腸温と平行であった．

健側皮膚深部温は直腸温と較べて 0.5～2.4°C 低温，皮膚表面温は 1.5～7.0°C 低温で，直腸温にほぼ平行であった．

(3) 皮膚血流量の経時的変化（Fig. 4）：皮膚血流量は患側，健側とも術直後より低下するが，半日以内で上昇へ転じた．患側のその後の経過は，No. 1，2 は 2 日後には術前値を大きく上回り，術後 10～14 日で下降し，21 日頃にほぼ術前値にもどった．No. 3 は 2 日以後も血流量の増加は少なく，術前値とほぼ同値で 14 日頃まで経過し，以後上昇した．他の 4 頭は No. 1，2 とほぼ同様であった．なお，No. 1，2 は 7～9 日に，No. 3 は 18 日に血流量が一時低下した．

健側皮膚血流量は患側とほぼ同じ経過を示した．

考　　察

再接着肢の皮膚血流量には数多くの因子の関与が考えられる．その内で血流量減少に作用するものは，動脈 1 本，静脈 1 本という特殊な閉鎖循環系，リンパ液のうっ滞，静脈系のうっ滞，血栓形成，貧血，代謝産物，浮腫による皮膚伸張，血管平滑筋の固有緊張出現[2]，血管の脱神経後感受性過敏反応[2]，などである．一方血流量増加に作用するものは，特殊な閉鎖循環の熟成，リンパ管の新生，毛細管の新生，線溶作用，脱神経による血管拡張[2]，などである．今回の実験のごとく，これらの因子がすべて含まれて，複雑にからみあっている場合は，血流量は症例毎に複雑な経過を示すの

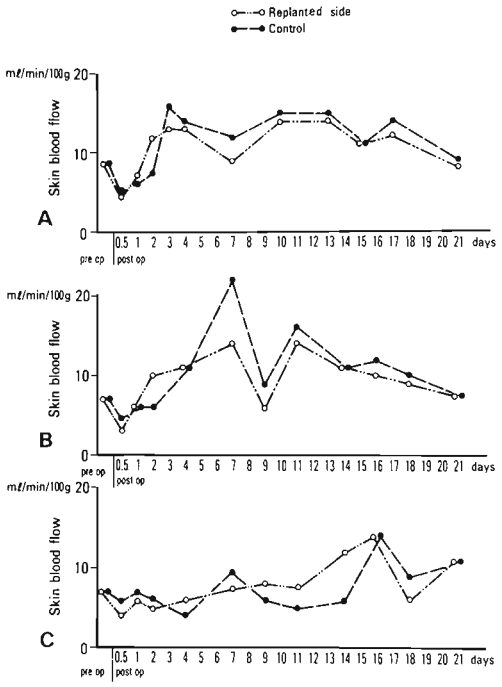

Fig. 4　Changes of skin blood flow
Graph A, B, and C indicate the record of dogs No. 1, 2, and 3, respectively.

は当然といえる．

奥津[5]は，切断指再接着成功例の皮膚温は，通常32°C以上で，腋窩体温の80%以上を示すと述べているが，今回の実験では，患肢深部温は35°C以上で直腸温の97%以上，表面温は33°C以上で直腸温の91%以上であった．

皮膚温を決定する因子として，皮膚血流量，皮膚血管に流入する血液の温度，皮膚をとりまく環境温，などがあげられる[3]．今回の実験のように25～27°Cの高環境温で，一定量以上の血流量がある場合には，皮膚温は体内温や流入する血液の温度に近くなると思われる．しかし，血流量が一定量以下になれば，皮膚温は血流量と相関してくると思われるが，今回は，血流量が良好であったので，血流量との明らかな相関性は認められなかった．

患側皮膚温が健測と較べて高いのは，患側の脱神経による血管拡張，手術侵襲，生体のホメオスターシスによる健側の血管収縮などによると思われる．

教室芦田[1]は，再接着後の皮膚血流量と下腿周径との関係について，イヌを用いて同様の実験を行い，生着例には2つのタイプがあると述べている．第1のタイプは，術後血流量が一旦低下するが，やがて上昇するもので，浮腫の消退も早い．第2のタイプは，術後低下した血流量があまり上昇しないで続くもので，浮腫の消退も遅延する．また壊死に陥る例では，血流量は術後より低値を示し，改善をみないと述べている．われわれの症例でも同様の傾向を認める．

浮腫が著明に消退する前には，血流量の増加が認められた．これは教室中西[4]が報告したように，再接着部でリンパ管や微小循環が再生したためと思われる．

No. 1は術後7日，No. 2は術後9日に，血流量の低下と，一旦消退し始めた浮腫の再燃をみている．脱神経後1～2週で，血管の感受性過敏反応が生じてくるとの報告があり，その関与も考えられる[2]．

ま　と　め

1)　雑種成犬の実験的再接着肢を用い，再接着後初期の大腿周径，下腿周径，皮膚温，皮膚血流量を経時的に測定した．

2)　血流量は術後一旦低下するが，半日以内で上昇へ転じた．

3)　術後一旦減少した血流量の上昇が，早い場合は，浮腫の消退も早く，遅い場合は，浮腫の消退が遅かった．

4)　浮腫が著明に消退する前には，血流量の増加が認められた．

5)　術後1週以後に，脱神経後過敏反応の関与が疑われる血流量の低下がみられた．

6)　再接着肢の血流量が良好な場合には，皮膚温との相関性は認められなかった．

文　　献

1)　芦田多喜男他：85 Kr クリアランス法による切断肢再接着後皮膚血流量の経時的変化．整形外科，26：1373-1375，1975.
2)　Guyton A. C., 内薗耕二訳：神経系の構造と機能．第1版，医歯薬出版，東京，225-239，1974.
3)　入來正躬：第3章体温と調節反応（皮膚血流による調節）．中山昭雄他編：新生理科学大系．第22巻，第1版，医学書院，東京，108-122，1987.
4)　中西忠行：再接着肢のリンパ管再生に関する実験的研究．日整会誌，54：539-551，1980.
5)　奥津一郎：微小血管外科手術後に用いる皮膚温モニタリングシステム．日整会誌，56：369-385，1982.

質　問　　大阪厚生年金病院整形外科　太田市郎

術後血流量の増加の原因として，浮腫などによるうっ血が関与していませんでしょうか．

回　答　佐野厚生総合病院整形外科　鈴木克侍

血流量とは一定時間内に組織内を移動する血液の量であり，単位として ml/分/100g を用いています．うっ血によりどんなに組織内の血液量が増加しても，血液の移動がなければ，血液量は 0ml/分/100g です．うっ血の場合は組織血液量が上昇しますが，その単位は ml/100g です．

日手会誌 (J. Jpn. Soc. Surg. Hand), 第7巻 第2号 186-189, 1990

移植動脈モデルにおける血管平滑筋の薬剤感受性の変化

近畿大学医学部形成外科学教室
上田吉生・磯貝典孝
上石弘
近畿大学医学部皮膚科学教室
手塚正
近畿大学高血圧研究所
砂野哲

Changes in Sensitivity to Agonists in Vascular Smooth Muscle of the Autografted Artery

Yoshio Ueda, et al.
Department of Plastic and Reconstructive Surgery, Kinki University

Changes of contractility and relaxation of the grafted artery in the vascularized free tissue transplantation influence the postoperative result. It is, therefore, very important to study the functional change of the grafted artery after transplantation.

Femoral arteries of rats as a model of autografted artery were used for our investigation.

The sensitivities to both noradrenaline (NA) and serotonin (5-HT) in the autografted artery were increased at early phase (1 and 2 weeks) after operation. It was, then, returned to the control level, though the sensitivities to both KCl and Prostaglandin $F_2\alpha$ did not show any changes at all times after operation. Autografted artery showed no response to nerve stimulation at 2 weeks after operation, while it showed slight response at 8 weeks after operation. By the glyoxylic acid fluorescence histochemical method, no nerve fiber was demonstrated in the autografted artery at 2 weeks after operation. Nerve fibers less than one in the control artery were shown at 8 weeks after operation.

Increase of sensitivities to both NA and 5-HT at early phase after operation were assumed to be caused by the denervation supersensitivity. These results lead us to emphasize the importance to take care of pains and excitation after operation. Managing the NA concentration in the blood and the use of drugs such as blocker of NA receptor or $5\text{-}H_T$ receptor are essential.

緒言

Microsurgery の発展により toe to finger などの血管柄付遊離複合組織移植が広く行われている．そして，その手術成績を左右する要因の一つに術中術後に起こり得る vasospasms があるが，これを解明することは手術成績を向上させるためにもきわめて重要である．Vasospasms の誘因として種々の脈管作動物質が考えられているが，術後の疼痛や興奮により血中濃度が上昇することが報告されている noradrenaline (NA) や

Key words: autografted artery, denervation supersensitivity, vascular smooth muscle, agonist
Address for reprints: Yoshio Ueda, M. D., Department of Plastic Surgery, Kinki University, 377-2 Ohno-higashi Osaka-sayama, Osaka 589, Japan.

serotonin (5-HT) もその一つである．そこで，移植された複合組織内の血管とくに動脈の各種脈管作動物質に対する収縮性や弛緩性について調べることが重要である．われわれは，これを調べるためにラット大腿動脈を用いた移植動脈モデルで実験を行っている．今回，移植された動脈の血管平滑筋の薬剤感受性の変化について興味ある知見を得たので報告する．

実験材料と方法

12週令，体重150～180 g，雌の Wistar rat を用いた．Urethan の腹腔内投与による麻酔後，手術用顕微鏡下で右大腿動脈を露出させ，約1 cm の長さに切離した．そして，11-0 nylon を用いて血管吻合を行い，同所自家動脈移植を行った．コントロールは，左大腿動脈とした．移植動脈について，以下の3つの実験を行った．

1)　薬物反応実験

術後1，2，4，8，12週に移植動脈を摘出し，螺旋標本を作製した．この標本を Tyrode 液を満たした温浴装置に入れ，force-displacement transducer に懸垂して発生張力の変化を等尺性に記録できるようにした．そして，この温浴装置に Prostagrandin $F_2\alpha$($PGF_2\alpha$)，KCl，NA，5-HT の4種類のそれぞれ作用機序の異なった脈管作動物質を累積投与した．実験結果から dose-response curve を作成した．

2)　内在神経刺激による収縮反応

術後2，8週に移植動脈を摘出し，リング標本を作製した．1)の実験と同様に温浴装置にいれ，張力測定装置に懸垂した．そして，0.2 msec，20 V，10 Hz のパルス電流で，field stimulation を行い，内在神経刺激による移植血管の収縮性を調べた．電気刺激によって起こる神経興奮をブロックする tetrodotoxin 10^{-7} M を用い，内在神経の有無を確認した．

3)　組織化学的蛍光法

術後2，8週に移植動脈を摘出して，グリオキシル酸を用いた組織化学的蛍光法により，移植動脈の adrenaline 作動神経支配を調べた．まず，摘出標本を直ちに pH 7.2，0.1 M リン酸緩衝液を用いて作製した2%グリオキシル酸溶液に入れた．室温で90～120分間放置している間に伸展標本とした．その後，無蛍光スライドグラス上に乾燥させ，100°C，4分間の加熱処理し，エンテランーキシレン混合液で封入した．そして，作製された伸展標本は蛍光顕微鏡（Nikon FLUOPHOT）で観察して，Tri-X pan（EASTMAN KODAK Co.）で撮影した．

結　　果

1)　薬物反応実験

Fig. 1 は，NA と 5-HT の dose-response curve を示す．血管平滑筋の細胞膜にあるそれぞれのレセプターを介して収縮させる NA と 5-HT に対して移植動脈は，術後1，2週で左方移動を示し，その後徐々にコントロールレベルに戻っていった．これに対して，血管平滑筋に直接作用して脱分極を起こさせて収縮させる KCl に対して，移植動脈はコントロールと差がなかった．また，作用機序がはっきりと解明されていないが，血管平滑筋に対して収縮作用を持った $PGF_2\alpha$ に対しても，移植動脈はコントロールと差がなかった．

それぞれ dose-response curve から ED 50 (Effective Dose 50) を調べた．術後1，2週の移植動脈の NA の ED 50 は，それぞれ $(6.13\pm0.59)\times10^{-9}$ M，$(8.93\pm3.6)\times10^{-9}$ M でコントロールの $(7.85\pm0.85)\times10^{-8}$ M に比べて有意に低下していた．術後1，2，4週の移植動脈の 5-HT の ED 50 は，それぞれ $(1.08\pm0.16)\times10^{-8}$ M，$(1.73\pm0.76)\times10^{-8}$ M，$(1.95\pm0.31)\times10^{-8}$ M でコントロールの $(3.95\pm0.34)\times10^{-8}$ M に比べて有意に低下していた．移植動脈の KCl と $PGF_2\alpha$ の ED 50 は，変化がなかった．

2)　内在神経刺激による収縮反応

術後2，8週の移植動脈は，KCl によりコントロールと同程度の収縮張力を認めるが，神経刺激による収縮はまったく認めないか，あるいはコントロールの 1/10 程度に低下していた．コントロールと術後8週の移植動脈の神経刺激による収縮は，tetrodotoxin によって抑制された．

3)　組織化学的蛍光法

コントロールでは，varicosity のように見える神経終末を持った神経線維が網目構造を呈していた．術後2週の移植動脈では，神経線維をまったく認めなかった．術後8週では，コントロールに比べると神経線維の密度は低いが，再生してきた神経線維を認めた(Fig. 2)．

考　　察

動脈移植は，静脈移植に比べて臨床的にも用いられることは少ない．そのために動脈移植についての実験的研究は，あまりなされていない．また，形態学的実験[2]が大半で生理学実験は，高井ら[1]による報告があ

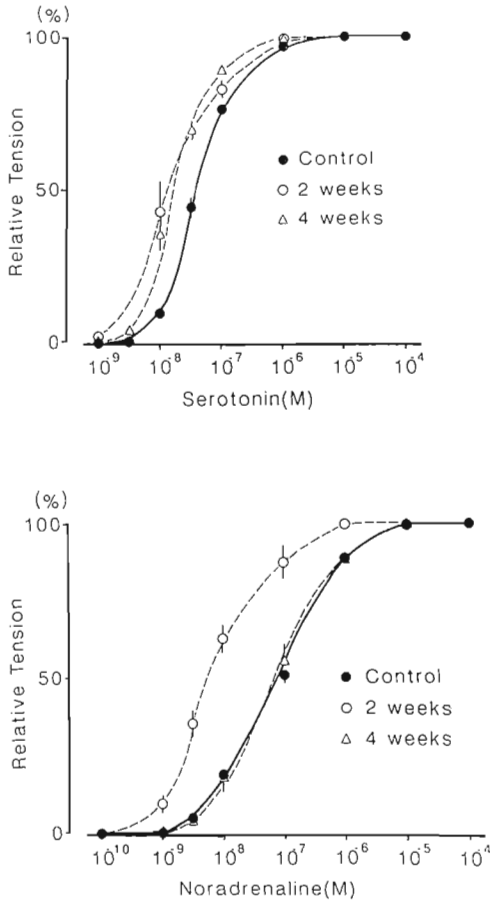

Fig. 1 Dose-response curves for contractions induced by NA and 5-HT in control arteries (●) and in grafted arteries at 2 weeks (○), 4 weeks (△) after operation.

るぐらいである．しかし，われわれは，血管柄付遊離組織移植の際，移植される組織内の血管とくに動脈も広義の動脈移植と解釈して，その移植動脈の生理学的変化を調べることは，手術成績の向上にも関係して重要であると考え，今回の実験をおこなった．

実験1において，術後早期（1，2週）に移植動脈はNAと5-HTに対する感受性が高まっていることがわかった．実験2において，移植動脈は，手術操作により denervation されたために術後早期には神経刺激では収縮しないが，血管平滑筋自体の収縮能力は保たれていることが証明された．そして，reinnervation が起こってくると神経刺激による収縮も回復してくることがわかった．それを形態学的に観察するために実

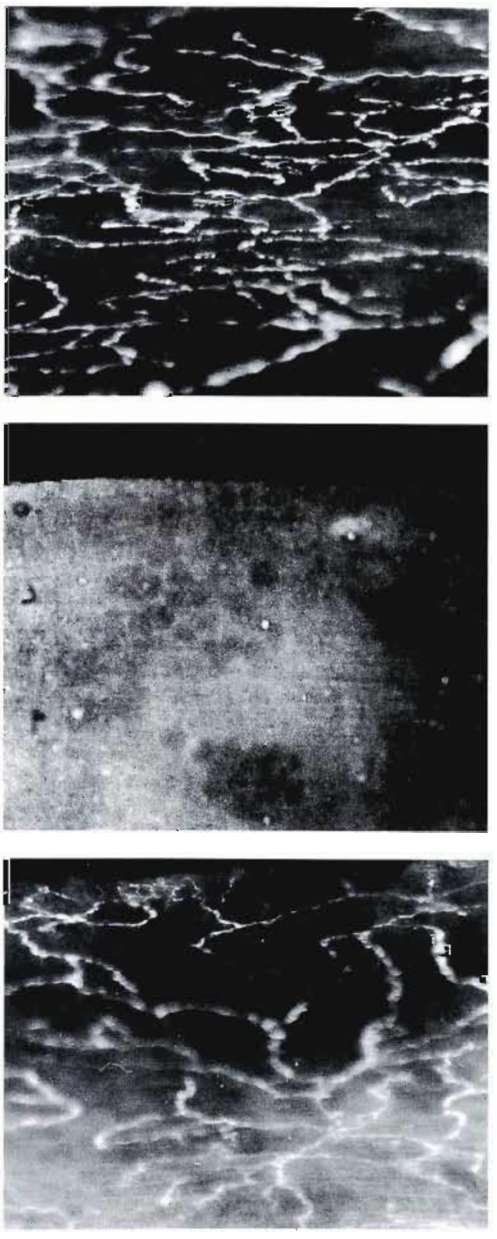

Fig. 2 The glyoxylic acid fluorescence histochemical method (×200).
upper : control artery
middle : grafted artery at 2 weeks after operation
lower : grafted artery at 8 weeks after operation

験3を行った．術後2週の移植動脈では神経線維を認めなかったが，術後8週では再生してきた神経線維を認めた．

以上のことにより，術後早期にみられたNAと5-HTに対する感受性の増加は，denervation supersensitivityであると考えられる．臨床的には，術後早期にNAや5-HTの血中濃度が高くならないように疼痛や興奮の管理を行うと共にこれらの遮断薬を用いることも重要であると思われる．

文　献

1) 高井宏明：微小動脈に対する動脈移植に関する実験的研究―静脈移植と比較して―．日整会誌　60：1-10，1986．
2) 和田秀敏：Microsurgeryにおける動脈移植の長期観察例．形成外科　27 (3)：239-244，1984．

質　問　京都大学形成外科　鈴木茂彦

血管の易収縮性の原因がdenervation supersensitivityであるとするなら，これを防ぐために事前にchemicalにdenervationの状態を作っておいて血管収縮物質を枯渇させておくと血管吻合後の収縮を防ぐことができるのではないかと考えられます．今後の実験を期待します．

回　答　近畿大学形成外科　上田吉生

Chemicalにdenervationされてもdenervation supersensitivityは起こる．

質　問　九州大学皮膚科形成外科　和田秀敏

①血管の内膜はどうなっているのか．またその処置は．

②noradrenalineのreceptorのhypersensitivityは流血中のNAに対してかnerve ending中のNAに対してか御教示下さい．

回　答　近畿大学形成外科　上田吉生

①内皮細胞はろ紙でこすり除去した．

②流血中のNAに対してが主であると考える．

日手会誌 (J. Jpn. Soc. Surg. Hand), 第7巻 第2号 190-193, 1990

皮弁の阻血壊死抑制における血管拡張剤の効果とその作用機序について

大阪大学医学部整形外科学教室
川 端 秀 彦
St. Vincent's Hospital, Melbourne
K. R. Knight, B. McC. O'brien

The Salvage of Ischemic Free Flaps Using Vasodilatory Drugs

Hidehiko Kawabata, et al.
Department of Orthopaedic Surgery, Osaka University Medical School

The rabbit epigastric free flap, subjected to 21 hours of warm (25 degrees) ischaemia, was used as an experimental model to test the ability of two endothelium-dependent vasodilators, calcitonin gene-related peptide (CGRP) and carbamyl betamethylcholine chloride (MCh, bethanechol chloride, the stable acetylcholine analogue), and three endothelium-independent vasodilators, calcium channel antagonists nitrendipine, diltiazem, and verapamil, and the one alfa-adrenoceptor agonist salbutamol, to improve flap viability. After the period of ischaemia, flaps were infused intraarterially with either Hanks balanced salt solution (controls), CGRP, MCh, nitrendipine, diltiazem, verapamil, or salbtamol for 30 minutes. The area of flap surviving improved significantly ($p<0.025$) from 39.9% ($n=18$) for controls to 70.2% ($n=14$) for CGRP treatment at 2 μg/kg, but was unchanged at 47.1% ($n=14$) for MCh treatment at 50 μg/kg. Nitrendipine (0.2 mg/kg $n=10$), diltiazem (1 mg/kg $n=10$), verapamil (0.8 mg/kg $n=12$), and salbutamol (0.05 mg/kg $n=10$) increased skin flap survival in rabbits to 64.3% ($p<0.05$), 62.6% ($p<0.05$), 47.8% (not significant), and 54.6% (not significant) respectively. All six test agents invoked a vasodilatory response with a minimum change in blood pressure and heart rate. These results suggest that CGRP has considerable clinical potential for the salvage of ischaemic flaps. While vasodilation may be one of the important factors, CGRP must have other unknown beneficial effects on the ischaemic tissue, since MCh invoked a vasodilatory response but failed to salvage ischaemic flaps. On the contrary, the vasodilatory response elicited from endothelium-independent mechanism in the microcirculation of the ischemic flap helped to improve flap survival.

目　　的

皮弁をある一定時間以上阻血状態におくと阻血によって生じた可逆的，不可逆的変化が原因で，動脈血行が再開されても静脈灌流が得られなくなる．この no reflow phenomenon としてよく知られている現象の結果，皮弁は壊死に陥り生着しない．本研究では血管拡張作用を持つ各種の内皮細胞依存性・非依存性薬剤を投与することによってこの皮弁の壊死を防止し得るか否かを検討し，その作用機序を考察した．

Key words: flap ischemia, calcium channel antagonist, calcitonin gene-related peptide
Address for reprints: Hidehiko Kawabata, M. D., Department of Orthopaedic Surgery, Osaka University Medical School, 1-1-50 Fukushima, Fukushima-ku, Osaka 553, Japan.

方　法

体重 2.2 kg から 2.8 kg の白色家兎（N＝100）を用いて，右下腹壁動静脈を血管柄とする大きさ 5×4 cm の遊離皮弁を，右大腿動静脈を含めて挙上した．25 度 21 時間の阻血の後に，挙上した皮弁を左側鼠径部の大腿動静脈に，顕微鏡下に 10-0 ナイロンを用いて端々吻合した．

皮弁に含まれる右大腿動脈の遠位端にカテーテルを挿入し，血行再開の時点から 30 分間，持続注入ポンプを用いて各種薬剤を注入した．注入終了後カテーテルを抜去して右大腿動脈遠位端を結紮したのち，皮弁と同一の大きさの皮膚を切除してから，遊離皮弁を用いて閉創し，麻酔から覚醒させた．

皮弁挙上後直ちに血管吻合を行った群（N＝12）と Hanks balanced salt solution のみを注入した群（N＝18）とを対照群とした．薬剤として Calcitonin gene-related peptide (CGRP, N＝14)：Methacholine (N＝14)：Nitrendipine (N＝10)：Diltiazem (N＝10)：Verapamil (N＝12)：Salbutamol (N＝10) の 6 種を用いた．前 2 者は内皮細胞依存性の血管拡張作用を有する薬剤であり，そのほかの 4 者は非依存性の血管拡張作用を有する薬剤である，各薬剤の投与量は別表 (Table 1) のごとくである．各群から無作意に抽出した 4 羽に対して血行再開後の皮弁への血流量．Doppler 血流計で測定すると同時に心拍数，動脈圧を記録し，薬剤の循環系に対する局所的，全身的影響を調べた．また動脈圧を血流量で除した値を皮弁の末梢血管抵抗値と定義し，この値によって血管拡張作用を判定した．術後一週の時点で家兎の耳介静脈より 1 ml の 10% fluoresceine を注入し，皮弁のうち紫外線下に蛍光を発する部分の面積を皮弁全体の面積で除したものを皮弁の生着率とした．

Table 1

INFUSION DRUG	N	DOSE
HANKS BSS (control)	18	
Nitrendipine	10	0.2 mg/kg
Diltiazem	10	1 mg/kg
Verpamil	12	0.8 mg/kg
Salbutamol	10	0.05 mg/kg
CGRP	14	2 μg/kg
Methacholine	14	50 μg/kg

結　果

阻血を受けない皮弁は 100%生着したが Hanks balanced salt solution 投与群では生着率は 39.9%に低下した．この群と比較して皮弁の生着率は CGRP 投与群においては 70.2% ($p<0.025$)，Nitrendipine 投与群においては 64.3% ($p<0.05$)，Diltiazem 投与群においては 62.6% ($p<0.05$) と統計学的に有意に改善されたが，そのほかの 3 群では Methacholine 投与群で 47.1%，Verapamil 投与群で 47.8%，Salbutamol 投与群で 54.6%と改善傾向があるものの統計学的に有意ではなかった（Table 2）．

血管拡張剤投与群においてはいずれも Hanks balanced salt solution 投与群と比較して血流は増加する傾向にあり，皮弁の末梢血管抵抗値も低下していた．血管拡張剤投与群相互間では血流量は Verapamil がやや低値をとったことを除いて差はなかった．一方，末梢血管抵抗値は Salbutamol が 203，Diltiazem が 209，Nitrendipine が 213 (mmHg/ml/min)と低値を示した．薬剤投与時に動脈圧，心拍数には統計学的に有意の変化はなく，全身の循環状態に変化はなかった（Table 3）．

考　察

一旦阻血に陥った皮弁は，阻血によって生じた細胞内および細胞外浮腫による微小血管の絞扼と，血管内に生じる微小血栓による血管の閉塞のために，血行が再開しても微小循環不全の状態になる．皮弁の生着が微小循環が保たれることに一義的に依存しているのはいうまでもなく，これを改善する手段を講じることで皮弁の生着率を向上させることが期待できる．本研究では血管拡張作用を持つ各種の内皮細胞依存性・非依存性薬剤を投与することによって阻血による障害をう

Table 2

INFUSION DRUG	MEAN PERCENTAGE AREA SURVIVING (SEM)
HANKS BSS (control)	39.9(9.1)
Nitrendipine	64.3(10.3)*
Diltiazem	62.6(9.4)*
Verpamil	47.8(11.0)
Salbutamol	54.6(13.3)
CGRP	70.2(10.6)**
Methacholine	47.1(11.3)

* $p<0.05$ by Student's t-test.
** $p<0.025$ by Student's t-test.

Table 3 Hemodynamic parameters 20 minutes after reperfusion

Treatment	*Blood Pressure* (mmHg)*	*Flap Blood flow* (ml/min)**	*Heart rate* (*beats/min*)	*Flap Peripheral Resistance* (mmHg/ml/min)***
Hanks BSS	61	0.19 (0.04)	205 (8)	339
Nitrendipine	68	0.32 (0.04)	222 (9)	213
Diltiazem	69	0.33 (0.05)	213 (8)	209
Verapamil	74	0.28 (0.03)	216 (4)	264
Salbutamol	67	0.33 (0.05)	228 (4)	203
CGRP	76	0.32 (0.04)	223 (6)	238
Methacholine	71	0.33 (0.04)	224 (7)	215

These results have been recorded as mean values with SEM in parentheses.
* The blood pressure was the mean for 4 rabbits.
** Converted from kHz to ml/min using a probe calibration factor of 1.25.
*** Peripheral resistance was defined as: Blood pressure/Blood flow.

け皮弁の循環状態を改善し，壊死を防止しすることを試みた．

Calctionin gene-related peptide (CGRP) と Methacholin はいずれも内皮細胞依存性の血管拡張薬剤で，血管内皮細胞に作用して Endothelium-derived relaxing factor を放出させる．この factor が平滑筋細胞に作用して，結果として平滑筋が弛緩し血管が拡張する．このように血管拡張作用の機序は同じであるが，CGRP 投与群の末梢血管抵抗値は 238 mmHg/ml/min と比較的高く，また，それにもかかわらず皮弁の生着率においては逆に CGRP がより効果的であったという結果を示した．Kjartansson らは皮膚の血流量を増加させる濃度より低濃度の CGRP を投与することでも皮弁の生着率が大きく改善することから CGRP には未知の薬理作用が存在することを示唆しており[1]，また，よく知られているように内皮細胞は阻血によってもっとも損傷を受けやすい細胞のひとつである．これらのことから，阻血壊死の限界に近い今回のような実験条件下では内皮細胞依存性の血管拡張作用以外の CGRP の作用機序が皮弁の生着に大きく関与したと推測される．

カルシウムアンタゴニストには内皮細胞非依存性の血管拡張作用があるが，同時に血圧低下作用もあり，その皮弁生着における有用性はわかっていない．Miller らはカルシウムアンタゴニストのひとつである Nifedipine の虚血皮弁に対する影響を調べ，効果がなかったと述べている[2]．Nichter らも Verapamil を用いた実験で同様な否定的見解を報告している[3]．われわれの結果では皮弁の末梢血管抵抗値は Nitrendipine, Diltiazem 投与群においてそれぞれ 213, 209 mmHg/ml/min と改善率がもっとも高く，それと相関して皮弁の生着率も有意に向上していた．一方，Verapamil は皮弁生着率の改善効果は否定的で，末梢血管抵抗値の改善の点でも今回検討した薬剤中最低であった．薬剤を全身投与すると血圧低下作用によって皮弁の灌流圧も低下し，その結果血管が拡張しても十分な血液量が供給されないが，局所投与では今回の実験結果からもわかるように血圧低下作用は生じない．また，Nitrendipine のほうがよりカルシウムアンタゴニストとしての作用は強力でもあり，薬剤の差や投与量，投与経路の相違が実験結果を左右しているものと推測される．

β_2-Adrenergic agonist である Salbutamol も皮弁の生着率を改善させる傾向にあることからも内皮細胞を介さない直接的な平滑筋細胞の弛緩が皮弁の生着に結果的に有効であるといっても良いだろうが，皮弁へ流入する血流量の増加が必ずしも生着率の改善と直接的な関係にないことから，阻血後の皮弁の微小循環の維持にはより複雑な機序が存在しているものと推測される．

ま と め

1. 25 度 21 時間の阻血後に血行を再開させた白色家兎の遊離皮弁の生着率は，CGRP および内皮細胞非依存性血管拡張剤であるカルシウムアンタゴニストの局所動脈内持続投与によって改善した．

2. 血管拡張作用の点では劣る CGRP が皮弁の生着率をもっとも高めたことから，CGRP にはより複雑な作用機序が存在しているものと考えられた．

参 考 文 献

1) Kjartansson, J., et al.: Calcitonin gene-related peptide increases survival of a musculocutaneous critical flap in the rat. European J. of Pharmacol., 142: 335, 1987.

2) Miller, A. P., et al.: The lack of effect of nifedipine on failing skin flaps. J. Dermatol. Surg. Oncol., 11: 612-613, 1985.

3) Nichter, L. S., et al.: Efficacy of verapamil in the salvage of failing random skin flaps. Ann. Plast. Surg., 21: 242-245, 1988.

日手会誌（J. Jpn. Soc. Surg. Hand），第7巻 第2号 194-197，1990

血管柄付同種骨移植の実験的研究

—免疫抑制下での移植骨の運命—

山口大学医学部整形外科学教室

重冨充則・土井一輝
桑田憲幸・村松慶一
河合伸也

An Experimental Study on Vascularized Bone Allograft in Rats

—The Fate of the Graft Bone under Immunosuppression—

Mitsunori Shigetomi, et al.

Department of Orthopaedic Surgery, Yamaguchi University School of Medicine

In order to make it clear that the healing mechanism of vascularized bone allograft, we are performing experimental studies using genetically defined rats.

The purpose of this paper is to study the long-term fate of vascularized bone allograft, that is, origin of osteocytes in grafted bone under immunosuppression.

The vascularized tibiofibula harvested from DA rat ($RT1^a$) is transplanted to Lewis rat ($RT1^l$) orthotopically.

The graft bone was fixed to the recipient bone using intramedullaly Kirschner wire. The femoral vessels of the graft were microsurgically anastomosed end-to-end to the host popliteal vessels individually. This model was designed for making it easy to observe callus formation on both proximal and distal site of massive intercalary bone allograft and the monitoring of the viability of osteocytes by the bone scan.

Cyclosporin A (10 mg/kg/day) was continuously used as immunosuppressor.

Monoclonal rat antibody against the $RT1A^a$ antigen was used to distinguish the origin of the osteocytes in the grafted bone under immunosuppression. As methods of postoperative assesment, we used soft X-ray and bone scintigraphy.

Periosteal new bone formation was observed on both donor and recipient bone until 2 weeks postoperatively, and each of them united until 4 weeks postoperatively at the proximal side and it took one more week to get a union at the distal side. This results were very similar to that of the vascularized bone isograft. Bone union and bony structure were maintaind after removing the intramedullaly Kirschner wire.

Remodeling of the grafted bone was observed with time.

Active uptake was obserbed around transplanted bone in bone scintigram continuously. This showed the viability of the grafted bone.

From this study we detected by immunohistochemistry that osteocytes originated from the donor survive in the grafted bone as long as immunosuppression continues. At the osteosynthesis, not only recipient osteocytes but also donor osteocytes united the both end of cortical bones.

Key words: bone, allograft, rat, immunohistochemical stain, cyclosporine

Address for reprints: Mitsunori Shigetomi, M., D., Department of Orthopaedic Surgery, Yamaguchi University, School of Medicine, 1144 Kogushi, Ube 755, Japan.

血管柄付同種骨移植の healing mechanism の解明の一端として，免疫抑制下での移植骨や新生骨中の骨細胞が donor に由来するものか，recipient に由来するものかを検討するにあたり，著者らは donor 由来の細胞と recipient 由来の細胞を判定する手段として主要組織適合性抗原（以後 MHC 抗原と略す）の相違に注目し，本実験の予備実験としてすでにラット骨細胞における MHC Class I 抗原の発現を免疫組織化学的に確認し報告した[1]．

そこで同種移植骨の形態変化や機能と共に，移植骨中の骨細胞の由来について donor ラットの MHC Class I 抗原に対するモノクローナル抗体を用いて検討した．

対象および方法

使用動物は，雄 inbred rat で，donor としては体重 200～300 g の DA rat（$RT1^a$）を，recipient としては体重 250～350 g の Lewis rat（$RT1^l$）を用いた．

移植モデルは，著者らが考案したラット下腿骨移植モデル[2]で，donor から 2 cm の下腿骨を大腿動静脈を血管柄として採取し，recipient の膝関節部を中心に作成した骨欠損部に移植し血管柄を膝窩動静脈と微小血管吻合するものである．

移植骨は固定は髄内釘を用い，免疫抑制剤としてサイクロスポリン A を 10 mg/kg/day を 1 日 1 回連日筋注投与した．

血管柄付同種骨移植群 25 匹につき術後定期的に骨シンチグラフィー，軟線 X 線などの放射線学的検査を施行し，移植後 12 週にて屠殺した 5 匹につき，HE 染色と免疫組織化学染色を施行した．

骨シンチグラフィーは，^{99m}Tc-HMDP 0.5 mCi を尾静脈から静注後 3 時間骨にて撮像した．シンチ所見は，移植骨部の uptake を健側の大腿骨骨幹部と比較して，より強いもの：3，同程度で均一なもの：2，弱いものあるいは不均一なもの：1，まったく取り込みのないもの：0 の 4 段階に grading し評価した（Fig. 1）．

軟線 X 線撮影は Softex CMB-2 にて 50 KV 20 mA 6.4 sec. 床一フィルム間距離 40 cm の条件にて行った．

免疫組織化学染色は，48 時間の PLP 固定，10 日間のギ酸・クエン酸法による脱灰後，凍結切片を作製し，一次抗体に抗ラット $RT1^a$ 抗体である YR 1/100 (Serotec, UK)，二次抗体に peroxidase conjugated goat ani-rat IgG (Cappel, USA) 用い間接酵素抗体法を施行した．

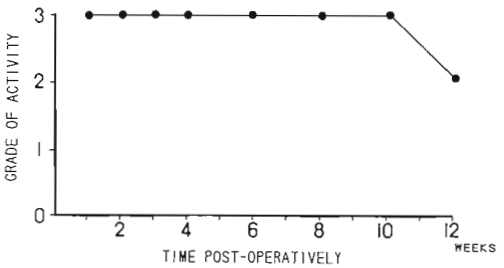

Fig. 2 Bone Scans (Vascularized Bone Allografts)

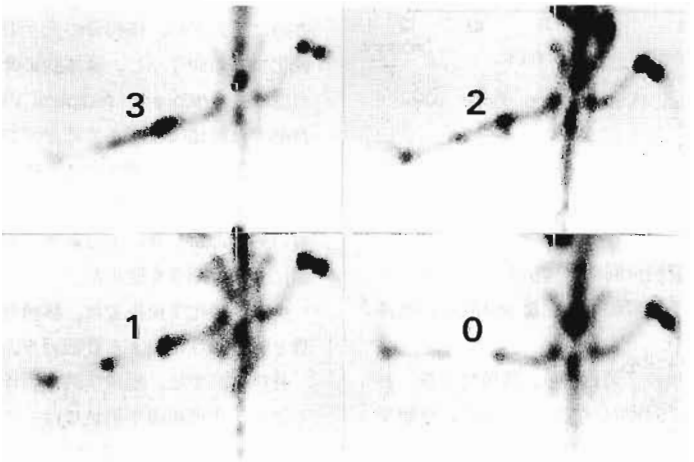

Fig. 1 Grading of Bone Scan

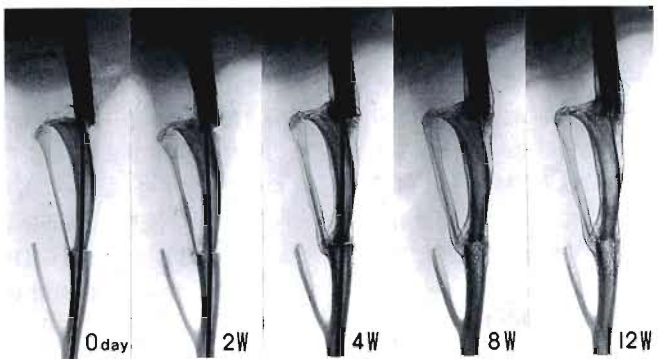

Fig. 3 Radiological Changes of the Grafted Bone

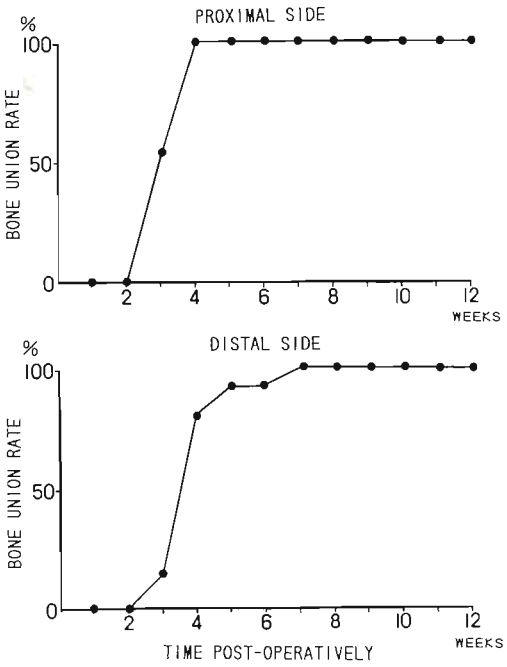

Fig. 4 Bone Union (Vascularized Bone Allografts)

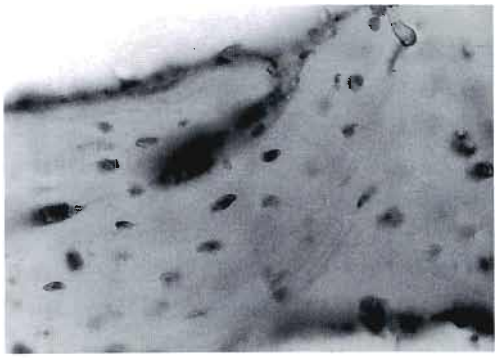

Fig. 5 Immunohistochemical Stain of Grafted Bone using YR1/100 (Monoclonal Rat Antibody Against the RT1A^a Antigen)

結　　果

免疫抑制下での血管柄付同種骨移植群では，骨シンチで移植後早期から移植骨部の活発な uptake が維持された (Fig. 2).

softex 像では，移植後 2 週目から，移植骨全長にわたって皮質骨の表面に仮骨の形成を認め始め，移植後 3〜4 週で移植骨と宿主骨からの仮骨の連続が起こり始めた．移植骨の表面に形成された新生骨は，移植骨の弯曲を減ずるように形成されリモデリング様の変化を示し，移植後 6 週にて髄内釘抜釘後も，その良好な骨癒合は維持された (Fig. 3)．新生骨が外側に成長するのにしたがい，移植骨の元々の骨皮質部は徐々に菲薄化する傾向を示し，全体的に骨萎縮像を呈するものも認めた．donor と recipient の仮骨は，中枢側骨接合部では移植後 4 週までに全例が連続し，末梢側骨接合部でも移植後 7 週までに連続した (Fig. 4).

組織学的には，移植骨の viability は保たれ，旧骨皮質の外側に新生骨による新骨皮質の形成と，それらの間に骨髄の形成を認めた．

免疫組織化学染色では，移植骨部の旧皮質骨・新生骨ともに陽性に染まる骨細胞を認めた (Fig. 5).

骨接合部では，組織学的に両骨皮質間の骨性の癒合を認め，免疫組織学染色では，この骨接合部の骨細胞にも donor 由来の抗原性を示すものを認めた．

考　　察

骨シンチグラフィーは骨への血流と骨代謝の動態を示す[3]とされ，今回の結果から免疫抑制下での血管柄付同種骨移植では，移植骨は移植早期から viability が保たれるとともに，活発な turnover が起こりその状態が長期間維持されると考えられた．

softex 像では，移植後2週から移植骨からの仮骨形成が認められ，これは宿主骨からの仮骨と連続するとともに，移植骨の弯曲を減ずるように成長した．移植骨として用いたラット脛骨は前方凸の弯曲を有しているが，移植床は直線状であり，移植骨が力学的応力によるリモデリング様の形態変化をとったものと考えられた．しかし腓骨の横径増大も同時に認め，この移植骨の横径増大には unknown mechanism の関与も示唆された．

移植骨は血管柄付同系骨移植とほぼ同時期の早期に確実な骨癒合が得られ，抜釘後も骨移植の目的である骨格の支持性は維持された．

また組織学的に，新生骨と旧骨皮質間に骨髄形成も認め，造血微小環境も備えていることが確認された．

免疫組織化学的検索により，移植後12週においても移植骨部には donor 由来の骨細胞が生きつづけるとともに，新生骨中の骨細胞にも donor 由来の抗原性を示す骨細胞を認めたことより，移植骨部の骨新生に donor 由来の骨原性細胞が関与していることが確認された．また，骨接合部では donor 由来の骨細胞と recipient 由来の骨細胞の両者により骨癒合が得られていることが確認された．

ま　と　め

1. ラット下腿骨移植モデルを用いて，免疫抑制下での血管柄付同種移植骨の機能や形態変化，移植骨中の骨細胞の由来につき検討した．

2. 機能的には，移植早期から viability を保ち，活発な turnover を繰り返すと共に移植骨からの骨新生と骨接合部での骨癒合が起こり骨格の支持性が維持された．新生骨と旧骨皮質の間には，骨格の支持性とともに骨組織の重要な機能のひとつである骨髄形成も認めた．

3. 形態的には，移植骨の全長にわたり骨新生が起こり，リモデリング様の変化が起こった．

4. 移植後12週では，移植骨や移植骨からの新生骨中に donor の MHC 抗原を発現する骨細胞が生きつづけることが確認された．

5. 骨接合部では，donor 由来の骨細胞と recipient 由来の骨細胞の両者により骨癒合が得られていることが確認された．

参　考　文　献

1) 重冨充則　他：Rat 骨組織における MHC 抗原の発現性について―免疫組織化学を用いて―．整形外科と災害外科，38：358-360，1989．
2) 重冨充則　他：血管柄付同種骨移植の実験的研究―ラット移植モデル作製と免疫抑制下での短期成績―．形成外科，33：907-915，1990．
3) 利波紀久：整形外科領域における核医学の役割．日整会誌，61：411-424，1987．

質　問

東京歯科大学市川総合整形外科　高橋　正憲

免疫抑制剤の投与を中止した後の移植骨の運命はどうなるか．

回　答　　山口大学整形外科　重冨光則

サイクロスポリン2週間投与群では，投与中止後，2週間目頃から移植骨は拒絶されます．

質　問　　北海道大学整形外科　糸賀　英也

①移植骨の骨髄はどのように処理されているか．洗浄などされていますか？

②先生の染色法で Donor 由来の骨髄細胞も移植後，宿主の細胞と見分けることができるでしょうか？

回　答　　山口大学整形外科　重冨光則

①移植骨の骨髄は可及的に洗浄除法しておりますが，移植骨内には少なからず donor 骨髄細胞が残存しているものと考えています．

②現在検討中ですが，細胞により異なると考えています．

日手会誌（J. Jpn. Soc. Surg. Hand），第7巻　第2号　198-200，1990

血管柄付同種関節移植の実験的研究

—第1報　免疫抑制下における移植関節の viability について—

山口大学医学部整形外科学教室

村松慶一・土井一輝
重冨充則・伊藤　裕
河合伸也

Experimental Studies on Vascuralized Bone and Joint Allograft

—1st Report. Viability of Grafted Bone and Joint under Immunosuppresion—

Keiichi Muramatsu, et al.

Department of Orthopedic Surgery, School of Medicine, Yamaguchi University

The vascuralized joint allograft is clinically attractive procedure for reconstruction of joint defect after resection of malignant tumor. However, it has many unsolved problems. As the experimental studies, we use two strains of inbred rat and make models of a single knee joint transplantation. In this paper, we examined MHC major histocompatibility traplantation and investigated vascurality of the grafted bone and joint under immunosuppresion. The investigated method is microangiography, microradiography after decalcification, bone scintigraphy and histology. As the result under immunosuppresion, the grafted bone and joint vascurality remain perfect and rejection symptoms are nothing at joint caltilage, epiphysis, and metaphysis.

緒　　言

血管柄付同種関節移植は Vital organ では無いため，副作用の強い免疫抑制剤の生涯投与は認められずある時点で投与中止せねばならない．免疫抑制済中止後の移植関節の rejection mechanism については不明な点が多く，いまだ議論を残すところである．また拒絶を受けた移植関節がどのような運命をたどるかも解明されていない．われわれは rejection mechanism について，あるいは拒絶を受けた関節の再生について，その血行動態に着目し免疫抑制剤短期投与の実験を行っている．今回はその第1報として免疫抑制投与下での短期成績について報告する．

実験目的

今回の目的は MHC major histocompatibility 間における血管柄付同種関節移植に際して，免疫抑制剤投与下における移植関節の変化について検討する事と移植関節の血行動態の指標を確立することである．

材料および方法

実験材料として MHC major histocompatibility をもっとも強く発現するといわれる DA rat から Lewis rat へ移植を行った．実験手技として，ラット膝関節のみを同所に移植する単関節移植モデルを作製した．ドナーの剥離は，脛骨を栄養する前・後脛骨動静脈，大伏在動静脈，および大腿骨遠位部を栄養する下行膝動

Key words: vascuralized joint allograft, major histocompatibility, vascurality of grafted joint, Microradiography, under immunosuppresion

Address for reprints: Keiichi Muramatsu, M. D., Department of Orthopedic Surgery, School of Medicine, Yamaguchi University, 1144 Kogushi, Ube-Shi, Yamaguchi-Ken 755, Japan.

静脈を温存し，大腿動静脈を pedicle とした膝関節を一塊として採取する．レシピエントは足部の血行を温存するため，大伏在動静脈を残し，また坐骨神経・筋肉などをすべて剝離温存した後，膝関節のみを摘出した．欠損部に graft を二本のキルシュワイアーで髄内固定し pedicle を膝窩動静脈と 11-0 ナイロンにて微小血管吻合した．実験はすべて清潔操作で行い，ドナーとレシピエントは同一術野で行ったので ischemic time は平均 1.5 時間と短時間であった．免疫抑制法は，Cyclosporine A を kg 当たり 10 mg ずつ 2 週間毎日筋注した．

対象および解析方法

今回の対象は，移植実験した計 70 例のうち，2 週間の免疫抑制剤投与中に屠殺した 10 例で，その内訳は血管吻合の開存した群 5 例と technical erorr のため吻合血管が開存しなかった群 5 例である．また正常群として反対側を 5 例コントロールとした．

解析方法として用いたのは Microangiography. Microradiography. 骨シンチグラフィーによる血行形態あるいは動態評価と組織学的評価である．Microangiography は，屠殺後直ちに腹大動脈にカニュレーションし，ヘパリン加生食で後肢を充分貫流した後 120%W/V 硫酸バリウムと 10%の中性ホルマリンを 1：1 に混合した造影剤で行った．Microradiography は 7 日間 10%のホルマリン固定後 3 日間ギ酸で脱灰しマイクロトームで 2 縦割したあとに，Kodak highresolusion film で 50 mV，4.5 mA，35 分間撮影した．

結　　果

Microangiography において血管開存群では，全例吻合血管の閉塞所見はなかった．吻合部位下の動静脈は，狭窄，血管壁も不整もなく末梢の造影も良好であった．

Microradiography では正常例は，関節軟骨，growth plate は，avascular region であらわれ，かなり細部の血行形態の観察が可能である．血管開存群では，全例膝関節部の血行形態は維持されていた．Fig. 1 は 2 週目の屠殺群であるが，epiphysis には subchondral bone までほぼ正常の血行形態が維持され，髄内の血管網が張り巡らされている．metaphysis においても growth plate 直下まで血管が開存し，diaphysisに向かう骨髄血行もほぼ正常と考えられる．

骨シンチグラフィーは条件を一致させることが困難なため，Grade 0 から Grade 3 まで 4 段階の評価を行った．つまり Grade 0 は uptake がないもの Grade 1 は low uptake Grade 2 は関節部のみ hyper uptake を認めるもの Grade 3 は均一に hyper uptake を認めるものとした (Fig. 2)．撮影時期と Grade をまとめると，血管開存群は常に Grade 3 を示し低下することはないが，非開存群は Grade 1 のままであった．なお正常群は全例 Grade 2 を呈していた (Fig. 3)．

組織学的評価として HE 染色を行った．血管開存群で 2 週目の関節部弱拡大では，軟骨，subchondral はとくに不整なく骨髄の細胞密度も正常であった．また強拡でも chondrocyte の染色性は良好であった．Growth plate は正常の幅を保ち，metaphysis でも骨梁の atrophic change はなく骨髄の細胞密度は正常で，強拡では osteocyte, osteoblast の生存が確認された (Fig. 4)．

考　　察

現在まで血管柄付同種関節移植の実験モデルとして

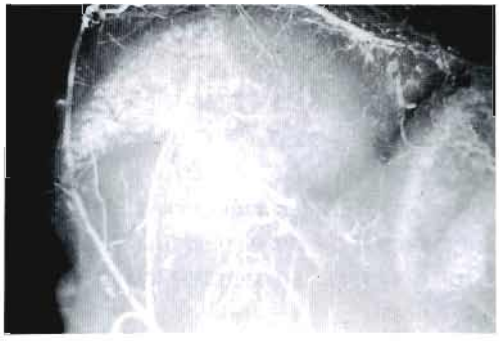

Fig. 1 Microradiographic investigation of 14 days specimen after transplantation

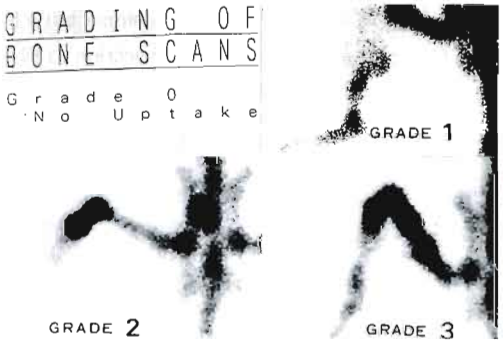

Fig. 2 GRADING OF BONE SCANS

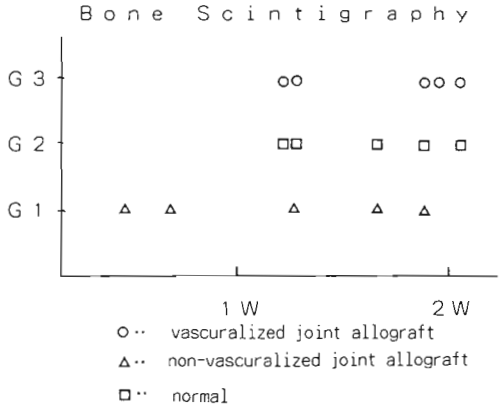

Fig. 3 Scintigraphic investigation

下肢移植モデル，腹腔内移植モデルなどが行われてきたが，われわれの行っている膝関節のみを採取し，しかも同所に移植する方法は純粋に関節移植を考える場合一番理想的な実験モデルである．

また同種移植の rejection mechanism を解明するに当たり移植関節の血行解析はもっとも重要な課題である．1983年 Lipson などが Microangiography，骨シンチで血行解析を行っているが，末梢レベルまでの造影はしておらず，また骨シンチの評価も Grading に難点がある．中梢の大血管が開存しているにもかかわらず，末梢レベルの血管が閉塞し骨シンチで uptake が低下する例も存在する．われわれの行っている Microangiography，Microradiography，骨シンチを総合的に評価することにより血行解析はほぼ可能と考えられ，この方法によると免疫抑制下では血行は完全に維持されていた．

CyA 投与量について現在までいろいろな報告があるが，われわれの移植実験では，CyA 10 mg/kg の連日投与により，組織学的に2週にても rejection の兆候はなく，つまり MHC major histocompatibility 間でも CyA 10 mg/kg/day の投与で rejection は抑えられると考える．

結　　語

1. 血管柄付同種関節移植の実験的研究としてラットを用い膝関節を同所に移植する実験モデルを作製している．

2. 移植関節の血行動態は Microangiography，Microradiography，骨シンチグラフィーを総合的に評価することで解析可能である．

Fig. 4 HE stain of 14 days specimen

3. MHC major histicompatibility 間において Cyclosporine A 10 mg/kg/day 投与下での移植関節は，血行が完全に維持され，組織学的にも拒絶の兆候はなかった．

参 考 文 献

1) Doi, K: Homotransplantation of Limbs in rats. Plast. Reconst. Surg., 64: 613-621, 1979.
2) Lipson, B. A. et al.: Bone scanning in assessing viability of vascuralized skeletal tissue transplants. Clin. Orthop., 160: 279-289, 1981.

質　問　　北海道大学整形外科　糸賀　英也

膝関節部のみを移植するモデルの場合，免疫抑制剤を使用しないと，先生の mismatch 間では，創の吻開が多数に認められることを経験しておりますが，先生の実験群ではいかがでしょうか．

回　答　　山口大学整形外科　村松慶一

免疫抑制剤を使用していない実験は経験なく，創の離開は automutation 例以外はなかった．

質　問　　名古屋大学分院　鈴木　潔

①このモデルは骨癒合に関してはどうであったか？

②下腿の骨切り部は脛腓骨癒合部より中枢か末梢か？

回　答　　山口大学整形外科　村松慶一

①大腿骨は2週間で全例骨癒合し脛骨も差はあるものの4週目までに骨癒合した．

②後脛骨動脈の入る，脛腓骨癒合部より末梢で骨切りを行っている．

日手会誌 (J. Jpn. Soc. Surg. Hand), 第7巻 第2号 201-204, 1990

血管柄付同種関節移植の実験的研究
——第6報：F1動物を用いた血管柄付同種移植実験——

北海道大学医学部整形外科学教室
糸賀英也・三浪明男
加藤博之・佐久間隆
札幌医科大学衛生短期大学部
荻野利彦

Experimental Studies on Vascularized Allogeneic Joint Graft
—— 6th. Report : Using F1 rat for donor——

Hideya Itoga, et al.
Department of Orthopaedic Surgery, Hokkaido University, School of Medicine

There have been many reports about experimental studies on the vascularized transplantation of an allogeneic joint. However, several unsolved problems are present ; those are the vascularity to the transplanted joint and the immune response of host to the transplanted allogeneic joint.

Our previous studies on the vascularized allogeneic joint transplantation by using inbred rats (histocompatibility antigen : RT1) suggested that 1) the success of the vascularized allogeneic joint transplantation was dependent on the vascularity and low antigenicity of the transplanted joint to the host, 2) RT1-A region is more dominant factor than RT1-B, D region in rejection of allogeneic joint transplantation.

This paper reports the influence of class I and class II antigen on grafted joint survival by adding F1 donors to experimental groups.

Knee joint from 3 strains of an inbred rat were used for vascularized joint transplantation. The rats were classified into 4 groups according to the difference of subregions of the RT1 antigen between the donor and recipient rat ;

Group I : RT1-A barrier (from BUF to LEJ rats),

Group II : RT1-B, D barrier (from TO to LEJ rats),

Group III : RT1-A1/2 barrier (from (BUF×LEJ) F1 to LEJ rats),

Group IV : RT1-B, D1/2 barrier (from (TO×LEJ) F1 to LEJ rats).

Appearance of the transplanted limb ; survival, edema or necrosis was observed macroscopically. Roentgenograms and 99 mTc-MDP scintigrams were taken every 1 week after joint transplantation to investigate preservation of vascularization to the transplanted limb and reaction of the recipient toward the transplanted joint. Histological studies were also performed.

The transplanted limb in Group I became edematous at an average of 7.0 days and followed limb necrosis at 15.0 days after the transplantation. Those in Group II showed edema at 7.6 days and necrosis at 17.5 days. On the other hand, in Group III and Group IV the transplanted limbs became necrosis at 18.2 days and 19.2 days. Scintigraphic findings showed that the transplanted joint in Group I and II had good vascularity at 3 weeks, Group III and Group IV had also good vascularity

Key words : vascularized joint graft, joint allograft, major histocompatibility antigen, rejection, microsurgery
Address for reprints : Hideya Itoga, M. D., Department of Orthopaedic Surgery, Hokkaido University school of Medicine, Kita-14, Nishi-5, Kita-ku, Sapporo 060, Japan.

at 8 weeks.

Histologically, osteocytes became nonviable at 3 weeks after the transplantation in Group I. However, in Group II only partial death was observed at 5 weeks. In Group III osteocytes became partial death at 10 weeks. In Group IV osteocytes and chondrocytes were viable at 12 weeks.

These studies suggest that class I antigen is more dominant factor than class II antigen in rejection of allogeneic joint transplantation.

緒　言

同種関節移植を成功させるためには，移植関節への血行を温存する，免疫抑制剤などの使用により宿主の免疫能を低下させる，また物理的，化学的処理により移植関節の抗原性を低下させる，そして donor と recipient 間の主要組織適合抗原亜領域を一致させることなどが考えられる．そこで筆者らは以前から近交系ラットを用いて血管柄付同種関節移植実験を行い，HLA に対応するラット主要組織適合抗原 (RT1) の亜領域のどの部分を一致させることが移植関節生着に有利かであるかを検討してきた．その結果，1) RT1 亜領域の相違により移植関節の生着状態が異なる．2) class II抗原である RT1-B, D の異なる組合せよりも class I 抗原である RT1-A の異なる組合せの方が拒絶反応はわずかに強いことが示唆された[2)3)4)7)8)]．この結果は，ラット同種肝臓，腎臓移植実験の結果とは異なるものであった．ラット主要臓器移植実験では，class I 抗原と class II抗原のどちらが強く拒絶反応を惹起するかをより明らかにする目的で，donor の抗原量が 1/2 となる F1 動物を用いている[6)9)]．すなわち，donor と recipient として用いた 2 系の近交系ラットをかけ合わせて生まれた F1 動物を再び donor として用い，親である recipient と同系ラットに移植すると移植組織の抗原量は 1/2 となる．ラット主要臓器移植においては，F1 動物を donor として移植臓器の抗原量を 1/2 とすると，class I 抗原の異なる組合せでは劇的に生着期間は延長するが，class II抗原の異なる組合せでは抗原量を 1/2 とした効果はあまり認められず class I，II抗原の差異がより大きく表現される[6)]．そこで今回は，関節移植における class I 抗原と class II抗原のどちらが強く拒絶反応を惹起するかをより明らかにするために，F1 動物を実験群に加えた．

実験材料および方法

実験動物として体重 350 から 400 g の 3 系の近交系ラットを用いた (Table 1)．移植方法は，donor の片側下肢を足部の皮膚を残し，大腿動静脈を付けたまま大腿中央部から切断する．これを recipient の大腿骨に K-wire で固定後，大腿動静脈を吻合し，足部以外の下肢は recipient の皮膚で被った．実験群は，1 群：RT1-A 群(RT1-A が異なる組合せ) (n=14)，2 群：RT1-B, D 群 (RT1-B, D が異なる組合せ) (n=13)，3 群：RT1-A1/2 群 (RT1-A1/2 が異なる組合せ) (n=14)，4 群：RT1-(B, D)1/2 群 (RT1-(B, D)1/2 が異なる組合せ) (n=14) である (Table 2)．これら 4 群について，以下の分析を行い各群の差異について詳細な検討を行った．

1) 移植肢足部の皮膚の肉眼的変化を観察し，正常，浮腫，壊死の 3 段階に分けた．

2) ^{99m}Tc-MDP 骨シンチグラフィーを 1 週毎に行い，移植肢の膝関節部と recipient の骨接合部での取り込みを 5 段階に評価した．すなわち，非実験側の大腿骨骨幹部と同程度の取り込みを 2 とし，それより高い取り込みを 3 ないし 4，低い取り込みを 1，取り込みがない場合を 0 と定義し，各群で評価した．

3) 1 群，2 群は移植後 1 週毎に 6 週まで実験ラットを屠殺し移植関節の骨，軟骨の組織学的検索を行った．3 群，4 群については 12 週まで観察した．

Table 1 Three strains of inbred rat and their major histocompatibility antigen (RT1) subregions

strain of rats	RT1	A	B	D			E
		Aa-1	Ba-1	Da-1	Da-2	MLR	Ea-1
TO	t	2	1	1	2	2	—
BUF	b	6	2	3	6	6	—
LEJ	i	2	2	3	6	6	—

Table 2 Barriers between donor and recipient rats in experimental groups

Group	Conor·····→Recipient	Barrier N	
1	BUF·····→LEJ	A	14
2	TO·····→LEJ	B, D	13
3	(BUF×LEJ) F1·····→LEJ	A1/2	14
4	(TO×LEJ) F1·····→LEJ	(B, D)1/2	14

結　　果

1)　移植肢の肉眼的所見：浮腫及び壊死の出現時期を，1群（RT1-A群）と2群（RT1-B, D群）で比較すると，浮腫は前者が平均7.0日，後者が7.6日で出現した．壊死はそれぞれ平均15.0日，17.5日で出現した．1群において壊死出現時期は2.5日早期に出現した．F1動物をdonorとした3群，4群を比較すると，移植肢の抗原量を1/2とした効果で浮腫，壊死ともに3群ではそれぞれ9.9日，18.2日，4群では9.4日，19.2日，と出現時期は延長したが両群間には差は認められなかった（Table 3）．

2)　骨シンチグラフィー所見：1週毎の膝関節部の取り込みを評価し平均化すると，1週目の取り込みは，1群では3.0，2群では3.3であった．その後両群とも取り込みは低下したが，4週でも，それぞれ2.0，1.5であり，膝関節部の血流は保たれていた．3群と4群は，観察し得た8週まで3.0以上と高い取り込みを示し，両群とも膝関節の血行は長期間保たれていることを示した．recipient側の骨反応を示す骨接合部での取り込みは各群で有意の差を認めなかった．

3)　移植関節の組織学的所見：経時的に観察した移植関節の組織学的変化をみると，1群と2群では，移植後1,2週の初期には骨髄の部分壊死を認めるのみであった．3週以降になると1群では，骨組織の壊死が全体に認められたが，2群では5週以降に部分壊死を認めるのみであった．骨組織の壊死の出現は2群と比較して1群において早かった．一方，3群と4群では，軟骨組織は3群で移植後12週より部分壊死を認めたが，4群では軟骨細胞の配列の不整は認めるものの細胞はよく保たれていた．骨組織では3群で10週より骨窩の細胞の消失が部分的に認められるようになり12週では広範な骨細胞の死が認められた．一方4群では12週でも骨窩の細胞は消失せず骨組織の壊死はみられなかった（Fig. 1）．

考　　察

心臓を中心としたヒト主要臓器移植においては，HLAのclass II抗原に属するDRをdonorとrecipient間で一致させることが移植臓器生着に必要であるとされ，免疫抑制剤の開発された今日においてもその影響を無視することはできない[1)9)10)]．ラット臓器移植実験においても，class II抗原に属するRT1-Dの異なる組合せの方が，class I抗原であるRT1-Aの異なる組合せよりも拒絶反応は強く出現することが確認されている．この両者の差は，F1動物をdonorとして用い移植片の抗原量を1/2とした場合に強調される．例えば腎移植実験の報告によれば，RT1-Aの異なる組合せでは生着期間は平均25.0日であるが，RT1-Aの抗原量を1/2とすると生着期間は平均148.7日と延長している．しかし，RT1-B, Dの異なる組合せでは生着期間の平均は9.0日であるが，RT1-B, Dの抗原量を1/2としても平均8.8日と有意差はなく強い拒絶反応を示す[6)]．

今回の血管柄付同種関節移植実験では，肉眼的所見において移植肢の壊死の出現は，2群（RT1-B, D群）が1群（RT1-A群）よりも平均2.5日延長していた．また，移植関節の組織学的所見においても，1群に比べて2群では骨，軟骨組織の壊死出現時期は遅延し，その程度は軽度であった．またF1動物を用いた3群，4群では移植関節の抗原量を1/2としても，組織学的所見において3群（RT1-A1/2）は移植後10週より骨細胞の部分死が出現し，12週では広範な死を認めた．一方4群（RT1-(B, D)1/2）は12週でも骨，軟骨細胞はよく保たれていた．

これらのことから，移植肢の抗原量を1/2としてもRT1-Aが異なる組合せの方が早期に拒絶反応が出現し，同種関節移植においては，class I抗原を一致させることが移植関節生着に重要であることが確認された．

同種関節移植においてclass II抗原の影響が臓器移

Table 3　Macroscopical findings of grafted limb's foot

Group	Edema	Necrosis (days)
1	7.0	15.0
2	7.6	17.5
3	9.9	18.2
4	9.4	19.2

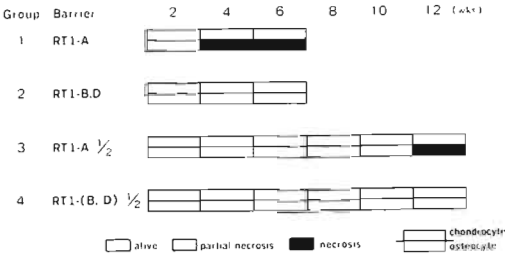

Fig. 1　Histological findings after transplantation.

植と異なる原因としては，class II抗原の分布が骨，軟骨組織に少ない可能性が考えられる．また，骨，軟骨細胞は構造上基質に取り囲まれており，抗体との接触から保護されていることがこれらの組織における免疫反応に影響を与えている可能性も考えられるが今後の検討を要する．

結　　語

1) 移植関節の抗原量が1/2となるF1動物を用いて血管柄付同種関節移植実験を行った．

2) RT1-A1/2の異なる組合せの方がRT1-B, D1/2の異なる組合せよりも骨，軟骨組織の壊死は早く出現した．

3) F1動物を用いた同種関節移植実験においても，他臓器移植実験とは異なり，class I抗原を一致させることが移植関節生着に有利であった．

文　　献

1) Ishikura, H., et al.: Host-origin dendritic cells in acutely reject rat renal alloglafts. Transplant. Proc., 17: 875-879, 1985.
2) 糸賀英也　他：血管柄付同種関節移植の実験的研究（第3報）．日手会誌，4：234-238，1987.
3) 糸賀英也　他：血管柄付同種関節移植の実験的研究（第4報）．日手会誌，5：641-644，1988.
4) 糸賀英也　他：血管柄付同種関節移植の実験的研究（第5報）．日手会誌，6：177-180，1989.
5) Lipson, R. A., et al.: Vascularized limb transplantation in the rat. Transplantation, 35: 293-299, 1983.
6) 名取　孝：ラットのMHC. 免疫防御の遺伝的背景と免疫病の発見（山村雄一編集）．同文書院，東京，1986.
7) 佐久間隆　他：血管柄付同種関節移植の実験的研究（第1報）．日手会誌，2：25-29，1985.
8) 佐久間隆　他：血管柄付同種関節移植の実験的研究（第2報）．日手会誌，3：373-376，1986.
9) Tsuchimoto, S., et al.: The effect of RT1 subregion differences on liver allograft survival in the rat. Transplantation, 40: 218-220, 1985.
10) 辻　公美　他：移植学．文光堂，東京，11-38，1986.

質　問　　山口大学整形外科　村松　慶一

III群において，拒絶後のchondrocyteは変性，壊死するが，軟骨自体の幅は，保たれているのか？

回　答　　北海道大学整形外科　糸賀　英也

3群の12週では軟骨細胞の部分死を認めるものの，確かに軟骨層の厚さは保たれている．壊死開始の初期と考える．

質　問　　山口大学整形外科　重富　充則

①survival timeは何をもって判定されましたか．

②骨細胞の部分壊死に局在性がありましたか．

③拒絶時，細胞浸潤はどこに見られましたか．

回　答　　北海道大学整形外科　糸賀　英也

①主に組織所見により骨，軟骨細胞のviabilityを判定している．

②軟部組織においては宿主の免疫細胞の侵潤を認めたが，骨，軟骨細胞周囲への侵潤は認められなかった．

③骨接合部では宿主の化骨と混在しているので，できるだけ膝関節近傍の骨組織を見ている．

質　問　　山口大学整形外科　土井　一輝

足部の皮膚で拒絶の時期を判定しているわけではないのか？

回　答　　北海道大学整形外科　糸賀　英也

膝関節部については，骨，軟骨細胞の組織所見にて，拒絶の時期を判定している．

日手会誌（J. Jpn. Soc. Surg. Hand），第7巻　第2号　205-207，1990

ラット Growth Plate の冷却保存に関する実験的研究

名古屋大学分院整形外科
鈴木　潔・井上五郎
名古屋大学医学部整形外科学教室
三浦隆行

Experimental Study on Cold Storage of Rat Growth Plate

Kiyoshi Suzuki, et al.
Department of Orthopaedic Surgery, Nagoya University Branch Hospital

The inbred LEWS rats were used to investigate the effect of prolonged cold ischemia on growth plate in limbs revascularized transplantation by microvascular anastomoses. The limbs were stored in chilled (+4°C) Euro-Collins solution, and ischemia time was 0, 24 and 48 hours. With histologic techniques and fluorochrome bone labeling it was shown that the growth plate of tibiae could survive up to 24 hours of ischemia but in 48 hours ischemia the growth plate was severely destroyed.

0 ischemia group and 24 hours ischemia group were sacrificed at 8 weeks after operation and the length of both tibiaes were measured on X-ray films. No difference was found between the length of the tibiae.

The present experiment has shown that the growth plate of tibiae could survive up to 24 hours of ischemia and the potential of longitudinal bone growth of tibiae was completely preserved.

はじめに

組織移植を行うに際し移植免疫の問題とともに，いかに長時間移植組織の viability を維持して保存し得るかという組織保存の問題も重要である．

目的

冷阻血後の血行再開による growth plate の変化と脛骨の長軸成長を知る目的で以下の実験を行った．

実験 1

名古屋大学動物実験施設より供給された雄 inbred LEWS ラット 8 週令を用いた．donor, recipient とも同一腹，同一生年月日のラットでかつ生直後より同一ゲージで飼育し，飼育環境を等しくした．

方法

佛淵ら[1]の方法に準じて，ラットの後肢を大腿動静脈を血管柄として確保した後，大腿中央で完全に切断し採取，ただちに 4°C に冷却した Euro-Collins 液で還流後，十分量の Euro-Collins 液に浸して 4°C にて冷蔵保存した．

以下の 3 群を作製した．

A〉 血管温存群（VC）

大腿動静脈のみ連続温存させ，他の組織はすべて大腿中央にて切断後，再接合した．神経縫合は行っていない．

B〉 24 時間保存群（24）

24 時間保存後，recipient のラットに同所性に移植，

Key words: bone growth, epiphysis, microsurgery limb transplantation, cold storage,
Address for reprints: Kiyoshi Suzuki, M. D., Depfrtment of Orthopaedic Surgery, Nagoya University Branch Hospital, 1-1-20 Daiko-Minami, Higashi-ku, Nagoya 461 Japan

大腿動静脈を顕微鏡視下に吻合した．神経縫合は行っていない．

C〉 48時間保存群

48時間保存後，24時間保存群と同様の操作を行った．

donor を4°C Euro-Collins 液より取り出して recipient に移植し血行再開するまでの時間は約1時間であった．上記ラットすべてに術直後 tetracycline 50 mg/kg，術後10日目に calceine 10 mg/kg，術後13日目に再び tetracycline 50 mg/kg を静脈内投与し，術後15日目に屠殺，両側の後肢を採取した．採取した後肢は，下腿脛骨結節部での横断切片とその中枢部での縦断切片を各々2個作製し，脱灰標本は HE 染色，非脱灰標本は Villanueva 染色を行い観察した．

非脱灰標本の作製は高橋の方法[2]に準じ，villanueva bone stain を行った後 methyl methacrylate にて包埋し，薄切後マルトースピードラップ150 DC にて厚さ20〜30ミクロンに自動研磨し落射蛍光顕微鏡で観察した．

非脱灰標本では血管温存群と24時間保存群の growth plate を静止細胞層から増殖層，肥大細胞層から石灰化層および全層の幅を計測し非手術側との比を求め両群を比較した．

実験2

実験1と同様の条件のラットで生後6週令を用いて，血管温存群と24時間保存群の2群を作製し術後8週で屠殺し，レントゲン撮影後実験1と同様の方法で脱灰標本を作製した．

結　　果

1：生着率

判定は屠殺時での移植肢生着の有無で行い，術後24時間以内の死亡例は麻酔死と考え除外した．生着率は血管温存群(22/22)100%，24時間保存群(22/28)79%，48時間保存群（7/14）50%であった．

2：脱灰標本横断切片について

血管温存群，24時間保存群では健常側との差を認めなかった．48時間保存群では，growth plate は変性，破壊され層状構造も辺縁に認めるのみであった．中央部では骨端部と骨幹端部が交通していた．

3：非脱灰標本の観察

血管温存群は健側と同様 calceine と tetracycline の2本の band が明瞭に認められた．24時間保存群では calceine が取り込まれた骨梁の量は減少していたが，tetracycline の band は健側と同程度に明瞭であった．48時間保存群ではラベリングは growth plate の辺縁に認められるのみで中央部には認められなかった．

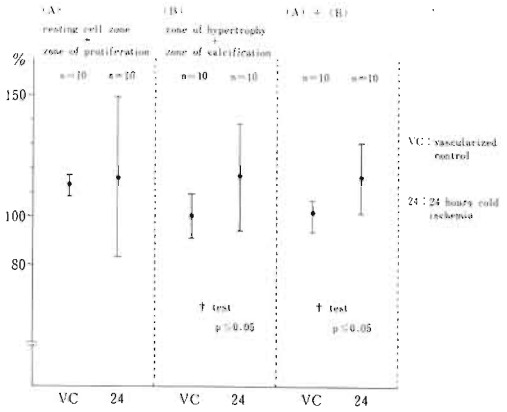

Fig. 1　VC : vascularized control
24 : 24 hours cold is chemia.

4：growth plate の幅の計測では，静止細胞層から増殖層の幅は両群に有意差はなかったが，肥大細胞層から石灰化層および growth plate 全体の幅は24時間保存群が有意に拡大していた．(t test P≦0.05)（Fig. 1）

以上より組織像で若干の変化を認めるも，24時間保存群の growth plate での骨形成能は維持しえたと考えられ，さらに長期の成長を知る目的で実験2を行った．

5：レントゲン写真より脛骨長軸長を計測し非手術側に対する比を求め血管温存群と24時間保存群の両者を比較した．血管温存群平均100.2%24時間保存群平均100.7%と，手術側は非手術側とほぼ同じ成長を示しかつ両群間に有意差は認められなかった．脱灰標本による組織像も growth plate の幅および細胞数の減少を認めるも全例非手術側も同様の状態であった（Fig. 2）．

考　　察

growth plate を含んだ血管柄付き骨移植に関しては Nettelblad[3]，吉崎[4]が犬の腓骨骨頭を用いた実験で growth plate への血行が温存されれば正常の成長を示すと報告した．保存後の成長に関しては Stark[5]がウサギの膝関節を温阻血後に同所性に移植し，温阻

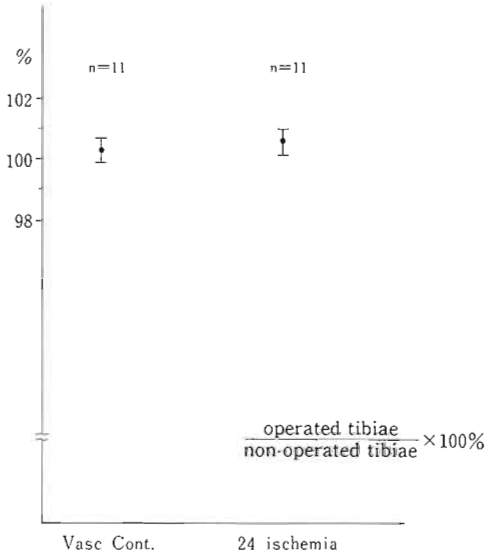

Fig. 2　Tibiae Longitudinal Bone Length

血0および3時間では術後3ヵ月であっても正常の成長を示したのに対し，12時間ではまったく成長を示さず7時間は両者の中間であったと報告した．

組織像では，温阻血0と3時間ではほぼ正常であったが，7時間では growth plate の幅の拡大，破壊，bone bridge formation を認めていた．阻血による growth plate の幅の増加については，Trueta[6] が兎に用いた実験で阻血による変化として同様の現象を観察している．

われわれとは実験動物が異なるが，24時間保存群の術後2週の非脱灰標本ではラベリングの減少と growth plate の幅の減少は認めるも，組織像では層状構造は良好に保たれていた．

さらに8週間経過後も正常の成長を示したことよりラットの growth plate は 4°C Euro-Collins 液で24時間保存後であっても骨形成能は正常近く維持しえたと言える．

結論，まとめ

1.　術後2週の脱灰，非脱灰標本の観察より24時間保存群は血管温存群と比較し，ラベリングの軽度の減少と growth plate の幅の拡大を認めたが，層状構造はよく保たれていた．

2.　48時間保存群では growth plate は著明に破壊され，ラベリング像からも正常の成長は不可能と考えられた．

3：8週間飼育後の24時間保存群においても，血管温存と同様に正常の成長を示したことより，4°C Euro-Collins 液で growth plate における骨形成能は24時間までは良好に維持しえた．

文　　献

1)　佛淵孝夫　他：サイクロスポリンを用いたラットの肢同種移植．日手会誌，2：21-24，1985．
2)　高橋栄明：骨形態計測ハンドブック，第1版，西村書店，P 28～33，1983．
3)　Nettelblad B. H., et al: Free Microvascular Epiphyseal-Plate Transplantation. J. Bone Joint Surg., 66-A: 1421-1430, 1984.
4)　吉崎克文：骨成長帯を含んだ血管柄付腓骨移植の成長に関する実験的研究，日整会誌，58：813-828，1984．
5)　Stark R. H. et al: Warm ischemic damage to the epiphyseal growth plate; J. Hand Surg. 12A: 54-61, 1987.
6)　Trueta, J., Amato, V. P.: The Vascular Contribution to Osteogenesis, J. Bone Joint Surg., 42-B: 571-588, 1960.

日手会誌 (J. Jpn. Soc. Surg. Hand), 第7巻 第2号 208-211, 1990

Prefabricated vascularized joint transfer の実験的研究（第2報）

奈良県立医科大学整形外科学教室
庄野正生・矢島弘嗣
面川庄平・川西弘一
玉井　進

Experimental Study on Prefabricated Vascularized Joint Transfer in Rats

Masaki Shono, et al.
Department of Orthopaedic Surgery, Nara Medical University

The purpose of this study is to demonstrate a possibility of creating a new donor of vascularized joint transfer.

Using Fischer strain F-344 immature rats, weighing 150-170 grams, a fascial flap of the medial aspect of the leg, which is nourished by the saphenous vascular bundle, was elevated and wrapped around the whole knee joint, just removed the overlying skin. At three weeks after the operation, the island vascularized knee joint was elevated on saphenous vascular pedicle, while the popliteal vascular bundle was ligated and cut, and transferred to the abdominal subcutaneous space. Tetracycline was administered at the 2nd day after the transfer, calcein at the 9th day.

All rats were sacrificed at five weeks after the operation and at the same time, microangiography was performed in all. Histological and fluorescent labelling studies were carried out.

Histologically, most of epiphysis, epiphyseal-plate and metaphysis were viable. In fluorescent labelling studies, tetracycline and calcein were seen at both epiphysis and metaphysis. On the microangiogram, intramedullaly circulation from the saphenous artery was noted.

Murine experiments were carried out in order to create a new donor for vascularized joint transfer by wrapping the knee joint with fascial flap which is nourished by saphenous vascular bundle. In this experiment, we could obtain well vitalized epiphysis, epiphyseal-plate and metaphysis. Therefore, we confirmed a possibility of "Prefabricated joint transfer" by fascial flap wrapping around the knee joint.

血管柄付関節移植や，成長帯移植は，近年その有用性が報告されているが，血管系の複雑さから手技的には非常に困難な手術でありまた利用しうる Donor も限られている．

そこでわれわれは，あらかじめ，血管束を関節付近の骨髄内に移植しておくことにより後日その血管束を茎とした関節移植が可能ではないかと考え，第32回本学会で Secondary vascularized epiphyseal-plate graft の実験的研究と題する報告[4]をおこなった．その実験において血管束を metaphysis より骨髄内にむけ

Key words: prefabricated joint transfer, vascularized joint transfer, microsurgery, epiphyseal-plate graft
Address for reprints: Masaki Shono, M. D., Department of Orthopaedic Surgery, Nara Medical University, Kashihara, Nara 634, Japan.

て挿入した場合，骨幹端の viability は保たれたが，骨端の viability は認めなかった．

そこで，あらかじめ，血管柄付筋膜弁を関節に移植（wrapping）しておくことにより後日，その筋膜弁の血管束を茎とした関節移植，すなわち，Prefabricated joint transfer の可能性について実験を行い，脱灰，非脱灰標本を作製して骨の viability について検討し，さらに microangiography にて血行動態の検索を行ったのでその結果について報告する．

方　　法

Fischer 344 系ラット 7 週令を用いて以下の実験を行った．まず右の伏在動静脈束を血管柄として挙上した下腿内側の筋膜弁を膝関節内側に移植する．移植後 3 週で，脛骨と大腿骨を中央部で切断し伏在動静脈束だけを血管柄とした膝関節を挙上し，腹壁皮下に移動した（Fig. 1）．移動 2 日後に，テトラサイクリン 50 mg/kg を筋注し，9 日後にカルセイン 15 mg/kg を静脈内に投与し，14 日後に屠殺した．屠殺後，microangiography を施行し骨髄内循環の状態を観察した．また，脱灰，非脱灰標本を作製し，腹壁皮下移動後の移植骨の viability を判定した．脱灰標本は hematoxylin eosin, safranin-o, toluisin blue で染色を行い，光学顕微鏡下に観察した．非脱灰標本は，villanueva 骨染色を行い，脱水後 methyl methacrylate に包埋，ミクロトームで薄切して蛍光顕微鏡下に観察した．

結　　果

屠殺時に施行した microangiogram では，伏在動脈より流入したマイクロパークが，移植した筋膜弁の血管系を介して大腿骨および脛骨に取り込まれている．矢状面にて約 1 mm 幅にスライスした大腿骨，脛骨のソフテックス撮影では，骨幹端，成長軟骨板を中心とした部位での旺盛な血行を認める．脛骨の輪切り切片においても，既存骨髄内血管内に著しい造影剤の流入を認めた（Fig. 2）．

脛骨の，骨幹端，成長軟骨板における脱灰標本では，細胞の配列，染色性は良好で，ほぼ正常の形態を保っている．また関節軟骨基質の染色性は良好で軟骨細胞の配列はほぼ正常の形態を保ち，軟骨下骨組織でも，骨細胞の壊死像を認めなかった（Fig. 3）．

骨端の骨ラベリング像では，軟骨下骨梁に黄色のテトラサイクリン，緑のカルセインとも良好な取り込みを認めた．また成長軟骨板，骨幹端では石灰化軟骨層から骨幹端にかけて骨標識物質の良好な取り込みをみとめた（Fig. 4）．

考　　察

共著者の矢島は 1985 年，血管束移植の手技を用いて，ラットの健常な長管骨骨髄内に血管束を移植することにより，既存の骨髄内血管と吻合が生じ，移植血管束を血管柄とした "secondary living bone graft"

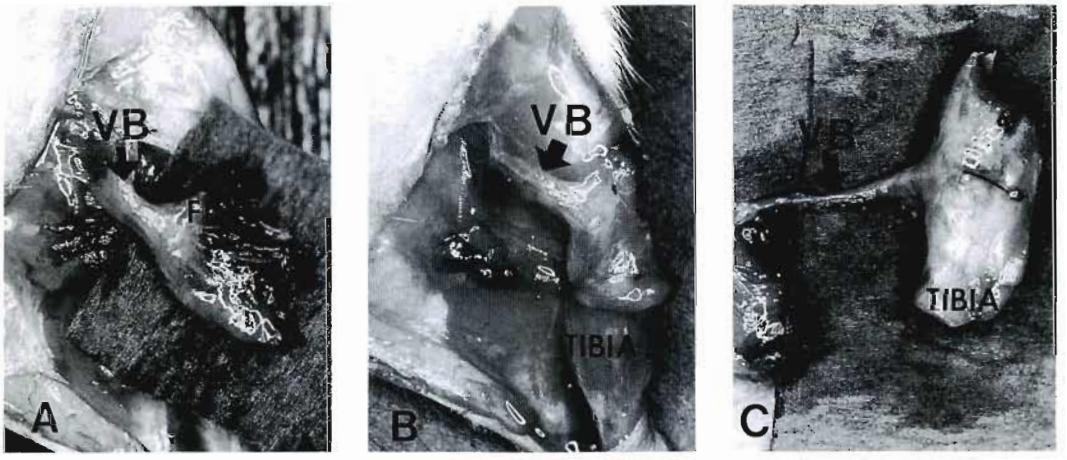

Fig. 1　Method of experiment
A. Fascial flap of medial aspect of leg, which is nourished by saphenous vascular bundle, is elevated.
B. Fascial flap is wrapped aroud the knee joint.
C. Island vascularized knee joint is elevated on saphenous vascular bundle and transferred to the abdominal subcutaneous space.

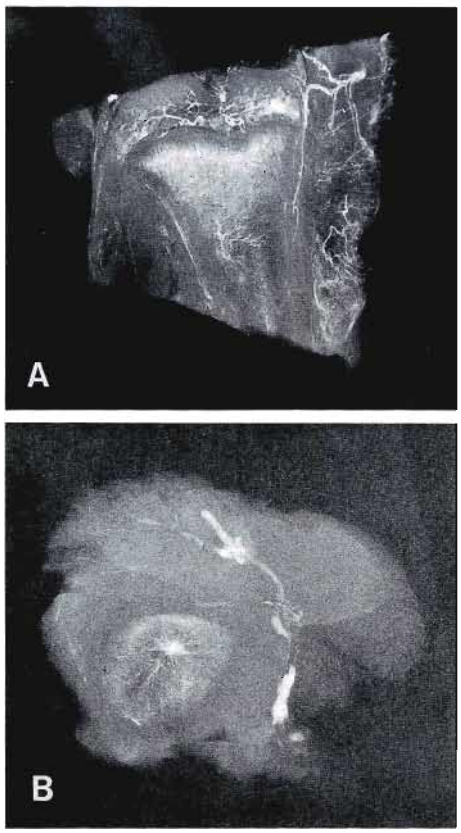

Fig. 2 Microangiogram of tibia.
Intramedullaly circulation from the saphenous artery is noted.
A. Sagittal section
B. Cross section

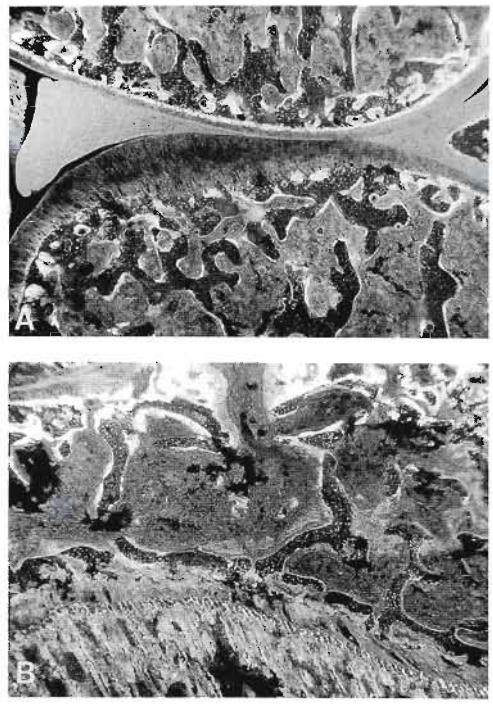

Fig. 4 A. Fluorescent photomicrograph of epiphysis. (×40)
B. Fluorescent photomicrograph of epiphyseal-plate. (×40)

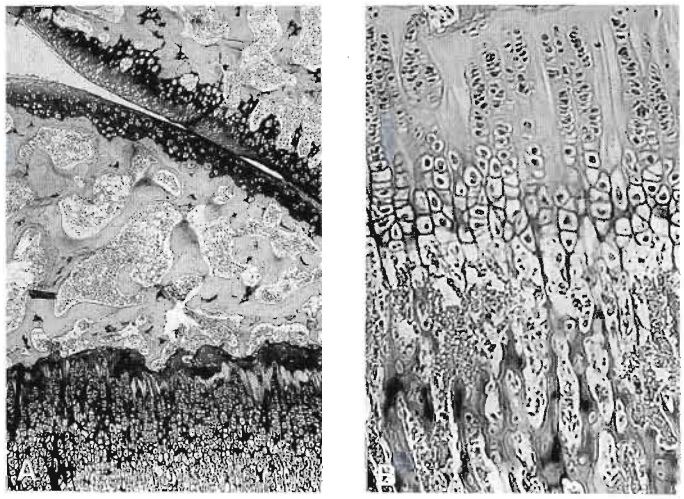

Fig. 3 A. Photomicrograph of knee joint. (H. E. stain. ×40)
B. Photomicrograph of epiphyseal-plate. (H. E. stain. ×100)

が可能であることを証明した[2].

先の第32回本学会において，われわれはこの手技を応用した血管柄付成長帯移植の可能性について報告した．すなわちあらかじめ血管束を脛骨の骨幹端より骨髄にむけて移植しておき後日この移植血管束を茎とした膝関節を腹壁皮下に移動するものであった．本実験において骨幹，骨幹端の viability は保たれたが，骨端の viability は認められなかった．これは，Brookes ら[1]が指摘するように，骨端と骨幹端はまったく別の血管により栄養されているため，成長帯として移植するためには，移植血管束を双方の血管と contact させなければならないと考えられた．

今回われわれの報告した実験では，組織学的検索において骨端，骨幹端ともほぼ正常の形態を保ち，骨ラベリング像でも骨端，成長軟骨板，骨幹端での良好な取り込みを認めた．さらに，microangiogram にて，成長軟骨板を中心に旺盛な血流をみとめた．これらの結果より本法においては，骨幹端，骨端に対する血行の switching が可能であり，成長帯を含んだ膝関節を生きた状態で移動しうることを確認した．すなわち本実験において，あらかじめ血管柄付の筋膜弁を関節に移植しておき後日，これを血管柄とする "Prefabricated joint transfer" が可能であることを確認し得た．

ま　と　め

血管柄付の筋膜弁をあらかじめ関節周囲に移植(wrapping)しておくことにより骨幹端，骨端に対する血行の switching が可能でありこれにより新しいタイプの血管柄付成長帯移植あるいは関節移植の可能性が証明された．

文　　献

1) Brookes, M., et al.: A new concept of capillary circulation in bone cortex. Lancet, 1: 1078-1081, 1961.
2) 矢島弘嗣　他：Secondary living bone graft の実験的研究（第1報）．形成外科，30：171-180，1987.
3) 矢島弘嗣　他：Secondary living bone graft の実験的研究．奈医誌，38：191-210，1987.
4) 矢島弘嗣　他：血管束移植による Secondary Vascularized Epiphyseal-Plate Graft の実験的研究．日手会誌，6：181-184，1989.

質　問　　山口大学整形外科　重冨　充則

①今回の実験結果は，移行後3週で，移行血管から関節周辺を十分に栄養し得る新生血管が起こる（生じる）と考えてもよいのか？

②3週間以内では，血管の switching は起こらないか？

回　答　　奈良医科大学整形外科　庄野　正生

3w という期間は，それにより，移植手術が可能となる期間があり，これは，Secondary living bome graft の実験で，矢島らが，移植血管と，既者血管との contact が必要十分となる期間という事に基いている．

追　加　　慈恵医科大学形成外科　平瀬　雄一

①形成外科領域では昨年すでに臨床例が R Khouri により発表されています．足第2指 Pip 関節に側頭筋膜を巻いて6週後に secondary glap として採取し，12才の手 MP 関節修復に使用し好結果を報告しています．

②私の実験結果によれば，rat では皮膚・筋関などの軟部組織は3日目より neovascnlarization が観察できますが island とするのには10日から2週，骨は1週より neovascnlarization は microangiography などで確認できるものの安心して挙上，遊離移植するのには3週が適当と考えています．

日手会誌 (J. Jpn. Soc. Surg. Hand), 第7巻 第2号 212-215, 1990

筋肉，皮膚の虚血再灌流障害と組織内SOD活性値について

—筋肉，皮膚の虚血再灌流障害とSOD活性値—

京都大学医学部形成外科学教室
鈴木茂彦・吉岡伸高
一色信彦
同皮膚科学教室
浜中宏・宮地良樹

Ischemic-reperfusion Injury and Tissue SOD Activity of Muscle and Skin

Shigehiko Suzuki, et al.
Department of Plastic Surgery, Faculty of Medicine, Kyoto University

Postischemic-reperfusion necrosis of an island or a free flap has recently been attributed to the deleterious effect of reactive oxygen species (ROS). In attempts to substantiate the possible participation of ROS and the significance of xanthine oxidase system in the postischemic-reperfusion necrosis of the skin and muscle, and further to develop new pharmacologic measures for preventing the necrosis, a series of experiments were made using a skin island flap and an amputated limb model of rats. The results were as follows:
(1) Epoxysuccinyl derivative (E-64c), allopurinol and L-SOD salvaged postischemic-reperfusion necrosis of the skin island flap.
(2) Tissue SOD activity did not reflect the effect of these antioxidants either in the island flap or in the amputated limb model.

These results demonstrated a possible involvement of ROS in the postischemic necrosis of the skin island flap. Further investigation may be required to substantiate the possible participation of ROS in causing postischemic muscular degeneration.

最近，種々の臓器の虚血再灌流障害に注目が集まっている．われわれは，前回の本学会で allopurinol が虚血再灌流後の筋組織内の SOD 活性値に及ぼす影響について報告した[10]．今回，作用機序の異なる種々の抗酸化剤による筋肉および皮膚の虚血再灌流障害予防効果と組織内 SOD 活性値の関連についてさらに検討を加えたので報告する．

材料と方法

虚血再灌流による活性酸素産生メカニズムとして代表的なのは McCord[6] の提唱した xanthine oxidase 経路である (Fig. 1)．今回われわれはこの経路により産生されると思われる活性酸素による筋肉，皮膚の虚血再灌流後の組織障害を予防する手段として3つの薬剤を選び実験を行った．Epoxysuccinyl derivative (E

Key words: reperfusion injury, SOD, amputated limb, reactive oxygen species, island flap
Address for reprints: Shigehiko Suzuki, M. D., Department of Plastic Surgery Faculty of Medicine, Kyoto University, Shogoin, Sakyo-ku, Kyoto 606, Japan

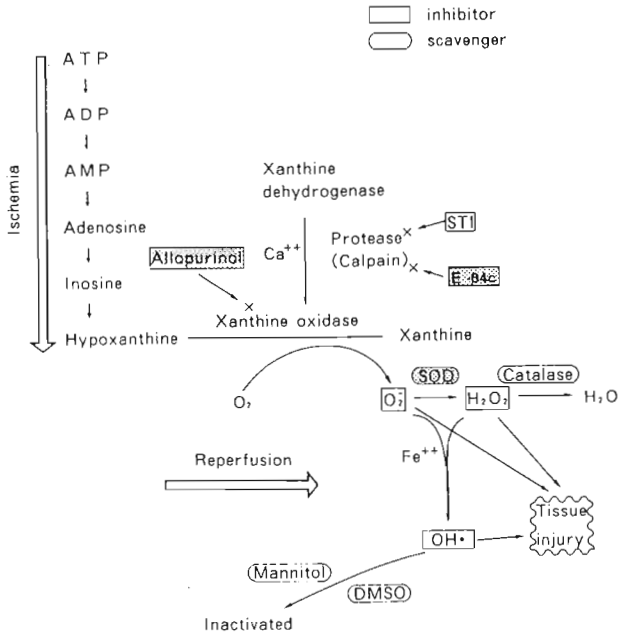

Fig. 1　Xanthine oxidase pathway for ischemic-reperfusion-induced production of superoxide proposed by McCord.

-64c) は calpain を阻害，allopurinol は xanthine oxidase を阻害することにより O_2^- の産生そのものを抑制すると考えられる．SOD は産生された O_2^- を分解除去する酵素であり組織内に本来含まれているが，虚血後再灌流により大量に産生される O_2^- をすばやく分解し組織障害を防ぐためには外的投与が有効と思われる．SOD は分解が早く半減期がきわめて短いため今回の実験には半減期を延長させた liposomal-SOD (L-SOD) を用いた．

〔実験 1〕

体重 250～300 g のウイスター系雄ラット 48 頭の腹部に大腿動静脈，下腹壁動静脈を茎とする島状皮弁を作製した．ラットは各薬剤投与群ならびに生理的食塩水投与の対照群計 4 群に分けた．皮弁作製後大腿動静脈にクリップをかけ 10 時間の阻血後クリップをはずし再灌流させた．E-64c (125 mg/kg)，生理的食塩水 (5 ml/kg) はクリッピングの 30 分前，allopurinol (50 mg/kg)，L-SOD (22,900 IU/kg) はクリッピング解除 30 分前に投与した．1 週間後皮弁の生死を観察した．

次に別のラット 20 頭を同様の 4 群に分け島状皮弁を作製しクリッピング直前，再灌流直前および 30 分後にそれぞれ組織を一部採取した．採取した組織は −70°C にて保存後，チトクローム C 法[10] を用いて組織内 SOD 活性値を測定した．

〔実験 2〕

40 頭のラットを実験 1 と同様の 4 群に分け，それぞれ右後肢を大腿動静脈のみを残し，股関節レベルで完全切除した．虚血時間は 5 時間とし，各薬剤を実験 1 と同様に投与した．クリッピング直前，再灌流直前および 30 分後に下腿屈筋の 1 部を採取し，SOD 活性値を測定した．

次に別のラット 9 頭を用い，allopurinol 群，L-SOD 群および対照群に分けそれぞれ右大腿動静脈を茎とする下腿屈筋弁モデルを作製した．5 時間クリッピング後再灌流させ，30 分後および 1 週間後，下腿屈筋組織内の組織血流量を電解式水素クリアランス法[7] にて測定した．

結　　果

〔実験 1〕

Allopurinol 群は 100%，E-64c 群は 83%，L-SOD 群は 50%生着し，いずれも対照群 (17%) に比べて有意差が認められた (χ^2 検定)．しかし，再灌流後の SOD 活性値は各群間に差を認めなかった (Fig. 2) (F 検定)．

〔実験 2〕

再灌流後の筋組織内のSOD活性値は各群間に有意差が認められなかった(F検定). 一方, 血流量は再灌流30分後には各群間で差を認めなかったが1週間後の値ではallopurinol群が高値を示した (Fig. 3).

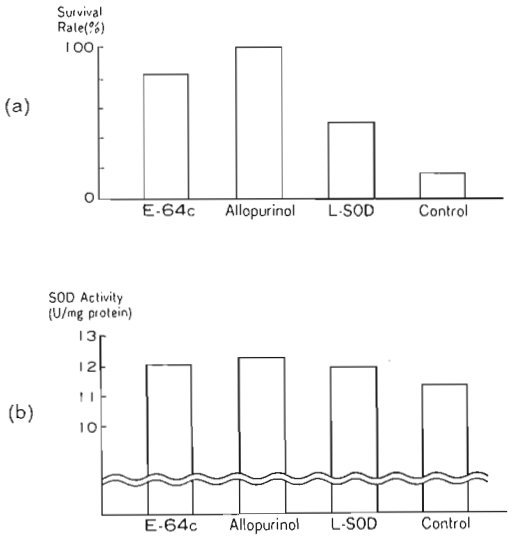

Fig. 2 Results of Experiment 1 (a) Survival rate of the island flaps. (b) Skin SOD activity 30 minutes after reperfusion.

考　　察

皮膚の虚血再灌流障害を最初に報告したのは Manson ら[4] である. その後 Im ら[1], 鈴木ら[9] の実験で鼓膜の虚血再灌流障害メカニズムは xanthine oxidase 経路によることが示唆された.

筋肉の虚血後の壊死についても最近の報告[2)3)11)] では再灌流により産生される活性酸素の関与が示されている.

今回はこれらの結果をふまえた上で, 各種の抗酸化剤による皮膚および筋肉の虚血再灌流障害予防効果の比較を行った. また効果判定におけるSOD活性値測定の意義を調べた. この結果, allopurinol, E-64c, L-SOD いずれも皮膚の虚血再灌流障害予防効果を認めたが, この中では allopurinol と E-64c が L-SOD に比べ効果が優れた. このことは産生された活性酸素を分解除去するよりも産生そのものを抑制する方が効率の良いことを示唆している. 今後これらの薬剤の臨床応用へ向けての研究が必要になろう.

組織SOD活性値については, Manson ら[5] の遊離皮弁モデルでの実験結果では, 対照群で虚血再灌流後, 活性値は急激に低下しているがSOD投与により改善

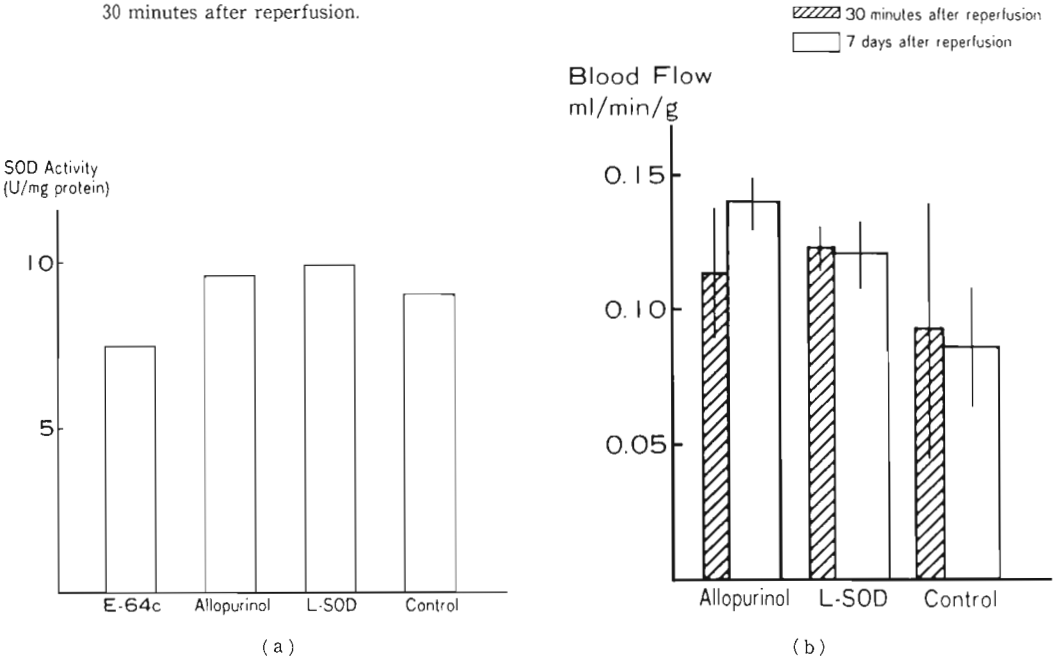

Fig. 3 Results of Experiment 2 (a) Muscle SOD activity 30 minutes after reperfusion. (b) Blood flow 30 minutes and 7 days after reperfusion.

している．しかし今回のわれわれの測定ではコントロール群の再灌流後の SOD 活性値の低下はわずかであり各薬剤投与群との有意差は認められなかった．彼らの結果との相違の理由は不明である．筋肉の虚血再灌流後の各群の SOD 活性値についても今回の実験では前回と異なり有意差を認めなかった．サンプル数，群を多くしたことが結果の違いになっているものと思われる．

再灌流後の筋肉組織の SOD 活性値は，各群間に差を認めなかったが，組織血流量は，allopurinol 群で対照群より高値が得られており，再灌流障害予防効果が示唆されている．今後さらにサンプル数を増やすとともに組織学的，生化学的，電気生理学的アプローチの併用が必要と思われる．

ま　と　め

1. allopurinol, E-64c, L-SOD の順で皮膚の虚血再灌流障害予防効果が認められた．
2. 組織 SOD 活性値は，再灌流障害予防効果を反映しなかった．
3. 筋肉の虚血再灌流障害予防効果の判定には組織血流量の測定も有効な手段と思われる．

文　　献

1) Im. M. J., et al.: Effect of allopurinol on the survival of hyperemic island skin flaps. Plast. Reconstr. Surg., 73, 276-278, 1984.
2) Korthuis, R. J., et al.: The role of oxygen-derived free radicals in ischemia-induced increases in canine skeletal muscle vascular permeability. Cir. Res., 57, 599-609, 1985.
3) Lee, K. R., et al.: Effect of superoxide dismutase plus catalase on Ca^{2+} transport in ischemic and reperfused skeletal muscle. J. Surg. Res., 42, 24-32, 1987.
4) Manson, P. N., et al.: The role of oxygen-free radicals in ischemic tissue injury in island skin flaps. Ann. Surg., 198, 87-90, 1983.
5) Manson, P. N., et al.: Improved survival in free skin flap transfers in rats. Surg., 99, 211-215, 1986.
6) McCord, J. M.: Oxygen-derived free radicals in post-ischemic tissue injury. New Eng. J. Med., 312, 159-163, 1985.
7) Suzuki, S., et al.: Measurement of cutaneous blood flow by clearance of hydrogen gas generated by electrolysis Ann. Plast. Surg., 15, 183-189, 1985.
8) Suzuki, S., et al.: Significance of reactive oxygen species in distal flap necrosis and its salvage with liposomal SOD. Brit. J. Plast. Surg., 42, 559-564, 1989.
9) 鈴木茂彦　他：E-64c による島状皮弁モデルにおける ischemic-reperfusion injury の予防効果．形成外科，32，1225-1230，1989.
10) 鈴木茂彦　他：切断肢モデルを用いた筋肉の虚血再灌流障害予防に関する研究．日手会誌，6，170-173，1989.
11) Walker, P. M., et al.: Salvage of skeletal muscle with free radical scavengers. J. Vasc. Surg., 5, 68-75, 1987.

質　問　　大阪大学整形外科　川端　秀彦

SOD 活性値をパラメーターとして，E-64c やアロプリノールの効果をみることに矛盾はないですか．

回　答　　京都大学形成外科　鈴木　茂彦

再灌流後，大量に superoxide が産生されると，組織中に本来存在する SOD が消費されて減少すると考えられるので SOD 測定値は間接的に superoxide の産生を反映すると考えた．このことは Manson らがすでに Annals of Surgery で報告している．しかし結果はそうではなかった．

質　問　　近畿大学形成外科　福西　健至

①SOD 塗付により組織内 SOD 濃度が上昇するという先生の報告と，今回の投与により，対照群と差がなかった結果とは，単に投与法の違いと考えて良いでしょうか．

②SOD 濃度が上昇しないのに皮弁に効果があったのは，どのように考えればよろしいでしょうか．

③活性酸素の発生，障害は，血管内皮が主であると考えてよろしいでしょうか．

回　答　　京都大学形成外科　鈴木　茂彦

①SOD 局所投与では皮膚の SOD 活性値が上昇することは，すでに報告している．

②島状皮弁の実験モデルでは，各薬剤で効果が得られている．L-SOD で効果が少なかったのは全身投与により局所濃度が足りないためかも知れない．

③そのように考えています．

日手会誌 (J. Jpn. Soc. Surg. Hand), 第7巻 第2号 216-221, 1990

ラット後肢を用いた複合組織の保存に関する実験的研究
—CoQ_{10} の有効性と活性酸素の発生について—

北里大学医学部整形外科学教室
横山一彦・糸満盛憲
高岸憲二・山本真
北里大学医学部分子生物学
中村國衛

Experimental Studies on Cold Preservation of Rat Limb in Euro-Collins' Solution
—Protective Effect of CoQ_{10} on Reperfusion Injury and Quantitative Assesment of Superoxide in Blood—

Kazuhiko Yokoyama, et al.
Department of Orthopedic Surgery, Kitasato University, School of Medicine.

We examined simple cold preservation of rat limbs in Euro-Collins' (E. C) solution to elucidate the protective effect of coenzyme Q_{10} (CoQ_{10}) on the reperfusion injury in an ischemic extremity replant model. And, we measured superoxide anion radicals in erythrocytes and plasma by chemiluminescent method using a derivative of luciferin (CLA).

A total of 123 Lewis rats were used as both the donors and recipients. Limbs were amputated from donor rats and preserved as 4 °C in E. C. solution, and were orthotopically grafted to isogenic rats by microsurgical technique. In the experimental groups (n=42), CoQ_{10} (10 mg/kg) was injected intraperitoneally into the recipients about one hour before reperfusion. In the control groups (n=81), the same dose of solvent was given via the same route. For analysis of superoxide in RBC and plasma, heparinized central blood collected from recipients replanted after specific periods of ischemia was performed in pre-reperfusion, post-reperfusion 15 minutes, 30 minutes, and 60 minutes. We defined a successful graft as one, in which good color reappeared to the tip of toe and survived for more than one week.

Ischemic limbs treated with CoQ_{10} showed a statically significant ($p<0.05$) improvement in vascular patency after 72 and 96 hours of ischemia. There was significant difference in the production of superoxide between successful cases and failed cases, as to the control group following 72 and 96 hours of ischemia, all control group following various periods of ischemia, and all cases.

We concluded that the protective effect of CoQ_{10} on reperfusion injury was suggested in this replant model. And, results of superoxide in blood indicated that the increase of superoxide after reperfusion following ischemia could be a etiology of no-reflow phenomenon.

はじめに

近年, no-reflow phenomenon の原因として superoxide(O_2^-) を中心とする free radical の発生による, いわゆる reperfusion injury が注目されている. その予防のため, superoxide dimustase (SOD) や allopur-

Key words: ischemic-reperfusion injury, coenzyme Q_{10}, superoxide, CLA-phenyl, rat limb.
Address for reprints: Kazuhiko Yokoyama M. D., Department of Orthopedic Surgery, Kitasato University, School of Medicine, 1-15-1 Kitasato, Sagamihara, Kanagawa 228, Japan.

rinal などの抗酸化剤が皮弁の虚血実験などで試されている．今回，われわれはラット肢移植メデルによる保存液内での冷却保存（冷阻血）実験を行い，抗酸化剤として coenzyme Q_{10} (CoQ_{10}) を用い，本薬剤が reperfusion injury を予防し得るものかどうか検討した．さらに $O_2^{\cdot-}$ と特異的に反応し化学発光を起こすと言われるルシフェリン誘導体の1つである 2-methly 1-6-phenyl-3, 7-dihydroimidazo-[1, 2-a] pyrazine -3-one (CLA-pheny 1)[7] を用いて，血中の $O_2^{\cdot-}$ の測定を行い，$O_2^{\cdot-}$ の産生量と生着率との関係も検討したので報告する．

実　験　方　法

1)　再接着モデルと実験群の作製方法

実験動物としては，donor, recipient 共に，雄 Lewis 系ラット（体重 240～320 g）を用いた同系移植モデルである．移植肢の採取方法は，Hotokebuchi ら[3] にならいネンブタール（25 mg/kg）麻酔下に，大腿のほぼ中央で切断し，大腿動静脈を血管柄とする移植肢を作製し，直ちに 4°C の Euro-Collins (E. C.) 液内に浸漬し，6～163 時間の冷却保存を行った．保存液より取り出した後肢はヘパリン入り生食液にて灌流後，骨接合は 18-G 注射針にて行い，大腿動静脈と坐骨神経を顕微鏡下に吻合し，同所性に再接着を試みた．なお，0 時間保存は，後肢採取後，即座に再接着を試みたもので，手術時間のみの温阻血が加わったことになる．

実験群は，再灌流約 1 時間前に CoQ_{10} (10 mg/kg) を recipient の腹腔内に投与したもの（n=42）とし，対照群はCoQ_{10}の溶剤を同様にして同量投与したもの（n=81）とした．

術後評価は，一週以上生着，生存したものを成功例と定義した．

2)　血中の $O_2^{\cdot-}$ 測定方法

CLA-phenyl は $O_2^{\cdot-}$ と特異的に反応し，380 nm にピークを持つ化学発光を起こし，光子すなわち photone を発生するが，これを利用して赤血球内，および血漿中の $O_2^{\cdot-}$ を測定した．

採血は，recipient の頚静脈に予め留置したカテーテルより行い，各々0.1 ml ずつ，再灌流前，再灌流後 15 分，30 分と 60 分に採血した．

採取した血液は 2,500 回転で 10 分間，遠心器にて血球成分と血漿成分に分離した後，各々の成分より 10 μl ずつ吸引し，生食水にて希釈した後，蒸留水を加えることにより，赤血球内と血漿内に存在していた $O_2^{\cdot-}$ を放出させ，1 μM の CLA-phenyl と反応させた．この反応で発生した光子の数を chemiluminescence reader (Aloka 社製) により測定した．この光子数すなわち count が $O_2^{\cdot-}$ の発生量を表示するものであるが，赤血球の場合，ヘモグロビン濃度により値が左右されるため，これを補正したものを，赤血球内の$O_2^{\cdot-}$ 発生量とした (Fig. 1)．また，$O_2^{\cdot-}$ の値は，個体差があり，これを補正する意味で，再灌流後の値を再灌流前の値で割ったものを superoxide index (S. I.) と定義し，$O_2^{\cdot-}$ の増減の指標とした．

結　　果

1.　対照群および CoQ_{10} 投与群の生着率

対照群では 12 時間以下の阻血では 100%の生着率であったが，72 時間以上の阻血では著しい生着率の低下を認めた (Table 1)．さらに対照群と CoQ_{10} 投与群

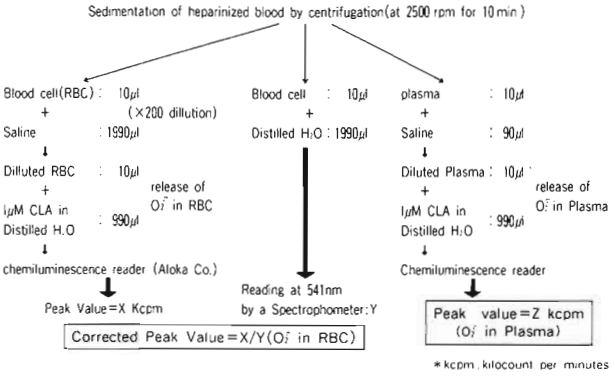

Fig. 1　Meausrement of Superoxide ($O_2^{\cdot-}$) in RBC and Plasma using CLA

Table 1 Successful rate of various period of ischemic time in control group

Ischemic Time		Successful Rate
Reservation	0 hour	6/6 (100%)
Under	12 hours	6/6 (100%)
	24 hours	11/13 (84.6%)
	48 hours	11/13 (84.6%)
	72 hours	4/16 (25%)
	96 hours	4/17 (23.5%)
Over	120 hours	0/10 (0%)

との生着率の差を比べると，72 時間と 96 時間の阻血群において，CoQ_{10} 投与群は統計学的に有意な生着率の向上を認めた．しかし，120 時間以上では有意差を認めなかった（Table 2）．

2. 赤血球および血漿中の O_2^- 発生量（S. I.）と生着率の関係

1) 0〜48 時間保存対照群の S. I. の時間的推移

0 時間，24 時間，および 48 時間保存対照群における S. I. は再灌流前・後において，著しい増減を示さず，また，これら採血群は全例生着していた（Fig. 2）．

2) 72 時間保存対照群の S. I. の時間的推移

失敗例の赤血球に関して S. I. の時間的経過を追うと，再灌流後 15 分で著しいピークを認めた．一方，成功例の赤血球 S. I. は再灌流後より slow curve を描き，再灌流後 60 分において成否間に有意差を認めた（Fig. 3）．

3) 96 時間保存対照群の S. I. の時間的推移

失敗例の赤血球 S. I. では，再灌流後 15 分と 30 分にピークを認め，30 分値において成功例の赤血球 S. I. に比し有意差を認めた．血漿 S. I. では，成功例は失敗例に比し常に低い傾向を示し，再灌流後 60 分において失敗例に比し有意に低値を示した（Fig. 4）．

4) 72 時間保存 CoQ_{10} 投与群の S. I. の時間的推移

失敗例の赤血球 S. I. では，再灌流後 60 分まで徐々に上昇し，30 分値と 60 分値において成功例の S. I. との間に有意差を認めたが，血漿 S. I. では成功例は常に低い傾向を認めたものの，失敗例との間に有意差は認めなかった．しかし，CoQ_{10} により S. I. 値そのものの低下は認められなかった．

5) 赤血球および血漿の最大 S. I. 値と生着率の関係

72 時間保存対照群の赤血球と血漿の最大 S. I. 値，96 時間保存対照群の赤血球と血漿の最大 S. I. 値，72

Table 2 Successful Rates of Control and CoQ_{10} (10 mg I. P.) Group

Ischemic time \ Group	Control Group	CoQ_{10} Group (10 mg/kg I-P.)	
72 hours	4/16 (25 %)	11/16 (68.8%)	$P<0.05^*$
96 hours	4/17 (23.5%)	11/18 (61.1%)	$P<0.05^*$
over 120 hours	0/10 (0 %)	2/8 (25 %)	N. S.
72 hours+96 hours	8/33 (24.2%)	22/34 (64.7%)	$P<0.01^{**}$

*, **χ^2-test

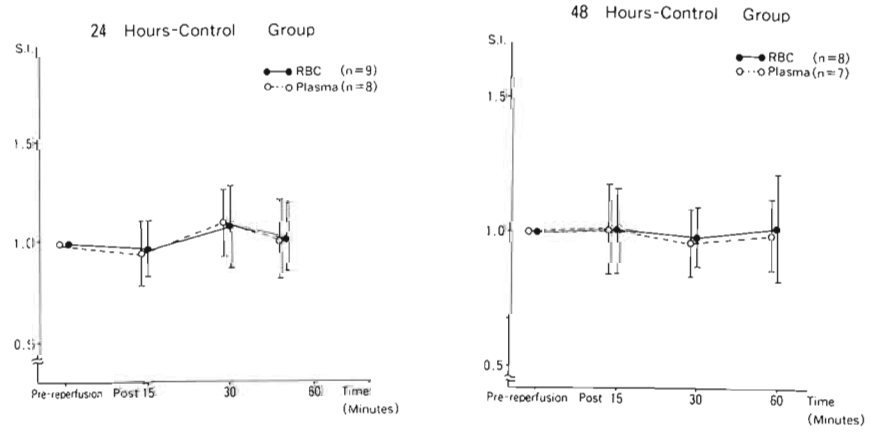

Fig. 2 Change of S. I. in 24 hours-control and 48 hours-control group.

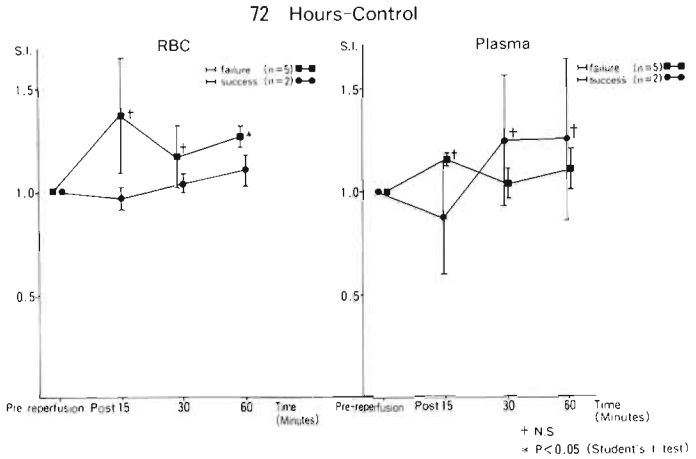

Fig. 3 Change of S. I. in 72 hours-control group.

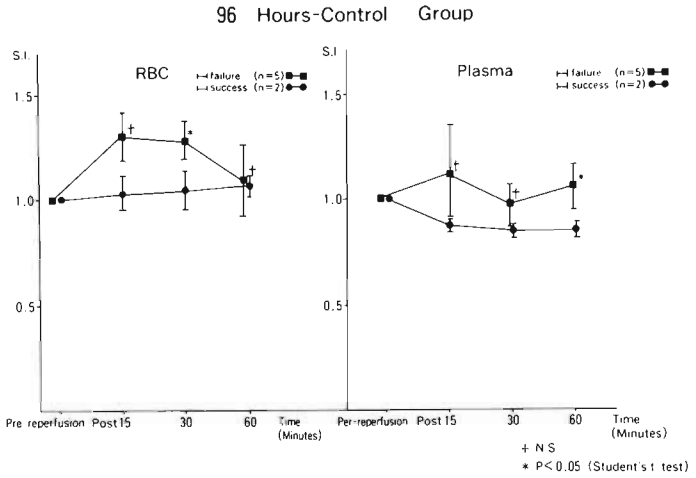

Fig. 4 Change of S. I. in 96 hours-control group.

Table 3 Relationship between result and production of superoxide (Max. of S. I.)

Max. of S. I. \ Result		Success	Fahlure	Student's t-test
72 hours	Plasma	1.17±0.030 (n= 2)	1.43±0.36 (n= 5)	p<0.05
Control	RBC	1.11±0.080 (n= 2)	1.46±0.19 (n= 5)	p<0.05
96 hours	Plasma	0.88±0.0090(n= 2)	1.18±0.17 (n= 5)	p<0.05
Control	RBC	1.22±0.0080(n= 2)	1.33±0.10 (n= 5)	p<0.01
72 hours	Plasma	0.99±0.11 (n= 8)	0.88±0.066 (n= 2)	N. S.
CoQ_{10}-treated	RBC	1.10±0.091 (n= 8)	1.49±0.020 (n= 2)	p<0.01
All Controls	Plasma	1.10±0.13 (n=29)	1.31±0.33 (n=10)	0.05<P<0.1
	RBC	1.11±0.14 (n=29)	1.40±0.18 (n=10)	P<0.01
All Cases	Plasma	1.08±0.13 (n=34)	1.21±0.29 (n=20)	0.05<P<0.1
	RBC	1.11±0.13 (n=38)	1.37±0.15 (n=20)	P<0.01

Mean±S. D.

Table 4 Maximum of S. I. in Control and CoQ_{10}-treated Group

	Control		CoQ_{10}-treated	Student's t-test
72 hours	RBC 1.36±0.25 Plasma 1.36±0.36	(n= 7)	1.78±0.18 0.97±0.11 (n=10)	0.05<P≦0.1 P<0.05
96 hours	RBC 1.28±0.14 Plasma 1.09±0.21	(n= 7)	1.29±0.13 1.17±0.21 (n= 9)	N. S. N. S.
All cases	RBC 1.18±0.19 (n=40) Plasma 1.13±0.28 (n=37)		1.23±0.16 1.07±0.19 (n=19)	N. S. N. S.

Mean±S. D.

時間保存 CoQ_{10} 投与群の赤血球の最大 S. I. 値，すべての対照群の赤血球最大 S. I. 値，およびすべての実験群の赤血球最大 S. I. 値に関して，生着例と非生着例との間に有意差を認めた（Table 3）.

6) 対照群と CoQ_{10} 投与群との最大 S. I. 値の差

72 時間の阻血群における血漿の最大 S. I. 値に関してのみ，両群間に有意差を認めた以外，96 時間および全実験群において，赤血球，血漿の最大 S. I. 値共に，明らかな有意差を認め得なかった（Table 4）.

考　　察

一度阻血に陥った臓器や組織が再灌流を受けると，血流が充分に供給されないまま途絶された領域を形成し，Ames[1]，May ら[6] が指摘している，いわゆる no-reflow phenomenon と呼ばれる現象が認められる．最近，本現象の一因として，活性酸素や水酸化ラジカルなどのフリーラジカルによる reperfusion injury が注目されている．そして，これらラジカルを消去する目的で，superoxide dimustuse (SOD) や allopurinol などを用いて，ラット背部の皮弁阻血モデルや鼠径部の血管柄付遊離皮弁モデルを使い試され，各々有効であったと報告している[8)4)]．しかし，いずれの報告をみても，皮弁内の過酸化脂質 (malonyldialdehyde)[2] や SOD 活性の測定[9] にとどまるものがほとんどで，われわれのように O_2^- そのものを直接測定した報告は調べた限りでは見当たらない．

一方，CoQ_{10} は，ラットの肝，腎阻血モデルにおいて，同薬剤の前投与により臓器内の ATP 減少を有意に抑制し得た[5] という報告から，われわれはラット後肢の阻血モデルにおいて，これを応用した．結果は 72 時間と 96 時間の阻血群において再灌流障害の抑制効果を認め，CoQ_{10} の再灌流障害の抑制効果が示唆された．しかし，CoQ_{10} が O_2^- そのものに影響を与え得るものかどうかは，本実験の S. I. 値をみる限り不明である．いずれにしても，血中活性酸素の上昇により，再接着失敗の可能性が増大しており，no-reflow phenomenon の原因の一つとして，フリーラジカルである活性酸素が強く関与することが，本実験において確かめられた．

ま　と　め

1. ラット後肢による E. C. 液内での単純冷却保存実験を行い，合わせて CoQ_{10} の再灌流障害予防効果の有無を検討し，さらに血中活性酸素の測定を試みた．

2. 72 時間と 96 時間の阻血群において，対照群と CoQ_{10} 投与群との間に有意な生着率の差を認め，CoQ_{10} に再灌流障害予防効果があることが示唆された．

3. 再灌流前・後における赤血球内，および血漿中の活性酸素を測定し，生着の成否に，いずれの活性酸素も強く関係していることが示唆された．

文　　献

1) Ames, A. III., et al.: Cerebral ischemia, II. The no-reflow phenomenon. Am. J. Path., 52: 437-447, 1968.

2) Angel, M. F., et al.: The critical relationship between free radicals and degrees of ischemia; Evidence for tissue intolerance of marginal perfusion., Plast. Reconst. Surg., 81: 233-239, 1988.

3) Hotokebuchi, T., et al.: Limb allografts in rats immunosuppressed with cyclosporine; As a whole -Joint allograft. ibid, 83: 1027-1089, 1989.

4) Im, M. J., et al.: Effect of allopurinol on the survival of hyperemic island skin flaps. ibid, 73: 276-278, 1984.

5) 川崎　尚：臓器虚血障害の保護．代謝，24：389-399, 1987.

6) May, J. W., et al.: The no-reflow phenomenon in experimental free flaps. Plast. Reconst. Surg. 61: 256-267, 1978.

7) 中野　稔：活性酸素の化学発光による検出法．蛋白質・核酸・酵素，33：2699-2707, 1988.

8) Sagi, A., et al.: Improved survival of ischemia by reperfusion with superoxide dimustase. Plast. Reconst. Surg., 77: 639-641, 1986.

9) 鈴木茂彦 他：切断肢モデルを用いた筋肉の虚血再灌流障害予防に関する実験的研究．日手会誌．6：12-15，1989．

日手会誌 (J. Jpn. Soc. Surg. Hand), 第7巻 第2号 222-225, 1990

Rat 後肢を用いた複合組織移植の実験

—骨格筋の保存について—

名古屋掖済会病院整形外科
紀 平 昌 保・木 野 義 武
名古屋大学医学部整形外科学教室
三 浦 隆 行
名古屋大学分院整形外科
井 上 五 郎・鈴 木 潔

Experimental Study on Preservation of Skeletal Muscle in Tissue Transfer Using Rat Hind Limbs

Masayasu Kihira, et al.
Department of Orthopaedic Surgery, Nagoya Ekisaikai Hospital

Replantation of major extremities after long periods of ischemia can lead to viable replants in many cases, but functional restoration is often poor, due to fibrosis of the muscle. To restore good function of major extremities or transplanted limbs having muscle tissue, the ischemic period should be shorter than that required for the successful replantation, transplantation, or the occurrence of replantation toxemia.

In this study, maximum hypothermic time in tissue transfers containing skeletal muscle using hind limbs of Lewis rats preserved in 4°C Euro-Collins' Solution was investigated. Male inbred Lewis rats, aged 8 weeks to 12 weeks, weighing 220 g to 350 g were used. After preserving mid-thigh amputated legs in the above solution for 6, 9, and 12 hours, the legs were transplanted to other inbred rats using microsurgical techniques, and one week later gastrocunemii were obtained to analyze ATP, ADP, and AMP using high performance liquid chromatography (HPLC). The values were compared with those for healthy legs, non-ischemic operated control legs which underwent the same operations, but in such a way that the femoral artery and vein were left intact, and legs in non-transplanted groups preserved in the same manner for 6, 9, and 12 hours.

Both light and electron microscopic examinations were performed. Serum CPK, GOT, and LDH were examined upon taking muscle specimens on the 7th postoperative day.

The level of ATP in normal rat muscle was 6.91 ± 0.33 μmol/g wet tissue. ATP levels in non-transplanted groups which were preserved for 6, 9, and hours were 5.10, 1.58, and 1.34 μmol/g wet tissue, respectively.

ATP levels in the non-ischemic operated control group decreased to 63% that of normal rats. In the transplantated group preserved in 4°C Euro-Collins' Solution for 9 hours, ATP returned to the non-ischemic operated control level, but in the replanted group preserved for 12 hours, it recovered but remained at 61%.

ADP levels in non-transplanted groups were higher than that of transplanted groups, but no

Key words: muscle preservation, cold ischemia, rat hind limb, tissue transfer, assay of adenine nucleotides
Address for reprints: Masayasu Kihira, M. D., Department of Orthopaedic Surgery, Nagoya Ekisaikai Hospital, 4-66, syounencho, nakagawa-ku, Nagoya 454, Japan.

significant changes were seen among either nontransplanted groups, but no significant changes were seen among either nontransplanted or transplanted groups.

In AMP content, significant increases were noted among non-transplanted groups with ischemic time, but no significant change could be detected among transplanted groups.

In the serological examination, no statistically significant changes were found for any groups.

Histologically, focal necrosis, hyaline degeneration, and regeneration processes were the most characteristic manifestations in the muscles transplanted after cold ischemia of 12 hours.

It was concluded that skeletal muscle could be preserved for 9 hours in 4°C Euro-Collins' Solution.

はじめに

切断肢再接着あるいは複合組織移植の際にその機能を温存するためには，阻血に最も弱い筋組織の非可逆性変化が生じる以前に血行を再開する必要がある．われわれは骨格筋の保存時間の限界を調べる目的で，ラットの下腿屈筋を用いて以下の実験を行った．

方法

雄 Lewis ラット，生後8週～12週，220～350 g を用い，佛淵ら[4]にならい大腿中央部で切断，4°C Euro-Collins 液に浸漬保存し，以下の群に分けた．A 群は一定時間保存群である．(A-6) は 6 時間保存，(A-9) は 9 時間保存，(A-12) は 12 時間保存．B 群は一定時間保存後，同系のラットへ大腿動静脈を吻合して移植する群である．(B-6) は 6 時間保存後移植，(B-9) は 9 時間保存後移植，(B-12) は 12 時間保存後移植．血行再建に要した時間は約一時間であった．C 群はコントロール群である．(C-1) はなんら侵襲を加えていない下肢であり，(C-2) は大腿動静脈のみを残して切断し B 群と同じ手術侵襲を加えたものである．A 群では保存直後，B 群および (C-2) では移植あるいは手術後 1 週で下腿屈筋を採取し，高速液体クロマトグラフィーにより ATP, ADP, AMP を測定した．B 群，C 群では下腿屈筋採取時に血清中の GOT, LDH, CPK を測定した．組織学的検索も施行した．

結果

ATP 値は (C-1) で 6.91 μmol/g 湿重量，(A-6) では (C-1) の 74%，(A-9) では 23%，(A-12) では 19% まで低下した．(C-2) (4.32 μmol/g 湿重量) でも，(C-1) の 63% まで低下するが，(C-2)，(B-6)，(B-9) 間に有意差は認められなかった．(A-9) (1.58 μmol/g 湿重量) と (B-9) (3.89 μmol/g 湿重量) の比較により，9 時間保存して低下した ATP は血行再開により (C-2) と有意差のない値にまで回復することがわかった．(B-12) では (C-1) の 61% までの回復にとどまった (Table 1) (Fig. 1)．

ADP 値は同一保存時間での比較ではそれぞれ A 群のほうが B 群よりも高いが，(C-1) と A 群間，(C-2) と B 群間には有意差がなかった．

AMP 値も，同一保存時間での比較ではそれぞれ A

Table 1 Assay of Adenine Nucleotides

	Number	ATP	ADP	AMP	EC
C-1	19	6.91±0.33	0.542±0.026	0.162±0.043	0.94±0.01
A-6	9	5.10±0.78	0.705±0.101	0.321±0.029	0.88±0.01
A-6	8	1.58±0.20	0.480±0.032	0.965±0.104	0.59±0.04
A-12	8	1.34±0.22	0.442±0.047	1.480±0.130	0.47±0.03
C-2	7	4.32±0.14	0.324±0.012	0.039±0.004	0.96±0.00
B-6	9	4.12±0.51	0.362±0.046	0.097±0.019	0.94±0.01
B-9	9	3.89±0.22	0.320±0.011	0.055±0.007	0.95±0.00
B-12	9	2.65±0.21	0.275±0.020	0.070±0.013	0.93±0.01

ATP, adenosine triphosphate : ADP. adenosine diphosphate ; AMP, adenosine monophosphate. (μ mol/g wet tissue, mean±S. E.). EC, energy charge. (mean±S. E.)

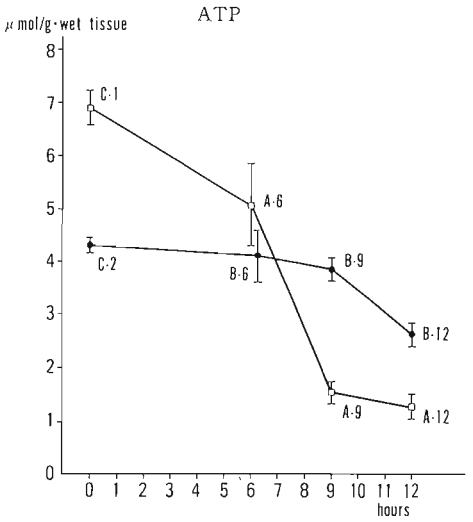

Fig. 1 Levels of ATP with ischemic time (μmol/g·wet tissue, mean±S. E.)

群のほうがB群よりも高く，A群では保存時間が長くなればなるほど高くなるが，(C-2)およびB群間では有意差は認められなかった．

エネルギー充足率はA群では経時的に低下するが，B群，C群間では有意差はなかった．

血清中のGOT，LDH，CPK値は，各群間に有意差を認めなかった（Table 2）．

Table 2 Serological Examination

	Number	GOT	LDH	CPX
C-1	9	52±3	174±15	259±39
C-2	7	44±3	195±15	226±30
B-6	6	46±4	201±25	205±17
B-9	8	45±3	178±16	221±27
B-12	9	47±2	203±36	192±27

(IU/l. mean±S. E.)

光顕では，A群では明らかな変化は認められなかったが，B群，とくに(B-12)で，focal necrosis, hyaline degeneration, vacuolation などの変性と，regeneration process が認められた（Fig. 2）．

電顕ではA群でも，保存時間が長くなるにしたがい筋原繊維間の浮腫，ミトコンドリアの膨化，クリスタの消失が顕著となった．B群では，とくに（B-12）では正常と思われる組織と壊死組織の混在が認められた（Fig. 3）．

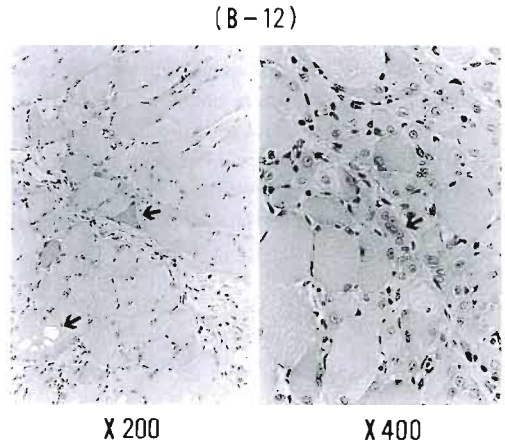

Fig. 2 Hyaline necrosis (left above), vacuolation (left below), and regeneration process (right) are noted.

Fig. 3 Disarrangement and dissolution of myofibrils, loss of definition of other organelles (left), and almost normal-looking muscle (right) are seen (×11,700).

考　　察

筋組織の保存限界はSwartzら[7]，Gordonらあるいは Heppenstallら[3]の報告によれば温阻血では3時間であり，Van Alphenら[9]，あるいは村松ら[5]の報告によれば冷阻血では5〜6時間である．新井ら[1]は4°C Euro-Collins 液による冷阻血では従来の冷阻血よりRatの後肢の保存時間の延長が認められると報告している．

また各種組織の viability を monitering する方法としてアデニンヌクレオチド，とくにATP値を測定することは一般に知られているところである[8]．

これらのことよりわれわれは Euro-Collins 液低温

保存により筋組織の viability の維持ひいては，移植あるいは再接着後の機能の温存可能な時間を延長できると予測し，筋組織の viability を ATP の測定により定量化し比較出来ると考えて以上の実験を行った．

なんら侵襲を加えていないラットの下腿屈筋の ATP 値は 6.91 μmol/g 湿重量でありこれは諸家の報告[2]とほぼ一致した．大腿動静脈を残してすべてを切断し移植と同様の手術操作を加えたものでは，ATP 値は 4.32 μmol/g 湿重量まで下がり，9 時間保存後移植群ではこれと有意差のない値にまで回復するが，12 時間保存後移植群ではこれの 61%までの回復にとどまった．

血清中の GOT，LDH，CPK 値は移植肢の血行に影響を与えず測定に必要な血液を得るために，屠殺時である手術後 1 週間での値しか測定できなかったが，各群間に有意差を認めなかった．Presta ら[6]は 6 時間の温阻血後でも，7 日後には血清中の CPK と LDH は正常にもどると報告している．

組織学的にも 9 時間保存後移植群ではコントロール群と著明な差がなかったが，12 時間では focal necrosis と regenerative process が特徴的であった．

ま　と　め

4°C Euro-Collins 液に保存したラットの後肢を用いて骨格筋を含んだ組織の冷阻血における保存限界を調べた．骨格筋の ATP 値は可逆性変化の時間内ならば，血行再開により回復し，骨格筋は Euro-Collins 液による 4°C 低温で，9 時間保存可能であることがわかった．組織学的検索でも同様の結果が示唆された．

文　　献

1) 新井　堅　他：複合組織の保存に関する実験的研究．日手会誌，6：174-176，1989.
2) 清澤智晴　他：エネルギー代謝からみた 4 種移植組織の温阻血に関するアデニンヌクレオチドの研究．日形会誌，8：479-488，1988.
3) Heppenstall, R. B., et al.: A comparative study of the tolerance of skeletal muscle to ischemia. J. Bone Joint Surg. 68-A: 820-828, 1986.
4) Hotokebuti, T., et al.: Limb allografts in rats immunosuppressed with Cyclosporine. Reconstr. Surg. 83: 1027-1036, 1989.
5) Muramatsu, I., et al.: Metabolic and Histologic Changes in the ischemic muscles of replanted dog-legs. Clin. Orthop. 196: 292-299, 1985.
6) Presta, M. and Ragnotti, R.: Quantification of damage to striated muscle after normothermic or hypothermic ischemia. Clin Chem 27: 297-302, 1981.
7) Swartz, W. M., Cha, C. J. M., Clowes, G. H. A. Jr., and Randall, H. T. Surg. Gynecol. Obstet. 147: 872-876, 1978.
8) 高橋文人　他：切断肢のエネルギー代謝に関する実験的研究．日手会誌，6：165-169，1989.
9) Van Alphen, et al.: Maximum hypothermic ischemia in replants containing muscular tissue. J. Hand Surg. 13A: 415-422, 1988.

日手会誌 (J. Jpn. Soc. Surg. Hand), 第7巻 第2号 226-230, 1990

切断肢のエネルギー代謝に関する実験的研究（第3報）
—人工血液灌流による骨格筋内のATP値，尿酸値の変動について—

東京慈恵会医科大学整形外科学教室
高橋文人・室田景久
富田泰次・宮川忠彦
春日雅人

Changes in Skeletal Muscle ATP and Uric Acid Levels After Artificial Blood Perfusion

Fumito Takahashi, et al.
Department of Orthopaedic, Surgery The Jikei University, School of Medicine

This study was conducted to prove the ability of perfusion of fluorocarbon (Fluosol-DA ; FC), an artificial blood, to supply oxygen to tissues. ATP values were employed as the index of energy metabolism. In addition, tissue injury caused by production of radicals such as O_2^- (Superoxide) was determined by measuring uric acid values.

The experiment was carried out using 8 adult mongrel dogs. The popliteal artery and vein (A & V) were ligated, and after 30 min, the gastrocnemius muscle was isolated with the caudal genicular A & V as a vascular stalk. The gastrocnemius muscle was perfused for 3.5 hrs using oxygenated ($FC+O_2$) or non-oxygenated (FC) FC, followed by standing at ambient temperature (18°C) for 2 hrs. Tissue samples were collected immediately after ligation of the popliteal A & V, immediately after completion of perfusion, and 6 hrs after ligation, respectively, and the concentration of ATP and uric acid in each sample were determined. In comparison with the FC group, the ATP concentration in the $FC+O_2$ group was significantly higher both immediately after completion of perfusion and 6 hrs after ligation of the popliteal A & V. On the other hand, the uric acid concentration in the $FC+O_2$ group was significantly higher than that of FC group.

The above results indicate that perfusion using fluorocarbon artificial blood achieves excellent oxygen delivery to tissues and also accelerate xanthine oxidase catalyzed reaction in tissues with increased production of radicals such as O_2^-.

緒　　言

人工血液による組織灌流は酸素供給能に優れ，老廃物を排除するなどのことから臓器保存法としてきわめて有用な方法であり，切断肢や皮弁の保存法としても，その有用性は実験的に，病理組織学的な面からすでに報告されている[2)13)14)15)18)19)]．

今回，著者らは人工血液（Fluosol-DA）灌流による組織への酸素供給能につき，ATP値を指標として生化学的に検討し，さらに尿酸値を測定し，superoxide (O_2^-) など活性酸素の生成による組織障害の発生に関して検討したので報告する．

Key words: artificial blood, ischemia, ATP, uric acid, reperfusion injury
Address for reprints: Fumito Takahashi, M. D., Department of Orthopaedic Surgery, The Jikei University, School of Medicine, Tokyo, 105

実験材料および方法

平均体重 11.2 kg の雑種成犬 8 頭を用い，pentobarbital sodium (20～30 mg/kg) を静注後，室温下 (18°C) で以下の実験を行った．

まず，膝窩動・静脈を結紮し，caudal genicular A. & V. を血管茎とする腓腹筋を 30 分間で遊離する．実験は 2 群に分けて行い，まず酸素を付加した人工血液を用いて遊離した腓腹筋を 3 時間 30 分灌流し，さらに 2 時間室温に放置，これを FC+O_2 灌流群とした．次に，酸素を付加しない人工血液を用いて同様の処置を行い，これを FC 灌流群とした．なお，人工血液には 20% Fluosol-DA (Table 1) を lactated Ringer's sol. により稀釈した常温の 10% Fluosol-DA を用い，灌流は wash out 法により 150 cm の高位から膝窩動・静脈を介して，400～500 ml の灌流液を用いて行い，酸素化は bubbling (2L/min, 100%) で行った．FC+O_2 灌流群では灌流液の流入，流出時の酸素分圧を 1 時間ごとに測定したが，その値はバラツキを示し，流入時の酸素分圧は 450～600 mmHg，流出時のそれは 150～300 mmHg であった．

検体の採取は膝窩動・静脈を結紮した直後，灌流終了直後，膝窩動・静脈結紮 6 時間後の 3 回行い，採取後直ちに液体窒素で凍結した後，−80°C で凍結保存した．

試料の抽出は Fig. 1 に示したような方法で行い，凍結検体の重量測定後，あらかじめ液体窒素で冷却した乳鉢で粉末状にし，骨格筋 1 g 当り 1N の $HClO_4$ 1 ml を加えて除蛋白し，さらに 4 mM の EDTA を 3 ml 加えて 5,000 回転で 10 分間遠心沈澱し，その上清液を ATP 値，尿酸値の定量に供した．

ATP 値の測定は Boehringer Mannheim 社のキットを用い，酵素反応の結果を分光光度計で 340 nm の吸光度から求め，骨格筋湿重量当りの ATP 値を値る酵素的定量法によった．

尿酸値の測定は高速液体クロマトグラフィー・電気化学検出法 (HPLC-ECD) で行い，そのクロマト条件は Table 2 に示した．

なお，FC+O_2 灌流群と FC 灌流群の間で non-pair t-test を行い $p<0.05$ を有意差の限界とした．

成　　績

膝窩動・静注結紮直後の ATP 値は 4.65 μmol/g 湿

Table 1 Composition of Fluosol-DA 20%

Perfluorodecalin	14.0	w/v%
Perfluorotipropylamine	6.0	w/v%
Pluronic F-68	2.7	w/v%
Yolk phospholipids	0.4	w/v%
Glycerol	0.8	w/v%
NaCl	0.600	w/v%
KCl	0.034	w/v%
$MgCl_2$	0.020	w/v%
$CaCl_2$	0.028	w/v%
$NaHCO_3$	0.210	w/v%
Glucose	0.180	w/v%
Hydroxyethylstarch	3.0	w/v%

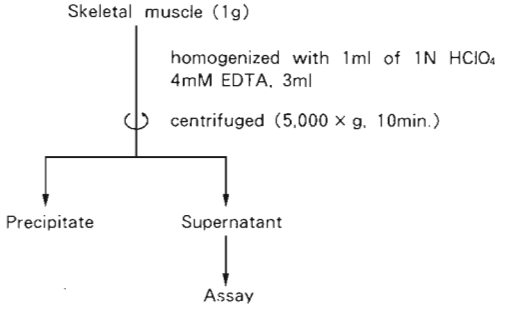

Fig. 1 Flow sheet of the preliminary treatment procedure for extraction of adenine nucleotide and uric acid

Table 2 The chromatographic system and conditions

Constant flow pump	TRIROTAR III (Jasco)
Column Analytical column	A stainless steel column 150 mm×4.6 mm l. d., packed with 3057 (Hitachi)
Pre-column	A stainless steel column 50 mm×4.6 mm i. d., paed with Fine SHC_{18} (Jasco)
Column temperature	25±1°C
Electrochemical detector	Model ECP-1 (Kotaki)
Electrochemical condition	+800 mV vs. Ag/AgCl
Mobile phase	0.2 M phosphate buffer (KH_2PO_4-H_3PO_4, pH 2.0)
Flow rate	1.0 ml/min

重量で，灌流直後の ATP 値は FC+O_2 灌流群 4.29 μmol/g 湿重量，FC 灌流群 2.11 μmol/g 湿重量で，膝窩動・静脈結紮直後のそれは FC+O_2 灌流群，2.07 μmol/g 湿重量，FC 灌流群 1.09 μmol/g 湿重量と両群とも経時的に減少していた．しかし，FC+O_2 灌流群は FC 灌流群に比べ，人工血液灌流終了直後（$p<0.01$），膝窩動・静脈結紮 6 時間後（$p<0.05$）ともに ATP 値が有意に高値を示していた（Fig. 2）．

一方，膝窩動・静脈結紮直後の尿酸値は 0.006 μmol/g 湿重量で，灌流直後の尿酸値は FC+O_2 灌流群 0.0095 μmol/g 湿重量，FH 灌流群 0.0077 μmol/g 湿重量で，膝窩動・静脈結紮直後のそれは FC+O_2 灌流群 0.0145 μmol/g 湿重量，FC 灌流群 0.0088 μmol/g 湿重量と両群とも経時的に増加していた．また FC+O_2 灌流群と FC 灌流群の間には人工血液灌流終了直後（$p<0.05$），膝窩動・静脈結紮 6 時間後（$p<0.01$）ともに有意差が認められ FC+O_2 灌流群は FC 灌流群より高値を示していた（Fig. 3）．

考　　察

臓器保存には低温法，灌流法，高圧酸素法およびそれらを組み合せた方法が用いられているが，切断肢や皮弁に関しては灌流法の効果を否定する意見もあり，いまだ未解決の問題がある．Little[10] は 1973 年，lactated Ringer's sol. による灌流で血管内皮細胞が障害されることを証明し，原科[6] はネズミの切断肢再接着で灌流群（Collins C_3 sol., heparinized saline）は非灌流群に比べて生着率が低いことを報告した．また，Chait[4] は皮弁を用い，Berggren[3] は骨を用いた灌流実験で，ともに灌流の効果を否定している．一方，Tsai[17] は 1982 年，皮膚・筋肉複合皮弁を用いての実験で，冷却した Collins sol. での灌流は表面冷却法より皮弁の保存効果に優れていることを報告し，灌流を効果的に行うためには，灌流液の温度，浸透圧および灌流圧などが重要であることを指摘している．

人工血液を用いて切断肢や皮弁を灌流した場合，血管内皮細胞が傷害されるなどの問題があるものの，灌流により代謝産物を排出することが出来，酸素を組織へ供給出来るなどの利点があり，その有効性はすでに実験的に証明されている[2)13)14)15)18)19]．著者らも冷却した Fluosol-DA を用いて犬の切断肢を灌流し切断肢内の骨格筋保存に対する効果に関して，表面冷却法および冷却した Collins sol. あるいは lactated Ringer's

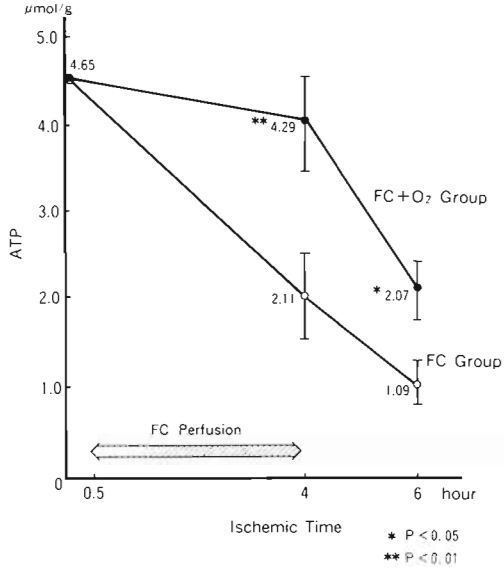

Fig. 2 Change of ATP values. In comparision with the FC group, the ATP concentration in the FC+O_2 group is significantly higher both immediately after perfusion ($p<0.01$) and 6 hrs after ligation of the popliteal AZU ($p<0.05$).

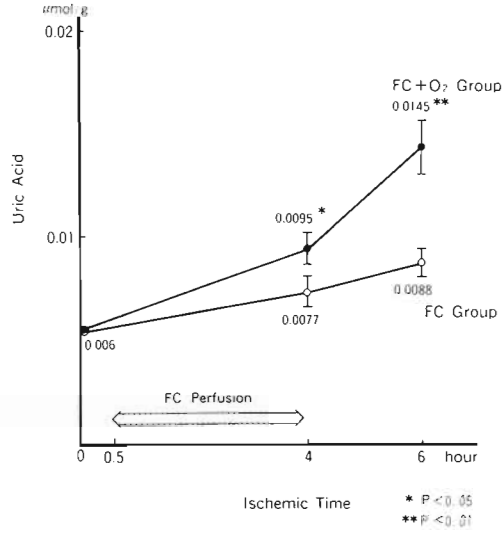

Fig. 3 Change of uric acid values. In comparision with the FC group, the uric acid concentration in the FC+O_2 group is significantly higher both immediately after perfusion ($p<0.05$) and 6 hrs after ligation of the popliteal AZU ($p<0.01$).

sol. を用いた灌流法と比較し，その成績をすでに報告している[14)15)]．しかし，著者らの報告を含め従来の報告では，人工血液灌流の有効性を検討する場合，表面冷却群を対照群としたり[14)15)18)19)]，人工血液と異なる浸透圧の溶液を用いたものと比較している[2)14)15)18)19)]ため，その有効性が灌流の効果によるものか，人工血液の酸素供給能によるものか不明であった．そこで，人工血液灌流による組織への酸素供給能を検討する目的で今回の実験を行った．

阻血による組織の二次的変化は形態学的検索法，生理学的検索法および生化学的検索法により捕えることが出来るが，病理組織などによる形態学的検索法では短時間の阻血による変化を検出し難く，また，その変化を定量化することも困難である．一方，筋構造蛋白量，アデニンヌクレオチド値，乳酸値，グルコース値などを測定する生化学的検索法によれば，阻血による組織の二次的変化を定量化することも可能である．今回，著者らは人工血液の組織への酸素供給能を検索するための指標としてATP値を用いた．これは，組織に酸素が供給されると酸化的リン酸化によりATPが産生されることや，阻血による骨格筋障害の程度がATP値によく反映されている[5)16)]ため，指標としては最適である．

今回の実験結果で，酸素を付加した人工血液を用いて灌流した場合は，酸素を付加しない人工血液の灌流に比べ灌流直後のATP値の減少が抑制されることが判明したが，このことから酸素を付加した人工血液を用いて灌流することにより組織に酸素が供給され，酸化的リン酸化によるエネルギーが産生されたものと考えられ，人工血液による灌流は組織に酸素を供給するための組織保存法として有用であることを証明していると言える．

虚血による組織障害は1)虚血による無酸素障害，2)虚血再灌流後の活性酸素による障害とに分けられる．とくに，後者については，虚血性心疾患，脳虚血，急性膵炎，胃潰瘍など種々の疾患で虚血再灌流障害に活性酸素の関与が明らかにされ，関心がよせられている．整形・形成外科領域でも，皮弁の壊死や[1)7)11)]骨格筋の阻血性壊死[8)9)20)]に活性酸素が関与することが報告され，その重要性が認識され始めている．虚血後の血流再開により活性酸素が産生される経路としてはMcCord[12)]により提唱されたxanthine oxidase系（Fig. 4）が代表的である．すなわち，虚血状態の持続によりATPがADP，AMP，adenosine，inosineを経てhypoxanthineに変わる．一方，xanthine dehydrogenaseはATPの枯渇によりカルシウムイオンが増加するためカルシウム依存性蛋白分解酵素（calpain）の作用でxanthine oxidaseに変わる．この後，血流再開により酸素が供給されるとhypoxanthineはxanthine oxidaseの作用でxanthineに変わる．この時superoxideが産生される．また，xanthineが尿酸に変わる過程でも同様にsuperoxideが産生される．

著者らの実験結果では，酸素を付加した人工血液を

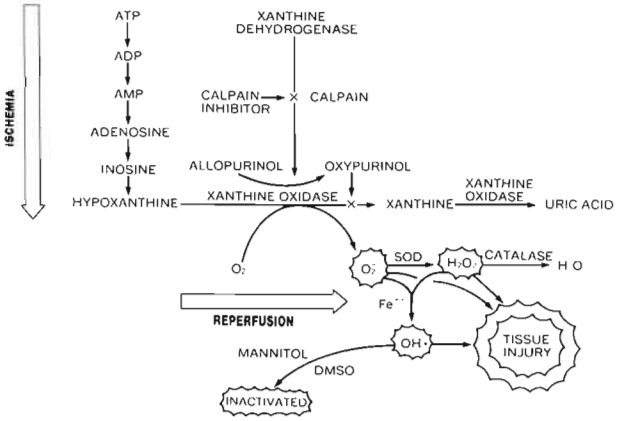

Fig. 4 Mechanism of free radical generation in ischemic tissue at reperfusion (Modified from Granger DN, Rutilli G, McCord J. Superoxide radicals in feline intestinal ischemia. Gastroentorology 82 : 9, 1982).

用いて灌流した場合は酸素を付加しない人工血液の灌流に比べ灌流直後の尿酸値が高値を示していたが，虚血再灌流による xanthine oxidase 系が McCord らの提唱した通りだとすれば，この実験結果は酸素を付加した人工血液の灌流により組織に活性酸素が産生したことを間接的に証明したものであり，筋肉の阻血性壊死にも活性酸素による組織障害メカニズムが関与するという Korthuis[8]，Lee[9]，Walker[20] の報告を支持するものである．

人工血液による灌流は組織に酸素を供給するが，一方では，酸素化した人工血液を用いるため組織に過酸化障害をおこすことが危惧される．今後，種々の抗酸化剤を人工血液に添加して用いることにより，より効果的な組織保存法として利用出来るものと考える．

ま と め

1. 遊離筋肉モデルを用いて人工血液による灌流を行った．

2. 人工血液灌流による組織への酸素供給能を ATP 値を指標として証明した．

2. 酸素化した人工血液の灌流により組織の尿酸値が高値を示し，骨格筋の阻血性壊死に活性酸素が関与することが推測された．

文 献

1) Angel, M. F., Narayanan, K., Swatz, W. M., et al.: The etiologic role of free radicals in hematomainduced flap necrosis. Plast. Reconstr. Surg., 77: 795-801, 1986.

2) 浅井正大 他：Fluorocarbon emulsion を利用した切断阻血肢の保存に関する実験的研究．整形外科，31：1416-1418，1980．

3) Berggren, A., Weiland, A. J., Östrup, L. T., et al.: The effects of storage media and perfusion on osteoblast and osteocyte survival in free composite bone grafts. J. Microsurg., 2: 273-282, 1981.

4) Chait, L. A., May, J. W., O'Brien, B. M., et al.: The effects of perfusion of various solutions on the no-reflow phenomenon in experimental free flaps. Plast. Reconstr. Surg., 61: 421-430, 1987.

5) Collste, H., Bergstrom, J., Hultman, E., et al.: ATP in the cortex of canine kidneys undergoing hypothermic storage. Life Sciences, 10: 1201-1204, 1971.

6) Harashina, T., and Bunke, H. J. Jr.: Study of washout solutions for microvascular replantation and transplantation. Plas. Reconstr. Surg., 56: 542-548, 1975.

7) Im, M. J., Shen, W. H., Pak, C. J., et al.: Effect of allopurinol on the survival of hyperemic island Skin flaps. Plast. Recomstr. Surg., 73: 276-278, 1984.

8) Korthuis, R. J., Granger, D. N., Townsley, M. I., et al.: The role of oxygen derived free radicals in ischemia-induced increases in canine skeletal muscle vascular permeability. Cir. Res., 57: 599-609, 1985.

9) Lee, K. R., Cronenwett, J. L. and Shlafer, M.: Effect of superoxide dismutase plus catalase on Ca^{2+} transport in ischemic and reperfused skeletal muscle. J. Surg. Res., 42: 24-32, 1987.

10) Little, J. H., Cooper, P., Sarwat, A., et al.: Factors influencing endothelial injury and vascular thrombosis after perfusion. J. Surg., Res., 14: 221-227, 1964.

11) Manson, P. N., Anthenelli, R. M., Im, M. J., et al.: The role of oxygenfree radicals in ischemic tissue injury in island skin flaps. Ann. Surg., 198: 87-90, 1983.

12) McCord, J. M.: Oxygen-derived free radicals in postischemic tissue injury. New Eng. J. Med., 312: 159-163, 1985.

13) 坂田 仁：切断肢保存における Fluorocarbon 灌流効果に関する実験的研究—Replantation toxemia と筋組織傷害に対する抑制効果について—．日整会誌，58：497-508，1984．

14) 高橋文人 他：人工血液（Fluosol-DA）灌流による切断肢保存に関する実験的研究．日手会誌，3：291-297，1986．

15) Takahashi, F., Tsai, T. M., Fleming, P. E., et al.: The ability of oxygenated fluorocarbon solution to minimize ischemic skeletal muscle injury. Plast. Reconstr. Surg., 80: 582-590, 1987.

16) 高橋文人 他：切断肢のエネルギー代謝に関する実験的研究．日手会誌，6：165-169，1989．

17) Tsai, T. M., Jupiter, J. B., Serratori, F., et al.: The effect of hypothermia and tissue perfusion on extended myocutaneous flap viability. Plast. Reconstr. Surg., 70: 444-452, 1982.

18) Usui, M., Ishii, S., Muramatsu, I., et al.: An experimental study on the effect of fluorocarbon on the preservation of free skin flaps in the rabbit. Clin. Orthop., 175: 273-279, 1983,

19) Usui, M., Sakata, H. and Ishii, S.: Effect of fluorocarbon perfusion upon the preservation of amputated limbs. J. Bone Joint Surg., 67-B: 473-477, 1985.

20) Walker, P. M., Lindsay, T. F., Labbe, R., et al.: Salvage of skeletal muscle with free radical scavengers., J. Vasc. Surg., 5: 68-75, 1987.

日手会誌（J. Jpn. Soc. Surg. Hand），第7巻　第2号　231-234，1990

体外循環法による組織移植
—第一報：皮弁—

大三輪病院整形外科
前田昌己・福居顕宏
峯　孝子
奈良県立医科大学整形外科学教室
玉井　進・柿花　剛

Extracorporeal Circulation for Tissue Transfer
—The First Report : Free Flap Transfer—

Masami Maeda, et al.
Department of Orthopedic Surgery, Omiwa Hospital

Causes of the failure of tissue transfer include difficulty in anastomosis associated with recipient vessel detrition due to trauma or radiotherapy, and post-operative thrombus formation at the site of anastomosis. With the aim of solving these problems, the author attempted to obtain free tissue "take" via extracorporeal circulation, without vascular anastomosis.

Island flaps and venous flaps were used as tissue samples for the experiment. As perfusates, FC-43, stabilized hemoglobin, the newly developed solution (M-1), whole blood, plasma, and M-1+WB were each injected continuously.

Venous flap take was achieved via continuous injection of plasma, but in all other groups perfusion became impossible in 2 to 5 days and histologic damage occurred.

It was also found that venous flaps are capable of taking in good recipients, without congestion or swelling, as long as the vessels maintain patency.

The significance of the present study resides in the fact that a perfusion experiment was conducted on venous flaps for the first time, and that PEG-PLP-Hb, a hemoglobin derivative, was used as a perfusate for the first time.

はじめに

組織移植失敗の原因として外傷や放射線治療により移植床血管の挫滅により血管吻合が困難な場合，ならびに術後，吻合部血栓形成がある．

そこでこれらの問題点を解決すべく体外循環法により血管吻合なしに遊離組織を生着させることが可能ではないかと考え，各種の灌流液を使用し実験的な試みを行った．

人工血液による灌流は，主に切断肢の再接着時までの保存を目的として使用されており[2)3)4)]，積極的に好気的解糖を行いながら組織を生体に癒合させることが可能ではないかと理論的には考えられていた[1)]が実験的にも成功したものはなかった．

その他にも，初めてHemoglobin誘導体の一つであるStabilized hemoglobinを皮弁の灌流にもちいた点，ならびに静脈皮弁に初めて灌流実験を行った点に本実験の意義がある．

Key words : extracorporeal circulation, artificial blood, tissue transfer, stabilized hemoglobin, venous flap
Address for reprints : Masami Maeda, M. D., Department of Orthopaedic Surgery, Omiwa Hospital, 136 Kanaya, Sakurai 633, Japan.

材料と方法

1. 実験手順（Fig. 1）

実験動物には体重2.0〜2.5 kgの雄ウサギを計85羽使用した．麻酔は初回手術時にはpentobarbital 25 mg/kgの静脈内注入に行い，その後の麻酔にはHalothane-airによるマスク麻酔をもちいた．術後感染予防のために術直後cephamandole：250 mg/kgの静脈内注入ならびにtoburamicine：60 mg：kgの筋肉内注射を毎日一回施行した．

皮弁には，島状皮弁のモデルとして下腹壁動・静脈を栄養血管とする下腹壁皮弁を，そして静脈皮弁のモデルとして胸腹壁静脈を流通静脈とする静脈皮弁をもちいた．各皮弁の大きさは4×3 cmとした．前者には大腿動脈末梢から，後者には胸腹壁静脈尾側から24 G silicone tubeを挿入し固定した．この際，それぞれの流出静脈は温存した．そして以下の潅流液を注入した．その速度は，島状皮弁には15〜30 ml/kgで，静脈皮弁には5〜10 ml/hで注入した．

2. 潅流液

潅流液には，①Fluorocarbonとして FC-43（以下FC群），②Hemoglobin 誘導体として Stabilized hemoglobin（以下SHb群），③CPD液で採血した全血（以下WB群），④新しく開発した潅流液（以下M-1群），⑤血漿，ならびに，⑥M-1とWBを混ぜたもの（以下CB群）をもちいた．なお，FC-43はミドリ十字株式会社より，SHbは厚生省「血液製剤の試験法の確立と規格設定に関する研究」班より提供を受けた．

3. 採血方法

潅流にもちいた血液は毎日使用前に採血し同種血に自己血を加え全量を200 mlとした新鮮血をもちいた．その方法は，まず抗凝固剤としてCPD液を選んだ．採血は大腿動脈より行い1羽のウサギからほぼ，150 ml採取し，自己血として50 mlをそのつど麻酔下に採血した．よって，この目的のためにすでに別の実験で使用済のウサギを計46羽利用した．

4. 注入方法

500 mlの点滴ビンに潅流液を入れ，その上層に各気体を1 l/minの割合で流し，自作のvibrator（solenoidを2秒に一回収縮させた）で振動をあたえることで5分もすると各潅流液は十分酸素化された．その後は，30〜50 ml/minで気体を流しつづけた．

FC群はO_2：Co_2＝95：5%の混合気体でSHb群，WB群ならびにCB群は空気で各潅流液を酸素化しrotary pumpで2〜5日間持続的に注入した．

なお，血漿群のみは3〜5日で注入を停止する際に尾側の流入静脈を結紮した．

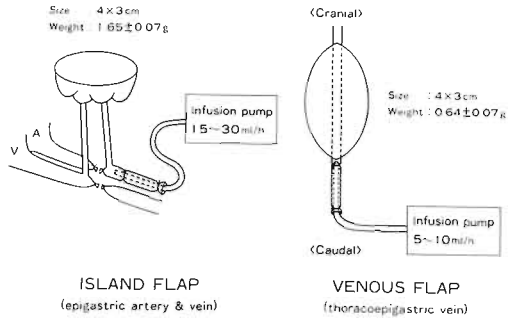

Fig. 1 Method of infusion

Table 1 Cases

	Island Flap	Venous Flap
①：Fluorocarbon	8	—
②：Stabilized Hemoglobin	3	3
③：M-1	—	2
④：Whole Blood	—	4
⑤：Plasma	—	5
⑥：③+④	3	3

5. 症例（Table 1）

合計31羽に行った．それぞれの症例数は，島状皮弁と静脈皮弁がFC群では，8.0羽，SHb群では，3.3羽，M-1群では，0.2羽，WB群では，0.4羽，血漿群は，0.5羽でCB群では3.3羽であった．

6. 検査項目

①皮弁重量：3羽のウサギの両側から計，島状皮弁6例，静脈皮弁6例を採取し各皮弁の重量を調べた．

②血液成分：各潅流液の組成はTable 2のごとくである．全血ならびに血漿の成分を調べるため計6症例より採取した注入開始前の血液からWBC, RBC, Platelet, Hb, Na, K, Cl, Ca, TP, Glucose, Osm, pHを計測した．

③ガス分析：FC群，SHb群，WB群の全例にそれぞれの潅流液が十分に酸化された後，ガス分析を行った．

④肉眼的観察：経時的に各皮弁の状態を肉眼的に観察した．

⑤組織学的所見：経時的に組織学的変化を調べた．

Table 2 Composition of perfusate

FC-43 (w/v %)		SHb (w/v %)		M-1 (w/v%)	
FC-43	20.0	SHb	6.0	$MgSO_4$	0.024
PluronicF-68	2.56	Maltose・H_2O	6.0	$CaCl_2 \cdot 2H_2O$	0.074
NaCl	0.60	NaCl	0.505	KH_2PO_4	0.027
KCl	0.034	KCl	0.03	NaCl	0.468
$MgCl_2$	0.020	CH_3COONa	0.165	NaOH	0.184
$CaCl_2$	0.028	$CaCl_2$	0.028	KOH	0.012
$NaHCO_3$	0.210	$NaHCO_3$	0.14	Adenosine	0.134
Glucose	0.180	Glucose	0.180	Glucose	0.93
Hydroxyethl Starch	3.0			Lactobionic acid	1.541
pH	7.4	pH	7.4	pH	7.36
Osm (mOs/kg)	309	Osm (mOs/kg)	450	Osm (mOs/kg)	301

Table 3 Gus analysis

		FC-43	SHb	Blood
Gus		$O_2 : CO_2 = 95 : 5$	air	air
pH		7.36±0.15	7.45±0.12	7.366±0.037
P_{CO_2}	(mmHg)	2.7±0.23	20.2±0.53	21.3±0.73
P_{O_2}	(mmHg)	535±48	169±8.3	175.3±4.5
HCO_3^-	(mmol/l)	1.2±0.42	15.0±2.1	5.2±1.3
B. E.	(mmol/l)	−22.3±3.4	−2.3±0.2	−20±3.5

結　　果

①皮弁重量

島状皮弁の重量は，1.65±0.07 g 静脈皮弁の重量は，0.64±0.07 g であった．

②血液成分

抗凝固剤として CPD 液を使用しているため Na, Glucose 濃度は高くなっているが，pH，O sm ならびに K 濃度は比較的一定に保たれていた．

③ガス分析（Table 3）

各灌流液とも pH は 7.4 前後に一定しており，P_{O_2} は FC 群で 500 mmHg 以上，SHb 群，WB 群とも 150 mmHg 以上まで上昇していた．

④　肉眼所見

FC 群，SHb 群：すべて 5 日以内に灌流不能となった．皮弁は，やや腫脹し色調は周囲と比較すると FC 群は，白く SHb 群は赤黒かった．反転してみると皮下には大量の灌流液が貯留し，皮下脂肪はほとんど消失していた．

M-1 群：2 例の静脈皮弁では，2 日目には灌流不能になり，皮弁は高度の腫脹を呈した．

WB 群，CB 群：3〜5 日目に高度の発赤と腫脹を呈し注入を停止した．しかしその際，顕微鏡下に観察した流出静脈は閉塞しておらず明らかな血栓もなかった．

血漿群：3〜5 日で注入を停止した．コントロールとして行った Pedicled venous flap では 3〜5 日目には軽度のうっ血ならびに腫脹を示したのに対し血漿を灌流しつずけたものではそのような変化を呈さなかった．そして前者が大部分痂皮下治癒するのに比し後者は，痂皮を形成せず治癒した．

⑤組織学的所見

FC 群：表皮は脱落し，皮下脂肪も変性していた．真皮内の細動脈内まで墨が入り込んでいたが，その近傍の細静脈内にはほとんど存在しなかった．

SHb：腫脹，表皮脱落，皮膚付属器ならびに筋肉組織の変性を認めた．

M-1 群：まだ皮膚付属器は温存されているが，皮弁全層にわたり著明な腫脹が見られた．

WB 群，CB 群：皮弁全層に多量の赤血球の漏出が認められた．

血漿群：変性像はなく筋肉組織も温存されていた．

ま　と　め

①灌流液として FC-43，SHb，全血，血漿ならびに M-1 をもちい島状皮弁と静脈皮弁に持続的に注入し各皮弁の肉眼的ならびに組織学的変化を観察した．

②血漿を持続的に注入することにより静脈皮弁を生

着させることができた．

③FC-43，SHb，全血ならびにM-1ともに2〜5日で潅流不能となり組織学的にも浮腫，赤血球漏出，筋肉変性などの障害が認められた．

文　　献

1) 中西秀樹　他：フルオロカーボンによる皮弁潅流．循環制御，3：78-82，1982．
2) 清水豊僖：家兎切断肢の保存法に関する実験的研究．奈医誌，34：81-95，1983．
3) 森田吉英：切断肢の保存に関する実験的研究．奈医誌，38：260-275，1987．
4) 吉井　尚：切断肢の保存に関する実験的研究．奈医誌，40：611-624，1989．

日手会誌 (J. Jpn. Soc. Surg. Hand), 第7巻 第2号 235-238, 1990

マイクロサージャリー—臨床—

Reverse Dorsal Metacarpal Flap

東邦大学医学部形成外科学教室
澤 泉 雅 之・丸 山 優
東邦大学医学部整形外科学教室
平 沢 精 一・茂手木 三 男

Reverse Dorsal Metacarpal Flap

Masayuki Sawaizumi, et al.
Department of plastic and reconstructive surgery, Toho University Hospital.

The reverse metacarpal flap (RDMC flap), supplied with dorsal metacarpal artery (DMCA) has been reported including operative technique and discussion regarding the vascular anatomy and variations of nutrient vessels.

RDMC flap is designed over the inter-metacarpal space. Dissection of the flap is carried down including the fascia and the DMCA over the dorsal interosseous muscles. The pivot point of this flap is web space, because of the furcation of the interconnection between the DMCA and those of the palmar and digital vascular system.

We applied this flap to 15 cases. Except for one case, the donor-site were closed primarily. One case with a 4th～5th DMCA showed distal partial necrosis of the flap.

The dorsal hand as a potential donor site has been previously evaluated and described because of excellent characteristics and safety. Some authers investigated the blood supply of dorsal skin and nutrient vessels with cadaver dissections, and reported the use of skin island flap from the dorsum of the finger and web spaces nourished by 1st and 2nd DNCA. We have based our flap on the distal end of the DMCA and that there is good enough connection between its terminal branches and those of the palmar arterial system to sustain a reverse-flow flap. This flap appears to be a reliable way to cover small soft tissue defects in the hand.

はじめに

皮膚軟部組織欠損の修復再建における皮弁の有用性は論を待たない．とりわけ逆行性皮弁の発達は，四肢末梢の再建においてめざましい進歩，変遷をもたらしている．今回，われわれは背側中手動脈を茎とし逆行性に挙上する皮弁 "Reverse dorsal metacarpal flap"（以下，RDMC flap と略す）を考案[5]し，既存の有茎皮弁では修復困難な手指背部欠損症例に応用した．本法の術式を紹介し，その利点と適応，および血行形態について考察を加え報告する．

局所解剖

背側中手動脈 dorsal metacarpal artery は，通常，橈骨動脈，背側手根網もしくは掌側動脈との貫通枝より派生し，中手骨間背側骨間筋上を走行し，中手骨頸部付近にて背側指動脈となり指背側を末梢へと走行する．

各々の背側中手動脈には，掌側動脈との複数の貫通枝が存在する．この記載には，報告者により若干の違いがあるものの，中側骨骨底部および中手骨頸部の貫通枝を1960年，Edwards[4] は proximal and distal

Key words: reverse flow flap, skin defect coverage, dorsal metacarpal artery, reconstruction
Address for reprints: Masayuki Sawaizumi, M. D., Department of Plastic and Reconstructive Surgery, Toho University School of Medicine, 1-11-1 Ohmorinishi Ohtaku, Tokyo 143, Japan.

perforating artery と名づけた．また，末梢へ走行した背側中手動脈には，指間部，基節骨レベルにて掌側指動脈との交通枝が存在する[3]．これらの吻合を利用することにより，逆行性皮弁の作製が可能となる(Fig. 1)．

手 術 手 技

皮弁のデザインは，手背遠位端部を Pivot point とし，背側骨間筋上に背側中手動脈を含めるように行う．血管および貫通枝の同定には術前の血管造影のほか，ドップラー血流計も有用である．

皮切は駆血帯使用下に側方より開始する．背側中手動脈を確認したのち中枢側にてこれを結紮し，背側骨間筋筋膜を含めて皮弁を挙上する．手背部末梢への血管束の剝離は，その周囲組織を含めて行い，distal perforating branch との合流部まで行う．MP 関節周囲部の小欠損に対しては，手背遠位部に作製された皮弁を，背側指動脈および指間部に存在する交通枝のみを利用し移行することも可能である．皮弁の欠損部への移行に際しては，血管茎の圧迫に留意する．手背の採皮部は通常，幅 2 cm までは一期的に縫縮可能である．

症 例

現在までに 15 症例に対し RDMC flap を用いた(Table 1)．1 例に末梢部分壊死を認めたが，その他は全例完全生着した．また，恵皮部は 1 例を除き，一次的に縫縮可能であった．

以下，代者症例を供覧する

症例 1：78 才，女性．右手背部基底細胞上皮腫．切除目的にて当院を紹介受診 (Fig. 2a) となる．周囲正常皮膚および骨間筋筋膜を含めて腫瘍を切除後 (Fig. 2b)，3rd DMCA flap を作製し，V-Y advancement 法を用い欠損部へと移行した．術後，一ヵ月の状態を示す (Fig. 2c)．

症例 2：7 才，男性．右第 2 指間部拘縮．乳児期の熱傷による第 2 指間部の膜状拘縮に対し(Fig. 3a)，皮弁による再建を行った．示指尺側・中間橈備に Z 形成術

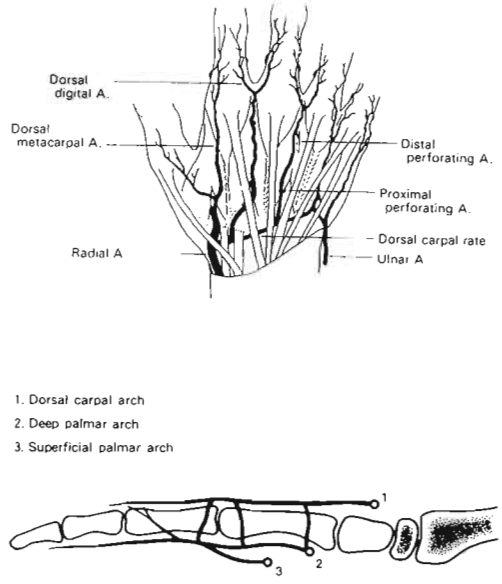

Fig. 1 Anatomy
a : Arteries of the dorusum of the hand.
b : Communications between palmar and dorsal arteries.

Table 1 Clinical cases

Patient	Etiology	Size(cm)	DMCA	Results
1. 16-year male	Bum (ulceration)	1.5×2.5	II	Good
2. 2-year male	Burn (contracture)	1.0×2.0	II	Good
3. 18-year female	Syndactyly after operation of cleft hand	3.0×3.0	II	Good
4. 8-year male	Trauma (acute)	1.5×2.5	I	Good
5. 72-year female	Trauma (subacute)	1.5×2.5	III	Good
6. 18-year male	Tumor	1.5×2.0	II	Good
7. 39-year female	Burn (contracture)	6.0×4.0	II～IV	Good
8. 40-year male	Trauma (subacute)	1.5×3.5	IV～V	Distal partial necrosis
9. 78-year female	Tumor	4.0×3.0	III	Good
10. 38-year male	Trauma (amputation)	2.0×4.0	II	Good
11. 7-year male	Burn (contracture)	1.5×2.0	II	Good
12. 43-year male	Trauma (amputation)	2.0×2.5	III	Good
13. 18-year male	Trauma (subacute)	1.5×2.0	II	Good
14. 22-year female	Burn (contracture)	1.5×2.5	II	Good
15. 20-year male	Tatoo	1.5×4.0	III	Good

a b c

Fig. 2 Case 1
a : Preoperative view ; tumor on dorusum of the hand.
b : The flap is designed for the defect after tumorectomy.
c : Postoperative result.

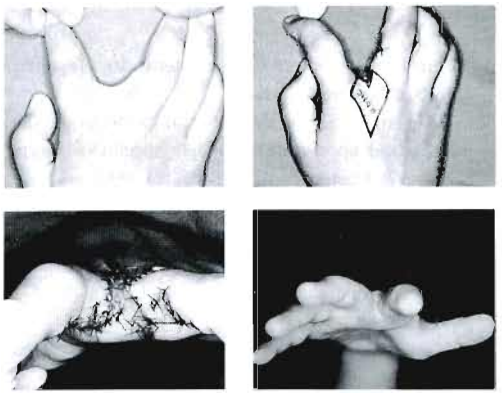

a b
c d

Fig. 3 Case 2
a : a 7-year-old male ; post-burn 2nd and 3rd finger web constructure.
b : Web formation is completely released and the flap is designed at the end of the dorsal metacarpal bone.
c : Transferred flap.
d : Late result ; the web defect is covered nicely by the flap.

を行い，指間部の瘢痕拘縮を十分に解除した後，中手骨遠位部より指間部にかけて RDMC flap をデザインした(Fig. 3b)．本症例では，背側中手動脈を中手骨頸部穿通枝分岐部で結紮し，指間部穿通枝および背側指動脈のみを茎として皮弁内に含め，advancement flap として掌側へと移行した(Fig. 3c)．術後経過は順調であり，指間部の輪郭もよく保たれている (Fig. 3d)．

考　　察

手指の深部組織が露出された場合や関節部の被覆に対しては，遊離植皮では不十分な場合が多く，各種皮弁による再建の適応となる．この際，広範な露出創に対しては，遠隔皮弁・遊離皮弁が用いられており，近年では前腕を恵皮部とする逆行性皮弁による再建法も報告されてきている．一方，皮膚欠損の範囲が小さくても部位，周囲組織の状態によっては局所皮弁による被覆が難しく，またその範囲が小さいがために，遊離皮弁や遠隔皮弁の応用も難しい場合がある．島状皮弁の開発は，手指背部近位部の小欠損の被覆・母指の再建に際し one-stage での手術を可能にした優れた術式といえる．一方，手指近位部に茎をもつこれらの皮弁は，解剖学的特殊性より手指遠位部への応用には難を有している[5]．

われわれの報告した RDMC flap は，背側中手動脈を茎とする島状皮弁を，逆行性に挙上することにより，皮弁の近位より遠位への移行を可能とした術式である．MP 関節部～PIP 関節部を回転域に含む本法は，これまで比較的困難とされてきた手指背側の小欠損の被覆に対し，有用な再建法と思われる．また，隣接皮膚を用いることにより整容的にも良好な結果が期待できる．

逆行性皮弁の作製に際し，一般に静脈還流の障害が問題とされるが，自験例ではこれに起因すると思われる障害，皮弁のうっ血を認めていない．通常，背側中手動脈は 2 本の伴走静脈を有しており，諸家らの述べる静脈の逆流機構に加え，手背 MP 関節周囲の発達した浅深静脈網の存在，および手部末梢の深部静脈の静脈壁は発達が悪いことも，その一因と考えられる．

一方，その使用にあたっては，皮弁採取部が露出部であり，日常目につきやすい手背部に線状瘢痕を残すこと．また，第 2 背側中手動脈が高率に存在し，背側骨間筋上を安定して末梢へと走行するのに対し[1]，尺側の背側中手動脈では低形成もしくは欠損の率が高まる[2]ことを考慮する必要があると思われる．

ま　と　め

1. RDMC FLAP を考案し，各種手指皮膚軟部組織欠損例 15 症例に応用した．
2. 本法は，MP 関節部～PIP 関節周囲の比較的少欠損に対し有用な再建術式と思われた．
3. 術式を紹介し，その要諦について述べた．

文　　献

1) Adachi, B.: Das Arteriensystem der Japaner. Kyoto: Maruzen Co., Band I: 375-423, 1928.
2) Coleman, S. S., et al.: Arterial patterns in the hand based upon a study of 650 specimens. Surg. Gyneco. & Obstetricus., 113: 409-424, 1961.
3) Earley, J., et al.: Dorsal metacarpal flaps. Brit. J. Plast. Surg., 40: 333-341, 1987.
4) Edwards, E. A.: Organization of the small arteries of the hand and digits. Am. J. Surg., 99: 837-846, 1960.
5) Maruyama, Y.: The revers dorsal metacarpal flap. Brit. J. Plast. Surg., 43: 24-27, 1990.
6) 澤泉雅之　他：指先部損傷に対する新たな知覚皮弁の応用；Unique flow neurovascular island flap. 日手会誌，6：140-144，1989.

質　問　　慈恵医科大学形成外科　児島　忠雄

手背に瘢痕を残ることが欠点と考えられます．皮膚欠損部の大きさを含めて適応をどのように考えておられますか．

回　答　　東邦大学形成外科　澤泉　雅之

皮弁選択の適応は，従来の regioneal axial pattern flap と同様である．局所皮弁にて被覆困難な症例に対し，指部を犠牲にせず，恵皮部を一次的に縫縮可能な有用な再建法と思われる．

質　問　　名古屋大学分院　鈴木　　潔

この動脈はどのレベルまで存在するか．またトップラーで確認しえるか．

回　答　　東邦大学形成外科　澤泉　雅之

背側中手動脈の末梢への到達域は，画一的なものではなく，症例・指により異なる．指基節部・MP 関節部周囲の血行は掌側・背側が各々の独立した compartment ではなく，互いに交通枝により養われおり，より末梢での背側指動脈の到達域はあまり問題とされない．

ドップラーは，聴取可能な場合もあるが，血管の有無の確認には臨床的には有用と思われない．

日手会誌 (J. Jpn. Soc. Surg. Hand), 第7巻 第2号 239-242, 1990

Free dorsal metacarpal flap を用いた指 PIP 関節以遠軟部損傷の再建

新潟大学医学部整形外科学教室
柴田 実・大滝長門
荻荘則幸・佐藤一宣
斎藤英彦
亀田第一病院整形外科
渡辺研二

Reconstruction of Soft Tissue Defects of the Fingers Distal to the PIP Joint Using Free Dorsal Metacarpal Flap

Minoru Shibata M. D., et al.
Department of Orthopaedics, Niigata University School of Medicine

Local pedicle flaps have been used for the reconstruction of the palmar soft tissue defects of the fingers distal to the PIP joint and distant pedicle flaps for dorsal tissue defects. However, either type of flaps requires two staged procedures and joint contracture of the injured finger including that of donor digit is often unavoidable. Early establishment of useful sensation of the reconstructed pulp using these flaps is quite difficult except some type of cross finger flap. We used free dorsal metacarpal flap to avoid these problems in four cases.

An elliptically shaped flap is designed over lateral aspect of the MP joint of index finger and the incision is elongated proximally for the dissection of the first dorsal metacarpal artery as the vascular pedicle which branches from radial artery and runs distally on the fascia of the first dorsal interosseous muscle. The average caliber of the artery is 0.7 mm but the vascular anastomosis can be made easier by including a part of the wall of the radial artery or by using a segment of it as a conduit. Cutaneous vein is used for venous drainage and dorsal digital nerve which is a branch of radial sensory nerve could be utilized to be innervated flap. Defects narrower than 15 mm can be closed primarily.

Patients consisted of 3 males of forties and a 18 year-old girl. All except one case were pulp injury and the proximal stump of sensory nerve of the flap was coaptated to the distal end of a digital nerve in these cases.

Flaps were successfully transferred in all cases and early recovery of useful sensation as well as satisfactory cosmetic results were attained.

We conclude free dorsal metacarpal flap can be a choice of innervated free flaps for the reconstruction of the finger pulp.

Key words: free dorsal metacarpal flap, reconstruction, finger pulp injury
Address for reprints: Minoru Shibata, M. D., Department of Orthopaedies, Niigata University School of Medicine, 1-Asahimachidohri, Niigatashi, Japan.

目　　的

指，ことにPIP関節以遠の軟部組織のうち手掌部の再建には cross finger flap などの local pedicle flap が，背側部損傷に対しては abdominal flap, cross arm flap などの distant pedicle flap が従来用いられてきた．しかし，いずれの type の flap も二期的手術操作を要し，また local pedicle flap は受傷指のみならず donor finger を含めて関節拘縮がしばしば問題となる．

また指腹部の損傷では知覚の再建が重要であるが cross finger flap を除いては良好な知覚を再建することは困難である．

著者らはこれらの pedicle flap の欠点を回避する目的で free dorsal metacarpal flap を用いた再建を4症例経験したので報告する．

方　　法

示指MP関節レベルを中心に縦長の楕円状の flap をデザインする．Pulp の再建にはより distal で，橈，掌側にデザインし無毛の皮膚を用いる．皮切を first intermetacarpal space の基部に向かって延長し橈骨動脈より分岐し，first dorsal interosseous muscle の筋膜上を走行する first dorsal metacarpal artery を同定，周囲組織より剝離する．動脈の直径は平均約 0.7 mm と細めであるが橈骨動脈の一部をラッパ状に採取するか，もしくは radial artery を部分的につけて conduit として動脈吻合を容易にすることができる．

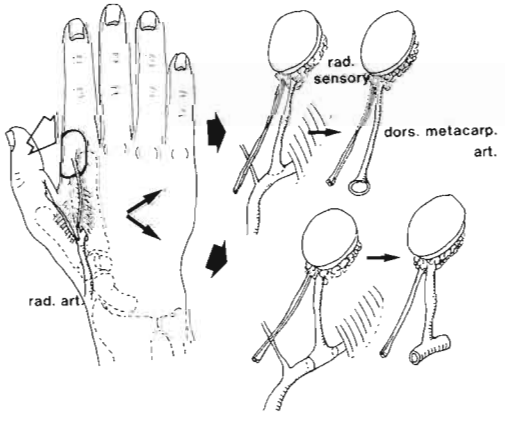

Fig. 1　procedure for the elevation of the first dorsal metacarpal flap

静脈は cutaneous vein を用いる．橈骨神経知覚枝である dorsal digital nerve を含めて挙上し innervated flap とすることができる．Flap の幅は 15 mm 以下であれば donor site の創は容易に一次閉鎖可能である (Fig. 1)．

対　象　症　例

4症例の内訳は40代の男性3例と18才の女性1例である．2例が新鮮例で他の2例は他医で，すでに治療された陳旧例である．1例を除き指腹部の損傷で，いずれも flap の知覚神経と一側の palmar digital nerve を縫合した．

結　　果

Flap は全例完全生着し，知覚も早期回復傾向を認め，整容的にも優れた結果が得られた．

症　例　提　示

症例1：48才，男性

機械にはさまれて受傷し，他医より四日後に紹介を受けた．創感染を伴っていたのでリゾール浴を続け，受傷後11日めに手術を施行した．デブリドマン後，示指MP関節橈側部の無毛部より first dorsal metacarpal artery に基づく 15×25 mm の flap を dorsal digital nerve を含めて挙上し，first dorsal metacarpal artery は digital artery に，dorsal digital nerve は ulnar digital nerve に，それぞれ単々吻合した．術後11ヵ月の状態では良好な pulp と nail が再建されている．Moving 2-PD は 10 mm，Semmes Weinstein test は purple で diminished protective sensation と有用な知覚が再建されている．

症例2：42才，大工

電気カンナにて右環指尺側部を受傷し来院した．緊急手術を行い，32×20 mm の flap を dorsal digital nerve を含めて挙上し欠損部を cover した．血管神経は尺側指動脈および神経に単々縫合した．受傷後10ヵ月の状態では moving two point discrimination は 10 mm，Semmes Weinstein test は purple で有用な知覚となっている (Fig. 2)．

症例3：43才，男性

コンバインにて右環指背側部を受傷し，伸筋腱の上に全層植皮を受けたが感染を合併し解放創が残った．受傷後1ヵ月で 17×34 mm の flap で cover した．術後約2ヵ月の状態では受傷部は stable な skin で覆わ

れている (Fig. 3).

症例 4 ：18 才女性

右環指をコンクリートとボートの間にはさんで受傷した．Ulnar pulp, hyponychium および ulnar paronychium が nail bed の一部とともに欠損していた．そがれた tip は挫滅が強く，composite graft や再接着は無理と考え，free dorsal metacarpal flap を用いて再建した．Hyponychium と paronychdum の部分は original の部分を全層植皮として移植した．神経縫合を行ってあり術後 6 ヵ月の現在 moving 2-PD は 6 mm, Semmes Weinstein test は blue の diminished light touch と非常に良好な知覚が回復している．

Fig. 2 Case 2 42 y. o. carpenter
A, B : before operation
C : flap design
D : coverage with flap
E, F : 10 months after surgery

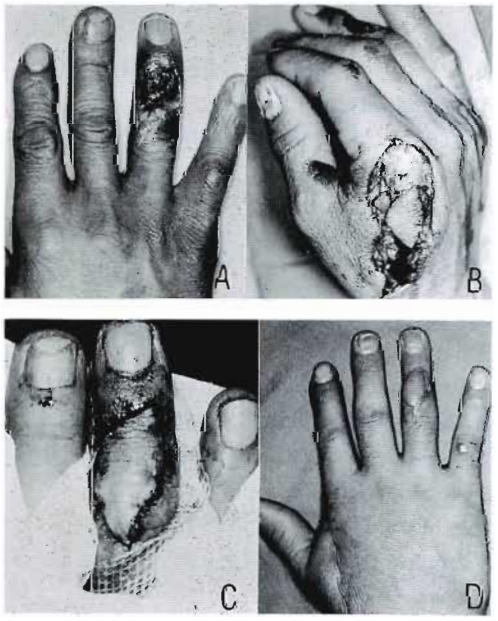

Fig. 3 Case 3 43 y. o. male sustained with combine machine
A : one month after injury
B : elevation of the flap
C : coverage with flap
D : two months after surgery

考　　察

Pedicle flap としての first dorsal metacarpal flap は 1979 年 Foucher が kite flap の名で thumb の再建に有用な neurovascular island flap として最初に報告した[8]．Small はより大きな flap をデザインし，適応を広げ第一指間部の拘縮除去にも使用しており[11] pedicle flap としての有用性は広く認められている．しかし pedicle 付きの dorsal metacarpal flap では PIP 関節以遠，とくに finger pulp には移動できない．

Finger pulp に用いることのできる pedicle flap としては逆行性皮弁の一つで，一側の digital artery に基づく reverse vascular pedicle digital island flap[7] がある．しかし，この方法では通常，恵皮部に植皮を必要とすること，また一側の digital artery を犠牲にする必要があり，小児例では患指への動脈血流入量の削減による成長障害などの問題が起こり得ると考えられる．

指腹部損傷の再建では知覚再建がきわめて重要と考えられる．母指指腹部再建には pedicle flap としての first dorsal metacarpal flap に sensory nerve を含めて移動，知覚再建することができる．

母指以外の指腹部再建にもちいる pedicle flap として neurovascular island flap は代表的 flap であるが前述した reverse vascular pedicle island flap も採取部位として dorsal metacarpal flap と同じ部位を含めて挙上することにより理論的には dorsal digital nerve を用いて知覚を再建することも可能であると考えられる．

Cross finger flap を用いた母指腹部知覚再建には Gaul[9], Bralliar[2] らの first dorsal metacarpal flap を用いた方法がある．母指以外の指腹部に使用できる cross finger flap を用いた知覚再建法としては指固有神経の背側枝を用いた Cohen[4] の方法がある．Free flap を用いた指腹部知覚再建には足の hemipulp flap あるいは first web space flap[10] があるが麻酔と術野

を別に準備する必要がある．Free flap としての dorsal metacarpal flap は現在のところ最小の flap の一つで採取部を橈，背側とすれば無毛の skin を必要に応じたデザインにして，dorsal digital nerve を含めて挙上することにより知覚の再建が可能である．また ipsilateral free flap であるので緊急手術でも比較的手軽に行える利点がある．

Dorsal metacarpal artery の解剖について文献的に検討すると first dorsal metacarpal artery (FDMA) の存在は安定しており Coleman[3]，Foucher[8]，宇川[13]，浜田[12] ら諸家の報告もほぼ100%であり，Coleman[3] は18%にとくに太めの FDMA が存在したと報告している．Earley[5] らは FDMA の外径は過半数が1.0～2.0 mm でその他は1.0 mm 以下であったと報告している．FDMA と second dorsal metacarpal artery (SDMA) の欠損率についてみるとわずかに SDMA のそれが高いという報告が多い (Adachi[1]，Earley[5]，宇川[13])．太さについての比較では Earley[5] らによれば FDMA の方が太いものは47%，同じものが13%，SDMA の方が大きいものが37% (SDMA 欠損例3%) であった．宇川[13] は SDMA の中にとくに太いものがあることを，浜田[12] は metacarpal artery の中では SDMA が最大であると述べている．

今回報告した4例では donor site defect の閉鎖の容易さと variation の少ないことからすべて FDMA を血管茎とする flap を用いたが pedicle flap としては SDMA を血管茎とする第2指間部の皮膚を用いた flap も Earley[6] らにより発表されており free flap としての second metacarpal flap も今後適応を選んで臨床応用して行く予定である．

以上の検討結果より FDMA あるいは SDMA に基づく free dorsal metacarpal flap はとくに指腹部の知覚付き軟部組織再建に有用な flap の一つと考えられる．

文　献

1) Adachi, B.: Das Arteriensystem der Japaner. Band I. Kyoto: Maruzen Co. 375-423, 1923.
2) Bralliar, F., et al.: Sensory cross-finger pedicle graft. J. Bone and Joint Surg. 51-A., : 1264-1268, 1969.
3) Coleman, S.S., et al.: Arterial patterns in the hand based upon a study of 650 specimens. Surg. Gynecol Obstet. 113., : 409-442, 1961.
4) Cohen, B.E., et al.: An innervated cross-finger flap for fingertip reconstruction. Plast. Reconstr. Surg., 72: 688-695, 1983.
5) Earley, M.J., et al.: Dorsal metacarpal flaps. Brit. J. Plast. Surg., 40: 333-341, 1987.
6) Earley, M.J., et al.: The second dorsal metacarpal artery neurovascular island flap. J. Hand Surg., 14-B: 434-440, 1989.
7) 遠藤利彦　他：指動脈の解剖学的検索と逆行性島状皮弁の臨床応用について．日手会誌，6：208-212，1989．
8) Foucher, G. et al.: A new island flap transfer form the dorsum of the index to the thumb. J. Plast. Reconstr. Surg., 63: 344-349, 1979.
9) Gaul, S. et al.: Radial-innervated cross finger flap from index to provide sensory pulp to injured thumb. J. Bone and Joint Surg., 51-A: 1257-1263.
10) May, J.W., et al.: Free neurovascular island flap from the first web of the foot in hand reconstruction, J. Hand Surg., 2: 387-393, 1977.
11) Small, J.O., et al.: The first dorsal metacarpal artery neurovascular island flap. J. Hand Surg., 13-B: 136-145, 1988.
12) 浜田宣和　他：手の皮膚への栄養動脈およびその支配域について．日手会誌，6：214-218，1989．
13) 宇川明徳：ヒトの220手における動脈造影写真の立体解析．日手会誌，4：723-728，1987．

質　問　　東邦大学形成外科　澤泉　雅之

①Donor-artery の選択について

1 st DMA よりも 2nd DMA の方が，太く浅層を安定しているのではないか？

②この皮弁と，足部よりの皮弁の選択の適応をいかがされるか？

回　答　　新潟大学整形外科　柴田　実

①2nd metacarpal artery に基づく flap について

文献的には 2nd metacarpal artery の方が太いと言われているが，variation は 1st dorsal metacarpal より多いと言われています．今後，2nd dorsal metacarpal flap も使用してみたいと思います．

②1st metacarpal artery の走行について

私の経験例ではすべて筋膜上を走行してしました．

③Toe first web space について

Toe pulp toe first web flap も良い場合もあるが，pulp の design に制限があり必ずしも best matching でないこともあります．Sensory 付きの flap である本 flap は同側肢より，同じ麻酔，tourniquet で採取できる利点もあります．

日手会誌 (J. Jpn. Soc. Surg. Hand), 第7巻 第2号 243-247, 1990

後骨間動脈皮弁による組織欠損の治療経験

金沢大学医学部整形外科学教室
橋本二美男・池田和夫
森川精二・高木泰孝
富田勝郎

Posterior Interosseous Island Forearm Flap Transfers in Skin Defects

Fumio Hashimoto, et al.
Department of Orthoaedic Surgery, Kanazawa University School of Medicine

We reconstructed 9 cases of hand and foot skin defects using the posterior interosseous island flap. This flap with a retrograde pedicle has been employed in 8 patients and transferred as a free tissue transfer based on the proximal posterior interosseous vessels in one patient with satisfactory results.

The main indications have been severe adduction contractures of the thumb (5 cases) and extensive defects on the dorsum of the hand (2 cases).

In addition to these indications, we have used this flap for resurfacing the replanted thumb with defects of the proximal phalanx and soft tissue in one patient, and for primary reconstruction of skin defect of the big toe resulting from a wrap-around flap transfer as a free flap in another one.

This flap may have some advantages in coverage of soft tissue defects on the hand : it is thinner and the major artery is preserved. Furthermore, this flap can be reliably be transferred to skin defect of the amputated thumb as emergency flap and to skin defect of foot as a free flap.

はじめに

外傷による手の広範な皮膚欠損や母指内転拘縮に対する再建術として種々の方法が行われてきた．1986年，Zancolli ら[1]が発表した後骨間動脈皮弁は皮弁が薄く，前腕の主要血管を損傷しないことから広く利用されている．われわれも本皮弁を9例に行ったが，2例は欠損の大きな母指切断再接着術の一期的再建術として，あるいは足部の皮膚欠損に対し遊離皮弁として用いた．本皮弁の適応，手術操作，結果などについて考察を加え報告する．

対象

症例は9例で男7例，女2例で，年令は25才から66才，平均48才である．症例の内訳は外傷後の母指内転拘縮5例，外傷性皮膚欠損2例，欠損を伴う母指切断再接着術での一期的再建として1例，wrap-around flap 採取後の母趾背側皮膚欠損1例である．

皮弁の種類は逆行性皮弁として8例，遊離皮弁として1例に用いた．皮弁の大きさは横幅の最小が2.2 cm，最大が5.5 cm，縦が最小5 cm，最大が9.5 cm で3例に恵皮部に植皮を行い，6例は縫縮できた．後骨間動脈からの穿通枝は2本から4本で出来るだけ皮弁に含めて挙上した．遊離皮弁の1例の動脈の口径は1.2 mm であった．皮弁は全例生着し，著しい鬱血や部分壊死，表層壊死はなかった（Table 1）．

Key words: posterior interosseous island flap, skin defect, free flap
Address for reprints: Fumio Hashimoto, M. D., Department of Orthopaedic Surgery, Kanazawa University School of Medicine, 13-1 Takara-machi, Ishikawa 920, Japan.

Table 1 Cases of posterior interosseous island flap transfer

Patient No.	Age (yrs)	Sex	Cause	Flap size	Type of flap	Flap survival
1	25	male	skin defect of dorsum of hand	3.5×5 cm	reverse	+
2	60	male	skin defect of thumb	6 ×8 cm	reverse	+
3	66	female	first web space contracture	3 ×6 cm	reverse	+
4	45	male	amputation of thumb	3.5×6 cm	reverse	+
5	57	female	first web space contracture	4 ×8 cm	reverse	+
6	55	male	first web space contracture	3 ×6 cm	reverse	+
7	55	male	first web space contracture	3.5×7 cm	reverse	+
8	38	male	first web space contracture	2.2×9 cm	reverse	+
9	27	male	donor site following wrap around flap transfer	5.5×9.5cm	free	+

症　　例

症例4，45才，男．欠損性母指切断

右母指をチェーンに巻き込まれMP関節部で切断された．母指は基節骨の大部分が粉砕され欠損していた．これを再接着しても短縮が著しいため機能的な母指となり得ないと判断し，1.6 cmの遊離腸骨移植を行い，IP関節とMP関節は固定した(Fig. 1)．皮膚欠損は背側の一部を除き全周の4/5に達し，第1指間部から母指の橈側にまで移植骨が露出していた．母指の掌側では皮膚欠損の距離が最大5 cmにもなるため一期的再建術として後骨間動脈皮弁による被覆を行った．前腕背側で3.5×6 cmの皮弁をかなり中枢でデザインしたところ穿通枝の1本は皮弁を越えて末梢にあったため皮下組織を皮弁につけて挙上した．中枢の血管を切離し，皮弁は指2本が充分通る程度の皮下トンネルを通して第1指間に出し，母指に巻き付けるようにして欠損部を被覆した．

動脈は静脈を4 cm，母指橈側指神経は前腕内側皮神経を5 cm採取し，皮弁の皮下組織内を通して縫合した．また静脈は背側で3 cm移植して吻合した．術後，皮弁は1週間軽度うっ血したが水泡形成や壊死はなく生着した．1年後の現在，知覚はprotective sensationを認め原職に復帰している (Fig. 2)．

症例9　27才，男．Wrap-around flap採取部皮膚欠損

プレス機械で左母指基節骨基部で切断された．挫滅が高度なため断端形成したが掌側の皮膚は幅1.5 cmにわたり指腹部まで連続していた．3ヵ月後母指再建術としてwrap-around flapを行い，左母趾は主に背側に5×9 cmの皮膚欠損ができた．そこで左前腕より

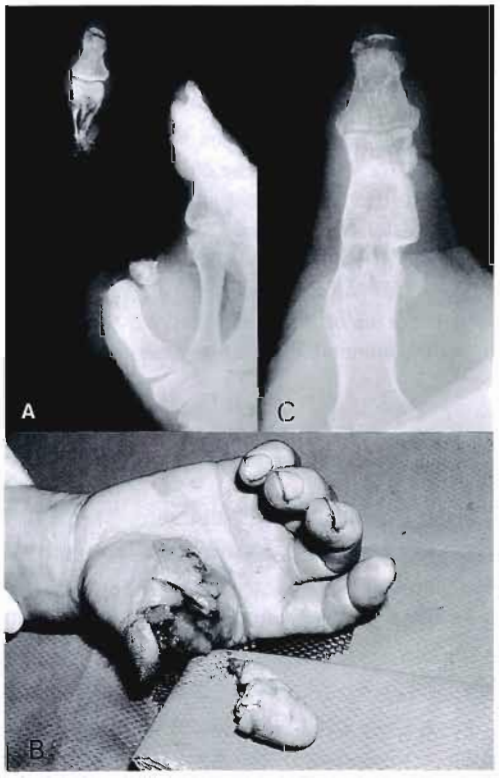

Fig. 1 case 4
A : X-ray shows bony defect in the proximal phalanx.
B : Before replantation.
C : Six months after the operation.

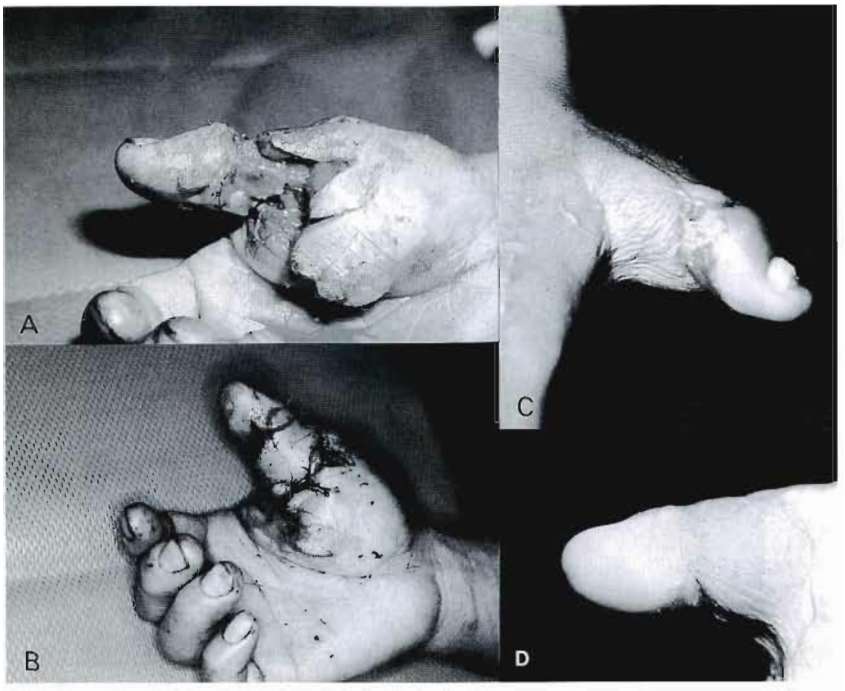

Fig. 2　case 4
A: Internal fixation with iliac bone graft was performed.
B: At operation, posterior interosseous island flap was transferred.
C, D: Eight months after the operation.

5.5×9.5 cm の本皮弁を挙上し，遊離皮弁として移植した．後骨間動脈を充分中枢まで剝離すると口径は約 1.2 mm で足背動脈の口径 2 mm との吻合は容易であった．静脈も伴走するものと吻合した．また前腕の恵皮部は 2×5 cm の皮膚欠損となったので 2 週間後遊離植皮を行った．皮弁の術後経過は良好でうっ血もなく 10 日間で足部の創は治癒し，defatting の必要はなく美容的に患者は満足している（Fig. 3）．

考　　察

後骨間動脈皮弁は前腕の主要動脈を損傷せず，皮弁が薄いこと，有茎で用いれば血管吻合の必要がなく肘から手の MP 関節付近まで被覆が可能であるなどの利点を有している．本皮弁を通常の有茎皮弁として用いた並木ら[2]は肘頭部の再建に有用であったと報告している．また 1988 年に逆行性皮弁として報告した Zancolli らは手の皮膚欠損や第 1 指間部の拘縮 25 例に用い良好な成績であったと述べている．最近では皮弁に尺骨の一部を付けて母指を再建したり，皮弁に神経を含めて採取する報告[3]も見られる．

いずれにしても本皮弁は欠損部を被覆する範囲が広く利用価値が高い．著者らも外傷性皮膚欠損や第 1 指間部の拘縮 7 例に対し本皮弁を行ってきた．さらに母指を切断され基節骨部の広範な骨・軟部組織を欠損した症例に対し，全周の 80% を被覆して再接着術を行った．皮弁を第 1 指間から掌側，橈側へと巻き付けるようにすることで指間部の拘縮予防と軟部組織欠損の一期的再建が可能となった．また皮弁の皮下に移植神経や移植血管を通せば血行を再建できること，皮弁自体は血管吻合の必要がないことから emergency flap としても利用しやすい．

一方，遊離皮弁として wrap-around flap 採取後の皮膚欠損の 1 例に用い生着した．われわれは以前より母趾の皮弁採取後の皮膚欠損には free peroneal flap を利用してきたが症例によっては defatting を必要とする場合がある[4]．後骨間動脈皮弁は peroneal flap よりかなり薄いため美容的には優れた皮弁である．血管の口径についてはかなり小さく遊離皮弁として用いる

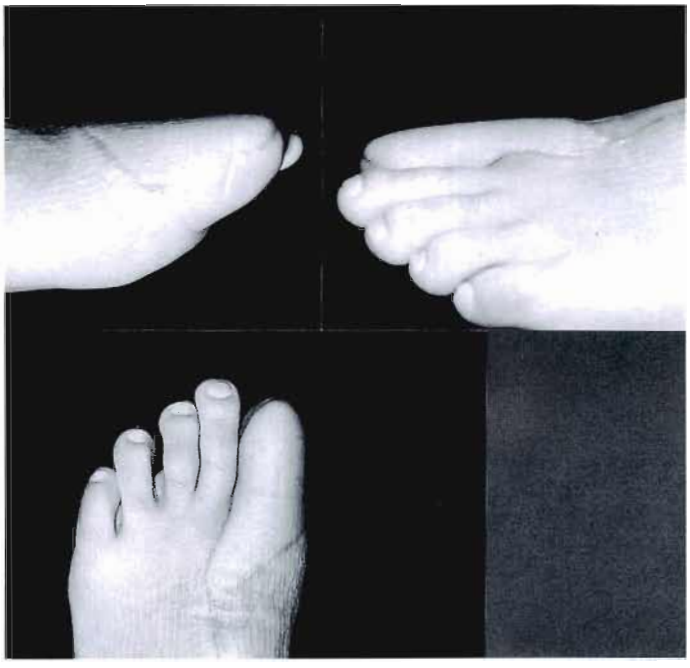

Fig. 3 case 9
No defatted big toe at 6 months postoperatively.

にはやや難点があるとされている．しかし，Tonkin ら[5]は1例に遊離皮弁として移植し良い結果を得たと報告し，動脈の口径は約 1.5 mm であったと述べている．自験例でも約 1.2 mm の口径があり指再接着術の技術があれば遊離皮弁としての利用価値は高いと考えている．

このように後骨間動脈皮弁を利用できる症例は今後さらに増えると思われるが，逆行性皮弁として挙上する場合静脈灌流の障害による皮弁の壊死も報告されている．われわれは本皮弁を挙上する際には次の点に注意して行っている．すなわち，1)皮弁には必ず筋膜を付け，pivot point までの血管茎には幅 1 cm 程度の筋膜を皮弁と連続させて挙上し，血管の過緊張や捻れを予防する，2)皮弁にはできるだけ穿通枝を含め，皮弁のデザインを越える穿通枝も軟部組織をつけて挙上する，3)皮下トンネルは指が2本通る程度を確保することなどである．自験例9例はすべて生着し，とくに著しいうっ血や部分壊死，表層壊死例はなく，したがって皮弁内の皮下静脈を吻合したり，抗凝固療法を行う必要はなかった．

ま と め

後骨間動脈皮弁を9例に行い，良好な成績を得た．本皮弁は欠損を伴う母指切断再接着術の一期的再建における emergency flap として，あるいは遊離皮弁としても有用性が高い．逆行性皮弁として用いる場合，皮弁に動脈からの穿通枝を出来るだけ含め，血管茎に筋膜を少し付着させて挙上すると安全である．

文 献

1) Zancolli, E., et al.: Dorsal forearm island flap-posterior interosseous vessels pedicle. Presented at 3rd Congress of International Federation of Societies for Surgery of the Hand, Tokyo, Nov. 3-8, 1986.
2) 並木保憲 他：Posterior interosseous flap. 形成外科，29：610-613，1986.
3) Costa, H., et al.: Thumb reconstruction by the posterior interosseous osteocutaneous flap. Br. J. Plast. Surg., 41: 228-233, 1988.
4) Hashimoto, F., et al.: Free peroneal flap coverage of the great toe defect resulting from a wrap-around flap transfer. Microsurgery, 7: 199-202, 1986.

5) Tonkin, M. A., et al.: The posterior interosseous artery free flap. J. Hand Surg6, 14-B: 215-217, 1989.

発　言　　大三輪病院整形外科　福居　顕宏

再接着の成功率は100%ではないので同時に皮弁移行するのではなく皮膚欠損に対し，まず植皮をおこない再接着指が生着した時点で皮弁移行する方が安全ではないでしょうか．

回　答　　金沢大学整形外科　橋本二美男

欠損を伴う母指切断再接着に対し本皮弁を用いて一期的に再建することは，たとえ再接着に失敗しても母指の短縮を最小限にできると考えている．また露出した移植骨を被覆し，皮弁内を通して血行と神経の再建を行うために本皮弁は好都合であった．

発　言　　新潟大学整形外科　柴田　実

私も Emergency free flap を多用しておりますが，このように同側肢より挙上できる free flap は tourniquet も，麻酔も同一でできる merit があります．Emergency free flap は Elective surgery の free flap に較べ危険ではなくむしろ成功率は高いと考えています．

日手会誌（J. Jpn. Soc. Surg. Hand），第7巻　第2号　248-251，1990

四肢（上肢）再建における Groin flap の有用性の再検討

山口大学医学部整形外科学教室
日浦泰博・土井一輝
伊原公一郎・田丸幸一
河合伸也

Reevalution of the Usefulness of Groin Flap for Reconstruction of (Upper) Extremities

Yasuhiro Hiura, et al.
Department of Orthopedic Surgery, Yamaguchi University School of Medicine

The groin flap is one of the classic flaps, and has been applied for the reconstruction of the extremities. However, the groin flap has gradually lost its popularity, since it has some disadvantages of short length, small diameter and anatomical variation of vascular pedicle and bulky appearance. In spite of these disadvantages, the groin flap is the most prefarable to repair simple skin defect, and 37 flaps including 10 cases of the upper extremities have been indicated at our institution. The reevaluation of the groin flap was discussed in this paper. When selecting free flaps, several aspects of the recipient site must be taken into accounts. These are the characters of the skin and combined tissue defects of muscles, bones and nerves.

The skin of the groin flap is mobile and has no sensory function. Concerning the combined tissue transfer, only bone tissue can be included. For the reconstruction of the upper extremities this flap is firstly indicated to repair the simple skin defects except for the area of fingers and palms of which skin must be stable and sensible.

In such cases we mainly used the dorsal pedis flap or the peroneal flap before, but some complications were encountered. The early complications were thrombosis, partial necrosis and total necrosis. As a late complication some patients complained cosmetic problems and functional disability in gait to some degree.

When comparing the complication rate indicates no inferiority of this flap, although the rate of early complication was slightly higher than another flaps. These complications, however, could be successfully salvaged by early reanastomoses except for one case which was one of the early cases.

Furthermore, the excellent aspects of this flap are the minimum morbidity of donor site, in which the scar was nicely incorporated into the inguinal sulcus and indistinguishable. Also the donor site's scar can be easily covered by an underwear. Almost all of patients of the groin flap were both cosmetically and functionally satisfied with their donor site problems.

Recent advances in microsurgery has overcome the disadvantages of the groin flap, and the flap can be safely used as the first choice for the simple coverage of skin defects of the upper extremities.

われわれは，これまで行ってきた遊離皮弁移行術の症例，とくに上肢に対する症例を見直し，Groin flap の有用性について再検討を加えたので報告する．

当科および関連施設でおこなった遊離皮弁移行術は，254例で，足背皮弁71例，Peroneal flap 67例，筋皮弁52例，Groin flap 37例であり，上肢に対して

Key words: groin flap, upper extremities, donor site, complication, cosmetic problem
Address for reprints: Yasuhiro Hiura, M. D., Department of Orthopedic Surgery, Faculty of Medicine, Yamaguchi University, 1144 Kogushi, Ube City, Yamaguchi 755, Japan.

は，それぞれ 64 例，41 例，19 例，10 例で，合計 149 例である．

症例数の経時的変化では，初期は足背皮弁が多く，次第に，Peroneal flap，広背筋皮弁に移行し，近年は，Groin flap の割合が増加している（Fig. 1）．

皮弁の役割には，特殊なものとして，足背皮弁の知覚皮弁としての働き，Peroneal flap の FVNG や FVBG の際の monitoring flap としての働き，広背筋皮弁の functional muscle transfer としての働きなどがある．Groin flap は，このような特殊な役割はあまりないが，われわれはこの皮弁を，皮弁本来の働きである一般的に創閉鎖には，優先して用いている．

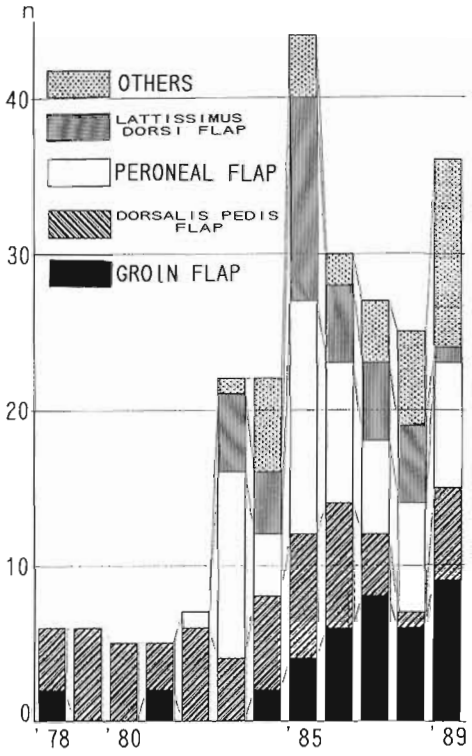

Fig. 1　CASE OF FREE FLAP TRANSFER (1978 -1989)

Groin flap は，その血管茎に，pedicle の細さ，短さ，variant の多さなどの解剖学的欠点がある．われわれの症例の術後成績の比較では（Table 1），Groin flap は，血栓摘除率，部分壊死率とも，他の皮弁に比し若干高くなっているものの，血栓摘除率を行った 4 例と，部分壊死に陥った 2 例のほとんどが初期の症例であり，近年は術後このような trouble を起こしたものはない．また，完全壊死率では，peroneal flap は，Groin flap より高く，Groin flap の 1 例は，ごく初期の症例である．このように Groin flap の解剖学的欠点は，一般に言われているほど皮弁の生着に影響を与えていないと思われる．

われわれが，Groin flap を用いるもう一つの大きな理由は，皮弁の Donor site の問題からである．Donor site の問題についてのアンケート調査の結果によると（Table 2），足背皮弁は，履物などで刺激を受けやすく，歩行や正座などの日常生活動作にも障害を来し，不定愁訴の訴えも多い．一方，Peroneal flap，広背筋皮弁，Groin flap は，日常生活動作での障害はほとん

Table 1　Rate of fail cases

Flap	Thrombosis	Partial necrosis	Total necrosis
DPF	4.5%	1.5%	0%
PRF	11.1	4.8	4.8
LDF	6.7	3.3	0
GRF	12.5	6.3	3.1

DPF : Dorsalis pedis flap, PRF : Peroneal flap,
LDF : Lattissimus dorsi flap, GRF : Groin flap

Table 2　Rate of DONOR SITE morbidity (Results of a Questionnare)

Flap	Disturbance of ADL	Cosmetic discomfort	Pain or numbness
DPF (25 cases)	walking : 28%, Japanese sitting : 20%	16%	60%
PRF (11)	0	36	18
LDF (10)	shoulder power loss : 10	20	20
GRF (16)	0	9	18

DPF : Dorsalis pedis flap, PRF : Peroneal flap,
LDF : Lattissimus dorsi flap, GRF : Groin flap

どなく，不定愁訴の訴えも少ない．また Groin flap においては，とくに美容的満足度も高い結果となっている．

各皮弁の Donor site の術後の創は，足背皮弁，Peroneal flap では，ある程度の大きさの皮弁を採取した場合，一次閉鎖が困難で，植皮を必要とし，広背筋皮弁では背部に大きな創が残る．一方，Groin flap では，一次閉鎖が可能で，鼠径靱帯に沿い目立ちにくいため，Donor site の美容的問題は，アンケート調査の結果のごとく最小ですむ（Fig. 2）．

上肢再建においては，その部位によりとくに皮弁の皮膚の性状が重要である．手指では，皮弁に高度な知覚が必要であり，手掌では，知覚も必要であるが，さらに物を握る動作のための皮膚の可動性の少ない丈夫な皮弁が必要である．一方，手背や前腕，上腕では，手指，手掌ほど高度な知覚機能や安定性は必要でなく，むしろ美容性を重視すべきであり，Groin flap の適応がある．また，骨，神経，腱など皮膚以外の組織の欠損を伴う時は，複合組織移植が必要となり特殊な皮弁を用いる．症例を呈示する．

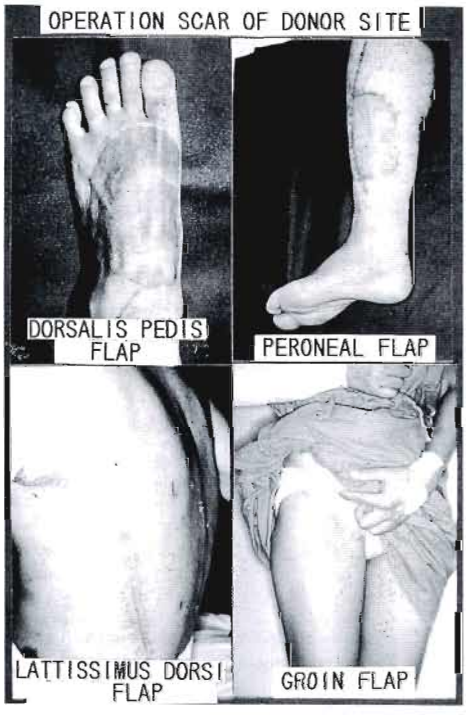

Fig. 2

症例 1（Fig. 3）：チェーンソーによる不全切断の手背部皮膚欠損の症例である．部位的に目だつところであり，cosmetic な面で優れた皮弁がよいと思われ，足背皮弁をはじめとして Peroneal flap, Scapular flap, Lateral thigh flap など多くの皮弁が考えられるが，私たちは，あえて Groin flap を用いた．Defatting 後，それほど bulky ではなく美容的に満足のいく症例である．

症例 2（Fig. 4）：35 才女性の右橈骨骨腫瘍（Giant cell tumor）の症例である．本症例では，皮膚軟部組織橈骨末梢半切除後，本来なら Peroneal flap による遊離血管柄付き腓骨移植を行うところであるが，われわれはあえて遊離血管柄付き腓骨移植と Groin flap を行った．Groin flap は，本症例のような若い女性にとり，Peroneal flap による下腿外側の創を考えると，Donor site の美容的問題からより有用であると思われる．

遊離皮弁の歴史の中で，Groin flap の後，数多くの皮弁が開発され，それぞれ単純な創閉鎖だけでなく特徴的な役割を持った皮弁が有用な皮弁として多く用いられてきた．しかし，Donor site の問題からみると，これらの皮弁より Groin flap は，きわめて優れた皮弁である．Microsurgery が進歩し，Groin flap の解剖学的欠点が克服されてきている現在，私たちは Donor site の美容的，機能的損失の少なさを重視し，このような考えから Groin flap の有用性を認識するもので

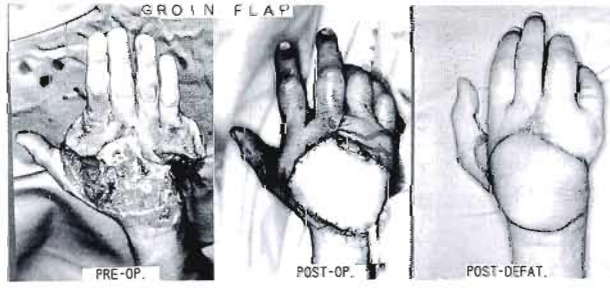

Fig. 3

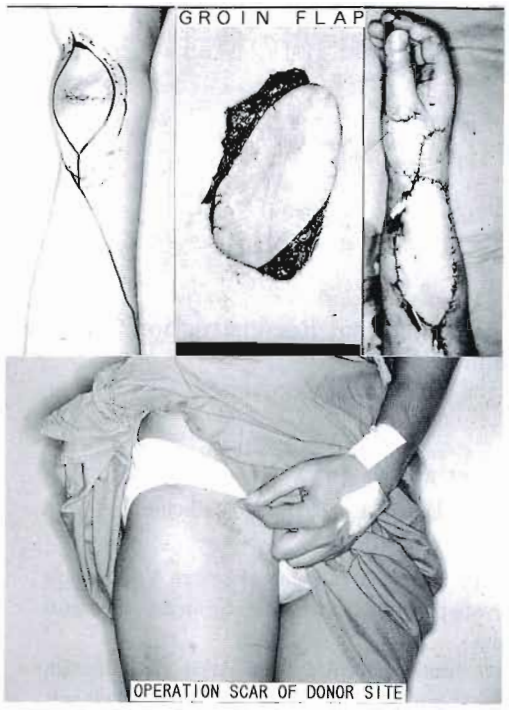

Fig. 4

ある．

ま　と　め

1. 当科および関連施設で行った Groin flap の症例を検討した．

2. Groin flap の症例数は，近年，増加傾向であった．

3. Groin flap の術後成績は，他の皮弁に比較し若干悪かったが，成績不良例の多くは，初期の症例であった．

4. アンケート調査により，Groin flap の Donor site の問題は，他の皮弁に比較して少なかった．

5. 四肢（上肢）再建において，Groin flap は，有用な皮弁である．

引　用　文　献

1) 桑田憲幸　他：四肢再建における遊離皮弁の選択．整形外科と災害外科，36：6-8，1987．
2) 酒井和裕　他：遊離皮弁移行術の血栓形成の例の検討．日本整形外科学会雑誌，62：S 1365，1988．
3) 日浦泰博　他：四肢再建における Groin flap の有用性の再検討．中国・四国整形外科学会雑誌，1：331-332，1990．

質　問　　奈良医科大学整形外科　矢島　弘嗣

近年種々の皮弁（島状皮弁）の開発により，上肢への Free flap の適応は非常に減少したのが現状であります．

その適応としては，知覚皮弁や腱付皮弁などの複合組織移植であり，鼠径皮弁のような単なる cutaneous flap の適応はほとんどないものと考えますが，いかがでしょうか．

なお donor deficit に関しましては，非常に優れた皮弁の１つであり，先生の御発表には賛同いたします．

回　答　　山口大学整形外科　日浦　泰博

今回の検討でも明らかなように，Groin flap の生着率は，他の皮弁と比較し，劣ることはなく，上肢における皮膚欠損閉鎖には，有用であります．また，腹部有茎皮弁などの pedicle flap に比較しても，早期に治癒可能であり，その有用性は高いと思われます．

質　問　　弘前大学整形外科　藤　　哲

この flap は有茎で使用する場合はとくに創が大きくなり，若い女性には使いにくいと思いますが．

また足部の再建に対して前腕より採取することで問題はなかったでしょうか？

追　加　　東京警察病院整形外科　関口　順輔

手への遊離皮弁と有茎皮弁の違いは血行形態にもっともあると思います．有茎皮弁は皮弁切断後皮膚からの血行だけであり皮下組織の血行が悪くなります．遊離皮弁では移植床の血行が保たれるため，有茎皮弁に比べて感染創に強い点と，腱などの再建を行う場合に結果が良い点にあると思います．

発　言　　慈恵医科大学形成外科　児島　忠雄

再建手術を行う場合，何時も donor site のことを考慮しなければなりません．最近，この点が余り考慮されておりませんので，演者の考え方に賛成します．

日手会誌 (J. Jpn. Soc. Surg. Hand), 第7巻 第2号 252-255, 1990

四肢機能再建における機能的筋肉移植術の検討

山口大学医学部整形外科学教室
伊原公一郎・土井一輝
住浦誠治・田丸幸一
河合伸也

Free Muscle Transplantation for the Functional Reconstruction of the Extremities
—Results and Factors Affecting the Functional Recovery—

Koichiro Ihara, et al.
Department of Orthopedic Surgery, Yamaguchi University School of Medicine

Free muscle transplantation has been only strategy for the treatment of severe Volkmann's contracture and old brachial plexus injury. It can activate paralysed extremities by means of careful surgical technique and vigorous rehabilitation program.

30 free muscle transplantation for 27 cases have been performed from April 1985 through December 1989 at our institution. Clinical diagnosis are 11 brachial plexus injuries, 12 malignant soft tissue or bone tumors, 3 traumatic loss of muscle, and a peripheral nerve injury. Donor muscles consist of 18 latissimus dorsi, 8 gracilis, and 4 rectus femoris muscles, and they were tansplanted to 17 upper extremities and 13 lower extremities. Motor nerves or muscle branches were selected as recipient nerves, except for the four cases of intercostal nerves for brachial plexus injury. The age of patients ranged from 5 to 75 year old, with the average of 33.

Electromyographic examination were performed on 28 muscles, 26 of which demonstrated successful reinnervation of muscles. Motor unit potential was detected initially from 3 through 6 months after the transplantation, and muscle contraction became visible 2 or 3 months later. The power is roughly evaluated at 2 or 3 of MMT one year, and at 3 or 4 two years after the operation.

Satisfactory results were obtained in 26 cases, and the injured limbs were successfully activated. In two cases, the tension of the grafted muscles were loose and resulted in poor function of the flail extremities of the brachial plexus injury. In another two cases of tumors, reinnervation could not be detected 7 and 15 months after the operation. Circulatory problems were encountered in seven cases, which included three venous thromboses, partial necrosis of the skin flaps, and an insufficiency of venous return. Surgical intervention was indicated as early as possible, and thrombectomy could save both muscle and skin partial necrosis was due to the territory of skin perforators of two rectus femoris and one gracilis muscle and the patency of vessels was not complicated. Care should be taken that the monitoring of skin flap dose not necessarily correlate with the blood flow of muscles in some cases.

Several factors affecting the recovery of muscles were analysed. Recipient nerve and vascular complication clearly affected the results, although the adverse effect of aging and antitumor agents was not obvious.

Furthermore, the precise decision of rest length of the muscle and functionally forced position of the extremities is essential to obtain satisfactory results.

Key words: muscle transplantation, microsurgery, extremities, functional reconstruction
Address for reprints: Koichiro Ihara, M. D., Department of Orthopedic Surgery, Yamaguchi University School of Medicine, 1144 Kogushi, Ube-shi, Yamaguchi 755, Japan.

はじめに

遊離筋肉移植術は重度の Volkmann 拘縮や陳旧性の腕神経叢麻痺などの難治例に対して応用され安定した治療成績が報告されている．しかしその一方で少数ながら合併症の発生や成績不良例のみられることも事実であり，確実な手術効果を得るためには適切な手術手技が要求されることはもちろん，種々の要因によってその成績が影響されることが予想される．

ここでは自験例の中間成績とともに，主として成績を左右する因子について検討を行ったので報告する．

症例

対象とした遊離筋肉移植例は 1985 年から 1989 年までの 5 年間に施行し 6 ヵ月以上経過観察が可能であった 27 症例，30 筋肉である．応用症例は腕神経叢麻痺 11 例，骨軟部悪性腫瘍 12 例とこれらが大部分を占め，移植筋肉は広背筋 18 例，薄筋 8 例，大腿直筋 4 例であり移植部位は上肢 17 例，下肢 13 例であった．Volkmann 拘縮に対しては可能な限り有茎広背筋皮弁を用いており今回の対象には含まれていない．年令は 5〜75 才，平均 33 才であり男性 21 例，女性 6 例であった．

腕神経叢麻痺は平均年令 21 才と若い年代に多く，レシピエント神経は副神経 10 例，肋間神経 4 例であり，それぞれ肘・手指屈曲，および手関節伸展機能を再建した．術後経過観察期間は 7〜48ヵ月，平均 25ヵ月であった．

下肢発生の悪性腫瘍症例は平均年令は 44 才と中高年者の割合が高い．移植筋肉はすべて広背筋を用い皮膚欠損閉鎖と同時に膝関節機能の補助的再建を行った．レシピエント神経には大腿あるいは坐骨神経から分枝した筋肉枝を使用した．12 例中 10 例で術前あるいは術後に化学療法を施行した．術後経過観察期間は 6〜54ヵ月，平均 26ヵ月であった．

そのほか外傷性筋肉欠損 3 例を含む 4 症例にも応用した．再建機能は手関節，または手指伸展が 3 例，膝伸展が 1 例であり移植筋肉は薄筋 3 例，広背筋 1 例であった．レシピエント神経は前腕部の 3 例では橈骨神経深枝を，大腿部では大腿神経筋肉枝を用いた．経過観察期間は 8〜30ヵ月，平均 20ヵ月であった．

結果

1)　移植筋肉の回復経過

各症例の獲得機能についてはこれまでにも詳しく報告してきておりここでは概略のみにとどめる．30 移植筋肉中筋電図検査が施行できたのは 28 例であり，そのうち 26 例において神経回復が確認できた．機能的筋肉移植術後の一般的な回復経過について述べると術後 3〜6ヵ月で筋電図上の神経回復所見が得られ，さらにその 2〜3ヵ月後より移植筋肉の収縮を触れるようになる．獲得筋力の目安は術後 1 年で 2〜3，2 年で 3〜4 であり，biofeedback などを利用して積極的な筋力増強訓練を行うことが臨床上有効な移植筋肉の回復を得るために重要である．Fig. 1 に代表的症例の術後再建機能を示す．

2)　合併症

Table 1 に合併症を示す．血行障害に関連した合併症は 7 例に認められた．移植筋肉の血行モニターは皮弁によって行っており，これら 7 例ではいずれも色調がうっ血傾向となった時点で可及的早期に吻合血管の確認を行った．その結果静脈血栓を認めたのは 3 例でいずれも摘出術によって皮弁，筋肉ともに生着した．残りの 4 例では血栓形成はなく，血管柄の過緊張によると思われる静脈還流不全 1 例，筋皮弁の territory にもとづく皮弁のみの部分壊死 3 例であり，後者の 3 例では筋肉自体の血行は良好であった．

その他悪性腫瘍症例において回復不良が 2 例認められ，さらに腕神経叢麻痺 2 例に移植筋の低緊張によると思われる機能不良が認められた．

ドナー部位の障害については詳細な検討をしていないが，臨床上とくに問題となった症例は経験していない．

3)　移植筋肉の神経回復時期

さて筋肉移植の成績を左右する因子については Table 2 に示すように多くのものが考えられる．移植筋肉自体の回復を左右すると思われる因子のうち，今回は虚血時間，モーターポイントまでの距離など同一術者による手術では各症例毎の差が少ないと推測される項目を除外し，年令，抗癌剤の使用の有無，レシピエント神経，および合併症の有無の 4 項目につき検討した．

回復の評価方法については腕神経叢麻痺など一部の症例を除いては移植筋単独の筋力測定が困難なことや，CT による筋肉の容積も症例間での比較が困難であったため motor unit potential (MUP) の出現時期によって検討した．

i）年令：抗癌剤使用例，肋間神経移行例，合併症発生例を除く 13 症例を比較検討した．40 才未満の 10

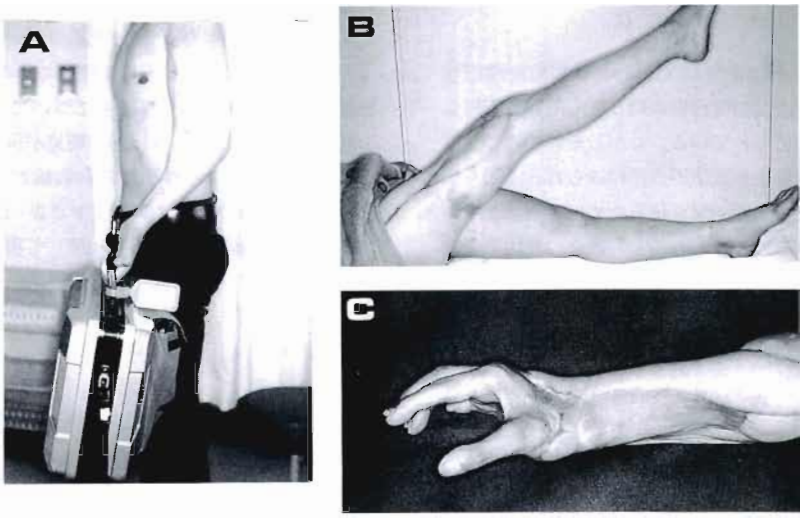

Fig. 1 functional recovery of transplanted muscle
A. brachial plexus injury : flexion of the elbow and digits (22 y. o. male, 30 M after the op.)
B. soft tissue sarcoma : extension of the knee (25 y. o. female, 40 M after the op.)
C. traumatic loss of muscle : extention of digits (53 y. o. male, 14 M after the op.)

Table 1 Complication

	complications			muscle		diagnosis	
1.	circulatory complication	venous thrombosis	3	gracilis latissimus dorsi	1 2	BPI tumor	1 2
		insufficiency of venous return	1	latissimus dorsi	1	BPI	1
		partial necrosis of skin	3	rectus fem. gracilis	2 1	BPI	3
2.	poor regeneration of muscle		2	latissimus dorsi	2	tumor	2
3.	loose tension of muscle		2	latissimus dorsi rectus fem.	1 1	BPI	2

※BPI : brachial plexus injury

例では平均3.2ヵ月，40才以上の3例では3.5ヵ月であり，症例数が少ないこともあって移植筋肉の回復経過にほとんど差を認めなかった．

ii）抗癌剤：肋間神経移行例，合併症発生例を除外した15例を比較検討した．年令については10才以下の小児例は除外した．投与群4例(18～53才，平均28才)の平均出現時期は4.4ヵ月，非投与群11例(25～56才，平均43才）は3.4ヵ月であり抗癌剤の併用によって移植筋肉の回復が若干遅れる傾向が認められたものの，術後の筋電図検査の施行間隔を考慮すれば明らかな差があるとはいえず，悪性腫瘍症例において化学療法を併用してもその影響は予測するほど大きくはないと推測された．

iii）レシピエント神経：10才以下の小児例，化学療法施行例，合併症発生例を除外した15例を検討すると腕神経叢損傷における副神経あるいは外傷性筋肉欠損における後骨間神経など運動神経線維の割合の多い11例（18～53才，平均28才）では平均3.4ヵ月であるのに対し，断面積に占める運動神経線維の割合が少ない肋間神経4例（18～20才，平均19才）では神経回復までに平均6ヵ月を要しており明らかに後者の方が劣っていた．

Table 2 Several factors affecting the result of free muscle transplantation

1. factors affecting regeneration of muscle
①age
②administration of anti-tumor agents
③ischemic time
④quality of recipient nerve
⑤distance from suture site to motor point of muscle along the donor nerve
⑥tension of muscle
⑦postoperative complication
2. factors affecting recovery of the function
①range of movement of muscle
②adhesion of muscle
③rehabilitation

iv)　術後合併症：術後筋肉自体の血行障害を合併した症例で筋電図による経過観察が可能であったのは2例である．その影響について見ると血管柄の圧迫による静脈還流不全が24時間以上と長期におよんだ症例では神経回復に8ヵ月を要し，他の副神経縫合例の平均である3.4ヵ月を大きく下回っていた．一方，静脈血栓を合併した薄筋移植例では発生後5時間で血栓摘出を行い早期に血行を再開したためか移植筋肉の回復遅延をきたさず他の3例と差がなかった．

考　　察

機能的筋肉移植の成績は微小外科的な成否はもちろん筋肉の緊張度や良好な神経再支配など種々の要因によって左右される．筋組織の障害を防止するためには，術後の血行障害に対する迅速な対処が必要であり，この点で筋肉の血行のモニターは重要な問題である．大腿直筋2例，薄筋1例において皮弁が静脈血栓を疑わせる色調を呈したにもかかわらず吻合血管自体は開存している場合があり，これらの筋肉では注意が必要である．広背筋ではこのような経過は見られなかった．

移植筋肉の神経回復に影響する因子の検討では，症例数が少数であり断定はできないがレシピエント神経がもっとも関与していた．しかし年令，抗癌剤の併用などは予想に反してわずかの影響しか認められなかった．したがって50〜60才代にも比較的症例の多い悪性腫瘍例においても十分有効な機能獲得が期待できるといえるが，レシピエントに関しては当然運動神経線維の割合の多い神経を選択するのが良く腕神経叢麻痺など複数の筋肉移植を行う際には再建機能の優先順位の点から考慮すべき点といえる．

結　　語

当科で施行した30筋肉移植例の検討を行い，28筋肉において機能回復が確認され術後1年で2〜3，術後2年で3〜4の筋力が得られた．移植筋肉の回復経過はレシピエント神経，術後血行障害の合併などに大きく左右され年令や併用薬剤などの影響は少なかった．

文　　献

1) 赤坂嘉久　他：腕神経叢麻痺に対する遊離筋肉移植の成績・整形外科 MOOK No. 48. 金原出版，東京，271-284，1987.
2) 土井一輝　他：腕神経叢麻痺（引き抜き損傷，全型）に対する広背筋移行術による肘・手指機能同時再建術．日手会誌，6：406-411，1989.
3) Manktelow, R. T., et al.: Free muscle transplantation to provide active finger flexion. J. Hand Surg., 3: 416-426, 1978.
4) Terzis, J. K., et al.: Recovery of function in free muscle transplants using microneurovascular anastomoses. J. Hand Surg., 3: 37-59, 1978.

質　問　名古屋大学分院整形外科　鈴木　潔

腕神経叢麻痺全型の肘屈曲再建で広背筋を用いた場合，その筋緊張の決め方は？

回　答　山口大学整形外科　伊原公一郎

移植時の筋肉の緊張については，例えば腕神経叢麻痺の肘・手指屈曲再建術では肘90°屈曲，手関節50°掌屈，MP関節，手指 intrinsic plus の強制肢位に保持した状態で，移植筋肉の original な長さを再現するように縫合を行うようにしている．

質　問　大阪大学整形外科　川端　秀彦

抗癌剤使用時の血管の肉眼的・組織学的所見を御教示下さい．

回　答　山口大学整形外科　伊原公一郎

抗癌剤を術前投与した症例において，血管壁の組織学的検索は行っていないものの，とくにその変性を思わせる所見はなく術中・術後に血行障害などのトラブルを生じた経験はない．静脈血栓を生じた2例のうち1例は非投与例，他の1例は縫合部位での動脈による圧迫であり抗癌剤の直接の影響は否定的であった．

日手会誌 (J. Jpn. Soc. Surg. Hand), 第7巻 第2号 256-260, 1990

上肢への血管柄付腓骨移植術

奈良県立医科大学整形外科学教室
面川庄平・玉井　進
矢島弘嗣・水本　茂
藤原　博

Reconstruction of the Bone in the Upper Extremity with Vascularized Fibula Grafts

Shohei Omokawa, et al.
Department of Orthopaedic Surgery, Nara Medical University

Vascularized fibula graft is widely used in the fields of orthopaedic, plastic and traumatic surgery, as the most feasible procedure for the congenital or acquired non unions, and large bone defects in extremity long bones. It was mainly used for the lower extremity reconstruction, but less for the upper extremity reconstruction.

Since 1976, 85 patients were treated with vascularized fibula graft in our clinic. Among them, 10 patients applied in the upper extremity were analyzed. Five were male and 5 female. The age at operation ranged from 3 to 67 years. Four cases were segmental bone defects or non unions following trauma, 3 aggressive giant cell tumors, 2 congenital pseudoarthrosis, and 1 congenital radial club hand. Recipient sites were humerus in 1 patient, radius in 7, and ulna in 2. Vascularized fibula head were grafted in 3 patients to reconstruct the distal radius, preserving the wrist function. In one of them, the epiphyseal growth plate was grafted in the patient with radial club hand. The follow up periods ranged from 9 months to 13 years 1 month, with an average of 6 years.

Bone unions were obtained from 2 months to 8 months (mean, 4.4 months) in all cases without additional bone graft. The overall postoperative clinical results were smooth in 8 patients but 2 patients had some complications. In one of the latter, with congenital pseudoarthrosis of ulna, multifocal desmoid tumors occurred at the upper and lower end of the grafted site 1 year 6 months after the operation. In the other with radial club hand, there has been remarkable deformity of the wrist joint due to growth discrepancy between the grafted fibula head and ulna at 10 years postoperatively.

In conclusion, vascularized fibula graft is indicated in cases with posttraumatic long defect in excess of 6 cm, various types of posttraumatic non unions, and congenital pseudoarthrosis. In addition, vascularized fibula head graft is also an only procedure to preserve movements of the wrist joint, whom applied to the distal radius, but the indication for the radial club hand is questionable at present time.

Key words: vascularized fibula graft, vascularized fibula head graft, epiphyseal transplantation, upper arm reconstruction

Address for reprints: Shohei Omokawa, M. D., Department of Orthopaedic Surgery, Nara Medical University, Kashihara, Nara 634, Japan.

はじめに

血管柄付腓骨移植術は先天性偽関節症，長管骨の外傷性骨欠損や難治性偽関節，腫瘍切除後の再建などに対して応用され，優れた成績が報告されている[3)4)]．今回，上肢への血管柄付腓骨移植術について，自験例10例の術後成績とその問題点について検討したので報告する．

方法

1976年10月以来，当科および関連病院で行った血管柄付腓骨移植術は85例で，そのうち上肢の再建に用いたものは10例であった．内訳は男性5例，女性5例で，手術時年令は3才から67才，平均32.3才であった．対象疾患は外傷性骨欠損および偽関節4例，骨巨細胞腫3例，先天性尺骨偽関節症2例，先天性内反手1例であった．移植部位は，上腕骨1例，橈骨7例，尺骨2例で，橈骨骨巨細胞腫の2例と先天性内反手の1例には，手関節を再建するために血管柄付腓骨頭移植術を施行した（Table 1）．移植した腓骨の長さは7 cmから21 cm，平均12.4 cmで，4例はmonitoring flap付きで移植した．移植に際しての骨固定はscrewやk-wireなど骨の血行を妨げないように比較的簡単な方法を用いた．腓骨頭移植における吻合血管は，下外側膝動脈を含む2つの血管束を用いた．経過観察期間は9ヵ月から13年1ヵ月，平均6年であった．

結果

全例において骨癒合が得られ，骨癒合完成までの期間は2ヵ月から9ヵ月，平均4.7ヵ月であった．術後固定期間は0〜8ヵ月，平均2.9ヵ月であり，追加骨移植を要したものは1例もなかった（Table 2）．先天性内反手に対して，尺骨の短縮および矯正骨切り術を施行した．また，先天性尺骨偽関節症の1例で，術後1年6ヵ月頃より上下の骨接合部にデスモイドの発生をみたため，手術的に切除した（本症例は第27回本学会において報告した）[2)]．合併症としては，4例に遷延治癒や残存変形がみられた（Table 3）．

代表的症例を供覧する．

症例

（Case 3）右橈骨開放性骨折，骨欠損，伸筋群挫滅

山林労働中，落下してきた岩で右前腕を受傷．前腕橈背側の開放創で広範囲の伸筋群挫滅と橈骨の粉砕骨折を認め，骨欠損を伴っていた．創外固定，皮膚移植により創を被覆した後，8 cmの血管柄付腓骨を移植し，スクリューで固定した．追加手術として，2回にわたって腱移行術および屈筋腱剥離術，手根管開放術を施行した．2年5ヵ月後の現在，可動域は良好で原職に復帰している（Fig. 1）．

（Case 7）右橈骨遠位端部骨巨細胞腫

右手関節痛を訴えて近医を受診し，biopsyの結果，骨巨細胞腫と診断され当科に紹介された．X線像で，橈骨遠位部に嚢腫様陰影と病的骨折を認め，病巣は軟骨下骨および骨皮質は非薄化していた．腫瘍の広範囲切除と血管柄付腓骨頭移植（8 cm）を施行した．前脛骨動脈を橈骨動脈に下外側膝動脈を後骨間動脈に吻合し，3本の静脈を吻合した．術後5年11ヵ月の現在，腫瘍の再発を認めず，移植した腓骨頭と手根骨との関節裂隙は保たれている．手関節部に疼痛はなく，背屈

Table 1　10 cases with vascularized fibula graft in the upper extremity

patient	age	sex	diagnosis	recipient site	length of follow up
1. T.I.	67	♀	traumatic non-union	humerus	5Y 8M
2. T.O.	53	♂	traumatic non-union	radius	9Y 7M
3. M.K.	51	♂	traumatic bone defect	radius	2Y 5M
4. T.S.	19	♂	traumatic bone defect	radius	9M
5. T.I.	44	♀	giant cell tumor	radius	11M
6. H.H.	26	♀	giant cell tumor	radius	2Y 8M
7. M.F.	27	♀	giant cell tumor	radius	5Y11M
8. K.O.	28	♀	congenital pseudoarthrosis	ulna	13Y1M
9. T.S.	5	♂	congenital pseudoarthrosis	ulna	8Y 8M
10. H.T.	3	♂	radial club hand	radius	10Y 4M

Table 2

case	length of fibula	fixation method	immobilization period	time to bone union prox.	dist.
1	18.0	none	5M	6M	8M
2	10.0	k-wire	3M	3M	6M
3	8.0	small screws exoskeletal	0	3M	2M
4	21.0	screws, k-wire Lambotte's wire	1M	3M	2M
5	13.5	screws, k-wire	1M	2M	2M
6	11.0 with head	screws	3M	3.5M	
7	10.0 with head	screws	1.5M	3M	
8	14.0	k-wire	6M	7M	
9	11.5	k-wire	8M	2M	9M
10	7.0 with head	k-wire exoskeletal	1M	3M	

60° 掌屈 45°，回内，回外ともに 70° と良好である (Fig. 2).

(Case 10) 右先性内反手

生下時より両手の多発奇形，右上腕血管腫が認められ，当科を受診した．右内反手は橈骨部分欠損によるもので，右手は手関節部で 90° 橈屈していた．前腕橈側の線維性組織を切除，皮膚の Z 形成術を行った後，血管柄付腓骨頭移植を施行した．Y 字型静脈を用いて，中枢側で腓骨動脈，前骨間動脈を，末梢側で下外側膝動脈を吻合した．術後 2 年頃より，手関節の橈屈変形が再発し，10 年 4 ヵ月後の現在，移植腓骨頭の成長は約 1.5 cm みられるが，尺骨との成長差から手関節部で著明な不適合が生じている．採取部位である膝関節には疼痛や動揺性を認めないが，足関節部に腓骨の中枢移動による軽度の外反変形を認める．

考　　察

血管柄付腓骨移植は主に外傷性骨欠損や偽関節の多い下肢の再建に用いることが多く，われわれの教室においても 69 例，81%が下肢への移植であった．上肢への適応として，外傷性骨欠損や難治性偽関節，腫瘍切除後の再建，先天性偽関節症などの外傷や疾患が挙げられるが，腫瘍切除後の再建手段として非常に有用であると考えられた[1)5)]．とくに，腓骨頭を用いた手関節の再建は，きわめて良好な成績をおさめることができた．内反手に対して行った成長帯を含めた腓骨頭移植においては，期待したほど成長がえられなかった．その理由として，橈側にかかるストレス，および血行などの関与が考えられるが，詳細は不明である．また，小児では成人に較べて，腓骨頭が大きくて手関節におさまりにくいという傾向がみられた．

ま　と　め

1. 上肢への血管柄付腓骨移植 10 例の術後成績と問題点を報告した．

2. その手術適応は，外傷性骨欠損や難治性偽関節，腫瘍切除後の再建，先天性偽関節症であり，いずれも満足すべき結果を得た．

文　　献

1) Bell, D. F.: Congenital forearm pseudorthrosis: Report of six cases and review of the literature. J. Pediat. Orthop., 9: 438-443, 1989.

2) 水本 茂 他：血管柄付腓骨移植後に desmoid tumor の発生をみた先天性尺骨偽関節症の経験．日手

Table 3

case	vessel anastomosis (monit. flap)	previous operation	additional operation	complication
1	peroneal a. ↓ (end to side) brachial a. vein ; 2 flap (+)	2 (bone graft ; 1)		malunion
2	peroneal a. ↓ radial a. vein ; 2 flap (+)	3 (bone graft ; 2)	correction osteotomy	malunion
3	peroneal a. ↓ radial a. vein ; 1	0	tendon transfer ; 2 tendon release ; 2	
4	peroneal a. ↓ (interpositional artery graft) brachial a. vein ; 2 flap (+)	3		
5	peroneal a. ↓ radial a. vein : 2 flap (+)	1 (curettage, bone graft)		
6	peroneal a. *L. I. G. A. ↓ ↙ radial a. vein ; 3	1 (biopsy)		
7	tibial. and. a. *L. I. G. A. ↓ ↓ radial a. post interosseus a. vein ; 3	1 (biopsy)		
8	peroneal a. ↓ ulnar a. vein : 2	1 (biopsy)		
9	peroneal a. ↓ post. interosseus a. vein ; 2	3 (bone graft : 2)	**t-f syn. excision of desmoid tumor	valgus deformity of ankle malunion
10	peroneal a. *L. I. G. A. ↓ ↙ (Y-shaped vein graft) ant. interosseus a. vein ; 1	1 (Z-plasty)	***ulna osteotomy	recurrence of club hand

*lateral inferior genicular artey
**tibio-fibular synostosis
***shortening and correction osteotomy of ulna

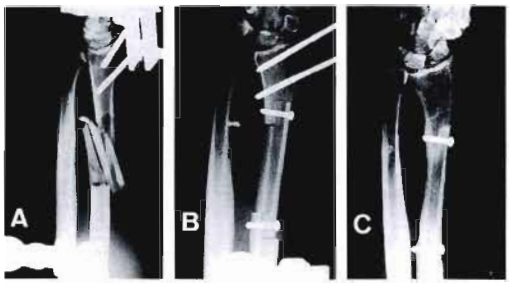

Fig. 1
case 3 A: Pre-ope.
B: Immediate post-ope.
C: Post-ope. 2Y. 5M.

会誌 1：214-217, 1984.
3) 玉井 進 他：先天性四肢長管骨偽関節症に対する血管柄付腓骨移植術. 整・災外 **26**：601-612, 1983.
4) Watari, S., et al.: Vascular pedicle fibular transplantation as a treatment for bone tumor. Clin. Orthop., **133**: 158-164, 1978.
5) Wood, M. B.: Upper extremity reconstruction by vascularized bone transfers: result and complications. J. Hand Surg., **12-A**: 422-427, 1987.

質 問 名古屋大学分院整形外科 鈴木 潔

成長を期待した遊離腓骨骨頭移植は結果として成長は期待できないと考えてよいのか？

回 答 奈良医科大学整形外科 面川 庄平

現時点では，内反手に対しては成長帯を含めたVFHGの適応はないと考えている．

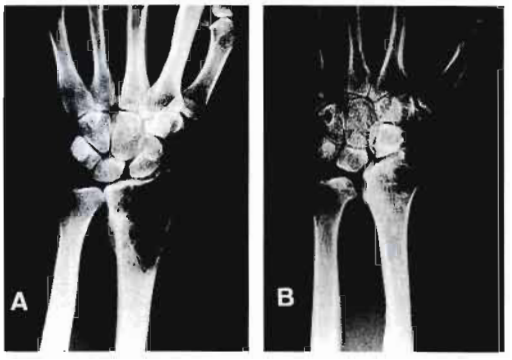

Fig. 2
case 7 A: Pre-ope.
B: Post. ope. 5Y. 11M.

質 問 名古屋大学分院 井上 五郎

腓骨頭による radio-carpal joint, distal radio-ulnar joint を再建には無理があるのではないか．radio carpal fusion (limited fusion) のほうが，better と思われるが．

回 答 奈良医科大学整形外科 面川 庄平

現在，考えられる成人の手関節再建手段としては唯一の方法であると考えている．

congruity の問題もあり，将来，OA 変化は進行すると思われるが，その時点で limited arthrodesis を考えている．

日手会誌 (J. Jpn. Soc. Surg. Hand), 第7巻 第2号 261-264, 1990

再接着指自体の機能障害に対する評価法について

岐阜大学医学部整形外科学教室
鈴木 康・鈴木 直樹
松永 隆信
国立療養所邑久光明園
浅井 正大

Functional Evaluation of Replanted Digits

Yasushi Suzuki, et al.
Department of Orthopaedic Surgery, Gifu University School of Medicine

In our institute, the functional recovery of the replanted digits had been evaluated according to the criteria proposed by Tamai for about ten years. Because this evaluation system had been used in evaluating the function of the hand as a whole, the function of replanted digits had not been evaluated separately. In order to evaluate the function of replanted digits in themselves and make a comparison among their functions, we used the system of impairment evaluation included in the AMA Guides published in 1988.

Forty-one digits of thirty-one cases were evaluated using the impairment evaluating system in the AMA Guides.

The impairment value of nine replanted thumbs averaged 25.8%, which was the lowest. On the contrary, the impairment values of the other thirty-two digits were high.

The impairment values of the hand of which thumb had had been replanted averaged 9.8%, and the value of the hand with a replanted finger averaged 13%. According to Tamai's evaluation criteria, the score of the replanted thumbs averaged 76.3, and the mean score of the replanted fingers was 59.4. From these results it can be said that the replanted thumb disturbs the hand function less severely than the replanted finger.

There was little mutual relationship between the impairment values and the score obtained by Tamai's evaluating system.

The impairment evaluating system was useful in comparing the function of the replanted digits or the hands with replanted digits. As the index finger was not so valuable as the other fingers in the hand with replanted digit or digits, the relative value of each digit to the hand must be changed to 40% for the thumb, 5% for the index finger, 20% for the middle and ring fingers, and 15% for the little finger.

はじめに

従来著者らは，再接着症例の術後成績の判定には玉井らの評価法[4]を利用してきた．しかし，福居[1]も指摘するように，本評価法の適用に際しては主観的評価項目の判定に苦慮する場合が少なくない．また，本評価法は手全体としての機能評価を主体としており，骨折・腱断裂など切断創以外の原因による障害も含めた，

Key words: replantation, digit, evaluation, percentage impairment
Address for reprints: Yasushi Suzuki, M. D., Department of Orthopaedic Surgery, Gifu University School of Medicine, 40 Tsukasa-machi, Gifu-shi 500, Japan

手の複合損傷に対する評価法とも解釈し得る．したがって，再接着指自体の機能を個別に評価し，他の再接着指の機能と比較することは必ずしも容易とは言えない．

そこで著者らは再接着指同士の機能の比較を簡便に行うための補助的な評価法として，切断状態を100%の機能障害と規定した American Medical Association（以下 AMA と略す）の上肢障害判定基準[2)3)]に着目し，これによる再接着指の機能評価を試みた．

AMA 上肢障害判定基準について

本機能評価法は，正常肢を0%・切断の状態を100%の機能障害と規定したものであり，運動・知覚・その他種々の障害を公式にしたがって加算することにより，当該肢の障害度をパーセント表示するものである．

1.　切断障害

上腕近位での切断が上肢機能の100%，あるいは身体全体の機能の60%の障害であり，以下肘関節部・手部での切断の上肢機能障害はそれぞれ95%および90%と定められている．また，手部では MP 関節部での切断状態を100%の障害と定め，固有指部では PIP 関節80%・DIP 関節45%と切断高位に応じた障害度が定められている．各指別では，母指40%，示・中指各20%，環・小指各10%の障害度配分が行われている．

2.　知覚障害

知覚は，切断の場合の二分の一の障害と規定されている．各指とも，摘み動作を重視した橈側優位の障害度配分が行われているが，小指では尺側の障害が重視されている．

3.　運動障害

関節運動障害の評価のために，当該角度に対応した屈曲・伸展・強直の三者の障害度が定められているが，屈曲不足角と伸展不足角の等しい場合が関節強直の状態であることから，強直に対する障害度は，当該角度の屈曲障害度と伸展障害度の合計に等しい値となっている．さらに，機能肢位で強直した場合を最も障害の少ない状態と定め，これを基準にして各関節の実状に即した屈曲・伸展・強直の各障害が，角度ごとに決定されている．

可動性を有する関節では，伸展・屈曲各々の障害度の合計が関節運動の障害度となる．

指関節運動の障害においても切断障害の場合と同様，MP 関節には100%，PIP 関節80%，DIP 関節45%の障害度配分が行われているが，母指では屈曲・伸展に20%，内転に20%，橈側外転に10%および対立に50%の障害度配分がなされ，対立運動が重視されていることが理解される．

4.　その他

筋力，疼痛，外観などの各種の障害に対しても評価基準が設定されているが，上記三障害ほど詳細には障害度が明記されていない．

5.　障害度の算定法

障害を有する指において各関節ごとに求められた運動障害度は，順次2つの障害度（%）の合計を求める公式［A%＋B%（100%－A%）＝the combined values of A%＋B%］に当てはめて算出して行き，指全体としての運動障害度を求めることになる．可動域と知覚など，異なる障害を合計する場合にもこの公式を適用することが可能で，その他各種障害を加算する場合にも，当該障害の程度を%表示しておくことにより前記障害加算公式の利用が可能となる．障害の加算を短時間に容易に行うために，障害度計算表も用意されている．

このようにして各種障害を合計したものが，当該指・手さらには上肢の全体としての障害度として表現されることになる．

対象および方法

対象は，昭和35年以降当科および関連病院で治療された固有指部再接着症例31例，41指で，症例構成は，男性23例・女性8例，受傷時平均年令は37.5才であった．障害側別では右17例・左14例で，経過観察期間は平均3年であった．

これらの症例について，前述の AMA 上肢障害判定基準のうち，今回はとくに切断・知覚および運動の三障害のみを対象として，再接着指および切断指の他，骨折・腱損傷など他の損傷を被った指の障害度を算定した．さらに，各指の手に占める割合（母指40%，示指20%など）に応じた障害度を全障害指で加算し，手自体の障害度も同時に算出して，再接着指間での成績の比較のみならず，手の障害度についても玉井らの評価法[4)]と比較し，その有用性を検討した．

結　　果

まず，各指別の再接着指障害度を比較すると，母指の障害度は他の指に比し軽度であった．母指以外の各指では，強い灼熱痛を訴えた1症例を含むためか，小指の障害が最も高度であったが，他の指との間の顕著

Table 1　Impairment Evaluation

Zone	Thumb	Zone	Index	Middle	Ring	Little	Average
II	16.0/2	III	—	68.0/ 3	60.0/ 2	—	64.0/ 5
III	28.0/5	IV	71.9/ 7	71.1/ 7	77.5/ 8	74.0/3	73.6/25
V	33.5/2	V	84.0/ 1	—	—	96.0/1	90.0/ 2
Average	25.8/7		77.9/8	69.6/10	68.8/10	85.0/4	

Impairment values (%)/Number of replanted digits

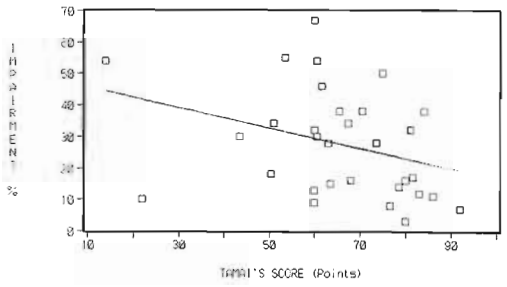

Fig. 1　Relationship between Tamai's score and AMA impairment values

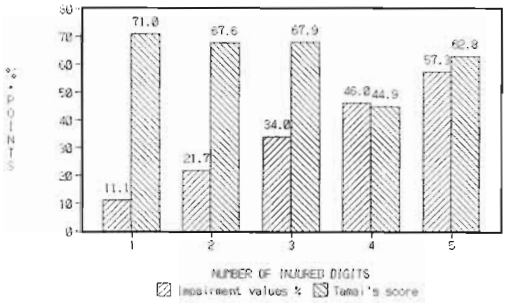

Fig. 2　Relationship between the number of injured digits and functional evaluation

な差は認められなかった．さらに再接着指を切断高位別に比較すると，母指および他の指ともに各 Zone 間にはおよそ 10%の差が認められ，遠位側ほど障害は軽度であった（Table 1）．

次に手全体としての評価では，母指再接着例で他の指に障害を伴わない場合，手の機能障害は平均 9.8%であったが，母指以外の単指再接着例では障害が 13%とやや高度であった．これを玉井らの評価基準により判定すると，母指単独の場合は平均 76.3 点・母指以外では 59.4 点であり，主観的評価項目の有無にかかわらず何れの評価法でもほぼ同様の結果が得られた．しかし，症例全体では両評価法の間の相関は低く（Fig. 1），これは各評価項目の性質の違いを反映するものと考えられた．

再接着指以外の損傷指の障害は何れの指においても再接着指とほぼ同様の障害度であったが，これは切断を伴う損傷が重度であることや，他の損傷指も含めた再接着術後の術療法の困難さを示すものであろう．このため，当然のことながら損傷指数の増加に伴い手の障害度も増大していた．玉井らの評価でも損傷指数が増加するにしたがい成績の低下傾向を示すものの，今回の評価法ほど顕著でなく，この相違はやはり評価項目の多様性を反映するものであろう（Fig. 2）．

考　　察

今回の評価法は，切断状態を 100%の障害と規定した点で再接着指の評価に適したものと思われる．また，再接着指とこれを含めた手全体の障害度を同一基準で表現することができるため，多数指に障害が及んだ場合に再接着指自体の障害が不明確となりやすかった従来の評価法に比し，再接着指間の成績の比較や，手の機能の比較を容易に行うことが可能で，有用な評価法と考えられた．

しかし本評価法は，変形や醜状に対する評価や，筋力・疼痛・異常知覚の取り扱いが明確でなく，また利き手や職業に対する処理が不十分であり，再接着指の評価法としてはさらに改良が必要と考えられる．

手の障害度に対する各指の障害度配分に関しては，一指のみの切断を考慮した場合，整容的にも機能的にも示指の障害が少なく，むしろ中・環・小指の障害が大であると考えられることから，再接着例では尺側指を重視した障害度配分が必要と思われた．今後は，障害度配分を母指 40%・示指 5%・中指 20%・環指 20%・小指 15%などに変更した評価法の有用性についても，さらに症例を重ね検討して行きたい．

ま　と　め

AMA 上肢障害判定基準にしたがい，再接着指の障

害度評価を行った．本評価法は再接着指の機能評価に有用であったが，なお改善の余地を残すと考えられた．

文 献

1) 福居顕宏：我々の機能評価からみた手，指再接着の適応．日手会誌．1：769-772，1985．
2) Swanson, A. B., et al.: Evaluation of impairment of hand function. J. Hand Surg., 8: 709-722, 1983.
3) Swanson, A. B., et al.: Evaluation of impairment of hand and upper extremity function, part B, evaluation of impairment. Instructional course lectures, 38: 73-102, 1989.
4) Tamai, S.: Twenty years' experience of limb replantation-Review of 293 upper extremity replants. J. Hand Surg., 7: 549-556, 1982.

日手会誌（J. Jpn. Soc. Surg. Hand），第7巻　第2号　265-267，1990

肢指再接着症例の術後成績と社会復帰状況

北海道勤医協中央病院整形外科
堺　慎・柴田　定
猫塚義夫
北海道勤医協苫小牧病院整形外科
高畑直司
厚別病院整形外科
田村文雄

The Study of Replantation Surgery on the Aspects of Return to Work

Makoto Sakai, et al.
Department of Orthopaedic Surgery, Kin-i-kyou Cyuo Hospital

We reviewed 76 cases who had undergone replantation surgery from November 1977 to December 1989. These cases were 61 males and 15 females, age from 3 to 75 years old (average age were 34.2).

99 digits and limbs (86 digits and 13 limbs) were replanted. The success rate was 54.8% in completely amputated digits and limbs, 82.5% in incompletely amputated digits and limbs and overall average rate of success was 70.7%. 55 cases had at least one successed replanted digit or limb and we have followed 36 cases of them. 19 cases were changed thier aderesses and cannot be followed up.

According to the evaluation by Yonemitsu, the results in these 36 cases were as follows ; 14 cases (38.9%) were excellent, 18 cases (50%) were good, 3 cases (8.3%) were fair and 1 cases (2.8%) was poor.

A qustionnair about the return to work was done to 29 cases (working when injured) of these successed 36 cases. Of these 11 cases who were skilled worker prior to injury, 4 (36.4%) returned to their previous job, 6 (54.5%) changed to other type of skilled work and 1 (9.1%) changed to unskilled work. Of the other 18 cases who were unskilled worker prior to injury, 11 (61.1%) returned to their previous work, 3 (16.7%) changed their job and 4 (22.2%) retired after injury.

はじめに

切断肢指の再接着術はすでに確立されたものとなりつつあるが，今回は当科，2病院において行われてきた再接着術の現状をその生着率と術後成績および社会復帰状況を含め検討し報告する．

対象および方法

1977年11月から1989年12月までに行われた肢指再接着術症例は76例，99肢指になる．内訳は男61例，女15例で受傷時の年令は3才から75才，平均34.2才であった．これらについて病歴より阻血時間，手術時

Key words: replantation, return to work, success rate, microsurgery
Address for reprints: Makoto Sakai M. D., Department of Orthopaedic Surgery, Kin-i-kyou Cyuo Hospital 10-2 Fushiko, Higashi-ku, Sapporo 065, Japan.

間，受傷 type と生着率との関係を調べた．

また生着した症例 55 例のうち転居先不明のものを除いた 36 例に対して術後の機能的成績評価を行うとともに，受傷時就労していたものについては職場への復帰状況を調べた．

内訳は年令が 8 才から 64 才，平均 37 才で術後経過観察期間は 4 年 4 ヵ月である．年令別の分布は 30 才台に 10 例と最も多く，次いで 20 才台，50 才台が 6 例，40 才台が 5 例であった（Table 1）．

Table 1　Age and sex.

Age	Patients	Male	Female
0～ 9	1		1
10～19	4	4	
20～29	6	6	
30～39	10	8	2
40～49	5	3	2
50～59	6	4	2
60～69	4	4	
Total	36	29	7

Age : Ave. 37.7 y. o.
Follow up : Ave. 4 years and 4 months.

術後の再接着肢指の機能的評価は米満らの評価方法を用いた．運動機能，知覚，患者の主観的な満足度それぞれについて 5 点きざみに－10 点から 10 点まで分け総合点により優，良，可，不可の 4 段階に分けたものである[3]．

結　　果

1.　生着率

まず切断部位別にみると示指から小指が最も多く 72 指である．母指は完全切断，不全切断とも 7 例であるが両者とも生着率が劣っていた．また全体の生着率は 54.8%であり，完全切断例では 54.8%，不全切断例では 82.5%，あわせて 99 肢指中 70 肢指 70.7%が生着している（Table 2）．

Table 2　Locations and success rate

	Complete amputaion	Incomplete amputaion	Total
Digits	30(18)	42(37)	72(55)
Thumb	7(2)	7(3)	14(5)
Hand	2(1)	4(4)	6(5)
Forearm	1(0)	1(0)	2(0)
Upper arm	1(1)	2(2)	3(3)
Leg	1(1)	1(1)	2(2)
	42(23)	57(47)	99(70)
	54.8%	82.5%	70.7%

(　): Successed cases

受傷 type 別ではいわゆる crush 例が 87 例で最も多く，生着率では clean cut 例 6 例が全例生着していた（Table 3）．

Table 3　Injured type

Clean cut	6(6)
Crush	87(62)
Avulsion	4(1)
Degloving	2(1)
Total	99(70)

(　): Successed cases

再接着術を受けた症例の阻血時間はカルテに正確な記載のみられた 64 肢指についてみると，最短 2 時間 52 分，最長 18 時間で平均 6 時間 38 分であった．生着例と非生着例に有意な差は認められなかった．

同じく手術時間についてみると，最短 1 時間 40 分から最長 19 時間で平均 6 時間 40 分であった．生着例 54 例の平均 6 時間 17 分，非生着例 24 例の平均 7 時間 34 分で両者には有意水準 5%で有意差がみられた．

2.　術後成績と社会復帰

生着例 55 例中，今回調査しえた 36 例の調査時機能的評価では優が 14 例 38.9%，良が 18 例 50%，可が 3 例 8.3%，不可が 1 例 2.8%であった．優，良あわせて 32 例 88.9%であった．

次に職場復帰状況について述べる．職業については精密機械操作，熟練を要する大工職など技能職とし，その他の製造，加工業，農業など比較的単純作業労働をおこなうものを非技能職とした[1)2)]．これによると受傷時の内訳は技能職 11 例，非技能職 18 例，退職者 3 例，学童・学生 4 例であった．

受傷時に技能職についていた 11 例のうち原職復帰したものは 4 例 36.4%であり，復帰はしたが配置に変更のみられた職場変更が 6 例 54.5%であった．転職者は 1 例でこれは大工から土木作業員に変わった例である．また原職復帰した 4 例はすべて単指切断例で，一方職場変更となった例は複数指が 5 例，手部が 1 例であった．職場に復帰するまでの期間は 4 ヵ月から 2 年で平均 11ヵ月を要した．

またそれぞれの群で機能評価点数の平均値を調べると原職復帰群では 16.3 点，職場変更群では 19.1 点であった．

受傷時に非技能職についていた 18 例のうち原職に復帰したものは 11 例 61.1%，転職したものは 3 例 16.7%，退職したものは 4 例 22.2%であった．職場復帰までの期間は 6 週間から 12ヵ月で平均 6.2ヵ月を要

した．原職復帰群の術後機能評価点数の平均は 13.6 点，転職群の平均点数は 16.7 点，そして退職群の平均点数は 13.8 点であった（Table 4）．

Table 4 Return to work after injury

Type of work Prior to injury	Type of work at survey	Patients n (%)
Skilled worker 11	Not changed	4 (36.4)
	Changed to other type of skilled work	6 (54.5)
	Changed to unskilled work	1 (9.1)
	Retired or not working	0
Unskilled worker 18	Not changed	11 (61.1)
	Changed the job	3 (16.7)
	Retired or not working	4 (22.2)

ま と め

1. 当科で経験した再接着術症例 76 例 99 肢指について報告した．

2. 生着率は 70.7%であった．完全切断，母指切断例の生着率が劣っていた．

3. 生着症例 55 例のうち 36 例について術後成績と社会復帰状況について調査した．術後成績は優が 14 例 38.9%，良が 18 例 50%，可が 3 例 8.3%，不可が 1 例 2.8%であった．

4. 就労者の場合，社会復帰するまでに要する期間は平均 8 ヵ月で，原職復帰率は技能職で 36.4%，非技能職で 61.1%であった．

文 献

1) 山口昌夫 他：指再接着例の職業復帰．日手会誌，2：432-435，1985．
2) 山内茂樹 他：切断肢再接着後の機能回復と職場復帰．整形外科 Mook 48：68-77，1987．
3) 米満弘之 他：切断指（肢）再接着術後の機能回復．整形外科，28：1466-1469，1977．

日手会誌 (J. Jpn. Soc. Surg. Hand), 第7巻 第2号 268-270, 1990

指引きちぎり断裂再接着例の成績

川崎医科大学整形外科学教室
西下淑文・山野慶樹
長谷川健二郎・赤司浩二郎
長谷川徹

The Replantation of Traction Avulsion Amputated Digits

Yoshifumi Nishishita, et al.
Department of Orthopedic Surgery, Kawasaki Medical School

True traction avulsion amputation of the finger are distinguished both clinically and prognostically from clean cut amputation. There are same difficult problems encountered with the replantation of digits amputated caused by traction avulsion or an avulsion injury. One such problem involves musculotendinous junction repairs, which are important to reestablish a reasonable functioning of the replanted digits. A second problem is the restoration of sence after an avulsed digital nerve repair. A third entails effectings reliable vascular repair, so as to provide a sufficient blood flow to the reattached digit.

We have reviewed replantation of fourty-five digits in thirty-eight cases of traction avulsion amputations that have been followed up for more than one year. The survival rate of the replantations has been found to be ninety-three point three percent and a favorable function been restored in twenty-two out of forty-five digits. Sensory recovery following replantation was examined by 2 point discrimination in thirteen digits was determined as representing a satisfactory results. Secondary nerve repairs, such as nerve grafting, were performed in six digits of the cases reviewed.

This paper purpus the problems in digital replantation of traction avulsion amputations and describes the technical difficulties encounterd in such cases.

目　　的

手指の切断は種々の原因により惹起されるが，avulsion traction injury による切断では，各組織が種々のレベルで損傷され断裂しており，再接着の最も困難な，かつ，機能的にも不良な損傷と言われる．今回，Zone 1 を除く引きちぎり切断再接着後の機能回復について検討した．

対象および方法

症例は 38 例 45 指で，いずれも腱が筋腱移行部，または，腱部で切断された完全切断例であった．男は 30 例で，女は 8 例，年令は 2 才から 62 才までで平均 38 才であった．切断指は右母指が 9 例，示指 8 例，中指 6 指，環指 4 指，小指 6 指，左母指が 6 指，示指 4 指，中指 1 指，環指 1 指の合計 45 指であった．切断レベルは切断分類[2] では　Zone 2 が 7 指，Zone 3 が 34 指，Zone 4 が 4 指であった．45 指中，関節で離断されていたのは 20 指で，そのうち 14 指に対しては関節を温存し再接着術を行い，残りの 6 指は関節固定を行った．筋腱移行部での腱断裂例が 45 指中 27 指にみられた．手術時に広範囲に動脈損傷が認められたものでは，45 指中 25 指に対して静脈移植を行った．また，指神経の高度の引き抜き損傷がみられ，1 次的に神経縫合が不

Key words: digit amputation, traction injury, avulsed tendon
Address for reprints: Yoshifumi Nishishita, M. D., Department of Orthopedic Surgery, Kawasaki Medical School, 577 Matsushima Kurashiki, Okayama 701-01, Japan.

可能だった6指に対しては術後に神経移植を追加した．術後の可能域評価は，切断部位から末梢の関節に対して評価し，健側の可動範囲の2/3以上をgood，1/3から2/3をfair，1/3以下をpoorとした．知覚回復に対する評価は2点識別覚（以下2PD）で行った．小児では2PD評価は不可能であったため評価しえた38指に行った．術後のADLについてみると，再接着指をよく用いるものをgood，たまに用いるものをfair，あまり用いないものをpoorとした．

結　　果

生着は45指中42指であり，生着率は93.3%であった．術後の可動域評価は生着した42指中関節固定を行った6指を除いた36指に行った．goodが7指，fairが15指，poorが14指であった．2PDが5mm以下まで回復していたのは2指で6mmから10mmまでが7指，11mmから15mmまでが4指，16mm以上は25指であった．神経移植術を追加した症例6指についてみると，6mmから10mmまでが2指，11mmから15mmまでが4指であり，全例に15mm以下の回復がみられた．術後のADLについてみるとgoodが12例，fairが14例，poorが16例であった．このうちgoodの12例では，母指あるいは母指を含む症例が8例であった．このように関節可動域，2PDおよびADLを総合的に評価すると約1/4の症例においてgoodと言える（Table 1）．

Table 1　clinical results

〈ROM〉

	I	II	III	IV	V	
good	4	3	0	0	0	7
fair	6	3	2	2	2	15
poor	2	3	4	3	2	14
	12	9	6	5	4	36

〈2PD〉

	I	II	III	IV	V	
5 mm>	1	1	0	0	0	2
6～10 mm	4 (2)	1	0	0	2	7 (2)
11～15 mm	2 (2)	0	1 (1)	1 (1)	0	4 (4)
16 mm<	6	7	5	4	3	25
	13 (4)	9	6 (1)	5 (1)	5	38 (6)

(　): nerve graft

〈ADL〉

	I	II	III	IV	V	
good	8	4	0	0	0	12
fair	5	3	2	2	2	14
poor	2	4	4	3	3	16
	15	11	6	5	5	42

症　　例

28才男性．水上スキー中に，ロープが右母指に絡まり基節骨近位1/3で切断．Zone 3．K-W 1本で固定．筋腱移行部で引きちぎられた長母指屈筋，長短母指伸筋腱を筋腱移行部で縫合．尺側指動脈は広範囲欠損を認めたため2cmのvein graftを追加して再建した．神経は広範囲に引きちぎられ，縫合できず，4ヵ月後に神経移植を行った．術後5年では2PDは8mmと回復しており，IP関節の屈曲も70°で，日常生活上まったく不自由はない（Fig. 1）．

考　　察

引きちぎり切断指では，各々の組織の挫滅が高度で，レベルの異なる部位で引きちぎられ，その再接着には

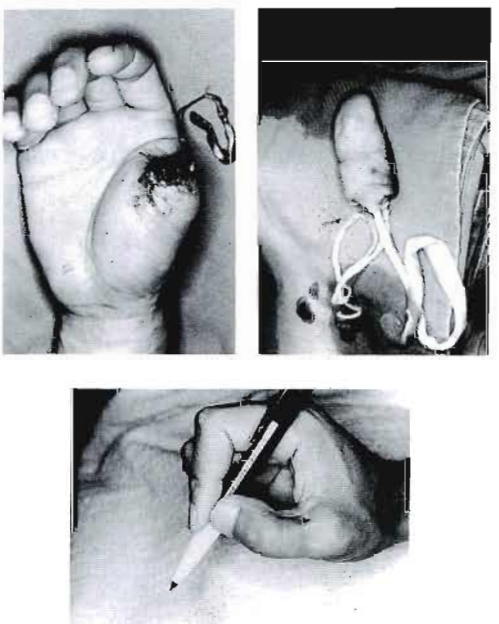

Fig. 1　upper : before replantation
lower : 5 years postoperatively (ROM : more than 2/3)

多くの問題点を抱えており，また，術後の機能成績を低くしている[1)3)]．これらの損傷では再接着に重要である動脈は神経に比べその範囲はせまいが，かなりの範囲にわたって，血管内膜は損傷されていた．われわれの再接着指約50%に vein graft を必要とした．指神経は多くが中枢側から funiculus 単位で種々のレベルで切られるため，その断端はささら状になっており，健全な中枢と末梢断端どうしで縫合することは困難である．われわれは端端縫合できなかった6指に対して，2次的に神経移植を行ったが，2PD は全例で 15 mm 以下まで回復しており良い結果が得られている．また，神経を1次的に縫合した症例においても7指で 2PD が 10 mm 以下であった．これは神経移植と同程度の回復であることから，可能な限り指神経の1次的修復に努めるべきだと言える．腱は張力に強く，われわれの症例では 45 指中 27 指において筋腱移行部で引きちぎられており，屈筋腱によくみられた．再接着指の関節可動域は挫滅の少ない切断に比べ劣っているが，腱を本来の走行に戻し筋と縫合することにより母指と示指では良好な例がみられた．中環指は深指屈筋の分別化が未熟で隣接指の屈筋にも損傷が加わることから，引き抜かれた腱を筋腱移行部で縫合しても可動域は不十分で再接着指の機能は不良であった．

ま　と　め

1. 引きちぎり切断指 45 指中再接着できた 42 指について術後成績を検討した．

2. 関節可動域，2PD，および ADL において約 1/4 の症例に良好な結果が得られた．とくに母指の回復が良好であった．

3. 神経移植を施行した症例において知覚回復が良好であった．

文　　献

1) Buncke, H. J. & Rose, E. H.: Traction avulsion amputation of the upper extremity replanted by microvascular anastomosis. Difficult problems in Hand Surgery, edited by J. W. Strickland, J. B. Steichen, pp. 264-271, The C. V. Mosby Co., Saint Louis, 1982.

2) Daniel, R. K. & Terzis, J. K.: Replantation of upper extremity amputation. Reconstructive Microsurgery, edited by R. K. Daniel & J. K. Terzis, pp. 125-164, Little, Brown and Co., Boston, 1977.

3) O'Brein, B. M. & Macleod, A. M.: Digital replantation. Symposium on Microsurgery, edited by Daniller, A. I. & Strauch, B., The C. V. Mosby Co., Saint Louis, 1976.

質　問　　弘前大学整形外科　藤　　哲

腱の処置はどのようにされておりますか．一時的にシリコンなどで置換している方もいらっしゃるようですが．

また私の経験では若年者では機能が良いようですが，機能的予後と年令との関係について教えて下さい．

回　答　　川崎医科大学整形外科　西下　淑文

断裂腱は，一期的に縫合しています．

日手会誌（J. Jpn. Soc. Surg. Hand），第7巻 第2号 271-274，1990

その他

不動性萎縮筋における血管の観察

愛媛大学医学部整形外科学教室
伊藤俊雄・沖　貞明
松田芳郎・柴田大法
愛媛大学医学部第二解剖学教室
出崎順三

Three Dimensional Structure of Vascular Network in Normal and Immobilized Muscles

Toshio Itoh, et al.
Department of Orthopaedic Surgery, Ehime University, School of Medicine

The effects of immobilization on the capillarization of the rat soleus muscle were studied morphologically with a light microscope and a scanning and transmission electron microscope. A hind limb of matured rat was immobilized in shortened position by kirschener wires. After immobilization, china ink was injected from aorta for light micloscopic observation. There were four to six capillaries around a muscle fiber in both normal and immobilized muscles. Increase of intramuscular connective tissue and a decrease of the muscle fibers were significant compared with the normal muscle.

We made corrosion preparations of capillaries by injecting Mercox and observed the three dimensional arrangement of capillaries by using a scanning electron microscope. The same tortusity of capillaries was seen in all groups, although diameter of capillaries in immobilized muscles was reduced.

The extensible structure of capillary network in muscle was preserved within four weeks.

関節固定は日常しばしば行われる処置であり，その際に筋の萎縮をきたすことはよく知られている．組織学的には筋線維径の減少，筋線維間結合組織の増加などがみとめられる．しかしながら筋の萎縮に伴う血管の変化についての報告は少ない．そこで筋肉を不動化した際の血管の数の変化，形態変化を，光学顕微鏡的および電子顕微鏡的に観察した．

方　法

ラットの一側後肢において足関節を0.7 mmキルシュナー鋼線を用いて最大底屈位に固定する．他側は処置せず，1週間固定を行ったものおよび，4週間固定を行ったものを作製した．光学顕微鏡による標本作製では腹部大動脈よりヘパリン加生食水で灌流したのち墨汁を20 ml注入する．ひらめ筋を採取しドライアイスアセトンにより凍結標本作製した．薄切後エオジン染色をおこない光顕的に筋線維の変化，血管の数，分布等を観察する．

電子顕微鏡においてはまず走査型では腹部大動脈よりヘパリン加生食水で灌流したのちメルコックスを20 mlを約4分で注入する．ひらめ筋を採取したのちに4〜5日かけて次亜塩素酸ナトリウムで軟部組織を溶解して血管鋳型を作製したのちプラチナコーティングし走査型電顕的に血管構造を観察した．

Key words: immobilization, muscle atrophy, capillary
Address for reprints: Toshio Itoh, M. D., Department of Orthopaedic Surgery, Ehime University, School of Medicine, Shitsukawa Sigenobuchou Onsengun Ehimeken 791-02 Japan.

透過型ではひらめ筋摘出固定後，直ちに脱水し，Quetol812 エポキシ樹脂包埋後，超薄切片を作製し透過型電顕により筋線維，血管構造を観察した．

結　　果

1.　光学顕微鏡による観察

墨汁標本の観察では筋線維径は正常筋では約 50 μ であり 1 週間固定群では約 40 μ，4 週間固定群では約 25 μ と筋萎縮が認められた．1 本の筋線維周囲には毛細血管が存在したが，その数は 3 群ともに 4〜6 本でありその差は認められなかった．また，固定群ではやや筋線維間結合組織の増生が多くなっていた．

2.　電子顕微鏡による観察

短縮位における正常および 1 週間固定，4 週間固定のひらめ筋の毛細血管の走査電顕写真である．正常では毛細血管は筋線維と同じ長軸方向に蛇行を繰り返しながら走行していた．各々の毛細血管は 40〜50 μ の間隔をあけて並走していたが橋渡しするように直交する毛細血管が枝分かれし network を形成していた．固定群も正常と同様の形態をとっていたが，毛細血管の並走する間隔は狭くなり 1 週間固定では 30〜40 μ，4 週間固定では 15〜25 μ であった．この間隔の減少の程度は光顕的観察においてみられた筋線維径の減少によく対応していた．

血管の蛇行の程度を比較するために，波長(l)，波高(h)，血管径 (d) を測定し各々を比較した．波長，波高など蛇行の程度には差が認められなかったが，毛細血管径については固定群がより減少する傾向が見られた．透過型電顕写真であるが 4 週間固定では血管径の減少と筋原線維のみだれが認められた．



Fig. 1　Eosin staining of normal and immobilized muscle
A : normal
B : one-week immobilization
C : four-week immobilization

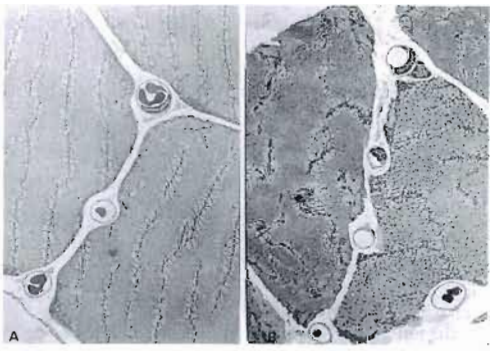

Fig. 3　TEM photomicrograph of normal and immobilized muscle
A : normal
B : four-week immobilization

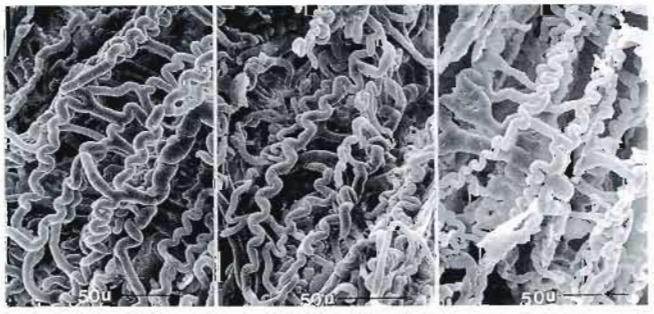

Fig. 2　SEM photomicrograph of vascular corrosion from normal and immobilized muscle
A : normal
B : one-week immobilization
C : four-week immobilization

Table 1　Diagram of a capillary tortuosity (A) and result (B)

A

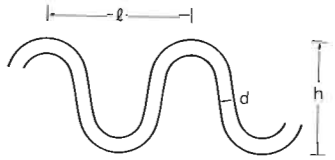

B

	l (μm)	h (μm)	d (μm)
normal	14.2～16.0	14.0～16.2	6.5～8.0
one-week immobilization	14.0～15.6	13.8～15.8	5.1～5.5
four-week immobilization	13.8～15.4	13.2～15.6	4.3～5.3

l : wave length
h : wave height
d : diameter of capillary

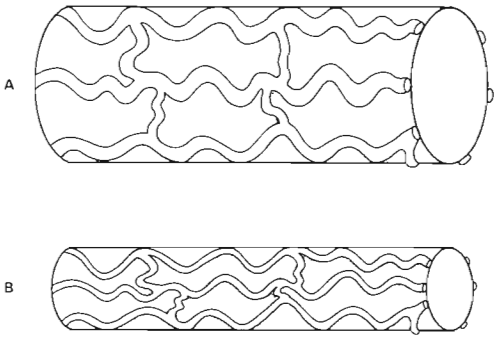

Fig. 4　Capillary network surrounding a muscle fiber at shortened position
A : normal muscle
B : immobilized muscle

考　　察

Mathieu ら[1] はラットの正常のひらめ筋および腓腹筋において，伸展位，中間位，短縮位の固定肢位で血管鋳型を作製し，走査型電子顕微鏡を用いて筋線維表面の毛細血管の立体構造を明らかにした．そして筋の収縮によく対応できる伸び縮みできる構造をとっていると述べている．著者らは筋を不動化した場合において，この伸び縮みする構造が変化するのではないかと考え，短縮位での萎縮筋において実験を試みた．その結果，4週間固定では毛細血管の蛇行の様子は変化が認められなかった．少なくとも4週以内の固定では再び運動を開始しても十分に伸展位に対応できる構造を維持しているものと考えられた．また Jozsa[2] らは不動性萎縮筋において筋線維数1,000あたりの毛細血管数を測定し3週間固定で正常と比較して35%の減少がみられたと報告している．われわれの実験では1本の筋線維の周囲には正常，固定群ともに4～6本の毛細血管がみられた．固定群では毛細血管径の減少がみられ，この原因については，おそらく萎縮筋における血流量の変化に起因しているのではないかと推察しているが，今後さらに固定肢位，固定期間なども考慮して検討していきたいと考えている．

ま　と　め

1.　萎縮筋における形態の変化を光顕的および電顕的に観察した．

2.　萎縮筋では筋線維径の減少に伴って，並走する2本の毛細血管の間隔は狭くなったが1本の毛細血管の蛇行の様子には変化がなかった．

3.　萎縮筋では1本の筋線維あたりの毛細血管数変化なく，毛細血管径の減少がみられた．

文　　献

1) O. Mathieu-Costello., et al. : 2Capillary configuration and fiber shortening in muscles of the rat hindlimb. Microvasc.
2) Laszlo Jozsa., et al. : Quantitative alterations in intramuscular connective tissue. Experim. and molec. pathol. 49, 267-278, 1988.

なおこの研究は文部省科学研究費の研究課題番号63771104を用いた．

質　問　　大阪市立大学整形外科　中本　俊毅

毛細血管壁の厚さや性状の変化はみられましたでしょうか.

回　答　　愛媛大学整形外科　伊藤　俊雄

①不動性萎縮筋では透過型電顕的には若干血管壁の厚さは増している.

②麻痺筋などにおける血管の変化については文献上，血管数の減少などが報告されている.

日手会誌（J. Jpn. Soc. Surg. Hand），第7巻 第2号 275-278，1990

母指CM関節の解剖学的検討
—接触部位と接触面積について—

信州大学医学部整形外科学教室
百瀬敏充・中土幸男
斉藤　覚・保坂正人

Anatomical Study of the First Carpometacarpal Joint
—Contact Area—

Toshimitsu Momose, et al.
Department of Orthopaedic Surgery, Shinshu University School of Medicine

The purpose of this study is to determine the contact area of the first carpometacarpal joint (CM joint), using the casting method.

Nine cadaver hands (seven males and two females, average age 81.2 years) were studied. The specimens were mounted on a special fixation device. The CM joint was loaded to 1 kg in the direction of opposition, palmar abduction and radial abduction. A small amount of casting material (silicon rubber) was introduced between trapezium and metacarpus. The location of the contact area was observed. The contact area and the ratio of contact area to total joint area were calculated by computer.

The location of the contact area in opposition was palmar and ulnar segments. The location of contact area in the palmar abduction was palmar segment. The location of contact area in the radial abduction was radial segment. On the average, 53.33% of the trapezium was in contact with 53.33% of the metacarpus in the opposition. 25.53% of the metacarpus was in contact with 25.90% of the metacarpus in the palmar abduction. 25.80% of the trapezium was in contact with 25.93% of the metacarpus in the radial abduction. The ratio of contact area to total joint area was the largest in opposition. In opposition, the CM joint is stable and a strong pinch is possible.

はじめに

母指CM関節症の発生機序を検討する上で，母指運動時の関節の接触部位を調べることが必要である．今回われわれは屍体標本の母指CM関節において，対立，掌側外転，橈側外転のときの関節の接触部位を関節鋳型法により調べ，接触面積を測定したので報告する．

材料および方法

学生実習用屍体標本9体9手（男性7人，女性2人）を対象とした．年令は67才より89才，平均81.2才であった．対立，掌側外転，橈側外転においてそれぞれ3体ずつ用いた．

軟部組織を除去しCM関節包および靱帯を温存して，母指，示指，中指，大菱形骨，小菱形骨を一塊として摘出した標本を固定台上にワイヤー，ボルト，粘土で固定した．母指CM関節は対立，掌側外転，橈側

Key words: first carpometacarpal joint, arthrosis, contact area
Address for reprints: Toshimitsu Momose, M. D., Department of Orthopaedic Surgery, Shinshu University School of Medicine, 3-1-1 Asahi, Matsumoto 390, Japan.

外転の各方向に母指 MP 関節に固定したピアノ線を介して 1 kg·f の荷重を付加した (Fig. 1)．対立運動のときはピアノ線を母指 MP 関節背側に固定し中手骨の回内運動が加わるようにした．

歯科用印象材を専用の注射器につめ CM 関節包に開けた約 2 mm の穴より注入し，印象材の硬化後関節包を開けて CM 関節の接触部位を観察し，非接触部の鋳型を採取した．接触部位は印象材でおおわれていない部分とした．さらに大菱形骨と中手骨の CM 関節面の鋳型を印象材を用いて採った．採取した鋳型の面積測定には二次元半自動画像解析システムを用いた．すなわち採取した鋳型は平面でないので印象材の上にガラス板をのせ平面にし，その上からデジタイザでなぞって，大菱形骨と中手骨の全 CM 関節面積(A)，各運動方向に牽引した時の非接触面積 (a) を出した．接触面積は大菱形骨の全 CM 関節面積と非接触面積の差より計算し(A－a)，印象材でおおわれていない部分とした．各標本の大きさは異なるので，大菱形骨と中手骨の接触面積率 (A－a/A×100%) を計算し検討した．

結　　果

1)　接触部位について

Fig. 1　A specimen fixed to the special device.

母指対立運動の接触部位は大菱形骨では掌側一尺側一背側の尺側半分まで，中手骨では橈側一掌側一尺側までの広範囲であった(Fig. 2a)．掌側外転の接触部位は大菱形骨，中手骨ともに掌側であった(Fig. 2b)．橈側外転の接触部位は大菱形骨，中手骨ともに橈側であった (Fig. 2c)．

接触部位を図で示すと Fig. 3 のごとくであり，母指

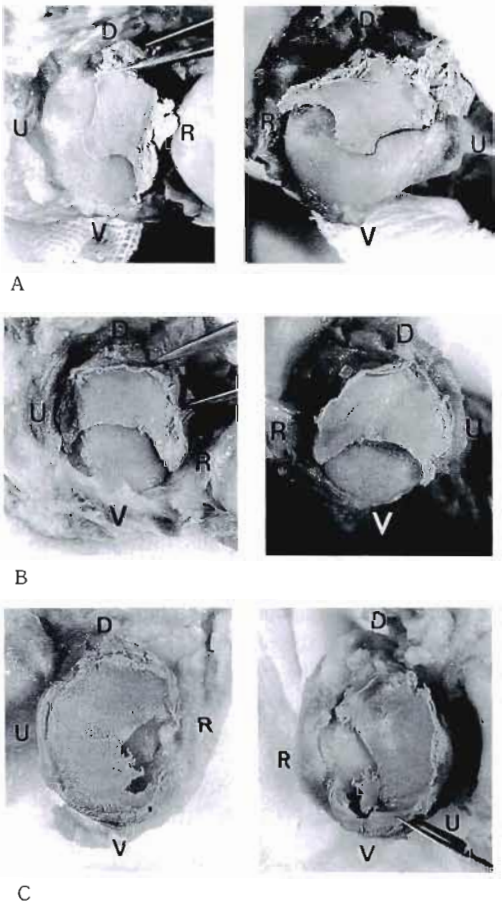

Fig. 2　A : Photograph of contact area in the opposition. 53.33% of the trapezium was in contact with 53.33% of the metacarpus.
B : Photograph of contact area in the palmar abduction. 25.53% of the trapezium was in contact with 25.90% of the metacarpus.
C : Photograph of contact area in the radial abduction. 25.80% of the trapezium was in contact with 25.93% of the metacarpus.

対立のときは掌側外転，橈側外転に比較して広範囲で接触した．

2)　接触面積について

大菱形骨，中手骨の全 CM 関節面積，接触面積，接触面積率は Table 1 のごとくであった．母指対立運動時の接触面積率は，大菱形骨では 53.33%，中手骨では 53.33%であった．掌側外転運動の接触面積率は大菱形骨で 25.53%，中手骨で 25.90%であった．橈側外転運動の接触面積率は，大菱形骨で 25.80%，中手骨で 25.93%であった．大菱形骨の接触面積率において母指対立は掌側外転，橈側外転より有意に大きかった（$P<0.01$）．中手骨の接触面積率でも母指対立は掌側外転，橈側外転よりも有意に大きかった（$P<0.05$）．

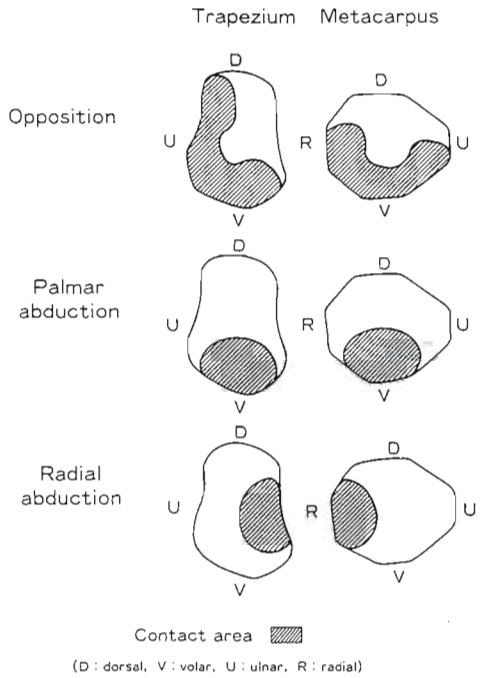

Fig. 3　Schematic views of contact area.

考　　察

関節接触面積測定法としては関節造影法[4]，関節鋳型法[2)3)]，関節軟骨染色法[1]，感圧紙を用いた方法[3]などがある．Stormont[6] は関節接触部位を調べるには関節鋳型法が一番良いと述べている．母指 CM 関節は小さい関節であり各運動方向へ牽引する前に関節を開けてしまうと正しい接触部位が測定できないため，流動性のある印象材を専用注射器につめて関節包，靱帯を温存して約 2 mm の穴を 2 ヵ所開けて，一方より印象材を注入した．この方法により，正確に各運動方向における母指 CM 関節の接触部位が明らかになったと考えられる．しかしこの方法では一体の標本で各運動方向における接触部位を比較することはできない．標本ごとに大菱形骨，中手骨の大きさが異なるため，接触面積率で比較検討した．

母指 CM 関節運動時の接触部位に関しては Pieron[7] が標本を固定して，中手骨を尺背側，橈背側，橈掌側，尺掌側，尺側の 5 方向へ動かしレントゲン撮影をして接触部位を調べている．しかし，実際に関節鋳型法を用いて接触部位，面積を調べた報告はないと思われる．

われわれの結果では母指 CM 関節は掌側外転，橈側外転に比べ対立運動の接触面積が一番広範囲であった．これは対立運動のとき第一中手骨は回内運動を行い，CM 関節の適合性が高くなり，関節が安定するためと考えられる．これは Zancolli[8] が母指対立位にて CM 関節の靱帯，対立筋，関節の安定が得られるという報告に一致している．

母指対立運動時，大菱形骨の掌側，尺側，背側の尺側半分が接触していた．これは CM 関節は鞍関節であり中手骨は尺側と橈側が突出しており，中手骨が回内することにより，大菱形骨の突出した背側，掌側にそれぞれ接するためである．この部分は以前われわれが調べた軟骨変性の発生部位[5] とも一致していた．

Table 1　Results

		Opposition	Palmar abduction	Radial abduction
Total joint area (cm²)	Trapezium	1.50± 0.35*	1.47± 0.27	1.46± 0.49
	Metacarpus	1.49± 0.16	1.56± 0.54	1.47± 0.50
Contact area (cm²)		0.81± 0.27	0.37± 0.07	0.36± 0.13
Contact area/Total joint area×100 (%)	Trapezium	53.33± 7.62	25.53± 5.28	25.80± 9.26
	Metacarpus	53.33±12.08	25.90±10.34	25.93±10.20

*Mean±SD.

以上より母指CM関節は対立位にて関節は安定し，力の介達が高く，強いピンチ，握力が可能なのであろうと考えられる．

ま と め

1. 屍体標本9体を用い関節鋳型法により接触部位，接触面積を調べた．

2. 母指対立位での接触部位は大菱形骨で掌側―尺側―背側の尺側半分であり以前われわれが調べた軟骨変性の発生部位と一致した．

3. 母指対立時に接触面積が最も大きく，この肢位でCM関節は安定し力の介達が高いと考えられる．

文 献

1) Black, J. D., et al.: Reversible cartilage staining technique for defining articular weight-bearing surfaces. Clin. Orthop., 159: 265-267, 1981.
2) Fujikawa, K., et al.: Biomechanics of the patello-femoral joint. Part I: A study of the contact and the congruity of the patello-femoral compartment and movement of the patella. Engng. Med., 12: 3-21, 1983.
3) Fukubayashi, T., et al.: The contact area and pressure distribution pattern of the knee. Acta. Orthop. Scand., 51: 871-879, 1980.
4) Maquet, P. G., et al.: Femorotibial weight-bearing areas. J. Bone Joint Surg., 57-A: 766-771, 1975.
5) 百瀬敏充 他：母指CM関節のX線学的，解剖学的ならびに組織学的検討．日手会誌，5：52-55，1988.
6) Stormont, T. J., et al.: Elbow joint contact study: comparison of techniques. J. Biomechanics, 18: 329-336, 1985.
7) Pieron, A. P.: The mechanism of the first carpometacarpal joint—An anatomical and mechanical analysis. Acta Orthop. Scand., 148: 7-104, 1973.
8) Zancolli, E. A., et al.: Biomechanics of the trapeziometacarpal joint. Clin. Orthop., 220: 14-26, 1987.

質 問 東海大学整形外科 岡 義範

CM関節変性の発生は関節の instability により shearing や他の abnormal force が加わることによっておこると考えます．先生の報告では対立位で接触面積が最も広いところにおこるとのことですが，これについてどう考えますか．

回 答 信州大学整形外科 百瀬 敏充

母指CM関節症には不安定性と関節面へのストレスの両方が関係していると思います．

母指CM関節は対立運動時に大きなストレスがかかると考えられるから，大きな接触面によりCM関節は安定すると考えられる．

日手会誌（J. Jpn. Soc. Surg. Hand），第7巻　第2号　279-282，1990

Dupuytren 拘縮術後5年以上の長期成績の検討

東京医科大学整形外科学教室
中山貴士・高安　亨
山本謙吾・今給黎篤弘
三浦幸雄

Follow up Studies More Than 5 Years on the Post-Operative Results for Dupuytren's Contracture

Takashi Nakayama, et al.
Department of Orthopaedic Surgery, Tokyo Medical College

Among the cases of Dupuytren's contracture treated operatively since 1978, those which have survived for at least 5 years postoperatively were studied.

The subjects were 15 patients and 18 hands, all males. The age on first examination ranged from 49 to 78 with an average of 60.8. The postoperative follow-up period was an average of 6.8 years, ranging from a minimum of 5 years to a maximum of 11 years. The affected fingers included 3 thumbs, 4 index fingers, 12 middle fingers, 30 ring fingers and 22 small fingers; ring fingers were the most common. Fibromatosis as a complication other than in the hands consisted to 6 cases and 11 feet with planter fibromatosis (Ledderhose's disease) and 2 cases of knuckle pad.

According to Meyerding's classification, 1 hand was grade 0, 2 were grade I, 7 were grade II, 7were grade III and 1 was grade IV. The operative method was Z-plasty in 4 hands, the Skoog's method in 3 hands, a skin graft in 1 hand, and the open palm technique in 10 hands.

According to Tubiana's evaluation of the postoperative results, the results were very good in 5 hands, good in 9 hands, fair in 4 hands and poor in no hands. When the relation with the stage was investigated, the results became worse as the stage advanced. A pathohistological study was performed on 11 cases and 14 hands. According to Luck's classification, 6 hands were in the proliferative phase, 6 in the involutional phase and 2 in the residual phase. No correlation between the degree of contructure and the histological findings was observed. Among these cases, recurrences occured in 4 cases and 5 hands. Histologically, many of these cases were in the proliferative phase.

はじめに

Dupuytren 拘縮はすでに数多く報告がみられ，臨床的にも決してまれな疾患ではなくなったが，その原因や治療法はいまだ確立されておらず，最近では再発例の報告も散見される．われわれは過去の手術例の中で，術後5年以上経過例に関して検討するとともに，再発例に関して病理所見と合わせて，若干の文献的考察を行った．

対象および方法

症例は15例18手で，全例男性である．初診時年令は49～78才，平均60.8才である．症例の全罹患指は母指3指，示指4指，中指12指，環指30指，小指22指と環指が最も多く40%以上を占める．

職業は半数近くが事務系で hard manual worker

Key words: Dupuytren's contracture, recurrence, histological findings
Address for reprints: Takashi Nakayama, M. D., Department of Orthopaedic Surgery, Tokyo Medical College, 6-7-1 Nishishinjuku, Shinjuku-ku, Tokyo 160, Japan.

は少ない．

罹病期間（Fig. 1）は比較的若年発症例には長期となるが，病期との相関はみられない．これは個々の症例において進行のスピードに相違があることが示唆される．

全身合併症として高血圧6例，肝機能障害3例，糖尿病2例，脳血管障害2例が認められた．また，ectopic lesion としては足底線維腫症6例（うち5例は両足），knuckle pad 2例を認めた．

術前の拘縮の程度は Meyerding の分類[4]にしたがい，Grade 0：1手，I：2手，II：7手，III：7手，IV：1手であった．

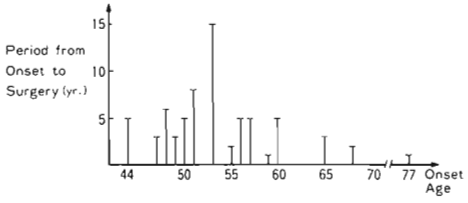

Fig. 1-A　Onset Age and Period from Onset to Surgery

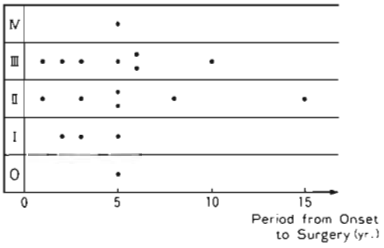

Fig. 1-B　Meyerding's Classification and Period from Onset to Surgery

手術方法は創閉鎖群として Z-plasty 4手，Skoog法3手，遊離植皮1手，計8手でその他進行例に開放療法（McCash）を10手に行った．手掌腱膜の切除は罹患指では transverse fiber も含め，可及的広範囲に切除を行った．なお，術後経過観察期間は5.0～11.7年，平均6.8年である．

結　　果

1.　手術方法と術後成績（Table 1）

手術成績を Tubiana の評価[8]にしたがって検討した．閉鎖療法群は Gradeの低い症例に行い，開放療法は進行例を中心に行った．閉鎖療法群ではすべてが優または良であったが，開放療法群では優2手(20.0%)，良4手（40.0%），可4手（40.0%）であった．不可の症例は1例もない．なお，開放療法の創閉鎖日数は平均45.5日であった．

病期と術後成績の関係では病期の進行した症例ほど成績は不良であった（Table 2）．

Table 2　Relationship between Stage and Postoperative Result

Stage \ Result	very good	good	fair	poor	total
0		●			1
I	●	●			2
II	● ● ● ●	● ● ●			7
III		● ● ● ●	● ● ●		7
IV			●		1
計	5	9	4	0	18

Table 1　Postoperative Result (Tubiana's Evalution)

0, I, II : Meyerding's Classification

1.　Closed Method

	very good	good	fair	total
Z-plasty	0　I II　III			4
Skoog's incision	II　II　II			3
Free skin Graft		III		1
	3(37.5%)	5(62.5%)	0	8 hands

2.　Open Palm Technique

very good	good	fair	total
I　II	II　II III　III	III　III III　IV	10 hands
2(20.0%)	4(40.0%)	4(40.0%)	

Period of Wound closure : Ave. 45.5 Days

2. 病期と病理所見（Table 3）

今回の15例18手中，組織学的検索の行い得たものは11例14手である．Luck の分類にしたがうと proliferative phase 6手，involutional phase 6手，residual phase 2手で，それらと病期との関係は Table 3 のごとくで，相関はみられなかった．なお，これらの中で再発がみられたのは proliferative phase の3手と residual phase の1手である．

3. 再発に関して（Fig. 2）

今回の調査において再発を認めた症例は4例5手（27.8%）であった．いずれも比較的進行した症例で術後約1年前後に再発が認められた．Fig. 3 は70才の男性で職業は寿司屋である．左小指 PIP 関節はほぼ90°に屈曲していた．開放療法術後10ヵ月の時点で B. のごとくほぼ完全な進展位が得られていたが，術後6年を経て，再び PIP 関節は70°まで屈曲位となっている．Fig. 4 はその病理像で proliferative phase であった．

考　　察

Dupuytren 拘縮の発症原因については外傷説，遺伝説，代謝説など述べられ，最近では酵素生化学的研究や微細構造などにも研究がすすめられているが，いまだ決定的な解明には至っていない．Skoog は成因に関して，結合組織の先平的な素因をもつものにおいて腱膜線維の微小な断裂により変化した結果であるとしている．素因である裏付けの1つには異所性発症として認める Fibromatosis の合併が高頻度に認められることにある．本症例でも15例中7例（46.7%）に認めている．

手術方法は腱膜切離術 fasciotomy，腱膜切除術 fasciectomy，または，酵素注入による腱膜切除などもあるが，現在では腱膜切除術が最も一般的で自験例もすべてこの方法を行っている．切除は拘縮要因となっている手掌腱膜を可及的に行い，症例によっては transverse fiber の肥厚など肉眼的にも異常所見が認められるためそれらも含めた切除を行った．1982年以

Table 3 Stage and Luck's Histological Classification

●Recurrence

	proliferative phase	involutional phase	residual phase
0		○	
I	○		○
II	○ ●	○○○○	
III	○●●	○	
IV			●

Case	Age	Site	Period from onset to surgery	Stage	Operative method	Time of recurrence
1	68	R	15 (yr.)	II	open palm technique	about 1 year after surgery
2	49	R	5	III	〃	〃
		L	5	IV	〃	〃
3	60	L	1	III	skin graft	10 months after surgery
4	70	L	2	II	open palm technique	8 months after surgery

Fig. 2 Cases of recurrence (4 cases, 5 hands)
Definition of recurrence
A clearly recognized stretching disability, after returning to normal life postoperatively, This excludes cases thought to be due to scar contracture.

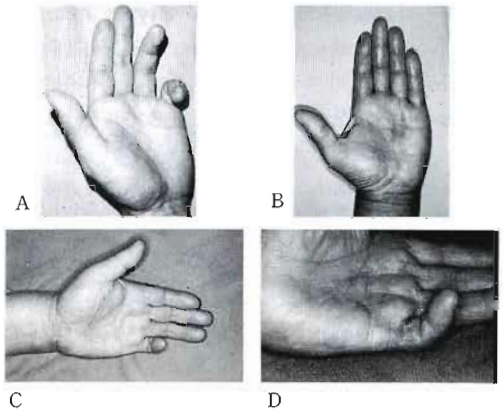

Fig. 3 A) Before operation
B) 10 months after operation
C, D) 7 years after operation

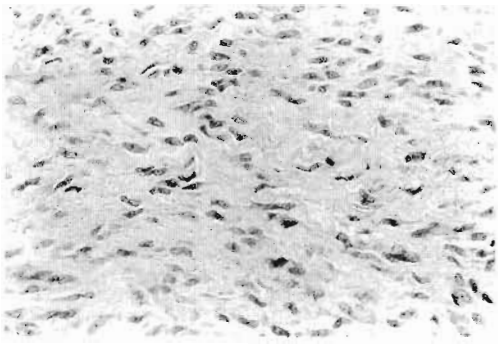

Fig. 4 Photomicrograph showing increase of cellularity and enlargement of nucleus. (H. E. ×200)

降，創部の処置として進行例を中心に McCash らの open palm technique[3] による方法も行なっている．これは合併症もほとんどなく，創治癒の状態も非常にきれいではあるが，創閉鎖に日数を要するのが欠点で，最も長期なものでは創閉鎖まで約80日を要し，この点から medical や social なものも含め適応には充分な考慮も必要と考えた．また，手術の適応としては本人の主観に大きな差異が認められるため，形態的変化ではなく，ADL に支障を訴えた時期が最もよいと考える．

今回，15例18手の5年以上の follow up で術後再発を認めたものは4例5手で，その再発の時期は8ヵ月～1年であった．そのうち，病理組織学的所見の得られたものは4手であるが，このうち3手は proliferative phase dominant の症例であった．また，再発例は1例1手を除いては小指に有意に認められた．Rombouts らは組織像を a proliferative type, a fibrocellular type, a fibrous type の3型に分類し，63例（77手）の手術例で30手（39%）に再発をみ，その組織型は type I が70%を占めていた，としている．また，泉類[6]，Hueston[1] は再発は小指に多く，とくに，家族性のものや，ectopic lesion を有するものは再発の防止は困難としている．

これまでの症例に再手術例はなく，病理組織学的には再発としての確定診断は得られていない．しかし，臨床的にはその細胞の活動性を知るには困難であるため術後の長期の観察が非常に重要と考えられた．

結　　語

1. Dupuytren 拘縮術後5年以上の症例15例18手に対して検討を行った．

2. 術後評価は Stage の進行した症例ほど不良であった．

3. 4例5手に再発を認め組織学的には proliferative phase dominant のものが多かった．

文　　献

1) Hueston, J. T.: Dupuytren's contracture. Edinburgh and London, E&S Livingstone, 1963.
2) Luck, L. V.: Dupuytren's contracture. J. Bone Joint Surg., 41-A: 635-664, 1959.
3) McCash, C. R.: The open palm technique in Dupuytren's contracture. Br. J. Plast. Surg., 17: 271-280, 1964.
4) Meyerding, H. W.: Dupuytren's contracture Arch. Surg., 32: 320-323, 1936.
5) Rombouts, J. T. et al.: Prediction of recurrence in the treatment of Dupuytren's disease. J. Hand Surg. 14: 644-652, 1989.
6) 泉類博明 他：手掌腱膜．整形外科Cook，39：122-140，1985.
7) Skoog, T.: The pathogenesis and etiology of Dupuytren's contracture. Plast. and Reconst. Surg., 31: 258-267, 1963.
8) Tubiana, R.: Prognosis and treatment of Dupuytren's contracture. J. Bone Joint Surg., 37-A: 1155-1168, 1955.

質　問　東京歯科大学市川整形外科　高橋　正憲

再発するような症例は術前に何か予測出来る目安はあるか．

再発を予防するための手術上の具工はあるか否か．

回　答　東京医科大学整形外科　中山　貴士

①現在のところ術前に再発の予測は困難と思われるため予防策としてはとくに考えていない．

②隣接指の手掌腱膜切除も思っています．

第7回中部日本手の外科研究会抄録

日　時：平成2年1月27日
会　場：高松市
世話人：多　田　浩　一
香川医科大学整形外科学教室

1　当科における腕神経叢損傷の治療経験

兵庫医科大学整形外科　田中寿一
山下仁司
中野利彦
美崎晋
中野啓三
福西成男
夫徳秀
円尾宗司

当教室で，昭和59年9月より過去5年間に，手術的治療を行った腕神経叢麻痺例は，30例である．内訳は男27例，女3例，年令は16才より56才（平均，27.2才），右8，左22，で受傷原因は，交通事故(内，単車事故20)が最も多く21，労災事故4，転落3，刃物による切断2，放射線障害1例である．病型は，全型12，上位型10，下位型4，鎖骨下型4例であった．行った手術は，神経展開術（剝離術20例，縫合術2例），全型に対する肋間神経移行術11例，上位型に対する再建術，肩関節固定2例，multiple muscle transfer 1例，Steindler法3例，手指に対する腱移行術を4例に行った．当教室においても術前における脊髄腔造影，電気生理学的診断（筋電図，SEP，etc.）と共に，可及的早期に腕神経叢を積極的に展開し，術中にさらに正確な部位，損傷程度の把握に努めている．これによりいたずらに治療期間を延ばすことなく，患者にゴールを認識させ社会復帰の意欲をもたせうると考えている．この際，線維性の癒着やneural fibrosisが存在する場合，その剝離を同時にneural elementが十分に確識できるまで行うようにした．これにて伝導性を回復する症例がかなりみられ，有用な方法と思われた．全型に対する肋間神経（III，IV）の筋皮神経への移行術は，71.4%（5/7）に屈曲力“3”以上の回復を認めた．

2　腕神経叢損傷の検討

京都府立医科大学整形外科　小倉卓
勝見泰和
片山義敬
奥田良樹
佐藤弘明
平澤泰介

（目的）　腕神経叢損傷の診断において節前性または節後性かをみきわめることは依然困難であり，手術の適応，またその時期，方法などに迷うことが多い．今回われわれは腕神経叢損傷例の治療法および予後について検討したので報告する．

（対象）　過去27年間に当科を受診した開放性，分娩麻痺，リュックサック麻痺を除く腕神経叢損傷116例で男101例，女15例，平均年令26.5才であった．麻痺型の明らかなものは全型40例，上位型17例，下位型5例であった．1年以上当科で治療を行い，経過観察が可能であった症例は手術療法26例，保存療法67例であった．

（結果と考察）　全型麻痺に対する手術療法として神経移植術，神経移行術，神経剝離術があるが，当科では1980年以前には主として神経剝離術を行い，1987年以後は肋間神経移行術と肩の安定化を得るために神経移植術（C5-SSCN）を併用している．神経剝離術の予後を調査すると，1年以上経過観察できた5例中獲得できた肘屈曲力は1例に2レベルであり，術後成績は悪かった．肋間神経移行術では術後1年以上経過観察した8症例中，1例が肘屈曲力MMT 3，3例がMMT 2を獲得していたが諸家の報告より劣っていた．また肋間神経知覚枝を正中神経に移行した症例の正中神経領域の知覚改善は良好であった．1987年　Narakasが述べているように全型麻痺ではC5根が節後損傷である可能性が高く，今後われわれは全型麻痺に対し早期に損傷根を展開し電気生理学的診断で損傷高

位を診断し，C5またはC6根が使用可能な場合は積極的に神経移植を行い，使用不可能な場合は二期的に肋間神経移行術を行う予定である．次に上位型に対する機能再建術として当科では肩再建には主に固定術，肘屈筋再建には主に広背筋移行術を行っており，術後成績は全例良好であった．以上より上位型に対する機能再建術として肩関節固定術と広背筋移行術の併用は有用と思われた．

3　当科における腕神経叢損傷手術症例の検討

岐阜大学整形外科　細　江　英　夫
池　田　　清
和　田　栄　二
伊　藤　嘉　朗
松　永　隆　信

昭和43年より現在まで当科で観血的治療を行った腕神経叢損傷17例について検討し，一部全型麻痺における前腕筋の再建として，内側前腕皮神経への肋間神経移行を試みたので報告した．

症例は全例男性，右7左10，全型10上位型7で10例が単車事故であった．神経移植および肋間神経移行による肘屈曲再建は約半数が良好な結果であった．

次にC5のみが節後損傷と判断した2例の全型麻痺に対し初回手術で肋間神経を内側前腕皮神経へ移行し，2回目の手術でそれを正中神経の筋枝に移行した．すなわち，C5ないしC5C6が節後損傷である全型麻痺の場合には，神経縫合ないし神経移植で肘屈曲を再建し，前腕筋に対しては内側前腕皮神経を介しIII，IV肋間神経を TWO-STAGE に前腕屈筋筋枝に移行する方法である．

利点として，前腕内側皮神経は，前腕まで比較的分枝せずに走行し，太さが肋間神経や筋枝との縫合に適していること，ならびに手技が簡単で犠牲にするものがないことである．問題点としては，前腕筋に麻痺性，廃用性萎縮，繊維瘢痕化が生じ成績に悪影響を与えるのではないかという点である．また，この方法を利用し伸筋群へも移行が可能であろうし，遊離筋移植の DONOR NERVE としての利用も可能と思われる．

症例を呈示する．19才男性．単車で走行中転倒受傷．C5節後C6～Th1節前損傷．C5 root と上神経幹を縫合，IIIIV肋間神経の運動枝を内側前腕皮神経，知覚枝を尺骨神経に移行した．術後15ヵ月で肘屈曲力3+，上腕前腕内側，環小指に知覚がかなり出現してきた後，内側前腕皮神経を正中神経の筋枝に移行した．術後20ヵ月の現在，肘関節屈曲力4，手関節掌屈力3であり，上腕前腕手部の内側尺側に protective sensation が得られている．

4　Scapulothoracic dissociation の3例

川崎医科大学整形外科　山　野　慶　樹
渡　辺　博　義
辻　　健二郎
井　上　　猛

外傷による上肢帯と胸郭の離開は比較的希で，Neer らが Rockwood, green の "Fractures" で scapulothoracic dislocation として載せているが，1986年 Rubenstein, Ebraheim, Kellam は Traumatic scapulothoracic dissociation として強い外力が上肢帯に加わって起る損傷で，鎖骨下動静脈，腕神経叢損傷を伴うと初めて報告している．

われわれは最近交通事故による3例を経験した．年令は17, 21, 26才の男性で，scapulothoracic dissociation に伴う骨・関節損傷は鎖骨遠位端骨折，鎖骨中央部骨折，肩甲骨骨折であった．鎖骨下動脈断裂に対しては2例にそれぞれ自家静脈移植，人工血管移植がなされ，1例は放置されたが上肢の筋壊死，拘縮はなかった．神経損傷は引き抜き損傷を伴う全型麻痺が2例で，叢部での上位型麻痺が1例であった．全型の2例にIII～VI肋間神経移行を筋皮神経に行い，回復を待って1例に肩関節に対し僧帽筋移行を追加した．叢部損傷例には術中の脊髄波から損傷部は上神経幹から後束に強くみられたため，肩甲上神経，腋窩神経に神経移植を行った．術後1年以上経過した2例は所期の機能回復がみられている．

5　腕神経叢損傷の神経，筋肉移植術後のリハビリテーション

山口大学整形外科　伊　原　公一郎
土　井　一　輝
河　合　伸　也
山口大学理学療法部　蔵　藤　陽　子

腕神経叢損傷のリハビリテーションには，社会復帰などの難しい問題を含んでいるが，ここではその範囲を絞ってとくに当科で行っている機能再建術に対する機能訓練の方法，処方の目安などについて述べる．対

象は過去5年間に加療した，全根引き抜き損傷8例を含む18例の外傷性麻痺であり，観察期間は平均2.5年であった．術後の治療プログラムは，神経移植・交差縫合術では3週，筋肉移植では6週のギブス固定を行い，固定中より低周波刺激を開始する．固定除去後に可動域訓練を行い，再建筋の神経再支配が得られた後に audiovisual biofeedback を開始する．この時期に関しては，同じ筋肉移植でもレシピエントによって差があるため，回復経過を熟知したうえで処方する必要がある．即ち，副神経では3ヵ月，肋間神経では6ヵ月が目安となる．また，交差縫合術では，筋皮神経は6ヵ月，橈骨神経では10ヵ月を要する．筋収縮の要領が分かり機能転換が得られた後は，定量的 biofeedback を利用した筋力増強訓練を積極的に行う．

各再建術式別の MMT 回復経過についてみると，副神経をレシピエントとした筋肉移植では10ヵ月で2，1.5年で3まで回復しさらに3年後まで徐々に改善がみられることもある．肋間神経でその回復が3ヵ月程度遅れる．交差縫合術では，biceps に比較して triceps の回復が遅く，MMT 2 を獲得するのに2年を要した．

以上述べたように，本外傷の機能訓練においてはその回復経過に応じて適切な処方を行い，無駄のない step-up を図る必要がある．また一方で，再建術の成否を適確に判定し，無意味な訓練を長期間行うことなく，必要な追加手術を行うべきである．最後に再建筋肉の機能の分離について述べると，屈筋と伸筋にそれぞれ副神経，肋間神経という別々のレシピエントを用いており順調な経過であることを付け加えておく．

6 腕神経叢損傷に対する手術例の検討

広島大学整形外科 越智光夫
渡辺正昭
畑野栄治
村上恒二
生田義和

腕神経叢損傷に対して近年積極的な手術操作が加えられ始めたが，その成績より一定の結論を出すまでには至っていない．過去19年間当科で手術を施行した症例を，主に神経再生の観点から検討を加えたので報告する．

腕神経叢損傷に対する手術例は男81例，女12例，計93例，右57例，左36例であり，年令は2才から62才（平均27.5才）で，受傷原因は交通事故によるもの67例でそのうちバイク事故によるものが55例と圧倒的多数を占めていた．手術方法は，神経剝離術18例，神経移行術29例，神経移植術14例と神経操作による修復61例，筋腱移行による機能再建47例であり，計108例手術的加療を行った．

術後1年6ヵ月以上経過した肋間神経移行術は23例であり，優52%，良26%と重力に抗して肘屈曲が可能であったは78%であり，手術時年令が30才以下，受傷後9ヵ月以内であれば，ほぼ満足すべき成績をあげうることが判った．神経移行術後上腕二頭筋に筋電図上神経再生の所見が得られる時期，および自動運動が可能となる時期は比較的早期であることが判った．

神経移植術を施行し，術後2年6ヵ月以上経過した症例は12例で，予後不明の2例を除く10例中6例に筋力3以上の回復を得た．しかし神経再生の所見が得られる時期および自動運動が可能となる時期は神経移行術に比しかなり遅れることが判った．とくに神経再生の所見から自動運動が可能となるまでの期間が神経移植術において長期間におよぶ原因は，筋肉の変性の程度に加え，中枢端における運動神経線維数にバラツキが多く，SEP が positive といえども必ずしも運動神経線維が十分とは言えないのではないかと推察した．このため，筋肉に再生神経が到達後，より多くの sprouting や筋肉の回復に長期間要し，初めて自動運動が可能になるものと考察した．

7 腕神経叢損傷—神経修復および機能再建—

京都大学整形外科 西島直城
瀬戸洋一
山室隆夫
京都大学医療技術短期大学作業療法学科 上羽康夫

腕神経叢損傷（BPI）（分娩麻痺を除く）の治療とその結果を7年間の自験例で検討した．剝離術のみの症例は除き，神経再建・機能再建した症例は42症例であった．

1) 腋窩神経・肩甲上神経同時損傷が8例あり，BPI で肩機能のみ障害されている場合はまずこの type の損傷を念頭におくべきである．腋窩神経の損傷部位は烏口突起直下であり，肩甲上神経の損傷部位は上幹より分岐する部分から肩甲上切痕の部分までである．神経移植だけで全例とも肩機能は回復した．

2) BPI 根引き抜き損傷で Th_1 のみ機能している症例が8例ある．手指・手関節の屈曲は可能である．

そのような症例には肋間神経移行で筋皮神経を再建し，二頭筋のもつ肩の安定性・前腕回外作用も期待した．手指・手関節機能は残存筋力を強化した後に腱移行で機能を再建し，肩には muscle transfer を用いて良好な上肢機能を獲得した．

8　腕神経叢損傷に対する肋間神経移行術

大阪医科大学整形外科　阿部宗昭
土居宗算
井上　隆
小野村敏信
三島救命センター　土肥恒夫

外傷による腕神経叢損傷例のうち肋間神経移行術による肘屈筋の機能再建を行い，術後18ヵ月以上経過した21例につき術後成績を調査したので報告する．

受傷原因は単車事故18例，軽四輪による事故1例，機械にまき込まれたもの2例である．受傷時年令は6才から50才までであり，20才以下が症例の67%を占めている．受傷から手術までの期間は3ヵ月以内が10例，3〜6ヵ月までが7例，6〜12ヵ月が2例，1年以上のものが2例である．麻痺型は上位型が3例，全型が18例である．

術後成績を上腕二頭筋筋力で評価すると，4が11例（52.4%），3が3例（14.3%），2が4例（19.1%），1が2例（9.5%），0が1例（4.7%）であった．筋力0の例は初期の症例であり，誤まって前腕内側皮神経と縫合したと思われる例である．

術後の筋力回復の経過は6ヵ月前後で上腕二頭筋の収縮を認める場合が多いが，9ヵ月で筋力2に達したものはすべて4の筋力が得られていた．一方，9ヵ月で筋力1にとどまっていたものは1例を除いて2以上の回復はみられなかった．

成績に影響をおよぼす因子を検討すると，年令では30才以下では72%が筋力3以上であったが，30才以上では成績良好例は3例中1例のみであった．手術までの経過期間との関係では6ヵ月以内に手術を行ったものは78%が3以上の筋力が得られたが，6ヵ月以後では2以上に回復した例はなかった．また，成績不良例の中には術後のリハビリテーションが十分に行えなかったものと意欲がなかったものがあり，患者の motivation も成績に影響をおよぼしているように思われた．

以上より肋間神経移行術の成績を向上さすには，出来るだけ早期の手術が望ましく，術後のリハビリテーションへの動機づけも大切であると考えられる．

9　神経交差縫合術術後の機能回復について

大阪大学整形外科　河井秀夫
政田和洋
川端秀彦
正富　隆
田辺　誠
村井正和
小野啓郎
大阪厚生年金病院整形外科　太田市郎
星ヶ丘厚生年金病院整形外科　北野継弐
国立呉病院整形外科　山本浩司
大阪労災病院整形外科　露口雄一
香川医科大学整形外科　多田浩一

筋皮神経への肋間神経交差縫合術を行い，筋力回復の得られた23症例について，上腕二頭筋，肋間筋および呼吸サイクルとの関係を検討したので報告する．症例は23例であり，男22例，女1例，右側8例，左側15例であり，手術時年令は17才から46才，平均24才であった．術後経過観察期間は2年から17年8ヵ月，平均5年であり，上腕二頭筋筋4＋6例，筋力3＋〜4，　13例，筋力3　1例，筋力3－　3例であった．筋電計2チャンネルにて表面電極により上腕二頭筋および肋間筋から筋電位を導出し，同時に胸郭呼吸ピックアップ電極により呼吸曲線が吸気相と呼気相の矩形波になるように導出し，ミニポリグラフに筋電位，その筋電積分値および呼吸曲線を記録した．安静呼吸時には呼気相で筋活動電位が23例中13例に認められたが，筋収縮のみで臨床上とくに支障はなかった．500gの負荷を与えて肘を90度屈曲させたときには23例中11例に呼吸の影響が有意にみられた．その中で7例は，上腕二頭筋筋電量は吸気時に有意に増大し他の4例は呼気相で有意に増大した．術後経過観察年数と吸気相，呼気相での有意差の有無については一定の関係がみられなかった．上腕二頭筋の筋力および持久性は吸気相と呼気相で有意差がないものが必ずしも優れているわけではなく，むしろ呼気相に上腕二頭筋筋電量が有意に増大する症例が良好な臨床成績を示した．肋間筋と上腕二頭筋との関係では深吸気時，咳，くしゃみなどの胸郭を激しく動かせる動作のとき両者の筋活動はよく同期した．

10 筋肉移植術と神経移行術による腕神経叢麻痺（全型・引き抜き損傷）の手・指機能再建

山口大学整形外科 土井一輝
酒井和裕
伊原公一郎
白石元
金子和生
河合伸也

腕神経叢麻痺（全型・節前損傷）に対する手指機能再建へのアプローチとして，演者らは，筋肉移植術と神経移行術による方法を開発，報告してきたが，今回は，とくに，初期例の遠隔成績と工夫について報告した．

【手術々式】 全型・節前損傷型の腕神経叢麻痺に対する手指機能の基本的再建術式は，①広背筋か大腿直筋の遊離移植術による肘屈曲と手指屈曲同時再建（神経は副神経に縫合），②肋間神経と橈骨神経縫合による肘，手関節伸展再建，③肋間神経皮枝と正中神経縫合による手の知覚機能再建からなっている．この基本術式に肩関節固定術を追加してきた．

【症例】 この基本術式によって手指機能再建を行った症例は6症例である（第1群）．広背筋移植による手指屈曲再建は6例に，肋間神経の橈骨神経の neurotization は3例に，正中神経への縫合は2例に行った．

【結果】 移植した筋肉はすべて生着した．術後経過期間は2年から5年である．全例に指屈曲機能の獲得が得られた．手指の TAM はフリーの状態で平均60度，スプリントなどでの指伸展の補助をすれば120度であり，筋力は MMT で3〜4である．全例に Claw 変形を合併している．肘機能は平均90度の屈曲が可能で，屈曲力は30〜50 N である．拮抗筋の回復は上腕三頭筋で MMT 2〜3，手関節伸展は MMT 2 である．知覚の回復は最高で手掌部に S-W テストで4.17の回復が得られている．強い手指屈曲の割には，Claw 変形のため ADL での有用な手にはなっていないが，フックグリップにて約5 kg のケースの挙上，運搬は可能である．

【考察】 筋肉移植術により肘屈曲だけでなく手指屈曲機能の回復も可能になったことは，今後の腕神経叢麻痺の機能再建方法に大きな方針変更をもたらすものと考えられる．ただ，現状の再建方法のみでは，Claw 変形の矯正，移植筋の力の分散，bow string の問題などがあり，いまだ，ADL で有用な手とは言いがたい．この問題解決のため，拮抗筋の再建，遊離筋肉移植の追加を行った．

11 第5中手手根関節脱臼骨折の2例

近畿大学整形外科学教室 保脇淳之
田中清介
菊池啓
中野彰夫
山崎晴彦
段秀和
戸谷由樹

母指の中手手根関節（以下 CM 関節と略す）は，Bennett 骨折に代表されるように多数の報告例があり，一方第5 CM 関節脱臼骨折も Bennett 骨折の mirror-image 損傷として報告例が散見される．われわれはこれらと少し異なった第5 CM 関節脱臼骨折の2例を経験したので報告する．

症例は28才および21才の男性で共に手背部の腫脹と疼痛があり，初診医にてギプス固定を受けた．ギプス除去後手関節尺側の疼痛と腫脹を主訴として当科を受診した．

X 線の A-P 像および側面像では診断が困難であったが，30度回内位撮影が有用であり，有鉤骨背側の骨片および第5 CM 関節にて第5中手骨の背側への亜脱臼が明かとなった．側面断層撮影にても第5中手骨の背側亜脱臼および有鉤骨の背側の骨折が認められた．徒手的に整復不能であったため，観血的整復を試みた．

それぞれ術後1年9ヵ月と9ヵ月であるが骨癒合は良好であり再脱臼も認められない．

考察

第4中手骨骨折にともなう第5 CM 関節の脱臼骨折はまれであり，またX線上明かな所見がみられないため，CM 関節脱臼骨折の診断はしばしば見逃されやすいとされている．

われわれの症例の受傷機転は第5中手骨頭よりの軸圧が，第5中手骨基部の脱臼と有鉤骨背側の骨折をおこしたと考えられる．

診断は臨床所見のほか，X 線像により確定されるが，正面および側面像では診断に難渋することがあり，前腕30度回内位での撮影と断層撮影や CT 像が有用と考えられる．

治療は新鮮例では徒手整復による整復位保持が容易で，随伴する骨片が小さければ外固定のみでよいとされているが，陳旧例では，症例により，靱帯再建術や

観血的整復固定術や関節固定術が必要である．

12 Kienbock 氏病に対する橈骨短縮術後の手関節尺側部障害に関して

三重大学整形外科 平田 仁
松岡宏明
荻原義郎
鈴鹿回生病院 片岡紀和
藤澤幸三

われわれは1976年以来本症患者に対し橈骨短縮術を治療期間を短縮し月状骨の修復を助ける治療法と位置づけて積極的に行ってきた．症例は男性6例，女性5例，計11例であった．いづれも利き腕での発生であり，病期をLichtmanにしたがい分類するとII期が3例，III期が8例であった．術前のulnar variance はplus variant，zero variant，minus variant がそれぞれ6例，2例，3例であった．これらの症例を，X線所見，疼痛，握力，職種の変更，可動域に関して検討し，また，中村らにしたがい治療成績を検討した．X線所見は Stahl index，Carpal Hight Ratio，Carpal Ulnar Distance Ratio に関してその変化を追った．Stahl index，CHR は何れも一定の傾向を示さず，この術式で月状骨，手根骨配列の形態学的な修復は望めないものと思われた．これに対しUCDR は何れの症例でも増加しており中村が報告しているように本術式には手根骨の尺側移動を矯正する効果があるものと思われた．可動域は余り改善を認めなかったが過度の plus variant 例では尺屈の制限が認められた．疼痛，握力に関しては全体として満足する結果であった．尺側部痛は術後の ulnar variance が3mm以上の4例で認められた．何れの例でも時と共に改善傾向を認め，追跡調査時に疼痛を残していたものは1例のみであった．最終の成績は優4例，良2例，可4例，不可1例であった．Palmer，Trumble らは生体工学的な検討より ulna variance を変化させることで負荷の伝達を尺側へと移動し得ること，この効果は全可動域を通して認められ得ることを証明した．Trumble によればこの効果は2mmまでにその90%が得られている．以上のことよりわれわれは充分な月状骨への除圧効果を得，かつ尺側部の問題を予防するためには2mm以内の plus variant を目標とすべきと考えた．また，本術式後の尺側部痛が余り高度でなかったのはCUDRの増大による尺側への免荷効果とVISI変形による負荷の橈側への移動のためではないかと考えた．

13 RA 患者における遠位橈尺関節の問題点

関西医科大学整形外科 山本 学
小川亮恵
児島 新
森本忠信
西川正治

当教室で手関節滑膜切除術を施行したRA患者42例48関節について調査した．尺骨頭を温存した滑膜切除術33関節，Darrach 法を併用したもの10関節，Kapandji 法を併用したもの5関節である．

（評価方法） 疼痛，腫脹，関節可動域，橈骨遠位端の傾斜角，手根骨の尺側移動傾向，carpal hight ratio について術前と今回の調査時で比較した．

（結果） 疼痛および腫脹の改善は，Darrach 法または Kapandji 法施行群と尺骨頭温存群との間に有意差はなかった．関節可動域ではコントロール群と尺骨頭温存群とには有意差がなかったが，Darrach 法または Kapandji 法では前腕の回旋運動が著しく改善された．X-P上，手術群とコントロール群とに手関節部の破壊の進行に大きな差はなかった．橈骨遠位端の傾斜角は Darrach 群で最も増加し，Kapandji 群と尺骨端温存群は傾斜角はむしろ軽度に減少していた．手根骨の尺側移動は Darrach，Kapandji 群に多く，尺骨頭温存群で最も少かった．手根骨全体の破壊度は Darrach 群および，尺骨頭温存群で同様に carpal hight の高度の減少を認めた．

（考察） 以上の結果より，滑膜切除術の消炎効果は尺骨頭を温存しても十分にその成績は得ることができると考えられる．非手術群との比較で，RA の自然経過の影響を受けることが明らかになった．以上の知見から，手関節の滑膜切除術は，

1. 術後数年間は確実な消炎効果が期待できる．
2. 尺骨遠位端はできるだけ温存するのが望ましい．
3. 遠位橈尺関節の障害による回旋制限例には Kapandji 法などの尺骨末端の処置の併用が望ましい．

と言える．

14 CTscan を用いた前腕回旋機構に関する研究 —Bowers 法が前腕回旋機構におよぼす影響—

大阪市立大学整形外科 中本俊毅

楠　正敬
香月憲一
安田匡孝
国立泉北病院整形外科　釜野雅行

遠位橈尺関節障害に対して有効な Bowers 法が前腕回旋機構におよぼす影響を解明することを目的にCTscan を用いて調査した．

【対象・方法】 正常成人 volunteer 12名24肢（以下正常群），および Bowers 法を施行した，RA 3例，乾癬性関節炎1例，ulnocarpal abutment syndrome 1例の計5例（以下 Bowers 群）を対象に，独自の回旋用固定架台を用い，近位・遠位橈尺関節，前腕骨幹部近位・遠位の4ヵ所でCT撮影を行い，回旋中間位，30°，最大回内位，30°，60°，90°，最大回外位の7肢位における，前腕骨間距離，radioulnar rotation，橈尺関節の回旋軸の変動を調査した．

【結果】 正常群では，骨間距離は回内位で減少し，中間位から軽度回外位で最大となった．回内位より，回外位の方が骨間距離が大きかった．Bowers 群の骨間距離は正常群に比べ小さく，正常群と異なった変動パターンを示した．前腕回旋可動域は平均191.5°，うち橈尺骨間で136°，手関節以遠で55.5°であり，約70%が橈尺骨間で，約30%が手関節以遠で行われていた．その内訳は橈尺骨間の回内28%，回外43%，手関節以遠の回内・回外各々15%であった．一方 Bowers 群では，1例のみ正常と同様の傾向を示し，他の4例には一定の傾向はなかった．遠位橈尺関節の回旋中心は，正常群では尺骨頭中央部にあるが，Bowers 群では回旋に伴い移動し，尺骨茎状突起と遠位橈尺関節の間で移動する例が2例，遠位橈尺関節から逸脱する例が3例認められた．変動の激しい3例はすべて，骨間距離の短縮が著明であった．

【考察】 Bowers 法を行った全例に，症状，可動域とも良好な成績を得，患者の満足度も高い．しかし，明らかに橈尺骨は接近し，さらに回施運動に伴う回旋軸の変動が認められた．Bowers 法によって，回旋可動域が損なわれることはほとんど無い．しかし，それは Bowers が長所として挙げる生理的な回旋運動ではなく，橈尺骨の接近により妨げられる可動域を，回旋軸の変動が代償することが判った．

15　Ulnar Variant の A. D. L. におよぼす影響—橈骨遠位端骨折について—

広島大学整形外科　望月　由
村上恒二
林　淳二
生田義和

橈骨遠位端骨折は日常比較的多くみられ保存的治療が一般的である．しかし保存的治療の結果，橈骨関節面の転位が残存したり，遠位橈尺関節の不適合が生じて日常生活（以下 A. D. L. とす）に支障をきたす症例がある．われわれは過去7年間に当科を受診した橈骨遠位端骨折217例のうち16才以上の症例で腱損傷や神経損傷などの合併症を認めず，保存的に加療された118例のX線所見と A. D. L. との関係を調べた．その結果，Ulnar Variant と A. D. L. の相関は認められたが，Palmar tilt と A. D. L. の相関は認められなかった．とくに Ulnar Variant が＋6 mm 以上の症例では A. D. L. 評価が総合点の60%以下であった．一方 Palmar tilt と A. D. L. の相関は認められなかったが，Palmar tilt が背屈20°以上の症例は A. D. L. が障害される傾向が認められた．これらの所見をもとに，昭和58年以降当科で行われた橈骨遠位端骨折後変形治癒に対する骨切り術10例の術後成績に検討を加えた．症例の内訳は，Colles 骨折9例，Smith 骨折1例であった．性別は男性6例，女性4例，年令は17才から82才，平均47.4才であり，受傷から手術までの期間は6ヵ月から3年10ヵ月，平均1年2ヵ月で，術後追跡調査期間は7ヵ月から4年，平均2年11ヵ月であった．術式は矯正骨切り術4例のうち1例に Darrach 法を併用，Milch 法4例，Darrach 法1例，Kapandji 法1例であった．矯正骨切り術は Palmar tilt が背屈20°以上の症例に，Milch 法は Ulnar Variant が＋6 mm 以上の症例に行い，Kapandji 法は遠位橈尺関節面が不整な症例に行った．術後成績は疼痛，関節可動域，握力，A. D. L. の4項目で評価した．各項目ともほとんどの症例で改善が認められたが，矯正骨切り術を行った4例中2例は plus の Ulnar Variant が残存し術後成績が不良であった．

16　尺骨茎状突起骨折を伴う，遠位橈尺関節の脱臼に対する手術的治療

国立鯖江病院整形外科　安藤則行
西下淑文
川崎医科大学整形外科　山野慶樹
長谷川　徹

渡　辺　博　義

日常の外来診療で，遠位橈尺関節の痛みや前腕の回内回外運動の制限および関節の動揺性による不快感を訴える患者に遭遇することは少くない．これらは，しばしば手関節部の損傷後などに見られ，最近では，その原因の1つに三角線維軟骨複合体（triangular fibrocartilage complex 以下 TFCC と略す）があることが示唆されてきた．

今回われわれは，Galeazzi 骨折や橈骨遠位端骨折に合併する尺骨茎状突起骨折の骨接合により，TFCC ひいては遠位橈尺関節の修復がある程度可能と考え積極的に骨接合を行ってきた．当科で尺骨茎状突起の骨接合を行った症例は15例で，うち Galeazzi 骨折が4例，橈骨遠位端骨折に伴うものが10例，舟状骨骨折を伴うもの1例であった．全例に茎状突起の骨癒合が得られ，術後成績もほぼ満足いく結果であった．

TFCC の機能には，尺側手根の stabilizer，shock absorber としての機能，および遠位橈尺関節の stabilizer としての機能がある．このため，損傷した TFCC を手術的に安易に切除すべきではなく，出来る限り修復しなければならない．

TFCC の多くが付着する尺骨茎状突起を整復し TFCC を良好な位置に戻すことは，とくに遠位橈尺関節損傷を伴う例に対しては，将来の疼痛の発現の予防や回外回内運動に対して良好な結果をもたらす．

17　遠位橈尺関節脱臼（新鮮例）の治療経験

袋井市民病院整形外科　田　村　幸　久
小早川　雅　洋
北小路　隆　彦
名古屋大学分院整形外科　井　上　五　郎

新鮮遠位橈尺関節脱臼の治療において，亜脱臼の残存，回旋運動制限など治療に難渋することが多いのにかかわらず，その治療方法，成績を述べた報告は少い．今回過去7年間に経験した12症例12関節について，その治療方法および成績について検討したので報告する．

全例尺骨頭背側脱臼であり，症例の内訳は Galeazzi 骨折に合併したもの8例，橈骨遠位端骨折に合併したもの2例，外傷性遠位橈尺関節脱臼2例である．

〈治療法〉　橈骨骨折は全例観血的内固定を行い，尺骨頭背側脱臼に対しては整復位ギプス固定8例，尺骨茎状突起骨折骨接合術2例，観血的整復・靱帯修復術を2例に行った．術後外固定は4〜6週間，平均5週間行った．

〈結果〉　経過観察期間は平均1年2ヵ月，橈骨骨折は全例骨癒合が得られ，変形・短縮は認めなかった．術後可動域は健側比回内平均88%，回外平均96%であり，回内制限をきたす症例が多かった．4例に尺骨頭亜脱臼が残存し，うち3例に回旋運動時疼痛を訴えていたが，いずれも保存的治療を行った症例であり，茎状突起骨接合術または靱帯修復術を行った症例の成績が良好であった．

遠位橈尺関節の安全性には triangular fibrocartilage complex (TFCC)，とくに遠位橈尺靱帯が重要な役割を果たす．脱臼に対し保存的に治療した症例の50%に亜脱臼の残存がみられたことより，保存的治療では靱帯が修復されなかったり靱帯の弛緩が残存する可能性があるため，できれば観血的に修復することが望ましいと考える．尺骨茎状突起骨折が大きな骨片として存在する場合はこれを正確に整復固定し，骨片が小さかったり無い場合には観血的靱帯修復術を行うべきであると考える．

18　外傷後の陳旧性遠位橈尺関節脱臼・亜脱臼例の検討

広島大学整形外科　林　　淳　二
堀　田　恵　司
望　月　　由
村　上　恒　二
竹　本　元　則
生　田　義　和

近年，遠位橈尺関節における種々の問題の解明がすすんでいるが，同関節の脱臼・亜脱臼に関してはいまだ多くの問題を残している．昭和58年以降現在までに当科にて手術を行った外傷後の陳旧性遠位橈尺関節脱臼・亜脱臼例は男2例，女3例，合計5例であり，受傷時年令は8才〜53才，平均23.2才，調査時の術後経過期間は4ヵ月〜6年6ヵ月，平均2年1ヵ月であった．橈骨より見た相対的尺骨頭背側亜脱臼は2例，掌側亜脱臼は1例，前腕回外位にて掌側脱臼するものは2例であった．今回はとくに前腕回外時掌側脱臼例2例について詳述するとともに，学生実習用解剖屍体を用いた実験モデルにて得られた知見を加えて報告した．

症例1：24才男性．7年前に，左 Galeazzi 骨折および Colles 骨折も別々に受傷した．左手関節痛，握力

の低下を訴え，前腕回外位での尺骨頭掌側脱臼が認められた．レントゲン上，橈骨中末梢1/3での橈屈6°背屈16°の変形，尺骨萎状突起偽関節，ulnar plaus varience 4 mmが認められた．橈骨の矯正骨切り，尺骨短縮術を行い，術後6ヵ月現在，軽度の尺屈制限はあるが経過は良好であった．症例2：14才女性．8年前の左尺骨茎状突起骨折の偽関節で左手関節痛および前腕回外時尺骨頭掌側脱臼が認められた．尺骨茎状突起のワイヤー締結術を行った．術後3ヵ月，20 kgのバーベル挙上時に尺骨頭の偏位に気づいた．レントゲン上，ワイヤー締結部の離解はないが，掌側亜脱臼が認められた．

考察）Ekenstamは，遠位橈尺関節の制動因子としてはTFCCが最も重要であると報告している．われわれの実験モデルでは，TFCCの切離だけでは脱臼は起らず，関節包の切離を加えると脱臼を起しえた．この結果より，遠位橈尺関節の脱臼に関しては，骨性構造，骨間膜，TFCCのほかに関節包も重要な因子であると考える．

19 Ulnocarpal abutment syndromeの画像診断

名古屋大学分院整形外科　渡辺健太郎
中村蓼吾
井上五郎
今枝敏彦
鈴木潔
柘植哲
名古屋大学整形外科　三浦隆行

Ulnocarpal abutment syndromeは手関節尺側の疼痛の原因としてしばしばみられるがその特有な症状に欠けるため診断が困難なことも少くない．本症と診断された15例(外傷後に生じたもの8例，外傷の既往のないもの7例）に対して各種画像検査（レ線撮影，骨シンチ，関節造影，関節鏡）を行い，その診断に有用と思われる所見について検討した．外傷例の原因は橈骨骨折（遠位端・骨幹部）であり可動域制限や握力低下などの程度が比較的強くみられる．一方，非外傷例では重作業者や手関節使用頻度の高い職業が多く可動域制限や握力低下などの程度は比較的軽いことが多い．

レ線像（15例）ではulnar varianceは外傷例では対健側比1〜12 mm plus（平均4.0 mm plus）で月状骨・三角骨・尺骨の骨変化は75%にみられた．非外傷例ではulnar varianceは0〜5 mm plus(平均2.8 mm plus）であるが対健側比は0〜1.5 mmとわずかであり骨変化は57%にみられただけであった．骨シンチ（11例）は骨変化のない非外傷例でも陽性所見が得られた．外傷例では個々の骨の同定が困難なことが多く非外傷例により有用な方法と思われた．関節造影（13例）は61%にTFCCでの交通を認めたが非外傷例に高率であった．またその断層撮影は交通部位や範囲を知るうえでより情報量は大きかった．関節鏡（7例）は施行した全例にTFCCの磨耗や穿孔を認め，直接TFCCが観察できる点で障害の程度の的確な把握が可能であった．

単純レ線像で明らかな所見のないulnocarpal abutment syndromeに対し骨シンチ・関節造影・関節鏡はしばしば有用な所見を与えてくれる．骨シンチは非外傷例により適当であり，関節造影・関節鏡はTFCCの障害の程度より把握でき治療方針を立てるうえでも有用であった．

20 手関節鏡による手関節尺側部痛の診断と治療

山口大学整形外科　木戸健司
土井一輝
桑田憲幸
伊原公一郎
山本学
河合伸也

手関節尺側部痛の診断と治療における手関節鏡の意義について検討した．対象は当科にて関節造影，関節鏡を行った尺側部痛症例36例で造影前の診断ではTFCC損傷5例，原因不明の手関節痛6例が含まれていた．

関節造影では23例にDRUJに造影剤のleakを認め，造影前にTFCC断裂が疑われていた5例はいずれもleakを認めた．他にも造影前，原因不明の手関節痛と診断されていた6例中2例に，また尺側部痛と直接関係がないと思われるKienbock病の1例にleakを認め，TFCC断裂がこれら3例の尺側部痛の原因と考えられた．

関節鏡では28例にTFCCの断裂を認め，うち2例は関節鏡前には原因不明の手関節痛と診断されていたもので，1例は転移の無い橈骨遠位端骨折例であり，これら3例はTFCC断裂が尺側部痛の原因と考えられた．関節鏡所見をもとにTFCC断裂を分類すると外傷性9例，変性性19例で他の断裂に至らない変性所見

を3例に認めた．関節鏡は手関節尺側部痛の診断において，TFCCの水平断裂の診断，病的意義の把握（外傷性と変性性の鑑別），ulnocarpal abutment syndrome の進行度の把握が可能である点において優れていた．

鏡視下手術は14例に行い，内訳はTFCC切除13例，尺骨頭削除5例，TFCC縫合1例で，他に直視下TFCC縫合術を1例に行った．外傷例，初期変性断裂例（class IIC）では鏡視下TFCC切除にて良好な結果を得たが，変性の強い Class IID，IIE例では鏡視下TFCC切除，尺骨頭削除では症状の改善は得られなかった．若年者ではTFCCの shock absorber, stabilizer としての機能を温存するため，血行のある辺縁部断裂では縫合術を考慮することも必要で，その鏡視下手術の可能性についても言及した．

21 Ulnar variance が手関節へおよぼす影響—関節接触面積および関節応力の検討—

大阪大学整形外科　田辺　誠
河井秀夫
政田和洋
川端秀彦
正富　隆
村井正和
小野啓郎

橈骨短縮による ulnar plus variance のモデルを作り，荷重による関節接触面積ならびに最大応力の変化について調べ，手根骨の動きから考察を行ったので報告する．上肢切断肢ら−35℃にて保存したものを用い，上腕から以遠の骨関節包靱帯モデル2例について行い，第1，2，5中手骨をピンにて髄内固定し，さらに中手骨を骨セメントにて固定．上腕は自家特製のC-C lampで固定．荷重試験機は島津オートグラフS-500Cを用い手関節中間位，橈屈位，尺屈位で，荷重は50 N，100 N，200 Nにて行った．橈骨は遠位1/3で骨切りをしミニホフマン創外固定器で固定．variance 0 mm，2 mm，4 mm，6 mmにて荷重をかけた．関節接触応力は富士フィルムプレスケール超低圧用，低圧用にて最大応力を求め，接触面積はシリコンゲルと硬化剤を関節内に注入し荷重後写真撮影を行い接触部分を面積計にて測定した．手根骨の動きは単純レントゲン正面像，側面像にて橈骨，月状骨，舟状骨などの関係を測定した．関節接触面積の総和は荷重の増加にともなって増加するが，各関節面では一定の傾向を示さず，ulnocarpal joint においても variance の増加によっても増加しなかった．関節最大応力の分布では手関節中間位にて variance の増加とともにR-L間は低下しR-S間，TFC-L間は上昇するが，variance が4 mmを越すとTFC-L間は低下した．レ線計測より variance の増加により手根骨は橈側移動，橈側回旋をするためTFC-L間の力の方向が変わりこの変化がおこると考えられる．Ulnocarpal abutment syndrome の原因として考える場合，Ulnar variance の増加と痛みなどの臨床症状が必ずしも相関しない可能性が示唆された．

22 遠位橈尺関節の動態計測

竜操整形外科病院　西山　徹
角南義文
高知医科大学整形外科　貞廣哲郎
野並誠二
山本博司

手関節尺側の痛み原因として，ulnar variance の増大が病態に関与していると思われる．手関節に対する橈屈・尺屈・掌屈・背屈各方向についての動態に関しては詳しく研究されているが，長軸方向に対する研究はほとんど見られない．われわれは手根骨にかかる軸圧によって生じる手根骨配列の異常が，手関節部における症状と関係しているのではないかと考え，今回の研究を行った．

【方法】 手関節部に症状がない20才から26才のボランティアの24名・48手関節の健常者を対象として，長軸方向の軸圧を考慮した動態撮影を行った．2方向撮影を行い，求められたレ線計測値をパソコンを用いて統計処理を行った．また，上肢に症状を有さない46名92手関節においてスライドに示すような前腕中間位に対する手掌面の相対的外旋角度を goniometer を用いて測定した．統計手段は，Student-t test および回帰直線分析法を用い危険率1%未満のものを有意とした．

【結果】 負荷群では，ulnar variance・Palmer's index・radiolunate angle・scapholunate angle が増加し，尺骨頭が橈骨に対して背側に偏位していた．30才未満の群では10.75°±1.04°40才以上の群では21.54°±1.04°で危除率0.1%未満の有意差を認め，左右差も30才未満の群よりも40才以上の群で明らかであ

り，右側が有意に回旋角度が大きかった．また，左利きの人間では，左側の方が回旋角度の大きいものが多かった．

【考察】 グリップ動作により橈骨の見かけ状の短縮が生じ，ulnar variance が増大する．手関節の相対的外旋角度は，年令との間に強い相関関係が存在し，手関節の加令による ulnar variance の増大の一要因と推測される．仮説として，尺骨小頭に月状骨が当たるために，力学的には前腕に対して手根骨が相対的外旋方向・橈側に変位するような力が働くと考えられる．この現象は，貞廣が述べている手関節における過令変化とよく一致する．

23 遠位橈尺関節障害に対する手術法

香川医科大学整形外科 島田幸造
多田浩一
吉田竹志
柴田徹

遠位橈尺関節部，尺骨遠位端部に障害を有する症例に対し施行した種々の手術法について，その治療成績を検討した．

〈対象と方法〉 症例：男性 10 例 11 手，女性 5 例 5 手，計 15 例 16 手．手術時年令：11～62 才，平均 39.5 才．術後経過期間：5 ヵ月～3 年 10 ヵ月，平均 2 年 3 ヵ月．症例別内訳：①外傷性 TFCC 損傷 5 手．② Ulnocarpal Abutment Syndrome 4 手．③橈骨骨折後変形治癒 4 手．④成長障害に伴う遠位橈尺関節不適合 3 手．術式：遠位橈尺関節の適合性の解剖学的修復を目的に行った．術式別では，TFCC 周縁部損傷の修復（①②③の 9 例），尺骨の短縮（①②③の 8 例）または延長（④の 2 例）による ulnar variance の矯正，矯正骨切りによる橈骨遠位端の変形：偏位の矯正（③④の 4 例）を行った．変形の強い③の 1 例には Lauenstein 法を行った．臨床症状を疼痛，可動域，握力，安定性より 10 点満点で評価した．レ線所見は，ulnar variance を継時的に測定し，術前術後の関節造影にて TFCC の修復の成否を評価した．

〈結果〉 臨床症状は，術前平均 4.6 点から術後 1 年で平均 7.4 点と改善した．その後成績不良例 2 例に再手術を行い，最終追跡時平均 8.5 点であった．成績不良例は，矯正不足や術後移植骨の collapse などにより ulnar plus variant が遺残または再発した例であり，それらでは修復した TFCC の術後再断裂を認めた．術後関節造影所見から，TFCC の修復が得られた群と修復し得なかった群に分けて検討した．術後臨床症状は前者で 8.8 点，術者で 6.3 点と，前者で有意に良好であった．術後 ulnar variance は，前者で平均 0.0 mm と良好なのに対し，後者で平均 3.5 mm と plus variant が遺残または再発していた．

〈まとめ〉 遠位橈尺関節障害の治療においては，橈骨尺骨間の適合性の回復，とくに zero variant への矯正が重要である．その場合，TFCC 周縁部損傷の修復も可能である．解剖学的整復位の得られた症例の術後成績は良好であった．

24 手関節尺側痛に対する手術症例の検討

広島県立身障者リハビリテーションセンター 水関隆也
津下健哉
定地茂雄
重信浩一
村田英明
玉西利範
広島大学医学部整形外科 生田義和

尺骨骨頭およびその周辺は手関節の中でも構築が複雑で，日常診療において同部の痛みを訴える患者は少くない．今回，さまざまな疾患から生じる尺側手関節痛に対して手術療法を施した症例を追跡調査し，その妥当性を検討した．

（対象） 過去 5 年間に尺側手関節痛の患者に対して行った手術総数は 22 例 23 手であった．手術時年令は 10 才～81 才，平均 43.3 才，術後平均追跡期間は 2 年 7 ヵ月であった．原疾患別に分類すると，遠位橈尺関節変形性関節症（以下，OA）7 手，尺骨 abutment 症候群 5 手，橈骨骨折変形治癒による尺骨骨頭障害 3 手，月状三角骨間靱帯損傷，尺骨茎状突起偽関節，三角繊維軟骨（以下，TFC）損傷，原因不明，がそれぞれ 2 手ずつであった．これらに対して用いた術式は，Darrach 法：4 手，病巣廓清・摘出術：4 手，尺骨短縮術：4 手，Lauenstein 法：3 手，月状三角骨間固定術：2 手，尺骨頭軟骨下骨切術，Baldwin 法，外科的探索が各々 1 手ずつであった．

（結果） 痛みの術前後の変化を 4 段階に分けて評価した．その結果，Excellent は 11 手，Good は 6 手，Fair は 6 手，Poor は 0 手であった．Darrach 法に Fair の評価が 4 手あった．他に尺骨短縮術，茎状突起切除術に Fair が 1 手づつあった．以前には橈骨手根

関節からのみ造影剤を注入しTFC損傷を判断していたが，TFCの尺骨付着部周辺に部分断裂はこれでは描出されない．原因不明手関節痛1手のDebridement後痛みがとれたこと，逆にTFCをそのままとした遊離茎状突起摘出術の1手に痛みが残存したことなどから関節造影で見落とされていたTFC損傷が痛みの原因であったと推測された．

（まとめ） 術後愁訴はDarrach法に最も多く，尺側支持機構を温存する術式が望ましい．有痛性TFC損傷は尺骨茎状突起付着部周辺の損傷にあると思われた．

第4回東日本手の外科研究会抄録

日　時：平成2年2月17日
会　場：東京都　津田ホール
世話人：鳥　山　貞　宜
日本大学医学部整形外科学教室

1　先天性両側多発性指伸筋腱脱臼の1例

日本大学整形外科　及　川　久　之
龍　　順之助
木　内　哲　也
田　中　　潔
松　本　不二夫
鳥　山　貞　宜

我々は，今回極めてまれな先天性両側多発性指伸筋腱脱臼の1例を経験したので報告した．症例：14才男性，主訴は両手指の伸展障害．10才の頃，特に誘因なく左中指の伸展障害出現．以後両側母・中・環・小指の伸展障害も時々出現した．当科初診時，手を握った状態では，伸筋腱が，母・中・環指は尺側へ，小指は橈側へ脱臼するのを認めた．治療は両側の母・中・環・小指のMP関節部での腱形成術を津下法（expansion hoodの縫縮術）に準じて施行した．指伸筋腱脱臼の分類は外傷性，先天性，退行性の3型（McCoyら）に分けられ，おもにRAによるものが多い．指伸筋腱の先天性脱臼の報告は少なく，特に両側多発例は極めてまれである．今回の症例は，10才の頃より脱臼がみられること，外傷の既往がないこと，両側多発性であること，術中所見よりexpansion hoodの弛緩がみられることより先天性に分類した．術後約4ヵ月の現在，経過良好で再脱臼はみられていない．

発言と質問　　手の外科研究会　田島　達也

先天性とされているが10才過ぎてから発症していること，小指においては尺側でなく橈側に脱臼していることは，骨と腱の間に成長のアンバランスがあり腱の長経成長が指列骨のそれに追いつかないことがメカニズムとして考えられる．

なお，環指EDCの腱間結合を切離することにより環指MP関節の独立進展が改善されるのでピアニストなどに応用されるという考えは正確に実証されていないといわれているが演者の例で術後環指の単独MP関節進展が改善されたか否か確認していたら教えてもらいたい．

回　答　　日本大学整形外科　及川　久之

術後，環指のMP関節単独の伸展が改善されたかどうかは確認していません．

今後確認したいと思います．

質　問　　弘前大学整形外科　藤　　哲

私も最近，両側性中・環指伸筋腱脱臼の症例を経験しました．この症例ではスポーツ（スキー）が誘因となりpainが生じて受診しましたが，先生の症例では何か症状発現に誘因となったものはなかったでしょうか．

私はpainの強い中指のみ手術を行いましたが，脱臼が認められれば全指に手術をした方がよろしいのでしょうか？

回　答　　日本大学整形外科　及川　久之

症状発現の誘因は特に認められませんでした．これがこの症例を先天性とした1つの理由でもあります．

手術の適応については，一般に，疼痛などの症状がある場合行なわれているようです．今回の我々の症例の場合，両側多指にわたるため，箸を使うときや，鉛筆を持ったりといった日常生活上不自由があったために手術を施行しました．

2　先天性水腎症をともなう母指形成不全の1例

岩手医科大学整形外科　古　町　克　郎
阿　部　正　隆
斉　藤　　満
近　藤　晃　弘
折　居　俊　彦

〈目的〉先天性水腎症をともないBlauth III度の母指形成不全例を経験したので報告する．〈症例〉在胎中より水腎症を指摘され生後3ヵ月で腎瘻を増設している．2,450 g帝王切開にて仮死分娩す．生下時より右母

指が小さく僅かな伸展以外の自動運動は不能であった．CM 関節部に異常可動性を認める．その後の発達に遅延はみられない．レ線上右母指は2指節で，中手骨基部は欠損する．生後3才7ヵ月で小指外転皮弁および中指の浅指屈筋腱による対立筋形成術を施行した．痕跡的な1本の伸筋腱以外に腱様の構造はみられなかった．現在，母指は対立位をとれるようになり，若干の握り動作が可能となった．母指球のふくらみのため整容的にも良好である．〈ポイント〉III 度例では pollicization，関節移植，以外に確実な basal joint の再建法はない．Extrinsic および intrinsic を2重に対立再建することにより一期手術の目的をはたした．

発　言　　手の外科研究会　田島　達也

本例では母指 CM 関節が形成されており同関節が安定しているかどうか確かめることが先決であったと思う．もし CM 関節がよく形成されていなければ floating thumb といってよく趾関節の血管茎移植により同関節を再建することが先決問題である．それをせず opponoplasty を実施すれば CM 関節（第1中手骨基部）は不安定なのでその位置は変移してしまう筈である．CM 関節がよく形成されている場合は私がかって発表した dorsal sliding skin flap を開いて第1中手間腔を十分広げた上で opponoplasty をすればよい．正常の opposition も FPL を除き intrinsic 筋のみで行われているので opponoplasty に extrinsic と intrinsic 筋の両方を移行する必要はないと思われる．

発　言　　慶応塾義大学整形外科　矢部　　裕

1. hypoplastic ではあるが，母指の CM 関節は存在するのではないか．

2. FDS Ⅳは長母指屈筋へ移行すべく考える．

質　問　　奈良医科大学　矢島　弘嗣

CM 関節の形成が必要な症例に対しては，まず血管柄付関節・成長帯移植を行ない，その後に腱の再建を行なうべきと考えております．

回　答　　岩手医科大学　阿部　正隆

CM 関節が存在している可能性もあるので，腱移行術のみ行った．術後経過をみているが，アライメントもよく保たれており，その可能性は高い．

3　Kienbock 病を合併した母指形成不全症の1例

順天堂大学整形外科　沼　本　秀　樹
山　内　裕　雄
楠　瀬　浩　一
柳　原　　泰

母指形成不全症におこった Kienböck 病の1例を報告するとともに，剛体バネモデル法での力学的検討を加え報告する．

症例：22才男性，学生，左利き。昭和50年8月，9歳時，右母指形成不全症（Blauth-II）に対し小指外転筋移行による対立筋形成術（Huber-Littler 法）を施行した。以後外来にて経過観察し良好であったが，平成1年2月頃より右手関節痛が出現し，X線検査にて右月状骨の硬化，分裂像を認めた。なお右橈側手根骨の低形成と DISI 変形を認め，0 variant であった。Kienböck 病と診断し，手関接固定装具を用いて約3カ月間の保存的療法を行い症状は軽快した。剛体バネモデル法でこの症例の手関節部にかかる応力の分布を分析すると，前後像では健側とあまり変わりないが，側面像にて月状骨の背側に強い応力の集中を見た。これらの結果が Kienböck 病の原因なのか結果なのかは不明であるが，少なくとも橈側手根骨の低形成なこの病態の一つの誘因となり得ると考えられる。

発　言　　手の外科研究会　田島　達也

X線をみる限り本例は典型的 Kienböck 病とは考えられず先天異常の一型としての bipartite lunate などの可能性が大きいと思われた．

なお顕著な DISI 不安定性を来した理由は scaphoid が形成不全で trapezio-trapezoid 及び capitate が直位に shift しそれによる長軸圧が何かの理由で本関節の背側を通過するようになっていたことが DISI 発生メカニズムではないかと想像した．

回　答　　順天堂大学整形外科　山内　裕雄

月状骨の変化が出る前のX線もあるが，それには二分変化は出ていないので先天性二分月状骨ではない．

キーンベック病の定型的X線ではないが，他の病名も考えられないので，上記とあえてした．

質　問　　札幌医科大学　石井　清一

①舟状骨の形成障害と DISI の発生との関連性をどのように考えているか？

②DISI 変形は，キーンベックの発症にどのように関係しているか？

4　DIP 関節授動術により整容的改善を得た手指形成不全症の一例

岩手医大整形外科　大　峡　由　佳
阿　部　正　隆
古　町　克　郎
鷲宿温泉病院整形外科　久保谷　康　夫

手指の形成不全は母指にみられることが多く，他の4指に発生する頻度は低い．今回我々は左示・中・環指の形成不全症に対し DIP 関節授動術を施行し整容的に改善をみた一例を経験したので報告する．

症例：14 才　女性

主訴：左示・中・環指の形成不全

既往歴：特記事項なし

家族歴：特記事項なし

現病歴：生下時より左示・中・環指の形成不全を認め，5 才頃より顕著となった．機能的には 3 指の DIP 関節の可動域の著しい制限を認めた．整容的および機能的改善を目的に当科受診し 13 才時 DIP 関節授動術を施行した．術後 1 年 2 ヵ月の現在，DIP 関節背側部に皺壁が出現し関節部が以前よりも太くなっている．これに伴い関節可動域の若干の改善がみられる．ADL 改善は軽度であるが患者の満足度は十分である．手指形成不全症について考察する．

質　問　済生会神奈川県病院整形外科　佐々木　孝

1.　伸筋腱・屈筋腱の状態はどうでしたか？

2.　単純に骨切りをし，あまり切除を行っていない状況からは，OA の発生，疼痛の出現の恐れが大きいと思います．この方法の適応はどういう点にあるのでしょうか？　もし手術するなら，軟骨＋軟骨膜などの挿入膜を使用した方が良いのではないでしょうか？

回　答　岩手医科大学整形外科　大峡　由佳

1)　正常例よりもいずれも低形成である印象を受けた．

2)　疼痛・腫脹は出現したが，自己許容範囲内で grasping を中心に行なわせた．

回　答　岩手医科大学　阿部　正隆

CPM 効果による軟骨形成を期待し，併せて関節の膨らみが出来ることを目的とした．初期の目的は達成されており，将来の OA 変化出現をおそれての，ためらいは現在もっていない．

回　答　岩手医科大学整形外科　大峡　由佳

現在まで経過良好のため考えていないが，OA 症状が著明になるようなら手術も必要になるかもしれないと考える．

5　前腕屈筋腱短縮症について

札幌医大整形外科　太　田　雅　彦
都　香　仁　喜
石　井　清　一
薄　井　正　道
青　木　光　広
北海道大学整形外科　荻　野　利　彦

先天性と思われる原因不明の前腕の筋拘縮症の報告は極めて少ない．大野は 1985 年に共同演者の石井らとともに屈筋群 2 例，伸筋群 3 例の計 5 例を報告している．その報告では拘縮の原因を変性型と低形成型に分類している．前者は乳児期に屈筋群に選択的に発症し，後者は小児期に伸筋群に発症するとしている．我々は屈筋群に属する 2 例を新たに経験し，前回の屈筋群 2 例と比較検討した．

我々が新たに経験した 2 例はともに低形成型であり，屈筋群においても両者が存在することが明らかとなった．しかし，変性型は乳児期，低形成型は小児期に発症する傾向は前回の報告と一致していた．

我々は変性型に対しては延長術，前方移動術を行い，低形成型に対しては延長術，罹患筋の交叉延長術を行っている．特に変性型に対しては正常筋の移行術も考慮に入れるべきである．

質　問　東北大学　桜井　実

筋腱移行部での延長と筋起始部での前方移動とどちらがよい方法と考えておられるか．

質疑・発言　手の外科研究会　田島　達也

スライドを拝見すると手関節と IP 関節は掌屈しているが MP 関節は掌屈していない理由をどう考えるか？

私は Volkmann 拘縮例と同様正中（＋尺骨）神経圧迫麻痺による intrinsic minus 肢位をとっているものと推定した．

なお変性型と筋腹短縮型の分類はもし後者も筋の amplitude が低下しているとすると程度の差に過ぎないのではなかろうか？

発　言　慶大整形外科病院　伊藤　恵康

①前腕の好酸球性筋膜炎の 3 例を経験しているが，いずれも指の伸展制限を来たしていた．御発表の変性型では炎症を思わせる組織所見はなかったか．

②筋滑動距離の少ない例に伸展を良くすると，指の full grip ができなくなるので，完全伸展を目指して延長しない方が良いのではないか．

回　答　札幌医科大学　石井　清一

伊藤先生へ

腱の延長は幼児あるいは小児に行う場合は，多少長目に行っている．将来の成長による短縮の再発も考慮してである．

桜井先生へ

腱の延長術を起始節での前進術とを比較した場合，前者の方が術式が簡単で微細なコントロールが可能である．

田島先生へ

変性型と後形成型をくらべた場合，両者の組織学的な病態は明らかに異なっている．

6　中手骨短縮症に対する Callotasis 法の経験

弘前大学整形外科　中　村　隆二郎
原　田　征　行
藤　　哲
坪　　健　司
西　川　真　史

中手骨短縮症に対して，骨移植がいらない callotasis 法を用いて3本の中手骨を同時に骨延長した．症例は10才，女子．両手中・環・小指の中手骨短縮症である．

手術は左手に対し中手骨々幹部での open osteotomy を行い，外骨膜は可能な限り温存した．創外固定器は Orthofix M-100 を中指に1組，環・小指に1組の2組装着した．

Waiting period を15日間とし，1日0.5 mm を目標に骨延長を開始した．経過中，指の屈曲制限を生じ延長速度を調節した．中指では pin 刺入部の破綻をきたした．創外固定器は中指66日，環・小指115日装着した．結果としてX線写真上それぞれ14 mm，16 mm，16 mm，と目的とした骨延長が得られた．

Callotasis 法は手の外科領域においても有用な手段だが，腱の延長の問題，手のサイズに即した創外固定器及び pin の開発など今後の課題も残されている．

質　問　　質　問　　岩手医科大学　阿部　正隆

指屈曲制限が経過中にみられたということであるが，指バランス障害その他軟部の変化はどうか，また何か対策（後療法）は必要か．

回　答　　弘前大学　中村隆二郎

屈筋腱・伸筋腱がともにつっぱったような感じの屈曲制限です．

特に延長速度の調節だけで創外固定器を除去する時点では解消しました．

質　問　埼玉県立小児医療センター　佐藤　雅人

長期間延長器を使用することでの問題は？

10 mm 程度の延長なら一期的に行ってもよいのでは？

回　答　　弘前大学　中村隆二郎

創外固定器を長期装着することの短所よりも，骨移植がいらないという長所の方が大きいと考えている．

質　問　　北里大学　小林　明正

1)　延長器を除去する時期を決定する指標は？

2)　小児例では Orthofix 型のものは少し大きすぎると思われるが，何か工夫されて用いられたか．

回　答　　弘前大学　中村隆二郎

1.　創外固定器をはずす時期は，X線写真を参考にしますが，下肢ほど気をつかう必要はないと思っています．

2.　Orthofix M-100 は，小児ではやはり大きいと思っています．もっと小さなものの開発が必要です．

発　言　　手の外科研究会　田島　達也

私も本法と従来の骨移植を用いる中手骨延長の両法を行ってみたが10 mm 前後の延長は one stage 手術でおこなっても障害はないので従来法に早く治療が終了するという利点があると思う．

なお両法とも成長期に行えば骨端線の成長に影響を及ぼすので本当にほぼ成長が終了する17～18才頃まで待つのが一番確実なことと思っている．

手の外科における創外副子の一番よい適応は先天性 Club hand の矯正であると考えている．

回　答　　弘前大学整形外科　藤　　哲

田島先生への応答

この症例如き先天性短縮症例及び年令では，一次的に10 mm～15 mm 延長するのは無理と考ええます．

阿部先生への応答

延長中に指が radial deviation した他症例を経験しており，buddy splint を使用しました．

7　右環指に発生した chondroid syringoma の1例

順天堂大学整形外科　池　田　　浩
山　内　裕　雄
楠　瀬　浩　一
順天堂大学第一病理　桑　原　紀　之

右環指に発生した chondroid syringoma の1例を経験したので若干の文献的考察を加えて報告する．

症例は52歳の男性で，約15年前特に誘因なく右環指基部掌尺側に腫瘤を認め，徐々に増大傾向を呈し1989年9月9日当科を受診した．腫瘤の大きさは30×22×20 mm大であった．圧痛はなく境界明瞭，表面平滑で可動性を認めた．X線所見では腫瘤内に骨化像を認めた．腫瘤は皮膚直下にあり周囲組織との癒着はなく容易に摘出された．病理組織所見は管腔の目立つ上皮性細胞巣と，軟骨及び骨組織からなる間葉系腫瘍巣が混在していた．

本腫瘍は顔面に好発するものであり四肢発生例は稀とされる．われわれの調べ得た限りでは，四肢発生例は本邦既発表例約200例中4例に過ぎず，うちでも手・指発生例の報告としては本邦初めてと思われる．

質　問　　札幌医科大学　石井　清一

Syringomaにおける上皮様成分と間葉組織成分のしめる割合と軟骨化をしない骨化を示す割合との間には何らかの関係があるか．

8　月状骨に発生した dysplasia epiphysealis hemimelica の1例

順天堂大学整形外科　凌　晨光
山内裕雄
楠瀬浩一
小酒井　治

われわれは月状骨に発生した dysplasia epiphysealis hemimelica（以下 hemimelica と略す）の1例を経験したので若干の文献的考察を加え報告する．症例：17才，女性．主訴：手関節痛及び手関節運動制限．経過：12歳時手関節部掌側に突出する腫瘤に気付いたが放置．平成元年6月手関節運動制限と疼痛を主訴として当院受診となった．局所所見：右手関節掌側に2×2 cm大の硬性腫瘤を認め，腫瘤によると思われる掌屈制限を認めた．X線・CT：月状骨近位端に掌側に突出する骨化像を認めた．なお他関節には特に異常はなかった．以上より hemimelica の診断のもとに手術を行った．掌側より腫瘤上に横切開を加えたところ軟骨帽に覆われた骨性隆起が月状骨に認められ，この切除を行った．診断：病理組織学的には osteochondroma の所見であり，発生部位から hemimelica とした．Hemimelica の本邦報告例は46例と少なく，うちでも手根骨に発生したものは稀なので報告した．

質　問　　札幌医科大学　石井　清一

①手関節全体に広範なシンチグラムでの取り込みが見られたがその理由は？

②dysplasia という言葉は本症例の病態から考えてふさわしくないと思うが，ご意見は？

回　答　　順天堂大学整形外科　山内　裕雄

Dysplasia という名称には確かに問題はあるが，従来の病名に従った．

9　手部ガングリオンの治療経過

埼玉医科大学整形外科　佐藤伸一
山口義尚
大森祐宏
佐藤　理
坂田悍教

112例の手部ガングリオン患者の予後調査を行い，以下の結果を得た．

1）穿刺治療にて77例中37例48.1%に腫瘤の消失をみた．

2）初診よりの放置群，および治療中断後放置群の53例中33例60%に腫瘤の自然消失を認めた．

3）穿刺群と放置群を合わせた保存的治療群の調査時腫瘤消失率は80.8%であった．

4）手術による腫瘍消失率は78.3%であり，調査時腫瘤消失率は87.0%であった．しかし瘢痕形成，創部痛，知覚障害などの問題点を残していた．

5）保存的治療群のうち4年以上の経過群では，手術的治療群と同程度の腫瘤消失率を示していた．しかも患者の満足度は保存的治療群のほうが優れていたので保存的治療を原則としたい．

質　問　　慈恵医科大学形成外科　児島　忠雄

手術例の再発が多いようですが，どのような方法で手術を行っていますか？

伝達麻酔，止血帯下で，ガングリオンの基部を確認して摘出すれば，再発はほとんどないと考えます．橈掌側のものはZ状皮切で十分に展開して，完全に摘出すれば再発はないものと考えます．

回　答　　埼玉医科大学　佐藤　伸一

①全例外来手術でおこなっており，麻酔はほとんどの例で伝達麻酔，エアーターニケット使用している．

②ガングリオン起底部の娘包腫を含め切除する事を

原則としているが，初期にはこれと異なる手術法も行なっていた．

質　問　　日本大学整形外科　長岡　正宏

ガングリオンの発生部位によって再発率が異なると思いますが，部位別の再発率の御検討はなさっていたらおおしえ下さい．

回　答　　埼玉医科大学　佐藤　伸一

手関節のものに再発率高く，手指・手掌のものには少なかった．後者19例中，調査時に腫瘤残存していたものは1例のみであった．

10　指腱鞘ガングリオンに対する穿刺療法

札幌医科大学整形外科　吉田　強
石井清一
薄井正道
青木光広

手のガングリオンの好発部位は手関節周辺であるが，指腱鞘から発生するものも知られている．一方，ガングリオンの治療法としては，おしつぶし，穿刺，摘出術がある．しかし，手関節部発生例に対する穿刺療法は再発が多いことも知られている．指腱鞘発生例に対しては，津下は手術療法を，Bruner は穿刺療法を勧めている．我々は，指腱鞘ガングリオンに対しては，注射針を用いた穿刺療法を原則として行ってきた．今回，穿刺療法によるガングリオンの再発率を調査し，本治療法の妥当性について検討した．1984年1月から当科外来を受診したガングリオンの患者は，250名でこのうち指腱鞘ガングリオンは23例であった．経過観察をした2例を除く21例に対して，22～23Gの注射針を用いた穿刺療法を行った．これらの症例に対し電話ないしハガキにて腫瘤再発の有無を追跡調査した．平均23ヵ月の follow up における再発は2例（9.5%）と，ほぼ良好な結果がえられた．

質　問　　江川整形外科　江川　雅昭

術者の2本の指での間に腫瘤を固定するとの発表であったが，自験例では腫瘤が小さいため2本の指で固定するのは困難なものが多い．この差について演者の考えは？

回　答　　札幌医科大学　吉田　強

江川先生に対する応答

今回の症例ではすべて2本の指で押さえられるほど大きいものばかりではなかったが，可能なかぎり2本の指で押さえるようにして，穿刺した．再発2例の原因，factor については，不明であった．

追　加

聖マリアンナ医科大学整形外科　中島　浩志

触診のみで小さな腫瘤の穿刺は困難と考え，われわれは超音波ガイド下に穿刺しており，最小2mm径まで可能であった．また，破裂させるには20G針でも数回の穿刺を要すること，吸引できる内容はごく一部であることもわかりました．便利な手技なので，試みられることを勧めます．本日，この手技を発表します．

発　言　　順天堂大学整形外科　山内　裕雄

ガングリオンの再発の少い最もよい治療は指による圧潰だと思う．つぶれない症例でも局麻をし小さな針で穴を開けて，吸引することなくつぶすとよいと考える．

11　De Quervain 氏病により発見された橈骨茎状突起離断性骨軟骨炎の一例

奈良県立医科大学整形外科　小野浩史
矢島弘嗣
中田浩司
玉井　進

上肢における離断性骨軟骨炎は肘関節，肩関節に多く見られる．しかし，手関節では舟状骨や月状骨に数例の報告があるだけで橈骨茎状突起の発生例は見られない．今回，我々は橈骨茎状突起に発生した離断性骨軟骨炎による de Quervain 氏病を経験したので報告した．【症例】39才．男．職業は製造業（手仕事）．手関節の外傷歴はない．平成元年1月より右手関節橈背側に疼痛出現し，6月疼痛軽減しないため当科受診．X-Pにて橈骨茎状突起関節面に遊離骨片を認め，これによる手関節橈側の滑膜炎が背側手根靱帯第1区画へ波及し de Quervain 氏病を併発したと考えた．手術にて骨片切除し背側手根靱帯第1区画切開を行ったところ症状は消失した．【考察】橈骨茎状突起舟状骨間関節面は手関節橈側の荷重集中部分であり，手を頻回に使用する事によりここにストレスが集中し，dorsal radiocarpal arch の血行障害を伴って離断性骨軟骨炎を生じたと考えられる．

質　問

済生会神奈川県病院整形外科　佐々木　　孝

①Osteochondral fracture ではなく，osteochondritis dissecans とされた理由について．

②今回の橈骨茎状突起の病態と de Quervain とは，患者の職業から考えても，因果関係のあまりない併発症ではないでしょうか．

回　答　　奈良県立医科大学　小野　浩史

1.　骨軟骨々折としなかったのは，両者の明らかな差がないことと本例に明確な外傷歴がないことにより離断性骨軟骨炎とした．

2.　手術所見で手関節と背側手根靱帯第1区画に同等の滑膜炎を認めたため離断性骨軟骨炎がその原因と考えたが，両者が併発したと考えられなくもない．

12　X-P 上 OA 変化を示さない豆状・三角骨間関節症 —骨シンチグラフィーよりの所見—

熊本整形外科病院手の外科センター　田　嶋　　光
大　村　義　文

第32回日本手の外科学会において，X-P 上 OA 変化を示さない豆状・三角骨間関節症の10例を発表したが，新たに2例を経験し骨シンチグラフィーを施行したので，その所見及び，本疾患の成因・病態について述べた．

2例共，シンチにて blood pool phase にては異常集積をみなかったが，static phase では豆状・三角骨関節に一致して特異的 high uptake をみた．

本疾患の成因として，①Direct trauma to PT joint ②Repetitive indirect trauma to PT joint ③Disruption of stabilizer of PT joint ④Spontaneous ⑤Insertion tendinitis of FCU を考え，病態としては，①Chondromalacia ②Osteoarthritis ③Posttraumatic synovitis ④Tendinitis of FCU に症状発現と推察した．結論として①Painful pisotriquetral joint の存在を念頭におく，②成因・病態に関しては各種考えられ，症候群として考えた方が良い．③骨シンチにて特異的にこの部位に集積像をみた．

回　答　　熊本整形外科病院　田嶋　　光

①種々の疼痛発生誘発手技があるが，直上からの圧迫による疼痛誘発が最も確実で，全例に陽性であった．

②豆状骨摘出術にて，全例疼痛消失し，既発表にても機能的予後は問題となっていない．

13　非定型抗酸菌が原因と思われる前腕難治性潰瘍の一例

新潟大学整形外科　大　滝　長　門
斎　藤　英　彦
柴　田　　実
佐々木　誠　司

蚊に刺されたのを契機に発症し，計7回のデブリードマンと植皮をくり返し，ようやく治癒した難治性の前腕潰瘍の1例を経験したので報告する．

［症例の概略］患者は13才，女子中学生．昭和62年9月頃右前腕部を蚊に刺され，徐々に腫脹発赤が出現，11月2日他医受診し，小豆大の皮膚壊死部の切除と縫縮術施行したが，創治癒遷延し，潰瘍を形成したので，昭和63年2月4日当科初診となる．入院時前腕骨尺側に4 cm×4 cm の潰瘍とその周囲に広範な発赤，浮腫を認めた．検査ではツ反陰性であった．まず潰瘍と周囲の浮腫部を広範に切除し，中間層植皮を行ったが創治癒せず，潰瘍切除，植皮をくり返した．この経過中数回の好気性嫌気性培養を行い，3回目の病理組織所見で epithelioid granuloma とともに非定型抗酸菌を認めた．この時点で抗結核剤を投与し，その後2回の切除，植皮により発症後1年10ヵ月で治癒した．

質　問　　岩手医科大学　阿部　正隆

①この患者さんは海岸近くの人か．

②感染は刺蚊後の二次感染か．

回　答　　新潟大学　大滝　長門

一般に非定型抗酸菌感染症患者は熱帯魚など魚をとりあつかう者に多いと言われていますが，この症例は海に近いところに住んでいますが，それに関連した外傷は受けていません．蚊に刺されたことにより2次感染の可能性はあったかもしれません．

14　職業ピアニストの手の疼痛について

横須賀共済病院整形外科　酒　井　直　隆
国立音楽大学音楽学部　児　玉　邦　夫
児　玉　幸　子
お茶の水女子大学文教育学部　蛭　多　令　子

職業ピアニストの手の疼痛について検討したので報

告する．症例は職業ピアニストおよびピアノ科学生37例（男5・女32例）で，平均年齢は23.3歳（15～53歳）であった．疼痛部位は，肘痛が延べ14例（上腕外顆炎10，上腕内顆痛2，肘頭部位痛2），腱鞘炎7例（Quervain病6，小指屈筋腱々鞘炎1），手関節痛4例（FCR停止部痛2，FCU停止部痛1，Lister結節の疼痛1），PIP関節痛4例(小指PIP関節捻挫2，示指PIP関節炎1，中指PIP関節炎1)，項部・肩甲部痛4例，前腕痛3例，手背の伸筋腱に沿う疼痛3例，手掌の拇・小指球の疼痛3例，その他6例であった．肘・手関節の疼痛は付着部炎（Enthesopathy）が主体であった．また練習の際発症した例では，オクターヴ，和音などの母指・小指を加転させて打鍵するテクニックが原因の70%以上を占めた．

質問・発言　　手の外科研究会　田島　達也

1.　FCRの付着部と述べたことはスライドの矢印によると屈筋支帯への同腱の入口部でありまた小指PIP関節尺側側副靱帯と述べたことに矢印によると橈側の誤りと思うがどうか？

2.　Professionalなピアニストまたはprofessionalになろうとしている者はある程度疼痛があるからといってやめるわけにいかないのでやはり疼痛は持ちながらもピアノを続けているのではないか？　そのような症例における治療はどうしているのか？

質　問　　新潟大学　斎藤　英彦

1.　演奏時の前腕の回内度と手部の疼痛との関係を検討しておられるか．

2.　母指球の難治性の疼痛を呈する症例が多いように思うがどうか．

3.　de Quervain病を呈した症例で手術した症例はあるか，もしあるとしたら術後APL腱や腱鞘から脱臼して困った例はないか．

質　問　質　問　東京医科歯科大学　石突　正文

手関節屈側に痛みを訴える音楽家に，FPLと示指FDPの間のstrang状の結合があると思いますが，この様な破格の存在を検索されたでしょうか？

発　言　　熊本整形外科病院　田嶋　光

FCR FCUの腱付着部炎とするなら，圧痛以外に誘発テストの結果はいかがですか．

15　Kienböck病に伴う環指伸筋腱断裂の一例

飯山赤十字病院整形外科　桜井新樹
浦山茂樹
西島宗孝

今回，我々は，Kienböck病に続発した環指伸筋腱断裂の比較的まれな一症例を経験したので報告する．症例は64歳女性で，約20年前より右手関節痛・可動域制限があったが，放置していた．平成1年10月，特に誘因なく，右環指の伸展障害に気づき，当科受診した．X線所見では，月状骨の著名な縮小化，背側への突出が見られ，高田の分類ではStage Ⅳであった．手術所見では，環指伸筋腱の断裂が認められ，断端はささら状摩滅所見を呈していた．そしてこの断端部に一致して，月状骨の背側への突出が認められた．その突出骨片の切除と示指固有伸筋腱移行術を行い手術を終了した．以上より，本症の発生は，空間的余裕のない第4コンパートメント内の環指の伸筋腱直下に骨片が逸脱し，長期にわたり機械的摩擦が反復された結果，伸筋腱断裂に至った事が推察できる．

質　問　　勤医協中央病院　堺　慎

私も70才台の女性で中～小指の伸筋腱断裂を合併したKienböck病の経験がありますが，先生の症例を含め，おしらべになった報告例は腱断裂発生以前に月状骨の異常を指摘されたり加療されたりしていたでしょうか．

16　当科におけるDupuytren拘縮手術例の検討

東京医科大学整形外科学教室　中山貴士
高安　享
山本謙吾
今給黎篤弘
三浦幸雄

〔目的〕昭和54年以降，当科において手術治療した手のDupuytren拘縮10例13手に対し病態の概要と術後成績について検討した．

〔方法〕症例は全例男性で初診時年齢は49歳から78歳まで平均60.4歳，発症より初診までの期間は1年から20年，平均5.4年，術後follow up期間は最短1.4年，最長10.9年，平均5.2年である．罹患指は母指5指，示指4指，中指9指，環指19指，小指10指である．異所性発症は足底線維症4例，Knuckle pads 1例を認めた．手術方法は部分腱膜切除，または腱膜亜

全切除を行ない，皮膚の処置は zig zag 切開，Skoog 法，遊離植皮による閉鎖療法が6手，その他開放療法が7手である．

〔結果〕Tubiana の術後評価では優4手，良7手，可2手であった．術式による術後成績に大きな差異は認められなかったが，病期の進行した症例ほど成績は不良であった．また，長期 follow up にて再発傾向も認められた．

質問・発言

済生会神奈川県病院整形外科　佐々木　孝

環・小指罹患例で，中指の腱膜に僅かな緊張を触れる場合，少くとも中指のもの迄は切除した方が再発の危険を防止できる．

回　答　東京医科大学整形外科　中山　貴士

罹患指の伸展位保持可能なところまでを目標に行なっているが，小指に関しては再発率が高いので広範囲に切除する必要もあると思われた．

質　問　北里大学　二見　俊郎

Mc Cash の open method は，少し反省期には入っているような印象を持っていますが，先生のこの点に関する見解は？

回　答　東京医科大学整形外科　中山　貴士

術後の皮膚所見は満足のいく結果であるが，創の上皮化までの期間は長期にわたる例もあり，また，反対側の手術にふみきれない者など，患者の意見を尊重することも必要であると思う．

17　手関節 RA に対する手術治療

北海道勤医協中央病院整形外科　堺　慎
山内　潔
猫塚義夫
吉岡　猛
伊志嶺　博
小原由史
笠井康弘
前角正人
北海道勤医協苫小牧病院整形外科　高畑直司
柴田　定

1978年から1989年6月までに当科において行われた手関節 RA に対する滑膜切除術例は33症例38関節のうち，直接検診しえた13例15関節について治療成績を述べた．当科における手術の適応は RA 全身のコントロールがついており，かつ，局所の疼痛，腫張が持続する例，または伸筋腱断裂を合併した例である．術前の Larsen 分類では Grade I が2手関節，Grade II が7手関節，Grade III が5手関節，Grade IV が1手関節である．手術方法は滑膜切除術に尺骨遠位端切除を追加したものが14手，滑膜切除術のみが1手であった．調査時，疼痛は明らかに改善しており滑膜炎の再発も1例のみであった．レ線上の検討では手術側において有意に Carpal collapse が進行していた．

18　慢性関節リウマチ手関節晩期滑膜切除術の検討

昭和大学整形外科　鬼丸高茂
藤巻悦夫
雨宮雷太
並木　脩

目的）われわれは RA 患者の手関節障害に対し，Darrach 手技を併用した滑膜切除術を施行してきたが，近年この術式後の手関節の不安定化が指摘されている．そこで最近9年間に経験した症例を検討し報告する．方法）対象は classical RA の男性3人，女性21人の28症例ですべて Darrach 手技と滑膜切除を併用した．手術時年令は29才から80才，術後観察期間は4ヵ月から10年である．この症例について疼痛，腫脹，ADL，ROM，レ線計測を行い術後成績を調査検討した．結果）腫脹の改善は26例，疼痛の改善は24例，ADL の改善は26例，回施の改善は26例で，R-N distance（橈骨舟状骨間距離），UDA（ulnar drift of fingerangle），RRA（Radial Rotation of wrist angle），$\frac{h}{MC}$（volar subluxation）は術前，術後を比較して有意差はなく，α 角（橈骨遠位端傾斜角）は有意に増大し，CHR（carpal height ratio）は低下していた．結論）本術式ではレ線計測，ADL 症状改善に関しては結果は良好であったが，ムチランヌ型の症例は手関節の不安定をきたした．術前に病型の検討が必要である．

19 RA 手関節滑膜切除術後の臨床的，X 線学的検討

日本大学整形外科　橋本節男
龍　順之助
友保洋三
田中　潔
鳥山貞宜

RA 手関節に対し，当科で過去に行った，Darrach 操作を併用した滑膜切除術症例につき臨床評価を行い，また尺骨頭の切除が X 線学的変化におよぼす影響につき検討した．

症例は 17 例 24 関節で，X 線計測に用いた症例は 10 例 14 関節である．経過観察期間は平均 9 年で，X 線計測は主に，Carpal height ratio (CHO) と Carpo ulnar distance ratio (CUDR)を用いた．検討項目は術後の Stage, ROM の変化，滑膜炎の再燃，疼痛の残存，上記 X 線計測値の変化である．

その結果，臨床的には滑膜炎の再燃，疼痛の残存はほとんど無く，ROM も回内外に関しては良好であった．しかし X 線学的には，CHR, CUDR の悪化がみられ，とくに術前早期例では，この傾向が強かった．以上より，Darrach 操作を併用した手関節滑膜切除術は，臨床的には好結果であるが，X 線学的に，早期例に行う場合には，手関節不安定性を生じる危険性があり，何らかの対策が必要と思われた．

20 手関節リウマチに対する Silastic Sheet Interpositional Arthroplasty の経験

奈良県立医科大学整形外科　矢島弘嗣
玉井　進
小野浩史
稲田有史
川西弘一

【目的】手関節リウマチに対する silastic sheet interpositional arthroplasty の手術方法を紹介し，その術後成績を報告する．

【方法】術後 6 ヵ月以上経過した 15 例 18 手関節について検討を行った．症例は男性 1 例，女性 14 例で，手術時年令は 8 才から 66 才，平均 39 才であった．滑膜切除は全例に対して施行したが，他に尺骨遠位端切除を 2 手関節に，同部の半切除を 2 手関節に，腱移植術を 2 例に対して行った．術後経過観察期間は 1 年から 4 年 1 ヵ月，平均 2 年 5 ヵ月である．

【結果】手関節部の疼痛，局所熱感は全例とも著しい改善を認め，手関節の可動域は掌屈で術前 27° から 24° とわずかに減少を認めるも，背屈では 20° から 38° と 18° の改善が得られた．Sheet の逸脱は 4 例にみられ，3 例に摘出を行った．

本法は手術手技が容易であり，関節可動域が温存できること，また，のちに salvage 手術が行えることなどの利点を有している．

質　問　　日本大学整形外科　龍　順之助

(1) 手関節節滑膜切除術における Darrach 操作の必要性について．

(2) 滑膜切除術の有用性，効果について．

回　答　　勤医協中央病院　堺　慎

①当科の今回の報告症例の半分は伸筋腱断裂を合併したものですが，伸筋腱の再断裂の防止は，回内回外運動の改善とともに重要と思われますので尺骨端を切除しております．

②疼痛の減弱，消失，滑膜炎の消退など他覚的所見の改善はみられておりますが，患者の満足度と必ずしも平行しないので慎重に適応をえらぶ必要があると思います．この点で腱断裂を合併した例は良い適応と思います．

質　問　　新潟大学　斎藤　英彦

RA 手関節に対する手術法として滑膜切除術，radio lunate fusion, radio-scapho-lunate fusion, interposition arthroplasty, Swanson-implant arthroplasty などがあるが，それぞれの手術法をどのように選択しておられるか．

回　答　　奈良医科大学　矢島　弘嗣

RA は進行性の疾患であり，部分手根骨固定術の適応はないと考えております．やはり最終的には TWR か手関節固定術が選択されるべきで，本法はあくまでもそのつなぎと考え手術を行っております．

発　言　　手の外科研究会　田島　達也

私は手関節 RA に対する滑膜切除術に Darrach 操作をほとんど全例に合併する．その理由は①遠位橈尺関節部には例外なく滑膜増殖が著しくそれによって TECC はほとんど全例破壊されておるか脱臼しておりその機能は保たれていない．一方 Darrach 施行例では前腕回施の改善が永年にわたり維持される．手部の

RA における滑膜切除術では単に滑膜切除のみでなくほとんど全例にバランス再建術の合併を要する．Darrach 操作をした例としない例には当然手根骨のulnar translation の防止のための再建や radio-lunat fusion などの再建術の合併を要する．

21　重度指背腱膜損傷に対する遊離血管柄付腱移植の経験

慈恵医科大学整形外科　高　橋　文　人
室　田　景　久
富　田　泰　次
中　村　信　之
渡　辺　一　夫
梶　原　宗　介

広範にわたる指背腱膜の損傷を再建することは困難で，皮膚欠損を合併する場合の成績は，一般にきわめて不良であります．最近，このような2症例に対し，第2足趾背側からの皮弁付遊離血管柄付腱移植を施行し，良好な成績を得たので報告する．

症例1．59才，女性，右示・中指の熱圧挫創で，中指の中節背側の皮膚および指背腱膜は壊死に陥っていた．受傷後1ヵ月で，本法により皮膚と腱とを同時に再建した．術後2年8ヵ月の現在，MP 関節は－15°～55°，PIP 関節は 0～18°，DIP 関節は 0～18°，DIP 関節は 0～50° と良好な可動性が獲得された．

症例2．29才，男性，機械に右示指をはさまれ，PIP 関節背側に皮膚および伸筋腱欠損を生じ，受傷後2週で本法を施行した．術後1年経過し，その可動域は MP 関節－5°～60°，PIP 関節 0～95°，DIP 関節 0～15° と良好である．

本法の術式と問題点につき報告する．

22　PIP 関節側副靱帯損傷の手術成績（Milford 法）

東邦大学大橋・整形外科　水　谷　一　裕
平　澤　精　一
清　水　一　彦
長谷山　繁　子
奥　田　秀　司
岡田クリニック　岡　田　征　彦

今回われわれは PIPJ の側副靱帯損傷例に対し Milford 法を行い，その成績を検討し報告した．

症例は13例，男9，女4例で，左右別では7：6であった．受傷年令は15才から68才，受傷指は第5指4例，第4指5例と，尺側2指に70%と多く，1例を除き全例，橈側が損傷され，球技によるものが多かった．受傷から手術までの期間は平均4週で follow-up 期間は平均2年4ヵ月であった．われわれは本法の適応を陳旧例においているが，比較的新鮮例でも側方動揺性の著しい例にも行い良い結果を得た．術後の側方動揺性もなく，患者は満足している．充分な瘢痕切除と開孔部位とに注意すれば簡便で良い修復法であるといえる．

質　問

済生会神奈川県病院整形外科　佐々木　　孝

①新鮮例の手術法はどうして居られますか？

②陳旧例でも末梢側の靱帯は同定されることが多いので，末梢は靱帯断端に縫着した方が良いのではありませんか？

回　答　　東邦大学　水谷　一裕

今回は陳旧例に Milford 法を行った例を報告した．新鮮例は検討していない．

23　仮骨延長法による母指再建の1例

北里大学整形外科　小　林　明　正
二　見　俊　郎
渡　辺　森　久

症例は24才の男性．1988年4月，作業中に右母指を切断した．X 線像では基節骨基部で切断されていた．母指再建を目的に1989年6月に手術を施行した．中手骨中央部で骨切りし，Orthofix 型ミニモデルを装着した．1日の延長を 0.7 mm とし2回にわけて延長した．6週間かけて 25 mm の延長を獲得した．延長率は約50%であった．Pin tract infection を生じたが，知覚障害，循環障害は生じなかった．

6ヵ月後，仮骨形成良好と判断し延長器を抜去したところ，2日後に仮骨中央部で骨折を生じた．

本法は仮骨の有する強度がどの程度かを判定するのがむずかしいという欠点はあるが，他の母指再建法と比較し，手術侵襲が少く，操作も容易であることから，手の外科領域においても応用が可能と思われる．

回　答　　北里大学　小林　明正

再度，指間形成術を予定しています．

質問・発言　　手の外科研究会　田島　達也

1．Callotasis による骨延長術と同時に第1指間腔

のZ形成を行ったのですか？

私は望む延長を達成してから2次的にZ形成による母指内転拘縮の解離を行うべきであり，その際余り第1指間腔を深くしずきてMP関節レベルより深くしないことが大切と思う．

2. 残存している基節骨基部は本例で自動的に動いたのですか？ お答えのようにMP関節の自動運動が不可能ならMP関節部は一種の偽関節と見做されるので，その固定術を考えねばならないと思います．

回 答　　北里大学　小林　明正

本法は手術侵襲が少く，操作も容易であること，さらに骨移植を必要としないということで行った．

24 切断母指を橈骨遠位部に再接着してピンチ機能再建を行った一例

安域更生病院整形外科　浦田士郎
稲垣善幸
渡部　健
森　宗茂
岩堀裕介
大脇義宏
岩瀬敏樹
杉浦博基
宮崎芳一

症例　23才男性．1988年10月12日就労中プレスに右手を圧挫され受傷．手関節部挫滅切断で，末梢部は著しく圧挫されていたが，第一中手骨遠位3分の1より末梢の母指のみは挫滅を免れていた．母指を橈骨断端上に再接着し，完全生着したが可動性は認められず骨接合部の骨癒合も遅延した．そこで，再接着し得た母指を利用して前腕断端とのピンチ機能を再建するために，受傷3ヵ月後に母指を橈骨断端から5.5 cm中枢寄りの位置に移行した．その後腱剝離術を追加して前腕断端と母指とのピンチ動作が可能になった．知覚回復も良好で日常生活動作が向上した．義手を装着する際の妨げにもならず，必要に応じて能動義手，装飾用義手の装着も可能であった．再接着不能な手関節部挫滅切断症例に於いて，廃棄組織となった母指を利用して前腕断端でのピンチ機能を再建し得た一症例を報告した．

質 問　　奈良医科大学　矢島　弘嗣

先生が御示しになった方法は機能的にすばらしく，われわれ手の外科医にとっては優れた方法に思われますが，整容的には問題があり，先生はどのように患者さんに説明され，またまったくそれに対する拒絶はありませんでしたか．

25 手舟状骨単独脱臼の1例

日本大学整形外科　斎藤好美
町田英一
龍　順之助
佐野精司
鳥山貞宜
横須賀市立市民病院整形外科　保田　勉

手舟状骨単独脱臼はきわめてまれであり，後にcarpal instabilityの外側不安定症のなかのrotatory subluxationを生じることもある．今回われわれは舟状骨単独脱臼を経験したので報告する．症例は43才，男性．乗用車運転中ステアリングを握った状態で正面衝突し受傷．同日受診し，徒手整復にて整復位は容易に得られたが，不安定性を認めたため，経皮的ワイヤリングを施行した．術後1年半の現在，疼痛なく原職の調理師に復帰し，鍋などの取扱いにも支障はない．

本症は渉猟し得た範囲では本邦で11例の報告がある．受傷機転は，物を握った状態で手関節が背尺屈を強判されることにより有頭骨が舟状骨の proximal poleを押し出し，橈掌側へ脱臼すると推測される．治療法について，とくに舟状骨周囲の靱帯修復の要否は症例がまれであるので未だ明らかではない．今回の症例では徒手整復，経皮的ワイヤリングにて良好な結果を得た．

26 遠位橈尺関節新鮮損傷に対する手術療法の検討

山梨医科大学整形外科　天野力郎
山口利仁
浜田良織
戸島忠人

遠位橈尺関節の外傷性脱臼は，手関節捻挫として診断され，陳旧例となってから治療されることも多い．今回，われわれは新鮮脱臼の3例に対して積極的に手術療法を試み良好な結果を得た．われわれの手術は，前腕約60°の回外位で遠位橈尺関節の関節面を整復し，一時的にスクリューで整復位に固定，TECを縫合し，

後方関節包と第5 compartment の底部を各々縫合する．遠位橈尺関節の安定性には TFCC，とくに TFC が重要と言われているが，われわれは屍体標本 20 体を用いて背側の支持機構について検索した結果，背側には靱帯構造はなく，比較的厚い関節包と第5 compartment の底部がみられ，この両者を切開すると，尺骨頭の不安定性が出現した．解剖所見と術中所見より，本外傷は TFC はもちろん後方開節包，場合によっては第5 compartment の底部における断裂まで縫合することが重要である．当科では徒手整復に失敗，あるいは再脱臼をみる場合には，前述の手術を行っている．

質問・発言

済生会神奈川県病院整形外科　佐々木　孝

①遠位橈尺関節の仮固定の screw はlag screw ですか？

②第3例のように外固定の除去後に脱臼を発見した場合は，すぐ再手術を行わずに，数週間可動域訓練を行った後に手術した方が良いと思います．

回　答　　山梨医科大学　天野　力郎

確かに固定後続けて手術療法を行うと可動域制限などを生じます．われわれの症例では1例のみですので何とも言えませんが原則としてはそのとうりだと思います．

スクリューのタップは最後まで切ってあります．特別コンプレッションはかけておりません．

回　答　　山梨医科大学整形外科　山口　利仁

骨ネジの断面積は，遠位橈尺関節の関節面に比べて十分小さく，抜去後 OA change をおこすとは思われない．しかし骨ネジの種類や直径，さらに刺入部位については経験を重ねてあらためて報告したいと思えている．

回　答　　山梨医科大学　天野　力郎

①確かにそういう考えもありますが，k-wire による症例で脱臼しましたのでスクリューを用いました．今後固定の部位も含めて検討していきたいと思います．

②開放性骨折でしたので受傷時に DAF を用いて固定しました．

27　橈骨遠位端骨折に対する Clyburn 型創外固定器による治療経験

獨協医科大学整形外科　長田伝重
坂田　宏
水上　学
浜田純一郎
高橋秀彦
鈴木仁志
玉井和哉

粉砕型橈骨遠位端関節内骨折に対し、骨折部の整復位を保持したまま手関節の早期運動療法が可能な Clyburn 型創外固定器を用いて治療し、比較的良好な短期成績を得たので報告した。男性7例，女性2例，41歳から64歳，平均49.1歳。骨折型は Frykman 分類ではIII型1例，IV型2例，VII型3例，VIII型3例であり、Melone　分類では II 型 7 例、III 型 2 例で全例 Colles' type であった．創外固定期間は8例は6週間，1例は8週間であり，また die punch fragment や step off のある例のうち3例は Kirschner 鋼線あるいは screw での整復固定を追加した．術後経過観察期間は3ヵ月から10ヵ月，平均6ヵ月である．治療成績を斉藤らの score system にて評価すると，Excellent 4例，Good 5例であった．本創外固定器は，軽量，固定力が強い，創外固定中手関節の屈伸運動が可能などの特徴を有する．特に両側骨折例では創外固定側を日常生活に使用でき、患者の満足度は大きかった。

質　問済生会神奈川県病院整形外科　佐々木　孝

①術中に ball and socket joint を，手関節運動中心に合わせる方法をお教え下さい．

②第2中手骨の遠位の pin は，骨幹部に挿入することになり，中手骨骨折の危険があると思いますが，如何ですか？

回　答　　獨協医科大学　長田　伝重

①手関節の回転中心を装着時にどこに置くかについて．

X 線透視下に A-P 像で有頭骨の近位部に置く．

②中手骨のピンによる骨折について．

中枢のピンは中手骨の基部に近く刺入し，遠位のピンは創外固定器の刺入穴を一つ離して刺入しているが、いままで骨折を起した例はない．

質　問　　札幌医科大学　青木　光広

①観血整復症例の術後可動域回復が遅れた症例はありますか.

②橈骨々折部への関節内陥没粉砕骨片をどの様に診断・評価されているでしょうか.

③創外固定装置を装着しそのままで可動域訓練を行なったとしても，約20°の自他動運動しか可能でないので，創外固定除去後の可動域改善にどの程度，この程度の運動が帰与していると考えておりますか.

回　答　　獨協医科大学　長田　伝重

①実際の手関節可動域について.

創外固定中のROMは15°から30°に制限されており，創外固定除去後も，直ちに改善は認められない，

②骨片整復術を追加した例のROM障害について.

手術侵襲をなるべく少なくする様に皮切等を小さくし、整復固定しているが、追加手術例と、創外固定のみの例で、ROMに差はない様に思われる.

③関節面の骨に陥凹する様な細かな骨片の整復について.

可能な限り背側の骨折面より小さなエレバ等でもち上げ整復を試みるが，困難な事も多い．しかし，その様な関節面の不整例であっても，本創外固定器にて早期より手関節ROMを行う事により，より正常に近い軟骨を形成する事が可能であると考えられる.

28　野球によって生じた肘頭骨端線離開の1症例

東北大学整形外科　羽鳥　正仁
宮坂　芳典
信田　進吾
桜井　　実

肘頭骨端線離開骨折に関しては、Torg，富田，仙石らの報告があるが，頻度は他の骨端線離開と比べて稀である．我々は最近，16才の高校野球選手に生じた肘頭骨端線離開の1例を経験した．罹患期間8ヵ月と長く，X線所見上，骨性の連続は無くnon-unionが疑われたがギプス固定により良好な結果が得られたので報告する.

症例は，16才の男子，高校野球部員である．昭和63年9月野球ボールの遠投中，右肘痛出現し，近医を受診，理学療法を受け，一時症状軽快したが平成元年1月に授業のバレーボール中，右肘痛増強し当科を初診した．当科で経過観察していたが疼痛消失しないため，5月にギプス固定を施行した．ギプス固定2ヵ月にて骨癒合が得られ，現在高校野球の選手として活躍中である.

回　答　　東北大学整形外科　羽鳥　正仁

Castingした訳は？

Stress撮影で損傷部の動きが認められなかったというのも1つの理由であるが，患者本人の希望もあり，まずギプス固定を試みた．本損傷に対しての治療は，放置期間の長さにとらわれることなくまずギプス治療を試みて良いと思う.

質　問　　手の外科研究会　田島　達也

本例は一度の外力（損傷）による肘頭骨端線離開と考えているのですか，経過から私は初めから疲労骨折型の骨端線離解と考えられるように思いますが……。

回　答　　東北大学整形外科　羽鳥　正仁

上腕三頭筋による肘頭骨端への牽引が，野球の投動動作によって頻回に繰り返された結果生じたものと思われる.

29　上腕三頭筋外側頭による橈骨神経絞扼障害の一例

虎の門病院整形外科　中　道　健　一
立　花　新太郎
河　端　正　也
三　上　凱　久
桃　井　康　晴
武　本　俊　彦
鳥　居　　俊
佐　藤　正　幸
吉　野　恭　正

圧迫による上腕での橈骨神経障害は頻度が高いが，絞扼性障害はまれである．今回我々は，上腕三頭筋外側頭による橈骨神経絞扼障害の一例を経験したので報告する.

症例：32才　女性.

既往歴，家族歴：特記すべきことなし，

現病歴：18才頃より左環指の伸展が困難となり，24才時より左環指，小指のつれる感じを自覚，28才頃より進行性に左下垂手，ならびに左前腕伸筋群の萎縮が出現した．この間，諸病院の精査でも確診には至っていない.

経過：入院時，左前腕伸筋群の萎縮著明で，Triceps

5, BRD, ECR, ECU, EDC, EPL, いずれも1〜2レベル．第一指間背側にわずかな知覚鈍麻あり．手術所見では，橈骨神経は上腕三頭筋外側頭線維弓により絞扼されていた．同様の絞扼例の報告は散見されるが，いずれもOVER USEが発症誘因と考えられている．本例ではそのような誘因はなく，長期にわたる緩除な進行を特徴とした．

30 Struthers 靱帯による尺骨神経高位麻痺の一例

東京大学整形外科　落合直之
林　健人
東京大学分院整形外科　二ノ宮節夫

要旨，1854年，Struthers は上腕内側遠位で尺骨神経を囲む靱帯性の arcade の存在を報告した．1973年 Kane らはその臨床的意義を 1)上腕骨骨折に合併する尺骨神経損傷の原因となる，2)尺骨神経前方移行術後の絞扼点と成りうる，とした．

その後，1984年，島村らは本 arcade によると思われる絞扼神経障害例を報告した．

今回我々は，電気生理学的に arcade 部で伝導障害を確認し得た症例を経験した．

［症例］77才，男性痩せ型．1988年8月10日誘引なく左尺骨神経高位麻痺が出現，翌日，右にも発症し8月12日当科を受診した．麻痺は右に強く内在筋［0］．9月8日，右ADQの誘発M波は末梢と比べ内側上顆中枢6cmの刺激で低振幅化し，9cm中枢では完全伝導障害を呈した．その後，左は自然回復するも右は筋萎縮が進行してきたため10月28日神経剝離を施行した．尺骨神経は arcade 通過部で7mmに渡り硬くなっていた．術後半年でほぼ麻痺は消失した．

発　言　　手の外科研究会　田島　達也

本例は典型的な Struthers arcade による尺骨神経の通常の肘部管症候群より近位における絞扼性神経障害で Supracondylar spur を伴いその尖端から内側上顆に張るいわゆる struthers 靱帯による正中神経の絞扼性神経障害とは区別すべきで，本演題は「Struthers 靱帯による…」となっていますがこれは「Struthers arcade による…」と訂正すべきだと思いますがどうでしょうか？

31 上腕二頭筋へ移行した広背筋への肋間神経交叉移行術の症例

東京歯科大学市川総合病院整形外科　高橋正憲
植野　満
西浦康正
中村光一
慶友整形外科病院　伊藤恵康

症例．20才，男子

昭和62年8月，オートバイで受傷．右腕神経叢全型麻痺，鎖骨，肩甲骨骨折，上腕骨開放粉砕骨折，上腕二頭筋挫創となる．他医で上腕骨骨折治療後，紹介にて10月当院入院す．11月13日，腕神経叢麻痺に対し手術を行う．上腕二頭筋は瘢痕化して使用できないため，同側の脱神経された広背筋を血管柄を茎として上腕二頭筋部へ移行する．第4肋間神経を移行した広背筋の胸背神経へ，第3を筋皮神経へ，第5，6肋間神経を正中神経へ交叉移行した．術後移行した神経の回復は良好で，1年4ヵ月時肩関節固定術を追加した．術後1年7ヵ月，肩関節は安定し肩甲骨の動きに伴った肩の動きもある程度可能で，肘屈曲力はM4，手関節，手指の屈曲も可能で，正中神経領域の知覚はS3にまで回復している．脱神経されているがまだ萎縮の進んでいない体幹筋を移行して肋間神経を交叉移行する利用法について述べた．

32 手の外科領域への超音波検査の応用

東海大学医学部整形外科　岡本仁志
岡　義範
今井　望

超音波検査は，無侵襲で外来診療において簡便に検査できる方法として，各科各領域に広く応用されている．整形外科領域では，脊椎および股，膝，肩関節に補助診断法として有効性が数多く報告されている．今回われわれは，手の外科領域への本法の応用を試み，手指屈筋腱に対して Zone II 損傷例をまた手関節滑膜に対して慢性関節リウマチ例を対象に検索した．使用機器は Aloka リニア電子走査超音波診断装置 SSD-280，プローブは7.5MHzトランスジューサを使用した．コンダクターとして polymer gel を使用した．その結果 Zone II 損傷例では，腱の不連続性，断端腱の highper echogenicity，腱の退縮および腱鞘内の空虚像を認めた．RA 例では，滑膜状態を知り得かつ手関節軟骨面の不整像を認めた．以上より本法は Zone II 損

傷，RA 例で術前検査になり得るものと考えられた．

回　答　　東海大学　岡本　仁志

①U. S. の腱に対する first choice は，は，皮下断裂例にあると思います．

②腱の癒着に関しては，low echogenicity に撮るものが high echogenicity に描出され，ある程度範囲を知り得ます．しかし，リアルタイムなので，他動させて観察することが重要です．

33　手の外科領域における超音波診断の応用

聖マリアンナ医科大学整形外科　中島浩志
別府諸兄
加藤篤史
小泉孝夫
三好邦達

超音波診断は近年めざましい進歩を遂げ，整形外科領域でも広く応用されるようになった．われわれは，昭和 62 年より，本検査法を開始し，手の外科領域で施行した件数は 115 件である．今回は，臨床上有用な所見が得られた症例と新たな応用対象について検討した．使用機器はアロカ社製 SSD-650 で，主に 10 MHz メカニカルセクター探触子を用いた．

対象は手の外科領域全般である．このうち，とくに有用であった症例は，指動静脈奇形，尺骨神経鞘腫，伸筋腱損傷，腕神経損傷，弾発肘などであった．ドップラー法は，動脈瘤の診断診断と動脈縫合術後の血流評価に応用でき，ガイド下穿刺は，微小な指腱鞘内ガングリオンの穿刺と上肢の伝達麻酔に応用できた．また，これらの手技には，音響媒体の工夫が必要であった．

他の検査法と比較すると，高度の空間分解能，リアルタイム性，および血流評価機能などに優れ，診断上の新しい適応があると考え報告した．

回　答

聖マリマリアンナ大学整形外科　中島　浩志

空間分能を高めるには，探触子の周波数を高め，メカニカル・セクター走査とするのが好ましいと思います．10 MHz メカニカル・セクター探触子を使える装置（SSD-65：アロカ）を，医局で購入しました．

回　答　聖アリアンナ大学整形外科　中島　浩志

MP 部に麻酔をし，皮膚と探触子を消毒した後，滅菌ゼリーを塗布します．掌側に探触子を当てて，2 方向から観察しながら，中枢側より 20 G 針を刺入します．盲目的穿刺は，困難で不確実な手技と思います．

34　手の外科領域における超音波検査の応用

日本大学整形外科　長岡正宏
佐藤勤也
舟波　達
鈴木孝宏
若林　健
白石仁志
鳥山貞宜
川口市民病院整形外科　浅井　亨

近年，整形外科領域における超音波検査の報告が増加しつつあるが，手の外科領域における本検査についてはまだ検討段階であると思われる．今回われわれは超音波検査が診断，治療に有用であった症例について検討したので報告する．使用した機種は横河 RT 3600 および RT 2800，探触子は 7.5 MHz を用いた．

われわれは腫瘍性病変により末梢神経障害をきたし，手術を予定している症例には必ず本法を施行している．本法が有用であったのは神経鞘腫とガングリオンである．それぞれ 6 例，8 例づつ経験したが，どちらも腫瘤の位置，大きさ，局在のみならず質的診断まで可能で，手術的治療を行う場合の補助的診断としてはまず第一に行うべきものであろう．

また，本検査は他の画像診断では描出しえないような小さな腫瘤もとらえることが出来るため，occult ganglion の診断に非常に有用であった．occult dorsal carpal ganglion を 8 例，その他の occult ganglion を 2 例経験した．

35　手根管症候群に対する背側手関節装具療法

山形大学整形外科　原　隆久
土田浩之
山原慎一
高柳　誠
山本博司
渡辺好博
山形大学附属病院理学療法部　中角祐治
長岡進一

手根管症候群に対する装具療法はしばしば試みられているが，その有効性と適応は必ずしも一定していない．われわれは手根管症候群 25 例 31 手に，背側手関節装具療法をおこない，19 例 23 手について検討した．

装具は手掌部を広くあけた手関節背側支持とし，手関節を機能的肢位である，軽度背屈位にして，手使用時に異和感がないようにした．手関節には多少の可動性を許した．装着後 4〜6 週で効果判定し，12 例 14 手 61%に良好な結果が得られた．母指球筋の萎縮を伴わず，知覚神経伝導速度 20 m/sec 以上，運動神経終末潜時 7.0 msec 以下の症例が成績良好であり，これらの条件を満たすものに背側手関節装具療法の適応があるものと思われた．

たとえ厳密な固定をおこなわなくても，1 日の大部分装着していられれば，一定の安静を保つことができ，このような装具を適切に装着すれば，良好な治療効果をえられるものと考えられた．

発　言　　手の外科研究会　田島　達也

手根管症候群は特定の仕事による職業病とみなされる傾向も米国などで生じているくらいなのでこのような保存療法による治癒について十分心にとめるべきだと思う．

ただ装具療法の原則からみると前腕に広く当てる splint 部は背面でなく掌面に当るべきだと思う．これにより手関節が掌屈しようとする力は splint 部を前腕掌面に押しつける力となり mechanical adantage をもった安定した装具となると思われる．

回　答　　山形大学　山本　博司

手のにぎりに際してスプリントの前腕部分は，十分にベルクロで固定できます．少したわんで，手関節の掌屈を許すのは，手背部分のスプリントがたわむことによります．

回　答　　山形大学整形外科　原　　隆久

手掌に装着した場合，掌側の知覚が保てないことなどにより，実際は使用しなくなることが実情である．厳密な手関節の固定をおこなっているのではなく，ある程度の制動効果をねらっている．

36　指屈筋腱損傷に対する治療上の工夫—減張位超早期運動について—

平塚市民病院整形外科　石　黒　　隆
池　上　博　泰
慶友整形外科病院　伊　藤　恵　康
慶応義塾大学整形外科　内　西　兼一郎
矢　部　　裕

指屈筋腱損傷の治療上の難しさは後療法にある．われわれは，隣接指と深指屈筋腱の motor を一本化して腱端の退縮を防止し，テーピングにより減張位を保持して術直後から早期自動運動を行い良好な結果が得られているので報告する．[手技の説明]①腱縫合．②隣接指と筋腱移行部で FDP 同志を側々縫合．その際，指の屈曲角を同じにして 3-0 ナイロンによる多数回の連続縫合を行う．③隣接指と減張位にテーピングにて固定．その際，基節部は同じ屈曲角とし，PIP 関節の屈曲を強くして減張位に固定する．④術直後から自動運動を開始し，術後 6 週でテーピングを除去する．[症例と成績] 施行症例は指屈筋腱損傷の 4 例で Zone-1 が 1 例と Zone-2 が 3 例である．術後成績は T. A. M. 評価にて excellent が 1 例（Zone-1 のもの）と good が 3 例であった．

本法は従来よりもより広い範囲での早期自動運動を可能にすることができ，その他いくつかの利点も有し有用な方法と考える．

質　問　　手の外科研究会　田島　達也

1.　隣接する FDP の筋腱移行部を横に連結する縫合はいつ二次的手術によって除去するのですか？　しないとすれば永続的に非生理的に横に連結したままにしておくのですか？

2.　それなら私の研究所の吉津君が発案して実施しているように Kleinert 式 splint を用い FDP 縫合をした隣接法にもこの splint を用いその糸の緊張を施術法よりやや強めにしておくことにより縫合部に強い張力がかかって縫合部が離開するのを防ぐ方法の方が実際的と思います．

回　答　　平塚市民病院　石黒　　隆

筋腱移行部の縫合糸は二次的に除去するのか．

最初は術前に，縫合糸を抜去しても良いとの考えでしたが，施行症例はすべて機能的に問題なく，患者さん自身も抜去しなくてよいとのことでした．本法による独立運動性への影響はきわめて少いものと思います．

質　問　　順天堂大学整形外科　山内　裕雄

大変面白いアイデアであるが，

1. 多少独立性のある示指のFDPの場合にも本法を用いるか．

2. free tendon graft の修復機転は tendon primary suture とは異ると思うがそれでも本法を用いるか．

回　答　　平塚市民病院　石黒　隆

1. 術前に筋腱移行部の縫合糸を抜くこともあることを了解してもらった上で本法を行います．今回，発表いたしませんでしたが，1例の示指 Zone II に対し本法を行いました．術後3週ですが，癒着のない可動性が得られております．

2. この症例はすでに筋腱移行部でFDP同者が一体化していましたので，腱移植後にも減張位超早期運動を行いました．

37　キーンベック病に対する strut bone graft の試み

北里大学医学部整形外科　二見俊郎
小林明正
米本光一
若林伸之
久保寺大也
三輪清志
塚本行男
山本　真

キーンベック病の外科的治療法としては，実に様々な術式の報告がなされてきたが，これらの従来の手術方法は，生物学的な面から修復を考えたもので，荷重面の陥没を防ぐという力学的な面に対してはまったく考慮されていないと言える．演者が strut bone graft（骨柱移植術）を応用するに到った背景は，山本らの大腱骨頭壊死に対する同様な立場にたった手術法にヒントを得たものである．手術適応としては，X線上骨硬化や若干の segmentation は認められるも，collapse にまでは陥っていない症例とした．実際の術式としては，月状骨の主たる骨梁配列（有頭骨―橈骨を結ぶ長軸上に存在する）に沿うように移植骨を骨柱として挿入した．現在までに，本法が施行された症例は6例であり，一例を除き月状骨の collpase は防止出来ている．力学的強度という立場からみた移植骨の運命，また移植骨採取部位の選択など今後解決すべき問題点は多いが，症例を選べば，1つの option にはなりそうである．

質　問　　奈良医科大学　矢島　弘嗣

先生の方法ではK病の原因療法とはなっていないと考えられます．

壊死骨（月状骨）に壊死骨（腸骨）を移植しても決っして骨誘導はおこらなく，また骨ゆ合もおこらないと考えられますが，その点についてどの様に考えておられますか．

質　問　　順天堂大学整形外科　山内　裕雄

月状骨の支柱とする移植骨そのものにそんなに力学的強度があるか．月状骨への応力を軽減する何らかの方法を追加した方がよいのではないか．

回　答　　北里大学　二見　俊郎

Kiēnböck 病治療原則はCollapse の進行を防止できればよいと考えます．

38　橈骨遠位端骨折の陥没骨片に対する経皮経骨髄整復の試み

済生会神奈川県病院整形外科　佐々木　孝
岩田清二
塚原　茂
大谷俊郎
野本　聡
吉田　宏
西村正智
新井　健
岩部昌平
野田武志
慶応義塾大学整形外科学教室　田中久夫
内西兼一郎

橈骨遠位端骨折，とくに Colles 骨折の不安定型に対して，創外固定法が整復位の保持に有効であることが知られている．しかしながら，die punch fragment などの牽引と徒手整復操作で整復不可能な骨片には，観血的整復と骨移植を創外固定に併用する必要がある．しかしながら，併用例は強い関節拘縮を惹起し，拘縮除去に長期間を必要とする欠点がある．今回，経皮経骨髄整復法を導入し，創外固定との併用を行った．

結果　本法により治療し，3ヵ月以上経過した7例の全例に骨片の整復位の改善が得られた．機能的成績をSarmientoの基準で評価すると，全例excellentであった．骨片の整復位は，86才の1例を除き保持されていた．

考案　橈骨遠位端骨折の陥没型の徒手整復不能骨片の整復法として創外固定に併用し，形態・機能ともに満足な結果が得られた．少い侵襲で陥没骨片の整復を行える点に特長がある．

質　問　　日本大学整形外科　長岡　正宏

先生の方法では骨移植はできないと思いますが，このような病態に対する骨移植の必要性についての先生のお考えをおおしえ下さい．

回　答

済生会神奈川県病院整形外科　佐々木　　孝

①骨片と周囲の骨が癒合すれば再陥没は発生しないと考えています．3ヵ月間は荷重をさせないようにしています．

②フィブリン糊と骨を混ぜて注入するなど，観血的でない骨移植を追加するのは良いと思います．

発　言　　新潟大学　斎藤　英彦

整復した骨片が整復位で癒合するかどうかがこの方法のポイントだと思う．関節の高度なdepressed fractureの症例では整復位での癒合が不十分で，自動運動開始後関節面が再び陥没してくるものもあるのではないか．

症例を重ねてまた発表して欲しい．

回　答　済生会神奈川県病院整形外科　佐々木　孝

本法で整復困難であれば，観血的整復・骨移植も必要であると思っています．

39　Subcutaneous Pedicle Hypothenar Island Flapの応用

東京慈恵会医科大学形成外科学教室　木下行洋
児島忠雄
平瀬雄一
小立　健
金　賢
遠藤利彦

小指球部の血管柄付島状皮弁の臨床応用を目的として，小指尺側動脈の解剖学的検索を行い，浅掌動脈弓より分枝する皮枝の状態を観察した．24手の解剖所見による小指球への皮枝は2〜8本，平均4.3本で，これらの皮枝はさらに分岐し皮下で動脈網を形成する．また，小指球枝，深掌動脈の分枝と吻合するものもみられる．共同演者の遠藤の行った6手のラテックス注入による解剖所見では，小指尺側動脈の皮枝は7〜10本，平均8.5本である．このように小指球皮膚は直下の動脈からの枝によって豊富な血行を有することから，逆行性血管柄付島状皮弁のみならず，皮下組織茎島状皮弁としても利用できると考え，臨床応用を6症例に行った．1例は手掌中央部皮膚欠損に対し横方向の三角皮弁で被覆．他の5例は，全層皮片採取後の創閉鎖の際に，dogearを修正せずに，皮膚欠損の中枢，末梢側に作製した2つの三角皮弁により閉鎖した．全例，安定した皮膚による被覆を得ている．

第11回九州手の外科研究会抄録

日　時：平成2年2月17日（土）
会　場：宮崎市
世話人：木　村　千　仭
宮崎医科大学整形外科学教室

一　般　演　題

1.　小児の陳旧性橈骨頭脱臼に対する小経験

県立宮崎病院整形外科　高　妻　雅　和
小　林　邦　雄
徳　久　俊　雄
中　島　勝　也
永吉整形外科　岩　切　清　文

［目的］何らかの主訴を持った小児の陳旧性橈骨頭脱臼に対し，観血的整復術を行なった5症例について報告・検討する．

［対象］男子4例，女子1例の計5例．手術時年令3才～12才（平均8才）．受傷より手術までの期間は2ヵ月～9年7ヵ月（平均2年1.8ヵ月）．主訴は機能障害（屈曲制限）2例，神経麻痺3例であった．術式は尺骨矯正骨切り術3例，尺骨々切り術と輪状靱帯再建（Campbell 法，Hohmann 法）2例で，追加手術は再脱臼例に Hohmann 法1例，神経縫合1例，神経麻痺の回復をしなかった1例に Riordan 変法の腱移行を行った．

［結果及びまとめ］術後観察期間は3ヵ月～4年2ヵ月（平均1年9ヵ月）である．尺骨々切り術のみの手術症例3例中2例に整復位が得られたが，1例は術後2ヵ月目に再脱臼を来たし Hohmann 法にて靱帯再建を追加した．尺骨骨切り術と靱帯再建を行なった2例は整復位が得られた．Wheeler の評価基準によると優2名，回内制限が健側に比し55°と残るため可と判定された1例，神経回復が得られなかったために不可と判定された2例である。Bado の分類III型で橈骨頭が前外側に脱臼した3症例すべてに橈骨後骨間神経麻痺がみられた．諸家の報告でもIII型では神経麻痺の発生頻度が46～100％と高率であり，III型に対し将来遅発性橈骨神経麻痺に注意する必要があると思われる．輪状靱帯の再建の必要性について意見がわかれるところであるが，尺骨矯正骨切り後，橈骨頭の安定性が悪い症例は輪状靱帯の再建を行っていた方が好ましいと思われた．

2　月状骨脱臼の治療に対する考察

久留米大学整形外科　繁　里　龍　夫
山　中　健　輔
有　吉　　護
井　上　明　生
筑豊労災病院整形外科　井　上　　博

月状骨脱臼および月状骨周囲脱臼は，陳旧例として加療されることも多く，治療に際して問題が多い．今回われわれは，月状骨掌側脱臼陳旧例に対し，月状骨切除術を行い，術後16年の長期観察をした．これに文献的考察をくわえて報告した．症例は，48才，女性．16年前，動いているフォークリフトを手で止めようとして，右手関節の背屈を強制された．受傷後8週で当科初診し，9週で月状骨切除を施行した．術後6週より重量物を扱う仕事に復帰した．その後15年間疼痛もなく仕事にも支障はなかった．一年前より，慢性関節リュウマチを発症し，3ヵ月前より両手関節部痛が出現した．現在，右手関節可動域は，背屈70°，掌屈60°，橈屈20°，尺屈25°であり，握力は左右とも16 kgであった．RA発症前では，X線評価を除く Green らの score で，80点中75点と良好であった．X線上は軽度の手根骨のcollapse と手関節，遠位橈尺関節の変形性変化を認めた．陳旧例に対する月状骨切除は，2ヵ月以上の症例に行われることが多いようであるが，長期観察例の報告はない．陳旧例に対しても，解剖学的整復を行うことが最良の治療であることは無論であるが，脱臼には靱帯損傷を必ずともない，整復後も手根不安定症による疼痛の続く症例も多く報告されている．観血的整復により，手根骨の不安定性を，さらに大き

くしてしまう可能性があり，Green らは 4，5ヵ月以上経過した陳旧例を不安定性を残さず整復することは困難であると述べている．このような症例に対しては，月状骨の切除も考慮されてよいと考える．

3　陳旧性月状骨掌側脱臼の一例

鹿児島県立薩南病院整形外科　田　中　信　次

7ヵ月経過した月状骨掌側脱臼に対して観血的整復術を試みたので報告する．

症例は 40 才，男性．遠洋漁業の船員である．昭和 63 年 11 月 1 日，倒れてきた約 700 kg の鉄板を支えようとして右前腕回内位で手関節背屈を強制され受傷した．南アフリカで手術を勧められたが放置した．受傷後 4 ヵ月間は正中神経領域にしびれ，知覚鈍麻を認めた．握力低下が著明なため平成元年 5 月 1 日当科初診した．初診時右手関節は背屈 35°，掌屈 15° と可動域制限が著しく，握力は 10 kg であった．正中神経麻痺は回復していた．X 線前後像で carpal height ratio は 0.55（健側は 0.548）と collapse に至っていなかったため，平成元年 6 月 8 日掌側および背側からの同時アプローチで手術を施行した．術中，中指と環指の浅指屈筋腱の部分断裂を認めた．整復は創外固定器を用い，手関節尺屈位で牽引を加えながら行い，K wire 3 本で内固定も加えた．術後 5 週間の固定を行った．術後 6 ヵ月現在，手関節の可動域は背屈 60° となり，握力も 23 Kg に改善した．疼痛もなく職場復帰した．Green & O' Brien（1978）の臨床評価では 70 点である．X 線学的には月状骨の整復は不十分で，scapholunate angle は 70° と DISI を残した．carpal height ratio は 0.54 とほとんど変化はないが，月状骨の軽度の圧潰と骨硬化像を認める．将来，関節症性変化を来たす可能性が高く，注意深い経過観察が必要である．

4　手舟状骨偽関節の治療経験

久留米大学整形外科　斉　藤　　隆
有　吉　　護
繁　里　龍　夫
永　田　見　生
山　中　健　輔
井　上　明　生
筑豊労災病院整形外科　井　上　　博

手の舟状骨骨折は，遷延治癒や偽関節となりやすく，治療に難渋することもしばしばである．本大学において過去 20 年間に経験した舟状骨偽関節手術症例につき，若干の検討を加えて報告する．

症例は 18 例 18 手，平均年令 25 才 9 ヵ月であった．骨折部位は，中央 1/3 が 14 例と最も多く，次いで中枢 1/3 骨折 3 例，末梢 1/3 骨折 1 例であった．骨折型では，水平斜骨折 5 例，横骨折 12 例，垂直斜骨折 1 例であった．Cooney などの基準によると，stable-type 10 例，unstable-type 8 例であり，受傷より手術までの期間が 2 ヵ月より 6 ヵ月のものを delayed-union とし，6 ヵ月以上のものを non-union とすると，前者では 10 例，後者は 8 例，平均 11.8ヵ月であった．全例に Russe 法を施行した．以前は腸骨海綿骨 1 個を骨釘として用いていたが，最近では骨折部の安定性を増すため骨釘 2 本を使用し，その間隙に海綿骨片をぎっしりと鋭匙などで詰め込むようにしている．

術後骨癒合が得られなかったものは 1 例，全体の 6%で，血行動態的に言われている中枢 1/3 骨折であり，以前行っていた Russe 法によるものであった．他，ROM 制限 4 例，運動時痛 2 例が認められた．術前，術後のレントゲン像より Scapho-lunate-angle を計測し，これを指標としていわゆる DISI の推移を観察した．術前 13 例 69%に存在していた DISI は，術後 9 例に残存し，その改善率は 23%であったがほとんどが許容範囲に属していた．また，ROM 制限例全例に DISI 残存し，運動時痛 2 例中 1 例にも DISI がみられた．しかし，DISI 残存すれば必ず術後合併症が存在するとはいえなかった．

5　第一中手骨骨折（Bennett 骨折）に大菱形骨骨折をともなった 1 症例

門司労災病院整形外科　後　藤　博　史
稗　田　　寛
後　藤　武　史
石　橋　和　順
古　賀　弘　道
平　岡　弘　二

大菱形骨骨折はまれな骨折であり，本邦での報告は 23 例にすぎない．津下は“手の外科の実際”の中で大菱形骨骨折は母指中手骨骨折や橈骨末端骨折を合併することが多いと述べているが，Bennett 骨折との合併例の報告は本邦できわめてまれであった．われわれは最近その 1 例を経験したので報告した．

症例は20才男性，1989年10月29日バイク運転中単独事故にて転倒し受傷した．右母指CM関節を中心に軽度の腫脹を認め，運動痛ならびに圧痛が顕著であったが，皮膚損傷は認めなかった．単純X線前後像にて右母指中手骨基部骨折，および右大菱形骨体部のvertical fractureを認め，CTおよび断層撮影にても明らかであった．

本症例ではBennett骨折を合併し整復およびその保持が困難と判断し，11月8日静脈内局所麻酔下に関節面を直視下に整復を行い母指中手骨基部骨折にたいし，経皮的に1.0 mm K-wire 2本にて第二中手骨に固定した．大菱形骨骨折は15 mm AO micro screwにて固定した．術後3週にてK-wireを抜去し，術後5週にてギプスシーネを除去し自動運動を開始した．術後16週の現在，可動域制限もなく，握力は右31 kg，左40 kgと若干低下を認めるが，日常生活および仕事上何ら不自由を認めていない．

本症例の受傷機転は，本人の記憶が不明確なため明らかではないが，CM関節周囲に皮膚損傷がなく，大菱形骨の体部のvertical fractureであることより，介達力すなわちハンドルを握った状態で手関節の橈背屈および母指の橈側外転が強制された結果骨折をおこしたものと考えている．

大菱形骨に対する治療は，諸家の報告では外転位ギプス固定，あるいは観血的整復固定を勧めている．本症例ではBennett骨折を合併し整復およびその保持が困難と判断し，観血的治療をおこない良好な結果を得た．

6 橈骨遠位端骨折に伴った尺骨茎状突起骨折

大分医科大学整形外科 内田和宏
麻生邦一
城日出徳
真角昭吾
近藤整形外科医院 近藤稔

尺骨茎状突起骨折は橈骨遠位端骨折に合併することが多く，偽関節になることがあるが，尺骨茎状突起骨折についての詳細な報告は少ない．今回われわれは橈骨遠位端骨折に合併した尺骨茎状突起骨折について，骨折の分類，骨癒合とそれを左右する因子，臨床症状との関連などにつき調査したので報告する．

昭和57年より当院および関連病院において橈骨遠位端骨折は112例であり，治療はすべて徒手整復後ギプス固定を4〜5週間行ったものである．このうち尺骨茎状突起骨折を合併したものは56例（50%）であった．尺骨茎状突起骨折合併例で骨癒合の有無を確認できた39例に尺骨茎状突起骨折の型分類を行い骨癒合率を求めた．型分類は基部骨折，先端骨折の大きく2つにわけ，末梢骨片が2つ以上のものを粉砕骨折とした．さらに16才以上で経過観察期間が6ヵ月以上の症例に対し，直接検診もしくはアンケート調査を行い得た22例（年令16才〜84才，平均56才）の臨床症状とくに手関節尺側部の症状を調べた。

尺骨茎状突起骨折の型分類では基部骨折20例，先端骨折13例，粉砕骨折3例であった．尺骨茎状突起骨折39例のうち骨癒合がみられたのは17例（44%）であった．型分類における癒合率は基部骨折20例中7例，先端骨折13例中7例で粉砕骨折は3例とも骨癒合しなかった．骨癒合を左右する因子として転位が2 mm以上のものが偽関節になりやすかった．尺骨茎状突起骨折の偽関節群で尺骨遠位部に運動痛や圧痛を認めた有症状率は15例中5例（32%）で，骨癒合群での有症状率は7例中2例（29%）であり有意な差を認めなかった．型分類において偽関節の有症状の割合は，基部骨折9例中3例，先端骨折4例中1例，粉砕骨折2例中1例であった．+4 mm以上のulnar plus群およびdorsal tilt 20°以上の症例に有症状の割合が多かった．

7 尺側手根伸筋腱腱鞘炎の治療経験

熊本労災病院整形外科 伊達徹
林泰夫
上村光治
泉清治
外園不二夫
小糸博文
田中宏明
高木茂
緒方博司

（目的）尺骨末端部の疼痛を主訴にて受診した患者のうち主に尺側手根伸筋腱に由来すると考えられる症例を検討した．

（症例・方法）症例は6例，男性3例，女性3例で発症年令は16才〜47才．骨折，転倒などの強い外力が加わったものはなくレ線上も異常なかった．臨床症状としては尺側手根伸筋腱に沿った圧痛と運動痛があり手関節のover useが発症の原因と思われた．治療に

関しては一般的には大部分保存的に軽快しているが保存的治療で軽快しない時には手術も考慮される．われわれは1例に観血的治療を行い良好な結果を得た．

症例は32才男性，既往歴，家族歴　一般血液検査では特記すべきことなし．現病歴としては昭和63年6月頃より事務仕事で書類整理をするようになり仕事後左手関節部尺側に疼痛出現し徐々に疼痛増強してきたため昭和63年8月2日当院受診．外来通院で腱鞘内steroid注入などにて一時的には疼痛軽減するものの，疼痛再発するため昭和63年8月22日手術を行った．手関節背側伸筋支帯第6 Compartmentを切開すると著明な滑膜炎を認めたため滑膜切除し伸筋支帯形成を行った．組織学的には滑膜の増生，毛細血管の増殖，うっ血が著明で非特異的慢性炎症であった．術後2週間シーネ固定した．術前の疼痛はほぼ消失し手関節の運動痛もなくなった．

（まとめ）

1.　手関節部尺側手根伸筋腱腱鞘炎6例に関して検討した．

2.　大部分の症例は保存的治療で軽快するが症状軽快しない時には手術も考慮される．

3.　1例に手術，伸筋支帯形成を行い良好な結果を得た．

8　尺側手根伸筋腱鞘炎の診断と治療成績

大分医科大学整形外科　麻　生　邦　一
内　田　和　宏
真　角　昭　吾
天野整形外科皮膚科医院　矢　野　敏　夫
近藤整形外科医院　近　藤　　稔

尺側手根伸筋腱鞘炎は，手関節尺側部の疼痛を来たす疾患の一つとして，最近注目を集めてきた．われわれは，14症例の本症を経験し，臨床的検討を加えたので報告する．

14症例，15手の内訳は，男9例，女5例，年令は10才から65才，平均31.4才であった．利き手側発症は50%しかなく，有意とはいえなかった．誘因として職業上もしくはスポーツ活動によるover useがあるものは，10例と大部分を占めた．診断上，腱に沿う圧痛は必須の所見であり，さらに手関節伸展，尺屈，伸展＋尺屈，回内，回外などの自動運動時痛，とくに抵抗下での運動痛の誘発は，陽性率が高く，有意義な診断法であった．

成績は，まったく正常に復した「優」が12例，圧痛のみ残すも障害がない「良」が1例，圧痛，運動痛の軽減をみるも，なお障害を残している「不可」が2例となり，安静，湿布，ステロイド注入などの保存的治療に反応し，予後が良いことがわかった．ステロイド注入は，83%に著効を示した．発症後2日から3ヵ月までの急性期のわれわれの症例では，保存的治療にて早期に治癒傾向がみられることがわかった．

屍体解剖により，第6背側区画を調べると，伸筋支帯の下に固有の線維性腱鞘が存在し，これを開くと滑膜性腱鞘を有する尺側手根伸筋腱が露出した．腱はこの線維性腱鞘中に固定された状態ではなく，相当自由に動き回っているものと思われ，over useによってfrictionが生じ，機械的炎症へと進展して行くものと考えられる．

9　de Quervain 病に対する簡易前腕装具療法の試み

九州大学整形外科　佐々木　賀　一
杉　岡　洋　一

最近de Quervain狭窄性腱鞘炎に対して手の自由な使用と疼痛軽減の目的で作製した前腕バンドによる装具療法を行っているので紹介する．

（方法）物の把持，手拭しぼりなど疼痛のため困難な動作が長母指外転筋と短母指伸筋の筋腹を指で軽く圧迫することにより疼痛が軽減して可能になる例を経験したことからこの筋腹部分を圧迫する前腕バンド装具を作製した．この装具はpad部分が筋腹のみ圧迫するようにテニス肘用のバンドを改良したものである．

（結果）これまでこの装具で治療された症例は8例である．内訳は男3名，女5名で年令は28才から65才平均47才である．罹病期間は3週から5ヵ月で湿布，消炎鎮痛剤，ステロイド腱鞘内注射が併用治療として行われた．手拭しぼりができない，物が把持できない，書字が困難などを主訴として来院したが，全例において装具着用と同時に疼痛は耐えられる程度まで軽減し困難であった作業が可能になった．経過をみると装具装着期間は1ヵ月から4ヵ月（平均2ヵ月）を要したがその後は装具なしで手の作業ができるようになっていた．

この装具による疼痛軽減の機序としては筋腹を圧迫することで筋の伸縮性が低下するため腱のamplitudeが減少し，母指の掌側内転が制限され，炎症のある腱鞘内に加わる圧力が低下するためと考えている．欠点

として装着時の違和感や手の浮腫などが予想されたが軽い圧迫で充分効果があり手の使用時のみ装着すればとくに問題はなかった．利点は従来の装具と異なり手の運動が可能であり装具によってただちにADL障害が改善することである．まだ症例が少く結論できないが比較的早期に装具が不必要になっておりこの装具によって罹病期間も短縮できるのではないかと考えている．

10　後骨間神経断裂に対する神経移植術の経験

九州大学医学部整形外科　占部　憲
内田芳雄
杉岡洋一

今回われわれは外傷後の後骨間神経断裂に対し腓腹神経を用いた神経移植を施行し，良好な結果を得た2例を経験したので報告する．症例1：33才男性．主訴：右手指伸展障害．現病歴：昭和63年10月3日，30mの高所より転落し受傷．受傷後より右手関節，右手指伸展不能となり右橈骨神経剝離術を受け，以後右手関節伸展可能となるも，右手指伸展不能のため当科受診となった．受診時，示指～小指の伸展および母指の伸展外転が不能で手関節は橈側偏位を認めた．後骨間神経支配の筋力はMMT上0であった．手術所見としては回外筋貫通部での神経の断裂を認め，2.5cmの腓腹神経1本を移植した．術後5ヵ月より右手指の伸展および母指の伸展外転は可能となった．症例2：14才男性．主訴：左母指伸展障害．現病歴：昭和63年6月24日窓ガラスの破片で左前腕背側の切創をうけ，左中指～小指の伸展および母指の伸展外転が不能となった．近医にて皮膚のみ縫合を受け上腕～MP関節ギプス固定するも症状改善せず，某医にて総指伸筋縫合術を施行され，以後中指～小指の伸展可能となるも母指伸展外転不能のため当科受診となった．受診時MMT上EDMが5，ECUが4，APL，EPL，EPB，EIPは0と低下していた．手術所見としてはAPL，EPLへの分枝より中枢で断裂しており，4.5cmの腓腹神経1本を移植した．術後4ヵ月より母指の伸展外転可能となった．後骨間神経断裂の治療としては，1)神経縫合 2)腱移行術 3)神経移植術がある．1)は可能な限りまず選択すべき方法と思われる．2)に関しては移行した部位の筋力が低下すること，また移行後の筋力の変化を生じるという問題点があり，後骨間神経が運動神経であることも考えると神経自体の回復の可能性があるならばまず3)を選択すべきと思われる．後骨間神経は樹枝状に分枝しているが鏡視下手術によりかなり十分に展開することができ，また神経移植を応用すれば広範な欠損にも対応できると思われる．

11　尺骨神経麻痺における中指の自動外転距離の測定

福岡大学整形外科　飯田博幸
浅川康司
尾上英俊
有永　誠
高岸直人

江川のサインは中指の橈尺側への外転が可能であるかどうかをみるもので，尺骨神経麻痺の診断法のなかで最も鋭敏なものである．この際の中指の自動外転距離について正常例と麻痺例について測定し検討した．

対象および方法　正常例30人60手，男15例女15例，年令21～70（平均36）才。尺骨神経麻痺例22例25手（6～63才），外傷5例，肘部管症候群17例．中指先端の安静位，自動橈側外転位，自動尺側外転位の位置を記録しそれぞれの直線距離を測定した．他動外転についても同様の測定を行った．

結果　指の長さとの相関はなく麻痺群と正常例では統計学上有意の差が見られた．

	麻痺群	正常
自動外転	19.2±15.4	50.2±8.2（mm）
患側/健側	40.4±32.3	90.8±8.2（%）
自動/他動	31.1±22.3	64.7±6.6（%）

$p<0.01$

まとめ　中指の自動外転距離が，1) 4cm以下　2) 健側比70%以下　3) 他動外転の50%以下では異常の可能性が強い．

麻痺の回復にともない外転距離も増加するが治療前の値の低いものほど回復が悪い．

12　随意性母指MP関節背側亜脱臼に対する装具療法

産業医科大学整形外科　古川英樹
鈴木勝己
南　芳樹
森川一彦

随意性母指MP関節背側亜脱臼は俗にマムシ指と呼ばれ日常よく見られ，これ自体はとくに病的な意味

は持たないが，背側亜脱臼時に疼痛を伴う例がまれに見られ治療に難渋することがある．われわれは本症3例に対し新しい装具を考案し，保存的に加療する機会を得たので報告する．症例は全例女性．疼痛側は全例左．主訴は背側亜脱臼時の疼痛および背側亜脱臼に対する不安感である．疼痛は軽度の時は母指MP関節に限局しているが，時には母指全体に不快感を感じることがあると述べている．これらの症例に対し新しく考案した装具を装着させた．母指MP関節背側亜脱臼時には必ず第1中手骨のCM関節での屈曲を伴うことに着目した．すなわち第1中手骨頭を掌側より押さえることによりMP関節での基節骨の背側亜脱臼を防止することを意図した．MP関節背側亜脱臼時に第1中手骨の屈曲を伴う理由としては第一に長母指屈筋腱のtenodesis効果が考えられる．第二に基節骨基部に停止する短母指外転筋，短母指屈筋，母指内転筋などの内在筋が強靱であることも関与していると思われる．装具は原則として入浴時と就寝時以外は常時装着させた．装着期間は8ヵ月から1年である．結果は症例1と3は有効であったが症例2は最終判定が出来ず不明である．効果としては亜脱臼しなくなるのではなく，たとえ亜脱臼しても装着前の疼痛は消失しており効果は持続していた．

13　痙性由来母指再建術の意義

鶴田病院整形外科　田　中　晴　人
鶴　田　曜　三
野　村　秀　雄

痙性手由来母指内転拘（痙）縮再建術意義は大である．数ある手技を駆使して他指に voluntary movement を得たとしても母指内転遺残させると，手の最小限機能が得られないばかりか，観血的侵しゅう前よりも全指醜形を混在し増悪化を招く．母指には，1) medulla, 2) cerebellum. subcortical region, 3) cortical region, から3-neutral-waysの存在する高等中枢神経支配化にあり，この上に痙性が重合するために病態像は多様化し再建術を困難化している．ここで，母指内転筋憎悪因子には，1) 母-示指間皮膚，2) 内転筋，3) mid-pal-fascia, 4) pre-tendinous など退（萎）縮，5) 1)，2)，3)，4)-諸要因子に加え，伸筋腱過伸展，弛緩化，6)共同運動捉通影響下での伸展随意性阻害化などが考えられる．

上述再建術に際し，上述1)，2)，3)，4)-諸因子軽減，寛解化については，release ですむこともあるが，筋腱群により強力な voluntary action を期待するならば，筋腱-transfer, desis, release などを考慮し，原則として移行筋に随意性かつ強度な痙縮，偏位などがなくまた，術前に神経点ブロック，facillitation 手技などを最大限に駆使後に病態再評価を加え，痙(退)縮を充分に軽減化した術式設定を行うことが望ましい．

14　いわゆる trigger wrist の1症例

東国東地域広域国保総合病院整形外科　秋　元　伸　之
多治見　新　造
多　田　勝　弘
大分医科大学整形外科　麻　生　邦　一

Trigger finger の病態と成因については，よく知られているが，手根管部が原因で，手指の弾撥をきたす，いわゆる trigger wrist はまれな疾患である．慢性関節リウマチ（以下RAと略す．）患者に発症した，手根管症候群を合併した，trigger wrist の1症例を，経験したので，若干の文献的考察を加えて報告する．

症例：69才，女性，主婦．

昭和62年8月，右手関節痛，右中・環指痛出現．同年12月，右中指の弾撥に気づくも放置．昭和63年12月，当科初診し，RAの診断にて，内服治療開始．平成元年5月，右母指，示指，中指，環指のシビレ出現し，入院．

入院時，右中指屈曲に際し，手関節部に軋音を認め，指完全屈曲時に，遠位手関節皮線近位部に，腫瘤を認めた．指伸展に際し，軋音を認め，同時に腫瘤は，消失した．

術中所見では，中指深指屈筋腱腱鞘に，付着した腫瘤を認めた．腫瘤を摘出し，手根管を開放した．病理学的には，リウマチ性腱鞘滑膜炎であった．術後7ヵ月，現在，弾撥，シビレとも消失している．

Trigger wrist はわれわれの渉猟した限り30例の報告があった．過去の文献を検討し，原因による分類として，1. 解剖学的異常，2. 腫瘍，3. 炎症，4. 外傷，5. 混合型，6. その他に分けた．

また，RAの腱鞘滑膜炎が高率に合併するが，手根管部で弾撥をきたすことがまれである理由について，検討した．

15 前腕変形に "Reed" Osteotomy を施行した1例

長崎大学整形外科 今 村 宏太郎
長 谷 芳 文

"Reed" Osteotomyは，弾力性のある"葦"をねじるように骨の連続性を保ったまま回旋変形を矯正する手術法であり，主に内反足，ポリオに伴う下腿の回旋変形に対して用いられてきた．

今回，前腕の変形に対して本法を施行したので報告する．

症例：13才男性．主訴，左前腕変形．

1年2ヵ月の間に4回の骨折を起し，いずれも近医にてギプス固定を受けたが骨折の回数を重ねるごとに変形は強まり，H 1年3月当科を受診した．現症：前腕に背側凸変形，回旋変形を認め，回内回外は約10°の可動域制限を示した．X線像でも，橈骨全体の背側凸の彎曲を認め，尺骨にも軽度の彎曲を認めた．

H 1年8月15日，背側凸変形の最も目立つ橈骨末梢1/3の部位にて "Reed" Osteotomy を行った．前2/3は約6 cmにわたり3 mm幅で長軸方向に割を入れ，後1/3は2ヵ所でギグリーにて横切した後，約20°回外方向へ捻転させつつ，可及的に背側凸変形を矯正し，その位置でOrthofix創外固定器にて固定した．本例は年長児で，4回の骨折を繰り返していたため骨皮質は肥厚し完全骨折となる部分もあった．本来の意味での "Reed" Osteotomy とはならなかったので，骨癒合をより確実とするために腸骨よりの自家骨移植を追加した．

骨癒合は良好で，術後6週にて創外固定器を抜去した．

術後6ヵ月の現在，前腕の回内回外は正常で，外観上も変形は目立たない．

考察：一般に変形の矯正には，Wedge Osteotomy が用いられているが，本例のように彎曲が橈骨全体に及び，かつ回旋を伴うものではどの部位で，どの程度の Wedge Osteotomy をすれば良いのかその決定に苦慮する．一方，"Reed" Osteotomy では"なだらか"な矯正が可能で骨切り後，正常の形態へ整える骨が比較的容易であった．ところで，Nicholson，鈴木は年長児では不全骨折は起らないが骨切り部での骨の接触面積が広く，また骨切り部を骨膜でおおうため骨癒合は比較的良好であると述べている．従って，"Reed" Osteotomy の最も良い適応は小児であるが，本例のような年長児でも十分に価値のある手術法と考える．

16 Kienböck 病に対する橈骨短縮術について

福岡県立柳川病院整形外科 吉 田 健 治
柿 添 光 生
山 田 康 人
久留米大学整形外科 山 中 健 輔
繁 里 龍 夫
筑豊労災病院整形外科 井 上 博

［目的］Kienböck 病の病因については種々の説があり，それに基づき多くの治療法があるが決定的なものはない．私たちは1969年以来橈骨短縮術を行っているが今回その術後成績について報告した．

［対象および方法］1969年から1989年までの20年間に久留米大学および県立柳川病院整形外科にて橈骨短縮術を行った Kienböck 病26例を対象とした．男性17例，女性9例，手術時年令は17才から64才，平均32.5才，罹患側は利き手19例，非利き手7例である．手術時X線評価は Lichtman 分類で Stage Ⅰ－2例，Stage Ⅱ－4例，Stage Ⅲ－18例，Stage Ⅳ－2例である．術後の経過観察期間は7ヵ月から12年10ヵ月，平均3年6ヵ月である．臨床評価は疼痛と労働能力による Dornan の判定基準を用い，握力，関節可動域とX線学的変化について調査した．

［結果］1. Kienböck 病に対する橈骨短縮術により26例中24例（92%）に臨床症状の改善がみられた．2. 術前のX線病期と調査時の臨床評価との間には有意の相関はみられなかった．3. 月状骨の扁平化は改善されなかったが，握力，可動域は改善がみられた．4. 本術式は月状骨の掌屈（VISI pattern）を改善する効果がある．5. ulnocarpal abutment syndrome が術後 plus variant が著明な1例にみられた．

17 ハブ咬傷による手の重度損傷の治療経験

琉球大学整形外科 北 城 武 司
茨 木 邦 夫
武 内 正 典
外 間 浩
宮 里 剛 行
富 山 聡

手のハブ咬傷は，咬傷部によっては特有な拘縮，変形を来す．ハブ咬傷後に手の重度機能障害を残した3症例を報告する．

〈症例1〉50才男性，30才の時に右手に咬傷を受け，intrinsic plus 拘縮，MP関節屈曲拘縮，母指対立

位拘縮を残した．治療は，intrinsic plus 拘縮の緩解術，母指対立位拘縮に対し，変性母指球筋の切除，CM 関節包切除術を行った．2次的母指対立筋の再建として血管茎付母趾外転筋皮弁を移植した．

〈症例2〉31才女性，4才の時右手に咬傷を受け，母指内転対立位拘縮を残した．治療は，拘縮の除去を行い，母指対立筋再建に，血管茎付母趾外転筋皮弁を移植した．

〈症例3〉39才男性，17才の時に右手をハブに咬まれ，中手骨の骨髄炎の併発による指の著しい屈曲拘縮，伸筋腱欠損，母指のダックネック変形と内転拘縮を残した．中手骨は偽関節もしくは短縮しており MP 関節の高さが不揃いであった．治療は，まず MP 関節の高さを揃えるため中手骨の矯正骨切りを行い，さらに PIP 関節は良肢位固定を行った．母指内転拘縮に対して，拘縮の緩解術，母指 MP 関節の良肢位固定を行い，母指-示指間に広背筋皮弁移植術を行った．さらに2次的に，母指内転筋を環指浅指屈筋腱移行術で再建した．

〈考察〉後遺症としては，intrinsic plus 拘縮，関節の強直，母指内転拘縮，母指対立位拘縮を生じ，さらに感染を併発すると，重度の拘縮・変形を生じ，屈筋腱，伸筋腱の癒着・融解を来し，重度の機能障害を残す．手のハブ咬傷後における機能障害に対する治療方針は一般の外傷におけるそれと同じである．すなわち，拘縮に対しては拘縮除去術，関節強直には良肢位固定術，運動再建に対しては腱移行術，筋皮弁移植術などを施行する．しかし重度の手の機能障害を来した患者では，われわれは必要最小限度の手の機能として pinch もしくは grip の再建を目標に考えている．

症　例　検　討

1　部位診断に問題のあった尺骨神経麻痺の1例

健康保険南海病院整形外科　佐藤直人
高木久雄
堀　克夫
福岡県立柳川病院整形外科　吉田健治
柿添光生
久留米大学整形外科　山中健輔

症例は47才，男，ガソリンスタンド店員．主訴は右手関節痛，脱力感．臨床所見で右手は尺骨神経麻痺の症状を呈し，筋電図，叩打痛を考慮，肘部管での神経剝離術を施行した．術後2ヵ月経過観察，麻痺の回復は認めなかった．右手関節全体がびまん性に腫脹，レントゲンでは，尺骨のマイナスバリアント，舟状骨の変形，月状骨の扁平化，尺骨茎状突起の形成異常などを認めた．手関節造影では手根中央関節腔の描出，遠位橈尺関節からの造影剤の漏出，茎前陥凹の消失を認めた．骨シンチでは，右手関節部に異常集積を認めた．私達は，すなわち橈骨，尺骨，手根骨の骨変化に基づく関節不適合性による手関節炎があり，炎症・浮腫が波及しギオン管症候群が発症したと推測した．私達はこの症例の病態，治療を疑問点として検討した．

2　左中，環指に知覚過敏を訴える例の診断および治療

長崎大学整形外科　長谷芳文
今村宏太郎

症例：17才，女性，学生

主訴：左中・環指の知覚過敏

現病歴：中学1年頃，誘因なく左環指末節部掌側に小隆起が出現，同部に異和感があったが放置していた．高校に入学してタイプを打つようになって，同部の過敏性が強くなった．隆起部の増大傾向はない．

既往歴，家族歴：特記事項なし．

初診時所見：左中指末節部掌側に1ヵ所，環指末節部掌側に3ヵ所，弾性軟で周囲との境界不鮮明な米粒大の小隆起部（＋），同部に触覚過敏（＋），圧痛（－），熱感（－），発赤（－），手指運動良好．

検査所見

血液生化学：異常なし．

単純X線①手指，手関節：異常なし．②頸椎：異常なし．

発汗テスト：左右差なし．

電気生理学検査

	運動神経		知覚神経	
	伝導速度 (m/sec)	終末潜時 (msec)	伝導速度 (m/sec)	終末潜時 msec)
正中神経	57.5	2.4	72.7	2.5
尺骨神経	54.3	2.2	78.1	2.7

2ヵ月間経過観察を試みたが，症状の改善が得られなかったため，生検目的で左環指の小隆起部を3ヵ所

切開した．術中，グロームス，その他の腫瘍を思わせる組織はなく，神経の終末センイおよびその知覚受容器と思われる組織を摘出した．

病理所見：Pacini 小体

術後1ヵ月間は，症状の改善が得られたが，2ヵ月目より術前の知覚過敏が再発，術後4ヵ月現在，症状は術前と変らず，経過観察中である．

3 Traumatic combined axial-radial-ulnar dislocation of the carpus の1例（手根骨橈尺側長軸脱臼の1例）

九州厚生年金病院整形外科　上　妻　隆　秀
桜　井　日出也

1989年 Garcia-Elias らは圧挫などの高度外傷に起因する手根骨の骨折，脱臼に対し axial dislocation of the carpus という新しい概念を提唱し，自験例16例および文献上大小菱形骨や有鈎骨の脱臼などと報告されていた40例に対する分析を報告し，これを axial-ulnar, axial-radial, combined axial-radial-ulnar dislocation の3型に分類した。今回われわれは，この中でも最も稀とされる axial-radial-ulnar dislocation の1例を経験したので報告する．

症例：46才，女性，右利き，工員

主訴：右手圧挫

病歴：昭和63年2月10日プラスティック成形用のプレス機に右手全体を挟まれ，圧挫された．近医受診後紹介され本院に緊急入院した．

現症：右手全体の著明な腫脹あり手掌尺側および第一指間部に開放創を認め，創より挫滅した筋組織が噴出していた．手根中手部の横幅拡大と横アーチ平坦化を認め中指の回旋変形を呈していた．指の知覚障害，血行障害は軽度で，屈伸は可能であった．X線正面像で大小菱形骨の脱臼（peri-trapezoid, peri-trapezium），豆状骨を伴う有鈎骨の脱臼骨折（trans-hamate, peri-pisiform）を認めた．

治療経過：受傷当日洗浄，デブリドマン，観血的整復ピニングが行なわれたが手の外科医不在であったため正確な整復に失敗し，1週間後に再度観血的整復ピニングを行った．術中所見では遠位手根列の広範な脱臼に加えて intrinsic muscle などの広範な軟部組織損傷が認められたが正中，尺骨神経の明らかな断裂は認められなかった．また，受傷4ヵ月後に進行する正中神経不全麻痺および屈筋腱群の癒着に対して神経腱剥離術を追加した．

結果：手根骨の配列はほぼ正常となり，不安定性の出現もなくX線上は良好な結果となっている．しかし軟部組織損傷によると思われる指の拘縮，知覚神経障害が発生し有用手とならず利き手変更を要している．

4 前腕部に腫脹と出血を伴い疼痛発作を繰り返した症例について

福岡整形外科病院　王　　享　弘
小　林　　晶

症例：20才，男性．

既応歴：5才よりてんかんにて投薬加療中

現病歴：平成元年1月末より誘因なく右前腕部に痛みあり．軽快しないので3月24日某医受診す．しかし腫脹，痛み増強し3月28日当科紹介される．右前腕中央尺側の掌側より背側にかけて腫脹，発赤がみられ圧痛も認められた．患肢安静挙上で痛み，腫脹軽減したが，4月3日急激な痛みと腫脹きたしペンタジン使用した．翌日血管造影行ったが異常なく，血管外科では急性リンパ管炎を疑われた．

ところが4月22日突然前腕部に腫脹と激痛を生じ，緊満感強く血管腫よりの出血を考え即日減張切開を行った．皮下組織内に瘢痕組織に埋もれた血管の増殖が認められ，可及的に結紮し切除した．しかし腫瘤形成はみられず，筋肉内もまったく正常であった．病理組織所見では線維化を伴った毛細血管の増生を認めるが血管腫とは言えないとの結果であった．

術後小康状態を保っていたが，徐々に手術創が哆開し，夜間に出血を伴った疼痛発作を訴え始めた．痛みにはペンタジンや硬膜外チュービングにて対処した．再発を考え血管造影を行ったが異常を認めなかった．その後包交のみ続けたが，創周囲より少しずつ上皮化を生じ術後6ヵ月目に創は閉鎖し痛みも消失している．なお本症例は昭和61年に左前腕中央部に同様の症状の経過で某医で加療した既応があり，この時も診断がついていない．

本症例の診断および病態について御教示をお願いしたく出題した．血管腫が最も考えられるが，1)血管造影で異常を認めない・2）病理組織所見・3）手術時所見で腫瘤形成を認めなかったこと・4）両側の前腕部に発症していることなどから血管腫とするには問題があるように思われた．

5　一側上肢麻痺をきたした reflex sympathetic dystrophy の一例

九州大学整形外科　仙　波　英　之
内　田　芳　雄
杉　岡　洋　一

今回，われわれは右上肢の麻痺をきたした reflex sympathetic dystrophy と思われる一例を経験したので報告する．

症例は 34 才の女性．昭和 58 年 8 月バイク乗車中，乗用車と衝突し転倒．右 5～7 肋骨骨折，右鎖骨骨折，右手関節骨折の診断にて約 1 ヵ月間ギブス固定された．ギブス除去後より右上肢全体にちぎれるような痛みと右上肢がまったく動かないことに気づいた．昭和 59 年 7 月，某医にて頸椎椎間板ヘルニアの診断にて C3～C6 の椎弓切除施行されるも術後も症状の改善は見られなかった．

昭和 60 年 2 月，当科初診時，右上肢に高度の筋萎縮を認め，皮膚は蒼白でやや腫脹しており光沢が増していた．右上肢各関節は自動的にはほぼ動かず，他動的可動域は肩関節，手関節に軽度の制限を認めた．右上肢全体に知覚鈍麻を認めたが，右手掌部に発汗異常は認めなかった．

単純レ線にて右上肢はとくに関節周囲で骨萎縮を認めた．筋電図にて神経伝導速度に左右差なく，神経筋活動電位の振幅は右上肢は左上肢に比べて 2/3 程度であった．針筋電図にて静止状態で Fibrillation, Positive Sharp Wave を，認めず，随意収縮時に神経活動電位は導出できなかった．

以上のような症例に対し，一側上肢の完全麻痺をきたすほどの reflex sympathetic dystrophy の報告はみあたらなかったが，臨床所見より reflex sympathetic dystrophy の atrophic stage とわれわれは診断した．

第8回中部日本手の外科研究会

標記研究会を開催いたします．多数のご応募をお願いいたします．

会　　期：平成3年1月26日（土）

会　　場：今池ガスホール（今池ガスビル）
名古屋市千種区今池1-8-8　TEL 052-732-3211

■主なプログラム

教育講演：1-a　上羽康夫教授（京大医短）60分
b　奥村チカ子先生（熊本機能病院作業療法科）30分
2　吉津孝衛所長（新潟手の外科研）60分
（1-a，2は日整会教育研修申請予定）

シンポジウム：I　手のリハビリテーション
（Dr. 及び O. T. の発表を予定しております．）
II　手の新鮮重度損傷に対する Primary (Microsurgical) Reconstruction

■演題募集：

上記シンポジウムに関連する演題は公募とし，応募演題の中からシンポジウムを編成します．一般演題は募集いたしません．尚，演題の採否は事務局ならびに会長にご一任下さい．

第1次締切：平成2年8月24日（金）
官製はがきに演題名・所属・演者名・郵便番号・連絡先・住所・TELをご記入の上，下記事務局までお申込み下さい．抄録用原稿用紙をお送りします．

第2次締切：平成2年9月25日（火）（抄録原稿締切日）
※尚，研究会の前日（1月25日），13：00より名古屋掖済会病院 OT 室にて若い先生方（Dr. 及び O. T.）に我々の手のリハビリの実際を紹介し，ワンポイントレッスンを予定しています．希望者は申し込み順で50名迄とします．
※今回より本研究会は会員制となりましたので，入会希望者は改めて本部事務局，広島大学医学部整形外科へ入会の手続（年会費3,000円）をとって下さい．

事務局：〒454 名古屋市中川区松年町4-66
名古屋掖済会病院 整形外科内
第8回中部日本手の外科研究会事務局　宛
TEL 052-652-7711
FAX 052-652-7783（整形外科部長宛と明記のこと）

第8回中部日本手の外科研究会
会長　木　野　義　武
（名古屋掖済会病院 整形外科部長）

第76回中部日本整形外科災害外科学会

会　　期：平成3年5月24日（金）・25日（土）
会　　場：名古屋国際会議場（白鳥センチュリープラザ）
〒456 名古屋市熱田区熱田西町1-1
TEL 052-683-7711

なお，主題及び演題募集要領等については，後日改めてお知らせ致します。

第76回中部日本整形外科災害外科学会
会長　松井　宣夫
名古屋市立大学医学部整形外科学教室
〒467 名古屋市瑞穂区瑞穂町字川澄1
TEL 052-851-5511(内線 2217)

日本手の外科学会雑誌　第7巻第2号　　平成元年8月25日 印刷
平成元年8月31日 発行

編集兼発行者　九州大学医学部整形外科学教室
杉　岡　洋　一

印 刷 所　〒815　福岡市南区向野2丁目13-29
秀巧社印刷株式会社

発 行 所　〒812　福岡市東区馬出3丁目1番1号
九州大学医学部整形外科学教室内
日本手の外科学会
電話　(092)641-1151　内線 2434, 2436

Keeler キーラーオペレーティングルーペ

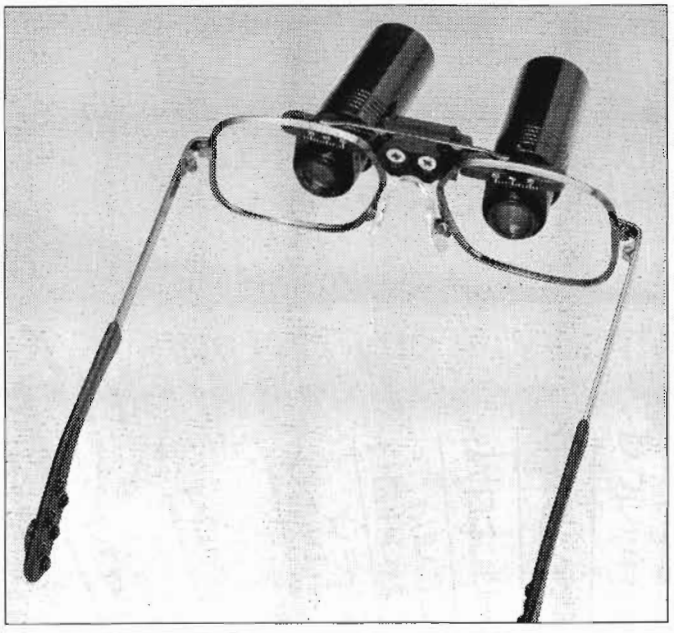

特　長

- 深い焦点深度、広い視野。
- 瞳孔距離を左右独立して、調整できます。
- ルーペ部のみ、ハネ上げできます。
- ワンタッチで交換できます。
- フレーム式でも、ヘッドバンド式でも使えます。

Keeler ヴィッカース・マイクロサージェリー・ユニークセット

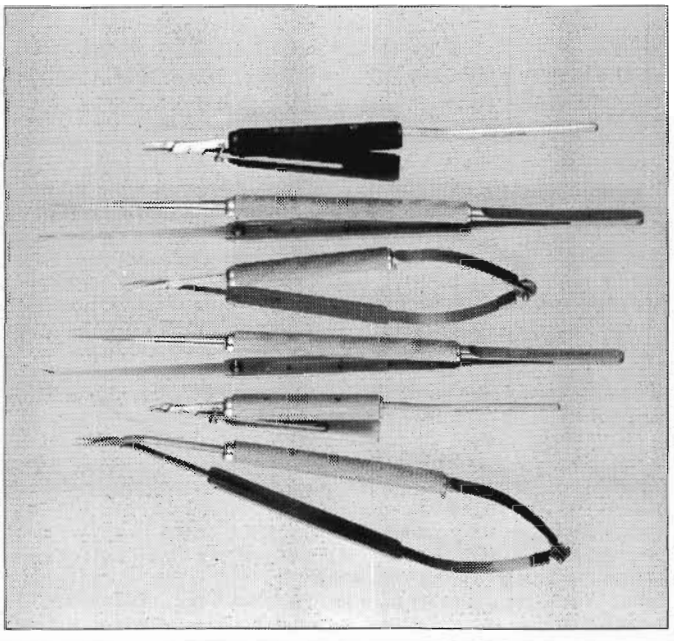

特　長

- オーエン博士のアイデアにより設計されました３種の器具です。
- マイクロ縫合針を傷めず、しっかり保持する持針器。
- カウンターリングを先端に取り付けた縫合鋏子。
- すべりどめの付いた剪刀。
- いずれも保持部は半円柱型で両者を付けて円柱型となり操作し易くなっています。

甲南キーラー株式会社

大阪本社
〒550 大阪市西区靱本町３丁目10番26号
電話　06－441－5324(代)
FAX　06－443－9750

東京本社
〒113 東京都文京区湯島2丁目12番5号湯島ビル
電話　03－815－2306(代)
FAX　03－815－9856

注射用セフェム系抗生物質製剤

指 要指

パンスポリン®

静注用0.25g・0.5g・1g／筋注用0.25g

（日抗基：注射用塩酸セフォチアム）「タケダ」

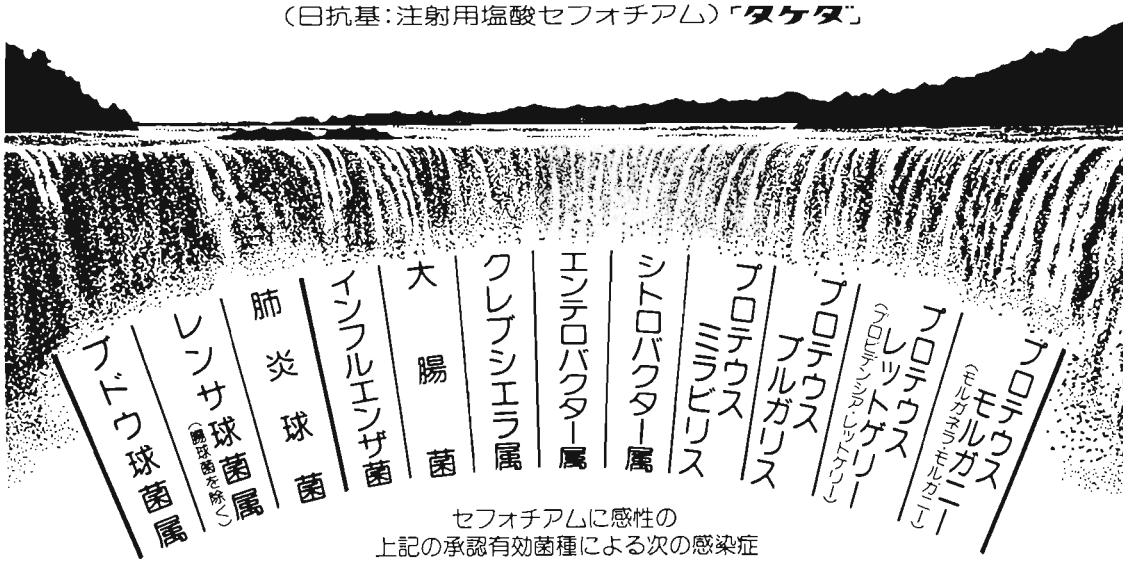

セフォチアムに感性の
上記の承認有効菌種による次の感染症

●敗血症 ●術後創・火傷後感染、皮下膿瘍、よう、癤、癤腫症 ●骨髄炎、化膿性関節炎 ●扁桃炎（扁桃周囲炎、扁桃周囲膿瘍）、気管支炎、気管支拡張症の感染時、肺炎 ●肺化膿症、膿胸 ●胆管炎、胆のう炎 ●腹膜炎 ●腎盂腎炎、膀胱炎、尿道炎、前立腺炎、●髄膜炎 ●子宮内感染、骨盤死腔炎、子宮旁結合織炎、子宮付属器炎、バルトリン腺炎 ●中耳炎、副鼻腔炎

使用上の注意（静注用）

1. 一般的注意

(1)ショックがあらわれるおそれがあるので、十分な問診を行うこと。なお、事前に皮膚反応を実施することが望ましい。(2)ショック発現時に救急処置のとれる準備をしておくこと。また、投与後患者を安静の状態に保たせ、十分な観察を行うこと。

2. 次の患者には投与しないこと

本剤の成分によるショックの既往歴のある患者。

3. 次の患者には投与しないことを原則とするが、特に必要とする場合には慎重に投与すること。

(1)本剤の成分またはセフェム系抗生物質に対し過敏症の既往歴のある患者。(2)本人又は両親、兄弟に気管支喘息、発疹、じん麻疹等のアレルギー症状を起こしやすい体質を有する患者。(3)高度の腎障害のある患者。(4)経口摂取の不良な患者又は非経口栄養の患者、高齢者、全身状態の悪い患者（ビタミンK欠乏症状があらわれることがあるので観察を十分に行うこと。）

4. 次の患者には慎重に投与すること

ペニシリン系抗生物質に対し過敏症の既往歴のある患者。

5. 副作用

(1)ショック：まれにショック症状を起こすことがあるので観察を十分に行い、不快感、口内異常感、喘鳴、眩暈、便意、耳鳴、発汗等の症状があらわれた場合には投与を中止すること。(2)**過敏症**：発疹、じん麻疹、紅斑、瘙痒、発熱、リンパ腺腫脹、関節痛等の過敏症状があらわれた場合には投与を中止し、適切な処置を行うこと。(3)**腎臓**：まれに急性腎不全等の重篤な腎障害があらわれることがあるので、定期的に検査を行うなど観察を十分に行い、異常が認められた場合には、投与を中止し適切な処置を行うこと。(4)**血液**：ときに赤血球減少、顆粒球減少、好酸球増多、血小板減少が、また、まれに溶血性貧血等があらわれることがある。(5)**肝臓**：ときにS-GOT、S-GPT、AL-Pの上昇が、また、まれにビリルビン、LDH、γ-GTPの上昇があらわれることがある。(6)**消化器**：まれに偽膜性大腸炎等の血便を伴う重篤な大腸炎があらわれることがある。腹痛、頻回の下痢があらわれた場合には直ちに投与を中止するなど適切な処置を行うこと。また、ときに悪心、下痢が、また、まれに嘔吐、食欲不振、腹痛等の症状があらわれることがある。(7)**呼吸器**：まれに発熱、咳嗽、呼吸困難、胸部X線異常、好酸球増多等を伴う間質性肺炎、PIE症候群等があらわれることがあるので、このような症状があらわれた場合には投与を中止し、副腎皮質ホルモン剤の投与等の適切な処置を行うこと。(8)**中枢神経系**：腎不全の患者に大量投与すると痙れん等の神経症状を起こすことがある。(9)**菌交代症**：まれに口内炎、カンジダ症があらわれることがある。(10)**ビタミン欠乏症**：まれにビタミンK欠乏症状（低プロトロンビン血症、出血傾向等）、ビタミンB群欠乏症状（舌炎、口内炎、食欲不振、神経炎等）があらわれることがある。(11)**その他**：まれにめまい、頭痛、倦怠感、しびれ感があらわれることがある。

5. 妊婦への投与

妊娠中の投与に関する安全性は確立していないので、妊婦又は妊娠している可能性のある婦人には治療上の有益性が危険性を上まわると判断される場合にのみ投与すること。

6. 未熟児、新生児への投与

未熟児、新生児に対する安全性は確立していない。

7. 相互作用

類似化合物（他のセフェム系薬剤）とフロセミド等の利尿剤の併用による腎障害増強作用が報告されているので、併用する場合には腎機能に注意すること。

●薬価基準：収載

●用法・用量、その他の使用上の注意および筋注用の使用上の注意は、添付文書をご参照ください。

PANSPORIN®

〔資料請求先〕
武田薬品工業株式会社
大阪市中央区道修町2-3-6
(1989年10月作成：PAN B51-19)

'89・10B51

黄色ブドウ球菌に 抗菌力を強めた

均整のとれた 強い抗菌力

FLUMARIN

オキサセフェム系抗生物質製剤

(指)(要指) フルマリン® 静注用0.5g,1g

日抗基 注射用フロモキセフナトリウム 略号FMOX

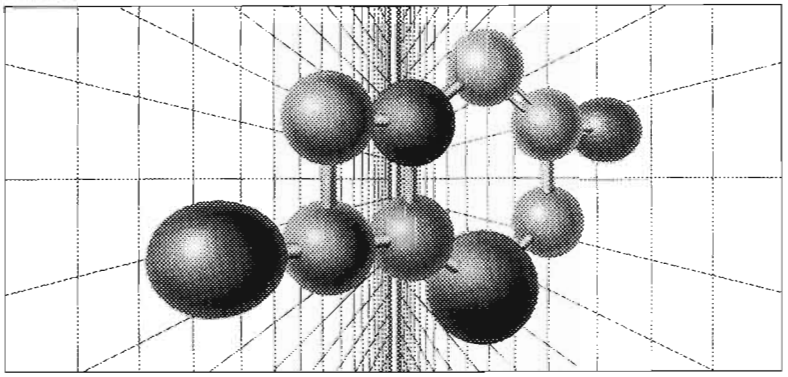

1. フルマリンは第三世代セフェム系のグラム陰性菌に対する優れた抗菌力を保持しながら、黄色ブドウ球菌をはじめグラム陽性菌にも強い抗菌力を有する均整のとれた抗生物質である。
2. PBP-2′を誘導しにくいため、黄色ブドウ球菌を耐性化しにくい。
3. 副作用は2.22%に発現し、その主なものはアレルギー症状と胃腸症状であった。

■効能・効果

ブドウ球菌属, レンサ球菌属(腸球菌を除く), 肺炎球菌, ペプトストレプトコッカス属, ブランハメラ・カタラーリス, 淋菌, 大腸菌, クレブシエラ属, プロテウス属, インフルエンザ菌, バクテロイデス属のうち本剤感性菌による下記感染症

- 敗血症, 感染性心内膜炎
- 外傷・手術創等の表在性二次感染
- 咽喉頭炎, 扁桃炎, 気管支炎, 気管支拡張症の感染時, 慢性呼吸器疾患の二次感染
- 腎盂腎炎, 膀胱炎, 前立腺炎, 淋菌性尿道炎
- 胆のう炎, 胆管炎
- 腹膜炎, 骨盤腹膜炎, ダグラス窩膿瘍
- 子宮付属器炎, 子宮内感染, 骨盤死腔炎, 子宮旁結合織炎, バルトリン腺炎

■使用上の注意

1. 一般的注意
   ショック等の反応を予測するため、十分な問診をすること。なお、事前に皮内反応を実施することが望ましい。
2. 次の患者には投与しないこと
   フロモキセフナトリウムによるショックの既往歴のある患者。
3. 次の患者には投与しないことを原則とするが、特に必要とする場合には慎重に投与すること
   本剤の成分又はセフェム系抗生物質に対し過敏症の既往歴のある患者
4. 次の患者には慎重に投与すること
   (1)ペニシリン系抗生物質に対し過敏症の既往歴のある患者
   (2)本人又は両親, 兄弟に気管支喘息, 発疹, じん麻疹等のアレルギー症状を起こしやすい体質を有する患者
   (3)高度の腎障害のある患者
   (4)経口摂取の不良な患者又は非経口栄養の患者, 高齢者, 全身状態の悪い患者(ビタミンK欠乏症状があらわれることがあるので観察を十分に行うこと)。
5. 副作用
   (1)ショック：まれにショック症状を起こすことがあるので観察を十分に行い、不快感, 口内異常感, 喘鳴, 眩暈, 便意, 耳鳴, 発汗等の症状があらわれた場合には投与を中止すること。
   (2)過敏症：発疹, じん麻疹, 瘙痒, 発赤, 発熱, 顔面紅潮, 皮膚感覚異常感等の過敏症状があらわれた場合には、投与を中止し適切な処置を行うこと。
   (3)腎臓：ときにBUN上昇, クレアチニン上昇, 乏尿, 蛋白尿等の腎障害があらわれることがあるので、尿の観察を十分に行い、乏尿, 蛋白尿, 血尿等の尿異常所見, BUN上昇, クレアチニン上昇等の腎障害が認められた場合には、投与を中止するなど適切な処置を行うこと。なお、他のセフェム系抗生物質で、まれに急性腎不全等の重篤な腎障害があらわれることが報告されているので、異常が認められた場合には投与を中止するなど適切な処置を行うこと。
   (4)呼吸器：他のセフェム系抗生物質でまれに発熱, 咳嗽, 呼吸困難, 胸部X線異常, 好酸球増多等を伴う間質性肺炎, PIE症候群等があらわれることがあるのでこのような症状があらわれた場合には投与を中止し、副腎皮質ホルモン剤の投与等の適切な処置を行うこと。

シオノギ製薬
大阪市中央区道修町3-1-8 〒541

■健保適用
■用法・用量, その他の使用上の注意については添付文書をご参照下さい。

〔資料請求先〕
塩野義製薬株式会社 製品部
〒553 大阪市福島区鷺洲5丁目12-4

主要取扱品目

☆　九大式整形外科器械全般製作

（天児式、神中式、宮城式各種）

☆　株式会社 松本医科器械代理店

米国ハウメディカ社　人工骨頭外全製品

米国ストライカー社、気動式・電動式手術器械外全製品

スイスロバートマチス社ＡＯ骨接合用器具外全製品

英国スワンモートン社　替刃メス外

ドイツ、リッシュ社　バルンカテーテル・気管カテーテル外全製品

ドイツ、ストルツ社　膀胱鏡、冷光源装置外

☆　酒井医療電機代理店

リハビリテーション器械器具全般

☆　風雲堂全製品総代理店　整形・Ｘ線全般

☆　病院設備全般

病室関係、手術室関係、検査室関係、消毒室設備

Ｘ線装置、理科学器械、薬局設備、外

☆　☆　☆

九州風雲堂販賣株式会社

福岡市博多区千代４丁目30番４号

電　話（641）７５７１～３

代表取締役社長　井　藤　信　彌

注射に静注追加



神・経・修・復

メチコバールはエーザイが独自に合成・開発した、メコバラミン(メチルB_{12})製剤です。
メチコバールは核酸・蛋白合成、リン脂質合成を促進し、
障害された神経を修復し、しびれ・痛み・麻痺を改善します。
錠・細粒は慢性期に、注射は急性期や難治性の神経疾患、入院患者さんに適しています。

効能・効果

末梢性神経障害、ビタミンB_{12}欠乏による巨赤芽球性貧血(注射液500μgのみ)

用法・用量

錠500μg：通常、成人は1日3錠(メコバラミンとして1日1500μg)を3回に分けて経口投与する。ただし、年齢及び症状により適宜増減する。
錠250μg：通常、成人は1日6錠(メコバラミンとして1日1500μg)を3回に分けて経口投与する。ただし、年齢及び症状により適宜増減する。
細粒：通常、成人は1日3包(メコバラミンとして1日1500μg)を3回に分けて経口投与する。ただし、年齢及び症状により適宜増減する。
注射液500μg(末梢性神経障害の場合)：通常、成人は1日1回1アンプル(メコバラミンとして500μg)を週3回、筋肉内または静脈内に注射する。ただし、年齢及び症状により適宜増減する。
注射液500μg(巨赤芽球性貧血の場合)：通常、成人は1日1回1アンプル(メコバラミンとして500μg)を週3回、筋肉内または静脈内に注射する。約2カ月投与した後、維持療法として1～3カ月に1回1アンプルを投与する。

使用上の注意

1．内服剤
(1)一般的注意　効果がないのに、月余にわたって漫然と使用すべきでない。
(2)副作用　1)消化器：ときに食欲不振、悪心、下痢等の症状があらわれることがある。2)皮膚：まれに発疹があらわれることがある。
(3)その他　水銀及びその化合物を取り扱う職業従事者に長期にわたって大量に投与することはさけることが望ましい。
2．注射剤
(1)副作用　1)過敏症：発疹等の過敏症状があらわれた場合は、投与を中止する。2)その他：ときに筋肉注射部位の疼痛・硬結が、またまれに頭痛・発汗・発熱感があらわれることがある。
(2)適用上の注意　1)光分解をうけやすいので、開封後直ちに使用するとともに、遮光に留意すること。2)筋肉内に投与する場合は、組織・神経などへの影響を避けるため、下記の点に注意すること。(ア)同一部位への反復注射は避けること。なお、新生児、未熟児、乳児、小児には特に注意すること　(イ)神経走行部位を避けるよう注意すること。(ウ)注射針を刺入したとき、激痛を訴えたり、血液の逆流を見た場合には、直ちに針を抜き、部位をかえて注射すること。3)本品はワンポイントカットアンプルであるが、アンプルのカット部分をエタノール綿等で清拭してからカットすることが望ましい。
※詳細については、製品添付文書をご参照下さい。
※資料請求は、弊社医薬事業部メチコバール係まで

末梢性神経障害治療剤
メチコバール®
錠500μg・錠250μg・細粒・注射液500μg
メコバラミン製剤

Eisai エーザイ
東京都文京区小石川4-6-10

〈薬価基準収載〉

J-B_2 9202

実績が物語る。
CZX
Epocelin
CEZ
Cefamezin
合成セファロスポリン製剤 指 要指
エポセリン®
静注用・筋注用・坐剤
〈日抗基：セフチゾキシムナトリウム〉 ■健保適用
合成セファロスポリン 指 要指
セファメジン®
筋注用・注射用
〈日抗基：注射用セファゾリンナトリウム〉 ■健保適用
●効能・効果、用法・用量、使用上の注意は
製品添付文書をご参照ください。
フジサワ
大阪市中央区道修町3-4-7 〒541
資料請求先：藤沢薬品工業(株) 医薬事業本部
R.Z.B52



住友製薬の外用NSAIDシリーズ

(指)インテバン®クリーム 外用液
貼付剤 (指)カトレップ®

NSAID：nonsteroidal antiinflammatory drugs

●一般名　インドメタシン

●効能・効果

下記疾患並びに症状の鎮痛・消炎

筋肉痛、肩関節周囲炎、外傷後の腫脹・疼痛、腱・腱鞘炎、腱周囲炎、上腕骨上顆炎（テニス肘等）、変形性関節症

●用法・用量

〈インテバンクリーム〉

症状により、適量を1日数回患部に塗擦する。

〈インテバン外用液〉

症状により、適量を1日数回患部に塗布する。

〈カトレップ〉

1日2回患部に貼付する。

使用上の注意

1.一般的注意〈インテバンクリーム・外用液、カトレップ〉

(1)消炎鎮痛剤による治療は原因療法ではなく対症療法であることに留意すること。

(2)皮膚の感染症を不顕性化するおそれがあるので、感染を伴う炎症に対して用いる場合には適切な抗菌剤又は抗真菌剤を併用し、観察を十分行い慎重に投与すること。

(3)慢性疾患（変形性関節症等）に対し本剤を用いる場合には薬物療法以外の療法も考慮すること。また患者の状態を十分観察し、副作用の発現に留意すること。

2.次の患者には使用しないこと

〈インテバンクリーム・外用液〉

本剤に対して過敏症の既往歴のある患者

〈カトレップ〉

本剤又は他のインドメタシン製剤に対して過敏症の既往歴のある患者

3.副作用

〈インテバンクリーム・外用液〉

皮膚：ときに瘙痒、発赤及び発疹が、また、まれに熱感、腫脹、乾燥感及びヒリヒリ感があらわれることがある。　これらの症状が強い場合は使用を中止すること。

〈カトレップ〉

皮膚：ときに瘙痒、発赤、発疹、ヒリヒリ感及び腫脹があらわれることがある。　これらの症状が強い場合は使用を中止すること。

■その他の使用上の注意、取扱い上の注意等については、添付文書をご一読ください。

カトレップ製造元　帝國製薬株式会社

薬価基準収載

資料請求先

住友製薬株式会社

〒541 大阪市中央区道修町2丁目2番8号