昭和60年12月3日第4種郵便物認可　令和2年1月27日印刷　令和2年1月27日発行　ISSN 2185-4092

第 36 巻・第 4 号　Vol. 36 No. 4, 2020

日本手外科学会雑誌

The Journal of Japanese Society for Surgery of the Hand

一般社団法人日本手外科学会

日手会誌　一般社団法人 日本手外科学会　J. Jpn. Soc. Surg. Hand

目　次

―橈骨遠位端骨折―

橈骨遠位端関節内骨折に対する掌側ロッキングプレート固定術後の橈骨手根関節と手根中央関節の屈伸可動域の経時的変化
「自由投稿論文」……清　田　康　弘・他…… 411
Yasuhiro Kiyota, et al.: Changes over Time in the Ranges of Flexion and Extension of Radiocarpal and Midcarpal Joints Following Volar Locking Plate Fixation of Intra-articular Fracture of the Distal Radius

橈骨遠位端関節内骨折に対する遠位設置型プレート固定による矯正損失の検討
……南　野　光　彦・他…… 415
Mitsuhiko Nanno, et al.: Evaluation of Reduction Loss with Distal-Placed Plate Fixation for Intra-Articular Fracture of Distal Radius

Rim 骨片を伴う橈骨遠位端粉砕骨折に対する Hybrix-D ® プレート固定法の有用性と課題
……森　谷　史　朗・他…… 420
Shiro Moritani, et al.: Hybrix-D ® Plate Fixation for the Distal Radius Fractures with Volar Lunate Facet Rim Fragment

橈骨遠位端骨折における遊離陥没骨片と掌側縁骨片の単純 X 線診断精度
……大　西　正　展・他…… 426
Tadanobu Onishi, et al.: Diagnostic Performance of Plain Radiographs in Detecting Free Central-depression Fragments and Volar Rim Fragments of Intra-articular Distal Radius Fractures

60 歳以上の橈骨遠位端骨折に対する治療成績―保存加療と手術加療の比較研究―
……後　藤　賢　司・他…… 429
Kenji Goto, et al.: Clinical Outcomes on Distal Radius Fractures of over 60 Years Old ―Comparative Study of Conservative Treatment and Surgical Treatment―

掌側ロッキングプレート固定を施行した橈骨遠位端掌側剪断骨折の治療成績
……森　谷　浩　治・他…… 432
Koji Moriya, et al.: Clinical Results of Palmar Locking Plate Fixation for Palmar Shearing Fractures of the Distal Radius

CT 画像による橈骨遠位端骨折に掌側ロッキングプレートを設置した際の遠位スクリュー背側突出の検討
……袖　山　洋　平・他…… 437
Yohei Sodeyama, et al.: Evaluation of Distal Screw Protrusion to Dorsal Side in Osteosynthesis of Volar Locking Plate of Distal Radius Fracture Using Computed Tomography

DVR Crosslock を用いた橈骨遠位端骨折に対する小皮切手術の経験
……田　中　優砂光・他…… 441
Masamitsu Tanaka, et al.: Minimally Incision Surgery for Distal Radial Fracture Using DVR Crosslock

掌側ロッキングプレート施行時の橈骨遠位端骨折背側転位に対する intrafocal pinning の有用性
……荻　原　弘　晃・他…… 446
Hiroaki Ogihara, et al.: Intrafocal Pinning for Dorsal Displacement of Distal Raidius Fracrue during Volar Locking Plating

―尺骨遠位端骨折―

尺骨茎状突起単独骨折
……河　合　生　馬・他…… 449
Ikuma Kawai, et al.: The Solitary Ulnar Styloid Fracture

高齢者の橈骨遠位端骨折に伴う尺骨遠位端骨折に対する尺骨頭切除術の治療成績
……川　本　祐　也・他…… 454
Hiroya Kawamoto, et al.: Excision of the Ulnar Head for the Distal Ulna Fractures Associated with the Distal Radius Fractures in Elderly Patients

―屈筋腱断裂―

豆状三角関節障害に合併した小指屈筋腱皮下断裂の 2 例
「自由投稿論文」……辻　　健太郎・他…… 458
Kentaro Tsuji, et al.: Rupture of Flexor Digitorum Profundus of the Little Finger Due to Pisotriquetral Arthritis―A Report of Two Cases

Zone 1 と zone 2 の屈筋腱断裂の治療成績と成績不良因子の検討
……草　野　　望・他…… 464
Nozomu Kusano, et al.: Outcomes of Flexor Tendon Repairs in Zones 1 and 2

Zone 1, 2 屈筋腱損傷に対する筋拘縮予防と早期自動運動療法
……坂　本　相　哲・他…… 469
Sotetsu Sakamoto, et al.: Preventing Muscle Contracture and Early Active Mobilization after Flexor Tendon Repair in Zone 1 and 2

―伸筋腱断裂―

腱性母指槌指の検討
……武　光　真　志・他…… 473
Masashi Takemitsu, et al.: Mallet Thumb Injury: Our Experience of 8 Patients Treated with Surgery

Sauvé-Kapandji 法術後に伸筋腱皮下断裂を生じた 4 例―非断裂例との比較検討―
……大　原　　建・他…… 476
Takeru Ohara, et al.: Four Cases of Subcutaneous Extensor Tendons Rupture after Sauvé-Kapandji Procedure―Comparison with Unruptured Cases―

スポーツを契機に短橈側手根伸筋完全断裂した症例についての検討
……増　山　直　子・他…… 480
Naoko Masuyama, et al.: Acute Complete Rupture of Extensor Carpi Radialis Brevis Due to Hit by Sports

―マレット骨折―
骨性槌指に対する保存治療の検討
……内　田　　亘・他…… 484
Toru Uchida, et al.: Conservative Treatment of Mallet Finger Fracture

骨性マレット指に対する経皮的ピンニング手術時の DIP 関節固定角度の検討
……中　島　大　輔・他…… 487
Daisuke Nakajima, et al.: A Retrospective Study of Percutaneous Pinning for Bony Mallet Finger―Analysis of the Fixation Angle of the DIP Joint―

―母指 CM 関節症―
母指 CM 関節症に対する大菱形骨楔状骨切り術の短期成績
……鈴　木　康　一・他…… 491
Koichi Suzuki, et al.: Short Term Results of Wedge Osteotomy of Trapezium for Trapeziometacarpal Osteoarthritis

大菱形骨全切除による LRTI 変法後の舟状小菱形骨間関節の経時的変化
……小　峰　彩也香・他…… 496
Sayaka Komine, et al.: Scaphotrapezoidal Joint Narrowing after Trapeziectomy with Ligament Reconstruction and Tendon Interposition Arthroplasty

母指 CM 関節症に対する Suture-Button Suspensionplasty の短期成績
―合併症からみたハンモック法との比較
……菅　野　百　合・他…… 500
Yuri Kanno, et al.: Surgical Outcomes of Suture-Button Suspensionplasty for the Thumb Carpometacarpal Joint Arthritis

―肘部管症候群―
若年者に生じた肘部管症候群の検討
……澤　田　智　一・他…… 504
Tomokazu Sawada, et al.: Cubital Tunnel Syndrome in Teenage and Younger Patients

肘部管症候群に対する尺骨神経皮下前方移行術の術後成績
—術前電気生理学的検査と臨床評価の関連の検討—
……岡　本　幸太郎・他…… 506
Kotaro Okamoto, et al.: Results of Subcutaneous Anterior Transposition for Cubital Tunnel Syndrome—Relation between Examination of Electrophysiological Examination of Preoperative and Performance—

—手根管症候群—

鏡視下手根管開放術における手根管内ステロイド投与併用の効果
……村　岡　邦　秀・他…… 510
Kunihide Muraoka, et al.: Efficiency of Steroid Injection in Endoscopic Carpal Tunnel Release

80 歳以上の手根管症候群に対する鏡視下手根管開放術の有用性の検討
—高齢化先進県の現状—
……谷　脇　祥　通…… 513
Yoshimichi Taniwaki: Efficacy of Endoscopic Carpal Tunnel Release in Patients Older than Age 80

—末梢神経—

脂肪由来幹細胞シートで被覆した脱細胞化同種神経の移植成績について
……中　田　美　香・他…… 516
Mika Nakada, et al.: Results of the Decellularized Allogeneic Nerve Graft Wrapped with an Adipose-derive Stem Cell Sheet

部分正中神経断裂に対する神経再生誘導チューブ（ナーブリッジ®）による
wrap 法の 1 例
……稲　見　浩　平・他…… 519
Kohei Inami, et al.: A Case of Reconstruction of Partial Rupture for Median Nerve by Wrap Method Using Artificial Nerve

後骨間神経断裂に対して神経再生誘導チューブ（ナーブリッジ®）を用いた 1 例
「自由投稿論文」……松　岡　将　之・他…… 524
Masayuki Matsuoka, et al.: A Case of Posterior Interosseous Nerve Injury by Using a Nerve Conduit

神経障害性疼痛に対する神経再生誘導チューブ（ナーブリッジ®）の使用経験
……岩　尾　敦　彦・他…… 529
Atsuhiko Iwao, et al.: Experience in Using Neuranagenesis Guide Tube（Nerbridge®）for Neuropathic Pain

尺骨神経断裂の治療成績の検討
……向　田　雅　司・他…… 533
Masashi Mukoda, et al.: Outcome of Ulnar Nerve Injuries

―人工指関節―

変形性 PIP 関節症に対する掌側進入による表面置換型人工指関節置換術後の屈曲拘縮の原因
……本　田　祐　造・他…… 536

Yuzo Honda, et al.: The Cause of Flexion Contracture of the PIP Joint after the Surface Replacement Arthroplasty Using Volar Approach for the Osteoarthritis of PIP Joint

人工 PIP 関節置換術の手術成績　―OA と RA の比較検討―
……久保田　　豊・他…… 540

Yutaka Kubota, et al.: Surface Replacement Arthroplasty of the Proximal Interphalangeal Joint : ―Osteoarthritis versus Rheumatoid―

関節リウマチに対する術中の人工肘関節周囲骨折の背景とその臨床成績
「自由投稿論文」……濵　野　博　基・他…… 545

Hiroki Hamano, et al.: Intraoperative Periprosthetic Fractures during Total Elbow Arthroplasty for Rheumatoid Arthritis

―Dupuytren 拘縮―

独立した環小指 Dupuytren 拘縮索に対して，小指の拘縮索のみの酵素注射で両指の伸展制限が改善した 2 例
……小　田　明　彦・他…… 549

Akihiko Oda, et al.: Effects of Collagenase Injection on Adjacent Cords

Dupuytren 拘縮に対するコラゲナーゼ注射療法の 2 年間の拘縮変化について
……大　井　宏　之・他…… 553

Hiroyuki Ohi, et al.: Two-year Serial Evaluation of Dupuytren Contractures after Single Injection of Collagenase Clostridium Histolyticum

―腫瘍―

手指に発生した腱鞘巨細胞腫の MRI 上の大きさと術中所見での骨病変および腱鞘内浸潤の有無との関係
……清　田　康　弘・他…… 556

Yasuhiro Kiyota, et al.: The Relationship between the Size of Giant Cell Tumor of Tendon Sheath of the Digits on MRI and the Tumor Invasion of the Bone and the Tendon Sheath

当科における上肢原発の悪性骨軟部腫瘍症例の検討
……中　村　　修・他…… 560

Osamu Nakamura, et al.: Primary Malignant Bone and Soft Tissue Tumors of Upper Extremity

手指爪下グロームス腫瘍に対する爪甲横開き進入法の有用性
……千　葉　紀　之・他…… 565

Noriyuki Chiba, et al.: Partial Lateral Reversal of Nail Plate Approach for Resection of Subungual Glomus Tumor

―咬創―

上肢における咬創（猫，犬）の治療経験　―特に抗菌薬の使い方の留意点について―
……大久保　康　一・他…… 568
Koichi Okubo, et al.: Clinical Experience Bite Wounds（Cat and Dog）in Upper Extremity
―particularly with Treatment of Antibiotics―

上肢における猫咬創感染―82 例の検討―
「自由投稿論文」……前　田　明　子・他…… 573
Akane Maeda, et al.: Cat Bite Infection to the Upper Limb; A Report of 82 Cases

―感染―

非定型抗酸菌症による手・前腕の化膿性腱鞘炎の治療経験
……落　合　　史・他…… 577
Fumi Ochiai, et al.: Nontuberculous Mycobacterial Tenosynovitis in the Hand and Forearm

上肢に発症した非結核性抗酸菌感染症の治療経験
……奥　村　　弥…… 582
Hisashi Okumura: Nontuberculous Mycobacterial Infections of the Upper Extremity

―変形性手関節症―

近位手根列切除術（Proximal Row Carpectomy）の治療成績
……遠　山　雅　彦・他…… 586
Masahiko Tohyama, et al.: Clinical Outcome of Proximal Row Carpectomy

―腱鞘炎―

狭窄性屈筋腱腱鞘炎の超音波動画所見による重症度分類と治療転機との関連
……亀　山　　真・他…… 590
Makoto Kameyama, et al.: Dynamic Sonographical Grading of Stenosing Flexor Tenosynovitis
and Its Relevance of Treatment Outcome

―切断指―

切断指の疫学調査　―近年の傾向―
……倉　田　佳　明・他…… 596
Yoshiaki Kurata, et al.: Current Trends in Epidemiology of Finger Amputations

―手指外傷―

DIP 関節開放骨折術後に生じた指尖部回外変形による爪の位置異常を爪床皮弁を
用い修正した 1 例
……林　　淳一朗・他…… 599
Junichiro Hayashi, et al.: Nailbed Tranposition Procedure for Rotation Deformity after DIP
Arthrodesis

―先天異常―

口唇裂形成術（Millard 法）のデザインを用いて裂閉鎖を行った裂手の 2 例
……常　川　主　裕・他…… 603

Kazuhiro Tsunekawa, et al.: Two Cases of Cleft Hand Closure with the Design of Cleft Lip Closure（the Millard Method）

―離断性骨軟骨炎―

当院における上腕骨離断性骨軟骨炎に対する保存療法例の経過
……大　浦　圭一郎・他…… 607

Keiichiro Oura, et al.: Prognosis of Conservative Management of Osteochondritis Dissecans of the Capitellum

―その他―

上肢阻血性拘縮の 3 例
……山　本　博　史・他…… 611

Hiroshi Yamamoto, et al.: Ischemic Contracture of the Upper Extremity: A Report of Three Cases

第 33 回東日本手外科研究会…… 618

日手会誌（J Jpn Soc Surg Hand），第 36 巻　第 4 号　411-414，2020

自由投稿論文

橈骨遠位端関節内骨折に対する掌側ロッキングプレート固定術後の橈骨手根関節と手根中央関節の屈伸可動域の経時的変化

清田康弘，西脇正夫，寺坂幸倫，稲葉尚人，別所祐貴，堀内行雄

Changes over Time in the Ranges of Flexion and Extension of Radiocarpal and Midcarpal Joints Following Volar Locking Plate Fixation of Intra-articular Fracture of the Distal Radius

Yasuhiro Kiyota，Masao Nishiwaki，Yukinori Terasaka，Naoto Inaba，Yuki Bessho，Yukio Horiuchi

2015 年 5 月から 2017 年 4 月までに当院で掌側ロッキングプレートを用いて手術を行った橈骨遠位端関節内骨折 55 例を対象とした．術後 6 週，3 か月，6 か月，1 年で手関節最大伸展位と最大屈曲位で単純 X 線側面像を撮影し，橈骨月状骨角，有頭骨月状骨角を計測し，健側と比較した．術後 3 か月まではいずれの角度も健側より有意に小さかったが，術後 1 年では最大屈曲時の橈骨月状骨角だけが健側より有意に小さかった．本研究の結果，橈骨遠位端関節内骨折術後の手関節屈伸可動域をさらに改善するためには橈骨手根関節を屈曲させる訓練を重点的に行うことが有効である可能性が示唆された．

【緒　言】

橈骨遠位端関節内骨折では，関節面および関節周囲組織の損傷により術後の手関節屈伸可動域制限が生じるリスクがある．しかし，術後の手関節屈伸可動域の経時的変化や可動域制限が手関節のどの部位に生じているかについて検討した報告は少ない[1)2)3)]．今回，著者らは橈骨遠位端関節内骨折に対する掌側ロッキングプレート固定術後の手関節最大伸展時と最大屈曲時の橈骨月状骨角と有頭骨月状骨角の経時的変化を調査した．

【対象と方法】

2015 年 5 月から 2017 年 4 月までの 2 年間に当院で橈骨遠位端関節内骨折に対して掌側ロッキングプレート固定術を行い，1 年間以上の経過観察を行った 55 例（男性 12 例，女性 43 例）を本研究の対象とした．18 歳未満，両側例，尺骨茎状突起骨折以外の骨折合併例，患側手または手関節の骨折の既往例，受傷後 2 週以上経過例，術後 1 年以内に抜釘を行った例は除外した．受傷時平均年齢は 63 歳（18～87 歳）であった．AO 分類骨折型は C1:1 例，C2:16 例，C3:38 例であった．使用プレートは HOYA technosurgical 社製 Stellar2 plate が 30 例，ME system 社製 Aptus2.5 correction plate が 25 例であった．関節面の gap または step-off が 2mm 以上ある例に対しては関節面の整復のために橈骨手根関節の鏡視を行ったが，軟部組織評価のための手根中央関節や DRUJ の鏡視は基本的には行わなかった．内固定後に遠位橈尺関節（DRUJ）の不安定性を DRUJ ballottement test で評価し，不安定性のない 33 例では術後 1 週間の外固定を行い，不安定性がある 22 例では術後 3 週間の外固定を行った後に，ハンドセラピスト指導下に関節可動域訓練を開始した．関節可動域訓練は自動運動から開始し，DRUJ 不安定性がない例では術後 4 週から，DRUJ 不安定性がある例では術後 6 週から，他動運動を開始した．通院頻度は最初は

受理日　2019/09/05
川崎市立川崎病院　整形外科　〒210-0013　神奈川県川崎市川崎区新川通 12-1

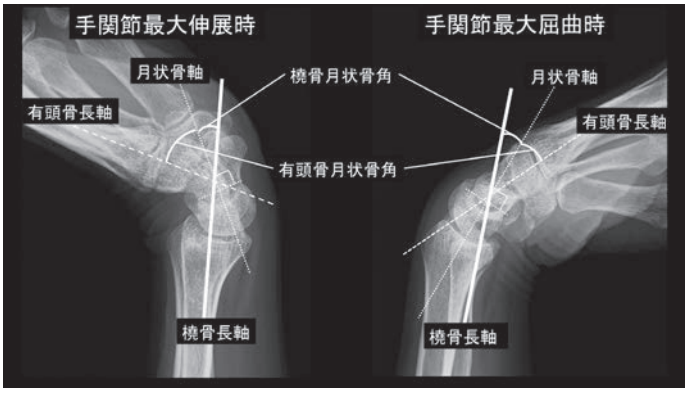

図 1　手関節最大伸展位，最大屈曲位での単純 X 線側面像
橈骨長軸と月状骨軸（月状骨の掌背側遠位端を結んだ線に直行する線）のなす角度を橈骨月状骨角，月状骨軸と有頭骨長軸とのなす角を有頭骨月状骨角と定義した．

週 1 回で経過によって適宜調整し，自宅で毎日行うように指導した．

術後 6 週で両側，術後 3 か月，6 か月，1 年で患側の手関節自動最大伸展位，自動最大屈曲位で手関節単純 X 線側面像を撮影し，橈骨長軸と月状骨軸（月状骨の掌背側遠位端を結んだ線に直行する線）のなす角度である橈骨月状骨角（RLA），月状骨軸と有頭骨長軸とのなす角である有頭骨月状骨角（CLA）を測定した（図 1）．単純 X 線側面像の撮影に際しては，自動可動域が最大となる肢位で毎回撮影できるように，レントゲン技師と連携して行った．最大伸展時の患側の各経過観察期間での RLA，CLA を術後 6 週で計測した健側の計測値とそれぞれ比較した．また，患側の各経過観察期間での計測値の比較も行った．最大屈曲時においても同様の比較を行った．

統計学的検討は，各経過観察期間で患側の計測値を健側の計測値と t 検定で比較した．また，患側の各経過観察期間での計測値を一元配置分散分析比較し，有意差の得られたパラメーターについて Turkey の多重比較検定を行った．有意水準は 5％以下とした．解析ソフトは SPSS for. Mac ver.25 を用いた．

【結　果】

手関節最大伸展時の結果を図 2 に示す．患側の RLA は術後 6 週が 16.2±10.5°，3 か月が 21.5±9.5°，6 か月が 23.6±7.5°，1 年が 26.0±9.1°，健側が 25.5±6.4° であり，術後 6 週（P＜0.001），術後 3 か月（P＝0.02）では健側より小さかったが，術後 6 か月以降は健側と差がなかった（P＞0.05）．各経過観察期間での比較では，術後 3 か月（P＝0.03），術後 6 か月（P＜0.001），術後 1 年（P＜0.001）では術後 6 週より大きかった（P＞0.05）．患側の CLA は術後 6 週が 23.9±9.7°，3 か月が 28.8±10.6°，6 か月が 29.7±9.2°，1 年が 33.9±7.7°，健側が 36.1±7.0° であり，術後 6 週（P＜0.001），3 か月（P＜0.001），6 か月（P＜0.001）では健側より小さかったが，術後 1 年では健側と差がなかった（P＝0.19）．各経過観察期間での比較では，術後 6 か月（P＝0.01），術後 1 年（P＜0.001）では術後 6 週より大きかった．

最大屈曲時の結果を図 3 に示す．患側の RLA は術後 6 週が 9.7±11.8°，3 か月が 13.0±11.8°，6 か月が 13.4±13.1°，1 年が 14.6±11.2°，健側が 24.0±9.6° であり，術後 6 週（P＜0.001），3 か月（P＜0.001），6 か月（P＜0.001），1 年（P＝0.002）のいずれも健側より小さかった．各経過観察期間の間では差がなかった（P＞0.05）．患側の CLA は術後 6 週が 7.0±12.0°，3 か月が 10.6±12.7°，6 か月が 15.4±12.0°，1 年が 18.2±13.2°，健側が 18.3±15.6° であり，術後 6 週（P＜0.001），術後 3 か月（P＝0.01）では健側より小さかったが，術後 6 か月以降は健側と差はなかった（P＞0.05）．各経過観察期間での比較では，術後 6 か月では術後 6 週より大きく（P＝0.004），術後 1 年では術後 6 週（P＜0.001），3 か月（P＝0.04）より大きかった．

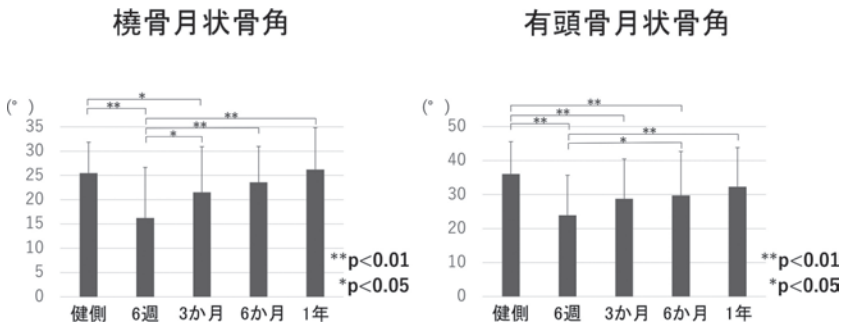

図２　健側および術後６週，３か月，６か月，１年での患側の手関節最大伸展位での橈骨月状骨角と有頭骨月状骨角

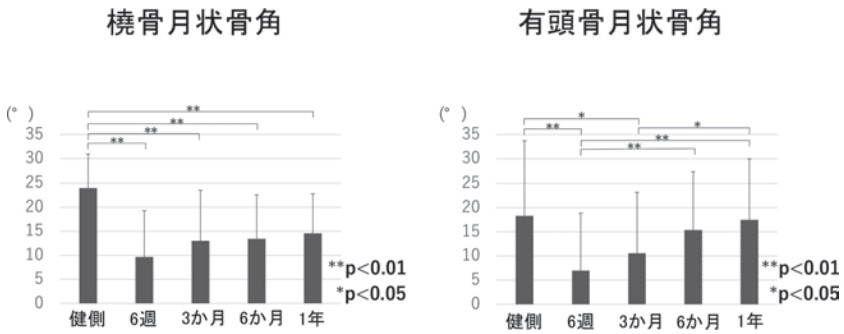

図３　健側および術後６週，３か月，６か月，１年での患側の手関節最大屈曲位での橈骨月状骨角と有頭骨月状骨角

【考　察】

本研究では，橈骨遠位端関節内骨折に対する掌側ロッキングプレート固定術後６週，３か月，６か月，１年で手関節の単純Ｘ線動態撮影を行い，手関節最大伸展時と最大屈曲時のRLAとCLAの経時的変化を調査した．その結果，最大伸展時のRLAと最大屈曲時のCLAは術後６か月，最大伸展時のCLAは術後１年で健側と同等に回復していたが，最大屈曲時のRLAは術後１年でも健側より有意に小さいままであった．RLAを橈骨手根関節運動の指標，CLAを手根中央関節運動の指標と考えると，この結果は，手根中央関節の伸展・屈曲可動域と橈骨手根関節の伸展可動域は術後１年以内に健側と同等にまで改善するが，橈骨手根関節屈曲可動域は術後１年でも制限が残存するということになる．

過去にも著者らと同様に単純Ｘ線動態撮影を行い，屈伸可動域を検討した報告がある．Lutzら[1]は，橈骨遠位端関節内骨折（AO C2, C3）に対して，背側プレート固定を行った患者40例に対して術後平均８年で手関節動態撮影を行い，橈骨関節面に1mm以上のstep-offがあると有意に橈骨手根関節の屈伸可動域が低下すると報告した．栗山ら[2]は掌側ロッキングプレート固定を行った橈骨遠位端骨折患者39例に対して，術後平均８か月で手関節動態撮影を行い，橈骨遠位端骨折術後に残存した手関節屈曲制限の原因には舟状月状骨間靭帯損傷の合併の有無により，橈骨手根関節での屈曲制限が主なものと，手根中央関節での屈曲制限が主なものの２つのパターンがあると報告した．土肥ら[3]は橈骨遠位端関節内骨折に対して掌側ロッキングプレート固定術を行った21例に対して術後1，3，6，12か月で手関節動態撮影を行い，有頭骨月状骨間の可動域は術後３か月で，橈骨月状骨間の可動域は術後６か月で健側と同等に回復すると報告した．しかし本研究と異なり，屈曲可動域と伸展可動域に分けた検討は行っていない．

本研究の結果，橈骨遠位端関節内骨折に対する掌側ロッキングプレート固定後には橈骨手根関節の屈

曲制限が残存することが判明した．橈骨遠位端関節内骨折は橈骨手根関節内骨折であるため，手根中央関節より橈骨手根関節の拘縮のリスクが高く，日常生活動作では手関節を伸展して行う動作が多い反面，手関節屈曲位を要する動作が少ないことが橈骨手根関節の屈曲制限のみが残存した原因と推測される．手関節屈伸可動域をさらに改善させるためには，橈骨手根関節屈曲可動域を改善する必要がある．橈骨手根関節可動域訓練については，桂ら[4]がリバースダーツスローモーションを取り入れ，良好な可動域を獲得したと報告した．ダーツスローモーションが橈背屈から尺掌屈への運動で，主に手根中央関節での運動であるのに対し，リバースダーツスローモーションはこれと直交する動きである尺背屈から橈掌屈への運動であり，主に橈骨手根関節の運動であることが報告されている[4)5)6)]．したがって，リバースダーツスローモーションの自動および他動橈掌屈運動を可動域訓練に重点的に取り入れることで，橈骨手根関節の屈曲可動域が改善し，手関節屈伸可動域の改善につながると考えられる．

本研究の限界として，橈骨月状骨関節，有頭骨月状骨関節の矢状面の動きのみの解析であり，冠状面の動きや回旋運動は評価していないことが挙げられる．また，舟状骨や三角骨の動きに関しても評価していない．さらに，骨折型，術後の関節面の gap や step-off，手根間靭帯損傷，DRUJ 不安定性，術後外固定期間，疼痛などが与える影響については検討しておらず，今後の検討課題である．

【まとめ】

1．橈骨遠位端関節内骨折に対する掌側ロッキングプレート固定術後の手関節最大伸展時と最大屈曲時の RLA と CLA の経時的変化を調査した．

2．手関節最大屈曲時の RLA のみ術後 1 年でも健側より有意に小さかった．

3．手関節屈伸可動域をさらに改善するためには，リバースダーツスローモーションの橈掌屈運動のような橈骨手根関節を屈曲させる訓練を重点的に行うことが有効である可能性が示唆された．

【利益相反の開示】

本研究発表に関連し，開示すべき COI 関係にある企業等はありません．

【文　献】

1） Lutz M, et al. Sagittal wrist motion of carpal bones following intraarticular fractures of the distal radius. J Hand Surg Br 30: 282-287, 2005.
2） 栗山幸治ほか．橈骨遠位端骨折術後の手関節動態撮影による掌屈運動の検討．日手会誌 28: 590-593, 2012.
3） 土肥義浩ほか．橈骨遠位端骨折術後のダーツスロー・モーション―手関節動態 X 線との比較―．日手会誌 29: 505-509, 2013.
4） 桂　理ほか．橈骨遠位端関節内骨折術後ハンドセラピィにおける橈骨手根関節に対する早期アプローチの試み．日手会誌 28: 578-581, 2012.
5） Moritomo H, et al. IFSSH committee report of wrist biomechanics of the so-called dart-throwing motion of the wrist. J Hand Surg Am 32: 1447-1453, 2007.
6） Crisco JJ, et al. In vivo radiocarpal kinematics and the dart thrower's motion. J Bone Joint Surg Am 87: 2729-2740, 2005.

日手会誌（J Jpn Soc Surg Hand），第 36 巻　第 4 号　415-419，2020

橈骨遠位端関節内骨折に対する遠位設置型プレート固定による矯正損失の検討

南野光彦*，小寺訓江**，友利裕二**

Evaluation of Reduction Loss with Distal-Placed Plate Fixation for Intra-Articular Fracture of Distal Radius

Mitsuhiko Nanno*，Norie Kodera**，Yuji Tomori**

骨折線が watershed line より遠位に位置する橈骨遠位端骨折 44 例 44 手に対して，Acu-Loc 2 Distal Plate を用いて内固定を行い，治療成績と矯正損失について検討した．骨折型は AO 分類 C1 が 12 例，C2 が 11 例，C3 が 21 例であった．全例骨癒合し，腱損傷等の合併症も認めず，Quick DASH 平均 16.9 点，Mayo wrist score 平均 91.3 点で良好な成績が得られた．術後 ulna variance（UV）矯正損失 1mm 以上の症例では，UV 矯正損失 1mm 未満例と比して掌側月状骨窩骨片が有意に小さかった．掌側月状骨窩骨片の前後径，関節面が小さい新分類 Type 2，3 と sigmoid notch が粉砕し遊離骨片を伴う Type 4 では，遠位設置型プレート固定や創外固定追加でも UV の矯正損失が生じたため，矯正損失を減じるためにはさらなる内固定材の改良や骨軟骨移植等の工夫を要するものと考える．

【緒　言】

橈骨関節面掌尺側部は手関節の軸圧がかかる部位で，また short radiolunate ligament や遠位橈尺靭帯が付着しているため，手関節掌側の安定性に重要な部位とされている．このため，遠位掌側月状骨窩（volar lunate facet；VLF）骨片の整復位の保持と良好な固定性が得られないと，ulnar variance（UV）の増加や骨片の再転位，手根骨掌側脱臼が生じるといわれている[1]．

近年，骨折線が watershed line より遠位に位置する橈骨遠位端関節内骨折に対して，近位設置型プレートでは遠位骨片の再転位が生じるなどの報告が散見されている[1)2)]．このような症例に対して，最近では，各種遠位設置型プレートを用いた良好な治療成績が報告されている[3)4)]．しかし，遠位設置型プレートを用いた場合でも，VLF 骨折の転位や矯正損失が生じることも報告されている[3)4)]．

今回，本骨折に対して，遠位設置型プレートである Acu-Loc 2 Distal Plate（Acumed 社製）を用いて内固定を行い，その治療成績，そして矯正損失と骨片の大きさおよび遠位等尺関節（DRUJ）の骨折型について検討を行った．

【対象と方法】

対象は，2016 年 1 月から 2018 年 8 月まで，骨折線が watershed line より遠位に位置する橈骨遠位端関節内骨折に対して，主著者が Acu-Loc 2 Diatal Plate を用いて内固定を行った連続した 44 例 44 手である．内訳は，男性 17 例，女性 27 例，右側 17 例，左側 27 例で，平均年齢 56.8 歳（19 歳～83 歳）であった．術後経過観察期間は平均 12.1 か月（8 か月～3 年 3 か月）であった．なお，VLF 骨片）の転位，矯正損失防止については，1）VLF 骨片の掌側転位の予防に掌側関節包にかけた fiberwire を plate 最遠位穴に縫着[5]，2）軟骨下骨の facture void への人工骨移植による下支え，3）VLF 骨片への 1 本以上の screw 刺入と screw と関節面との距離を 3mm 以下にする，4）鋼線固定や創外固定の追加等の工夫，5）plate による骨片の被覆率を縦 60%，横 70%以上[6]にする処置を本研究でも行った．Distal Radius Fixator

受理日　2019/08/20
*日本医科大学多摩永山病院　整形外科　〒205-8512　東京都多摩市永山 1-7-1
**日本医科大学　整形外科

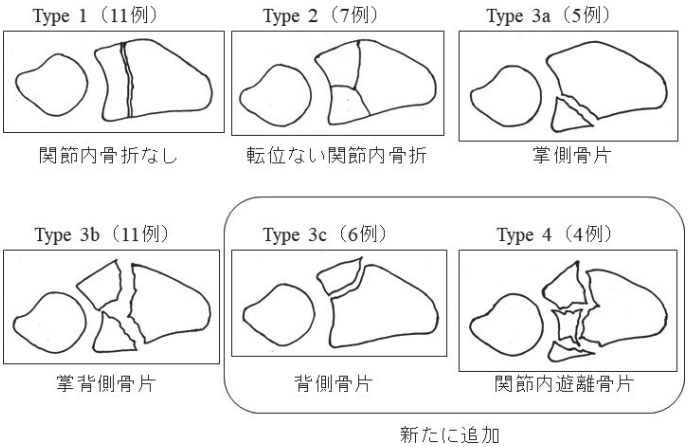

図 1　橈骨関節面における遠位橈尺関節の骨折型
（　）内は症例数．Rozental 分類を改変し，新たに Type 3c と Type 4 を加えた．

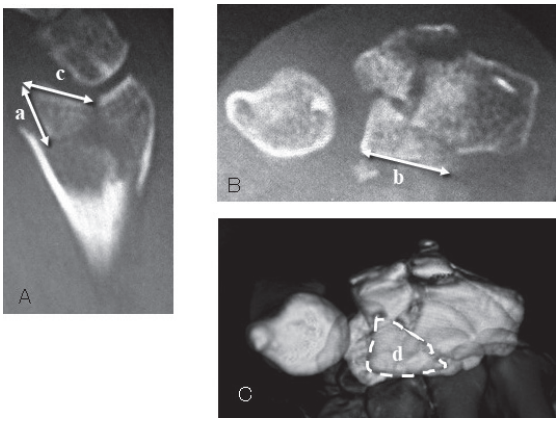

図 2　掌側月状骨窩骨片の大きさの計測
術前 CT の矢状面像 で，掌側月状骨窩骨片の掌側隆起頂点と骨折線までの距離を橈骨掌側面では縦径 a，橈骨関節面では前後径 c とし，横断面像で，遠位橈尺関節掌側縁と骨折線までの距離を横経 b とした．VLF 骨片の関節面の面積 d は，橈骨手根関節面を最も広く描出した 3DCT 画像を用いて計測した．

創外固定（Synthes 社製）は 3 例に併用した．

骨折型は AO 分類 C1 が 12 例，C2 が 11 例，C3 が 21 例であった．橈骨関節面における DRUJ の骨折型について，術前の CT 画像を用いて，Rozental 分類[7]を一部改変し新しく分類した．DRUJ に骨折線を伴わない縦骨折の Type 1 が 11 例，DRUJ に転位のない骨折線を伴う Type 2 が 7 例，骨片が掌側に転位した Type 3a が 5 例，掌背側に転位した 3b が 11 例，そして背側に転位した die punch 骨片を伴う新分類 3c が 6 例，sigmoid notch が粉砕し DRUJ 関節内骨片を伴う新分類 Type 4 が 4 例であった（図 1）．

治療成績の評価は最終調査時の Mayo wrist score と日手会版 Quick DASH を用い，単純 X 線計測値（volar tilt（VT），radial inclination（RI），UV）の矯正損失と VLF 骨片の大きさについて検討した．なお，単純 X 線計測値は，術直後と最終調査時に計測し，その矯正損失も計測した．VLF 骨片の大きさは，諸家の報告[6]と同様に，術前 CT の矢状面像で，VLF 骨片の掌側隆起頂点と骨折線までの距離を橈骨掌側面では縦径，橈骨関節面では前後径とし，横断面像で，DRUJ 掌側縁と骨折線までの距離を横経とした（図 2）．また，VLF 骨片の関節面の面積は，橈骨手根関節面を最も広く描出した 3DCT 画像を用いて計測した（図 2）．また，信貴らの報告[8]に準じて UV の矯正損失が 1mm 以上の群と未満の群とで，VLF 骨片の大きさを比較検討した．統計学的には対応のない student t 検定（IBM SPSS Statistics 21.0J）を用いて有意差検定を行い，有意水準を 5%とした．

【結　果】

全例骨癒合し，腱損傷等の合併症も認めず，Mayo wrist score 平均 91.3±8.8 点（70 点 -100 点），Quick DASH 平均 16.9±5.7 点（14 点 -21 点）で，良好な成績が得られた．手関節平均可動域は，掌屈 60.0 度，進展 63.5 度，回内 84.7 度，海外 86.6 度であった．プレート抜去は 42 例（95.5%）に行い，抜去まで

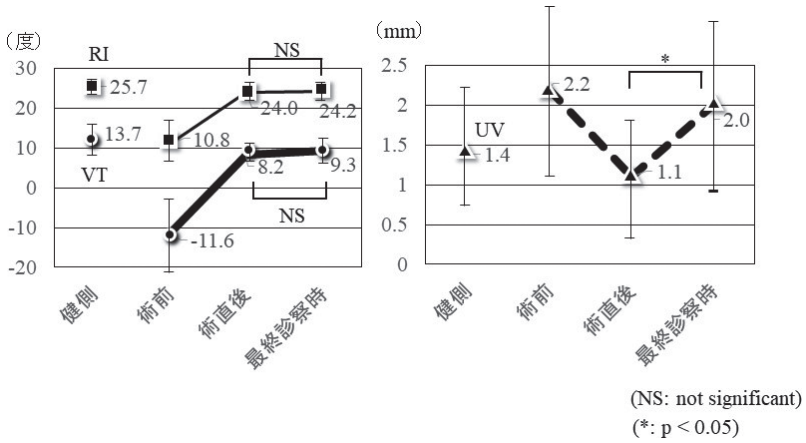

図 3　単純 X 線計測値の経時的変化
VT: volar tilt，RI: radial inclination，UV: ulna variance
UV の術直後と最終診察時とで有意な矯正損失を認めた．

表 1　Ulna variance 矯正損失と掌側月状骨窩骨片の大きさ
UV: ulna variance，VLF 骨片：掌側月状骨窩骨片
UV 矯正損失 1mm 以上の 11 例では，VLF 骨片の縦径，横径，前後径，橈骨関節面面積が，UV 矯正損失 1mm 未満 33 例と比較して有意に小さかった．

VLF骨片 / 矯正損失	縦径a (mm)	横径b (mm)	前後径c (mm)	関節面の面積d (mm²)
UV 1mm 以上 (11例)	6.7±2.5 *	9.8±3.0 *	7.9±2.1 *	37.8±13.5 *
UV 1mm 未満 (33例)	8.3±2.2	14.1±5.7	10.6±3.9	73.0±39.2

平均±SD(mm²)
（*: p < 0.05）

の期間は平均 8.3 か月（4 か月～1 年 5 か月）であった．

単純 X 線計測値の経時的変化を見ると，術直後と最終診察時とで，UV に有意な矯正損失が認めた（図 3）．平均矯正損失は，VT 0.5 度（-4.7 度～5.1 度），RI 0.6 度（-5.1 度～9.7 度），UV 0.6mm（-0.7mm～3.3 mm）であった．術後 UV 矯正損失 1mm 以上の 11 例では，VLF 骨片が縦径平均 6.7mm，横径 9.8mm，前後径 7.9mm，橈骨関節面の面積 37.8mm2 で，UV 矯正損失 1mm 未満 33 例の VLF 骨片が縦径平均 8.3 mm，横径 14.1mm，前後径 10.6mm，橈骨関節面の面積 73.0mm2 と比較して有意に小さかった（表 1）．特に，UV1mm 以上の矯正損失が生じた 11 例をみると，橈骨関節面骨折型の新分類 Type 1 が 1 例，Type 2 が 2 例，Type 3a が 2 例，Type 3b が 2 例であったが，Type 4 は 4 例全例が矯正損失を生じていた（表 2）．

【症例提示】

74 歳，女性．転倒受傷し，初診時手関節単純 X 線像で AO 分類 C3 を認めた（図 4A）．徒手整復後の CT 画像で，watershed line より遠位に骨片を認める関節内骨折と VLF 骨片（縦径 5.1mm，横径 6.5mm，奥行 3.0mm）を認め，DRUJ が粉砕した新分類 Type

表 2　新分類（橈骨関節面の骨折型）と 1mm 以上の UV 矯正損失
Type 4 の全 4 例は矯正損失が生じていた．

新分類（橈骨関節面の骨折型）			1mm以上のUV矯正損失数
Type 1		11例	1
Type 2		7例	2
Type 3a		5例	2
Type 3b		11例	2
Type 3c		6例	0
Type 4		4例	4

4 で，VLF 骨片関節面の面積は 9.7mm2 で極めて小さかった（図 4B）．Acu-Loc 2 Diatal Plate による内固定に創外固定を加えるも（図 4C），術後 11 か月矯正損失は VT- 2.6 度，RI-1.2 度，UV 1.9mm であった（図 4D）．なお，Mayo wrist score は Excellent，Quick DASH13.6 点であった．

【考　察】

近年，Acu-Loc 2 Distal Plate を用いた諸家の報告では，UV の平均矯正損失は 0.48mm～1.19mm [4)5)] であり，本研究の 0.6mm は比較的良好な成績が得られていた．手根骨掌側亜脱臼の危険因子について，Beck ら [2)] が VLF 骨片の縦径 10mm 以下，横径 12mm 以下，奥行き 15mm 以下と報告している．しかし，矯正損失が生じる危険因子についての報告は少なく，有薗ら [9)] は月状骨窩の高度粉砕例で橈骨の短縮が生じることを報告している．本研究では，UV 矯正損失が 1mm 以上の群の VLF 骨片の大きさは，縦径が平均 6.7mm，横径が 9.8mm，前後径が 7.9mm，橈骨関節面の面積が 37.8mm2 であり，UV 矯正損失が 1mm 未満の VLF 骨片と比較して有意に小さかった．また，VLF 骨片の前後径と関節

図 4　症例　74 歳，女性　A 初診時単純 X 線像，B 初診時 CT 画像，C 術直後単純 X 線像，D 術後 11 か月単純 X 線像

面が小さい新分類 Type 2，3 と sigmoid notch が粉砕し DRUJ 内骨片を伴う新分類 Type 4 において，UV 矯正損失が生じる症例が多かった．本研究では，小さな VLF 骨片に対して，遠位設置型プレートの使用や掌側関節包にかけた fiberwire を plate に縫着させたことにより，骨片の掌側転位を予防するバットレス効果[5]が得られ，手根骨掌側亜脱臼が生じなかったものと考える．また，Orbay ら[10]は小さな VLF 骨片は固定が困難なだけでなく，骨壊死や骨吸収が生じやすいことを報告している．本研究では，関節面が小さい VLF 骨片に対して，スクリューによる下支えの効果は乏しかったため，骨片は転位沈み込み，骨壊死あるいは骨吸収され，UV の矯正損失が生じたものと推察した．特に，sigmoid notch が粉砕し DRUJ 内骨片を伴う Type 4 では全例が UV の矯正損失が生じていた．このため，小さな VLF 骨片を伴う橈骨遠位端関節内骨折では，現時点では遠位設置型プレート固定や創外固定追加だけでは対応が厳しい場合があり，このため，矯正損失を減じるには，さらなる内固定材の改良や骨軟骨移植等の工夫が期待される．

本研究の limitation は，症例数が少ないこと，後ろ向き研究であること，矯正損失のカットオフ値を χ2 乗検定や多変量解析で評価していないこと，計測評価を主著者単独で行っていることなどが挙げられる．今後は，症例数を増やし，これらの点について再検討を要するものと考える．

【まとめ】

1．骨折線が watershed line より遠位に位置する橈骨遠位端関節内骨折 44 手に対して，遠位設置型プレートを用いて内固定を行い，その治療成績，そして矯正損失と骨片の大きさおよび新分類の DRUJ の骨折型について検討した．

2．UV 矯正損失が 1mm 以上生じた VLF 骨片の大きさは，縦径が平均 6.7mm，横径が 9.8mm，前後径が 7.9mm，橈骨関節面の面積が 37.8mm2 であり，UV 矯正損失が 1mm 未満の VLF 骨片と比較して有意に小さかった．

3．DRUJ の骨折型で，VLF 骨片の前後径，関節面が小さい Type 2，3 と sigmoid notch が粉砕し DRUJ 内骨片を伴う Type 4 では，UV 矯正損失が生じる症例が多かった．

【利益相反の開示】

本研究発表に関連し，開示すべき COI 関係にある企業等はありません．

【文　献】

1）Beck JD, et al. Volar plate fixation failure for volar shearing distal radius fractures with small lunate facet fragments. J Hand Am Surg 39: 670-678, 2014.
2）Harness NG, et al. Loss of fixation of the volar lunate facet fragment in fractures of the distal part of the radius. J Bone Joint Surg Am 86: 1900-1908, 2004.
3）中村 寛ほか．橈骨遠位端骨折に対する AcuMed 社製 Acu-Loc2® Volar Distal Radius Plating System の術後 X 線評価および合併症についての検討．骨折 37: 878-881, 2015.
4）宇川 諒ほか．橈骨遠位端骨折に対する Acu-Loc 2 plate の治療成績―従来の Acu-Loc plate との比較―．J MIOS 75: 27-34, 2015.
5）渡邉健太郎．DVR アナトミックフックプレートによる橈骨遠位端骨折の治療．骨折 37: 878-881, 2015.
6）上野幸夫ほか．橈骨遠位端骨折に対する Acu-Loc 2 plate の治療成績―従来の Acu-Loc plate との比較―．骨折 34: 882-885, 2015.
7）Rozental TD, et al. Evaluation of the Sigmoid Notch With Computed Tomography Following Intra-articular Distal Radius Fracture. J Hand Surg Am 26: 244-251, 2001.
8）信貴政人．50 歳以上の橈骨遠位端骨折における術後矯正損失の危険因子―骨粗鬆症との関連―．日手会誌 35: 310-313, 2018.
9）有薗行朋ほか．橈骨遠位端骨折月状骨内掌側骨片へのスクリュー刺入本数による整復位損失の比較検討．骨折 32: 150-159, 2009.
10）Orbay JL, et al. Volar fixation for dorsally displaced fractures of the distal radius: a preliminary report. J Hand Surg Am 27: 205-215, 2002.

日手会誌（J Jpn Soc Surg Hand），第 36 巻　第 4 号　420-425，2020

Rim 骨片を伴う橈骨遠位端粉砕骨折に対する Hybrix-D ® プレート固定法の有用性と課題

森谷史朗*，今谷潤也*，近藤秀則*，前田和茂**

Hybrix-D ® Plate Fixation for the Distal Radius Fractures with Volar Lunate Facet Rim Fragment

Shiro Moritani *，Junya Imatani *，Hidenori Kondo *，Kazushige Maeda **

Rim 骨片を伴う橈骨遠位端粉砕骨折（12 例）に対する Hybrix-D ® プレート固定法の有用性と課題を検討した．プレート遠位端から遠位列最尺側スクリューホール下端までが 5mm 以内，かつ，同単軸性ロッキングスクリュー（LS）の打ち上げ角度が小さく，プレート遠位端が low profile 形状という特徴を有する本プレート固定法により，掌側面縦径が平均 6.5mm（4.8-7.5mm）の Rim 骨片に対しても，屈筋腱障害や LS の関節内穿孔をきたすことなく十分なプレート支持および LS による骨片固定と軟骨下骨支持が得られた．注意点として本プレートは掌側骨性隆起の最も突出したラインにほぼ一致する遠位設置となるため，屈筋腱障害を回避すべく骨折部の正確な整復と厳密なプレート設置手技（浮き上がり防止と軟部組織の被覆）が重要となる．これらを厳守することで本プレートは Rim 骨折専用プレートの 1 つになり得ると考えられる．

【緒　言】

橈骨遠位端関節内骨折は月状骨窩掌側辺縁の骨片（volar lunate facet rim fragment; 以下 Rim 骨片）を伴うことがある．本骨片は矯正損失や無腐性壊死を生じやすく，しばしば手関節の亜脱臼をきたし，関節症へ進行すればそのサルベージ手術や機能回復は極めて困難となる [1]．近年，このような Rim 骨折に対して VA-LCP ® Volar Rim DRP（Depuy Synthes 社製：東京）や DVR ® Crosslock タブ付き（Zimmer Biomet 社製：東京）などの Rim 骨折専用の掌側ロッキングプレート（以下 VLP）による内固定法が報告されているが，前者では屈筋腱障害の報告や，後者ではプレートのタブ部分からはスクリューが挿入できないなどの課題を有する．

Hybrix-D ® プレート（MIZUHO 社製：東京）は遠位列ロッキングスクリューが単軸性で近位列ロッキングスクリューが多軸性であり，プレート遠位端から遠位列最尺側スクリューホール下端までが 5mm 以内，かつ，同スクリューの打ち上げ角度が小さいという特徴を有する．また，日本人の橈骨遠位掌側部の骨形態解析結果に基づいて作製されており，アナトミカルかつ low profile 形状の VLP である．このような既存の VLP にはないプレート規格および特徴により，本プレートは Rim 骨片に対する安定した内固定と屈筋腱障害の回避を両立できる可能性がある．本研究の目的は Rim 骨片を伴った橈骨遠位端粉砕骨折に対する Hybrix-D ® プレート固定法の有用性と課題を検討することである．

【対象と方法】

今回，受傷時の CT 矢状断像において橈骨遠位掌尺側縁から橈側 9mm の位置における月状骨窩掌側骨片の掌側面縦径が 7.5mm 以下であったものを Rim 骨片と定義した [2]．2009 年 1 月以降当科にて手術治療を行った橈骨遠位端骨折 714 例のうち 44 例に Rim 骨片を認めた．これら 44 例のうち，2018 年 3 月以降に Hybrix-D ® プレートを用いて内固定を行い 6 か月以上経過観察可能であった 12 例を対象とした．その内訳は女性 10 例，男性 2 例，手術時年齢は平均 63 歳（19-94 歳）であり，骨折型は AO 分

受理日　2019/08/22
*岡山済生会総合病院　整形外科　〒700-8511　岡山県岡山市北区国体町 2-25
**まえだ整形外科外科医院

類 2R3C2: 3 例，2R3C3: 9 例であった．受傷から手術までの期間は平均 7.1 日（2-14 日）で，術後観察期間は平均 9.5 か月（6-16 か月）であった．

評価項目は術前 CT により Rim 骨片の転位方向[3]と掌側面縦径を，術後 CT により縦径に対するプレートサポート率[4]（以下 PS 率），関節面から遠位列最尺側スクリューまでの最短距離（以下 JSD）を計測した．また，関節可動域，握力，術後合併症，臨床成績［日本手外科学会手関節機能評価（以下 JSSH），Quick-DASH score（以下 Q-DASH），Patient rated wrist evaluation（以下 PRWE）］を調査した．関節可動域，握力，臨床成績の評価については作業療法士が行った．

【結　果】

Rim 骨片の転位方向は背屈転位型が 5 例，掌側転位型が 7 例で，掌側型は全例掌側皮質骨に 2 か所以上の骨折線を有する 2 重骨折であった．Rim 骨片の縦径は平均 6.5mm（4.8-7.5mm），縦径に対する PS 率は平均 69％（41-85％），JSD は平均 1.6mm（0.6-2.8mm）であった．平均関節可動域は掌屈 67°（40-90°），背屈 67°（60-70°），回内 88°（80-90°），回外 89°（80-90°）で，握力は健側比 96％（82-118％）であった．術後合併症は近位列（多軸性）ロッキングスクリューの機構障害を 1 例認めた．Rim 骨片の再転位（2mm 以上），骨壊死，癒合不全をきたした症例はなく，スクリューの関節内穿孔，腱損傷の合併症もなかった．臨床成績は JSSH: 平均 92 点（80-100 点），Q-DASH: 平均 5.7 点（0-13.6 点），PRWE: 平均 4.4 点（0-7 点）と概ね良好であった．

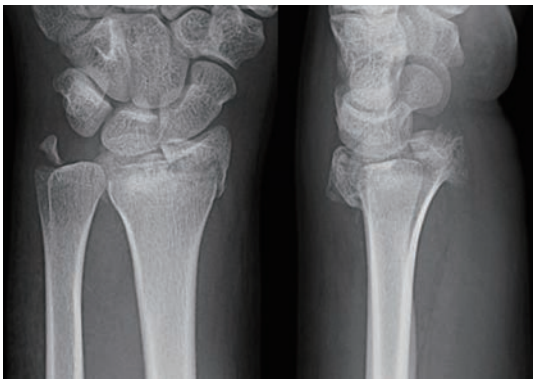

図 1　症例 1：19 歳，女性（背屈転位型）．受傷時単純 X 線像．

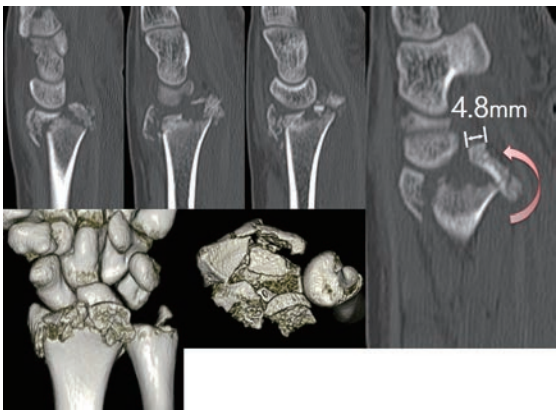

図 2　受傷時 CT．Rim 骨片は背側へ翻転し，掌側面縦径は今回の症例群で最短の 4.8mm であった．

【症例提示】

症例 1：19 歳，女性（背屈転位型）．

交通事故により左手関節を受傷した．AO 分類 2R3C3 で Rim 骨片は背屈転位し，掌側面縦径は今回の症例群で最短の 4.8mm であった（図 1, 2）．手術は掌・背側からアプローチして各骨片を整復後，背側の fracture void に楔状の人工骨を充填し，Hybrix-D® プレート固定を行った（図 3）．術中所見では遠位列最尺側ロッキングスクリューが Rim 骨片掌側骨皮質の近位端を捉えていた．術後 CT では Rim 骨片の PS 率は 79％が得られ，JSD は 1.4mm と関節面直下（中央からやや掌側）が支持されてい

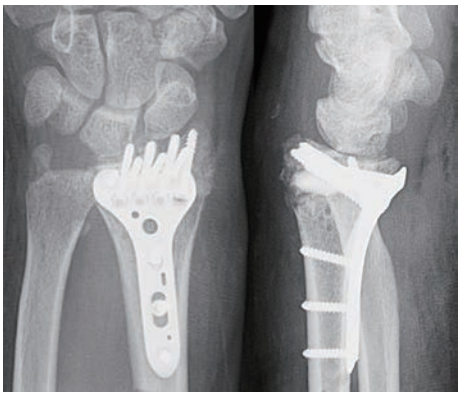

図 3　術後単純 X 線像．掌・背側からアプローチし，背側の fracture void に楔状の人工骨を充填後，Hybrix-D® プレート固定を行った．術中所見では遠位列最尺側ロッキングスクリューが Rim 骨片掌側骨皮質の近位端を捉えていた．

た（図 4）．術後 6 か月時，矯正損失なく骨癒合が得られていた．左手関節の軽度背屈制限を認めるものの，JSSH: 95 点，Q-DASH: 2.3 点，PRWE: 1.5 点と臨床経過は良好であった（図 5）．また，抜釘術時の所見ではプレート遠位部は内固定時に修復した軟部組織で完全に被覆されており，屈筋腱の滑膜炎・変性・損傷などの所見は認めなかった（図 6）．

症例 2：55 歳，女性（掌側転位型）．

交通事故により左手関節を受傷した．AO 分類 2R3C3 の掌側転位型で掌側皮質骨は 2 重骨折をきたし，Rim 骨片の掌側面縦径は 5.6mm であった（図 7）．本症例も Hybrix-D ® プレート固定を行い（図 8），術後 CT では Rim 骨片は遠位列ロッキングスクリューで固定され，PS 率は 82％，JSD は 1mm と関節面直下（中央からやや掌側）が支持されていた（図

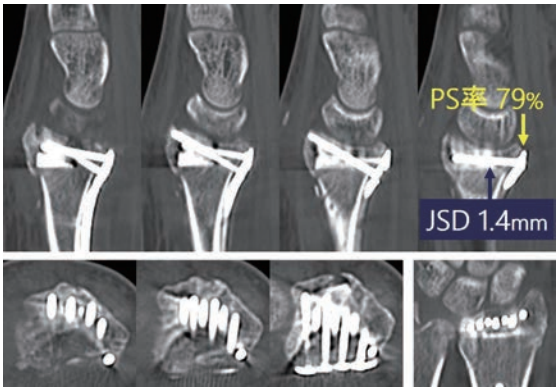

図 4　術後 CT（上段：矢状面，下段左：水平断面，下段右：冠状面）．Rim 骨片の PS 率は 79％，JSD は 1.4mm と掌側面および関節面直下の支持は良好であった．

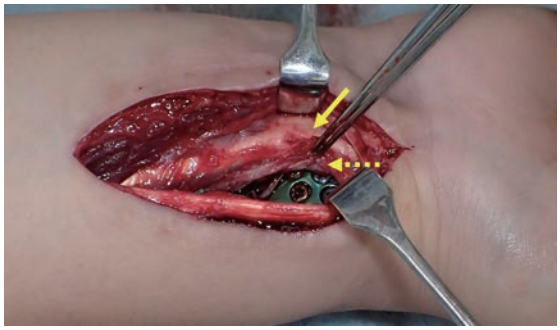

図 6　抜釘術時所見（術後 6 か月）．プレート遠位部は内固定時に修復した軟部組織で被覆されており，屈筋腱の滑膜炎・変性・損傷などの所見は認めなかった（矢印：長母指屈筋腱，破線矢印：intermediate fibrous zone）．

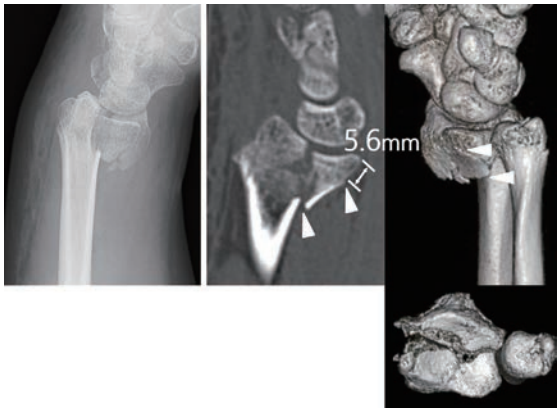

図 7　症例 2：55 歳，女性（掌側転位型）．受傷時（左：単純 X 線側面，右：CT）．掌側皮質骨は 2 重骨折をきたし（矢頭），Rim 骨片の掌側面縦径は 5.6mm であった．

図 5　術後 6 か月時所見（左：単純 X 線像，右：可動域）．矯正損失なく骨癒合し，左手関節の軽度背屈制限（矢印）を認めるものの，良好な機能回復が得られた．

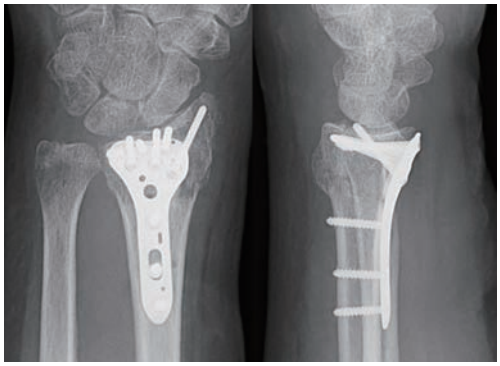

図 8　術後単純 X 線像.

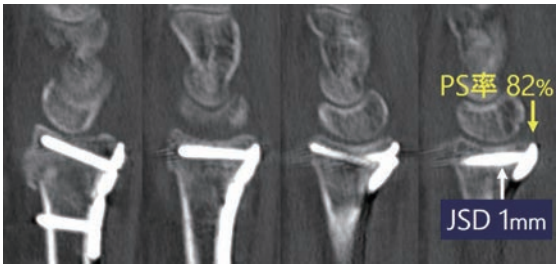

図 9　術後 CT 矢状面．Rim 骨片は遠位列ロッキングスクリューで固定され，PS 率は 82％，JSD は 1mm と掌側面および関節面直下の支持は良好であった．

図 10　術後 6 か月時所見（左：単純 X 線像，右：可動域）．矯正損失なく骨癒合し，左手関節の軽度背屈制限（矢印）を認めるものの，良好な機能回復が得られた．

9)．術後 6 か月時，矯正損失なく骨癒合し，JSSH: 95 点，Q-DASH: 4.5 点，PRWE: 5.5 点であった（図 10）．

【考　察】

Orbay ら[1] は VLP と屈筋腱とのインピンジメントを防止するには，関節面より 3mm 近位に位置する watershed line よりさらに 2mm 近位（計 5mm）内は VLP で被覆されるべきではないとし，月状骨窩掌側骨片の掌側面縦径が 5mm 以下のものを volar marginal fragment として報告している．本研究では共著者の近藤ら[2] の報告に基づき，既存のアナトミカル形状の VLP を至適位置に設置した場合に，遠位部スクリューで月状骨窩掌側骨片を捉えるのが困難な，縦径が 7.5mm 以下のものを Rim 骨片と定義して調査した．渡邉[5] や川崎ら[4] は同骨片の明確な定義は示していないものの，Rim 骨片がプレートでもスクリューでも支持されなかった場合，本骨片が橈骨手根靭帯に牽引されて背屈転位し関節面の曲率が狭小化することや，反対に掌側近位に移動して手根骨が掌側脱臼することを指摘している．このような術後再転位を防止するために，Rim 骨片にかかるベクトルの方向を受傷時より明確に区別して治療方針を決めることが重要と考えられる[3]．

これまで Rim 骨片に牽引力がかかる背屈転位の防止にはフックプレート固定[1] や橈骨手根靭帯縫合の追加[5] が報告されているが，本研究では骨片の掌側面縦径が最短で 4.8mm の症例においてもロッキングスクリューによる骨片固定が可能であった．また，剪断力がかかる掌側転位の防止にはプレートサポート率の向上[4)6)] や subchondral support の重要性[7] が報告されてきた．上野ら[6] は月状骨窩掌側骨片の縦径が平均 12.2mm の症例群（背側転位型 16 例，掌側転位型 4 例）に対して多軸性 VLP である VariAx® プレート（ストライカー社製：東京）を使用し，PS 率が平均 67.6％得られ術後掌側亜脱

臼をきたした症例はなかったと報告している．本研究では Rim 骨片の掌側面縦径が平均 6.5mm と上野らの報告と比較して短い症例群であったにもかかわらず，PS 率は平均 69％とほぼ同等のプレート支持が得られ，骨片が再転位した症例もなかった．また，泉山ら[8]は骨密度分布と応力拡散の実験結果を踏まえ，関節面から 3mm 以内の軟骨下骨支持が効率的であると報告しているが，本症例群では JSD が全例 2.8mm 以内（平均 1.6mm）であり，その基準を満たしていた．Hybrix-D ® プレートは前述した既存のプレートにない規格・特徴により，本症例群において掌側面縦径が 5mm 前後の Rim 骨片の PS 率を 85％まで向上させても単軸性ロッキングスクリューが関節内に穿孔することなく掌側骨皮質を捉え，かつ，関節面中央から掌側部の直下を支持できていた．

これらの臨床結果を踏まえ，Hybrix-D ® プレートは背屈転位型および掌側転位型を問わず Rim 骨片にかかる牽引力や剪断力のいずれにも抗する骨片安定化が可能であり，Rim 骨折専用 VLP の 1 つになり得ると考えられる．また，Rim 骨片の掌側面縦径がスクリューで固定できないほど小さい症例に対しても，関節面の掌背側径の長さによっては軟骨下骨支持が可能であるため，橈骨手根靭帯縫合の併用により Rim 骨片に対する本プレートの適応はさらに広がる可能性もあるが，この点についてはさらなる検討を要する．

一方，本プレート使用時の注意点として関節縁近傍よりわずかでも近位へプレートが設置されると，遠位列単軸性ロッキングスクリューの固定角度の影響により Rim 骨片の固定や軟骨下骨支持が得られない可能性があるため，厳密なプレート設置手技を要することである．共著者の Imatani[9]が報告した橈骨遠位掌側部の詳細な機能解剖を踏まえると，本プレートは掌側骨性隆起の最も突出したラインにほぼ一致して設置することになり，屈筋腱障害の発症が懸念される．そのため，本プレートを用いた患者に対しては骨癒合が得られ次第，原則として抜釘を勧めている．しかし，抜釘を希望されない患者や患者の抜釘時期の希望などもあり，現時点では 12 例中 6 例に抜釘を行っている．その術中所見では全例屈筋腱の滑膜炎・変性・部分断裂などの所見は認めなかった（図 6）．その要因として術中手技とプレート遠位端の形状の両者が関与していると考えられる．術中手技としては今谷ら[10]が報告している術式の“標準化”にのっとり，骨折部の正確な整復位を得ること，プレート遠位端を徒手または専用の鉗子を用いて骨に圧着させること，軟部組織によりプレート遠位部を被覆することを実践している．次に，本プレートは前述したように日本人の橈骨遠位掌側部の骨形態に適合するアナトミカルかつ low profile 形状となっていることも有利な点である．ただし抜釘を希望されない患者における屈筋腱障害の長期的な予後については現時点では不明であり，今後も臨床所見および各画像検査による経過観察を継続する方針である．

本研究の限界は短期･少数の症例集積であること，Rim 骨片の定義を月状骨窩掌側骨片の掌側面縦径のみとしていることである．横径や関節面の掌背側径を含めた骨片に対する本プレートの適応の限界について，また，抜釘の必要性や時期については今後の症例の蓄積による検討を要する．

【まとめ】

1．Rim 骨片の掌側面縦径が平均 6.5mm（4.8-7.5 mm）の橈骨遠位端粉砕骨折に対する Hybrix-D ® プレート固定法の臨床成績を調査し，その有用性と課題を検討した．

2．新しい規格・特徴を有する本プレート固定法により，屈筋腱障害やスクリューの関節内穿孔をきたすことなく Rim 骨片の十分なプレート支持とロッキングスクリューによる掌側骨皮質の固定や軟骨下骨支持が得られ，臨床成績は良好であった．

3．本プレートは掌側骨性隆起の最も突出したラインにほぼ一致する遠位への設置となるため，屈筋腱障害を回避するべく骨折部の正確な整復と厳密なプレート設置手技を確実に行うことが重要となる．

4．本プレートは背屈転位型・掌側転位型を問わず，Rim 骨折専用プレートの 1 つになり得ると考えられる．

【利益相反の開示】

本研究発表に関連し，開示すべき COI 関係にある企業等はありません．

【文　献】

1） Orbay JL, et al. Prevent collapse and salvage failures of the volar rim of the distal radius. J Wrist Surg 5: 17-21,

2016.
2) 近藤秀則ほか．掌尺側骨片（key stone 骨片）の大きさによる掌側ロッキングプレート選択基準の検討．中部整災誌 59: 357-358, 2016.
3) 坂本相哲ほか．背側転位型 volar rim 骨片を伴う橈骨遠位端関節内骨折の治療．日手会誌 34: 734-739, 2018.
4) 川崎恵吉．橈骨遠位端骨折に対する掌側プレート術後の掌側亜脱臼― volar lunate facet fragment 固定の重要性．日手会誌 32: 1023-1027, 2016.
5) 渡邉健太郎ほか．DVR アナトミックプレートによる橈骨遠位端骨折の治療．J MIOS 75: 27-34, 2015.
6) 上野幸夫ほか．AO 分類 C3 型橈骨遠位端骨折における術後矯正損失について―術中計測した月状骨窩掌側骨片の大きさおよびプレート設置位置との関連―．日手会誌 33: 529-533, 2017.
7) 森谷史朗ほか．掌側転位型橈骨遠位端完全関節内骨折（関節内 Smith 骨折）の術後矯正損失を防止するには，掌側月状骨窩骨片の subchondral support を得ることが最も効果的である．日手会誌 35: 73-79, 2018.
8) 泉山 公ほか．橈骨遠位端 AOC3 骨折における骨片数と荷重分散の検討．骨折 35: 12-15, 2013.
9) Imatani J, et al. An anatomical study of the watershed line on the volar, distal aspect of the radius: implications for plate placement and avoidance of tendon ruptures. J Hand Surg Am 37: 1550-1554, 2012.
10) 今谷潤也ほか．橈骨遠位端骨折に対する“標準的”掌側ロッキングプレート固定術．日手会誌 30: 487-491, 2014.

日手会誌（J Jpn Soc Surg Hand），第 36 巻　第 4 号　426-428，2020

橈骨遠位端骨折における遊離陥没骨片と掌側縁骨片の単純 X 線診断精度

大西正展*，面川庄平**，井川真依子*，長嶋光幸****，長谷川英雄***，田中康仁***

Diagnostic Performance of Plain Radiographs in Detecting Free Central-depression Fragments and Volar Rim Fragments of Intra-articular Distal Radius Fractures

Tadanobu Onishi*，Shohei Omokawa**，Maiko Ikawa*，Mitsuyuki Nagashima****，Hideo Hasegawa***，Yasuhito Tanaka***

2D/3DCT 撮影した連続する 167 例の橈骨遠位端関節内骨折のうち 25 例の単純 X 線を 6 検者に読影させた．遊離陥没骨片（FCD）12 例 15 骨片（舟状骨窩（S-FCD）：6，月状骨窩（L-FCD）：9）と掌側縁骨片 18 例 19 骨片が含まれた．平均の合計転位量（step off 値＋gap 値）は FCD が 4.2mm（S-FCD:6.5mm, L-FCD:2.5mm），VR が 3.7mm であった．骨片の平均感度は FCD:0.31 VR:0.49，平均特異度は FCD:0.8 VR:0.53，平均正確度は FCD:0.57 VR:0.5 であった．平均感度は S-FCD が 0.14, L-FCD が 0.33 であった．S-FCD の転位量は大きいが診断感度が低く，CT による術前評価が望まれると考えた．

【緒　言】

橈骨遠位端関節内骨折における遊離陥没骨片（以下 FCD）は靭帯や関節包が付着していないため整復が困難であり，術後成績不良例が存在する．著者らは過去に連続する 121 例の橈骨遠位端関節内骨折を後ろ向きに検討し，FCD を 8 例（7%）に認め，その発生は掌側縁骨片（以下 VR）の発症と正の相関があること，また舟状骨窩に存在する FCD（S-FCD）は月状骨窩に存在するもの（L-FCD）よりも有意に転位量が大きいことを報告した[1]．単純 X 線でこの FCD を読影することは困難であることが予想されるが，Medoff ら[2] は単純 X 線（正面，側面像）で FCD の読影が可能と報告しており，その診断精度や読影の信頼性は不明である．今回，FCD と VR の単純 X 線による診断精度と信頼性を調査した．

【対象と方法】

2D/3DCT を術前に撮影した連続する 167 例の橈骨遠位端関節内骨折を後ろ向きに読影し，その中に FCD が 12 例 15 骨片存在した．FCD を含まない 155 例からランダムに 13 例を抽出し，FCD を含む 12 例と合わせて 25 例の橈骨遠位端骨折の単純 X 線像（正面，側面像）を 6 人の整形外科医（手外科専門医 2 名，整形外科専門医 2 名，整形外科非専門医 2 名）が Blind で読影した．読影内容は FCD, VR の有無とその転位量（step off 値と gap 値）とした．step off 値と gap 値は PDF の「ものさしツール」を利用して測定した．FCD, VR の有無や転位量の真の値は，筆者が 2D/3DCT を用いて読影した．特に S-FCD, L-FCD, VR の骨片の有無は 3DCT の関節面の画像で評価し（図 1），step off 値と gap 値は Cole ら[3] の arc method measurement に準じて，特に 2DCT を

受理日　2019/08/26
*市立東大阪医療センター　整形外科　〒578-0944　大阪府東大阪市西岩田 3-4-5
**奈良県立医科大学　手の外科
***奈良県立医科大学　整形外科
****済生会中和病院　整形外科

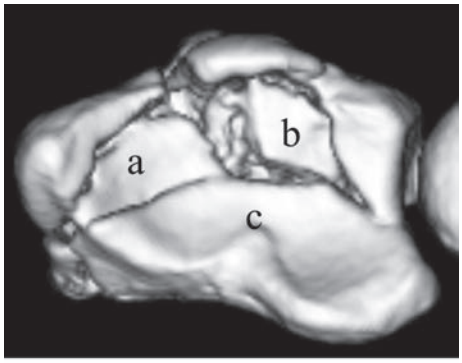

a : S-FCD　b: L-FCD　c: VR

図 1　S-FCD, L-FCD, VR の 3DCT 画像

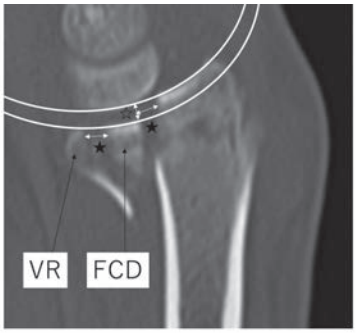

VR: 掌側縁骨片　FCD: 遊離陥没骨片　☆: step off　★: gap

図 2　arc method measurement に準じた骨片の転位の評価

用いて測定した（図 2）．全骨片が転位している場合は最も末梢に存在する骨片を基準として step off 値を測定し，gap 値は近傍の骨片と最も間隙がある部位で測定した．なお，FCD が存在する症例の単純 X 線で検者が骨片ありと判断しても，読影した step off, gap 値と真の値との誤差がそれぞれ 2mm 以上であれば不正解とした．診断精度として感度，特異度，正確度を，検者間信頼性はκ係数を用いて評価した．κ値は Landis ら[4] の報告に従って評価した．

【結　果】

12 例 15 骨片の FCD は全例で VR を合併した．VR は 18 例 19 骨片認めた．2D/3DCT による FCD と VR の合計転位量（step off 値＋gap 値）は，FCD が平均 4.2mm（step off 値：2.4mm, gap 値：1.8mm），VR が平均 3.7mm（step off 値：0.3mm, gap 値：3.3 mm）と両者に有意差を認めなかった．骨片の平均感度は FCD:0.31 VR:0.49，平均特異度は FCD:0.8 VR: 0.53，平均正確度は FCD:0.57 VR:0.5 であった．検者間信頼性はκ値が FDC:0.27 VR:0.27 であり，両者とも fair であった．S-FCD が 6 骨片，L-FCD が 9 骨片認め，その合計転位量は S-FCD が平均 6.5mm（step off 値：4.0mm, gap 値：2.5mm），L-FCD が平均 2.5mm（step off 値：1.2mm, gap 値：1.3mm）で，有意に S-FCD が大きかった（p＝0.02）．S-FCD の平均感度は 0.14, L-FCD が 0.33 であった（表 1, 2）．

【考　察】

Harness ら[5] は 2D と 3DCT で FCD を読影し，感度を 0.65，特異度を 0.73，正確度を 0.69，検者間信

表 1　CT による各骨片の特徴

	FCD	VR
骨片数	15	19
平均step off値	2.3mm (S-FCD: 4.0mm, L-FCD:1.2mm)	0.4mm
平均gap値	1.8mm (S-FCD: 2.5mm, L-FCD:1.3mm)	3.3mm
平均合計転位量	4.1mm (S-FCD: 4.0mm, L-FCD:1.2mm)	3.7mm

表 2　単純 X 線による各骨片の診断精度と検者間信頼性

	FCD	VR
感度	0.31 (S-FCD:0.14, L-FCD:0.33)	0.49
特異度	0.8	0.53
正確度	0.57	0.5
検者間信頼性（κ値）	0.27	0.27

頼性を0.29と報告している．それと比較して単純X線のみで読影した本研究では，感度が著明に低かった．またAveryら[6]はFCDの読影における検者間信頼性を単純X線では0.29, CTでは0.32と報告しており，著者らの結果も同様にFCDの単純X線による読影の検者間信頼性はfairと低かった．単純X線の傾斜をつけた正面像や側面像が関節内骨折の評価に有用であることは知られている[7)8)9)]．本研究では単純X線正面像，側面像のみの読影であること，FCDは全例VRが合併しており，正面像では両骨片が重なることから，FCDの評価が困難となったことが予想される．

VRの診断精度はFCDと比較して感度は高いが特異度は低く，正確度や検者間信頼性は同程度であった．Averyら[6]はVRの単純X線による読影の検者間信頼性を0.32と報告しており，VRの読影の再現性もFCDと同程度に高くないと考えた．

S-FCDの診断感度はL-FCDやVRと比較して低かった．Mekheilら[8]は橈骨関節面の舟状骨窩と月状骨窩にそれぞれ鋼線でmarkingを行い，15度の傾斜をつけた単純X線側面像で月状骨窩が平坦に撮影可能となることを証明しているが，舟状骨窩の関節面は傾斜が強いため関節面の評価が困難である．従って，舟状骨窩に存在するS-FCDは月状骨窩に存在するL-FCDやVRと比較して単純X線による読影が困難であることが予想される．舟状骨窩の骨片を読影するには，さらに傾斜をつけた側面像を撮影するか，CTによる評価が必要と考える．

本研究の限界点として，CTの読影が筆者のみであること，単純X線の読影において検者内信頼性を評価していないこと，S-FCDとL-FCDを区別せずに読影させたことが挙げられる．

【まとめ】

橈骨遠位端骨折のFCDとVRに対して単純X線の読影による検者間信頼性と診断精度を検討した．両骨片とも検者間信頼性は高くなくfairであった．診断精度はFCDの診断感度がVRと比較して低く，特にS-FCDの診断感度が特に低かった．FCDはCTによる術前評価が望まれる．

【利益相反の開示】

本研究発表に関連し，開示すべきCOI関係にある企業等はありません．

【文　献】

1) 大西正展ほか．橈骨遠位端骨折における関節内遊離骨片の三次元定量評価．日手会誌 34: 730-733, 2018.
2) Medoff RJ, et al. Essential radiographic evaluation for distal radius fractures. Hand Clin 21: 279-288, 2005.
3) Cole RJ, et al. Radiographic evaluation of osseous displacement following intra-articular fractures of the distal radius: reliability of plain radiography versus computed tomography. J Hand Surg Am 22: 792-800, 1997.
4) Landis JR, et al. The measurement of observer agreement for categorical data. Biometrics 33: 159-174, 1977.
5) Harness NG, et al. The influence of three-dimensional computed tomography reconstructions on the characterization and treatment of distal redial fractures. J Bone Joint Surg Am 88: 1315-1323, 2006.
6) Avery DM 3RD, et al. Distal radial traction radiographs: interobsever and intraobserver reliability compared with computed tomography. J Bone Joint Surg Am 96: 582-588, 2014.
7) Lundy DW, et al. Tilted lateral radiographs in the evaluation of intra-articular distal radius fractures. J Hand Surg Am 24: 249-256, 1999.
8) Mekhail AO, et al. Anatomic and X-ray film studies of the distal articular surface of the radius. J Hand Surg Am 21: 567-573, 1996.
9) 森田晃造ほか．橈骨遠位端骨折の画像診断における15度傾斜側面像の有用性．日手会誌 23: 854-858, 2006.

日手会誌（J Jpn Soc Surg Hand），第 36 巻　第 4 号　429-431，2020

60 歳以上の橈骨遠位端骨折に対する治療成績
―保存加療と手術加療の比較研究―

後藤賢司*，内藤聖人*，名倉奈々*，杉山陽一*，岩瀬嘉志**，金子和夫*

Clinical Outcomes on Distal Radius Fractures of over 60 Years Old
―Comparative Study of Conservative Treatment and Surgical Treatment―

Kenji Goto*，Kiyohito Naito*，Nana Nagura*，Yoichi Sugiyama*，Yoshiyuki Iwase**，Kazuo Kaneko*

高齢者の橈骨遠位端骨折（Distal Radius Fracture: DRF）に対する治療法に未だ統一した見解はない．本研究では 60 歳以上の安定型 DRF に対する治療成績と単純 X 線パラメーターである Radial Inclination（RI），Volar Tilt（VT），Ulnar Variance（UV）を保存加療（保存加療群 27 例：平均年齢 74.6 歳）と手術加療（手術加療群 60 例：平均年齢 72.0 歳）とで比較した．その結果，保存加療群と比較し手術加療群において手関節屈曲角度，前腕回内角度に有意な結果が示された．単純 X 線パラメーター（保存加療群・手術加療群）は RI：16.4°・19.1°，VT：-6.9°・10.6°，UV：2.3mm・0.3mm と手術加療群は保存加療群と比較し有意に良好な結果を示したが，その他の評価項目に有意な差はなかった．本研究の結果から，高齢者の DRF では保存加療でも手術加療でも握力や患者立脚型評価に差はなく，良好な結果が得られることが示唆された．

【緒　言】

橈骨遠位端骨折（Distal Radius Fracture: DRF）は高齢者においてしばしばみられる骨折であり，手関節の機能障害を生じ得る[1]．一般的な DRF に対する治療は徒手整復とギプス固定による保存治療である[1]．しかしながら，保存治療を行う際，徒手整復時に良好な整復位が得られない場合や保存治療中に生じるギプス内転位を生じる場合には単純 X 線パラメーターを指標に良好な整復位を目指して手術加療を行う[2]．

現在，掌側ロッキングプレート（Volar Locking Plate: VLP）を用いた手術治療が普及し，その適応が拡大されている[3]．しかし，高齢者の安定型骨折において保存加療と手術加療のどちらがより良い選択であるかは統一された見解がない[1]．そこで，本研究では 60 歳以上の安定型 DRF に対する治療成績を保存加療と手術加療とで比較したので報告する．

【対象と方法】

2012 年 10 月から当院および当院関連施設で加療した 60 歳以上の安定型関節外 DRF 患者で治療介入から 6 か月以上経過観察可能であった 87 例を対象とした（表 1）．保存加療を 27 例（男性 5 例，女性 22 例，平均年齢 74.6 歳）に，VLP による手術加療を 60 例（男性 13 例，女性 47 例，平均年齢 72.0 歳）に行った．本研究では全例徒手整復後に掌側シーネ固定を行った．安定型骨折であるため全例保存加療が可能であることを前提に，早期社会復帰を望む場

表 1　本研究における性別, 年齢, AO 分類の内訳.
M：男性，F：女性

	Sex	Age	AO classification
保存	M: 5, F: 22	74.6 ± 9.3	A2: 26, C1: 1
手術	M: 13, F: 47	72.0 ± 6.9	A2: 15, C1: 45

受理日　2019/08/26
*順天堂大学医学部整形外科学講座　〒113-8421　東京都文京区本郷 2-1-1
**順天堂東京江東高齢者医療センター　整形外科

表 2　本研究における理学所見結果.
F/U（mo）：経過観察期間（か月），屈曲：手関節屈曲角度，伸展：手関節伸展角度，回内：前腕回内角度，回外：前腕回外角度，VAS：Visual Analogue Scale，Q-DASH：Quick Disabilities of the Arm, Shoulder and Hand score，Mayo：Mayo wrist score

	F/U	手関節可動域				握力	VAS	Q-DASH	Mayo
	(mo)	屈曲（°）	伸展（°）	回内（°）	回外（°）	健側比	(/10)	(/100)	(/100)
保存	13.9	59.8	75.6	81.9	82.6	72.1	1.3	11.0	90.9
手術	12.9	72.2	72.6	85.6	85.5	80.4	1.1	9.1	93.5
Mann-Whitney U	N.S.	P<0.05	N.S.	P<0.05	N.S.	N.S.	N.S.	N.S.	N.S.

表 3　本研究における単純 X 線パラメーター値.
RI：Radial Inclination，VT：Volar Tilt，UV：Ulnar Variance

	単純X線パラメーター		
	RI（°）	VT（°）	UV (mm)
保存	16.4	- 6.9	2.3
手術	19.1	10.6	0.3
Mann-Whitney U	P<0.05	P<0.05	P<0.05

合は手術加療が選択肢となり得るとインフォームドコンセントを行った．その結果，保存加療は 27 例で全てが背側転位であり新 AO 分類では 2R3A2 が 26 例，2R3C1 が 1 例であった．手術加療は 60 例でそのうち，背側転位 47 例，掌側転位 13 例であり 2R3A2 が 15 例，2R3C1 が 45 例であった．保存加療は全例徒手整復後に肘下ギプス固定を行った．ギプス固定は単純 X 線で仮骨形成を確認しながら 4-6 週間で除去した．手術加療は Henry 進入法による VLP を用いた骨接合術を行い，プレートの選択は術者に委ねた（VA-TCP（Depuy Synthes 社製）：23 例，Acu-Loc® 2 遠位設置型プレート（日本メディカルネクスト社製）：12 例，Volar rim plate（Depuy Synthes 社製）：3 例，Acu-Loc® 2 近位設置型プレート（日本メディカルネクスト社製）：11 例，DVR® アナトミックプレート（Zimmer BIOMET 社製）：11 例）．最終観察時における手関節可動域，握力（％健側比），Visual Analogue Scale（VAS），Quick Disabilities of the Arm, Shoulder and Hand（Q-DASH）score，Mayo wrist score および単純 X 線パラメーターである Radial Inclination（RI），Volar Tilt（VT），Ulnar Variance（UV）を評価項目として両群間で比較した．

【結　果】

治療介入後の平均観察期間は保存加療群で 13.9 か月，手術加療群で 12.9 か月であった．最終観察時における評価は保存加療群・手術加療群でそれぞれ，手関節可動域：手関節屈曲角度 59.8°・72.2°，手関節伸展角度 75.6°・72.6°，前腕回内角度 81.9°・85.6°，前腕回外角度 82.6°・85.5°，握力（％健側比）：72.1％・80.4％，VAS：1.3/10・1.1/10，Q-DASH score：11.0/100・9.1/100，Mayo wrist score：90.9/100・93.5/100，RI：16.4°・19.1°，VT：-6.9°・10.6°，UV：2.3mm・0.3mm であった（表 2, 3）．本研究の結果から，手術加療群における手関節屈曲角度，前腕回内角度，単純 X 線パラメーターは保存加療群と比較し有意に良好な結果を示したが，その他の評価項目に有意な差はなかった．

【考　察】

本研究の結果から，60 歳以上の安定型 DRF に対する治療において，治療介入から 6 か月以上経過した場合，保存加療，手術加療ともに握力や患者立脚

型評価に差がなく良好な結果が得られることが示唆された．

著者らの結果と同様に，Zengin らは，60 歳以上の高齢者 49 例に対して 1 年以上経過観察し得た VLP 固定 25 例，ギプス固定 24 例を比較したところ，握力と単純 X 線パラメーターのみ VLP 固定で有意に改善がみられたが，Q-DASH や ROM などの機能的な評価については有意差がなかったと報告している[4]．また，Ju らはメタアナリシス解析を行い 65 歳以上の DRF における保存加療と VLP 固定の臨床成績を比較したところ，DASH，VAS，握力，その他の機能的評価においては有意差がなかったが，単純 X 線パラメーターに有意差があったと報告し，65 歳以上の DRF において手術加療よりも保存加療が有効であると結論づけている[5]．そして，Bartl らは，VLP 固定はギプス固定よりも術後 3 か月間は単純 X 線パラメーターも手関節の動きも良好であるが術後 12 か月を超えると両者で差がなかったと報告している[6]．

一方で，Jupiter らは 60 歳以上の再転位が生じた DRF20 例に対して VLP を行い平均 38 か月間の治療成績を検討したところ，若年者と同等の結果が得られたことから手術加療を推奨しており[7]，Martinez-Mendez らは 60 歳以上の高齢者における VLP は手関節機能の損失を防ぐためには有効な手段であると述べている[2]．これまでの既報告を紐解くと，高齢者の DRF に対する治療方法に未だ統一した見解はなく，著者らの結果においても手術加療と保存加療との間に有意な差はなかった．

身のまわりのことを全て自分でやらなければならない独居の高齢者や若年者と同等に活動性の高い高齢者においては積極的な手術加療も検討する必要があるが，高齢者では保存加療によっても良好な成績が得られるため，高齢者に伴う骨脆弱性による手術合併症を考えると Beumers らが述べているように本研究のような安定型関節外 DRF に対しては保存加療を第 1 選択とした方がよい可能性がある[8]．

本研究にはいくつか限界がある．本研究は複数施設での後ろ向き研究であること，担当医師が複数であり徒手整復やギプス固定の習熟度，固定期間，使用するプレートの選択などに差があることである．また，本研究では比較した両群間の患者背景に相違がみられた．これは本研究における保存加療か手術加療かを決定する際に，患者の「早期社会復帰への希望」を判断材料に取り入れているため，骨折の転位方向や骨折型が両群間で一致しなかった．今後はこれら患者背景を一致させた比較研究が必要と考えている．

【まとめ】

60 歳以上の安定型 DRF に対する治療成績と単純 X 線パラメーターを保存加療と手術加療とで比較した．その結果，60 歳以上の安定型 DRF の治療は治療介入から 6 か月以上経過した時点で保存加療でも手術加療でも握力や患者立脚型評価に差はなく，良好な結果が得られることが示唆された．

【利益相反の開示】

本研究発表に関連し，開示すべき COI 関係にある企業等はありません．

【文　献】

1) Egol KA, et al. Distal radial fractures in the elderly: operative compared with nonoperative treatment. J Bone Joint Surg Am 92: 1851-1857, 2010.
2) Martinez-Mendez D, et al. Intra-articular distal radius fractures in elderly patients: a randomized prospective study of casting versus volar plating. J Hand Surg Eur 43: 142-147, 2018.
3) Tang JB, et al. Distal radius fracture: diagnosis, treatment, and controversies. Clin Plast Surg 41: 481-499, 2014.
4) Zengin EC, et al. Cast immobilization versus volar locking plate fixation of AO type C distal radial fractures in patients aged 60 years and older. Acta Orthop Traumatol Turc 53: 15-18, 2019.
5) Ju JH, et al. Comparison of treatment outcomes between nonsurgical and surgical treatment of distal radius fracture in elderly: a systematic review and meta-analysis. Langenbecks Arch Surg 400: 767-779, 2015.
6) Bartl C, et al. The treatment of displaced intra-articular distal radius fractures in elderly patients. Dtsch Arztebl Int 111: 779-787, 2014.
7) Jupitar JB, et al. Surgical treatment of redisplaced fractures of the distal radius in patients older than 60 years. J Hand Surg Am 27: 714-723, 2002.
8) Beumer A, et al. Fractures of the distal radius in low-demand elderly patients: closed reduction of no value in 53 of 60 wrists. Acta Orthop Scand 74: 98-100, 2003.

日手会誌（J Jpn Soc Surg Hand），第 36 巻　第 4 号　432-436，2020

掌側ロッキングプレート固定を施行した橈骨遠位端掌側剪断骨折の治療成績

森谷浩治，坪川直人，鈴木宣瑛，筒井完明，髙野岳人，牧　　裕

Clinical Results of Palmar Locking Plate Fixation for Palmar Shearing Fractures of the Distal Radius

Koji Moriya，Naoto Tsubokawa，Nobuaki Suzuki，Sadaaki Tsutsui，Takehito Takano，Yutaka Maki

橈骨遠位端掌側剪断骨折に対する掌側ロッキングプレート固定の治療成績を調査した．2012 年 7 月からの 5 年間に掌側ロッキングプレートで内固定した橈骨遠位端掌側剪断骨折 23 例 24 骨折を対象とした．骨折型は AO 分類で B3.2（掌側 Barton 骨折）4 骨折，B3.3（掌側 Barton-chauffeur 合併骨折）20 骨折，術後経過観察期間は 14-65（平均 39）週であった．整復位損失は少なかったが，手関節尺側部痛の遺残を 5 骨折に認めた．健側の橈骨遠位端部は軽度 Madelung 変形様の形態が多かった．橈骨遠位端掌側剪断骨折は純粋な掌側 Barton 骨折が少なく，男性の占める割合が高かった．予想以上に手関節尺側部痛が遺残しており，この要因の一つとして多くの健側で認められた軽度 Madelung 変形様の形態が患側にも既存していた影響が疑われる．

【緒　言】

橈骨遠位端掌側剪断骨折は一般的に掌側 Barton 骨折と呼称されている[1]．その治療は掌側からの支えプレート固定がより良い選択とされ[2]，近年は掌側ロッキングプレート（palmar locking plate：以下 PLP）の使用が増えている[3)4)5)6)]．今回，橈骨遠位端掌側剪断骨折に対して PLP 固定を施行した症例の治療成績を調査したので報告する．

【対象と方法】

2012 年 7 月 1 日から 2017 年 6 月 30 日の 5 年間に PLP 固定を施行した橈骨遠位端骨折 506 例 513 骨折のうち，掌側剪断骨折であった 23 例 24 骨折を対象とした．男性 11 例，女性 12 例，手術時年齢は 18-76（平均 54.2）歳，受傷機転は転倒 12 例，転落 4 例，交通事故 7 例であった．骨折型は AO/ASIF 分類で 23- B3.2 が 4 骨折，B3.3 が 20 骨折，斎藤分類に当てはめると掌側 Barton 骨折が 4 骨折，掌側 Barton-chauffeur 合併骨折が 20 骨折であった．

受傷時の画像所見として X 線写真での各パラメーターは尺側傾斜（ulnar inclination：以下 UI）が 13-33（平均 23.4）°，掌側傾斜（palmar tilt：以下 PT）が 10-26（平均 19.5）°，尺骨変異（ulnar variance：以下 UV）が 0-9（平均 2.9）mm であった．コンピューター断層撮影（computed tomography：以下 CT）で月状骨窩掌側を含む骨片が有する最大の長軸長（掌側骨皮質長）は 9-25（平均 15）mm であり，10mm 以下の関節近傍骨折は 5 骨折（21％）であった．内固定に使用した PLP は近位設置型であるメイラ橈骨遠位端プレートシステム（メイラ）P-type が 3 骨折，I-type が 7 骨折，Dual Loc ® Radii システム（メイラ）V17 が 2 骨折，VA-TCP Distal Radius Plate（DePuySynthes）が 1 骨折，DVR ® アナトミックプレート（ZIMMER BIOMET）が 1 骨折，ACU-LOC 2 プロキシマールプレート（ACUMED ®）が 2 骨折，遠位設置型の Dual Loc ® Radii システム（メイラ）V7 が 4 骨折，ACU-LOC 2 プレート（ACUMED ®）が 4 骨折であった．なお，追加の内固定材として Kirschner 鋼線（以下 K 鋼線）が I-type を用いた 1 例に対して，橈骨茎状突起から月状骨窩掌側部の関

受理日　2019/08/22
一般財団法人新潟手の外科研究所　整形外科　〒957-0117　新潟県北蒲原郡聖籠町諏訪山 997

節面を支えるために使用されていた．

骨移植を行った症例はなく，尺骨茎状突起骨折の合併を5（先端から中央部3，基部2）骨折に認めた．このうち，尺骨茎状突起基部骨折の2骨折に対して引き寄せ鋼線締結法が施行されていた．手関節鏡を8骨折に実施し，三角線維軟骨複合体（triangular fibrocartilage complex：以下TFCC）損傷は5骨折に合併していた．その中には遠位橈尺関節（distal radioulnar joint：以下DRUJ）の不安定性が生じうるPalmer分類1B損傷が1骨折含まれていたが，TFCCの修復術は施行されなかった．全例，術後に外固定が行われ，その内訳は前腕シーネが17骨折，前腕ギプスが2骨折，角砂糖はさみ型副子が4骨折，上腕ギプスが1骨折で，装着期間は1-6（平均3）週であった．全症例，手指の自動可動域（range of motion：ROM）訓練を術翌日から，手関節および前腕の自動ROM訓練を外固定除去後より開始した．なお，最終診察時期は14-65（平均39）週であった．

以上の症例に対して，術後合併症，X線評価として各パラメーターの整復位損失，最終診察時の自動ROMおよび握力，2010年森谷・斎藤評価法（MS2010）を調査した．検定にはWilcoxonの符号付き順位検定とMann-WhitneyのU検定を用い，$P<0.05$を統計学的に有意差ありとした．

【結　果】

感染や神経損傷，複合性局所疼痛症候群などの術後合併症はなかった．月状骨窩掌側（volar lunate facet：以下VLF）骨片の転位を1骨折に認めたが，再固定術は実施されずに術後24週で抜釘術のみ行われていた．

術後経過中に認められていた手関節尺側部痛は，5骨折（21%）で最終診察時にも遺残していた．この5骨折が受傷前から手関節痛を有していたか否かの情報は得られていなかった．2骨折に対して手関節鏡が実施されており，1つはTFCCに損傷なく，残りはPalmer分類2Cの変性断裂だけを認めた．尺骨茎状突起骨折の合併は1骨折あり，それは偽関節になっていたが同部に圧痛はなかった．なお，5骨折のいずれも最終診察時のX線写真でDRUJに関節症性変化は認められなかった．

X線パラメーターは術直後UIが17-29（平均24.2）°，PTが9-24（平均14.8）°，UVが-1-3（平均0.7）mm，最終診察時UIが17-32（平均24.2）°，PTが5-24（平均15）°，UVが-1-4（平均1.2）mmであった．術後経過中の整復位損失はUIが0-6（平均0.7）°，PTが0-10（平均1）°，UVが0-2（平均0.5）mmと有意な損失は認められなかった（Wilcoxonの符号付き順位検定，$P>0.05$）（図1）．なお，両側骨折の1例を除く22例における健側のX線パラメーターはUIが24-32（平均27.2）°，PTが14-25（平均18）°，UVが0-4（平均2）mmと，平均値からみると軽度ではあるがUIが高値かつPTも高値で，UVはプラス変異となるMadelung変形の特徴を有する症例（軽度

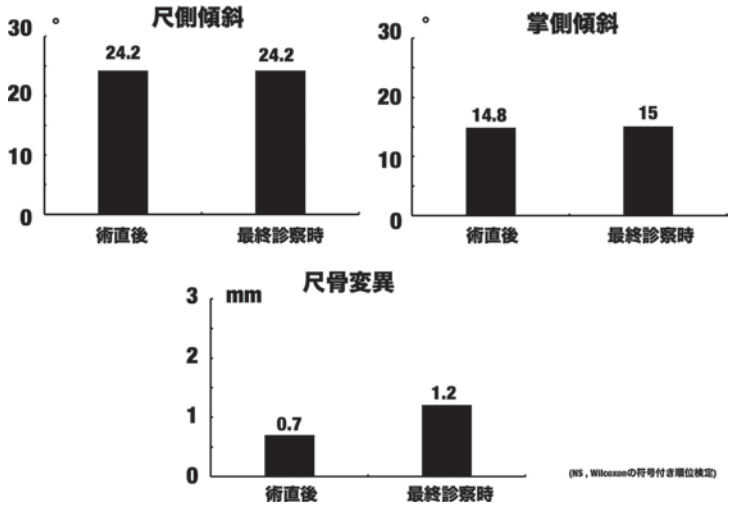

図1　各X線パラメーターの変化

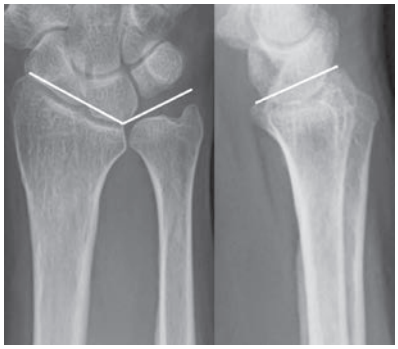

図 **2**　健側の軽度 Madelung 変形様形態：UI および PT が大きく，UV はプラス変異になっている．

Madelung 変形様形態）が多かった（図 2）．手関節尺側部痛が遺残した 5 骨折の健側 X 線パラメーターは UI が 27-30（平均 28）°，PT が 15-21（平均 17.8）°，UV が 0-2（平均 1.6）mm，残りの 17 骨折は UI が 24-32（平均 27.1）°，PT が 14-25（平均 18.1）°，UV が 0-4（平均 2.1）mm であり，両者に各パラメーターの有意差は認められなかった（Mann-Whitney の U 検定，P＞0.05）．

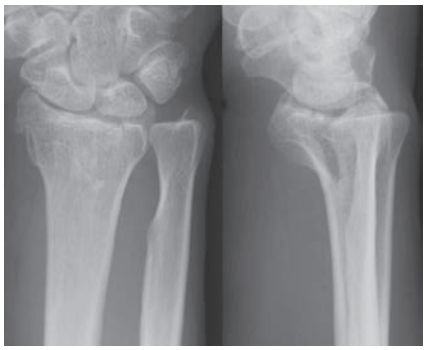

図 **3a**　受傷時 X 線写真

最終診察時の自動 ROM は対健側比で手関節背屈が 67-100（平均 87）%，掌屈が 67-100（平均 92）%，橈屈が 50-100（平均 82）%，尺屈が 71-100（平均 91）%，前腕回外が 86-100（平均 96）%，回内が 88-100（平均 96）%，握力が 48-141（平均 81）%であり，MS2010 は優 18 骨折，良 6 骨折であった．

【症例提示】

症例 1：64 歳，男性．

主訴：右手関節痛．

現病歴：転落して掌側 Barton-chauffeur 合併骨折（AO 分類 B3.3）を受傷した．

検査所見：受傷時の手関節 X 線写真で UI は 13°，PT は 20°，UV は 0mm，月状骨窩の掌側骨皮質長は 21mm であった（図 3a）．また，3D-CT で橈骨遠位端掌側から橈骨茎状突起に及ぶ骨折線は月状骨窩背側に認められず，本骨折が掌側 Barton-chauffeur 合併骨折であると判断できた（図 3b）．健側の橈骨遠位端部は手関節 X 線写真で軽度の Madelung 変形様形態を呈していた（図 3c）．

手術所見：受傷後 7 日目に近位設置型 PLP であるメイラ橈骨遠位端プレートシステム I-type による内固定に加え，橈骨茎状突起から月状骨窩掌側部の関節面を支えるため K 鋼線の刺入を行った．術直後の UI は 17°，PT は 12°，UV は 0mm であった（図 3d）．

術後経過：経時的に僅かだが PT は増加し，最終診察時の術後 34 週で 17° になり，手関節尺側部痛も遺残していた（図 3e）．

症例 2：56 歳，男性．

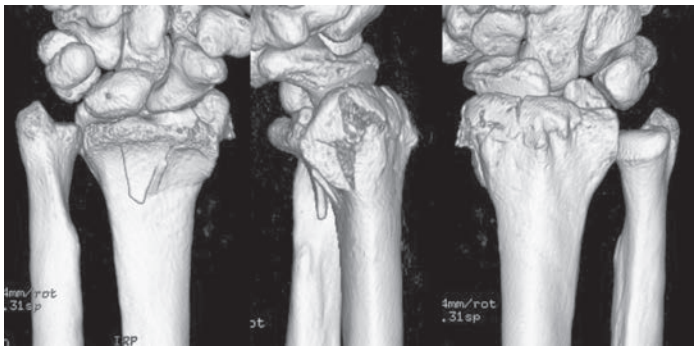

図 **3b**　受傷時 3D-CT 画像

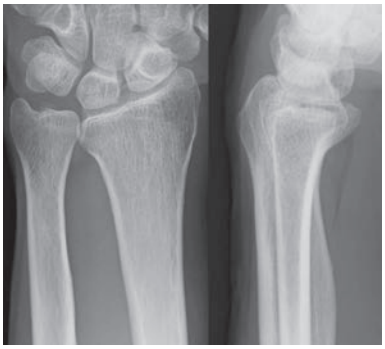

図 3c　健側 X 線写真：各パラメーターは UI が 27°，PT が 21°，UV が 3mm であった．

図 3e　最終診察時 X 線写真：UI 17°，PT 17°，UV 0mm であった．

主訴：右手関節痛．

現病歴：転倒して掌側 Barton-chauffeur 合併骨折（AO 分類 B3.3）を受傷した．

検査所見：受傷時の手関節 X 線写真で UI は 24°，PT は 18°，UV は 3mm，月状骨窩の掌側骨皮質長は 20mm であった（図 4a）．

手術所見：遠位設置型 PLP である Dual Loc® Radii システム V7 で内固定した．術直後の UI は 25°，PT は 15°，UV は 2mm であった（図 4b）．

術後経過：各 X 線パラメーターは術直後と変化なく，整復位損失は認められなかった（図 4c）．

【考　察】

本研究から橈骨遠位端掌側剪断骨折は女性が男性の 1.9～3 倍も発生しやすい橈骨遠位端骨折の疫学[7]からすると男性の割合が 48％と高く，骨折型も純粋な掌側 Barton 骨折よりは橈骨茎状突起骨折を伴う掌側 Barton-chauffeur 合併骨折の形態が多いことが判明した．本骨折に対する PLP 固定は獲得された ROM や機能評価が良好であった反面，手関節尺側部痛の遺残が全骨折の 21％と比較的多くに認められるという結果であった．

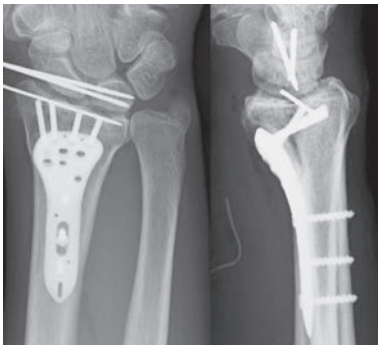

図 3d　術直後 X 線写真

通常，掌側 Barton 骨折を PLP で固定すれば良好な治療成績が得られるものの[5)6)]，中には術後に手根骨の掌側亜脱臼が生じたとの報告もある[3)6)8)]．そのような症例では VLF 骨片が存在しており，特に受傷時に VLF 骨片の沈下が 5mm 以上で，その骨片が有する骨皮質長が 15mm 以下の場合に生じやすいとされている[4)]．本研究においても 1 例で術後手根骨の掌側亜脱臼が発生し，やはり VLF 骨片を有し，その掌側骨皮質長は 9mm であった．本症例には近位設置型 PLP が使用されており，掌側骨皮質長の短い VLF 骨片に対しては近位設置型 PLP による支え効果が不十分であったと思われる．そのため，現段階では VLF 骨片を有する掌側 Barton 骨折には，それが有する掌側骨皮質長に関係なく遠位設置型 PLP を使用した内固定が安全と考えている．

掌側 Barton 骨折に対する掌側プレート固定後に手関節痛が遺残する割合は全症例の 8.3～42％と報告されているが，その疼痛存在部位に関する明確な記述は少ない[1)5)6)9)10)]．PLP を使用した本研究においては手関節尺側部痛が全体の 21％に遺残していた．この原因として合併する尺骨茎状突起骨折や TFCC を含めた DRUJ 支持組織の損傷が考えられるが，Jupiter らは疼痛の要因として尺骨茎状突起骨折の合併の関与は少ないと述べている[10)]．また，骨折に起因する尺骨突き上げ症候群や尺骨茎状突起偽関節，DRUJ の変形性関節症なども手関節尺側部を遺残させる原因となりうるが，今回，対象症例の

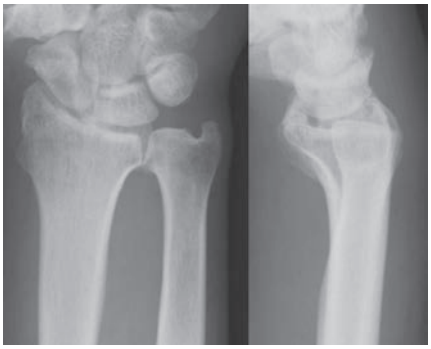

図 **4a**　受傷時 X 線写真

図 **4b**　術直後 X 線写真

図 **4c**　最終診察時 X 線写真

多くには健側の手関節 X 線写真で軽度 Madelung 変形様形態が認められていた．これが患側にも既存していたとするならば手関節尺側部痛が遺残し易い条件が潜在的に存在していたとも推測される．ただし，手関節尺側部痛遺残の有無で健側手関節の X 線パラメーターには差異を認めておらず，一概に受傷前の骨形態の影響が大きかったとは説明できていないことも，本研究結果の解釈において留意する必要がある．また，この軽度 Madelung 変形様形態の既存と橈骨遠位端掌側剪断骨折の発生の関係性を含めて，今後症例数を増やした更なる調査が必要と思われる．

【まとめ】

1．橈骨遠位端掌側剪断骨折の 83％は橈骨茎状突起骨折を伴う掌側 Barton-chauffeur 合併骨折であった．

2．PLP 固定後の獲得 ROM および機能評価は良好であったが，手関節尺側部痛の遺残を全骨折の 21％に認めた．

3．手関節尺側部痛が遺残した要因の一つとして健側の手関節 X 線写真で認められた軽度 Madelung 変形様形態が患側にも既存していた可能性が考えられる．

【利益相反の開示】

本研究発表に関連し，開示すべき COI 関係にある企業等はありません．

【文　献】

1）Zoubos AB, et al. Surgical treatment of 35 volar Barton fractures-No need for routine decompression of the median nerve. Acta Orthop Scand Suppl 275: 65-68, 1997.
2）佐々木孝ほか．掌屈転位型橈骨遠位部骨折の治療―創外固定 vs プレート固定．日手会誌 5: 332-333, 1988.
3）Harness NG, et al. Loss of fixation of the volar lunate facet fragment in fractures of the distal part of the radius. J Bone Joint Surg Am 86: 1900-1908, 2004.
4）Beck JD, et al. Volar plate fixation failure for volar shearing distal radius fractures with small lunate facet fragments. J Hand Surg Am 39: 670-678, 2014.
5）平原博庸ほか．掌側 Barton 骨折に対する掌側ロッキングプレートの使用経験．日手会誌 24: 867-873, 2008.
6）上野幸夫ほか．AO 分類 B3 型橈骨遠位端骨折に対する掌側 plate 固定の治療成績．日手会誌 26: 15-18, 2010.
7）森谷浩治．橈骨遠位端骨折を究める―診療の実践 A to Z．第 1 版．東京．南江堂．pp2-5, 2019.
8）川崎恵吉ほか．橈骨遠位端骨折に対する掌側プレート固定術後の掌側亜脱臼―volar lunate facet fragment 固定の重要性．日手会誌 32: 1023-1027, 2016.
9）de Oliveira JC. Barton's fractures. J Bone Joint Surg Am 55: 586-594, 1973.
10）Jupiter JB, et al. Operative treatment of volar intra-articular fractures of the distal end of the radius. J Bone Joint Surg Am 78: 1817-1828, 1996.

日手会誌（J Jpn Soc Surg Hand），第 36 巻　第 4 号　437-440，2020

CT 画像による橈骨遠位端骨折に掌側ロッキングプレートを設置した際の遠位スクリュー背側突出の検討

袖山洋平*，佃　幸憲*，岩崎倫政**

Evaluation of Distal Screw Protrusion to Dorsal Side in Osteosynthesis of Volar Locking Plate of Distal Radius Fracture Using Computed Tomography

Yohei Sodeyama*，Yukinori Tukuda*，Norimasa Iwasaki**

橈骨遠位端骨折に対して掌側ロッキングプレート（以下 VLP）挿入時，背側へ遠位スクリューが突出することがある．本研究の目的は術後 CT 画像を用いて遠位スクリューの背側突出の有無を調査し，骨形態とあわせて考察することである．VLP を設置した 74 例を対象とした．術後 CT 横断像にて背側皮質骨を穿破しているものの割合を評価し，第 2，3，4 伸筋区画 floor からの Lister 結節高さを求めた．全体では 5.7％で突出を認めた．第 2，3，4 伸筋区画への突出率はそれぞれ 9.1％，1.5％，5.2％と第 2 伸筋区画への突出が有意に多かった．平均突出距離，AO 分類別の突出率共に有意差は認めなかった．また，各伸筋区画 floor と Lister 結節の高さの平均は第 2 区画で有意に大きかった．背側の粉砕や Lister 結節の陰影と重なることから術中透視のみで突出を検出するには限界があり，測定値より短めを選択すべきである．

【緒　言】

橈骨遠位端骨折は最も多い骨折の 1 つであり，その数は増加している．日本での外科的治療は 2000 年代から変化しており，掌側ロッキングプレート（volar locking plate; 以下 VLP）による骨接合術が現在では標準的に行われている．VLP を使用することで良好な安定性が得られ，掌側は皮質骨が平坦であることから設置位置を決めることが容易であり，背側プレートで起こる背側軟部組織のダメージを回避することが可能となった[1]．しかしながら，VLP 挿入による伸筋腱断裂が問題となっており，ドリリングの際の overshooting や遠位スクリューの背側への突出によることが原因と考えられ，近年その報告が増加している[2]．術後伸筋腱断裂が起こると，追加手術を必要としたり，リハビリテーションが予定通りに進まなくなるため，十分に注意をして回避する必要がある．このような合併症を避けるために術中透視で遠位スクリューの長さや位置を確認しながら背側皮質骨を穿破しないように注意をして手術を行うが，橈骨遠位部の形状が Lister 結節を頂点として両側に傾斜しているため，側面像で特に第 3，4 伸筋区画で背側皮質骨が重なって隠れてしまうことから遠位スクリューの長さを正確に捉えることが困難なため，遠位スクリューが背側に穿破してしまうと考えられている[3]．しかしながら，橈骨遠位部の骨形態の詳細と遠位スクリュー背側突出との関係を調査した報告は少なく，その詳細が明らかになれば背側突出をより防げるのではないかと著者らは考えている．本研究の目的は橈骨遠位端骨折術後 CT 画像を用いて，遠位スクリュー背側突出の長さ，頻度及び背側へ突出しやすい位置を検討し，橈骨遠位部の骨形態を調査し，遠位スクリュー突出との関係を考察することである．

【対象と方法】

対象は 2015 年 4 月から 2018 年 5 月までに，橈骨

受理日　2019/08/25
*小樽市立病院　整形外科　〒047-8550　北海道小樽市若松町 1 丁目 1 番 1 号
**北海道大学　整形外科

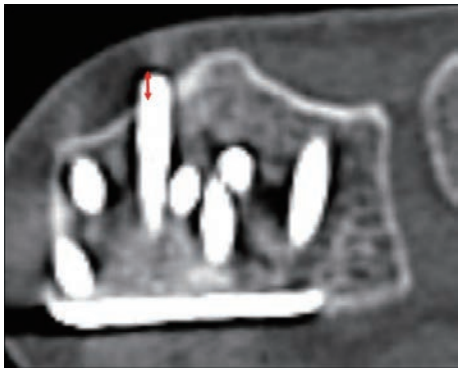

図 1　背側皮質骨から突出した遠位スクリュー長

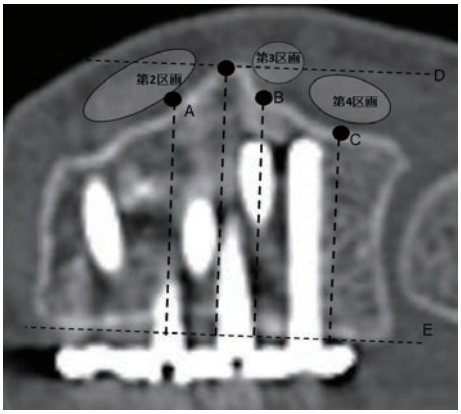

図 2　A）Lister 結節から橈背側縁の尺側 1/3（第 2 区画）B）Lister 結節の尺側（第 3 区画）　C）Lister 結節と橈骨尺側切痕背側縁の尺側 1/3（第 4 区画）　D）Lister 結節を通り，基準線に平行な直線　E）掌側の橈側縁と尺側縁を結ぶ直線（基準線）

遠位端骨折の診断にて VLP を設置し，術後 6 か月時に CT を撮影した 74 例（男性 7 例，女性 67 例，平均 70 歳）で，全例術中透視（正面像，側面像，tangential view）にて遠位スクリューが背側へ逸脱していないことを確認し，測定値より 2mm 短いスクリューを挿入した．使用機種は APTUS ® 2.5（エム・イー・システム）を使用した．骨折型は AO 分類で A2 13 例，A3 20 例，B2 4 例，C1 9 例，C2 9 例，C3 19 例であった．評価項目は遠位スクリューの背側への突出に関する評価として突出した長さ，突出した遠位スクリューの割合（突出率）を全体と第 2，3，4 伸筋区画それぞれで評価し，比較検討した．また，AO 分類別にも比較検討した．突出した長さは術後 CT 横断像で最も突出している部位の遠位スクリュー先端と橈骨背側皮質骨との距離として算出した（図 1）．また，橈骨遠位部の骨形態に関する評価として術後 CT にて第 2，3，4 伸筋区画の floor から Lister 結節まで高さを比較検討した．計測方法は CT 矢状断像にて月状骨窩関節面を確認し，5mm 近位の位置の横断像を使用した．まず，橈骨掌側縁から各伸筋区画 floor までの距離を算出した．橈骨掌側の橈側縁と尺側縁を結ぶ直線を基準線とし，第 2 区画は Lister 結節と橈骨橈背側縁の間の尺側 1/3 と基準線との距離，第 3 区画は Lister 結節の尺側と基準線との距離，第 4 区画は Lister 結節と橈骨尺側切痕背側縁の間の尺側 1/3 と基準線との距離と定義した．いずれも皮質骨上で測定した．各伸筋区画から Lister 結節までの高さは Lister 結節と基準線の距離から各伸筋区画 floor から基準線までの距離を引いた長さとした（図 2, 3）．各伸筋区画の比較に関しては，遠位スクリュー突出長および伸筋区画から Lister 結節までの高さはに関しては一元配置分散分

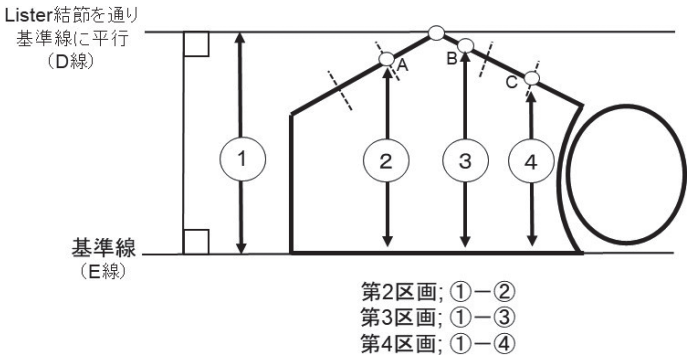

図 3　各伸筋区画の floor から Lister 結節の高さまでの距離

析を行い，遠位スクリューの背側突出率，AO 分類別の背側突出率に関してはピアソンの χ^2 検定を用い，有意水準 5%とした．

【結　果】

伸筋腱断裂は認めなかった．遠位スクリュー総数は 460 本であり，全体の突出長の平均は 1.3mm であった．また，突出率は全体で 5.7%（26/460 本）であった．2，3，4 各伸筋区画への平均突出距離はそれぞれ 1.4mm，1.1mm，1.0mm で有意差を認めなかった（P＝0.52）が，突出率はそれぞれ 9.1%（16/175 本），1.5%（2/131 本），5.2%（8/154 本）であり，第 2 区画への突出率が有意に大きかった（P＝0.02）（表 1）．AO 分類別遠位スクリュー背側突出率は A2 23 %，A3 35 %，B2 25 %，C1 22 %，C2 33 %，C3 26%であり，骨折型の違いによる突出率に有意差は認めなかった（表 2）．Lister 結節と各伸筋区画からの Lister 結節の高さはそれぞれ 4.1mm，2.1mm，3.0 mm となり，第 2 区画で有意に大きい結果となった（P＜0.01）（表 3）．

【考　察】

強固な固定で解剖学的整復を保つためには関節面軟骨下骨に可能な限り近い位置に背側皮質骨を逸脱しないように最も長いスクリューを挿入することが理想的である．そのため，スクリューの長さや位置を確認する目的で術中透視を使用することは効果的である．しかしながら，単純 X 線のみでは確実に防ぐことはできないのが現状であり，過去の報告では遠位スクリューの突出頻度は 4.5-12 % [4)5)]，遠位スクリューの突出による伸筋腱断裂の発生頻度は 0-8.6%と報告されている [6)7)]．本研究ではスクリュー突出は全体で 5.7%と過去の報告と同等の結果であった．また，本研究では伸筋腱断裂は認めなかった．第 3 区画は最もスペースが狭く，ドリリングの overshooting やスクリューの突出が起きた時に最も伸筋腱が逃げられないという環境から長母指伸筋腱断裂が最も多い．本研究で伸筋腱断裂を認めなった原因としては第 3 区画への突出が少なかったためではないかと考える．骨折型と遠位スクリュー突出との関係に関して，Diong らは AO 分類 type C で最も多く，61%であったと報告している [8)]．本研究では有意差はでなかったが，type C が 48%と多い傾向にあった．粉砕があると術中の測定時にデプスゲージが背側皮質骨にかからないことも多く，正確な測定が困難であること，また，粉砕が強いと可能な限り長いスクリューを挿入しようとすることが原因になると考えている．橈骨遠位部の骨形態に関して，Park らは MRI での評価で橈骨尺側切痕背側縁からの Lister 結節の高さは平均 1.8mm，39 % は 2mm 以上であり，Lister 結節尺側の第 3，4 区画に向かうスクリューは透視での確認が難しく，突出しないように注意が必要であると報告しており，Lister 結節尺側のスクリュー突出が問題視されること

表 1　遠位スクリュー背側突出長，突出率

	全体	第2区画	第3区画	第4区画	*P*値
突出長 (mm)	1.3	1.4	1.1	1.0	0.52
背側突出率 (%)	5.7	9.1	1.5	5.2	0.02*
(突出した本数/総数)	(26/460)	(16/175)	(2/131)	(8/154)	

*P<0.05

表 2　AO 分類別遠位スクリュー背側突出率

	A2	A3	B2	C1	C2	C3	*P*値
背側突出率 (%)	23	35	25	22	33	26	0.97
(突出した本数/総数)	(3/13)	(7/20)	(1/4)	(2/9)	(3/9)	(5/19)	

表 3　各伸筋区画の floor からの Lister 結節の高さまでの距離

	第2区画	第3区画	第4区画	*P*値
距離 (mm)	4.1	2.1	3.0	<0.01**

**P<0.01

が多い[9]．しかし，本研究では第2区画からのLister結節の高さが最も大きく，第2区画へ突出した遠位スクリューの本数も最も多い結果となった．著者らはLister結節より橈側の骨形態はスロープ状となっているため，橈骨掌側縁からの距離も短くなるので，スクリューの突出はしやすいのではないかと考えている．Dionglらは第2区画への突出が47％と最も多く，次いで第3，4区画が10％ずつであったと報告しており，第2区画にも十分注意を払う必要があると考える[8]．

本研究の限界は，術後CT1スライスによる評価であり，著者らが定義した各区画が確実な位置を表していない可能性があるため，今後は各区画の正確な位置での測定方法を確立する必要があること，プレート設置位置，スクリューの挿入角度の詳細な検討がないこと，距離の測定法がスクリューの挿入方向と必ずしも一致しないこと，伸筋腱断裂との関係を評価できていないことがあげられる．また，術後に術中同様tangential viewを用いたスクリュー突出の評価ができておらず，CTを用いているため，突出長が実際と異なっている可能性がある．CTでは誤差が大きく生じる可能性も報告されており[10]，伸筋腱断裂が1例も生じなかったことを考慮するとCTで突出が確認されたスクリューの中には実際には突出していないであろう可能性は考えるべきである．今後は正常な橈骨遠位部の骨形態の評価や距離の測定法の確立が必要であると考えられる．

【まとめ】

橈骨遠位端骨折に対して掌側ロッキングプレートを設置し，術中にスクリューが背側皮質骨から突出していないことを確認した74例の術後CT画像を用い，遠位スクリューの背側突出について検討した．本研究では伸筋腱断裂が生じた症例はなく，遠位スクリュー突出の頻度は5.7％と過去の報告と同様の結果となったが，骨折型とスクリュー突出率には有意差がなかった．第2伸筋区画で背側突出が有意に多い結果であったが，伸筋区画floorからのLister結節の高さが第2伸筋区画で有意に大きいこと，Lister結節の橈側がスロープ状になっていることが原因であると考えられた．

【利益相反の開示】

本研究発表に関連し，開示すべきCOI関係にある企業等はありません．

【文　献】

1) Wong KK, et al. Volar fixation of dorsally displaced distal radial fracture using locking compression plate. J Orthop Surg（Hong Kong）13: 153-157, 2005.
2) Benson EC, et al. Two potential causes of EPL rupture after distal radius volar plate fixation. Clin Orthop Relat Res 451: 218-222, 2006.
3) Clement H, et al. Morphometric analysis of Lister's tubercle and its consequences on volar plate fixation of distal radius fractures. J Hand Surg Am 33: 1716-1719, 2008.
4) Lebailly F, et al. Distal radius fixation through a mini-invasive approach of 15 mm. PART 1: a series of 144 cases. Eur J Orthop Surg Traumatol 24: 877-890, 2014.
5) 瀧上秀威ほか．橈骨遠位端骨折に対する掌側ロッキングプレート固定術後のCTによる遠位スクリュー先端の評価．日手会誌 31: 16-19, 2014.
6) 角田憲治ほか．掌側ロッキングプレートにおける螺子突出とskyline viewの有用性．日手会誌 30: 85-88, 2014.
7) 長谷川康裕ほか．橈骨遠位端骨折掌側ロッキングプレート固定術後に撮影したCTの検討．日手会誌 29: 496-498, 2013.
8) Diong TW, et al. Use of computed tomography in determining theOccurrence of dorsal and intra-articular screw penetration in volar locking plate osteosynthesis of distal radius fracture. J Hand Surg Asian Pac 23: 26-32, 2018.
9) Park HY, et al. Two-dimensional morphological characteristics of the distal radius on axial magnetic resonance image and the effects on distal screw length. J Hand Surg Asian Pac 22: 167-173, 2017.
10) Haug LC, et al. A new radiological method to detect dorsally penetrating screws when using volar locking plates in distal radial fractures. The dorsal horizon view. Bone Joint J 95: 1101-1105, 2013.

日手会誌（J Jpn Soc Surg Hand），第 36 巻　第 4 号　441-445，2020

DVR Crosslock を用いた橈骨遠位端骨折に対する小皮切手術の経験

田中優砂光，宮﨑洋一，本田祐造，貝田英二

Minimally Incision Surgery for Distal Radial Fracture Using DVR Crosslock

Masamitsu Tanaka，Youichi Miyazaki，Yuzo Honda，Eiji Kaida

DVR Crosslock プレートを用いた橈骨遠位端骨折に対する観血的治療を経験した．42 例 43 手に手術を行い，うち 33 例 34 手でミニ 4 穴を用い，皮切 2cm での手術が可能であった．DVR Crosslock プレートは強固な固定性とインプラントの小型化を両立させており，多くの症例で小皮切手術が可能である．

【緒　言】

橈骨遠位端骨折に対する観血的治療には掌側ロッキングプレートが多く用いられ，いずれの機種を用いても安定した良好な成績が報告されている．Zimmer Biomet 社の DVR Crosslock プレートは，従来の DVR Anatomic プレートの後継機種で，いくつかの改良が加えられている．特に近位のロッキングスクリューを斜め方向に刺入するデザインにより，強固な固定性と小型化を両立させている．各サイズのうち，ミニ 4 穴（エクストラショート）は長さが 41mm（ナロー）または 43mm（スタンダード）と特に小さくデザインされている．さらに従来機種から引き継がれた遠位 F.A.S.T. ガイド機構と相まって，本機種を用いれば小皮切あるいは低侵襲での手術が可能と考えられる．

著者らは 2016 年 12 月から，橈骨遠位端骨折に対する手術に DVR Crosslock を用いた手術を行ってきた．そのうち，特にミニ 4 穴を用い小皮切で手術を行った症例を検討し，本機種の利点について考察した．

【対象と方法】

2016 年 12 月から 2019 年 4 月までの間に，橈骨遠位端骨折を受傷し手術治療を行った 42 例 43 手（男性 9 例 10 手，女性 33 例 33 手）を対象とした．手術時の平均年齢は 69.7 歳（18～98 歳）であった．AO 分類は A2 が 7 手，A3 が 6 手，C1 が 15 手，C2 が 11 手，C3 が 4 手であった．掌側転位型は 2 例 2 手で，その他は背側転位型であった．

手術は全例で，当初の皮切を 2cm とし，橈側手

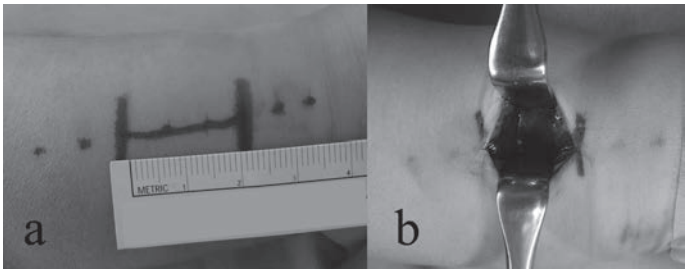

図 1　手術時の展開．a: 皮切のデザイン，b: 展開時．いずれも写真右が遠位側．

受理日　2019/08/21
愛野記念病院　整形外科　〒854-0301　長崎県雲仙市愛野町甲 3838-1

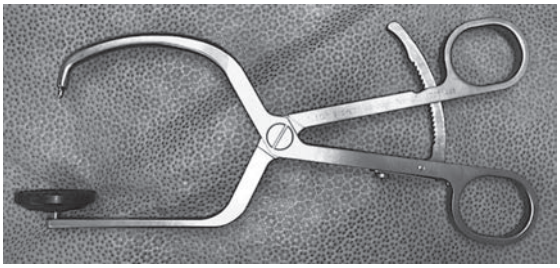

図 2　専用の圧着鉗子.

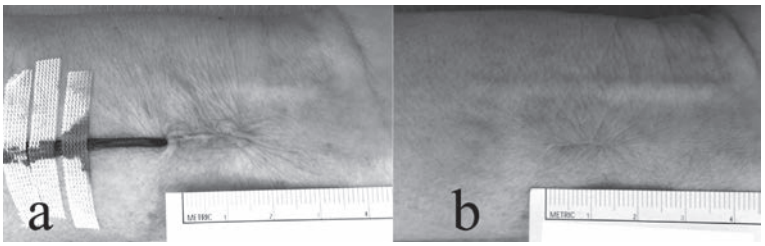

図 3　創の状態．a: 閉創後の様子，b: 同一患者の創治癒後の状態.

根屈筋腱橈側より侵入して定型的に行った（図 1）．全例で方形回内筋および intermediate fibrous zone を縦切して展開し，閉創時に縫合修復した．術中に，整復操作が不十分かあるいは固定にミニ 4 穴以外のサイズを要すると判断した場合は，皮切を延長した．プレートを骨片に圧着させるための専用圧着鉗子（図 2）を全例で用いた．閉創は皮下縫合までとし，皮下にナイロン糸ドレーンを留置して，創表面にクリアヘッシブ（アルケア，東京）を貼付した（図 3）．ドレーンを術翌日に除去し，1 週後にクリアヘッシブを除去した．術後 1 週間掌側シーネで固定後，可動域訓練を行った．創外固定を併用した症例は術後 1 週で創外固定を除去し，同様に可動域訓練を行った．

ミニ 4 穴を用いて手術を行い，かつ術後概ね 6 か月で抜釘術を行った症例の，抜釘 1 週後の関節可動域（健患比），握力（健患比），疼痛スコア（numerical rating scale: NRS），Quick Disabilities of the Arm, Shoulder and Hand outcome measure（以下 Quick DASH）機能障害/症状スコアおよび Mayo Wrist Score を調査した．また，単純 X 線像を用い，抜釘術を行った症例の術前・術直後・抜釘 1 週後の palmar tilt（以下 PT），radial inclination（以下 RI）および ulnar variance（以下 UV）を測定した．

【結　果】

全例で，術後感染，インプラントの折損や逸脱，スクリューの関節内への穿破，複合性局所疼痛症候群，屈筋腱損傷等の合併症はなかった．1 例 1 手で軽度の正中神経領域のしびれ感を生じたが，抜釘後に軽快した．

42 例 43 手のうち，ミニ 4 穴を用いたのは 33 例 34 手（男性 6 例 7 手，女性 27 例 27 手）で，AO 分類は，A2 が 5 手，A3 が 6 手，C1 が 13 手，C2 が 9 手，C3 が 1 手であった．C3 の 1 手は初回手術時に創外固定を併用した．34 手の全てで皮切 2cm での手術が可能であり，手術時間は平均 56 分（38～97 分）であった．

ミニ 4 穴を用いた 34 手中，抜釘術を行った 25 手における各検討では，抜釘 1 週後の関節可動域の健患比は，背屈 88.7%（82.4～100%），掌屈 92.8%（83.3～100%），回内 93.6%（87.5～100%），回外 92.6%（86.6～100%）であった．握力の健患比は平均 89.1%（52.4～109.8%）であった．抜釘 1 週後の NRS は平均 2.5/10（0～7），Quick DASH 機能障害/症状スコアは平均 26.06（2.27～52.27），Mayo Wrist Score は平均 88.1 点（75～100 点）で，Excellent: 14 手，Good: 10 手，Fair: 1 手であった．単純 X 線像における各角度の平均値は，術前 PT -16.2°，RI 17.6°，UV 2.7mm，術直後 PT 11.8°，RI 23.0°，UV 0.3mm，抜

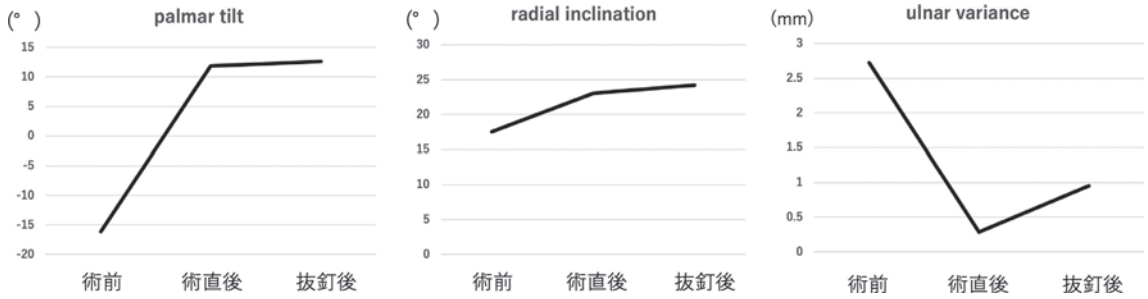

図 4　単純 X 線像における各計測値の変化.

釘 1 週後 PT 12.6°, RI 24.2°, UV 0.9mm であった（図 4）.

【症例提示】

症例 1（図 5）：74 歳，女性.

主訴：右手関節痛.

現病歴：2017 年 6 月，歩行ジョギング中に転倒して右手を着き受傷した．近医で徒手整復および外固定を受け，4 日後当院を紹介された.

身体所見・検査所見：右手関節の腫脹・変形および圧痛を認めた．単純 X 線像および CT で AO 分類 type A3 の橈骨遠位端骨折と診断した.

手術所見および術後経過：紹介当日に DVR Crosslock（ナローミニ 4 穴）を用いて手術を行った．半年後に抜釘術を行った．抜釘 1 週後の単純 X 線像における計測では，PT 11°，RI 25°，UV 0mm であった．NRS は 0/10，Q-DASH score は 6.8，Mayo Wrist Score は 90 点で excellent であった.

症例 2（図 6）：58 歳女性.

主訴：右手関節痛.

現病歴：2017 年 11 月，約 1m の高さから転落して右手を着き受傷し，救急搬送された.

身体所見・検査所見：右手関節の腫脹・変形および圧痛を認めた．単純 X 線像および CT で AO 分類 type C2 の橈骨遠位端骨折と診断した.

手術所見および術後経過：搬送当日に DVR Crosslock（スタンダードミニ 4 穴）を用いて手術を行った．7 か月後に抜釘術を行った．抜釘 1 週後の単純 X 線像における計測では，PT 13°，RI 25°，UV 0.5 mm であった．NRS は 2/10，Q-DASH score は 20.45,

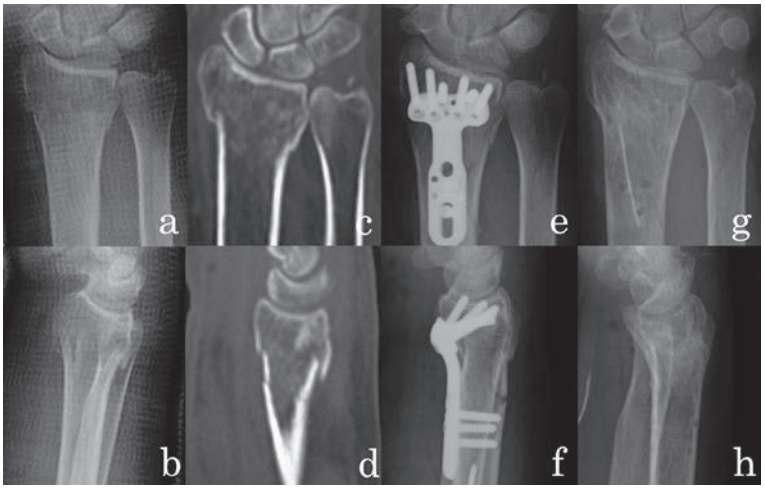

図 5　症例 1．a, b: 初診時単純 X 線正面像および側面像．c, d: 初診時 CT 冠状断像および矢状断像．e, f: 術後単純 X 線正面像および側面像．g, h: 抜釘後単純 X 線正面像および側面像.

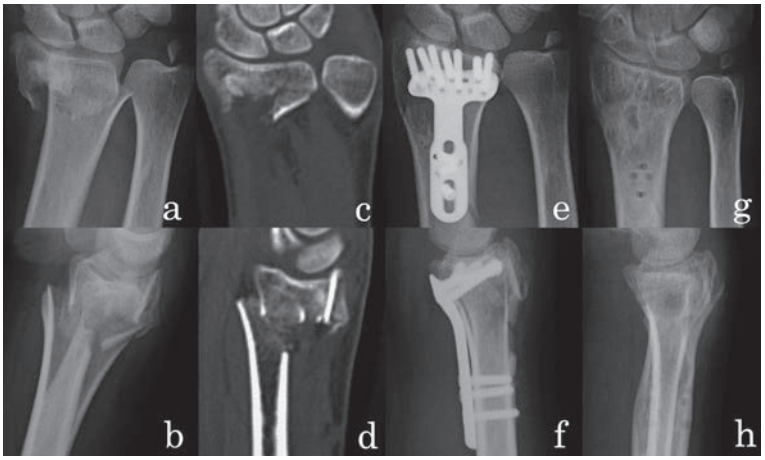

図 6 症例 2．a, b: 初診時単純 X 線正面像および側面像．c, d: 初診時 CT 冠状断像および矢状断像．e, f: 術後単純 X 線正面像および側面像．g, h: 抜釘後単純 X 線正面像および側面像．

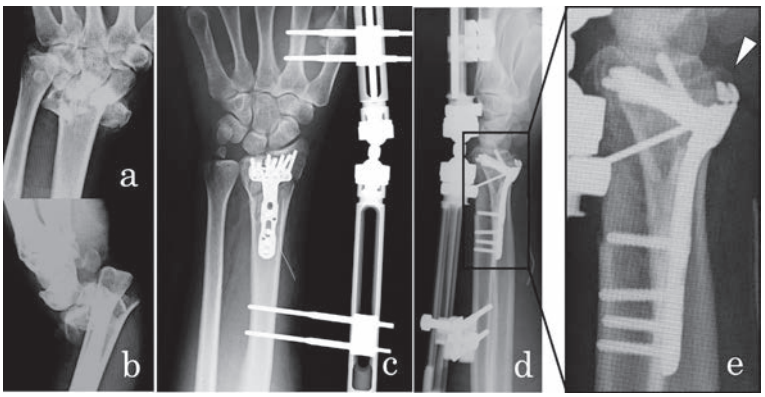

図 7 症例 3．創外固定を併用し，スタンダード tab 付き 5 穴を用いて手術を行った．a, b: 初診時単純 X 線正面像および側面像．c, d: 術後単純 X 線正面像および側面像．e: d の拡大像．掌側遠位骨片を tab により支持している（白矢頭）．

Mayo Wrist Score は 90 点で excellent であった．

症例 3（図 7）：43 歳，男性．

主訴：右手関節痛．

現病歴：2018 年 12 月，約 2m の高さから転落して右手を着き受傷した．他医に救急搬送後当科を紹介され，救急搬送された．

身体所見・検査所見：右手関節の著明な背屈変形を認めた．単純 X 線像および CT で AO 分類 type C3 の橈骨遠位端骨折と診断した．

手術所見および術後経過：搬送当日に創外固定術および DVR Crosslock（スタンダードタブ付き 5 穴）を用いた内固定術を行った．手術から 1 週後に創外固定を除去した．抜釘術は未施行である．

【考　察】

橈骨遠位端骨折に対する小皮切あるいは低侵襲手術に関する報告が散見される[1)2)3)4)5)]．Naito らは従来機種である DVR Anatomic を用い，方形回内筋を温存しつつ皮切 1cm で行う手技を報告しており[1)]，著者らも当初皮切 1cm での手術を検討した．しかし，以下のいくつかの理由で皮切を 2cm とした．すなわち，助手が視野を確認しづらいため展開が不

十分となり術者の視野や手技にも悪影響を及ぼすこと，徒手整復時に術者の母指が創に入らず，特にAO分類のC2やC3の骨折では整復に難渋すること，方形回内筋や intermediate fibrous zone を確実に修復するための視野確保が必要なこと等である．また，今回用いた DVR Crosslock は近位にも F.A.S.T. ガイドが装着されており，方形回内筋を温存してプレートを設置するためには一度ガイドを外し，筋層下に滑り込ませた後透視下に再び設置しなければならない．よって方形回内筋は縦切してプレートを設置し，後に縫合することとした．すなわち本手技は低侵襲とは言えず，著者らはあくまで小皮切手術と位置付けている．諸家らの報告における 1cm [1)2)] あるいは 1.5cm [5)] の皮切には及ばないが，AO 分類 C 型を含むあらゆる骨折形において定型的に手術が行え，適切な皮切長であると考えている．また，ミニ 4 穴のサイズはこの手技を容易にし，かつ固定性も十分で，最終成績も良好であった．

ミニ 4 穴以外のサイズを選択する場合には皮切を 3～4cm 程度に延長して手術を行った．DVR Crosslock はサイズバリエーションが豊富で，タブ付きのものは特に症例 3 のような関節近傍にかかる遠位型骨折や掌側 Barton 型骨折に対して有用で，遠位設置型の他機種を必要としない．すなわち，本機種のセットでほぼ全ての骨折形に対応でき，その点でも有用性は高い．ただし遠位型骨折では近位部の骨折を伴うことは少ないので，タブ付きのミニ 4 穴があればなお有用と考える．

単純 X 線像における評価では，PT がやや大きくなる傾向があり，最終評価においても背屈可動域が他の可動域に比してやや劣っていた．圧着鉗子の影響，あるいはプレート自体のデザインの影響の可能性がある．

【まとめ】

DVR Crosslock プレートを用いた橈骨遠位端骨折に対する観血的治療を経験した．多くの症例でミニ 4 穴を用い，皮切 2cm での手術が可能であった．DVR Crosslock プレートは強固な固定性とインプラントの小型化を両立させており，特にミニ 4 穴は小皮切手術に有用であった．

【利益相反の開示】

本研究発表に関連し，開示すべき COI 関係にある企業等はありません．

【文　献】

1) Naito K. Possibility of fixation of a distal radius fracture with a volar locking plate through a 10 mm approach. Tech Hand Up Extrem Surg 20: 71-76, 2016.
2) 内藤聖人ほか．橈骨遠位端骨折に対する手術治療―小皮切手術の工夫．別冊整外 71: 42-45, 2017.
3) Tobe M, et al. Minimally invasive plate osteosynthesis for radius fractures: surgical technique. Riv Chir Mano 3: 280-284, 2006.
4) Imatani J, et al. Minimally invasive plate osteosynthesis for comminuted fractures of the metaphysis of the radius. J Hand Surg Br 30: 220-225, 2005.
5) Zemirline A, et al. Distal radius fracture fixation with a volar locking plate and endoscopic carpal tunnel releaseusing a single 15mm approach: Feasibility study. Hand Surg Rehabil 18: 30068-30069, 2018.

日手会誌（J Jpn Soc Surg Hand），第 36 巻　第 4 号　446-448，2020

掌側ロッキングプレート施行時の橈骨遠位端骨折背側転位に対する intrafocal pinning の有用性

荻原弘晃*，牧野絵巳*，大村威夫**，杉浦香織**

Intrafocal Pinning for Dorsal Displacement of Distal Raidius Fracrue during Volar Locking Plating

Hiroaki Ogihara*，Emi Makino*，Takao Omura**，Kaori Sugiura**

著者らは橈骨遠位端骨折背側転位例に対して掌側ロッキングプレート（VLP）固定を行う際，intrafocal pinning を施行している．本法による整復の有用性を確認するため，X 線学的整復位を健側と比較して検討した．また，骨折型による整復の違いを検討した．橈骨遠位端骨折背側転位例 45 例 45 手を対象とした．男性 14 手，女性 31 手で平均年齢は 67.0 歳（22 歳～89 歳）であった．骨折型は AO 分類 A3：11 例，C2：9 例，C3：25 例であった．全例に対して術中に背側，橈側より 1.5mm の鋼線で intrafocal pinning を行い整復して VLP 固定した．単純 X 線画像計測値として，volar tilt（VT），radial shortening（RS），radial inclination（RI）を，受傷時，健側，最終観察時で測定して比較した．いずれの計測値も受傷時に比べて有意に改善し，健側と有意差はなかった．健側と最終観察時の差を求め骨折型で比較すると，VT，RS は差がなかったが，RI は有意差を認めた．術中 intrafocal pinning を併用した VLP 固定は VT と RS の整復に有用であった．一方，RI については骨折型により健側と差が生じる可能性がある．

【緒　言】

橈骨遠位端骨折では末梢骨片が背側に転位する場合が比較的多く，白石らは女性の橈骨遠位端骨折手術例 55 例中 47 例が Colles 型であったと報告している[1]．掌側ロッキングプレート（VLP）固定を行う際に骨片を正確に整復することが望ましく，著者らは橈骨遠位端骨折背側転位例に対して術中に，intrafocal pinning を行い整復している．VLP 固定時の整復方法については様々な方法が存在するが，整復の特徴についてはあまり議論されていない．本法の有用性を確認するため，術前後の X 線計測値を整復位と健側と比較して検討した．また，骨折型による整復の違いを検討した．

【対象と方法】

2017 年 1 月より 2018 年 6 月の間に，当院で橈骨遠位端骨折背側転位に対して VLP 固定を行った症例で，健側橈骨に骨折歴と画像上の変形を認めない 45 例 45 手を対象とした．男性 14 手，女性 31 手で平均年齢は 67.0 歳（22～89 歳）であった．骨折型は AO 分類 A3：11 例，C2：9 例，C3：25 例であった．VLP は Stellar2 が 24 例，Aculoc2 が 12 例，LCP Volar Rim plate が 9 例に使用された．

手術方法（図 1）：全例に対して術中に背側，橈側より 1.5mm の鋼線で intrafocal pinning を行い整復

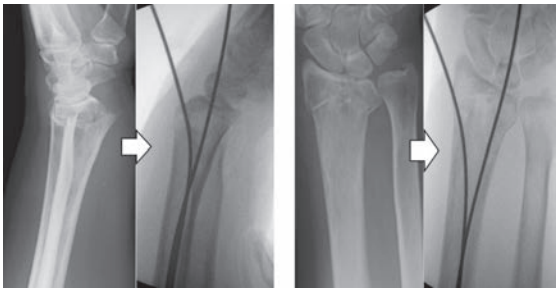

図 1　整復方法：背側，橈則より鋼線を刺入して整復する

受理日　2019/08/19
*浜松赤十字病院　整形外科　〒434-8533　静岡県浜松市浜北区小林 104-1
**浜松医科大学　整形外科

した．背側転位の整復は，末梢骨片が掌側転位して過整復気味になるようにし，整復不十分の場合は鋼線を追加した．背側骨片が粉砕している場合はできるだけ粉砕部位を避けて刺入した．橈屈転位に関しては，正面像での橈側皮質のラインがなだらかに連続する整復位を目指し，骨折が開大したり尺側に転位するなどの過整復となった場合は，鋼線刺入部を曲げて整復を緩めて調整した．掌側ロッキングプレートを設置し，スライディングホールに cortical screw を挿入して，遠位骨片を押し上げるようにして整復固定した．術中は健側画像を参照した整復位の調整は行わなかった．関節内骨折症例では全例関節鏡を施行し，関節内転位がある場合は鏡視下に関節面の整復を追加した．ロッキングスクリューを挿入し，プレート固定後に鋼線は抜去した．

単純 X 線画像計測値として，volar tilt（VT），radial shortening（RS），radial inclination（RI）を，受傷時，健側，最終観察時で測定して比較した．統計解析は ANOVA を用い，有意水準を $p<0.05$ とした．

【結　果】

X 線計測値について，受傷時 VT は平均-17.7 度（-65～17 度），受傷時 RS は平均 1.9mm（-1.0～6.2mm），受傷時 RI は平均 15.2 度（0～31 度）であった．最終観察時 VT は平均 10.2 度（-7～21 度），最終観察時 RS は平均 0.4mm（-4.1～7.0mm），最終観察時 RI は平均 23.1 度（14～33 度）であった．健側 VT は平均 14.3 度（7～21 度）で，健側 RS は平均 0.2mm（-2.2～3.9mm）で，健側 RI は平均 23.0 度（17～29 度）であった．これらの計測値を受傷時，最終観察時，健側と比較すると，いずれの計測値も最終観察時は受傷時より有意に改善しており，最終観察時と健側は有意な差がなかった（図 2）．骨折型と X 線計測値を検討するため，X 線計測値の健側値から最終観察時の値を除した ΔVT，ΔRS，ΔRI を計算し比較した（図 3）．ΔVT，ΔRS は骨折型での差はなかったが，ΔRI では有意差を認めた．

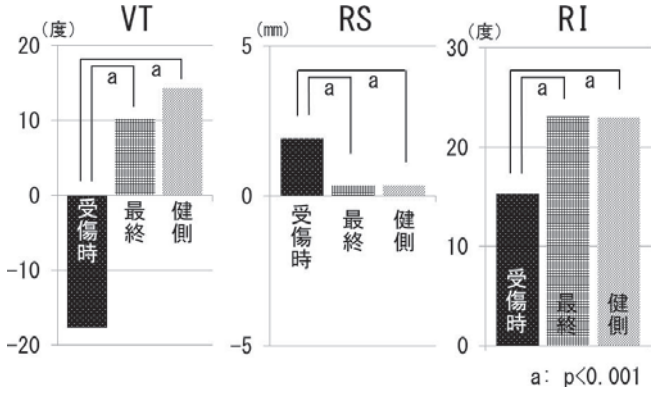

図 2　受傷時，最終観察時，健側の X 線計測値の比較

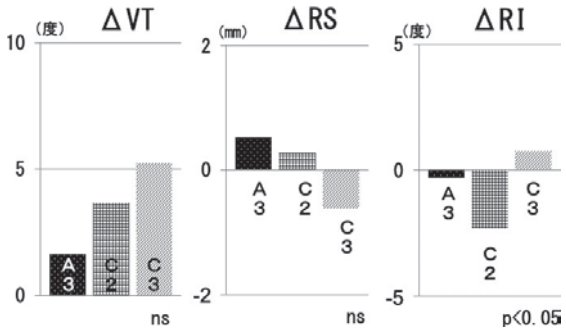

図 3　各 X 線計測値の健側差の骨折型による比較

【考　察】

橈骨遠位端骨折は，整復が不十分であると機能障害を残したり，屈筋腱損傷を来す可能性がある．VLP 固定は強固な固定で転位を生じにくいが，整復位が不良であるとそのまま固定されてしまう．そのため VLP 固定時に正確な整復位をとることが重要である．転位の残存について，清水らは ulnar variance を可動域制限が残存しない 2mm 未満にすべきとしており[2]，中村らは健側より 3mm 以上 ulnar variance が増大すると可動域制限や握力低下が生じることを報告している[3]．正常の手関節 X 線計測値について，南野らは橈骨遠位端骨折症例の健側値を示し，Volar tilt が 2～28 度，Ulnar plus variance が -1～5mm，radial inclination angle が 11～33 度と個人差が大きいことを示している[4]．著者らの健側値も同様であり個人差が大きかった．これらの結果から，一定の X 線計測値を目指して整復を行うと，健側とは大きな差が生じる可能性があると思われる．整復法については，本法の他に清重らの報告した condylar stabilizing 法[5]，橋村らの報告した術中に牽引装置を用いる方法[6]，山中らの術中テンプレート法[7] などがみられる．各整復法はいずれも良好な結果とされており，整復法による差はないとする報告もみられる[8]．本研究では volar tilt と radial shortening，radial inclination について，健側と有意差を認めなかった．骨折型で検討すると radial inclination のみ有意差を認めた．これは今回の手術手技や鋼線に問題があった可能性，intrafocal pinning を行うと骨折の状態により整復の差が生じる可能性が考えられた．鋼線は背側と橈側に挿入するが，背側に刺入した鋼線により過整復となってもプレートの圧着で修正される．しかし橈側から刺入した鋼線により整復不足や過整復となっても透視画像で確認して修正するしか方法がない．より正確に健側と同じ radial inclination angle とするためには，術前の健側画像からテンプレート作成を行う手間は必要となるが，山中らの方法が有効であろう[7]．本研究の intrafocal pinning は，X 線計測値において volar tilt と radial shortening に関しては健側と同様の良好な整復位を得ることができた．しかしながら，radial inclination angle は骨折型による違いが生じる問題もみられた．本研究の制限として，背側転位例のみであること，末梢骨片の高度粉砕例や軟部組織高度損傷例で有効性が不明なことがあげられ，さらに検討が必要と考える．

【まとめ】

術中 intrafocal pinning を併用した VLP 固定は，背側転位型橈骨遠位端骨折の volar tilt や radial shortening の整復に有用であるが，radial inclination angle は骨折型により健側と差が生じる可能性がある．

【利益相反の開示】

本研究発表に関連し，開示すべき COI 関係にある企業等はありません．

【文　献】

1) 白石公太郎ほか．女性の橈骨遠位端骨折に対する手術成績．整外と災外 49: 914-918, 2000.
2) 清水昭吾ほか．橈骨遠位端骨折に対する掌側ロッキングプレート固定後の ulnar variance と臨床成績．骨折 36: 808-810, 2014.
3) 中村蓼吾ほか．橈骨遠位端骨折のタイプと観血的治療．MB Orthop 6: 43-51, 1993.
4) 南野光彦ほか．橈骨遠位端骨折における転位と臨床成績との相関　X 線学的指標の患健側差の分析．日手会誌 17: 16-20, 2000.
5) 清重佳郎ほか．橈骨遠位端関節内骨折に対する condylar stabilizing 法．日手会誌 21: 44-47, 2004.
6) 橋村卓実ほか．AO type C 橈骨遠位端骨折に対する術中牽引の有無における術後 X 線パラメーター—の比較検討．日手会誌 35: 1178-1183, 2019.
7) 山中一良ほか．橈骨遠位端骨折に対する術中テンプレート法の有用性．日手会誌 32: 265-267, 2010.
8) 後藤真一．中高年女性橈骨遠位端骨折に対する condylar stabilizing 法と従来法の比較．日手会誌 24: 291-294, 2007.

日手会誌（J Jpn Soc Surg Hand），第 36 巻　第 4 号　449-453，2020

尺骨茎状突起単独骨折

河合生馬*，土田真嗣**，小田　良**，岸田愛子***，勝見泰和***，藤原浩芳****

The Solitary Ulnar Styloid Fracture

Ikuma Kawai*，Shinji Tsuchida**，Ryo Oda**，Aiko Kishida***，Yasukazu Katsumi***，Hiroyoshi Fujiwara****

著者らは橈骨遠位端骨折に合併しない尺骨茎状突起単独骨折（U 群）は頻繁に遭遇する骨折ではないが，橈骨遠位端骨折を合併する場合（RU 群）と比較すると U 群では重度の TFCC（triangular fibrocartilage complex）損傷を合併していることが多いのではないかと気づいた．これを検証するため尺骨茎状突起骨折のうち TFCC 縫合術にいたった割合（TFCC 手術加療率）について両群を後ろ向きに比較した．新鮮尺骨茎状突起骨折 84 例を対象とした．U 群は 12 例，受傷時平均年齢は 28.7 歳，RU 群は 72 例，受傷時平均年齢は 35.8 歳であった．TFCC 手術加療率は U 群で 5 例，41.7%，RU 群では 5 例，6.9%で，U 群で有意に高かった．また骨折型ごとの TFCC 手術加療率を比較した．U 群の先端部骨折（a 型）0%，中央部骨折（b 型）40%，基部水平骨折（c 型）100%，基部斜骨折（d 型）40%，RU 群では a 型 17.4%，b 型 4.5%，c 型 0%，d 型 0%であった．骨折型と TFCC 手術加療率の間に有意な関連を認めなかった．尺骨茎状突起単独骨折に対しては骨折型にかかわらず TFCC 損傷の合併を念頭におく必要がある．

【緒　言】

橈骨遠位端骨折に合併しない尺骨茎状突起骨折（以下，尺骨茎状突起単独骨折）は頻繁に遭遇する骨折ではなく，この骨折の臨床像を，橈骨遠位端骨折に合併する尺骨茎状突起骨折（以下，橈骨合併尺骨茎状突起骨折）と比較した報告はない．著者らは，尺骨茎状突起単独骨折が橈骨合併尺骨茎状突起骨折に比べて，重度の三角線維軟骨複合体（以下，TFCC）損傷を合併していることが多いのではないかと気づいた．これを検証するため，尺骨茎状突起骨折のうち，TFCC 損傷の臨床症状（fovea sign など），画像所見（MRI や関節造影検査）および手関節鏡検査の結果をふまえて，TFCC 縫合術にいたった症例の割合（以下，TFCC 手術加療率）について，尺骨茎状突起単独骨折と橈骨合併尺骨茎状突起骨折を後ろ向きに比較した．また，この両骨折における尺骨茎状突起骨折の骨折型ごとに TFCC 手術加療率を算出し，TFCC 手術の要否と骨折型との関連ついても検証した．

【対象と方法】

2010 年 4 月から 2018 年 4 月の間に当院を受診した受傷時年齢 12～60 歳の新鮮尺骨茎状突起骨折で，受傷後 3 か月以内に受診し，28 日以上経過を観察可能であった 84 例を対象とした．すべての症例において尺骨茎状突起骨折に対しては保存療法を試みた．尺骨茎状突起単独骨折の場合には 6 週間の上腕シーネ固定を勧めた．橈骨合併尺骨茎状突起骨折の場合は橈骨遠位端骨折の治療方針を優先した．保存療法の場合は，6 週間の上腕または前腕のギプスまたはシーネ固定，手術療法の場合には掌側ロッキングプレートなどを用いた．術中所見で橈骨遠位端骨折の固定性が見込まれる症例では術後 1 週間のシーネ固定を行った．橈骨遠位端骨折の固定性や合併症

受理日　2019/08/24
*宇治武田病院　整形外科　〒611-0021　京都府宇治市宇治里尻 36-26
**京都府立医科大学大学院医学研究科　運動器機能再生外科学（整形外科学教室）
***十条武田リハビリテーション病院　整形外科
****京都第二赤十字病院　整形外科

などにより，幅広い固定期間（術後 11 週間など）の範囲から選択した．固定範囲も上腕か前腕かを適宜選択した．TFCC 損傷に対しては，各症例の症状，臨床経過に応じて MRI，関節造影検査を追加し，原則として 3 か月以上 TFCC 損傷の症状が続く場合に，TFCC 損傷に対する手術として直視下または鏡視下に縫合を行った．TFCC 縫合術の手術適応は臨床症状（fovea sign，ballotment test，ulno carpal stress test など），MRI（特に T2* 像で尺骨小窩の高信号像）および関節造影検査での尺骨小窩における造影剤貯留像を重視し総合的に判断した．ただし遠位橈尺関節の可動域制限が著明な場合は 3 か月を待たずに手術加療に移行した．これらを尺骨茎状突起単独骨折群（以下 U 群）と橈骨合併尺骨茎状突起骨折群（以下 RU 群）の 2 群に分けた．この 2 群間で TFCC 手術加療率を比較した．統計学的手法として Fisher's exact probability test を用いた．P＜0.01 を有意差ありとした．また，骨折型を中村らの方法 [1] で分類し，各群内で骨折型ごとの TFCC 手術加療率を算出し，骨折型と TFCC 手術加療要否の関連を検証した．統計学的手法として chi-square for independence test を用いた．p＜0.01 を有意差ありとした．RU 群と U 群の外固定期間を比較した．統計学的手法として Student's t-test を用いた．

【結　果】

U 群は 12 例，男性 10 例，女性 2 例，受傷時平均年齢は 28.7 歳（14～45 歳）であった．一方，RU 群は 72 例，男性 42 例，女性 30 例，受傷時平均年齢は 35.8 歳（12～60 歳）であった．U 群では 5 例に TFCC 手術（直視下 1 例，鏡視下 4 例）を行い，TFCC 手術加療率は 41.7%，RU 群では 5 例に TFCC 手術（直視下 3 例，鏡視下 2 例）を行い，TFCC 手術加療率は 6.9%であった．手術加療率は U 群で有意に高かった（図 1）．U 群における骨折型ごとの手術加療率は先端部骨折（以下，a 型）1 例中 0 例 0%，中央部骨折（以下，b 型）5 例中 2 例 40%，基部水平骨折（以下，c 型）1 例中 1 例 100%，基部斜骨折（以下，d 型）5 例中 2 例 40%であった．RU 群では a 型 23 例中 4 例 17.4%，b 型 22 例 1 例 4.5%，c 型 18 例中 0 例 0%，d 型 9 例中 0 例 0%であった（表 1）．両群とも骨折型と TFCC 手術加療の間に有意な関連を認めなかった．U 群の平均外固定期間は 4.6 週（3～12 週），RU 群の平均外固定期間は 5.7 週（1～11 週）で両群間に有意差を認めなかった．RU 群の橈骨遠位端骨折の骨折型（AO 分類）は，TFCC 縫合を要した 5 例で A3:3 例，C2:1 例，C3:1 例，転位方向は 4 例が背屈転位，1 例が掌屈転位であった．TFCC 縫合を要しなかった 67 例で A2:21 例，A3:20 例，B1:1 例，B2:1 例，C1:1 例，C2:11 例，C3:11 例で，転位方向は 56 例が背屈転位，10 例が掌屈転位で，1 例が背屈でも掌屈でもない中間位の短縮転位であった．U 群では著しい遠位橈尺関節の可動域制限を認めたため，2 例で 3 か月を待たずに早期の手術加療を行った．1 例で TFCC 縫合時に尺骨茎状突起骨折に対する内固定を追加した．RU 群では 47 例に橈骨遠位端骨折に対する内固定を行なった．その内訳は掌側ロッキングプレート 41 例，ヘッドレススクリュー固定 2 例，鋼線固定 4 例である．橈骨遠位端骨折に対する手術中に著しい遠位橈尺関節の不安定性を認めたので 2 例で尺骨茎

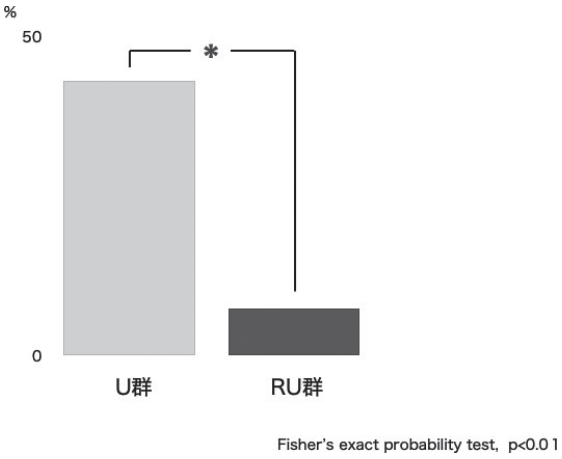

図 1　TFCC 手術加療率

表 1　骨折型と TFCC 手術加療率
U 群，RU 群とも骨折型と TFCC 手術加療率の間に有意な関連を認めない．

		a型	b型	c型	d型
U群	症例 （うち手術症例）	1 (0)	5 (2)	1 (1)	5 (2)
	手術加療率	0%	40%	100%	40%
RU群	症例 （うち手術症例）	23 (4)	22 (1)	18 (0)	9 (0)
	手術加療率	17.4%	4.5%	0%	0%

状突起骨折に対する内固定を追加した．尺骨茎状突起骨折に対する内固定には両群とも鋼線とアンカーを用いた．手術時の関節鏡所見から TFCC 損傷の Palmer 分類は，RU 群で 1B:4 例，1D:1 例，U 群では 1B:4 例，1A:1 例であった．

【症例提示】

症例 1：14 歳，男性．

主訴：手関節尺側部痛．

現病歴：ハンドボール中に転倒し受傷した．近医から外固定を受け紹介されて初診した．受傷から手術にいたるまでに前腕シーネをした状態で 4 週間経過した．

身体所見・検査所見：初診時，回内 90 度，回外 -15 度と著しい可動域制限を認めた．Fovea sign 陽性であった．単純 X 線画像では尺骨茎状突起単独骨折，中村分類は b 型であった．MR T2*像では，尺骨小窩の遠位で TFCC が高信号となっていた．関節造影検査では尺骨小窩に造影剤の貯留を認めた．

手術所見：手関節鏡下に尺骨小窩での TFCC 断裂を確認し，鏡視下に縫合した．茎状突起の骨片が小さく骨折部は内固定しなかった．

術後経過：3 週間の上腕シーネ固定，続いて 3 週間の前腕ギプス固定を行なった．術後 13 か月の最終経過観察時，痛みや可動域制限なくスポーツ復帰も可能で，単純 X 線画像では尺骨茎状突起骨折部に骨癒合を認めた（図 2）．

【考　察】

Zenke らは橈骨遠位端骨折に対する内固定時に，同時に尺骨茎状突起骨折を内固定しなくても臨床成績に影響がなかったとしている[2]．同様の報告が多数あり，そのほとんどで茎状突起骨折の内固定について必要性は少ないと結論づけている．その一方で尺骨茎状突起偽関節が生じた場合，まれに手関節尺側部痛が残存することがある．これに関する報告によると手術を行った尺骨茎状突起偽関節の全例が TFCC 損傷を合併していたとされている[3)4)]．著者らも，手術を行った尺骨茎状突起偽関節の全症例で TFCC 損傷の合併を確認した[5]．これらの尺骨茎状突起偽関節には橈骨遠位端骨折に関連したものを含む．頻度は低いが橈骨遠位端骨折に合併する尺骨茎状突起骨折は，TFCC 損傷を合併する偽関節となって痛みが残り手術を要することがある．

では尺骨茎状突起単独骨折の場合はどうか．著者らの尺骨茎状突起偽関節の治療経験では，原因とな

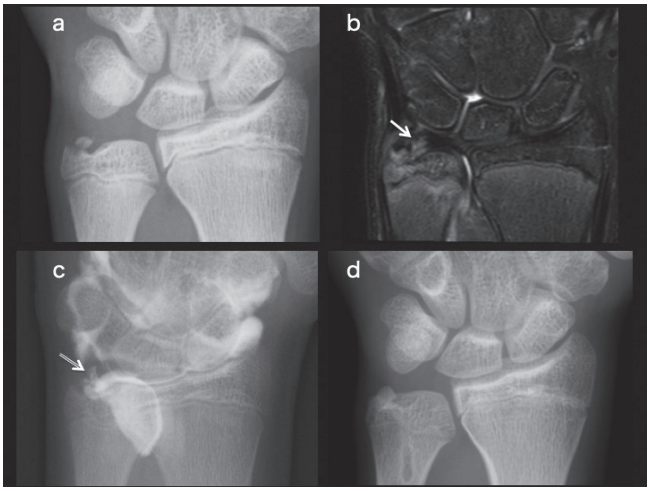

図 2　症例提示
a．尺骨茎状突起単独骨折．骨折型 b 型．
b．MR T2*像．尺骨小窩のすぐ遠位に高輝度像を認める（白矢印）．
c．関節造影像．尺骨小窩のすぐ遠位に造影剤貯留を認める（白二重矢印）．
d．術後 13 か月．骨癒合を認める．

った骨折5例中，尺骨茎状突起単独骨折は2例であった[5]．尺骨茎状突起単独骨折の発生頻度は低いので，相対的に，偽関節とTFCC損傷に対して手術を要する確率が高い可能性を示唆する．そして新鮮骨折を対象とした本研究で，橈骨合併尺骨茎状突起骨折に比較すると，尺骨茎状突起単独骨折では，高率にTFCC損傷縫合術を要することが明らかになった．尺骨茎状突起骨折は橈骨遠位端骨折合併の有無で，臨床像は大きく異なるといえる．

尺骨茎状突起単独骨折においてTFCC手術加療率が高かった理由について，いくつか仮説をたてることができる．第一に，TFCCを含めた軟部組織損傷の範囲が異なるという仮説を考えた．橈骨遠位端骨折の場合，骨折線より近位にある遠位骨間膜は温存されやすいが，尺骨茎状突起単独骨折の場合は，骨折しなかったことで橈尺関節が脱臼し，橈尺間の開大によって遠位骨間膜を広範囲に損傷する可能性がある．遠位骨間膜が損傷すると遠位橈尺関節の不安定性が増大する[6]ので，尺骨茎状突起単独骨折の方が症状が大きくなるという可能性が考えられる（図3）．第二に保存療法が異なる可能性がある．尺骨茎状突起単独骨折の場合は橈骨遠位端骨折にとも

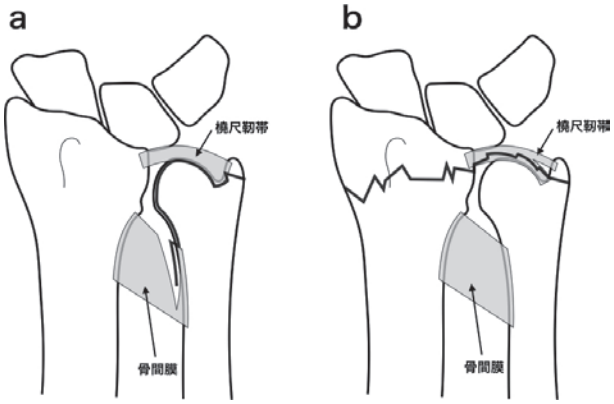

図3 仮説1
a．尺骨茎状突起単独骨折．損傷が遠位骨間膜におよぶ可能性がある．
b．橈骨遠位端骨折に合併した尺骨茎状突起骨折．損傷は骨折線より近位にはおよばず遠位骨間膜は温存される可能性が高い．

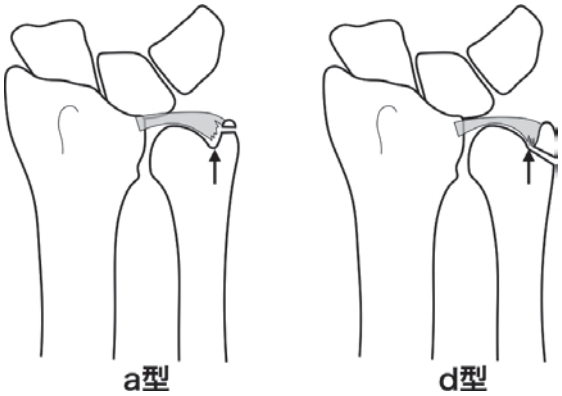

図4 尺骨茎状突起単独骨折の例．遠位（a型）から近位（d型）のどの部位の骨折でも，尺骨小窩付着部（矢印）を含む橈尺靭帯損傷をともなう可能性がある．

なう骨折に比べて骨折部からの出血が少なく，安静が不十分になり不安定性が残りやすいという仮説が成り立つ．今回，固定期間には有意差を認めなかったが，管理が徹底されていなかった可能性もある．そのほかに尺骨茎状突起単独骨折と橈骨合併尺骨茎状突起骨折では受傷機転が異なる可能性も考えられる．

骨折型とTFCC手術加療の要否については今回の検討では明らかな関連性を認めなかった．とくに尺骨茎状突起単独骨折の場合，靭帯断裂に連続する裂離骨折と考えると，骨折部位とTFCC損傷の重症度には関連がない可能性がある（図4）．尺骨茎状突起単独骨折では骨折型にかかわらず深刻なTFCC損傷を疑って，十分な保存療法，精査および手術加療を検討する必要がある．

【まとめ】

尺骨茎状突起単独骨折では橈骨遠位端骨折にともなう尺骨茎状突起骨折に比較してTFCC損傷に対する手術を必要とする症例の比率が高かった．

尺骨茎状突起単独骨折の骨折型とTFCC手術加療率には明らかな関連性が認められなかった．

尺骨茎状突起単独骨折に対しては，TFCC損傷の合併を念頭におく必要がある．

【利益相反の開示】

本研究発表に関連し，開示すべきCOI関係にある企業等はありません．

【文　献】

1） 中村俊康ほか．尺骨茎状突起骨折と遠位橈尺関節不安定性．骨折 26: 278-281, 2004.
2） Zenke Y, et al. The effect of an associated ulnar styloid fracture on the outcome after fixation of a fracture of the distal radius. J Bone Joint Surg Br 91: 102-107, 2009.
3） Lindau T. Treatment of injuries to the ulnar side of the wrist occuring with distal radial fractures. Hand Clinic 21: 417-425, 2005.
4） Gogna P, et al. Ulnar styloid fracture in distal radius fractures managed with volar locking plates: to fix or not ? J Hand Microsurg 6: 53-58, 2014.
5） Hauck RM, et al. Classification and treatment of ulnar styloid nonunion. J Hand Surg Am 21: 418-422, 1996.
6） Protopsaltis TS, et al. Triangular fibrocartilage complex tears associated with symptomatic ulnar styloid non-union. J Hand Surg Am 35: 1251-1255, 2010.

日手会誌（J Jpn Soc Surg Hand），第 36 巻　第 4 号　454-457，2020

高齢者の橈骨遠位端骨折に伴う尺骨遠位端骨折に対する尺骨頭切除術の治療成績

川本祐也，奥井伸幸，中野智則，佐伯岳紀

Excision of the Ulnar Head for the Distal Ulna Fractures Associated with the Distal Radius Fractures in Elderly Patients

Hiroya Kawamoto，Nobuyuki Okui，Tomonori Nakano，Takenori Saeki

高齢者の橈骨遠位端骨折に合併する尺骨遠位端骨折に対する尺骨頭切除術の治療成績につき調査し，尺骨プレート固定症例と比較検討した．2012 年 1 月から 2018 年 4 月に橈骨遠位端骨折に伴う尺骨遠位端骨折に対し尺骨頭切除術群（以下 A 群）9 例，プレート固定群（以下 B 群）11 例を対象とした．X 線学的評価および臨床評価として可動域，握力，日本手外科学会手関節機能評価法・斎藤の評価法による治療成績を調査した．骨癒合は全例で得られ，X 線学的評価では両群ともに有意な矯正損失はなかった．A 群で手根骨尺側偏位を生じた例はなかった．平均可動域，握力ともに両群に有意差はなかった．臨床評価は日手会機能評価法，斎藤の評価法ともに良好な成績であった．尺骨頭切除は手技が比較的容易であり臨床成績も良好だった．高齢者で強固な内固定が困難な症例では尺骨頭切除術は有用な選択肢である．

【緒　言】

橈骨遠位端骨折に合併する尺骨遠位端骨折の頻度は 5.6-15.5％[1)2)] と言われているが，特に高齢者ではその脆弱な骨質のため強固な内固定が困難であり骨癒合までに長期間を要することも多い．当院では本骨折に対し，高齢で粉砕症例や骨脆弱性が強い症例では尺骨頭切除術を施行してきた．この尺骨頭切除術の治療成績につき調査し，尺骨プレート固定症例と比較検討した．

【対象と方法】

2012 年 1 月から 2018 年 4 月までに掌側ロッキングプレートで固定した橈骨遠位端骨折に伴う尺骨遠位端骨折に対し尺骨頭切除術またはプレートによる内固定を行った症例のうち，6 か月以上経過観察し得た 20 例を対象とした．尺骨頭切除術を施行した群（以下 A 群）9 例，プレートによる内固定を行った群（以下 B 群）11 例だった．尺骨遠位端骨折の治療について，高齢で活動性が低く骨脆弱性があり内固定が困難な症例に対しては尺骨頭切除術を施行し，転位があるが骨質がよい症例に対しては原則プレートによる内固定を行った．尺骨の骨折型の分類は Biyani 分類（図 1）[1)] を用いた．

X 線学的評価は両群で volar tilt（VT），radial inclination（RI）を，A 群では手根骨尺側偏位を，B 群では ulnar variance（UV）を術直後および最終診察時に測定した．臨床評価として可動域，握力，日本

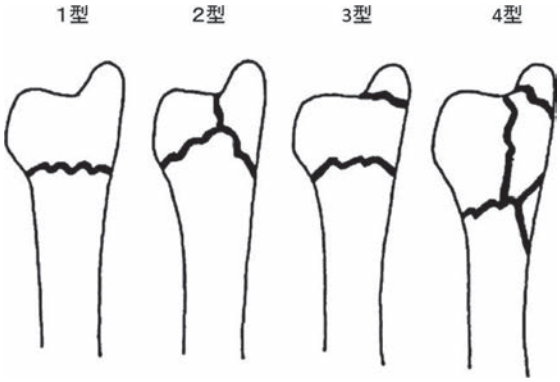

図 1　Biyani 分類

受理日　2019/08/21
市立四日市病院　整形外科　〒510-8567　三重県四日市市芝田 2 丁目 2-37

手外科学会手関節機能評価法・斎藤の評価法による治療成績を調査した．

統計学的解析はMann-Whitney U検定，Wilcoxonの符号順位和検定，Fisher検定にて行いp値0.05未満をもって有意差ありとした．

【結　果】

性別はA群では全例女性，B群では男性2例，女性9例であった．平均年齢はA群80.4（72～88）歳，B群67.9（60～77）歳とA群のほうが有意に高齢であった．経過観察期間はA群16.4（6～42）か月，B群12.5（6～21）か月，外固定期間はA群11.5（0～14）日，B群12.5（0～28）日といずれも有意差を認めなかった．橈骨遠位端骨折の骨折型，尺骨遠位端骨折の骨折型ともに有意差は認めなかった(表1)．

X線学的評価について，A群では橈骨は全例骨癒合し，手根骨尺側偏位を生じた例は認めなかった．RIは術直後25.2±4.8°，最終診察時24.6±4.8°（p＝0.23），VTは術直後10.4±6.5°，最終診察時11.0±6.9°（p＝0.39）といずれも有意な矯正損失は生じず，整復位は良好に維持されていた（図2）．B群でも橈骨，尺骨ともに全例骨癒合し，RIは術直後23.2±5.5°，最終診察時23.2±4.7°（p＝1.00），VTは術直後9.8±4.2°，最終診察時9.7±4.6°（p＝0.83），UVは術直後1.1±2.21mm，最終診察時1.5±2.0mm（p＝0.25）といずれも有意な矯正損失は生じず，整復位は良好に維持されていた（図3）．

術直後と最終診察時の矯正損失につきA群：B群で比較すると，VTは1.3±1.2°：1.2±0.6°（p＝0.58），RIは1.2±0.7°：1.5±1.2°（p＝0.72）と有意差は認めなかった（図4）．手関節可動域は掌屈57.2±10°：55±9.2°（p＝0.77），背屈60.6±8.5°：59.5±11.3°（p＝0.92），回内81.3±10.3°：74.1±12.6°（p＝0.2），回外86.3±4.4°：82.3±11.7°（p＝0.62）（A群：B群）といずれの可動域でも有意差は認めなかった(図5)．最終診察時の握力（健側比％）はA群63％，B群71％と両群間で有意差は認めなかった（p＝0.35）．最終診察時A群で尺骨断端部痛を訴えた症例はなかった．

日手会手関節機能評価法による治療成績はA群優8例，良1例，B群優10例，良1例（p＝1），平均スコアはA群86.1±7.4点，B群88.6±9.2点（p＝0.42）であった．斎藤の評価法ではA群優6例，良3例，B群優6例，良5例（p＝0.67）であり，いずれも良好な成績であり両群に有意差は認めなかった．

【症例提示】

症例：78歳，女性．

現病歴：歩行中に転倒し受傷した．

検査所見：橈骨AO分類2R3A3型，尺骨Biyani分類4型の骨折を認めた（図6）．

手術所見：受傷3日目に橈骨は掌側ロッキングプレートを用いて固定し，尺骨頭は粉砕しており年齢と骨折型より尺骨頭切除術を行った（図7）．

術後経過：術後外固定は行わず，可動域訓練を開始した．10週で橈骨の癒合は得られ，X線評価では，術直後から最終診察時までの矯正損失は認めず整復位は良好に保たれており，手根骨尺側偏位は認めなかった．術後12か月での可動域は掌屈60°，背屈50°，回内80°，回外90°，握力は健側比62％だった．疼痛はなく，元通りの生活に復帰し，日手会手関節機能評価は95点で優，斎藤の評価でも優であり本

表1　症例の内訳

	A群	B群	p値
年齢（歳）	80.4(72～88)	67.9（60～77）	＜0.01
性別	女9	男2　女9	0.47
経過観察期間（か月）	16.4(6～42)	12.5（6～21）	0.65
外固定期間（日）	11.5(0～14)	12.5（0～28）	0.47
橈骨骨折型（AO分類）	A3:6例，C2:2例 C3:1例	A3:7例，C2:1例 C3:3例	0.67
尺骨骨折型（Biyani分類）	1型:1例，2型:5例 3型:2例，4型:1例	1型:4例，2型:3例 3型:3例，4型:1例	0.62

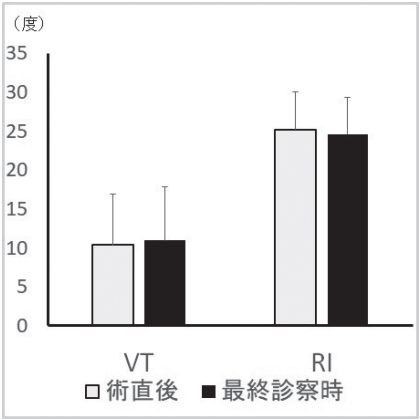

図２　X 線学的評価：A 群

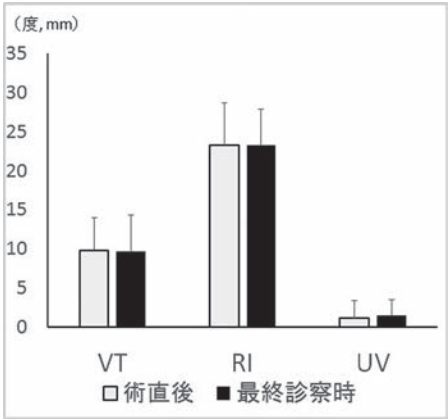

図３　X 線学的評価：B 群

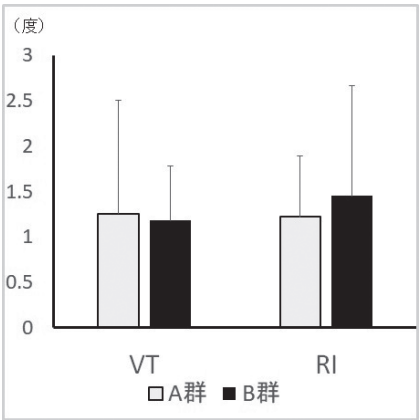

図４　X 線学的評価：術直後と最終診察時の矯正損失

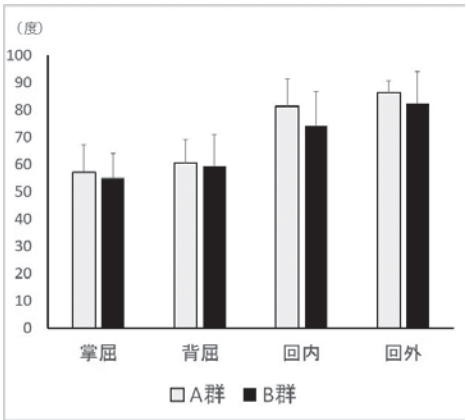

図５　臨床評価：可動域

人の満足度も高かった（図 8）.

【考　察】

橈骨遠位端骨折に合併した尺骨遠位端骨折の割合は，転位した橈骨遠位端骨折の 5.6-15.5％に生じるとされている．Cha ら[3] は，10 度以上の角状変形や前腕回内外で 50％以上の転位を伴う不安定性がある場合には手術を考慮すべきであるとしているが，粗鬆骨や粉砕例では強固な内固定はしばしば困難を伴う．橈骨遠位端骨折診療ガイドラインにおいても，合併する尺骨遠位端骨折に対しては内固定あるいは一期的切除を考慮してもよいが明確な推奨はできないとされており，治療法に関して一定の見解はない．

保存加療について，難波[4] は橈骨のみプレート固定し，尺骨遠位端骨折は外固定 2 週のみとした保存療法を行うことで良好な成績を報告している．Cha ら[3] は尺骨遠位端骨折の内固定群と保存療法群とで成績に差がなかったと報告している．このように保存加療において良好な成績が報告されてはいるものの，遠位橈尺関節の離開，架橋形成，変形癒合などの合併症も報告されている[4)5)]．

プレート固定についても良好な成績が報告されているが[2)6)]，関節内骨折である Biyani 分類 2，4 型に対しては尺骨頭骨折の固定にも限界があり，術後転位，偽関節，尺骨神経障害などの合併症も生じやすいと考えられる[7)]．

尺骨頭切除術について，米田ら[8)] や後藤ら[9)] は，高齢者の尺骨遠位端骨折に対し尺骨頭切除を行っても骨接合と同等の良好な結果であったと報告している．尺骨頭切除術の問題点として，握力低下，手根

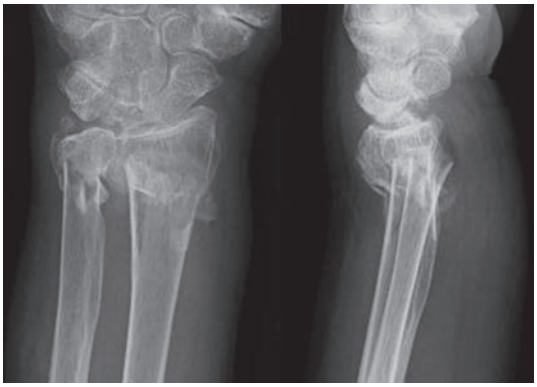

図 6　症例　受傷時単純 X 線像

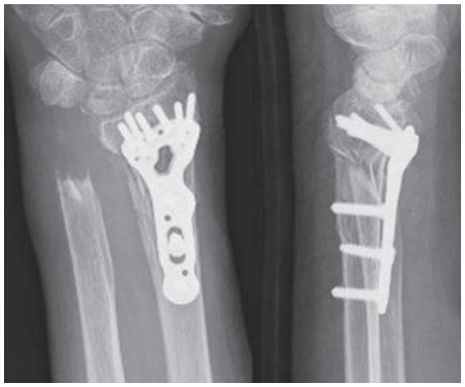

図 7　症例　術直後単純 X 線像

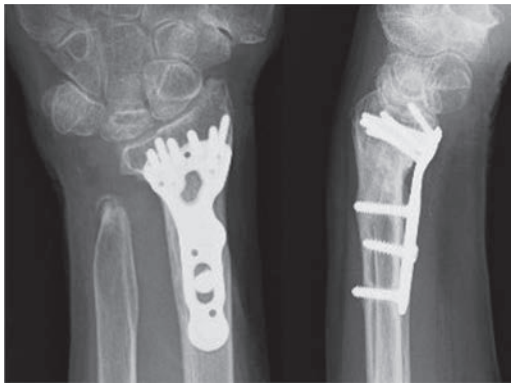

図 8　症例　術後 12 か月単純 X 線像

骨尺側偏位，尺骨断端部障害が指摘されているが，長期的にはこれらの問題点は改善するとされている[10]．

当院では，活動性の高い青壮年や Biyani 分類 1, 3 型などの比較的単純な骨折に対しては可能な限りプレート固定を行うが，高齢で活動性が低く，骨粗鬆症が強い粉砕例では尺骨頭切除術を施行し良好な成績を得た．尺骨頭切除術は手技が比較的容易であり患者満足度も高く，適応を絞れば高齢者で強固な内固定が困難な尺骨遠位端骨折に対して有用な選択肢である．

【まとめ】

1．橈尺骨遠位端骨折について，尺骨頭切除術と尺骨プレート固定術の治療成績を比較検討した．

2．X 線評価および臨床評価はいずれも良好な結果が得られた．

3．高齢者に対する尺骨頭切除術は骨脆弱性の強い症例，粉砕症例では有用な治療法である．

【利益相反の開示】

本研究発表に関連し，開示すべき COI 関係にある企業等はありません．

【文　献】

1）Biyani A, et al. Fractures of the distal radius and ulna. J Hand Surg Br 20: 357-364, 1995.
2）瀧川直秀ほか．橈骨遠位端骨折に合併する尺骨遠位端骨折に対するプレート固定の治療成績．骨折 34: 33-36, 2012.
3）Cha SM, et al. Treatment of unstable distal ulna fractures associated with distal radius fractures in patients 65 years and older. J Hand Surg Am 37: 2481-2487, 2012.
4）難波次郎．高齢者橈骨遠位端骨折に合併した尺骨頭骨折に ORIF は必要か？　骨折 29: 680-683, 2007.
5）葉梨大輔ほか．橈尺骨遠位端骨折の治療における尺骨内固定の必要性に関する検討．日手会誌 22: 712-716, 2005.
6）福田祥二ほか．橈尺骨遠位端骨折の治療経験　尺骨遠位端骨折に内固定を行う立場から．骨折 32: 468-471, 2010.
7）小松太一ほか．橈骨遠位端骨折に合併した尺骨遠位端骨折に対する掌側ロッキングプレートを用いた治療成績．骨折 39: 815-818, 2017.
8）米田英正ほか．橈骨遠位端骨折に合併する尺骨遠位端骨折の治療法―尺骨頭切除と尺骨骨接合―．日手会誌 25: 83-87, 2008.
9）後藤真一ほか．高齢者の橈骨遠位端骨折に合併した尺骨遠位端骨折に対する一期的尺骨頭切除術．日手会誌 27: 47-51, 2010.
10）高田治彦ほか．遠位橈尺関節症に対する Darrach 法の遠隔成績．日手会誌 15: 112-114, 1998.

日手会誌（J Jpn Soc Surg Hand），第 36 巻　第 4 号　458-463，2020

自由投稿論文

豆状三角関節障害に合併した小指屈筋腱皮下断裂の 2 例

辻　健太郎*，関口昌之*，大日方嘉行**，谷口慎治***，高松　諒*

Rupture of Flexor Digitorum Profundus of the Little Finger Due to Pisotriquetral Arthritis—A Report of Two Cases

Kentaro Tsuji*，Masayuki Sekiguchi*，Yoshiyuki Ohikata**，Shinji Taniguchi***，Ryo Takamatsu*

小指屈筋腱皮下断裂は，有鉤骨鉤骨折や関節リウマチが原因のことが多い．今回著者らは，比較的稀な豆状三角関節障害が原因で生じた小指屈筋腱皮下断裂の 2 例を経験したので報告する．症例 1 は 65 歳女性，左小指屈曲制限を主訴とした．主訴出現前から手掌尺側の疼痛としびれ感を自覚していたが，単純 X 線像で豆状三角関節の離開を認め，手術所見では軟骨の消失した三角骨関節面が露出し，小指深指屈筋腱（FDP）は断裂して浅指屈筋（FDS）は部分断裂していた．豆状骨を摘出し，小指 FDP を長掌筋腱（PL）で再建した．症例 2 は 81 歳女性，左小指屈曲制限を主訴とした．主訴出現前から手掌尺側部痛を自覚していた．単純 X 線像で豆状三角関節の変形性変化がみられ，手術所見では軟骨が欠損した三角骨関節面が露出し，小指 FDP は断裂し FDS は部分断裂していた．豆状三角関節をスーチャーアンカーで固定し，両骨間を周囲組織で被覆した．FDP は PL にて再建した．2 例とも T 字杖の柄による手掌尺側への繰り返される荷重負荷で豆状三角骨関節が破綻し，同関節に小指屈筋腱が圧排され続けたために皮下断裂が生じたと考えられた．

【緒　言】

小指屈筋腱皮下断裂は比較的稀な疾患であるが，一般的に，有鉤骨鉤骨折[1]や関節リウマチ[2]が原因で生じることが多い．小指屈筋腱は，有鉤骨鉤が滑車として作用しているため，その解剖学的な特性から，屈筋腱皮下断裂が，豆状三角関節障害で生じることは比較的稀である．今回著者らは，長期間の T 字杖歩行により，繰り返される手掌尺側への荷重負荷が原因と考えられた豆状三角関節障害に合併した小指屈筋腱皮下断裂を生じた 2 例を経験したので報告する．

【対象と方法】

症例 1：65 歳，女性．

主訴：左小指屈曲制限

現病歴：両側の膝関節の疼痛と不安定感のため，62 歳時から，左側の T 字杖にたよって歩行をしていた．半年前から杖歩行時に，左手掌尺側近位の疼痛と尺骨神経支配領域のしびれ感を自覚していたが，外傷なく突然左小指の屈曲制限が出現し，当科受診となった．

既往歴：62 歳発症の関節リウマチ．変形性膝関節症のため 64 歳時に左側，65 歳時に右側の人工膝関節置換術を受けた．

身体所見：豆状三角骨間の圧痛は認めなかった．自動可動域（伸展/屈曲）は，左小指 MP 関節 0/90°，PIP 関節 -10/10°，DIP 関節 0/0° であった（図 1a）．左手掌尺側に知覚障害を認めたが，手背には存在しなかった．また，尺骨神経領域の手内筋筋力低下は認めなかった．

検査所見：単純 X 線像にて，関節リウマチによる環指・小指 PIP 関節に関節破壊と変形性関節症変化の合併，その他手指 DIP 関節や母指 CM 関節の変形性関節症性変化を認めた．豆状三角関節の変性

受理日　2019/09/03
*東邦大学　医学部　整形外科教室（大森）　〒143-8541　東京都大田区大森西 6-11-1
**大森赤十字病院
***東邦大学　医学部　整形外科教室（佐倉）

と離開を認めた（図 1b）．手根管撮影にて，有鉤骨鉤骨折や不整像は認めなかった（図 1c）．手術時の X 線透視撮影にて，豆状骨は尺側手根屈筋腱の動きに合わせて容易に脱臼し，豆状三角骨間の不安定性を認めた．

小指屈筋腱皮下断裂に対して，手術を施行した．また，Guyon 管症候群を合併し，津下・山河分類 3 型[3] と診断し，Guyon 管開放術および尺骨神経剥離術を併せて施行した．

手術所見：三角骨関節面は露出し，軟骨は完全に欠損していた（図 2a）．また，豆鉤靭帯とともに，豆中手靭帯は完全に破綻していた．小指外転筋と尺側手根屈筋腱を剥離し，豆状骨を摘出した．豆状骨は骨棘を形成していた（図 2b）．小指外転筋と尺側手根屈筋腱の豆状骨付着部を三角骨にスーチャーアンカーで縫着し，三角骨が露出しないよう，周囲組織で被覆した．小指屈筋腱の腱鞘に，軽度滑膜の増生を認めた．小指深指屈筋腱の末梢側断端は，瘢痕化しており，切除後新鮮化したが，牽引すると豆状三角障害の高位に一致し，同部位での断裂と考えら

図 1　症例 1　初診時　a）診察時，小指 PIP・DIP 関節に屈曲制限を認める．b）単純 X 線像：関節リウマチによる環指・小指の PIP 関節に関節破壊を認める．豆状三角関節の変性と離開を認める．c）手根管撮影：有鉤骨鉤に変形，骨折は認めない．

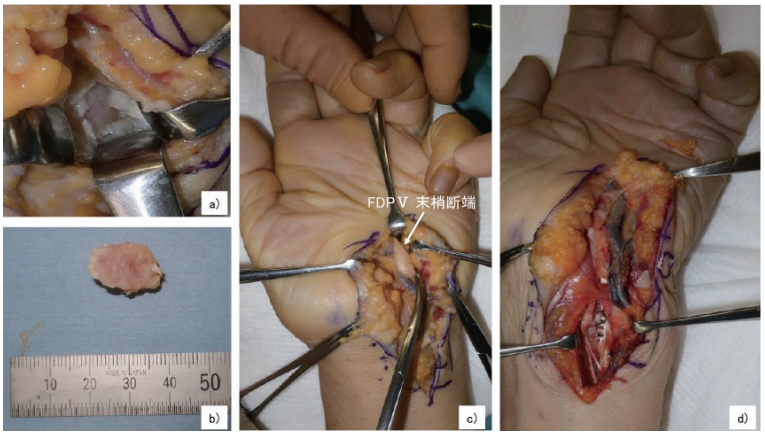

図 2　手術所見　a）豆鉤靭帯と関節包は完全に破綻している．三角骨関節面は露出し，軟骨は完全に欠損している．b）摘出した豆状骨．関節面は，不整で軟骨が消失している．c）小指 FDP の末梢側断端は，瘢痕化して膨化している．d）長掌筋腱を用いた，bridge graft を施行．

図 3　術後 3.5 か月 TAM は，170°（健側 210°）であり，%TAM は 80 である．

れた（図 2c）．断裂中枢端を十分に牽引した後に，長掌筋腱を用いた，bridge graft をやや強めの緊張度で両端とも各 2 回の interlacing suture を施行した（図 2d）．

病理所見：腱断裂部には，小血管周囲優位に軽度の小リンパ球，組織球を主とする炎症細胞浸潤を認めたが，活動性炎症所見は目立たなかった．滑膜組織は，滑膜上皮の軽度増生と間質組織には線維化，軽度の小リンパ球，組織球を主とする炎症細胞浸潤を認めたが，活動性炎症所見は目立たなかった．

以上から，関節リウマチによる腱の脆弱性に加え，断裂部の瘢痕化が高度であったことから，豆状三角骨障害により，慢性的に小指屈筋腱に負荷が加わり，徐々に小指屈筋腱皮下断裂が生じ，完全断裂に至ったと考えた．

術後経過：伸展制限のため，前腕から手尖まで 2 週間外固定し，外固定内で積極的に手指の Isometric exercise 等を行った．外固定除去後から環指・小指は buddy taping で，自動運動を許可した．杖歩行時は，T 字杖の柄に柔らかいパッドを装着し，杖使用を許可した．術後約 3.5 か月の現在，自動可動域（伸展/屈曲）は，左小指 PIP 関節 -10/65°，DIP 関節 -5/55° で，関節リウマチによる関節破壊のため，屈曲制限を軽度認めるも，日手会 %TAM（Total Active Motion）は 80 と good であり，日常生活に支障はない（図 3）．

症例 2：81 歳，女性．

主訴：左小指屈曲制限

現病歴：2016 年 12 月から，特に誘因なく，左手掌尺側部痛と尺骨神経支配領域のしびれが出現し，2 週間後に，左小指の屈曲制限を自覚したため，当院受診となった．

既往歴：小児麻痺（左下肢麻痺）両側に T 字杖を使用し，長期間杖にたよった歩行をしていた．

身体所見：左手掌豆状三角関節に一致して圧痛を認めた．自動可動域（伸展/屈曲）は，左小指 MP 関節 0/90°，PIP 関節 -10/15°，DIP 関節 0/0° であった（図 4a）．Guyon 管での Tinel sign は陽性であ

図 4　症例 2　初診時　a）診察時，小指 PIP・DIP 関節に屈曲制限を認める．b）単純 X 線像：豆状三角関節の関節裂隙狭小化と石灰化像を認める．c）CT 画像で，豆状三角関節の変形性変化を認める．

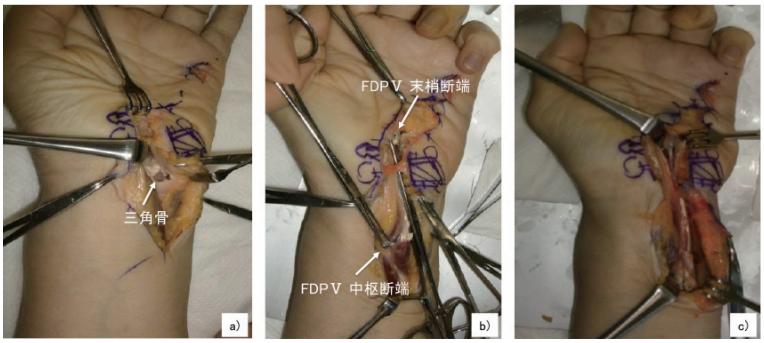

図 5　手術所見　a) 三角骨関節面の関節包は断裂し，関節面は露出している．b) 断裂腱の末梢側断端は，瘢痕化して膨化しており，中枢断端は前腕遠位の位置に存在する．c) 長掌筋腱を用いた，bridge graft を施行．

図 6　術後 8 か月 TAM は，170°（健側 230°）であり，%TAM は 87 である．

った．左手掌尺側に知覚障害が生じていたが，手背にはなかった．尺骨神経領域の手内筋筋力低下は認めなかった．

検査所見：単純 X 線像，CT 画像で，豆状三角関節の関節裂隙狭小化と石灰化像を認めた（図 4b, c）．

症例 1 と同様に，小指屈筋腱皮下断裂に対して，手術を施行した．また，Guyon 管症候群を合併し，津下・山河分類 3 型[3] と診断し，Guyon 管開放術および尺骨神経剥離術を併せて施行した．

手術所見：三角骨関節面の関節包は断裂し，関節面が露出していた（図 5a）．豆鉤靭帯は断裂していたが，豆中手靭帯の破綻は認めなかった．豆中手靭帯が連続していたため豆状骨は切除せず，豆状三角関節の関節面を新鮮化し，スーチャーアンカーを三角骨に刺入して豆状骨三角骨間の骨癒合を目指し，関節固定術を行った．周囲の瘢痕組織とさらに隣接する骨膜表層を剥離反転して，両骨間を被覆し，関節包を再建した．断裂腱の末梢側断端は，瘢痕化していたが牽引すると豆状三角障害部に一致して，中枢断端は，前腕遠位の位置に存在していた（図 5b）．症例 1 と同様に長掌筋腱を用いた，bridge graft をやや強めの緊張度で両端とも各 2 回の interlacing suture を施行した（図 5c）．

以上から，末梢断裂端が豆状三角関節高位に一致することから豆状三角関節障害による小指屈筋腱皮下断裂と診断した．

術後経過：外固定，可動域訓練は症例 1 と同様に施行した．術後約 8 か月，自動可動域（伸展/屈曲）は，左小指 PIP 関節 -5/90°，DIP 関節 -5/30° で，Heberden 結節による DIP 屈曲制限を認めるも，日手会 %TAM は 87 と good であり，日常生活に支障はない（図 6）．

【考　察】

小指屈筋腱皮下断裂を生じうる疾患として，有鉤骨鉤骨折・偽関節[1]，関節リウマチ[2]，豆状三角関節障害[4] などが報告されている．その他，頻度は少ないものの基礎疾患のないものでも生じ，腱走行変異を伴う過伸展外傷[5] や高齢に伴う腱の変性によるものなどが挙げられる．豆状三角関節障害による小指屈筋腱皮下断裂は，比較的稀な疾患であり，報告例は，著者らが渉猟し得た限り，自験例を含めて 6 件 8 例であった．発症年齢は平均 71.8 歳（59 ～82 歳）であった．性別は，男性 1 例，女性 7 例

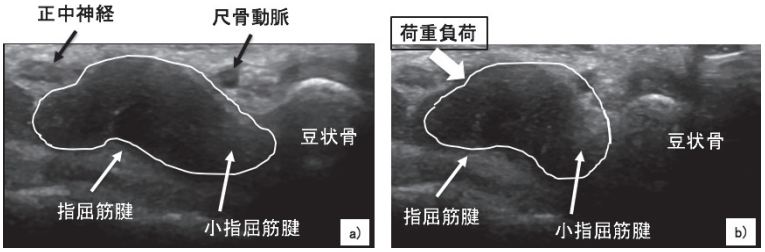

図 7　超音波画像　a）正常手関節掌側の短軸像　b）T字杖の柄による荷重負荷時には，小指屈筋腱は豆状骨と豆状三角関節へ圧排される．太白矢印：荷重負荷を示す．

と女性に多かった．発生原因は，T字杖の使用が3例，加齢が2例，ボーリングによる手の酷使が1例であり，明確ではないが，仕事が1例，家事が1例であった．豆状三角関節障害の発生機序について，T字杖にたよった歩行では，手関節の背・尺屈と尺側指の強い屈曲を要し，小指球部は杖の柄により強く圧迫を受ける[6]．また，豆状三角関節の動態について，山口らは，豆状骨は手関節背屈や握り動作に伴い遠位に移動しつつ三角骨を圧迫し，豆状三角関節面に負荷が生じて，関節症性変化や関節包の断裂が生じると報告した[7]．症例1は，左膝の高度外反変形を伴うwindsept deformityであり，症例2は，小児麻痺による左下肢麻痺であったことから，2例とも長期に渡りT字杖にたよった歩行を余儀なくされたために，T字杖の柄の部分に大きな荷重負荷が繰り返し加わったと推察された．以上から，T字杖の柄による手掌近位尺側への繰り返される荷重負荷により，豆状三角関節の破断が生じたと考えられた．長期に渡り杖歩行を要す方で，手掌尺側部に自発痛や圧痛を認め，画像上，豆状三角関節に関節症性変化を生じている場合には，豆状三角関節障害を考慮するべきである．また，小指屈筋腱は，有鉤骨鉤が滑車として作用し，有鉤骨鉤橈側で走行を変える．その走行から他の腱よりも負担がかかりやすく，有鉤骨鉤骨折や関節リウマチによる骨破壊で，小指屈筋腱断裂の発生原因になる．本来，小指屈筋腱の走行は，豆状三角関節には接していないが，T字杖の柄への荷重負荷を健常者で再現すると，小指屈筋腱は豆状骨と豆状三角関節へ圧排されることが超音波画像で確認された（図7）．これまでに超音波を用いて，T字杖使用時の小指屈筋腱の走行と豆状三角関節を観察した報告はない．繰り返される荷重負荷により，豆状三角関節が破綻した結果，同部位へ小指深指屈筋腱が，次いで浅指屈筋腱が圧排されて小指屈筋腱の皮下断裂が生じたと考えられた．症例1では手術中の透視撮影で，豆状骨の高度な不安定性を認めたことや豆鉤および豆中手靭帯と関節包の破綻を認めたため，修復不可能と判断し，豆状骨は摘出した．Carrollらは，67例の外傷後の豆状骨部の疼痛に摘出術を行ったところ，筋力低下や可動域制限を生じなかったと報告した[8]．一方で，KevinらやBrandonらは，関節固定と切除を比べた報告で，関節固定を推奨している[9)10]．今回の症例も含め，過去に経験した豆状三角関節障害で豆状骨を摘出した症例でも，近位手根列の不安定性，握力の低下，手関節掌屈の筋力低下などの合併症は生じていない．症例2は，術中での豆状骨の大きな不安定性は認めず，豆中手靭帯が残存していたことから，豆状三角関節をスーチャーアンカーを用いて固定し，周囲軟部組織で関節包を修復した．しかし，患者は高齢であり，今後も杖を使った生活をしていくことから，同関節の再度の破綻の可能性もあるため，今後も注意深い経過観察が必要である．慢性刺激による屈筋腱皮下断裂では，端端縫合が不能なことが多く，端側縫合，腱移行，腱移植などが選択される．筆者らの症例では，断端部両端の変性が広範囲かつ高度であったことから，長掌筋腱を用いたbrige graftを施行し，良好な成績が得られた．

【まとめ】

1．豆状三角関節障害に合併した小指屈筋腱皮下断裂の比較的稀な2例を経験した．

2．T字杖の柄による手掌近位尺側への荷重負荷により，緊張した小指屈筋腱が豆状骨・豆状三角関節へ圧排されることが，超音波画像で確認された．

3．T字杖使用による手掌尺側への繰り返される

荷重負荷は，豆状三角関節に関節症変化をきたし，緊張した小指屈筋腱が圧排されることで，腱損傷や皮下断裂を生じる可能性があると考えられた．

【利益相反の開示】

本研究発表に関連し，開示すべき COI 関係にある企業等はありません．

【文　献】

1）江川常一ほか．有鉤骨鉤骨折による深指屈筋腱二次的断裂の症例．整形外科 33: 1624-1626, 1982.
2）Boyes JH, et al. Flexor-tendon ruptures in the forearm and hand. J Bone Joint Surg Am 42: 637-646, 1960.
3）津下健哉ほか．Ulnar tunnel syndrome の 3 例．中部整災誌 10: 203-206, 1967.
4）浅井宣樹ほか．豆状三角骨関節症による発生した小指屈筋腱皮下断裂の治療経験．日手会誌 31: 146-149, 2014.
5）Davis C, et al. Spontaneous flexor tendon rupture in the palm；the role of variation of tendon anatomy. J Hand Surg Am 28: 149-152, 2003.
6）宮内 晃ほか．浅指屈筋腱が欠損し豆状三角骨関節の変性に合併した小指深指屈筋腱皮下断裂の 1 例．臨整外 37: 635-638, 2002.
7）山口哲史ほか．豆状三角関節―解剖とその動き―．日手会誌 9: 25-28, 1992.
8）Carroll R, E, et al. Dysfunction of the pisotriquetral joint. Treatment by excision of the pisoform. J Hand Surg Am 10: 703-707, 1985.
9）Kevin D, et al. Effect of Pisiform Excision or Pisotriquetral arthrodesis as a Treatment for Pisotriquetral Arthritis: A Biomechanical study. J Hand Surg Am 38: 1913-1918, 2013.
10）Brandon S, et al. Management of pisotriquetral Instability. J Hand Surg Am 43: 54-60, 2017.

日手会誌（J Jpn Soc Surg Hand），第 36 巻　第 4 号　464-468，2020

Zone 1 と zone 2 の屈筋腱断裂の治療成績と成績不良因子の検討

草野　望*，白瀬統星*，小泉裕昭**

Outcomes of Flexor Tendon Repairs in Zones 1 and 2

Nozomu Kusano*，Subaru Shirase*，Hiroaki Koizumi**

Zone 1 と zone 2 の屈筋腱断裂に対し triple looped suture 法で縫合し早期自動運動療法を行った．術後約 6 か月で評価が可能であった 34 例 35 指の IP 関節の total active motion の平均は zone 1 で 157.8°，zone 2 で 155.4° であり両者に有意差はなかった．再断裂例は無かった．Strickland 評価では excellent 30 指，good 3 指，fair 2 指，zone 1 の 19 指に対する Moiemen & Elliot 評価では excellent 10 指，good 6 指，fair 3 指であった．また伸展制限は DIP 関節では zone 1 の方が，PIP 関節では zone 2 の方が大きかった．Excellent とそれ未満を分ける因子は Strickland 評価では認めず，Moiemen & Elliot 評価では隣接輪状滑車切離数 2 以上であった．

【緒　言】

手指屈筋腱断裂の治療成績は，縫合強度の大きい縫合法と早期自動運動療法により格段に向上した[1)2)]．しかし中には成績不良例も存在する．成績不良因子として小指や zone 1 罹患，浅指屈筋腱断裂の有無などが報告されている[3)4)5)6)7)]．本研究では当科での zone 1 と zone 2 の治療成績を報告するとともに，成績不良因子を検討した．

【対象と方法】

1994 から 2017 年までに加療した zone 1 と zone 2 の深指屈筋（以下 FDP）腱完全断裂のうち 15 歳以上の症例は 51 例（53 指）で，骨折，両側指動脈断裂を合併する症例を除外すると 46 例（48 指）であった．このうち術後に早期自動運動療法を行った症例は 42 例（43 指）であった．この 42 例中，triple looped suture 法で縫合し，縫合後約 6（5 から 9）か月の時点で評価が可能であった 34 例（35 指）を対象とした．男性 29 例（30 指），女性 5 例（5 指），患指は示指 8 指，中指 9 指，環指 7 指，小指 11 指，鋭的損傷は 17 指，鈍的損傷は 18 指であった．手術時平均年令は 36.1（19～63）歳で，受傷から手術までの平均日数は 3.3（0～12）日であった．Zone 1 は 19 指，zone 2 は 16 指であった．なお zone 1 と zone 2 の境界は A4 pulley 遠位端とした．浅指屈筋（以下 FDS）腱断裂は 13 指で，10 指が完全断裂，3 指が不全断裂であった．指神経断裂は 12 指で，橈側が 7 指，尺側が 3 指，両側が 2 指であった．

縫合法

FDP 腱に対しては 4-0 ループ針（ナイロン単糸）を用い，triple looped suture（TLS）法を行なった（図 1, 2）[8)9)]．また末節骨付着部断裂に対しては TLS 変法を行なった（図 3）．

補助縫合は zone 1 では掌側連続縫合を 17 指，全周性連続縫合を 1 指，8 字縫合を 1 指に行い，zone 2 では掌側連続縫合を 2 指，掌側 reverse cross-stitch（以下 RCS）法[10)] を 1 指，全周性連続縫合を 10 指，全周性 cross-stitch 法を 1 指，全周性 RCS 法を 2 指に行った．縫合糸はナイロン単糸を用い，5-0 糸と 6-0 糸を，zone 1 では各々7 指と 12 指に，zone 2 では 10 指と 6 指に用いた．

FDS 腱の縫合法は損傷状態と部位を加味し選択した（表 1）．なお FDS 腱を切除した症例はなかった．FDS 腱の補助縫合は断裂部が腱裂孔の近位の 2 指に全周性連続縫合を，chiasma 部の 2 指に連続縫合を，また chiasma より遠位の 3 指に掌側連続縫

受理日　2019/09/02
*富永草野病院整形外科　〒955-0046　新潟県三条市興野 2-2-25
**富永草野病院リハビリテーション科

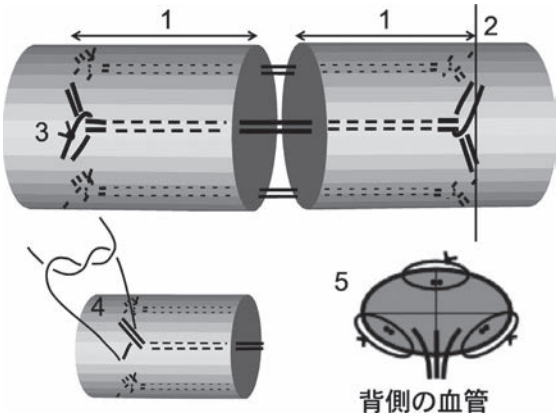

図 1　Triple looped suture 法
1. 腱把持部は断端から 5 から 10mm の部位．2. 各把持部は断端から等距離が原則．3. 腱束把持のため腱長軸と直角に針を刺入．4. 縫合糸が 2 重になるように結節部を作成する．5. 背側よりに縫合糸をかけ，tension band 効果を得る．

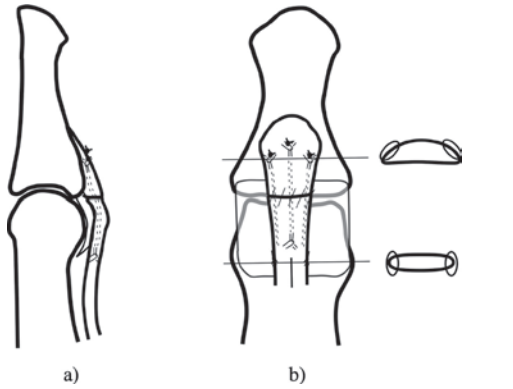

図 2　Triple looped suture 法（付着部近傍断裂）
a）腱把持部は腱遠位では 3 縫合糸とも掌側に，腱近位では両外側，掌側に縫合糸をかける．b）各縫合糸の糸長は縫合強度が最も大きくなるように等しくする[9]．

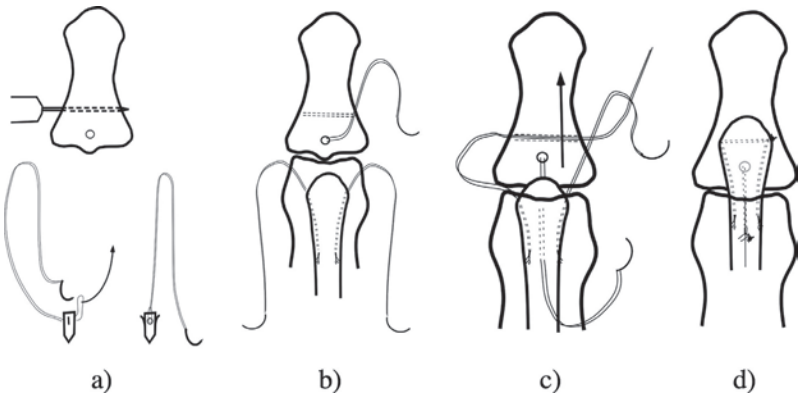

図 3　付着部断裂に対する triple looped suture 変法
a）末節骨近位に横断する骨孔を開ける．また bone anchor の縫合糸を 4-0 ナイロンループ単糸に替える．b）中央の縫合に bone anchor を用いる．両外側に津下法を行うが，腱把持部は外側とする．c）d）両外側の縫合糸は一方の縫合糸を末節骨骨孔を貫通させた後，他方の縫合糸と結節を作成する．

表 1　FDS 腱損傷状況・部位と縫合法

		損傷部		
		腱裂孔の近位	chiasma	chiasmaの遠位
FDS 断裂	完全(10指)	2 (TLS2指)	1 (DLS)	7 (TLS4指, 放置3指)
	不全(3指)	0	1 (津下)	2 (8字縫合1指, 放置1指)

TLS: triple looped suture法　DLS: double looped suture法

合を行った．

早期自動運動療法

術翌日から手関節0から10°掌屈位，MP関節30から70°屈曲位とした背側装具装着下にisometric exercise（place and hold法）を行い，術後3日からisotonic exerciseを追加した．4指にゴム牽引を行う早期他動運動療法を2014年までの24指に併用したが，2015年以降の11指には併用せず，安静時に屈曲位でフェルト地のバンドで固定をした．また2015年以降は夜間にMP関節を60から75°屈曲位，PIPとDIP関節を伸展位とした固定装具を用いた．術後21日経過後に装具内での自動運動を許可し，42日経過後に装具を除去，夜間はさらに2週間装具を継続した．強い握り動作は12週経過後に許可した．

評価

1. Original Strickland評価（以下Strickland評価）

Zone 1とzone 2の35指を対象とした．同評価では両IP関節のtotal active motion（TAM）が150°以上または健側比85%以上をexcellent，125°から149°または70%から84%をgood，90°から124°または50%から69%をfair，90°未満または50%未満をpoorとする．

2. Moiemen & Elliot評価

Zone 1の19指を対象とした．本評価はDIP関節のみのactive motion（AM）で評価し，62°以上または健側比85%以上をexcellent，51°から61°または70%から84%をgood，37°から50°または50%から69%をfair，36°未満または50%未満をpoorとする．

3. 両評価のexcellentとexcellent未満を分ける因子

ロジスティック回帰分析を行った．P値が5%未満を有意差有りとした．なお切離腱鞘の記載の無いzone 1の1指を除外した．

1）Strickland評価

説明変数を，年齢（40歳以上，40歳未満），zone（zone 1，zone 2），患指，隣接する輪状滑車切離数（2以上，2未満）とした．隣接輪状滑車切離数が2以上の指はzone 1で7指，zone 2で4指であった．全切離した輪状滑車はzone 1でA5とA4滑車が6指，A5，A4とA3滑車が1指，zone 2では4指ともA4とA3滑車であった．隣接輪状滑車切離数が2以上の指を指別で見ると，示指4指，中指1指，環指1指，小指5指であった．一方，隣接輪状滑車切離数が2未満の指は23指で，全切離を要した滑車をzone別に見ると，zone 1ではA5滑車が8指，A4滑車が3指，zone 2ではA4滑車が5指，A3滑車が4指であった．

2）Moiemen & Elliot評価

説明変数を年齢（40歳以上，40歳未満），患指，隣接輪状滑車切離数（2以上，2未満）とした．

【結　果】

再断裂例は無かった．IP関節のTAMはzone 1とzone 2で平均156.7°で，zone 1のみでは157.8°，zone 2のみでは155.4°であり，両者に有意差を認めなかった．また両IP関節の伸展角の総和および屈曲角の総和は，ともにzone 1とzone 2の間で有意差を認めなかった（表2）．

関節別にzone 1とzone 2を比較すると，PIP関節ではzone 2はzone 1より伸展制限角は有意に大きく，屈曲角とAMは有意に小さかった．DIP関節ではzone 1はzone 2より伸展角制限角のみ有意に大きかったが，屈曲角，AMは差を認めなかった（表2）．

Strickland評価ではexcellentが30指，goodが3指，fairが2指であった．Zone別ではzone 1はexcellentが17指，goodが2指であり，zone 2はexcellentが13指，goodが1指，fairが2指であった．

Moiemen & Elliot評価ではexcellentが10指，goodが6指，fairが3指であった．

Excellentとexcellent未満を分ける因子はStrickland評価では認められず，Moiemen & Elliot評価では隣接輪状滑車切離数2以上であった（表3）．

【考　察】

Zone 1の屈筋腱縫合では再断裂やDIP関節の可動域制限が生じやすい[4]．DIP関節のAMを評価した報告では，早期他動運動療法を行ったEvans，Gerbino，早期自動運動療法を行ったMoiemenらの報告がある[4)5)]．いずれもDIP関節のAMの平均は40°台であったが，本研究では58.2°と良好な結果が得られた．これは細く扁平な腱でも手技が容易にかつ正確に行え，早期自動運動療法に耐え得る縫合強度を持つtriple looped suture法を用いたためと考えている．Zone 2の成績も，早期自動運動療法を行い良好な成績が得られた過去の報告と比較して

表 2　自動可動域

	DIP+PIP			PIP			DIP		
	伸展	屈曲	TAM	伸展	屈曲	AM	伸展	屈曲	AM
Zone1（19指）	−10.1±11.4	167.9±14.7	157.8±17.5	−1.5±5.6	101.2±6.3	99.6±10.7	−8.6±8.6	66.7±12.1	58.2±12.6
Zone2（16指）	−9.0±10.2	166.0±9.4	155.4±21.2	−6.4±8.4	96.1±6.4	89.8±11.1	−2.6±3.5	68.3±15.8	65.7±16.2
P値	0.05<	0.05<	0.05<	0.049	0.027	0.01	0.01	0.05<	0.05<

表 3　ロジスティック回帰分析

目的因子	説明変数			単変量解析 (P値)	多変量解析 (P値)
Strickland評価 (34指) Excellentとそれ未満を分ける因子	年齢	40歳≦	<40歳	0.0586	ー
	Zone	Zone1	Zone2	0.648	ー
	患指	示指 中指 環指 小指		0.568	ー
	隣接輪状滑車切離数	2≦	<2	0.3	ー
Moiemen&Elliot評価(18指) Excellentとそれ未満を分ける因子	年齢	40歳≦	<40歳	0.294	ー
	患指	示指 中指 環指 小指		0.852	ー
	隣接輪状滑車切離数	2≦	<2	0.0498	ー

も同等の成績が得られた[1)2)]．

個別の関節の伸展制限に注目すると，本研究では DIP 関節の伸展制限は zone 1 の方が，PIP 関節の伸展制限は zone 2 の方が有意に大きかった．すなわち屈筋腱の損傷部位に近い関節の伸展は制限される傾向があった．原因としては腱と腱周囲組織との癒着が考えられる．一方，Moiemen & Elliot 評価では excellent と excellent 未満を分ける因子は，隣接する複数の輪状滑車の切離であった．また複数の輪状滑車の切離は腱が浮き上がり，トルクが増し屈曲優位になる可能性がある．伸展制限の一因が隣接する複数の輪状滑車の切離とすれば，より良い成績を得るには滑車の可及的温存が考えられる．ただしその際，屈筋腱の滑動制限に十分留意する必要がある．

小指は再断裂率が高く，他指より成績が劣り，伸展制限が生じ易いとされている[3)6)]．本研究では再断裂例は無く，Strickland 評価，Moiemen & Elliot 評価，伸展制限のいずれも評価においても小指と他指の間に差はなかった．

Zone 2 断裂の PIP 関節屈曲拘縮の要因として FDS 腱断裂，特に FDS 腱の chiasma 部断裂，FDS 腱の切除を指摘する報告がある[7)]．著者らの zone 2 断裂症例では FDS 腱の切除例は無く，chiasma 部断裂は 2 指で，ともに PIP 関節の屈曲拘縮は軽度であった．本研究では症例数が少なく FDS 腱断裂が PIP 関節の屈曲拘縮の要因となっているかは判断できなかった．

Moiemen & Elliot 評価では Strickland 評価と同様に数値と健側比が併記されている．本研究では数値と健側比で grade が異なる場合，高い grade を採用をした．もし数値のみで判断すると示指の評価が他指と比較し極めて厳しくなる．本研究症例の健側 DIP 関節 AM（平均±標準偏差°）は Moiemen らの結果とほぼ同様で，74.5±10.5°であった．指別に検討すると，示指は 62.8±8.2°で，中指の 78.0±8.4°，環指の 78.9±10.0°，小指の 77.5±7.9°に比較し有意に低値であった（$p<0.01$）．このため Moiemen & Elliot 評価では 62°以上の excellent となる症例は極めて少数となる．したがって数値と健側比で grade が異なる場合，高い grade を採用することが合理的である．

【まとめ】

1．Triple looped suture 法と早期自動運動療法は zone 2のみならず，zone 1でも良好な成績を示した．

2．DIP 関節の伸展制限は zone 1の方が大きく，PIP 関節の伸展制限は zone 2の方が大きかった．

3．Excellent と excellent 未満を分ける因子は Strickland 評価では認めず，Moiemen & Elliot 評価では隣接する複数の輪状滑車の切離であった．

【利益相反の開示】

本研究発表に関連し，開示すべき COI 関係にある企業等はありません．

【文　献】

1）Silfverskiöld KL, et al. Flexor Tendon Repair in Zone II with a New Suture Technique and an Early Mobilization Program Combining Passive and Active Motion. J Hand Surg Am 19: 53-60, 1994.
2）Osada D, et al. Flexor Tendon Repair in Zone II With 6-Strand Techniques and Early Active Mobilization. J Hand Surg Am 31: 987-992, 2006.
3）Trumble TE, et al. Zone-II Flexor Tendon Repair: a Randomized Prospective Trial of Active Place-and-hold Therapy Compared with Passive Motion Therapy. J Bone Joint Surg Am 92: 1381-1389, 2010.
4）Gerbino PG, et al. Complications Experienced in the Rehabilitation of Zone I Flexor Tendon Injuries with Dynamic Traction Splinting. J Hand Surg Am 16: 680-686, 1991.
5）Moiemen NS, et al. Primary Flexor Tendon Repair in Zone 1. J Hand Surg Br 25: 78-84, 2000.
6）Elliot D, et al. IFSSH Flexor Tendon Committee Report. J Hand Surg Eur 32: 346-356, 2007.
7）松澤翔太ほか．Zone II における深指屈筋腱損傷一次修復，早期自動運動療法後の PIP 関節屈曲拘縮の発生要因についての検討．日手会誌 30: 752-756, 2014.
8）Kusano N, et al. Experimental Study of Two New Flexor Tendon Suture Techniques for Postoperative Early Active Flexion Exercise. J Hand Surg Br 24: 152-156, 1999.
9）Okubo H, et al. Influence of Different Length of Core Suture Purchase between Each Suture Row on the Strength of Six-Strand tendon Repairs. Hand Surg 20: 19-24, 2015.
10）大久保宏貴ほか．屈筋腱断裂に対する Cross-Stitch 法と Cross-Stitch 変法（Reverse Cross-Stitch 法）の力学的特性．日手会誌 27: 795-797, 2011.

日手会誌（J Jpn Soc Surg Hand），第 36 巻　第 4 号　469-472，2020

Zone 1, 2 屈筋腱損傷に対する筋拘縮予防と早期自動運動療法

坂本相哲，土井一輝，服部泰典，林　洸太

Preventing Muscle Contracture and Early Active Mobilization after Flexor Tendon Repair in Zone 1 and 2

Sotetsu Sakamoto，Kazuteru Doi，Yasunori Hattori，Kota Hayashi

Zone 1, 2 屈筋腱縫合術後に筋伸張訓練をとりいれた早期自動運動療法を行った．筋拘縮予防に行った筋伸張訓練法は，深指屈筋腱（FDP）筋腹が共同筋である解剖学的特徴を利用して，損傷指のみを他動完全屈曲位に保持した状態で他指の他動完全伸展を行い，縫合部に緊張がかかることなく筋伸張を行う方法である．これにより最大伸展位を獲得しやすくなり，最大伸展位から自動屈曲運動を行うことで腱滑走距離を得る．FDP 断裂に腱縫合を行った 14 例 15 指に本後療法を行った．浅指屈筋腱（FDS）の完全断裂例は FDS 切除した．術後再断裂例はなく，%total active motion（TAM）は 89％で，Strickland 評価基準は 84％で，Excellent：8 指，Good：5 指，Fair：2 指であった．本法での筋伸張訓練は安全性が高く，近位指節（PIP）関節屈曲拘縮を予防し，自動屈曲訓練との併用で良好な滑走距離が得られる．ただし，示指 FDP においては中～小指 FDP から独立している筋線維の割合が多いため，訓練に注意を要する．

【緒　言】

屈筋腱縫合術後の後療法における重要点は，腱癒着と関節拘縮の予防である．これらを予防するため様々な訓練法が行われているが，いずれの訓練においても再断裂の危険回避のため縫合部の減張を保ちつつ訓練を行い，訓練以外では減張位で外固定を行う[1]．しかし，常に減張位であるがゆえに屈筋群の筋は常に短縮した状態であり，筋拘縮を生じて手指伸展制限の一因，ついては近位指節（PIP）関節屈曲拘縮の要因となりうる．

当院では筋拘縮予防に，深指屈筋腱（FDP）筋腹が共同筋となっている解剖学的特徴を利用した筋伸張訓練を早期自動運動療法とともに行っている．本稿においてその訓練方法と成績，有用性について報告する．

【対象と方法】

対象は 2007～2018 年に国際分類 Zone 1, 2 で FDP が完全断裂し，腱縫合後の後療法に早期自動運動療法と同時に筋伸張訓練を行った 14 例 15 指である．受傷後から手術までの期間は平均 0.4 日（0～2）で，受傷時平均年齢 36 歳（24～56）であり，男 10 例，女 4 例であった．Zone 1：6 指，Zone 2：9 指であり，損傷指は Zone 1 が示指 5 指，環指 1 指，Zone 2 が示指 1 指，中指 3 指，環指 1 指，小指 1 指，複数指損傷が 1 例 2 指（Zone 1 の示指と Zone 2 の中指）であった．浅指屈筋腱（FDS）同時損傷は 7 指で，完全断裂 6 指，部分断裂 1 指であり，合併損傷は片側指神経損傷 9 指，片側指動脈損傷 7 指，中節骨骨折 1 指であった．

腱縫合法は 14 指に津下法による 4-0 ナイロン糸での 4strand-core suture と，6-0 または 5-0 ナイロン糸での peritendinous suture（cross-stitch: 9, figure of eight: 4, running suture: 1）を行った．FDP 付着部損傷例の 1 指では pull-out 法で縫合固定した．FDS 完全断裂 6 指は FDS を切除し，部分断裂 1 指では形成した．腱縫合後の緊張と滑走を術中，閉創前に作業療法士と確認して共通見解を持つようにした．

受理日　2019/08/28
小郡第一総合病院　整形外科　〒754-0002　山口県山口市小郡下郷 862-3

後療法について述べる．訓練は術後 2 日目から開始した．Duran 法での単関節他動運動，徒手的に Kleinert 法に準じた他動指屈曲と自動指伸展，他動手関節掌背屈運動により腱滑走を得る synergistic wrist motion，他動手指屈曲後に自動で屈曲位保持を行う place and hold を順に行う[2]．これら 4 つの訓練で関節の柔軟性と幾らかの腱の滑走を得た後，筋拘縮予防に筋伸張訓練を行う．

筋伸張訓練は損傷指のみを他動完全屈曲位に保持した状態で，健常の他指を他動で完全伸展として，さらに，手関節を中間位まで他動伸展を行う．この肢位で 10 秒間保持する．FDP 筋腹は解剖学的に共同筋となっているため，この操作により縫合部に緊張をかけることなく深指屈筋がストレッチされる（図 1）．そして，最後に自動屈曲運動を行う．自動屈曲運動はまず手関節掌屈位での自然減張肢位から，健常指を含めた全指を共に遠位指節（DIP）関節，PIP 関節，中手指節（MP）関節，手関節の順に末梢関節から他動伸展していく（図 2）．全ての関節で 0°までの伸展を目指す．この際，腱滑走の抵抗，緊張に細心の注意を払い，抵抗があればそこまでとする．得られた伸展位から自動屈曲を行う．自動屈曲は 1 回の訓練に数回のみとする．

訓練以外は MP 関節 70°屈曲位，PIP 関節と DIP 関節は伸展位，手関節は 0～15°掌屈位でスプリント固定を行う．通常，MP 関節 70°屈曲位で PIP 関節は自然肢位で屈曲 20-30°となるが，装具内で PIP 関節，DIP 関節の自動伸展は許可した．術後 4 週までは常時，さらに術後 5～6 週までは夜間のみ装着を行った．力仕事は 12 週以後に許可した．これらの訓練を 4 週までは日に 1～2 回行った．

評価項目は最終観察時の %total active motion（TAM）と Strickland の評価基準[3]で評価し，合併症，術後 4 週と最終観察時の PIP 関節他動伸展角度について調査した．

【結　果】

経過観察期間は平均 6 か月（3-13）であった．最終観察時%TAM は全体平均 89%（65～100）であり，Zone 1：87%（75～96），Zone 2：90%（65～100）であった．Strickland の評価基準は全体平均 83.6%（51～97）で，Excellent：8 指，Good：5 指，Fair：2 指であり，Zone 1 では 82%（71～94），Excellent：2 指，Good：4 指，Zone 2 では 85%（51～97），Excellent：6 指，Good：1 指，Fair：2 指であった．再断裂，感染，complex regional pain syndrome（CRPS）

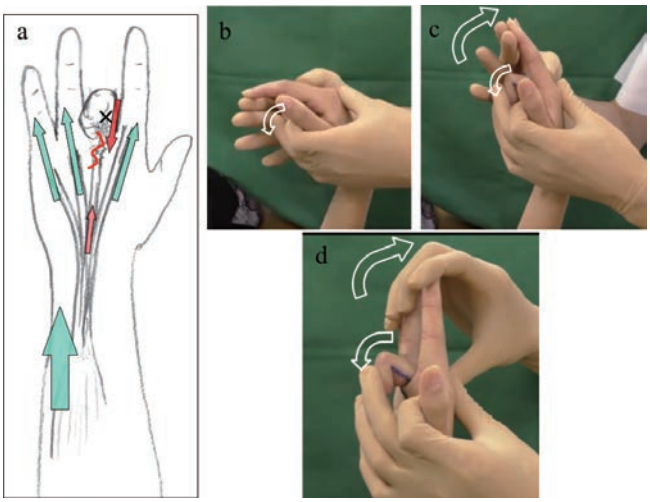

図 1　筋伸張訓練．a. 模式図．損傷指を屈曲位，健常指を伸展位にすることで縫合部に緊張がかかることなく筋ストレッチが行える．（中指損傷例．x：縫合部）　b. 減張位でまず損傷指を屈曲位で保持する．c. 損傷指を保持させた状態で健常指を伸展させていく．d. 健常指を完全に伸展させ，手関節も 0°まで伸展させる．

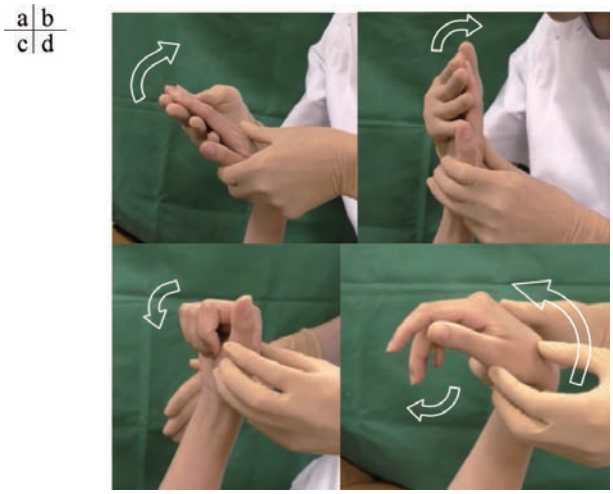

図 2　自動屈曲訓練．a. DIP 関節，PIP 関節，MP 関節，手関節と末梢の関節から順に伸展位としていく．b. 伸展位．c. 自動屈曲を指示する．d. 屈曲完了後すぐに力を抜かせると同時に手関節を掌屈させ減張位とする．

を生じた症例はなかったが，1 例に腱癒着を生じたため腱剥離術を行った．

PIP 関節他動伸展角度は術後 4 週時点で全体平均：-6.3°（30～0），Zone 1：-1.7°（-10～0），Zone 2：-9.4°（-30～0）であり，最終観察時で全体平均：-3.0°（-20～0），Zone 1：-1.7°（-5～0），Zone 2：-3.9°（-20～0）であった．

【考　察】

屈筋腱縫合術後に良好な成績を得るためには，如何に関節拘縮，腱癒着，腱再断裂を起こすことなく腱滑走を得るかが重要である．

屈筋腱縫合術後の DIP，PIP 関節の伸展制限は最終成績に影響し[4)5)]，さらには，術後 3，4 週時の PIP 関節伸展制限は成績不良因子となるため，早い段階からの伸展制限予防の重要性が報告[6)7)8)]されている．PIP 関節伸展制限の最大の要因は PIP 関節屈曲拘縮であるため，関節拘縮予防を目的とした訓練が行われているが，伸展制限の完全なる問題解決には至っていない[7)]．しかし，本研究においては筋伸張訓練を追加することで再断裂することなく PIP 拘縮を予防できた．

本訓練での減張肢位は鴇田ら[9)]，高橋ら[10)]が報告した tension reducing position であるが，これは安全な外固定肢位として報告された．外固定として常時固定を行うため結果的に筋拘縮の予防となるが，健常指の MP 関節伸展拘縮と損傷指の PIP 関節屈曲拘縮が危惧される．著者らは訓練以外の外固定は MP 屈曲位，IP 伸展位のスプリント固定として MP 関節伸展拘縮と PIP 関節屈曲拘縮を予防し，訓練時のみに tension reducing position をとり，筋ストレッチとして応用した．

他動伸展訓練が可能となる術後 8 週前後までに生じる筋拘縮自体は，訓練により容易に伸張されるため大きな問題ではない．しかし，腱縫合術後早期においては僅かな抵抗でも腱滑走の妨げとなるため，早い段階からの筋伸張訓練は筋拘縮による伸展方向への抵抗を低減させ，伸展制限の予防，さらには屈曲拘縮の予防に繋がる．

腱癒着予防においては，術後後療法で腱の滑走を得ることが重要である．Duran 法，Kleinert 法，synergistic wrist motion，place and hold といった従来の訓練法に加えて筋伸張訓練を行うことで柔軟性を得て，その後の他動伸展で腱縫合部を低い抵抗で末梢へ滑走させることができる．さらに，そこで得られた最大伸展位からの自動屈曲により最長の滑走距離を獲得することができる．

本法は FDP 共同筋により縫合部の減張が得られるが，さらに，虫様筋の起始部は腱縫合部の中枢に位置するため，本法を行うことで健常の隣接指の虫

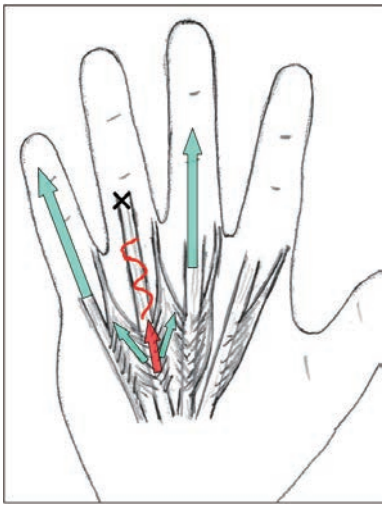

図 3 虫様筋による減張効果．損傷指に隣接の健常指の屈筋腱に起始する虫様筋により減張される．x：縫合部

様筋が損傷腱の中枢部を末梢へ引っ張り，縫合部は減張に働く利点もある（図 3）．ただし，示指 FDP においては中～小指 FDP から独立している筋線維の割合が多く，また，隣接の第 2 虫様筋は示指 FDP には起始していないため，本法での示指の訓練では安全性と効果が減弱することに注意する．

本研究の限界は症例数が少ないこと，筋伸張訓練を行っていない群との比較ができていない点である．

【まとめ】

筋伸張訓練は安全性が高く，伸展制限の予防に有用である．従来の訓練法に加えて筋伸張訓練と自動屈曲運動により滑走距離を獲得することが期待できる．

【利益相反の開示】

本研究発表に関連し，開示すべき COI 関係にある企業等はありません．

【文　献】

1） John GS, et al. Green's Operative Hand Surgery. 7th Edition. Philadelphia. Elsevier. pp 183-230, 2016.
2） Karen P, et al. Rehabilitation of the Hand and Upper Extremity. 6th Edition. Amsterdam. Elsevier. pp 457-478, 2011.
3） Strickland JW, et al. Digital function following flexor tendon repair in Zone II: a comparison of immobilization and controlled passive motion techniques. J Hand Surg Am 5: 537-543, 1980.
4） 森谷浩治ほか．吉津 1 法による腱縫合後に早期自動運動療法を施行した手指屈筋腱断裂症例の長期成績．日手会誌 29: 580-584, 2013.
5） 奥村修也ほか．Zone 2 屈筋腱損傷修復後の早期自動運動療法の成績．日手会誌 32: 28-31, 2015.
6） Silfverskiöld KL, et al. Factors affecting results after flexor tendon repair in zone II: a multivariate prospective analysis. J Hand Surg Am 18: 654-662, 1993.
7） 金城養典ほか．Zone II 屈筋腱損傷に対する早期自動運動療法―治療成績に影響を与える因子の検討―．日手会誌 30: 360-364, 2013.
8） 森谷浩治ほか．国際分類 zone II 遠位での手指屈筋腱損傷に対して A4 滑車切除と早期自動運動療法を施行した症例の検討．日手会誌 32: 32-36, 2015.
9） 鴇田征夫ほか．指屈筋腱損傷の修復と滑走に関する実験的研究（第 1 報）滑膜性腱鞘内における縫合腱の態度．日整会誌 48: 107-127, 1974.
10） 高橋正憲ほか．Tension-Reducing Position を応用した指屈筋腱修復術後の早期運動療法．日手会誌 16: 418-422, 1999.

日手会誌（J Jpn Soc Surg Hand），第 36 巻　第 4 号　473-475，2020

腱性母指槌指の検討

武光真志*，宇佐美　聡**，河原三四郎**，稲見浩平**

Mallet Thumb Injury: Our Experience of 8 Patients Treated with Surgery

Masashi Takemitsu*，Satoshi Usami**，Sanshiro Kawahara**，Kohei Inami**

極めて稀な外傷である非開放性腱性母指槌指について，当院で手術治療を行った 8 例を後ろ向きに調査した．術後成績は蟹江の評価基準で優が 6 例，可が 2 例と概ね良好であった．術前 MRI 検査で最大 8.5mm の腱の間隙が認められた．8 例中 7 例の断裂部は十分縫合可能な遠位断端を残しており，確実に腱の間隙を埋めることが可能であった．保存治療が可能な症例は存在するが，手術治療の確実性は大きな利点であり治療の第一選択となりうると考える．

【緒　言】

極めて稀な外傷である非開放性腱性母指槌指についてのまとまった症例報告は少ない．当院で手術治療を行った8例を後ろ向きに調査したので報告する．

【対象と方法】

2008 年 1 月から 2018 年 1 月までに当院で手術治療を行い，術後 3 か月以上経過観察が可能であった非開放性腱性母指槌指，8 例 8 指を対象とした．受傷時の年齢は 15～71 歳，平均 44.6 歳で男性 5 例，女性 3 例であった．受傷側は右 7 例，左 1 例．受傷機転は全例が過屈曲によるものであった．手術までの待機期間は 1～44 日，平均 10.9 日であった．主治医の判断で各種縫合法および術後 IP 関節一時固定が行われた（表 1）．これらの症例に対して術前に MRI 検査を行うことができた症例に関しては腱の間隙を測定した．最終診察時の IP 関節可動域，蟹江の評価基準による治療成績について調査した．

【結　果】

術前 MRI 検査では 3.0～8.5mm，平均 5.2mm の腱の間隙を認めた．最終診察時の IP 関節可動域は平均で伸展 3.6 度，屈曲 56 度，蟹江の評価基準では優 6 例，良 2 例であった（表 2）．

【症例提示】

65 歳，女性

主訴：右母指痛および IP 関節の自動伸展不可

現病歴：転倒し右母指を突き指し，IP 関節が過屈曲されて受傷した．右母指痛と IP 関節の自動伸展が不可能となったため当院を受診した．

検査所見：右母指 IP 関節は 50 度屈曲位となり自動伸展は不可能であった．単純 X 線で骨折は認めず，MRI 検査で長母指伸筋腱の断裂および 8.5mm の腱の間隙を認めた（図 1）．以上より非開放性腱性母指槌指と診断し，腱の間隙も認められることから手術治療を行った．

手術所見：母指 IP 関節直上を縦切開して腱断裂部を確認した．遠位腱断端が残存していたため，4-0nylon 糸で Kessler 法を並列で行い 4-strand とし，5-0nylon 糸による結節縫合を 2 か所追加した．IP 関節は Kirchner wire で一時固定を行った（図 2）．

術後経過：IP 関節固定を 5 週間行った後，夜間シーネ固定を 2 週間併用して可動域訓練を開始した．術後 6 か月の時点で伸展 5 度，屈曲 43 度で蟹江の評価基準では優であった．

【考　察】

腱非開放性腱性母指槌指は他指の槌指と比較する

受理日　2019/09/02
*白報会王子病院　整形外科　〒114-0002　東京都北区王子 2-14-13
**医療法人社団八九十会東京手の外科・スポーツ医学研究所　高月整形外科病院

表 1　症例一覧　患者背景，固定方法と期間

症例	年齢	性別	受傷側	待機期間（日）	縫合法	固定期間（週）
1	50	男	左	8	Pull-out+4/0 nylon mattress x 3	K-wire固定：4週
2	56	男	右	6	4/0 nylon x 4＋6/0 nylon running suture	シーネ固定：2週 +マレット装具：2週
3	71	女	右	3	5/0 nylon x 4	K-wire固定：6週
4	33	男	右	9	Jugger Knot® Soft Anchor 1.0 mm Mini + 5/0 nylon mattress x 4	なし
5	66	男	右	1	5/0 nylon mattress x 4	K-wire固定：2週 +夜間シーネ：2週
6	15	女	右	44	4/0 nylon Kessler + 5/0 nylon mattress x 2	K-wire固定：1週
7	65	女	右	8	4/0 nylon Kessler x 2 + 5/0 nylon mattress x 2	K-wire固定：5週 +夜間シーネ：2週
8	23	男	右	8	4/0 nylon running interlocking horizontal mattress suture	K-wire固定：1週 +シーネ固定：2週

表 2　結果一覧　術前 MRI と術後成績

症例	術前MRI（ギャップmm）	患側（伸展/屈曲）	健側（伸展/屈曲）	蟹江評価
1	—	0/80	0/80	優
2	—	0/56	0/76	優
3	—	-5/45	10/60	優
4	3.0	-2/60	0/80	優
5	—	15/50	外傷により 屈曲位55度で強直	良
6	5.0	16/72	25/80	優
7	8.5	5/43	30/60	良
8	4.4	0/45	10/60	優
平均	5.2	3.6/56		

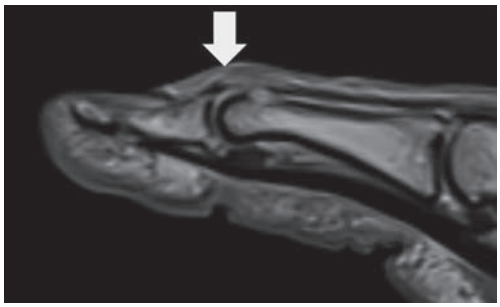

図 1　MRI 検査：⇒は断裂した伸筋腱の遠位断端を示す

と極めて稀な外傷である．母指が他指と比べて短いことや伸筋腱が分厚いことなどが原因とされている[1)2)]．1983 年に K.M.Dim らにより初めて腱性母指槌指に対する手術治療について報告された[3)]．1986 年には保存治療についての報告がいくつかあり，その後それぞれの治療法において良好な成績の報告が散見される[4)5)6)7)]．Abe らの保存治療群 10 例と手術治療群 16 例の systematic review で最終的な治療成績は有意差なく良好であるものの，IP 関節の固定期間において保存治療群は 9.5 週，手術治療群は 4.9 週と有意差を認め，手術治療群において明らかに固定期間の短縮が可能であると報告している[8)]．いずれの治療法においても腱性槌指の治療成績に影響する要素としてはいかに腱の間隙を埋めるかということが重要である．手術治療においては確実に間隙を埋めることができ，縫合強度を術中に確認できるためそれが固定期間の短縮に影響しているものと思われる．今回の 8 例のうち 1 例は母指掌側へ pull-out し固定しており，それ以外の 7 例は十分縫合が可能

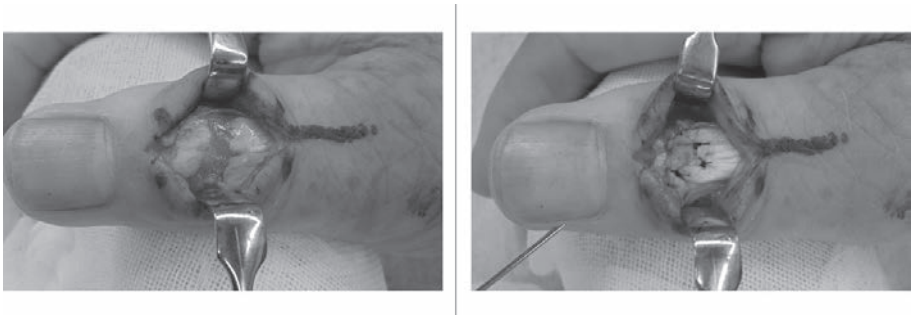

図２　術中所見：断裂部の縫合前（左）と縫合後（右）

な遠位断端の腱実質を残していた．他指の腱性槌指においては腱付着部での剥離が多いことを経験的に認知しているが，長母指伸筋腱は他指と比べると腱付着部の断面積が大きいため末節骨と強固に結合しており，腱付着部への応力が軽度となり腱付着部よりも腱実質部分の断裂が起きやすいのかもしれない．今回 MRI 検査が行えた症例で，最大 8.5mm の腱の間隙を認めた．Tabbal らの報告では MRI 検査で最大 14mm [9]，Arvanitakis らの報告では超音波検査で最大 17mm の腱の間隙を報告しており [10]，腱の近位への引き込みが重度な症例も存在していることがわかる．他指では腱自体が細く薄いため縫合が困難であることや引き込みが軽度であることから保存療法が第一選択となっているが，その際に過伸展位での固定において確実な腱の間隙の消失を確認することは困難である．母指の場合，腱の近位への引き込みが重度な症例が存在することから治療成績は不安定なものとなる．したがって保存治療が可能な症例は存在するが，手術治療における確実性は大きな利点であり，手術治療が第一選択となりうると考える．

【まとめ】

腱性母指槌指について，当院で手術治療を行った 8 例について検討を行った．

8 例中 7 例は十分縫合可能な遠位断端を残しており，確実に腱の間隙を埋め，強い縫合強度で縫合することが可能であり，手術成績は概ね良好であった．

【利益相反の開示】

本研究発表に関連し，開示すべき COI 関係にある企業等はありません．

【文　献】

1）Nishimura R, et al. Bony mallet thumb. Hand Surg 18: 107-109, 2013.
2）山田 高ほか．非開放性の mallet thumb の治療．日臨整外会誌 27: 1311-1314, 1992.
3）Din KM, et al. Mallet thumb. J Bone Joint Surg Br 65: 606-607, 1983.
4）Primiano GA, et al. Conservative treatment of 2 cases of mallet thumb. J Hand Surg 11: 233-235, 1986.
5）McCarten GM, et al. Treatment of mallet thumb. Aust NZ J Surg 56: 285-286, 1986.
6）Patel MR, et al. Conservative treatment of mallet thumb. J Hand Surg 11: 45-47, 1986.
7）Miura T, et al. Conservative treatment for a ruptured extensor tendon on the dorsum of the proximal phalanges of the thumb（mallet thumb）. J Hand Surg Am 11: 229-233, 1986.
8）Abe Y, et al. Closed mallet thumb injury: Our experience of 10 patients treated with surgery and a systematic review. J Plast Reconstr Aesthet Surg 69: 835-842, 2016.
9）Tabbal GN, et al. Closed mallet thumb injury: a review of the literature and case study of the use of magnetic resonance imaging in deciding treatment. Plast Reconstr Surg 124: 222-226, 2009.
10）Arvanitakis M, et al. Closed mallet thumb injury treated surgically: a case report. Case Reports Plast Surg Hand Surg 4: 27-29, 2017.

日手会誌（J Jpn Soc Surg Hand），第 36 巻　第 4 号　476-479，2020

Sauvé-Kapandji 法術後に伸筋腱皮下断裂を生じた 4 例 ―非断裂例との比較検討―

大原　建*，六角智之**，山田俊之**，村上賢一***，山崎貴弘*，松浦佑介*

Four Cases of Subcutaneous Extensor Tendons Rupture after Sauvé-Kapandji Procedure―Comparison with Unruptured Cases―

Takeru Ohara*，Tomoyuki Rokkaku**，Toshiyuki Yamada**，Kenichi Murakami***，Takahiro Yamazaki*，Yusuke Matsuura*

Sauvé-Kapandji 法（S-K 法）は変形性関節症（OA）や関節リウマチ（RA）による遠位橈尺関節（DRUJ）の変形に対し行われるが，まれな術後合併症として伸筋腱皮下断裂が報告されている．今回著者らは，術後伸筋腱断裂をきたした 4 例を経験したため，断裂がなかった例との比較検討を行った．対象の 72 患者 86 例の内，術後伸筋腱断裂は 4 例で，尺骨近位切除断端部分（stump）で断裂していた．伸筋腱断裂の有無で画像評価や術式に差は無く，断裂の発生時期は術後 3 か月以内だった．Stump の刺激が伸筋腱断裂の一因となり，術後時間経過により刺激が徐々に軽減される可能性が示唆された．

【緒　言】

Sauvé-Kapandji 法（S-K 法）は，変形性関節症（OA）や関節リウマチ（RA）による遠位橈尺関節（DRUJ）の変形に対し行われその有用性が報告されている[1]が，まれな術後合併症として伸筋腱皮下断裂が報告されている[2]．今回著者らは，S-K 法術後に伸筋腱皮下断裂を生じた 4 例を経験したため，その患者背景，画像所見，手術所見，術後後療法などについて，断裂がなかった例との比較検討を後ろ向きに行ったので報告する．

【対象と方法】

対象は 1997 年 4 月から 2017 年 3 月に S-K 法を行い，術後 3 か月以上経過観察可能であった 72 患者，86 例とした．平均観察期間は 37.8 か月（3 か月～16 年 3 か月）であった．

検討項目は，年齢，性別，原因疾患・術前伸筋腱断裂の有無，術後後療法，術後断裂時期，stump の処理方法，術直後の画像評価とした．

画像評価項目は過去の報告を参考に[3]，stump の 1：関節面からの距離，2：橈骨との距離，3：橈骨から背側に突出している距離とした（図 1）．

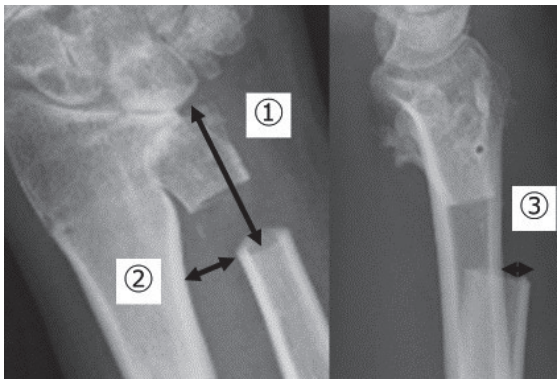

図 1　画像評価項目　1：関節面からの距離，2：橈骨との距離，3：橈骨から背側に突出している距離

検定には Mann-Whitney U-test を用いた．

【結　果】

結果を表に示す（表 1）．術後断裂は 86 例中 4 例

受理日　2019/08/24
*千葉大学　整形外科　〒260-8677　千葉県千葉市中央区亥鼻 1-8-1
**千葉市立青葉病院　整形外科
***聖マリアンナ医科大学　整形外科

表 1　結果のまとめ

	術後断裂群4例	非断裂群82例
年齢	平均58.8歳（42～78）	平均59.3歳（28～85）
性別	男：1例	男：10例
	女：3例	女：72例
原因疾患	RA：2例	RA：60例
	OA：2例	OA：22例
術前伸筋腱断裂	あり：4例	あり：52例
		なし：30例
stumpの	PQで制動：3例	記載があった全例
処理方法	なし：1例	PQで制動
後療法	早期運動療法：4例	早期運動療法：73例
		MP伸展位固定：9例
術後断裂時期	平均術後62日目（45～75）	

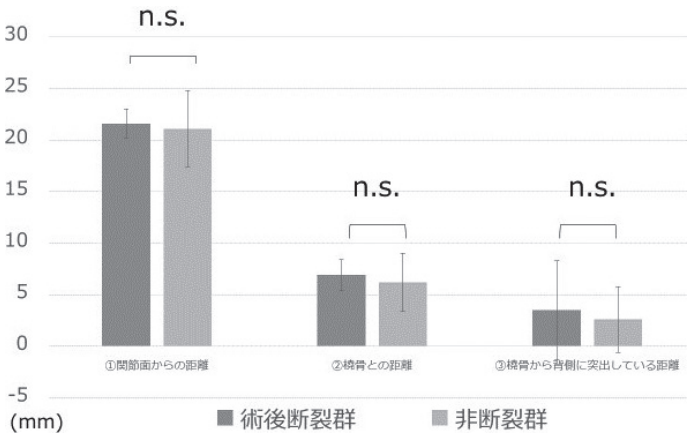

図 2　画像評価の結果

でみられた．年齢は術後断裂群で平均 58.8 歳，非断裂群で 59.3 歳と差は無かった．性別は術後断裂群が男性 1 例，女性 3 例，非断裂群が男性 10 例，女性 72 例，原因疾患は，術後断裂群では RA2 例，OA2 例，非断裂群では RA60 例，OA22 例だった．

術前伸筋腱断裂の有無は，術後断裂群では 4 例すべてに見られ，非断裂群では 82 例中 52 例にみられた．

後療法は術後断裂群では全例石黒らが報告した減張位早期運動療法[4]を行い，1 例は手関節外固定を 3 週間併用していた．非断裂群では，73 例で早期運動療法，その内 6 例に手関節外固定併用しており，9 例は手関節外固定に加え MP 関節伸展位での固定を 3 週間行っていた．術後断裂は術後平均 62 日（45～75 日）で生じていた．

Stump の処理方法は術後断裂群のうち，3 例は方形回内筋（PQ）・尺側手根伸筋（ECU）筋膜を縫合して制動を行い，1 例は特に処置は行っていなかった．

非断裂群も手術記録に記載があった全ての例で同様に PQ・ECU 筋膜縫合での制動を行い，特に ECU 半裁腱などを用いた制動術は行っていなかった．

術後断裂 4 例全てに再手術時 stump の先鋭化がみられ，鈍的に削り直す処置を行っていた．

画像評価の結果をグラフに示す（図 2）．各評価項目において統計学的な有意差は認めなかった．

【症例提示】

症例：73 歳，女性．主訴：中環小指伸展障害

現病歴：DRUJ の OA に伴う小指総指伸筋腱（EDC），

図 3　伸筋腱滑走床に穴が開き，その部分で断裂していた

固有示指伸筋腱（EDM）断裂に対し，S-K 法と小指 EDC を環指 EDC への腱移行術を施行した．術直後より手関節掌背屈や回内外は制限せず，減張位テーピング固定による早期運動療法を開始したが，術後 67 日目，中環小指伸展障害を自覚したため受診した．伸筋腱再断裂の疑いで，術後 78 日目に再手術を施行した．

身体所見・検査所見：中指，環指，小指の自動伸展障害がみられた．創部の腫脹や熱感など，明らかな炎症所見は見られなかった．

手術所見：再手術時所見を示す（図 3）．伸筋腱滑走床に穴が開き，そこから先鋭化した尺骨近位断端（stump）が突出しており，中指，環指 EDC に加え固有示指伸筋腱（EIP）腱も断裂がみられた．Stump を鈍的に削り直し，長掌筋腱（PL）を用いた腱移植術を施行した．

術後経過：術後再断裂なく経過している．

【考　察】

S-K 法術後伸筋腱皮下断裂は，渉猟し得た限り計 8 例の報告があった[2)5)6)7)]．原因として stump の不安定性による伸筋腱への機械的刺激，stump と伸筋支帯に挟まれ生じる摩擦，RA に伴う滑膜炎などが挙げられていた．

Stump の位置に関して，できるだけ骨切り量を少なくし遠位で形成した方が良いとの報告[1)]や，関節面から 15mm 以下で伸筋支帯との摩擦が起き，短すぎず 25mm 程度が良いとの報告[2)]も見られたが，自験例は術後断裂群平均 21.6mm，非断裂群平均 21.1 mm と有意差はなかった．

術後断裂がみられた 4 例全て，術前伸筋腱断裂がみられた．術前伸筋腱断裂がある症例は元々DRUJ の変形が大きいことが報告されており[8)]，術後 stump の不安定性が生じやすい可能性が示唆された．

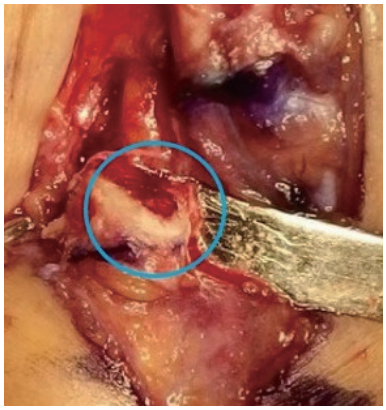

図 4　Stump の先端を鈍的に形成し刺激を軽減

また術後断裂時期について，自験例・記載があった報告例合わせて 1.5 か月～3 か月頃に集中しており，それ以降断裂した例はなかった．一方，S-K 法術後に経過とともに stump の osteolysis が術後 1.7 か月頃より出現し進行するとの報告[9)]もあった．

その時期を照らし合わせると，術後伸筋腱断裂が 3 か月以内に起こっていたのは，stump 周囲の軟部組織の安定化に加え，osteolysis による先端の刺激が軽減する事も一因となっている可能性が考えられ，術後 3 か月を過ぎれば断裂リスクは減少すると思われた．

現在伸筋腱断裂の予防策として，術中に先端を鈍的に形成（図 4）し，予め刺激の少ない状態にする工夫を行っている．

【まとめ】

S-K 法術後，伸筋腱皮下断裂を生じた 4 例を経験し，断裂がなかった例と比較検討を行った．両者の術式や画像所見などに明らかな差はなかった．術後 3 か月以内は特に伸筋腱断裂リスクがあると考えられた．

【利益相反の開示】

本研究発表に関連し，開示すべき COI 関係にある企業等はありません．

【文　献】

1）Kapandji IA. The Kapandji-Sauvé operation: its technique and indication in non rheumatoid conditions. Ann

Chir Main 5: 181-193, 1986.
2) Wada T, et al. Closed rupture of a finger extensor following the Sauvé-Kapandji procedure; A case report. J Hand Surg Am 22: 705-707, 1997.
3) 澤泉卓哉ほか．Sauvé-Kapandji 法における尺骨気に断端痛に対する尺骨近位断端制動術の検討．日手会誌 21: 65-68, 2004.
4) 石黒 隆ほか．特発性腱断裂―手関節部の伸筋腱皮下断裂に対する減張位早期運動療法について―．臨整外 34: 41-46, 1999.
5) 坂本相哲ほか．Sauvé-Kapandji 法後に伸筋腱皮下断裂をきたした 1 例．臨整外 33: 1037-1040, 1998.
6) 西園千史ほか．関節リウマチに対する Sauvé-Kapandji 法術後に発症した中・環・小指総指伸筋腱，示指伸筋腱，短母指伸筋腱皮下断裂の 1 例．神奈川整災 7: 63-66, 2004.
7) Benoit O, et al. Post-operative extensor tendons rupture in the rheumatoid wrist: analysis of 9 cases. Chirurgie de la main 22: 24-29, 2003.
8) 山崎 宏ほか．遠位橈尺関節症の X 線学的特徴・伸筋腱皮下断裂例と無症候例の違い．日手会誌 27: 223-227, 2010.
9) 蔡 詩岳ほか．Sauvé-Kapandji 法における尺骨切除断端の osteolysis について．日手会誌 17: 74-78, 2000.

日手会誌（J Jpn Soc Surg Hand），第 36 巻　第 4 号　480-483，2020

スポーツを契機に短橈側手根伸筋完全断裂した症例についての検討

増山直子*，中川種史**，筋野　隆*

Acute Complete Rupture of Extensor Carpi Radialis Brevis Due to Hit by Sports

Naoko Masuyama*，Tanefumi Nakagawa**，Takashi Sujino*

スポーツ時の一撃で受傷した短橈側手根伸筋（以下 ECRB）の完全断裂の 4 例について一般的な上腕骨外上顆炎とは区別し，外傷例として早期に手術を選択した．背景，臨床所見，検査所見，術後経過を検討した．全例，術中 ECRB の断裂がみられた．JOA-JES score は，術前平均 23 点から術後平均 87 点に改善した．疼痛はほぼ消失し全例 3 か月以内に元のスポーツに復帰した．早期手術により良好な予後が得られた．

【緒　言】

上腕骨外上顆炎は短橈側手根伸筋（以下 ECRB）起始部での微小断裂と血管増生変化を伴った腱付着部症（enthesopathy）が主体となる疾患とされ，多くは保存加療によって治癒すると言われている．一方，明確なオンセットで肘外側部痛を発症し ECRB 断裂と考えられる症例がある．しかし，ECRB 断裂としての報告はなく上腕骨外上顆炎として認識され，通常保存療法が行なわれている．著者らは上腕骨外上顆炎のうち ECRB 断裂と考えられる症例に対し，一般的な上腕骨外上顆炎と区別し積極的に手術を実施している．今回明確なオンセットによって ECRB 断裂を来したと考えられた 4 症例において背景，臨床所見，検査所見，術後経過を検討した．

【対象と方法】

2007 年から 2019 年までに当科を受診し，スポーツを契機に急性増悪した上腕骨外上顆炎の 4 例を対象とした．男性 2 例，女性 2 例，平均年齢 59 歳，（49～71 歳），全例中年期のスポーツ愛好家であった．受傷原因はテニス 3 例，バドミントン 1 例でスポーツ時の一撃にて受傷した．全例前駆するいわゆる上腕骨外上顆炎症状があり，受傷前のステロイド注射は 1 例で 20 回以上，2 例で数回あったが，1 例は注射歴はなかった（表 1）．全例に保存療法は行わず速やかに手術を実施した．検討項目として，臨床所見は上腕骨外上顆の陥凹触知の有無，各種誘発テスト（Chair test，Thomsen test，中指伸展テスト），運動時 visual analogue scale（VAS）値，画像所見は X 線，単純 MRI T2 強調像，T2 強調脂肪抑制像で評価した．術後経過は，術前後の日本整形外科学会 - 日本肘関節学会肘機能スコア（以下 JOA-JES score）と運動時 VAS，スポーツ復帰について調査した．

手術方法

上腕骨外上顆を中心に約 4cm の縦皮切をおき，外上顆の遠位で長橈側手根伸筋（以下 ECRL）を上方に引く．ECRL 腱の深層に存在する ECRB 腱付着部を露出する．ECRB 腱変性部を切除したのち，剥離部の骨を新鮮化する．短冊状にした ECRB 腱を上腕骨外上顆に前進させ，骨アンカー（Mitek 社製　mini anchor）を利用して剥離部に縫着する．最後に周辺の ECRL，総指伸筋（以下 EDC）腱にも縫い合わせ補強する．

術後は肘・手関節にそれぞれスプリントを作成し連結して使用，2～3 週で肘スプリントは除去し肘の可動域訓練を開始する．手関節スプリントは術後 4～6 週まで継続する．手関節スプリント除去後，手関節運動も開始する．

受理日　2019/08/23
*東京高輪病院　整形外科　〒108-8606　東京都港区高輪 3-10-11
**中川整形外科

表 1　背景・臨床所見・検査所見・術後経過

症例	1	2	3	4
性別	女	女	男	男
年齢	49	51	71	66
利き手／患側	右／右	右／右	右／右	右／右
スポーツ	バドミントン	テニス	テニス	テニス
受傷機転	スマッシュ	バックハンド	サーブ	フォアハンド
スポーツ歴（年）	3	15	25	40
前駆する上腕骨外上顆炎症状	あり	あり	あり	あり
ステロイド注射歴	20回以上	3.4回	単発で数回	なし
Chair test	+	+	+	+
Thomsen test	+	+	+	+
中指伸展テスト	+	+	+	+
上腕骨外上顆に陥凹	−	+	−	+
術前JOA-JES score	27	13	24	28
術前運動時 VAS	7.8	9.6	7.8	7
X線所見	所見なし	所見なし	剥離骨片あり	所見なし
MRI所見（T2/T2FS）	広範な高信号	広範な高信号	広範な高信号	広範な高信号
手術までの待機期間（週）	3	3	6	2
術後JOA-JES score	88	90	83	88
術後運動時VAS	0.8	1.3	2.5	1.1
スポーツ復帰までの期間（週）	8	8	12	10

【結　果】

全例保存療法を行わず手術を実施した．平均手術待機期間は 3.5 週であった．術前 Chair test, Thomsen test，中指伸展テストは全例すべて陽性であった．術前強い動作時痛が見られ，運動時 VAS 値は平均 8.05 点，JOA-JES score は平均 23 点であった．上腕骨外上顆部に陥凹を触れる症例も見られた．X 線所見では，外上顆に剥離骨片が見られた症例が 1 例あった．MRI 画像は，T2 強調像，T2 脂肪抑制像において ECRB 腱付着部付近に広範にわたって関節液と同レベルの高信号が見られ，ECRB 腱断裂の所見と考えられた．術中全例で ECRB 腱断裂がみられ血腫と瘢痕組織で充填されていた．瘢痕組織を掻爬すると関節包の断裂もみられ，破綻は関節内にも波及していた．術後，運動時 VAS 値の平均は 1.4 点に改善し，疼痛は全例でほとんど消失した．JOA-JES score も平均 87.3 点に改善し，全例術後 2-3 か月で元のスポーツに復帰した（表 1）．

【症例提示】

66 歳男性

主訴：右肘外側部痛

現病歴：1 か月ほど前から上腕骨外上顆炎の症状があったがテニスを継続していた．テニスのフォアハンドストロークの際ブチっと音がして右肘痛が増悪し，それ以降ラケットが握れなくなったため当院を紹介受診となった．

臨床症状/臨床所見：運動時 VAS 値 7.0 点．JOA-JES score 28 点．各種誘発テストで疼痛が誘発されるだけでなく，手関節伸展筋力低下も見られた．上腕骨外上顆圧痛部に陥凹を触知した．

画像検査：X 線では明らかな所見はなかった（図 1）．MRI T2 脂肪抑制像にて fluid と同等の広範な高信号域が見られた（図 2）．

治療：受傷から 2 週で手術を実施した．

手術所見：ECRB に 1 横指幅の陥凹を触知し，ECRB 腱付着部の断裂が見られた（図 3）．血腫と瘢痕組織で充填されていたが容易に剥離され，断裂部をリフレッシュすると関節包まで破綻しており，関節内まで観察できた（図 4）．上腕骨外上顆に suture anchor を挿入し，ECRB 腱を縫着した（図 5）．周辺の ECRL, EDC 腱にも縫着した（図 6）．

術後：前腕中間位手関節背屈位で肘上装具 2 週装着し，その後手関節装具を 2 週装着し，以後徐々に日常生活動作を許可した．運動時 VAS 値は 1.1 点に改善，JOA-JES score も 88 点に改善し，術後 10 週

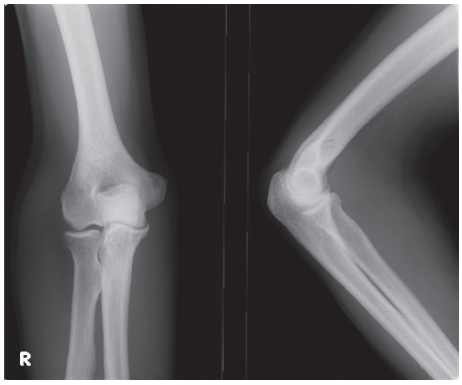

図 1　術前 X 線画像

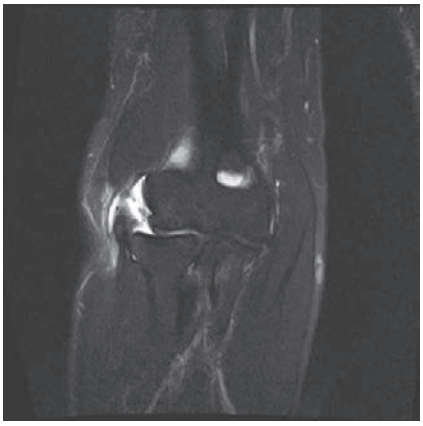

図 2　術前 MRI T2 脂肪抑制像

図 3　ECRB 付着部の断裂

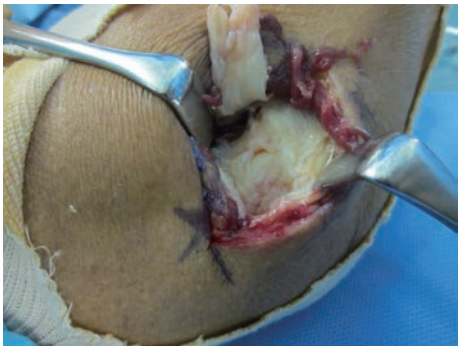

図 4　関節包まで断裂

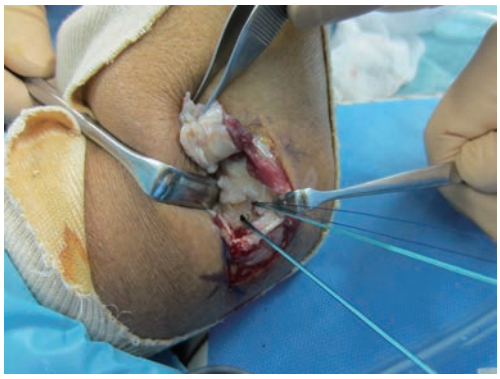

図 5　骨アンカー挿入

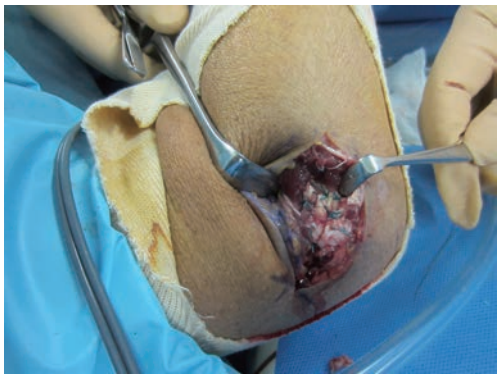

図 6　ECRL, EDC と縫縮

でテニスを再開した．

【考　察】

上腕骨外上顆炎の術後成績は手術方法によらず概ね良好[1)2)3)]であるが，当症例の術後 VAS 値，JOA-JES score も諸家の報告と遜色なく，良好な結果であった．手術を選択したことで，早期にレクリエーションレベルのスポーツ復帰が可能であった．

上腕骨外上顆炎のガイドライン[4)]では「ECRB の T2 高信号は特異的ではなく診断価値は低い」とされ

ている．しかし井汲ら[5]は T2＊での関節液と同等の高信号は断裂，T2 脂肪抑制像での高信号は変性よりもむしろ断裂を疑うと報告している．池田ら[6]は MRI と重症度は相関するとし，特に T2 脂肪抑制像の広範な高信号症例は重症であると報告している．当症例でも T2 脂肪抑制像で関節液と同等の広範な高信号がみられ，実際の手術所見でも全例 ECRB の断裂を確認しており，MRI は手術適応を考える上で有用であった．

ステロイド注射に関しては，短期的には有意に効果が高いが，長期的には他の治療法より悪化する可能性が報告されている[7]．ステロイド注射後の腱断裂についてもいくつか症例報告がある[8)9)10]．今回は 2 例で数回，1 例は 20 回以上，ECRB 断裂前のステロイド注射歴があったが，1 例は注射歴がなくステロイドとの関連性は指摘しえなかった．

以上より，明確なオンセットで発症した上腕骨外上顆炎症状の急性増悪例で，MRI T2 脂肪抑制像において関節液と同等の高信号が広範にみられるものは ECRB 断裂として早期手術の適応があると考える．

上腕骨外上顆炎の手術にはさまざまな方法が報告されているが，今回のような腱付着部断裂は，肘関節側副靱帯損傷の治療と同様に骨アンカーを使用した修復法[3)10]が妥当と考えた．ECRB 断裂に加えて関節包の断裂を伴う場合は，外側側副靭帯損傷も存在している可能性があり，これらを含めて骨アンカーで修復することで外側側副靭帯不全例にも有効であると考えられた．

【まとめ】

ECRB 断裂の症例に対し早期に骨アンカーを使用した手術を実施した．手術成績は良好であった．

【利益相反の開示】

本研究発表に関連し，開示すべき COI 関係にある企業等はありません．

【文　献】

1) 岩本良太ほか．上腕骨外側上顆炎に対する手術療法（Nirschl 変法）の成績．日手会誌 30: 1040-1043, 2014.
2) 和田卓郎ほか．上腕骨外側上顆炎に対する鏡視下手術の術後成績．日肘会誌 16: 41-43, 2009.
3) 安藤 亮．上腕骨外側上顆炎の治療に対し Suture Anchor を用いた 手術症例の検討．日肘会誌 22: 360-363, 2015.
4) 日本整形外科学会診療ガイドライン委員会外上顆炎ガイドライン策定委員会ほか．上腕骨外側上顆炎診療ガイドライン．第 1 版．東京．南江堂．pp23-24, 2006.
5) 井汲 彰ほか．上腕骨外側上顆炎に対する高分解能 MRI. orthopaedics 28: 15-20, 2015.
6) 池田和大ほか．上腕骨外側上顆炎における MRI 検査の有用性．日手会誌 35: 543-546, 2018.
7) Smidt N. Corticosteroid injections, physiotherapy, or a wait-and-see policy for lateral epicondylitis: a randomised controlled trial. Lancet 359: 657-662, 2002.
8) Kachrimanis G. Acute partial rupture of the common extensor tendon. J Ultrasound 13: 74-75, 2010.
9) Smith AG. Common extensor tendon rupture following corticosteroid injection for lateral tendinosis of the elbow. Br J Sports Med 33: 423-424, 1999.
10) 和田一佐ほか．ステロイド局所注射後に手根伸筋腱起始部の断裂をきたした上腕骨外側上顆炎の 1 例．昭和学士会誌 73: 53-56, 2013.

日手会誌（J Jpn Soc Surg Hand），第 36 巻　第 4 号　484-486，2020

骨性槌指に対する保存治療の検討

内田　亘*，田中利和*，落合直之*，山崎正志**

Conservative Treatment of Mallet Finger Fracture

Toru Uchida*，Toshikazu Tanaka*，Naoyuki Ochiai*，Masashi Yamazaki**

骨性槌指の 11 指（男性 5 指，女性 6 指）を対象として DIP 関節伸展装具（スプリント）による治療を行い，良好な骨癒合率，伸展角度が得られた．骨性槌指に対する保存治療の成績とその適応に関して文献的考察を交えて検討した．手術治療による合併症の問題を考慮すると，骨性槌指に対する保存治療の適応は従来よりも拡大出来る可能性がある．

【緒　言】

骨性槌指は骨片が関節面の 1/3 を超える場合や，掌側亜脱臼がある場合には手術治療が選択されることが多い．しかしながら手術による合併症の割合も少なくない[1]ことから近年では保存治療が試みられており，手術治療と比較しても匹敵する結果が得られている[2]．今回著者らは骨性槌指に対する当院での保存治療の成績と，未だ不明確であるその適応に関して検討した．

【対象と方法】

対象は 2017 年 1 月から 2018 年 12 月までに当院で保存的に治療を行った骨性槌指で，骨片の小さい裂離骨折で腱性槌指とみなした症例を除いた 11 指（男性 5 指，女性 6 指）とした．罹患指は示指 2 例，中指 5 例，環指 1 例，小指 3 例であった．治療は DIP 関節伸展装具（スプリント）による固定を 6～8 週間継続して行い，癒合が得られない症例には X 線画像で骨癒合が得られるまで継続した．評価項目として関節面に占める骨片の割合を X 線側面像で評価し，その他亜脱臼の有無，癒合期間，最終観察時の DIP 関節の extension lag（以下，lag）とした．臨床成績評価には蟹江の臨床評価基準[3]を用いた．

【結　果】

平均年齢は 45.1 歳．経過中に幾度も装具が外れてしまった 1 例を除いた全例で骨癒合が得られた．骨折型は非脱臼型が 9 例，亜脱臼型が 2 例であった．関節面に占める骨片の割合は平均 43％（19～62％）で，亜脱臼を示した 2 例の関節面に占める骨片の割合はそれぞれ 24％，44％であった．平均骨癒合期間は 9.2 週（6 週～24 週）であった．

最終観察時に疼痛は全例で消失していた．lag は平均 9.5°（0～45°）で，受傷以前から変形性変化を伴い伸展角度が -40° であった症例を除外すると平均 6.1°（0～20°）であった．画像上癒合が得られなかった症例は最終観察時の lag が 20°，屈曲 70° で日常生活における不満はなかった．蟹江の臨床評価基準では優 3 例，良 4 例，可 3 例，不可 1 例という結果であった．

【症例提示】

症例 1　38 歳女性，介護職．仕事中に転倒した利用者を支えた際に受傷，翌日に当院を受診した．骨片の大きさは 58％であったが掌側への亜脱臼はなかった．同日より伸展装具による治療を開始し 8 週間で固定を終了した．骨癒合が得られ疼痛は消失した．蟹江の分類では優，lag は 0° と可動域制限はなかった（図 1）．

症例 2　18 歳男性．サッカー中に相手選手に踏まれて受傷した．受傷 3 か月後に近医を受診し陳旧性骨性槌指の診断で当院へ紹介されたが，その後 2 か

受理日　2019/09/04
*キッコーマン総合病院　整形外科　〒278-0005　千葉県野田市宮崎 100
**筑波大学付属病院　整形外科

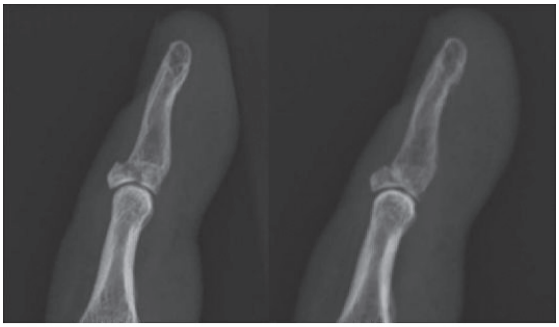

a　b

図 1　(a) 受傷当日．(b) 8 週後．骨癒合が得られている．

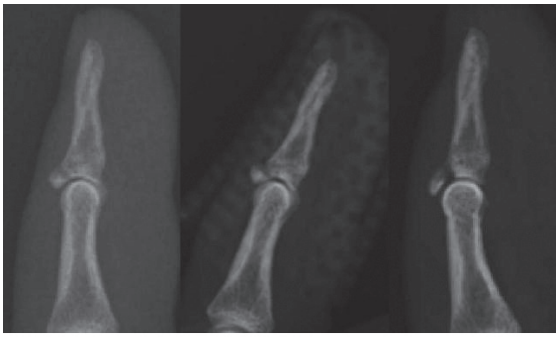

a　b　c

図 3　(a) 初診時．(b) 4 週固定後．(c) 最終観察時（20 週）．癒合は得られていない．

月経過してから当院を受診した．僅かに掌側脱臼がみられ骨片間の gap は 3mm であった．受傷から 5 か月経過した陳旧例であったが，本人からの希望により保存治療の方針として伸展装具で 8 週間固定した．関節面は remodeling が得られ骨癒合，疼痛は消失し蟹江の評価では良，lag10° の可動域制限が残存した（図 2）．

症例 3　67 歳女性．交通事故により受傷した．伸展装具での 8 週固定を予定したが浸水等で度々固定が解除されその度再固定を繰り返した．最終観察時点の X 線画像では癒合が得られていないものの最終観察時点で lag20°，屈曲 70° であり蟹江の評価は可，日常生活動作での不満はなかった（図 3）．

【考　察】

亜脱臼を伴う症例や骨片が関節面の 1/3 以上を占める症例は手術適応とされているが，自検例では骨片の大小に関わらず骨癒合が得られていた．最終観察時の lag は受傷前に変形性変化を伴い可動域制限があった症例を除き平均 6.2° であり，手術治療における治療結果と同等の伸展角度を獲得出来ていた．

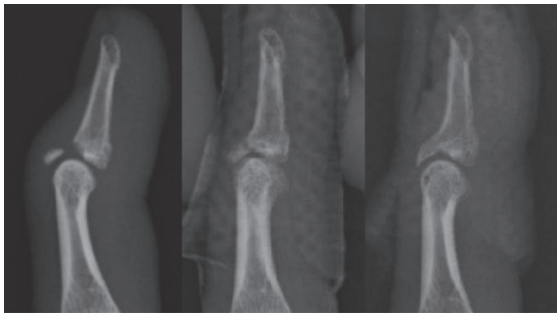

a　b　c

図 2　(a) 当院初診時．この時点で受傷から 5 か月が経過していた．(b) 固定後 4 週．gap は短縮し仮骨形成が見られる．(c) 8 週後．関節面は remodeling し骨癒合した．

骨性槌指において手術治療と保存治療を比較したシステマティックレビューでは lag は若干保存治療例で悪いが臨床的に有意な差はないと報告され，合併症は有意に手術例で多く 14.5％に見られ感染と爪変形が多い．保存治療においては表皮剥離や掻痒，軽度の浸軟などで潰瘍形成などの重大な合併症の報告は極僅かである [1]．手術治療による合併症の問題を考慮すると従来よりも保存治療の適応は拡大出来る可能性がある．

骨性槌指は亜脱臼型の場合は手術適応とする報告は多い [4]．Hausain らは検体を使用して脱臼を検討した骨片が 43％以下であれば脱臼は生じないが，52％以上で常に掌側脱臼が生じると報告している [5]．なお自検例では亜脱臼型であった 2 例とも 52％未満であり，非脱臼型のうち 4 例が 52％以上であった．亜脱臼が整復されない場合は変形性変化が進行しやすいが臨床評価，QOL としては差がなく [6]，装具によって整復可能な症例であれば比較的良好な結果が得られている [7]．

骨片間の Gap に関しては 1mm であれば remodeling される，step off は 0.5mm までは平坦化するという報告 [8] や，gap の大きさは問わないという報告 [4] もあり一貫しない．年齢は若年程関節面の remodeling が期待出来 [8]，杉田ら [9] は 40 歳未満でより最終観察時の可動域は良好であったと報告している．

これまでの報告と自験例を踏まえると，骨片の大小や gap の大きさに問わず，亜脱臼型であっても整復位が維持出来る症例であれば保存治療で良好な結

果が期待出来ると考える．治療の選択に関しては年齢と亜脱臼の有無及び整復維持が可能かどうか，そして長期固定が可能なコンプライアンスがあるかどうかを検討し，骨片の大きさは考慮せず整復保持が出来ない亜脱臼症例は手術も考慮する．その場合でも弱年であれば remodeling が得られて満足する結果が得られる可能性が高い．比較的高齢で整復を維持できない例，コンプライアンス不良の例，脱着を繰り返す例では手術治療を行わざるを得ないと考える．

本研究の限界を述べる．1. 主治医の治療選択によるバイアスが避けられていない．2. 固定期間が一定ではなく主治医の判断に依存しており均一性に乏しいため症例毎の正確な比較が出来ない．3. 長期観察ができていない症例も多くあり，保存治療により危惧される変形性変化は追跡できていない．4. 症例数が少ない．これらの検討課題を踏まえ症例数を重ねてより明確な適応を検討したい．

【まとめ】

亜脱臼型であっても整復保持が可能な場合，また比較的若年で関節面の remodeling が期待出来る症例や，高齢でも整復可能な症例で，長期間の固定に耐用し得る良好なコンプライアンスがあれば保存治療は骨性槌指に対する治療の選択肢になると思われた．

【利益相反の開示】

本研究発表に関連し，開示すべき COI 関係にある企業等はありません．

【文　献】

1） James S, et al. Surgical and Nonsurgical Management of Mallet Finger: A Systematic Review. J Hand Surg Am 43: 146-163,2018.
2） 向田雅司ほか．骨性槌指に対する保存的治療例の検討．日手会誌 34: 370-373, 2017.
3） 蟹江純一 ほか．最近 14 年間に治療した mallet finger についての検討．整形外科 34: 1499-1501, 1983.
4） Weber P, et al. Non surgical treatment of mallet finger fractures involving more than one third or joint surface: 10 cases. Handchir Mikrochir Plast Chir 40: 145-148, 2008.
5） Hausain SN, et al. A biomechanical study of distal interphalangeal joint subluxatuon after mallet fracture injury. J Hand Surg Am 33: 26-30, 2008.
6） David M, et al. Non surgical Treatment of Closed Mallet Finger Fractures. J Hand Surg Am 30: 580-586, 2005.
7） 原　章ほか．骨性マレット指の保存治療．日手会誌 32: 979-982, 2016.
8） 申正樹ほか．石黒法による陳旧性骨性槌指の治療成績．日手会誌 28: 249-253, 2011.
9） 杉田直樹ほか．骨片を伴う槌指変形の治療成績．日手会誌 22: 488-492, 2005.

日手会誌（J Jpn Soc Surg Hand），第 36 巻　第 4 号　487-490，2020

骨性マレット指に対する経皮的ピンニング手術時のDIP 関節固定角度の検討

中島大輔*，池田全良**，石井崇之*，小林由香***，齋藤育雄****，渡辺雅彦***

A Retrospective Study of Percutaneous Pinning for Bony Mallet Finger—Analysis of the Fixation Angle of the DIP Joint—

Daisuke Nakajima*, Masayoshi Ikeda**, Takayuki Ishii*, Yuka Kobayashi***, Ikuo Saito****, Masahiko Watanabe***

骨性マレット指に対する石黒法変法による経皮的ピンニング施行時の DIP 関節固定角度による術後成績について検討を行った．対象は経皮的ピンニングを施行し治療終了まで経過観察を行うことができた 68 指とした．手術は基本的に DIP 関節を伸展位で固定することを目標とし，整復が不十分または整復位の保持が困難な場合は骨片自体に鋼線刺入を追加した．4 週間後に鋼線を抜去して関節可動域訓練を開始した．手術時の DIP 関節の平均固定角度は 11.3±7.7°，最終診察時の DIP 関節の平均伸展不足角度は 10.3±11.6°，平均屈曲角度は 54.0±12.7°，蟹江の評価基準は優 35%，良 15%，可 22%，不可 28%であった．DIP 関節固定角度と伸展不足角度の間に正の相関関係がみられた（r＝0.32，p＜0.05）．手術時 DIP 関節固定角度が 10°未満を A 群（32 指），10°以上を B 群（36 指）に分けて比較すると，伸展不足角度において A 群で平均 6.3±11.2°，B 群で平均 14.6±11.2°と A 群で有意に伸展不足角度が少なかった．（p＜0.05）．手術時の DIP 関節固定角度はより伸展位にすることで術後の伸展不足が回避できると考察した．

【緒　言】

骨性マレット指に対する経皮的ピンニングは術後に DIP 関節の伸展不足を生じる問題点が存在する．著者らは経皮的ピンニング施行時の DIP 関節固定角度が術後成績を左右する要因になるかについて検討を行った．

【対象と方法】

対象は 2013 年 5 月から 2018 年 7 月までに骨性マレットの診断で治療した 78 例 81 指のうち，経皮的ピンニングを行い診察終了まで経過観察を行った 68 指であった．平均年齢は 36.8±17 歳．性別は男性 40 例，女性 28 例．右手 45 指，左手 23 指．受傷指は母指 4 指，示指 6 指，中指 22 指，環指 22 指，小指 14 指．骨折型は小西池分類[1]を用い type 1：3 指，type 2：17 指，type 3：28 指，type 4：20 指であった．手術までの待機期間は平均 11.0±11 日，術後経過観察期間は平均 100.5±72 日であった．手術は石黒法に準じて行ったが，以下の 2 点について独自の方法をおこなった．extension block pin を伸展位 0°の位置を想定し，骨片を block するように中節骨頭の背側縁に刺入すること，また，整復して骨片を block pin に押し当てた際に整復が不十分な症例にはより良好な関節面の整復を得るために骨片に細い径の鋼線を刺入して整復固定操作を追加することである．同一の術者がすべての手術を行った．後療法は石黒法の後療法と同様に，鋼線抜去後より自動屈曲と他動伸展を行った．鋼線抜去後 1 か月間は夜間のスプリント装着を指導した．評価項目は，手術時の DIP 関節固定角度，最終診察時の自動 DIP 関節可動域，

受理日　2019/08/27
*東海大学医学部付属八王子病院　整形外科　〒192-0032　東京都八王子市石川町 1838
**湘南中央病院　整形外科
***東海大学医学部外科学系整形外科学
****伊勢原協同病院

伸展不足角度，屈曲角度，術後評価として蟹江の評価基準[2]，合併症の有無とした．以上の結果から，手術時の DIP 関節固定角度と最終診察時の伸展不足角度，屈曲角度との間の相関関係について検討した．さらに，手術時 DIP 関節固定角度が 10°未満を A 群（32 指），10°以上を B 群（36 指）として 2 群に分け，年齢，性別比，受傷指，骨折型，手術待機期間，最終診察時の自動 DIP 関節可動域，伸展不足角度，屈曲角度，蟹江の評価基準について比較した．統計手法は Mann-Whitney U 検定，カイ二乗検定，Pearson 相関係数を使用し，有意水準を $p<0.05$ とした．

【結　果】

手術時の DIP 関節の平均固定角度は 11.3±7.7°，最終診察時の DIP 関節の平均可動域は 44.0±13.3°，平均伸展不足角度は 10.3±11.6°，平均屈曲角度は 54.0±12.7°であった．蟹江の評価基準では，優35%，良 15%，可 22%，不可 28%であった．合併症は 2 指に骨癒合不全がみられたのみで，感染等はなかった．手術時の DIP 関節の固定角度と最終診察時の伸展不足角度との間で正の相関関係がみられた（図 1）が，屈曲角度との間にはみられなかった（図 2）．2 群間の比較では，性別比において A 群に女性が有意に多かったが，年齢，受傷指，手術待機期間，骨折型には差がなかった．さらに，DIP 関節可動域，屈曲角度に差はなかったが，伸展不足角度は A 群で平均 6.3±11.2°，B 群で平均 14.6±11.2°と A 群で有意に少なかった．蟹江の評価基準では，優と良を成績良好群，可と不可を不良群として比較すると，A 群は B 群よりも有意に成績良好であった（表 1）．

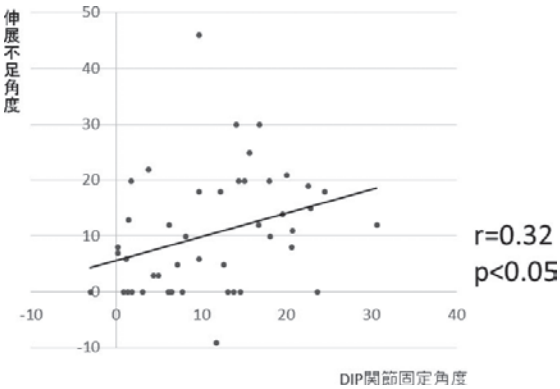

図 1　DIP 関節固定角度と伸展不足角度の関係
正の相関関係がみられた

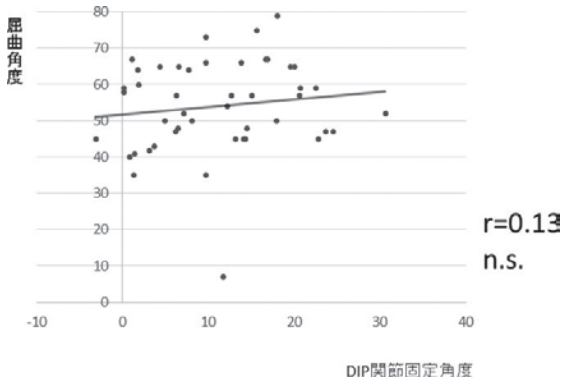

図 2　DIP 関節固定角度と屈曲角度の関係
相関関係はみられなかった

表 1　A 群と B 群の比較

	A群（n=32）	B群（n=36）	
年齢（歳）	35.0±18.5	38.6±16.8	n.s.
性別　男：女（人）	14:18	26:10	P<0.05
受傷指　母：示：中：環：小指	3:3:10:9:7	1:3:12:13:7	n.s.
小西池分類　type1:2:3:4	1:9:13:9	2:8:15:11	n.s.
手術待機期間（日）	10.9±9.5	11.3±13.0	n.s.
DIP関節ROM（°）	46.2±12.8	41.7±13.7	n.s.
DIP関節屈曲角度（°）	53.3±11.2	54.7±14.3	n.s.
DIP関節伸展不足角度（°）	6.3±11.2	14.6±11.2	P<0.01
蟹江の評価基準 優＋良：可＋不可	69.5%:30.5%	30.5%:69.5%	P<0.01

年齢、手術待機期間、DIP関節ROM、屈曲角度、伸展不足角度の数値は全て平均±標準偏差

【考　察】

骨性マレット指の手術成績に影響する因子として，年齢，受傷指，骨折型，関節面の step off，手術待機期間などの報告[1)3)4)]がある．著者らは DIP 関節を基本的に伸展位に固定する石黒法変法を行っている．本研究では性別比以外はそれらの因子には差がない 2 群間において，手術時 DIP 関節固定角度がより少ない A 群で伸展不足角は有意に小さく，蟹江の評価基準においても満足する結果が得られた．さらに，固定角度と伸展不足角との間にのみ正の相関関係がみられた．すなわち手術時の DIP 関節固定角度は屈曲角には影響しないが，伸展不足角には反映されていた．手術時の DIP 関節固定角度について，石黒ら[5)]は石黒法の最大の特徴は屈曲位にすることで，整復が容易となり骨片間の圧迫力がかかるとし，良好な成績を報告している．また，吉川ら[6)]は同様の理由で 30° 屈曲位での固定を推奨している．一方で本研究と同様に DIP 関節固定角度は伸展不足角と正の相関がみられ，伸展不足を回避するために伸展位での固定も考慮すべきとの報告[3)7)]もある．しかし，伸展位固定の問題として step off が大きくなること[8)]や，整復が難しくむしろ成績が悪くなる[6)]との指摘がある．著者らは DIP 関節の伸展位固定における手術上のポイントとして，以下の点に留意し手術を施行している．Extension block pin は伸展位の位置を想定して刺入する必要があるが，その際，block pin が掌側皮質を貫くか髄内になるかは問題にしていない．また，良好な整復位を得るために骨片に細い径の鋼線を刺入する整復固定操作の追加を行った．この追加の整復固定操作は，整復位が良好であれば行わなかった．その点で，block pin を掌側皮質にかける萩原ら[7)]の方法や，初めに骨片間を固定する坪川ら[9)]の方法とは異なるが，同様に伸展位固定でより正確な整復を行うための変法である．また，DIP 関節を固定する場合，DIP 関節を背屈させると言うよりも extension block の鋼線に向かって末節骨片を押しつけるような感覚で DIP 関節を鋼線固定している．本研究の対象症例を調査すると，手術時に step off が 0.5mm 以上残存したものは 4 指（A 群 1 指，B 群 3 指），骨癒合不全が 2 指（両群 1 指ずつ）であり，基本的に手術時は良好な整復位で固定されていると考えている．骨性マレット指に対する経皮的ピンニング術後の伸展不足角の残存を回避するために，整復操作を工夫して良好な整復位としたうえで，手術時の DIP 関節固定は伸展位で行うことが望ましいと考える．本研究の limitation は，対象が retrospective study の症例であり関節面の整復状況に応じて骨片間の鋼線刺入固定を施行しているため，DIP 関節の固定角度の違い以外に手術手技上のバイアスが入ると考えられる．骨片間に鋼線を刺入固定する手技の症例数について検討したが，A 群では骨片への鋼線固定手技の実施 12 指，非実施 20 指，B 群では実施 23 指，非実施 13 指であり両群間で有意差（$p<0.05$）がみられた．DIP 関節の伸展位固定に関しては，骨片間の鋼線固定を要した割合は A 群において少なかった．萩原ら[7)]や坪川ら[9)]の報告では伸展位固定をするために骨片に鋼線固定を行い良好な成績を示している．著者らの症例では伸展位固定における関節面の整復に骨片間の鋼線刺入の割合が少ない傾向にあり，それが伸展不足の要因になることも否定できず今後伸展位固定の症例を蓄積して検討を要すると考えている．

【まとめ】

1. 骨性マレットに対する経皮的ピンニング施行時の DIP 関節固定角度による術後成績の検討を行った．
2. DIP 関節固定角度は伸展不足角と正の相関を示した．
3. DIP 関節固定角度はより伸展位に近いほうが伸展不足角の残存が少なく，術後成績も良好であった．

【利益相反の開示】

本研究発表に関連し，開示すべき COI 関係にある企業等はありません．

【文　献】

1) 小西池泰三ほか．骨性マレット指の骨折型の検討．日手会誌 23: 496-500, 2006.
2) 蟹江純一ほか．最近 14 年間に治療した mallet finger についての検討．整形外科 34: 1499-1501, 1983.
3) 能登公俊ほか．当院における石黒法およびその変法を用いた骨性 mallet finger の治療経験．日手会誌 31: 219-221, 2014.
4) 外山雄康ほか．石黒法による骨性マレット指の成績不良因子の検討．日手会誌 35: 990-993, 2019.
5) 石黒 隆ほか．骨片を伴った mallet finger に対する closed

reduction の新法．日手会誌 5: 444-447, 1988.
6） 吉川泰弘ほか．骨性 mallet finger に対する石黒法の治療経験―DIP 関節の固定角度による比較―．日手会誌 19: 64-68, 2002.
7） 萩原弘晃ほか．骨性マレット変形に対する石黒法および石黒変法―伸展位固定の検討―．日手会誌 29: 768-770, 2013.
8） 佐藤亮三ほか．骨性マレット指に対する石黒法および石黒変法を用いた治療経験．日手会誌 33: 484-487, 2017.
9） 坪川直人ほか．大きな骨片を有する Mallet 骨折に対する石黒法変法．日手会誌 22: 58-61, 2005.

日手会誌（J Jpn Soc Surg Hand），第 36 巻　第 4 号　491-495，2020

母指 CM 関節症に対する大菱形骨楔状骨切り術の短期成績

鈴木康一，稗田　寛，川崎由美子

Short Term Results of Wedge Osteotomy of Trapezium for Trapeziometacarpal Osteoarthritis

Koichi Suzuki，Hiroshi Hieda，Yumiko Kawasaki

母指 CM 関節症に対する関節温存の術式として Futami ら（1992）の報告する第 1 中手骨外転対立位骨切り術があるが，今回著者らは大菱形骨に対する楔状骨切り術を施行し，良好な成績が得られたので報告する．対象は 6 例 7 関節であり，Eaton 分類の stage 2 が 5 関節，stage 3 が 2 関節であった．術式は大菱形骨橈背側に縦皮切を加え，中央部に橈背側を底辺とする楔状骨切りを行った．術後，画像評価にて亜脱臼度は正面が平均 18.2％から 4.0％に，側面が 25.9％から 7.1％に有意に改善した．また，臨床評価では VAS が術前 56.3±26.6mm から術後 7.0±9.7mm に，DASH が術前 28.0±23.0 から 2.6±3.0 と有意に改善した．本術式は短期成績ではあるが十分な除痛効果が得られ，母指 CM 関節症に対する術式の一選択肢となる可能性があると考えた．

【緒　言】

母指 CM 関節症に対する手術方法は現在，腱挿入を伴う靭帯再建（Ligament reconstruction tendon interposition: 以下 LRTI）に代表される関節形成術や関節固定術がスタンダードな術式となっている．その他，関節温存の術式として Futami らの第 1 中手骨外転対立位骨切り術（abduction-opposition wedge osteotomy: 以下 AOO）[1] に代表されるような骨切り術が報告されている．今回，著者らは新たな関節温存の術式として大菱形骨側での骨切りを行う大菱形骨楔状骨切り術を施行し，短期ではあるが良好な成績が得られたので報告する．

【対象と方法】

2015 年以降の保存治療に抵抗する Eaton 分類 stage 3 までの病期の内，後述する X 線上の条件を満たしており，関節固定術あるいは関節形成術の利点，欠点に関して十分説明した上でなお関節温存を強く希望した 6 例 7 関節を対象とした．なお，すべての症例において当術式を施行後，症状の改善が思わしくなかった場合，再手術（関節固定術あるいは関節形成術）の可能性があることについて同意を頂いた．手術時年齢は 50～71 歳（平均 60.2 歳），男性 2 例，女性 4 例であり，Eaton 分類の stage 2 が 5 関節，stage 3 が 2 関節であった．また，術後経過観察期間は平均 7～38 か月（平均 23.3 か月）であった．

まず，本法を行うための術前 X 線上の条件として，大菱形骨の高さが低いと骨切り自体が困難となることから X 線正面，側面像で大菱形骨の背，橈側の高さがいずれも 1cm 以上保たれていることを条件とした（図 1）．術式は大菱形骨橈背側に縦皮切を加え，中央部に橈背側を約 5mm の底辺とする楔状骨切りを行った．楔状骨片を切除後，骨切り部を圧着した状態で中手骨基部から舟状骨にかけて径 1.2mm Kirschner 鋼線を 2 本用いて骨接合を行った．骨切り面の圧着状態が不良な場合は適宜 2-0 Fiber-Wire® を用いて tension band wiring を追加した（図 1）．術後は外固定を 4 週間行った後，過度な負荷がかからない範囲で日常生活での使用を許可した．その後，骨癒合を認め次第抜釘術を行った．

受理日　2019/08/21
慶仁会　川崎病院　整形外科　〒834-0024　福岡県八女市津江 538 番地

図 1　適応症例　a: 大菱形骨高（正面），b: 大菱形骨高（側面）

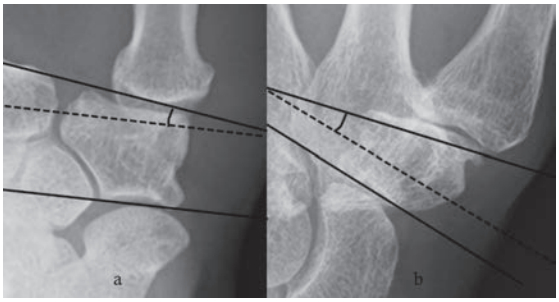

図 3　大菱形骨の遠位関節面傾斜角（distal trapezial joint line inclination: DTJI）：大菱形骨の ST 関節面と CM 関節面のなす角度
a: DTJI（正面），b: DTJI（側面）

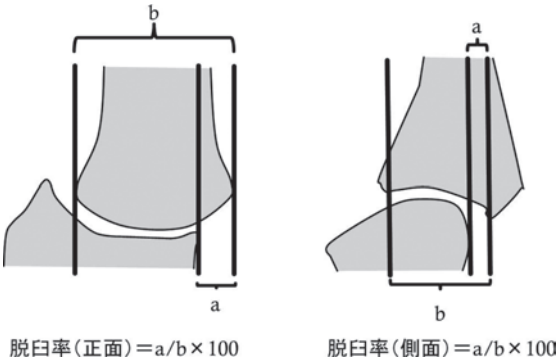

図 2　母指 CM 関節亜脱臼率（青山）[2)]

表 1　画像評価

	術前	最終経過観察時
脱臼率（正面）	18.2±11.5%	4.0±5.1%
脱臼率（側面）	25.9±18.5%	7.1±10.0%
DTJI (正面)	-8.9±4.6°	-16.3±5.2°
DTJI（側面）	8±5.3°	-12.9±8.5°

治療成績は画像評価として術前後で青山らの報告する X 線正面，側面像の亜脱臼度（図 2）[2)] と大菱形骨の ST 関節面と CM 関節面のなす角度を大菱形骨遠位関節面傾斜（distal trapezial joint line inclination: 以下，DTJI）と定義したものを計測した（図3）．また，術後の関節裂隙狭小化についても評価し，術後の関節面の不整の有無も検討した．さらに臨床評価として疼痛を VAS（スケール 100mm）にて検討し，ピンチ力（kg），握力（kg），Quick DASH についても検討した．統計解析には Wilcoxon signed rank test を用い，p 値 0.05 未満を有意差ありとした．

【結　果】

術後の合併症は特に認めなかった．全例骨癒合が得られ（平均 6.6 週間），抜釘術を行った．画像評価にて亜脱臼度は正面にて術前平均 18.2±11.5％から術後 4.0±5.1％に，側面にて術前 25.9±18.5％から術後 7.1±10.0％に有意に改善した．DTJI は正面が術前 -8.9±4.6° から術後 -16.3±5.2° に，側面が術前 8±5.3° が術後 -12.9±8.5° と有意に低下した（表 1）．また，関節裂隙狭小化または関節面の不整の有無に関しては前者は認めず，むしろ裂隙の拡大が 3 関節に認められ，後者は 4 関節に認められた．臨床評価については VAS が術前 56.3±26.6mm から術後 7.0±9.7mm に，DASH が術前 28.0±23.0 から 2.6±3.0 と有意に改善した．ピンチ力は術前 3.0±1.8kg から 3.7±1.4kg に，握力は術前 22.0±8.6kg から術後 24.1±9.2kg に改善したが，有意差は認めなかった．

【症例提示】

症例 1：61 歳，女性．右 Eaton 分類 stage 2. 術前亜脱臼度正面は 32.1％から 11.3％に，亜脱臼度側面は 30.0％から 0％に改善し，VAS も術前 39mm から 0mm に改善した．最終経過観察時の X 線では関節裂隙の拡大が認められる（図 4）．

症例 2：56 歳，女性．左 Eaton 分類 stage 3. 亜脱臼度正面は術前後で 0％と変化なく，亜脱臼度側面は術前 39.0％から術後 8％に改善し，VAS も術前 62mm から 0mm に改善した．最終経過観察時の X

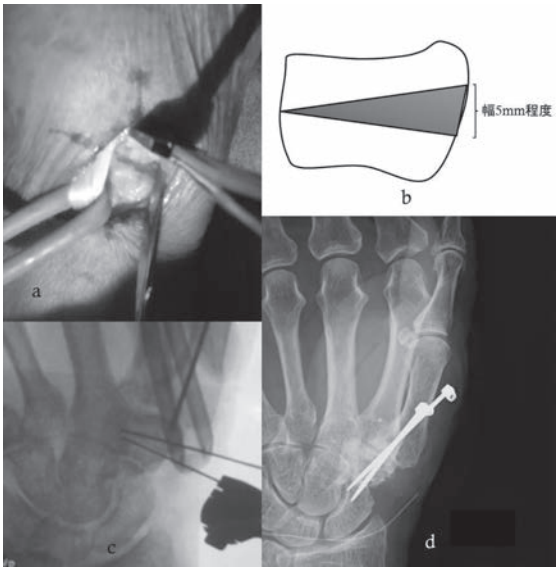

図 4　a: 大菱形骨の展開，b: 大菱形骨楔状骨切り図，c: 術中イメージ像（ボーンソーの刃を 2 枚使用），d: 術後 X 線

線では関節面の不整が認められる（図 5）．

【考　察】

母指 CM 関節症の手術術式としては関節固定術，LRTI に代表される関節形成術があり，最近では mini tight rope ® 等を使用した Suture-Button suspensionplasty の報告も散見される．ただし，関節固定術では偽関節の問題があり，諸家の報告では 8～21％にみられるといわれている [3]．また，関節形成術では術後第 1 中手骨の sinking によるピンチ力の低下 [4] が問題とされており，舟状骨まで落ち込んだ場合には scaphoid impingement による問題も報告されている [5]．また，Suture-Button suspensionplasty に関しては低侵襲で簡便な手技である一方，第 2 中手骨側での骨折の報告 [6]，suture button の破綻の報告 [7] もあり，長期成績に関しても不明である．それに対して AOO は関節が温存できることが最大のメリットである上に，合併症が少ない点が注目すべき点である．同法は関節適合性を向上させ，かつ関節にかかる負荷を低下させることを目的とされた術式である．Biomechanical study でも軸圧のかかる方向が変わることで各肢位での CM 関節の安定性が向上することが報告されており [8]，荷重方向と荷重面が軟骨変性の生じている掌尺側から比較的変性の少ない背橈側へ移動することも報告されている [9]．諸家による追試の報告も見られ [10]，有用な術式として認知されてきている．

図 5　症例 1　a: 術前（X 線），b: 術前（CT），c: 術後，d: 最終経過観察時
最終経過観察時の X 線では関節裂隙の拡大が認められる．

今回，著者らは第 1 中手骨ではなく大菱形骨側に注目した．変形性股関節症に対する骨切り術として大腿骨外反骨切り術，寛骨臼回転骨切り術（以下，RAO）は広く知られた術式であるが，大腿骨頭をボール側，臼蓋をソケット側とすると前者はボールのアライメントを調整する手術であり，後者はソケット側のアライメントを調整する手術である（図 6）．母指 CM 関節について第 1 中手骨基部をボール側，大菱形骨遠位関節面をソケット側と考えると AOO はボール側の調整手術であり，ソケット側である大菱形骨側のアライメントを調整することでも股関節における RAO と類似の効果が得られるのではないかと考えた（図 8）．ただし，RAO の様に大菱形骨を孤状に骨切りし，遠位関節面をスライドさせることは技術的にかなり困難を要する．そこで大菱形骨を楔状に骨切りし遠位関節面の傾斜を変えることを考案した．これにより第 1 中手骨の求心位の改善が期待できるのではないかと考えた．さらに母指 CM 関節は股関節と異なり荷重関節ではないことから大菱形骨の高さが低くなることで関節にかかる内圧の低下も得られるのではないかと考えている（図 7）．今回の検討では DTJI が術後正面で平均 7.4°，側面で平均 20.9° 低下しており，遠位関節面の橈背側へ

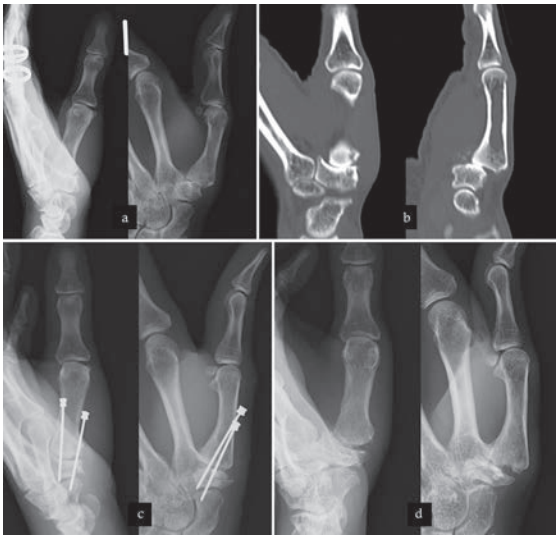

図 6　症例 2　a: 術前（X 線），b: 術前（CT），c: 術後，d: 最終経過観察時
最終経過観察時の X 線では関節面の不整が認められる．

の回転が得られていた．また，亜脱臼度に関しても正面，側面いずれも改善が認められた．関節面の不整の有無が 4 関節に認められたことが気になる点ではあるが，臨床評価において，全症例にて VAS の改善，DASH の改善が得られており，必ずしも関節面不整の有無が臨床成績に影響を及ぼしてはいなかった．今後長期の経過観察を行うことでさらなる検討を行いたい．

本研究の limitation としては適応について明確な基準が定まっていない，適切な骨切り量が不明である，バイオメカニカルな検討ができていない，経過観察期間が短いことが挙げられる．

【まとめ】

1. Eaton 分類の stage 3 までの病期で関節温存を希望した 6 例 7 関節に対して大菱形骨楔状骨切り術を施行した．
2. 亜脱臼度は正面にて平均 18.2％から 4.0％に，側面にて 25.9％から 7.1％に改善し，全症例において疼痛の改善が認められた．
3. 短期成績ではあるが，本術式は母指 CM 関節症に対する術式の一選択肢となる可能性がある．

【利益相反の開示】

本研究発表に関連し，開示すべき COI 関係にある企業等はありません．

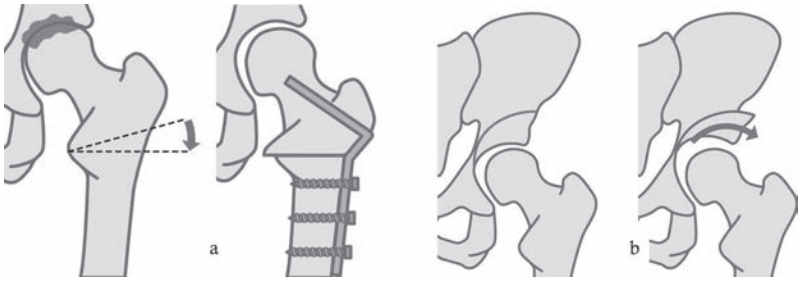

図 7　a: 大腿骨外反骨切り術，b: 寛骨臼回転骨切り術

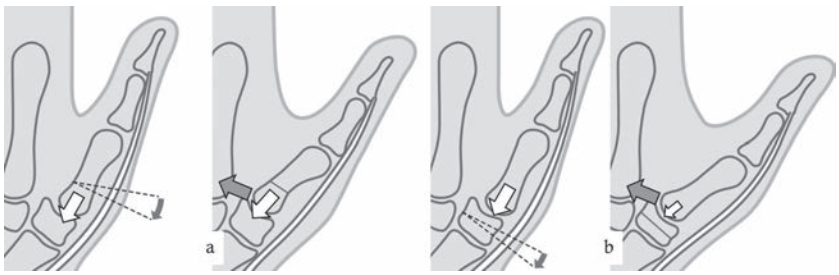

図 8　a: 第 1 中手骨外転対立位骨切り術，b: 大菱形骨楔状骨切り術

【文　献】

1) Futami T, et al. Osteotomy for trapeziometacarpal arthrosis.4(1-6)year follow-up of 12cases. Acta Orthop Scand 63: 462-464, 1992.
2) 青山 隆ほか．母指 CM 関節症に対する第一中手骨外転対立位骨切り術の治療成績―第二報．日手会誌 29: 261-263, 2012.
3) 荒川雄一郎ほか．母指 CM 関節症に対する骨移植を行わずプレートを用いた関節固定術．日手会誌 34: 1060-1064, 2018.
4) Downing ND, et al. Trapezial space height after trapeziectomy: mechanism of formation and benefits. J Hand Surg Am 26: 862-868, 2001.
5) 本宮 真ほか．母指 CM 関節症に対する関節形成術の治療成績．日手会誌 27: 127-130, 2010.
6) Khalid M, et al. Index metacarpal fracture after tightrope suspension following trapeziectomy: case report. J Hand Surg Am 37: 418-422, 2012.
7) Sonoda LA, et al. Failed suture button suspensionplasty of the thumb carpometacarpal joint salvaged using Pyrocarbon arthroplasty. J Hand Surg Am 42: 665, 2017.
8) Koff MF, et al. An in vitro analysis of ligament reconstruction or extension osteotomy on trapeziometacarpal joint stability and contact area. J Hand Surg Am 31: 429-439, 2006.
9) Pellegrini VD. Pathomechanics of the thumb trapeziometacarpal joint. Hand Clin 17: 175-184, 2001.
10) 奥山訓子ほか．母指 CM 関節障害に対する第 1 中手骨外転対立位骨切り術．日手会誌 23: 399-403, 2006.

日手会誌（J Jpn Soc Surg Hand），第 36 巻　第 4 号　496-499，2020

大菱形骨全切除による LRTI 変法後の舟状小菱形骨間関節の経時的変化

小峰彩也香*，上原浩介*，三浦俊樹**，大江隆史***，田中　栄*，森崎　裕*

Scaphotrapezoidal Joint Narrowing after Trapeziectomy with Ligament Reconstruction and Tendon Interposition Arthroplasty

Sayaka Komine*，Kosuke Uehara*，Toshiki Miura**，Takashi Ohe***，Sakae Tanaka*，Yutaka Morizaki*

母指 CM 関節症手術の際に行う大菱形骨切除が隣接関節である舟状小菱形骨間関節にどのような影響を与えるかに関する報告はこれまでにない．本研究では，大菱形骨全切除を伴う LRTI 変法を行った 26 例の舟状小菱形骨間関節の関節症性変化を検討した．術後平均 3 年で，術直後と比較して 46％に関節裂隙狭小化がみられた．関節裂隙狭小化と疼痛増悪との間に有意な関連はなかったが，疼痛悪化は関節裂隙狭小化群にのみ見られたことから，大菱形骨の全切除により隣接する舟状小菱形骨間関節の圧が高まり，関節症性変化をきたした可能性が考えられた．

【緒　言】

当院では母指 CM 関節症に対し，大菱形骨を全切除し遊離長掌筋腱を用いて第 1 中手骨を安定化する LRTI 変法を行っている．舟状大菱形小菱形骨間関節において，大菱形骨の全切除により隣接する舟状小菱形骨間関節への負担の増加が推測されるが，その影響を検討した報告はない．本研究の目的は，大菱形骨全切除を伴う LRTI 変法後の，舟状小菱形骨間（ST）関節の経時的変化を測定し，疼痛悪化との関連を明らかにすることである．

【対象と方法】

2013 年 10 月から 2016 年 10 月にかけて当院で母指 CM 関節症に対し LRTI 変法を行い，2 年以上追跡可能であった 23 例 26 関節（男 7 例 7 関節，女 16 例 19 関節）を対象とした．平均年齢は 63.8 歳（SD 8.3）であり，利き手が 17 関節，非利き手が 9 関節であった．Eaton 分類は，Stage II が 3 関節，Stage III が 10 関節，Stage IV が 13 関節であった．平均観察期間は 3 年間（SD 0.7）であった．

手術は，まず大菱形骨を全切除し，遊離長掌筋腱を橈側手根屈筋腱にひばり結びで固定したのち，その一端を第 1 中手骨に穿った骨孔に通し，もう一端と interlacing suture することで第 1 中手骨を安定化させた（図 1）．術後は第 1 中手骨と第 2 中手骨を K-wire で 3.5 週仮固定し，自動運動からリハビリテーションを開始した．

画像評価は，母指の単純 X 線正面像（Robert view）で行った．ST 間の最小距離を計測した（図 2）．術前の変形した大菱形骨の存在下では測定が困難であり，術直後（K-wire 抜去後初回撮影時）の単純 X 線を経時的変化の比較対象として用いた．最終経過観察時の距離/術直後の距離＜0.8 であった場合を，「関節裂隙狭小化あり」とした．患者背景と関節裂隙狭小化の有無の関連について $\chi 2$ 検定を用いて検討した．

疼痛評価は，安静時疼痛 VAS と使用時疼痛 VAS を測定し，術後 1 年と比較して最終経過観察時に 1mm 以上減少したものを「改善」，1mm 以上増加したものを「悪化」とした．

受理日　2019/08/21
*東京都医学部附属病院　整形外科　〒113-8655　東京都文京区本郷 7-3-1
**JR 東京総合病院　整形外科
***NTT 東日本関東病院　整形外科

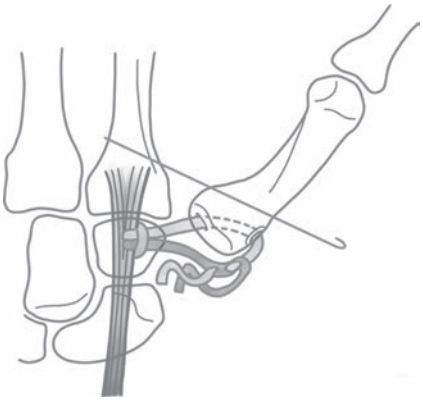

図 1　当院における LRTI 変法．大菱形骨を全切除し，遊離長掌筋腱を用いて第 1 中手骨を安定化する．

図 2　母指の単純 X 線正面像（Robert view）で ST 間の最小距離を計測する．

上記の方法で，ST 関節の関節裂隙狭小化については「あり」「なし」の 2 群，疼痛 VAS については「改善」「不変」「悪化」の 3 群に分類し，両者の関連について Fisher の正確確率検定を用いて検討した．

【結　果】

画像評価における ST 関節の関節裂隙狭小化は，26 関節中 12 関節にみられ，全体の 46％であった．男性では 43％，女性では 47％であり，有意差はなかった．利き手では 41％，非利き手では 56％であり，非利き手でやや多い結果となったが，有意差はなかった（図 3）．

術後 1 年から最終経過観察時にかけての疼痛 VAS の変化は，安静時疼痛 VAS は改善 3 関節，不変 21 関節，悪化 2 関節，使用時疼痛 VAS は改善 6 関節，不変 17 関節，悪化 3 関節であった（図 4）．不変例は全て，術後 1 年時・最終経過観察時とも VAS が 0mm の症例であった．

画像評価における ST 関節の関節裂隙狭小化の有無と，疼痛 VAS の変化の関連について検討したところ，安静時疼痛 VAS，使用時疼痛 VAS いずれについても有意な関連はみられなかった（図 5）．

ただし，術後 1 年から最終経過観察時にかけて安静時疼痛 VAS が悪化した 2 関節と，使用時疼痛 VAS が悪化した 3 関節では，全例で ST 関節の関節裂隙狭小化がみられた．

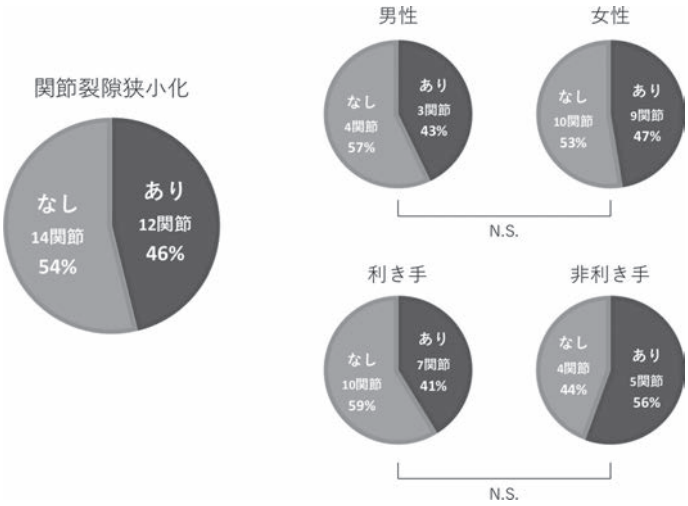

図 3　ST 関節の関節裂隙狭小化

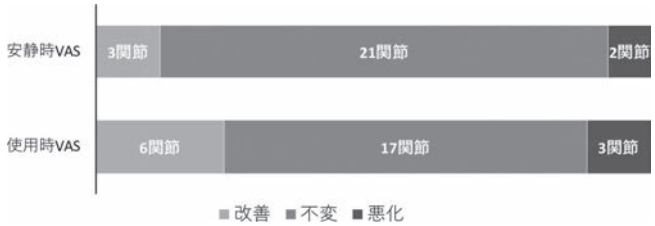

図 4　術後 1 年から最終経過観察時にかけての疼痛 VAS の変化

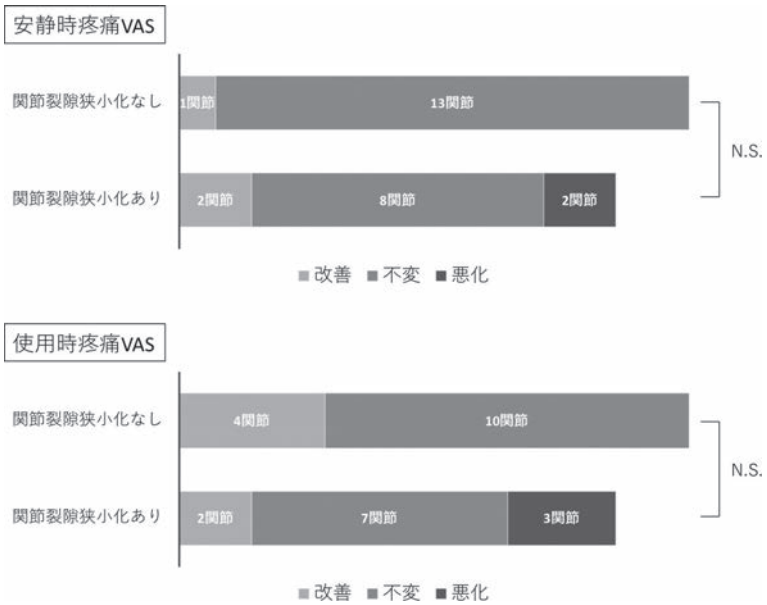

図 5　ST 関節の関節裂隙狭小化の有無と疼痛 VAS の変化

【考　察】

ST 関節についての研究は，母指 CM 関節症に対する研究と同時になされたものがほとんどであり，ST 関節単独の変形性関節症の疫学や，自然経過については不明である．

生体力学的には，Gislason らは，把握動作時には橈骨手根関節にかかる荷重の 78%-93%が舟状大菱形小菱形骨間関節に伝達され，舟状大菱形骨間関節には平均 19.2MPa，ST 関節には平均 7.5MPa の圧がかかると報告している [1]．

母指 CM 関節症と ST 関節症の合併についての報告は複数あり，Davey らは，母指 CM 関節症の患者の 52%に，術前単純 X 線にて ST 関節症があったと報告している [2]．また Brown らは屍体研究において，重度の母指 CM 関節症の 40%，軽度の母指 CM 関節症の 8%に ST 関節症が合併していたと報告している [3]．

母指 CM 関節症の術前に合併していた ST 関節症が，大菱形骨の全切除による LRTI 後に経時的にどう変化するのか，また症状が顕在化する可能性はあるのか，に関する報告はない．しかし，LRTI 後の再手術についての報告の中には，術後 17 か月で 343 母指中 2 母指に ST 関節固定，1 母指に ST 関節形成が行われたというものや [4]，術後 6 年で 55 母指中 1 母指に ST 関節形成が行われたというものもあり [5]，これらの再手術例では LRTI を行ったために ST 関節症が増悪していた可能性が考えられる．

本研究では，LRTI 変法の術後平均 3 年で，ST 関節の関節裂隙狭小化が 46%に生じていた．疼痛悪化との明らかな関連はみられなかったが，疼痛悪化は関節裂隙狭小化群にのみ見られたことから，症例の蓄積により疼痛との関連が明らかになる可能性が

あると考えられる．

本研究の限界は，後ろ向き研究であること，単純X線上の測定誤差がありうること，疼痛がST関節由来かどうか定かではないことなどが挙げられる．

特に画像評価について，Akoonらは単純X線によるST関節症の有無の診断の感度は47%，特異度は94%であったと報告しており[6]，単純X線のみでの測定には限界があると考えられる．正確な関節裂隙狭小化の評価にはCT検査が有用と考えられるが，医療経済や患者被曝などの観点からの検討が必要である．

【まとめ】

大菱形骨全切除によるLRTI変法術後平均3年間で，46%にST関節の関節裂隙狭小化が進行した．大菱形骨の全切除により，隣接するST関節にかかる圧が高まり，関節症性変化を生じた可能性が考えられる．今回の検討では疼痛悪化との有意な関連は示せなかったが，疼痛悪化は関節裂隙狭小化例のみにみられたことから，さらなる症例の蓄積が必要であると考える．

【利益相反の開示】

本研究発表に関連し，開示すべきCOI関係にある企業等はありません．

【文　献】

1） Gislason MK, et al. Loading on the Scapho-Trapezium-Trapezoid joint during gripping. 22nd Congress of the International Society of Biomechanics 1: 1, 2009.
2） Davey PA, et al. Effect of Coexistent Scaphotrapezoidal Osteoarthrosis on Outcome after Trapeziectomy. Scand J Plast Reconstr Surg Hand Surg 38: 36-42, 2004.
3） Brown GD 3RD, et al. Radiography and Visual Pathology of the Osteoarthritic Scaphotrapezio-Trapezoidal Joint, and Its Relationship to Trapeziometacarpal Osteoarthritis. J Hand Surg Am 28: 739-743, 2003.
4） Megerle K, et al. Revision surgery after trapeziometacarpal arthroplasty. Arch Orthop Trauma Surg 131: 205-210, 2011.
5） Salem H, et al. Six year outcome excision of the trapezium for trapeziometacarpal joint osteoarthritis: is it improved by ligament reconstruction and temporary Kirschner wire insertion? J Hand Surg Eur 37: 211-219, 2012.
6） Akoon A, et al. Comparison of Radiographic and Intraoperative Visual Assessment of Scaphotrapezoid Joint Arthritis in Patients with End-Stage Carpometacarpal Arthritis of the Thumb Base. Hand（N Y）1: 1, 2018.

日手会誌（J Jpn Soc Surg Hand），第 36 巻　第 4 号　500-503，2020

母指CM関節症に対するSuture-Button Suspensionplastyの短期成績―合併症からみたハンモック法との比較

菅野百合，平瀬雄一，大久保ありさ，小野澤久輔

Surgical Outcomes of Suture-Button Suspensionplasty for the Thumb Carpometacarpal Joint Arthritis

Yuri Kanno，Yuichi Hirase，Arisa Okubo，Hisasuke Onozawa

当院で母指 CM 関節症初回手術として Suture-Button Suspensionplasty（SBS）を行った 68 手の術後 6 か月の手術成績を調査し，合併症についてハンモック法と比較した．SBS の手術成績は trapezial height が術前後で 46％減少し，DASH, VAS score は改善した．母指可動域は外転し易くなり，握力は増加したが，ピンチ力は減少する傾向にあった．術後合併症はハンモック法に比べて橈骨神経症状が少なかった．腱鞘炎の発生率は変わらなかったが SBS では母指ばね指が多い傾向があり，ハンモック法では FCR 腱周囲炎が多かった．SBS 独自の合併症である第 2 中手骨骨折が 1 手あった．SBS は手術創が小さく，低侵襲で母指 CM 関節症の疼痛を解消する有用な術式であるが，独自の合併症があるため，その施行と経過観察には注意深い配慮が必要と考えられた．

【緒　言】

母指 CM 関節症に対する外科的治療法は多く報告され，未だ議論され確定的な術式は確立していない[1]．著者らは従来，母指の CM 関節運動を温存でき，除痛が得られるハンモック法[2]を行い，その成績を報告してきた[3]．しかし 2014 年から suture-button suspensionplasty（SBS）[4]を取り入れ，Arthrex 社製の Mini Tight Rope ® が販売された 2015 年 2 月以降は SBS を多用するようになり，SBS の手術件数が 100 件を超えた．今回，SBS の術後 6 か月の短期治療成績を調査し，術後合併症について従来のハンモック法と比較，検討した．

【対象と方法】

当院で 2014 年 1 月から 2018 年 6 月までに母指 CM 関節症の診断で手術を行なった 191 手中，初回手術として Arthrex 社製の Mini Tight Rope ® を使用した SBS が 128 手，ハンモック法が 25 手あった．SBS の 128 手中，大菱形骨が全切除され，手術成績評価項目に欠落の無かった 68 手を対象とした．外傷既往症例と関節リウマチ症例は含まれていない．内訳は男 8 例，女 58 例の 66 例で，手術時平均年齢は 64.9 歳（48～81 歳），手術側は左 28 手，右 40 手で，そのうち両側例は 2 例あった．Eaton 分類は stage I が 0 手，stage II が 6 手，stage III が 31 手，stage IV が 31 手あった．

評価に X 線画像から tight rope の打上部位と第 1 中手骨底－舟状骨間距離（以下 trapezial height）を計測した（図 1）．手術前と術後 6 か月時の母指橈側外転角度，母指尺側内転角度，母指掌側外転角度，母指掌側内転角度，母指 MP 関節屈曲角度，MP 関節伸展角度，握力，ピンチ力（Pulp/Side），Kapandji test，DASH score（機能），VAS score（安静時/運動時）を比較し，統計学的検定に StatFlex V6.0.Ink を用いて 1 標本 t 検定を行い，有意水準を 0.05 とした．

術後合併症については対象の SBS68 手とハンモック法 25 手の診療録から，以前の報告[3]を参考にした術後合併症を後向きに調査した．術式間の合併症発生頻度比較に χ 二乗検定を行い，有意水準を 0.05 とした．

受理日　2019/08/31
四谷メディカルキューブ　手の外科・マイクロサージャリーセンター　〒102-0084　東京都千代田区二番町 7-7

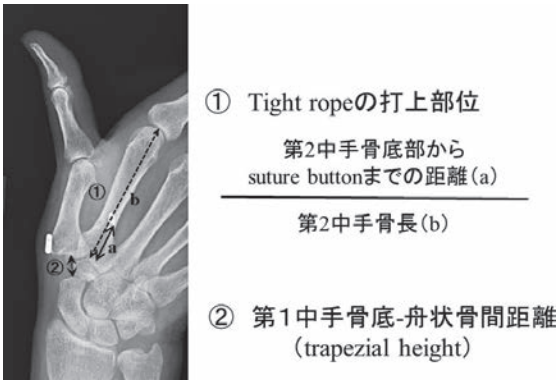

図 1　SBS の X 線画像計測法

手術術式

CM 関節 APL 腱橈側を橈骨神経浅枝に注意しながら約 3cm 縦切開し，大菱形骨を piece by piece に全切除した．X 線透視下に Mini TightRope ® 用ガイドワイヤーを第 1 中手骨骨底骨稜部の高さで APL 腱付着部から刺入し中手骨底面に平行に貫通させた後，第 1 中手骨骨底が第 2 中手骨骨底と並ぶ高さに母指を引き上げ，母指を最大橈側外転・対立位の状態でガイドワイヤーを第 2 中手骨中枢 1/3 に刺入し，Mini TightRope ® を通した（図 2）．刺入出口である第 2 中手骨部に切開を加え，透視下に第 1，第 2 中手骨が impinge しない状態であることを確認しながら rope を可及的に引っ張り，suture-button の上からモスキート鉗子を rope にかませ，鉗子の幅の分の緊張の緩みを持たせ 4 回締結した．術直後は母指対立位での bulky dressing とし，術後数日で着脱可能な thumb spica splint を作成し，就寝時および作業時に着用した．Splint 作成時から hand therapist による母指可動域訓練を開始した．

【結　果】

SBS の tight rope 打上部位は平均 0.32（0.14～0.48）であった．Trapezial height の術前平均 11.3mm（4.2～14.6）は，術後 6 か月時平均 6.1mm（1.5～8.9）となり，46％減少した．

他の術前後比較結果を表 1 に示す．母指可動域は橈側外転角度と掌側外転角度が有意に増加し，尺側内転角度と MP 関節屈曲角度が有意に減少した．握力が有意に増加したのに対し，ピンチ力は有意ではないが減少する傾向にあった．各種 score は全て有意に改善した．

SBS68 手とハンモック法 25 手の術式別合併症の発生率，その内容の比較を表 2 に示す．橈骨神経浅枝領域の痺れを訴える症例がハンモック法で有意に多かった．術後腱鞘炎（母指ばね指・ドケルバン病・FCR 腱周囲炎）の発生率に術式間の差は無かったが，内訳別に比較すると FCR 腱周囲炎はハンモック法で有意に多かったが，FCR 腱断裂に至った例は無かった．腱鞘炎症例はステロイド注射で症状が軽快し，手術に至った症例は無かった．

骨に孔をあける手技の SBS 独自の合併症である第

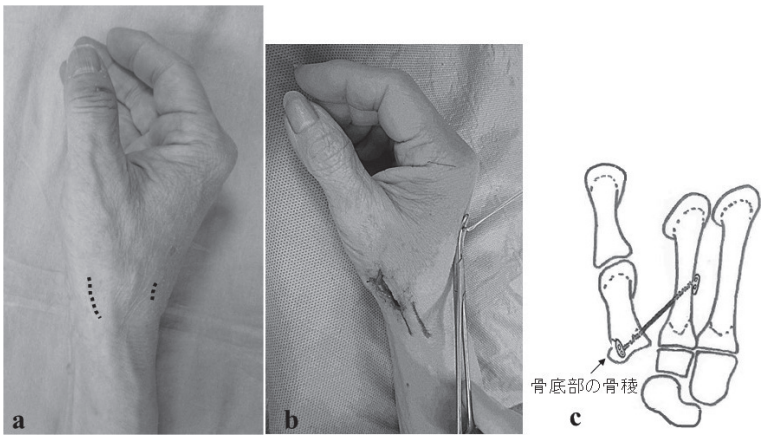

図 2　SBS の手術手技
a）皮切線．
b）Mini TightRope ® を通したところ．
c）suture-button と tight rope の位置関係のシェーマ．

表 1　結果一覧（n＝68）

	術前 平均値 ±標準偏差	術後 平均値 ±標準偏差	p値
母指橈側外転角度(°)	41.8 ±7.96	48.5 ±6.06	P<0.01
母指尺側内転角度(°)	−0.22 ±1.35	−1.54 ±4.51	P<0.05
母指掌側外転角度(°)	40.9 ±5.70	51.2 ±6.36	P<0.01
母指掌側内転角度(°)	−1.25 ±3.60	−2.28 ±4.52	有意差 無し
母指MP関節屈曲角度(°)	48 ±13.2	42.8 ±11.9	P<0.01
母指MP関節伸展角度(°)	15.7 ±14.8	18.3 ±12.3	有意差 無し
握力(kg)	16.0 ±8.03	19.1 ±6.54	P<0.01
ピンチ力：Pulp (N)	1.78 ±1.54	1.58 ±1.02	有意差 無し
ピンチ力：Side (N)	2.59 ±1.72	2.26 ±1.27	有意差 無し
Kapandji test	9.54 ±0.71	9.51 ±0.74	有意差 無し
DASH score：機能	33.6 ±20.14	20.5 ±15.47	P<0.01
VAS score：安静時	24.9 ±27.6	3.31 ±11.5	P<0.01
VAS score：運動時	68.4 ±20.5	18.8 ±24.6	P<0.01

表 2　術式別合併症の発症率

	SBS	ハンモック法	p値
橈骨神経症状	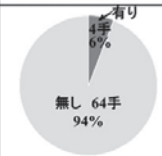		P<0.05
腱鞘炎の有無	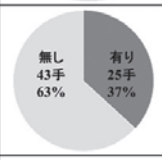	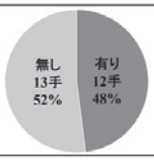	有意差 無し
腱鞘炎の内訳	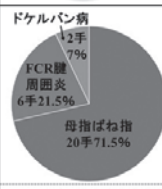		FCR腱周囲炎はp>0.01 有意差あり ドケルバン病 母指ばね指は有意差無し
	同一手で複数の炎症を起こした例あり		

2 中手骨骨折が 1 手あった．術後 6 か月の X 線画像で仮骨癒合を発見されたが，追加治療を要さない症例であった．

【考　察】

本研究の目的の一つである SBS の術後短期成績は，握力，DASH・VAS score が改善した．SBS は母指 CM 関節症による疼痛を減ずる有効な治療法の一つであると考える．

母指可動域は SBS の術後に，外転し易くなるが，内転角度が減じやすかった．実際に，洗顔時に手で水を溜めにくいと訴える症例が 1 例あった．この症例の tight rope 打上部位は 0.34 で平均的であったが，第 1 中手骨底部を吊り上げすぎて，第 1 中手骨が第 2 中手骨に乗り上げる傾向があった．第 2 中手骨のもっと中枢部で固定すべき形の第 1 中手骨があるように思われる．今後の研究課題にしたい．

ピンチ力は改善しなかった．母指 CM 関節形成術後のピンチ力が低下しやすいことは既に指摘されている．その理由に trapezial height の減少が挙げられ，松木らは trapezial height を維持するように術式を変更した結果，ピンチ力（side）が増加，改善したと報告している[5]．SBS においては，坂野らが trapezial height が減少しにくい大菱形骨部分切除に SBS を用いてピンチ力（side）が有意に増加したと報告した[6]．本研究の trapezial height も減少しており，ピンチ力低下に関連したと考えられ，trapezial height 減少予防対策が課題に挙げられた．

SBS もハンモック法も術中に橈骨神経浅枝を目視確認し，保護しながら手術を進めたが，橈骨神経症状の発生率がハンモック法に多かったのは，手術創が長く，瘢痕がより多くなるためと考えられた．術後に発生したハンモック法におけるドケルバン病は，伸筋腱第 1 区画が手術により開放されているので実際の狭窄性腱鞘炎ではなく，同区画内に残存する腱の周囲炎で，この合併症も瘢痕により励起されるのではないかと考えられた．

術後に発生した腱鞘炎の内訳で SBS は母指ばね指が多く，ハンモック法では FCR 腱周囲炎が多かった．ハンモック法における FCR 腱周囲炎は，APL 腱を FCR 腱に巻き付けるという術式自体によるものと考えられた．SBS における母指ばね指は術式により純粋に術後に生じたとは考えにくく，少なからず術前より存在した軽度の屈筋腱の腫大や腱鞘狭窄が，術後の母指屈筋腱の滑走距離増大により屈筋腱

狭窄性腱鞘炎を励起させたのではないかと考えた．

SBS 独自の合併症である第 2 中手骨骨折が 1 手あった．他の独自の合併症として Seetharaman らは Mini TightRope® による SBS で，第 2 中手骨につけた suture-button を斜めに留置したことにより生じたと思われる EPL 断裂例を報告した[7]．痩せた患者では皮下の suture-button が当たって術後に圧痛が残る症例も存在し，suture-button の設置部位については十分な配慮が必要であろう．

SBS は手術創が小さいので，低侵襲＝容易な手技と捉えられがちだが，独自の合併症があり，その術式の施行，経過観察には注意深い配慮が必要であると警鐘を促したい．

本研究の limitation に，両術式の手術成績を直接比較していないこと，第 1 中手骨の sinking（術直後と比した trapezial height の減少）を測定してないことが挙げられる．

【まとめ】

母指 CM 関節症に対する SB68 手の術後 6 か月の手術成績をまとめた．握力と VAS, DASH score は改善し，trapezial height が術前後で 46％減少した．母指は外転し易くなるが，ピンチ力が低下した．

SBS とハンモック法の合併症を比較し，SBS では橈側神経浅枝が損傷されにくく，FCR 腱周囲炎を起こしにくかった．SBS 独自の合併症に第 2 中手骨骨折がみられた．

SBS は手術創が小さく，低侵襲な手技の術式とさせるが，独自の合併症があり，その施行と経過観察には注意深い配慮を要すると思われた．

【利益相反の開示】

本研究発表に関連し，開示すべき COI 関係にある企業等はありません．

【文　献】

1）安部幸雄．母指 CM 関節症の最近の治療の動向．日本関節病学学会誌 36: 163-168, 2017.
2）Mathoulin C, et al. Abductor pollicis longus “hammock” ligamentplasty for treatment of first carpometacarpal arthritis. J Hand Surg Eur 33: 292-297, 2008.
3）桑原眞人ほか．母指 CM 関節症に対するハンモック法の短期治療成績．日手会誌 30: 462-464, 2014.
4）Yao J, et al. Suture-button suspensionplasty for thomb carpometacarpal arthritis;a minimum 2-year follow-up. J Hand Surg Am 38: 1161-1165, 2013.
5）松木寛之ほか．母指 CM 関節症に対する関節形成術の治療成績―大菱形骨全摘出と部分摘出―．日手会誌 34: 169-1072, 2018.
6）坂野裕昭ほか．母指 CM 関節症に対する Suture button suspensionplasty を併用した鏡視下関節形成術．日手会誌 32: 726-730, 2016.
7）Seetharaman M, et al. Extensor Pollicis Longus Rupture after Mini TightRope Susupensionplasty. J Wrist Surg 5: 143-146, 2016.

日手会誌（J Jpn Soc Surg Hand），第 36 巻　第 4 号　504-505，2020

若年者に生じた肘部管症候群の検討

澤田智一*，佐野倫生*，大村威夫**，杉浦香織*，松山幸弘**，鈴木重哉***

Cubital Tunnel Syndrome in Teenage and Younger Patients

Tomokazu Sawada*, Michio Sano*, Takao Omura**, Kaori Sugiura*, Yukihiro Matuyama**, Shigeya Suzuki***

手術加療を行った 20 歳未満の肘部管症候群 16 例を対象として検討した．16 例中 14 例が術前にスポーツ活動を行い，13 例が運動中に発症していた．術前症状は肘関節内側部痛が 10 例に，動作時のしびれが 12 例にみられた．明らかな感覚障害は 6 例，わずかな筋力低下が 15 例にみられ，筋萎縮は全例で認めなかった．尺骨神経伝導速度検査では肘部の伝導遅延は 3 例を除いてみられなかった．術中所見は神経の癒着・発赤のみが 7 例と多かった．手術方法は皮下前方移動術が 10 例と最多であった．術後全例，速やかに症状の改善がみられたが，2 例で症状の再燃がみられた．診断は慎重に行うべきであり，肘関節内側部痛，動作時のしびれ，わずかな筋力低下が術前所見として重要と思われた．また，通常の尺骨神経伝導速度検査に加えて，インチング法が有用である可能性がある．

【緒　言】

本邦における肘部管症候群（以下 CuTS）は変形性肘関節症によるものが多く，それに伴い高齢者が罹患することが多い．一方，若年者における CuTS の頻度は少なく，その報告も少ない．本研究の目的は若年者に生じた CuTS に対し手術を行った症例について検討し，その特徴を明らかにすることである．

【対象と方法】

当院及び浜松医科大学関連施設において手術加療を行った 20 歳未満の CuTS16 例を対象とした．男性 11 例，女性 5 例，手術時年齢は平均 16.3 歳（12～19 歳）であった．発症原因，発症から手術までの期間，術前症状，電気生理学的所見，術中所見，手術方法，術後経過について検討した．

【結　果】

16 例中 14 例が術前にスポーツ活動を行い，そのうち 13 例が運動中に発症していた．スポーツ種目は野球が 7 例，バスケットボール 2 例，バレーボール・ハンドボール・弓道・射撃・陸上それぞれ 1 例だった．骨折の既往が 3 例，野球肘による内側上顆変形が 1 例にみられた．発症から手術までの期間は半年以内が 9 例（1～6 か月，平均 2.8 か月），1 年以上が 7 例（12～36 か月，平均 24.1 か月）だった．

術前症状（表 1）は肘関節内側部痛が 10 例に，動作時のしびれが 12 例にみられた．明らかな感覚障害は 6 例，MMT4 以上のわずかな筋力低下が 15 例（2 例のみ MMT3 の低下あり）にみられ，筋萎縮は全例でみられなかった．尺骨神経伝導速度検査では肘部の伝導遅延（MCV≦45m/s）は 3 例を除いてみられなかった．

術中所見は神経の癒着や発赤のみで明確な原因のないもの 7 例，尺骨神経脱臼 2 例，三頭筋肥大によるもの 2 例，偽神経腫 2 例，異常筋 2 例，その他 1 例と様々であった．手術方法は皮下前方移動術 10 例，King 変法 4 例，神経剥離術 2 例で，同時手術として 3 例に内側側副靭帯再建術，鏡視下滑膜ひだ切除術，骨軟骨移植術をそれぞれ行った．術後全例，速やかに症状の改善がみられたが，2 例で症状の再

受理日　2019/09/01
*静岡市立静岡病院　整形外科　〒420-8630　静岡県静岡市葵区追手町 10-93
**浜松医科大学　整形外科
***藤枝市立総合病院　整形外科

表 1　術前症状

	肘内側部痛	動作時しびれ	感覚障害	筋力低下	筋萎縮
あり	10	12	6	15	0
なし	6	4	10	1	16

表 2　症状再燃例

性別	年齢	左右	発症から手術（月）	肘内側部痛	動作時しびれ	感覚障害	筋力低下	伝速	術中所見	手術法	再燃時期（月）
女	17	右	3	なし	あり	なし	あり	なし	発赤	皮下	4
男	12	右	2	なし	あり	あり	あり	なし	癒着	皮下（骨軟骨移植）	3

燃がみられた．術前にスポーツをやめた 1 例以外，全例でスポーツ復帰した．症状再燃例を表 2 に示すが，明らかな特徴はみられなかった．

【考　察】

若年者 CuTS の特徴として過去の報告[1] では肘関節内側部痛があること，手内筋の萎縮がないこと，電気生理学的検査で異常を認めにくいなどを挙げており，本検討でもそれぞれの陽性所見が 63%，0%，19%の症例にみられ，同様の結果であった．また，その他に動作時のしびれが 75%，わずかな尺骨神経領域の筋力低下が 94%にみられていた．

術前診断についてはいわゆる claw hand など典型的な尺骨神経障害の症状を呈さないことも多いため，慎重な診断が必要である．本検討では特に肘関節内側部痛，動作時のしびれ，わずかな筋力低下が術前所見として重要と思われた．本検討における筋力低下はそのほとんどが MMT4 以上のわずかな低下であり，左右差を丁寧に診察することが重要である．また，坪川ら[2] はスポーツ障害による CuTS に対しインチングを行った症例 12 例中 11 例で遅延部位の確認が可能であり，診断には尺骨神経のインチング法が必須と述べている．若年者 CuTS においては通常の尺骨神経伝導速度検査で異常を認めにくく，客観的な診断が難しいため，インチング法は今後追加検査として有用である可能性がある．

手術時期については早期のスポーツ復帰のためには手術を行うべき[3] との意見がある一方で，若年者の場合，罹病期間が長期でも成績は良好である[4)5)] との報告もある．診断に問題がなければ本検討のように原因が様々であっても，手術成績は非常に良好であるが，診断自体が困難であることも多い．本検討でも 2 例に症状の再燃がみられ，胸郭出口症候群などの合併や尺骨神経の再癒着が生じた可能性がある．手術に踏み切る前には十分な時間をかけてもその成績は良好であるため，肘関節内側部痛，動作時のしびれ，わずかな筋力低下などに十分注意をして慎重に診断を行い，症状が遷延する患者に手術を行うべきと思われた．

【まとめ】

若年者の CuTS の診断は慎重に行うべきであり，肘関節内側部痛，動作時のしびれ，わずかな筋力低下が術前所見として重要と思われた．

通常の尺骨神経伝導速度検査に加えて，インチング法が有用である可能性がある．

【利益相反の開示】

本研究発表に関連し，開示すべき COI 関係にある企業等はありません．

【文　献】

1）千馬誠悦ほか．若年者の肘関節部尺骨神経障害に対しての手術治療．日手会誌 30: 1011-1014, 2014.
2）坪川直人ほか．スポーツ障害による肘部管症候群．末梢神経 29: 271, 2018.
3）中西知憲ほか．若年者の肘部管症候群の治療成績．整外と災外 67: 147-150, 2018.
4）中尾保志ほか．肘部管症候群の年齢による治療方針の違いについて．日肘会誌 6: 61-62, 1999.
5）山本謙吾ほか．肘部管症候群の術後成績―年齢との関連を中心に―．日手会誌 19: 428-431, 2002.

日手会誌（J Jpn Soc Surg Hand），第 36 巻　第 4 号　506-509，2020

肘部管症候群に対する尺骨神経皮下前方移行術の術後成績―術前電気生理学的検査と臨床評価の関連の検討―

岡本幸太郎*，横井卓哉**，岡田充弘**，斧出絵麻**，中村博亮**

Results of Subcutaneous Anterior Transposition for Cubital Tunnel Syndrome―Relation between Examination of Electrophysiological Examination of Preoperative and Performance―

Kotaro Okamoto*，Takuya Yokoi**，Mitsuhiro Okada**，Ema Onode**，Hiroaki Nakamura**

肘部管症候群に対して尺骨神経前方移行術を施行し，術後 1 年間経過観察可能であった 30 例 30 肘を対象とし，術前と術後 1 年で電気生理学的評価と，客観的な臨床評価（握力，ピンチ力による運動評価，尺骨神経領域の Semmes-Weinstein monofilaments test，静的 2 点識別覚による知覚評価，Quick DASH，Hand20 による患者立脚型機能評価）を行い，術前と術後 1 年での電気生理学的評価と臨床評価を比較検討した．さらに，術前電気生理学的検査結果と，術前と術後 1 年における臨床評価との間に関連があるか検討した．術前電気生理学的検査結果は，術前・術後 1 年でいくつかの詳細な臨床評価と相関することを示した．すなわち，過去の報告と同様，術後良好な成績を得るためには電気生理学的な重症度が進行する前に手術を行う事が肝要である．

【緒　言】

肘部管症候群における術後成績の報告は数多くあるが，術前の電気生理学的検査結果と術後成績との関連についての報告は少ない．また，術前電気生理学的検査の術後予後予測因子としての有効性も未だ定かではない．そこで今回，当院で肘部管症候群に対して尺骨神経皮下前方移行術を施行した症例を対象として，術後 1 年の成績を評価し，術前の電気生理学的検査結果と術前・術後 1 年の臨床成績に関連があるか検討した．

【対象と方法】

2012 年 1 月から 2016 年 12 月に肘部管症候群に対して尺骨神経前方移行術を受けた患者 30 例 30 肘で男 20 例 20 肘，女 10 例 10 肘，手術時平均年齢 62.3 歳（22-83 歳），MacGowan 分類（Grade1：1 例，Grade2：21 例，Grade3：8 例），原因は変形性肘関節症：16 例，外傷後：3 例，ガングリオン：1 例，特発性：10 例を対象とした．

術前と術後 1 年での電気生理学的評価と臨床評価を行った．電気生理学的評価として尺骨神経の神経伝導検査を行い，小指外転筋を被検筋として，内側上顆近位 3.5cm（肘上），内側上顆部（肘），内側上顆遠位 3.5cm（肘下）で尺骨神経を刺激して複合筋活動電位を記録し，神経伝導速度（MCV）・振幅を測定した（図 1a）．臨床評価では，運動機能評価として握力とピンチ力（Tip Pinch，Key Pinch）を，知覚機能評価として Semmes-Weinstein monofilaments test（SWT）と静的 2 点識別覚（s2PD）を計測した．

SWT は 2.83（緑），3.61（青），4.31（紫），4.56（赤），6.65（赤）の 5 本セットを用い，環指尺側・小指橈側・

受理日　2019/08/23
*守口生野記念病院　整形外科　〒570-0002　大阪府守口市佐田中町 6-17-33
**大阪市立大学大学院医学研究科　整形外科

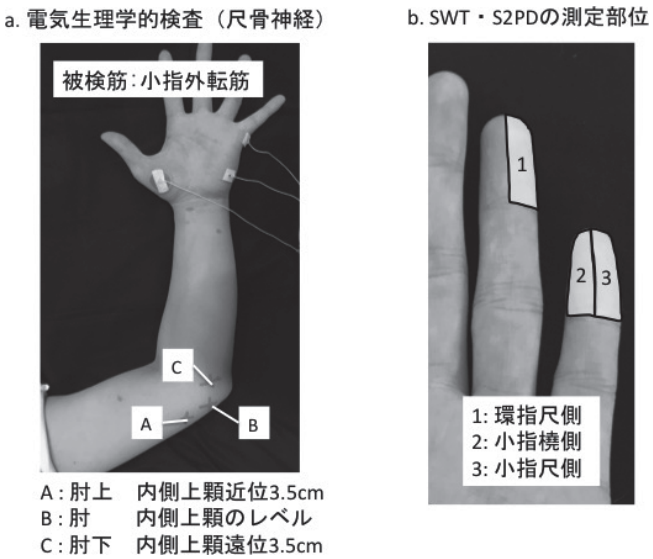

図 1　電気生理学的検査と知覚機能評価方法

尺側の末節骨部で測定した（図 1b）．また，患者立脚型機能評価として Quick DASH と Hand20 を行った．以下の 2 点すなわち検討項目 1：術前・術後 1 年の電気生理学的検査結果・臨床評価の比較，検討項目 2：術前電気生理学的検査結果と術前と術後 1 年の臨床評価の相関について検討した．

統計学的解析として検討項目 1 では Paired t-test を使用し，P 値＜0.01 を有意差ありとした．検討項目 2 では Spearman の順位相関係数，Pearson の相関係数を用い，P 値（それぞれの相関係数と症例数から算出）＜0.05 を有意な相関とした．

【結　果】

検討項目 1：術前・術後 1 年の電気生理学的検査結果・臨床評価の比較（表内数値：平均値±SD）（表 1）

電気生理学的検査では，MCV は肘上 - 肘間での有意な改善を認めた．また，振幅では，肘上・肘・肘下各刺激部位それぞれで平均値の上昇を認めた．

表 1　検討項目 1 結果，＊：有意差あり

			術前	術後1年	P値
電気生理学的評価	伝導速度	肘上 － 肘 (m/s)	33.3 ± 18.7	42.5 ± 11.6	<0.01*
		肘 － 肘下 (m/s)	30.0 ± 19.5	40.0 ± 14.2	0.02
	振幅	肘上 (mV)	4.5 ± 4.4	5.8 ± 4.4	0.14
		肘 (mV)	4.4 ± 3.1	5.6 ± 4.4	0.48
		肘下 (mV)	4.5 ± 4.3	5.8 ± 4.4	0.22
臨床評価	運動機能	握力 (kg)	20.7 ± 11.3	25.0 ± 13.1	<0.01*
		Tip Pinch (Kg)	3.0 ± 1.9	3.5 ± 1.7	0.07
		Key Pinch (Kg)	3.7 ± 2.2	25.0 ± 13.1	<0.01*
	知覚機能	SWT 環指尺側	4.2 ± 0.8	3.8 ± 0.5	0.03
		小指橈側	4.6 ± 1.1	4.0 ± 0.8	<0.01*
		小指尺側	4.6 ± 1.2	3.9 ± 0.9	<0.01*
		s2PD (mm) 環指尺側	8.7 ± 3.3	6.2 ± 2.2	<0.01*
		小指橈側	9.8 ± 3.9	7.1 ± 3.5	<0.01*
		小指尺側	10.2 ± 4.0	7.5 ± 3.6	<0.01*
	Quick DASH		29.0 ± 23.0	23.4 ± 22.5	0.09
	Hand20		35.8 ± 25.7	26.3 ± 22.4	<0.01*

表 2　術前電気生理学的評価の振幅と術前・術後臨床成績との相関

a.術前臨床評価との相関

		肘上	肘	肘下
Tip pinch**		0.37	0.43	0.38
SWT*	環指尺側	0.46	0.47	0.39
	小指橈側	0.37	0.33	0.25
	小指尺側	0.35	0.35	0.27
s2PD*	環指尺側	0.23	0.38	0.43
	小指橈側	0.23	0.25	0.23
	小指尺側	0.47	0.37	0.39

b.術後1年臨床評価との相関

		肘上	肘	肘下
Tip pinch**		0.47	0.46	0.42
SWT*	環指尺側	0.41	0.54	0.54
	小指橈側	0.23	0.40	0.43
	小指尺側	0.26	0.44	0.47
s2PD*	環指尺側	0.39	0.41	0.43
	小指橈側	0.38	0.35	0.36
	小指尺側	0.35	0.32	0.35

*Spearmanの順位相関係数　**Pearsonの相関係数
相関係数の絶対値を記載した．　:有意な相関

臨床評価では，運動機能評価において握力と Key Pinch で有意な改善を認めた．知覚機能評価については小指 SWT と環指尺側・小指 s2PD 共に有意な改善を認めた．患者立脚型評価では Hand20 で有意な改善を認めた．

検討項目 2：術前電気生理学的検査結果と術前・術後 1 年の臨床評価の相関（表 2）

術前電気生理学的検査結果と術前・術後 1 年の臨床評価の相関については，術前電気生理学的検査の MCV と各臨床評価においては，有意な相関関係は認められなかった．一方で，術前電気生理学的検査の振幅と術前・術後 1 年の臨床評価のうち，Tip Pinch と SWT，s2PD において，有意な相関を示す項目が見られた．すなわち，術前電気生理学的検査結果の振幅の値が重症であれば，術前・術後 1 年のピンチ力と知覚評価では一定の相関をもって重症であることを示している．

【考　察】

検討項目 1 では，術前と術後 1 年の比較では，過去の報告[1)2)]において術後に神経伝導速度，筋力の改善を認め，良好な成績が得られている．本研究においても同様に術後に電気生理学的評価，ピンチ力において有意な改善が得られた．また，疾患を特定しない汎用型の患者立脚型機能評価である QuickDASH と Hand20 のうち，Hand20 のみが有意な差をもって改善したが，石垣らは肘部管症候群において Hand20 のスコアは重症度をよく反映して変化することを報告しており[2)]，著者らの検討でも QuickDASH よりも肘部管症候群での疾患特異的に重症度を反映しているものと考えられた．

さらに検討項目 2 では，肘部管症候群において術前電気生理学的検査が，術前・術後 1 年の臨床評価の重症度を反映しているか検討するために，術前電気生理学的検査と術前・術後 1 年の臨床評価の重症度との相関をみることにより検証した．

過去の報告では，肘部管症候群において術後成績を予測する因子として年齢，罹病期間，術前重症度，術式，電気生理学的検査，職業など様々な因子が挙げられている[3)]．中でも術前電気生理学的検査が，予後予測として有用か否かについては，術前 MCV や振幅が術後臨床成績である赤堀の評価基準や Messina 分類と関連し，術前電気生理学的検査は予後予測の有用性について肯定的な報告[4)5)]がある一方で，関連は見られないとする有用性に否定的な意見[6)7)8)9)]もあり，未だ見解の一致をみていないのが実情である．これは，術後臨床成績の評価法が，患者の主観に大きく左右され，疾患特異性の低い汎用型の患者立脚型機能評価である DASH を用いている[6)]こと，また Messina 分類[5)7)8)]や赤堀の評価基準[4)9)]といった信頼性，再現性に検討の余地があるおおまかな段階的評価法を用いて臨床成績を評価していることが一つの要因であると考えた．

また，本研究でも QuickDASH や Hand20 といった患者立脚型機能評価と術前電気生理学的評価との間には相関は見られなかった．これについては，これらのアンケートは上肢に対する評価であり，肘部管症候群に特異的な評価法ではないためと考えられる．しかし，表 2 に示す通り，術前電気生理学的検査結果における振幅と，ピンチ力，SWT，s2PD といった詳細な数値で定量評価が可能な評価項目との間には，術前・術後 1 年ともに弱いながらも有意な

相関をもつ項目がいくつかみられた．なかでも Tip Pinch，Key Pinch のうち，Key Pinch のみに相関を認めたのは，Key Pinch が第一背側骨間筋の筋力をより明確に反映していることによるものと考えた．一般に複合筋活動電位の振幅は運動神経の軸索変性の程度を反映すると考えられる[9]．絞扼性神経障害は直径の大きい神経線維から障害されるため，最も大径である Aα 線維（主に運動神経）が軸索変性に陥れば，その次に太い Aβ 線維（主に触圧覚）の軸索も一定の変性に陥っていると考えられ，このため複合筋活動電位と SWT，s2PD との間に一定の相関がみられたと考えた．本研究において術前の複合筋活動電位の振幅と術前・術後 1 年の臨床評価の相関関係があることを考慮すると，術前の軸索変性の程度が強ければ，一定の相関をもって術前の詳細な臨床評価は重症となると同時に，術後の臨床評価も同様であり，術前電気生理学的検査が術後の臨床成績の予測因子となる可能性が示唆された．

本研究の限界としては比較的症例数が少ないこと，相関関係のみで評価を行っているため，電気生理学的検査の術後予後予測因子としての有用性を確定するものではないこと，術後 1 年の時点のみでの評価であることが挙げられる．

【まとめ】

術前電気生理学的検査と，術前・術後の臨床評価項目であるピンチ力，SWT，s2PD に相関関係を認めた．肘部管症候群では，軸索変性を反映する複合筋活動電位の振幅の低下が進行する前に手術を行うことが肝要であると考えられる．

【利益相反の開示】

本研究発表に関連し，開示すべき COI 関係にある企業等はありません．

【文　献】

1） Matsuzaki H, et al. Long-Term Clinical and Neurologic Recovery in the Hand After Surgery for Severe Cubital Tunnel Syndrome. J Hand Surg Am 29: 373-378, 2004.
2） 石垣大介ほか．Hand20 による肘部管症候群の評価．日本肘関節学会誌 24: 323-326, 2017.
3） Shi Q, et al. Predictors of surgical outcomes following anterior transposition of ulnar nerve for cubital tunnel syndrome: a systematic review. J Hand Aurg Am 36: 1996-2001, 2011.
4） 信田進吾ほか．肘部管症候群の生理学的所見と治療成績．日手会誌 16: 543-546, 1999.
5） 角田憲治ほか．肘部管症候群に対する鏡視下補助肘部管開放術の術後成績に影響を与える因子―多変量解析を用いて―．日手会誌 27: 94-96, 2010.
6） 水谷康彦ほか．肘部管症候群手術症例における患者立脚型機能評価および電気生理学的改善について．日手会誌 35: 411-414, 2018.
7） 細見 僚ほか．肘部管症候群手術症例における患者立脚型機能評価および電気生理学的改善について．日本肘関節学会誌 24: 331-334, 2018.
8） 鈴木 拓ほか．肘部管症候群における術後成績不良因子の検討．日手会誌 32: 61-63, 2015.
9） 多田 薫ほか．肘部管症候群に対する運動性インチング法の意義について．日本肘関節学会誌 22: 369-372, 2015.

日手会誌（J Jpn Soc Surg Hand），第 36 巻　第 4 号　510-512，2020

鏡視下手根管開放術における手根管内ステロイド投与併用の効果

村岡邦秀*，飯田博幸*，田中祥継**

Efficiency of Steroid Injection in Endoscopic Carpal Tunnel Release

Kunihide Muraoka*，Hiroyuki Iida*，Yoshitsugu Tanaka**

本研究の目的は，無作為比較対照試験により鏡視下手根管開放術（ECTR）時のステロイド投与併用の効果を調査することである．当院で同時期に両側手根管症候群に対して ECTR を行った 70 例 140 手を対象とし，左右いずれかに triamcinolone acetonide 10mg を手根管内投与した．評価項目は，術前後の正中神経終末潜時，術後 1 か月と 1 年以降での手掌部圧痛である．手掌部圧痛は単にその有無を聴取することに加え，一部の症例では手掌部でプッシュセンサーを最大限圧迫した時の重量を測定し，痛みのため 10kg 未満しか圧迫できないものを手掌部圧痛あり，それ以上がなしと定義した．また再発・感染の有無に関しても調査した．終末潜時は投与群が術前 6.8ms から術後 5.2ms へ，非投与群が術前 7.3ms から術後 5.2ms へいずれも有意に改善していた（p<.001）．手掌部圧痛ありは術後 1 か月では投与群 14 手，非投与群 21 手（p=0.152）であった．術後 1 年以降では投与群 3 手，非投与群 0 手（p=0.079）と投与群にのみ残存していた．プッシュセンサーでの 10kg 未満例は，術後 1 か月では投与群 7 手，非投与群 9 手（p=0.588），術後 1 年以上では両群共に 0 手であった．再発と感染を投与群にのみ 1 手ずつ認めた．ECTR における triamcinolone acetonide の手根管内投与併用は積極的に推奨されるものではない．

【緒　言】

手根管症候群（CTS）に対する保存加療としての手根管内ステロイド投与の効果については様々な報告がなされているが[1)2)3)]，手根管開放術におけるステロイド投与併用の効果に関する報告は少ない．本研究の目的は，同時期に鏡視下手根管開放術（ECTR）を行なった両側 CTS 患者を対象とした無作為比較対照試験（RCT）によりその効果を調査することである．

【対象と方法】

対象は 2016 年 4 月から 2018 年 7 月までに当院で同一患者の両側 CTS に対して同時期に ECTR を行った 79 例 158 手中，3 か月以上経過観察できた 73 例 146 手から，関節リウマチ，頚椎症性脊髄症，キーンベック病を合併する 3 例 6 手を除外した 70 例 140 手である．また透析手根管症候群例については，両側数日以内に手術を行なった症例が無かったため今回の研究対象には含まれていない．基本的に片側の術後 2 日目か 5 日目に対側の手術を行った．正中神経領域の手の痺れ，夜間の手の痺れ，母指球筋の萎縮または筋力低下，Tinel like sign，Phalen's test，Semmes-Weinstein monofilament test，神経伝導検査を総合的に判断し手根管症候群と診断され，母指球筋萎縮を認めるもの，保存治療を行っても高度の痛みが継続するものを手術適応とした．乱数表により各患者の左右の手をランダム化し，いずれかの手に閉創後 triamcinolone acetonide 10mg を手根管内投与し，投与群と非投与群に分類した．手根管症候群に対する triamcinolone acetonide の投与は 10-30 mg で推奨されており[4)]，著者らは臨床上 10mg の投与で十分な効果を確認している．外来診察，カル

受理日　2019/08/25
*幸仁会　飯田病院　整形外科　〒885-0072　宮崎県都城市上町 9-10
**福岡大学医学部整形外科学教室

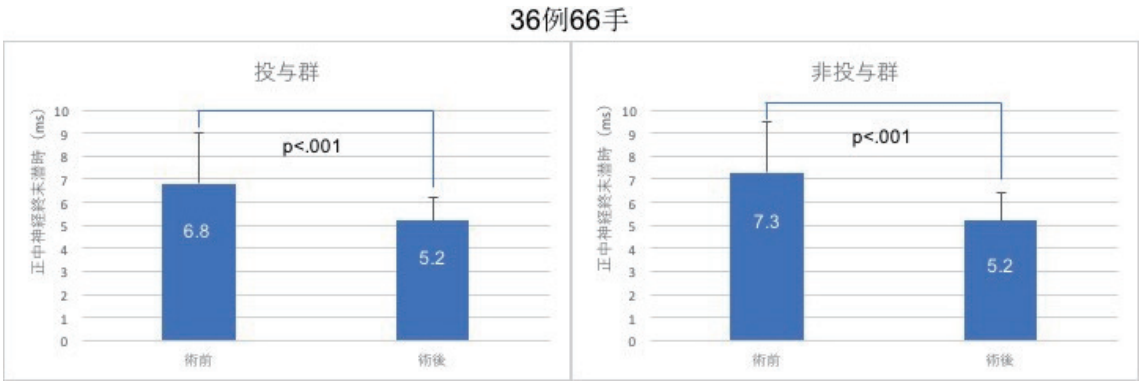

図 1　正中神経終末潜時の術前術後変化

術後 1 か月（55例110手）

手掌部圧痛	投与群	非投与群	P値
あり	14(25%)	21(38%)	0.15
10kg未満	7(13%)	9(17%)	0.58

術後 1 年以降（54例108手）

手掌部圧痛	投与群	非投与群	P値
あり	3(6%)	0(0%)	0.07
10kg未満	0(0%)	0(0%)	—

χ2検定

図 2　手掌部圧痛の有無

テ調査，電話アンケートによりデーターを収集した．経過観察期間は平均 14.9 か月である．ECTR は Single-portal endoscopic technique で行い，横手根靭帯を切開後そのまま鏡視下に 27G 針を手根管内に刺入しておき，閉創後手根管内に薬液を注入することで，確実に手根管内に薬液が注入されるように工夫した．評価項目は術前及び術後 3 か月での正中神経終末潜時，術後 1 か月と術後 1 年以上経過時での手掌部圧痛，再発・感染の有無である．手掌部圧痛は，机などに手をついたときに手掌基部に感じる鈍痛と定義し，単なる創部痛は除外した．また一部の症例では，手掌部でプッシュセンサー（mobie, SAKAImed, Tokyo, Japan）を最大限圧迫した時の重量を測定し，痛みのため 10kg 未満しか圧迫できないものを手掌部圧痛あり，それ以上可能なものを手掌部圧痛なしと定義した．それぞれの項目を投与群，非投与群間で比較した．統計学的評価には paired t test，χ2 検定を用い，$p<0.05$ を有意差ありとした．

【結　果】

まず，投与群（6.8±2.2）と非投与群（7.3±2.2）間において術前の正中神経終末潜時に統計学的有意差は認めなかった．正中神経終末潜時の術前術後変化に関しては，投与群で術前 6.8±2.2 から術後 5.2±1.0 へ，非投与群で術前 7.3±2.2 から術後 5.2±1.2 へ，ともに術後 3 か月で有意に改善していた（図 1）．術後 1 か月時点においては，統計学的有意差はないものの非投与群に手掌部圧痛が多い傾向であった．しかし術後 1 年以降ではそれが逆転し，非投与群の手掌部圧痛は全て消失，投与群のみの 3 手に手掌部圧痛が遷延していた．その遷延した 3 手はいずれも術後 1 か月時点では手掌部圧痛を認めていなかった症例であった．プッシュセンサーでの 10kg 未満例は，術後 1 か月では投与群 7 手，非投与群 9 手（$p=0.588$），術後 1 年以上では両群共に 0 手であった（図 2）．再発と感染をそれぞれ 1 手ずつ投与群にのみ認めた．

【考　察】

手掌部圧痛の原因として，筋群バランスの乱れ，手根管アーチの変化，末梢神経損傷，滑膜炎などが報告されているが，奥津法の 146 手を対象とした本

邦の研究では，手掌部圧痛は活動性の高い若年男性で遷延する傾向があり，機械的刺激が持続することによる滑膜炎がその原因であると考察されている[5]．一方，ステロイド注射は腱滑膜炎に対する抗炎症作用を有し，CTS に対する保存加療として有用であることは過去の報告からも明らかかであり[6]，手掌部圧痛の原因が滑膜炎であるとすると，これに対するステロイドの効果も期待され得ると考えていた．しかし 2013 年に小西池ら[7]は，ステロイド投与によりむしろ手掌部圧痛が増悪すると報告している．これをもとに，著者らは両側罹患例を対象に無作為比較対照試験をデザインし，より高いエビデンスレベルでの調査を行った．本研究において，ステロイド投与群，非投与群いずれの群においても ECTR により正中神経終末潜時の有意な改善が確認された．しかし手掌部圧痛に関しては，術後早期には認めていなかった手掌部圧痛が経過中に出現し術後 1 年以降でも遷延している症例を 3 手に認め，これは全て投与群であった．小西池ら[7]の報告と同様の結果である．ステロイドの薬理作用自体が直接的に手掌部圧痛を遷延させるとは考えにくい．術後に投与されたステロイドが長期間に鎮痛作用を中心とする抗炎症作用を発揮することでかえって患者の活動性が増し，手掌部圧痛の原因となる滑膜炎が惹起され，最終的にはステロイドの効果が消失した後に，手掌部痛として症状を出現・遷延させるのではないかと推察した．さらにステロイド投与群に再発が 1 手あり，再手術時の所見では過去の報告[7]と同様に横手根靭帯の癒合が疑われた．これはステロイド投与により手根管内の浮腫が減弱し横手根靭帯が接近し癒合した可能性が考えられる．感染は術創に生じた表層感染で内服加療のみで軽快したものの，投与群にのみ 1 手であった．ステロイド注射が手根管開放術における感染のリスクであるとの報告もある[8]．今回の RCT の結果，統計学的な有意差はないものの，ECTR 時に triamcinolone acetonide の手根管内投与を併用することでかえって手掌部圧痛が遷延し，合併症が多くなる症例が認められた．以上から，ECTR における triamcinolone acetonide の手根管内投与併用は積極的に推奨されるものではないと思われた．

【まとめ】

ECTR 後のステロイド併用の効果を RCT により調査した．ステロイド投与群で再発と感染を認め，手掌部圧痛が遷延する傾向にあった．ECTR における triamcinolone acetonide の手根管内投与併用は積極的に推奨されるものではない．

【利益相反の開示】

本研究発表に関連し，開示すべき COI 関係にある企業等はありません．

【文　献】

1) Aygul R, et al. Determination of sensitive electrophysiologic parameters at follow-up of different steroid treatments of carpal tunnel syndrome. J Clin Neurophysiolo 22: 222-230, 2005.
2) Celiker R, et al. Corticosteroid injection vs. nonsteroidal antiinflammatory drug and splinting in carpal tunnel syndrome. Am J Phys Med Rehabil 81: 182-186, 2002.
3) Sevim S, et al. Long-term effectiveness of steroid injections and splinting in mild and moderate carpal tunnel syndrome. Neurrol Sci 25: 48-52, 2004.
4) McGrath A, et al. Local steroid therapy in the hand. J Hand Surg Am 9: 915-921, 1984.
5) 小西池泰三ほか．ECTR（奥津法）後の pillar pain の検討．日手会誌 22: 6-9, 2005.
6) Graham B, et al. Nonsurgical treatment of carpal tunnel syndrome. J Hand Surg Am 34: 531-534, 2009.
7) 小西池泰三ほか．手根管症候群術後の pillar pain の検討―ステロイドの反応性．日手会誌 29: 459-461, 2013.
8) Hanssen A, et al. Deep postoperative wound infection after carpal tunnel release. J Hand Surg Am 14: 869-873, 1989.

日手会誌（J Jpn Soc Surg Hand），第 36 巻　第 4 号　513-515，2020

80 歳以上の手根管症候群に対する鏡視下手根管開放術の有用性の検討―高齢化先進県の現状―

谷脇祥通

Efficacy of Endoscopic Carpal Tunnel Release in Patients Older than Age 80

Yoshimichi Taniwaki

ECTR を行った 80 歳以上の 96 例 113 手の調査を行った．術後 6 か月までに 1/3 程度の患者が来院しなくなっていたが，電気生理学的評価と quick DASH と CTSI-JSSH SS は術後 3 か月で有意に改善を認め，FS は術後 6 か月で有意に改善していた．80 歳以上では長期の経過観察が難しく，機能障害が主訴の場合には注意を要するが，しびれや痛みなどは改善が望めるために低侵襲な ECTR は考慮すべき術式と思われた．

【緒　言】

社会の高齢化に伴い高齢の手根管症候群（CTS）患者の診療を行う機会が増えてきている．高知県は高齢化率が 33.6％と全国 2 位で，高齢単身世帯の割合は全国 1 位の高齢化先進県である．今回鏡視下手根管開放術（ECTR）を行った 80 歳以上の症例の調査を行った．

【対象と方法】

2010 年 1 月から 2018 年 6 月までに筆者自身が診断と治療を行った 80 歳以上の CTS 患者 96 例 113 手の調査を行った．男性 30 例 34 手，女性 66 例 79 手で手術時年齢は 80～92（平均 84.3）歳であり，手術は局所麻酔下に奥津法[1] による ECTR を行った．術前及び術後 3 か月と 6 か月に短母指外転筋の複合筋活動電位（APB-CMAP）の遠位潜時の測定，quick DASH と日手会版手根管症候群質問票（CTSI）での評価を行った．全ての症例の再診や症状経過の調査と，6 か月以上の経過観察が可能であった症例の臨床評価を行った．各時期間での比較には Bonferroni 補正 Wilcoxon 検定を用いて統計学的解析を行った．

【結　果】

手術に至った主訴は疼痛が 54 手で，そのうち夜間痛が 31 手，しびれが 52 手で，運動障害が 6 手，冷感が 1 手であった．術前 APB-CMAP は導出不能が 24 手（21.2％），遠位潜時 10ms 以上が 20 手（14.5％）であり，同時期に行った 80 歳未満の症例 276 手での結果（導出不能 21.7％，10ms 以上 14.5％）と同等であった．術後 1 か月までに再診しなくなったものが 6 例，3 か月で 12 例，6 か月で 21 例が定期受診に来ていなかったが，これら 39 例のうち直前の受診時には症状が不変であった 6 例を除いてしびれや痛みは軽減～消失しており，増悪した例は認めなかった．APB-CMAP 導出不能例のうち 7 手で電気生理学的に改善が確認できなかったが，そのうち受診が無く検査が行えなかった 6 例でも症状の改善を認めており，術前より対立再建を勧めていた 1 例のみが最終的に電気生理学的な改善も認めなかった．6 か月以上の電気生理学的な経過観察が可能であった 54 手では APB-CMAP 遠位潜時は術前 8.0±2.2（平均±標準偏差）ms が術後 3 か月で 5.3±1.3 ms と有意に改善し，更に 6 か月では 4.5±0.7 に改善していた（図 1）．質問票での調査が行えた 33 手の Quick DASH も術前 40.8±23.3 が術後 3 か月で 32.2±20.1 と有意に改善し，6 か月では 28.6±20.5

受理日　2019/08/21
医療法人三和会　国吉病院　整形外科　〒780-0901　高知県高知市上町 1-3-4

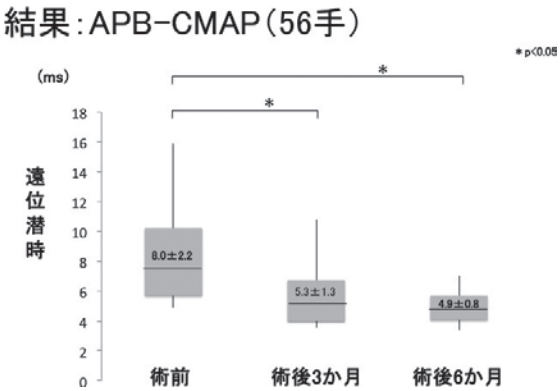

図 **1**　電気生理学的には術後 3 か月で有意な改善を認めた

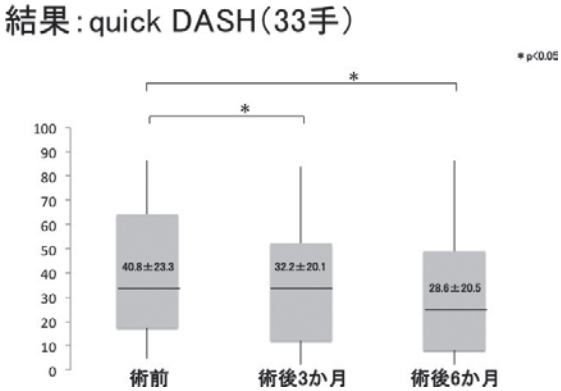

図 **2**　quick DASH も術後 3 か月で有意な改善を認めた

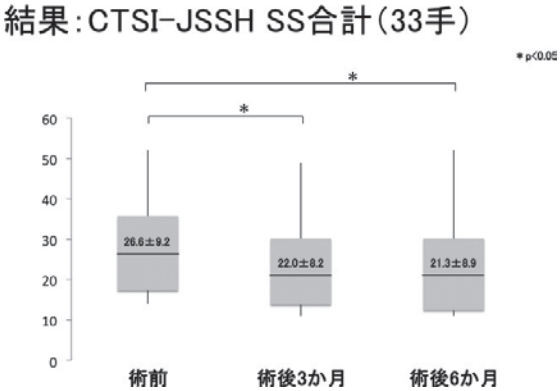

図 **3**　CTSI-JSSH SS も術後 3 か月で有意な改善を認めた

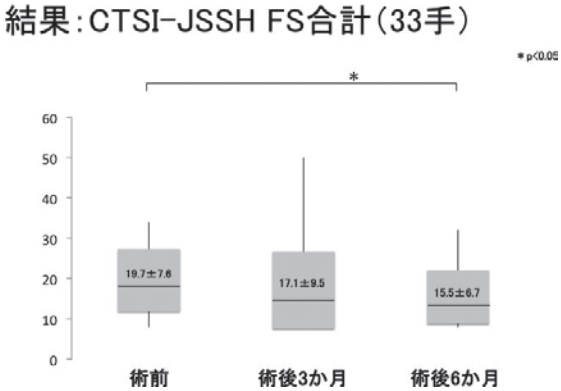

図 **4**　CTSI-JSSH FS は術後 6 か月で有意な改善を認めた

となっていた（図 2）．CTSI-JSSH の症状の重症度スコア（SS）の合計は術前 26.6±9.2 が術後 3 か月で 22.0±8.2 と有意に改善し，6 か月で 21.3±8.9 となっていたが（図 3），機能的状態のスコア（FS）の合計は術前 19.7±7.6，術後 3 か月で 17.1±9.5，6 か月で 15.5±6.7 で術前と術後 6 か月で統計学的有意差を認め，改善には時間がかかっていた（図 4）．

【考　察】

平成 27 年の国勢調査では高知県の高齢化率は 33.6 %で全国 2 位，高齢単身世帯の割合は全国 1 位の高齢化先進県であり，高齢患者の割合も高い．今回の調査では定期受診に来られなかったり，データが欠損したりしたために電気生理学的には約半数，質問票では 1/3 程度しか調査が行えていなかった．高知県は県土の 83.6%を森林が占め，また公共交通機関の便が悪いために自家用車がないと通院が困難な場合が多く，定期受診率の低下に繋がっていることが考えられる．しかし疼痛やしびれなどの自覚症状は多くの症例で改善し，評価出来た範囲では電気生理学的にも改善を認めていた．しかし CTSI-JSSH FS は有意に改善するのに 6 か月を要しており，以前報告[2] した 75 歳以上の症例と比べて機能回復に時間を要していたが，自覚症状や電気生理学的には 75 歳未満の群と同様に術後 3 か月で有意に改善していた．80 歳以上に限った術後成績の報告はほとんど無いが，Stone ら[3] は mini-open 法での除圧により若年者と同様の成績が得られたとし，また加藤ら[4] は高齢者でも自覚症状の改善が期待できるので手術を積極的に行っても良いと報告している．手術方法は違うが，著者らの症例でもしびれや痛みなどの自覚症状は術後早期に改善を認めており，80 歳以上の高齢者においても積極的に手術を行っても良いものと考えられた．

米国での報告[5]でも高齢者の手根管開放術症例は増加しており，我が国でも全国的に社会の高齢化は進み，高齢の CTS 患者が更に増えてくることが予想されるが，患者の主訴を理解し十分な説明と同意を得た上で積極的な対応が望まれる．また follow up 率の低さや長期経過観察の難しさなどの課題が予想される．

【まとめ】

ECTR を行った 80 歳以上の CTS 患者 96 例 113 手の調査を行った．

6 か月以上の経過観察が可能であったのは 65.5％であった．

痛みやしびれなど自覚症状は術後速やかに改善し，術後 3 か月で主観的機能 QOL と電気生理学的な改善を認めた．

80 歳以上の高齢者でも十分な説明と同意が得られれば，積極的に手術を行っても良いと考えられた．

【利益相反の開示】

本研究発表に関連し，開示すべき COI 関係にある企業等はありません．

【文　献】

1） 奥津一郎ほか．Universal Endoscope の開発と皮下鏡視下手術の試み．日整会誌 61: 491-498, 1987.
2） 谷脇祥通．75 歳以上の手根管症候群に対する鏡視下手根管開放術の術後成績．日手会誌 32: 213-215, 2015.
3） Stone OD, et al. Carpal Tunnel Decompression in the Super-elderly: Functional Outcome and Patient Satisfaction are Equal to Those of Their Younger Counterparts. Bone Joint J 96: 1234-1238, 2014.
4） 加藤義洋ほか．80 歳以上の高齢者に対する手根管開放術の有効性．日手会誌 31: 908-911, 2015.
5） Fajardo M, et al. Incidence of Carpal Tunnel release: Trends and Implications within the United States Ambulatory Care Setting. J Hand Surg Am 37: 1599-1605, 2012.

日手会誌（J Jpn Soc Surg Hand），第 36 巻　第 4 号　516-518，2020

脂肪由来幹細胞シートで被覆した脱細胞化同種神経の移植成績について

中田美香*，伊藤聰一郎**，多田　薫*，中嶋宰大*，松田匡司*，土屋弘行*

Results of the Decellularized Allogeneic Nerve Graft Wrapped with an Adipose-derive Stem Cell Sheet

Mika Nakada*，Soichiro Itoh**，Kaoru Tada*，Tadahiro Nakajima*，Masashi Matsuta*，Hiroyuki Tsuchiya*

同種神経移植では抗原性を低下させるために脱細胞化処理が試みられている．脱細胞化により神経の立体構造は温存できるが，シュワン細胞や液性因子は失われる．この欠点を補うためシート化した脂肪由来幹細胞（ADSCs）で脱細胞化同種神経を被覆して移植し，移植成績と比較検討した．Wistar ラットの坐骨神経欠損部に脱細胞化同種神経（同種群），ADSCs シートで被覆した脱細胞化同種神経（ADSCs 群）および自家神経（自家群）を用いて架橋移植し，術後 12 週で運動機能評価と組織学的評価を行った．振幅と再生組織中央部の S100 蛋白陽性領域は ADSCs 群が同種群より有意に大きかった．筋湿重量と筋線維横断面積は ADSCs 群が同種群より大きな傾向があった．以上の結果は ADSCs が分泌する神経栄養因子や血管新生促進因子が神経再生を促進する可能性を示唆している．

【緒　言】

同種神経は正常な神経の管腔構造と細胞外マトリクスを有しており，神経再生の足場として極めて有効な構造物である．しかし，同種神経は抗原性を有するため，移植する際は組織内の細胞成分を除去し抗原性を低下させる脱細胞化処置が必要となる．米国では既に FDA に認可されたヒト脱細胞化同種神経が臨床で使用されており，その臨床成績が報告されている[1]．脱細胞化により神経の立体構造は温存できるが細胞成分や液性因子は失われてしまうため，広範囲に及ぶ神経欠損や運動神経を含む大径神経の欠損では脱細胞化同種神経移植は自家神経移植の成績には及ばない[1]．著者らはその欠点を補うために，シート化した脂肪由来幹細胞（Adipose Derived Stem Cells: ADSCs）で脱細胞化同種神経を被覆して移植する方法を考案した．本研究では ADSCs シートで被覆した脱細胞化同種神経の移植成績を自家神経，脱細胞化同種神経単独の移植成績と比較検討した．

【対象と方法】

Wistar ラット（雌，12～14 週齢，230～250g）21 匹を無作為に 3 群に振り分け，左坐骨神経 15mm の欠損部に脱細胞化同種神経を移植した同種群，移植した脱細胞化同種神経に ADSCs シートを全周性に巻き付けて被覆した ADSCs 群，切除した自家神経を反転して移植した自家群の 3 群を作製した．

脱細胞化同種神経には Sprague Dawley ラット（雌，12～14 週齢，250～280g）の坐骨神経を使用し，Wang ら[2] の方法に従って脱細胞化を行った．ラットの坐骨神経を PBS 溶液で洗浄後，1％ドデシル硫酸ナトリウム中で 24 時間撹拌し，脱イオン水で 30 分間洗浄後，1％triton-X 100 中で 1 時間撹拌した．さらに，脱イオン水で 30 分間洗浄し，100U/ml ペニシリン，100μg/ml ストレプトマイシン（P/S）を加えた PBS 溶液中で 7 日間洗浄した．

ADSCs シートの作製は Zuk ら[3] の方法に従って Wistar ラット（雌，12～14 週齢，230～250g）より ADSCs を分離培養し，Fang ら[4] の方法に従ってシ

受理日　2019/08/21
*金沢大学附属病院　整形外科　〒920-8641　石川県金沢市宝町 13-1
**帝京大学　戦略的イノベーション研究センター

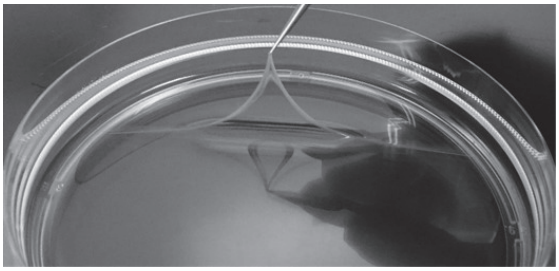

図 1　ADSCs シート

ート化した．ラットの右鼠径部から脂肪組織 1.5g を採取し，ハサミで細断後に 0.12％コラゲナーゼを加えた 37℃の PBS 溶液中で 45 分間反応させた．反応終了後 D-MEM に 10％FBS と P/S を加えた培養液を 20ml 加え中和した．フィルターで濾過後，1300 回転，25℃で 6 分間遠心分離した．沈殿物を培養し細胞が confluent となったところで，継代培養を 3 回行い ADSCs を作製した．ADSCs を 0.006％アスコルビン酸入り培養液中で 1 週間培養し，ADSCs シートを作製した．ADSCs シートは typeI コラーゲンによって架橋されており，一塊として挙上可能であった（図 1）．

術後 12 週で static toe spread factor（STSF），神経伝導速度の運動神経終末潜時と振幅，前脛骨筋の筋湿重量を計測した．患側と健側で測定値の比を算出し比較した．神経伝導速度の測定は移植神経の近位縫合部から 2mm 近位部分で神経を刺激し，前脛骨筋の中央で刺激を導出した．前脛骨筋中央部で短軸切片を作製して Masson 染色を行い，筋線維 1 本当たりの横断面積を比較した．移植神経の中央部で短軸切片を作製して抗 S100 蛋白染色を行い，染色面積の割合を比較した．Bonferroni/Dunn 法を用いて有意水準 5％で検定した．

【結　果】

術後 12 週時の運動機能評価と組織学的評価の結果を表 1 に示す．STSF と誘発電位の終末潜時は 3 群間で有意差はなかった．振幅は自家群が同種群と ADSCs 群より有意に大きく（$p<0.01$），ADSCs 群が同種群より大きかった（$p=0.041$）．筋湿重量と筋線維の横断面積は自家群が同種群，ADSCs 群より有意に大きく（ともに $p<0.01$），同種群が ADSCs 群より大きな傾向があった．再生組織中央部の S100 蛋白陽性領域は同種群，ADSCs 群，自家群の順に増大しており，ADSCs 群と自家群が同種群より有意に大きかった（順に $p=0.035$，$p<0.01$）．

【考　察】

脱細胞化した同種神経は，抗原性を取り除いた上に自家神経と同様の管腔構造と細胞外マトリクスを有する優れた神経架橋材料である．Sondell ら[5] や Hudson ら[6] によって報告された界面活性剤による脱細胞化法は，基底膜を温存したまま死滅した細胞成分を除去することができ，脱細胞化処理法の主流となっている．Wang ら[2] の方法はこの界面活性剤による処理方法をより簡便化したものであり，安全で機能的な脱細胞化神経を作製することができたと報告している．しかし，脱細胞化同種神経では Schwann 細胞や栄養因子が失われ，基底膜も脱細胞処理の際に部分的に損傷を受けてしまう．そこで，著者らは神経栄養因子を産生する ADSCs を付加することで神経再生が促進されるのではないかと考えた．当科の Suganuma ら[7] はシリコンチューブ内に培養前の ADSCs を封入することによって VEGF，Neuregulin-1 が増加し，神経再生が促進されたと報告している．Liu ら[8] も ADSCs が神経栄養因子を放出することで神経再生が促進したと報告している．移植後の ADSCs の分化についてはまだ解明されていない点が多いが，Kingham ら[9] は in vitro で ADSCs が Schwann 類似細胞に分化することを報告している．少なくとも ADSCs は神経周囲に移植することで，神経栄養因子を産生していると考えられ

表 1　術後 12 週時の運動機能評価と組織学的評価の結果

	STSF ((健-患)/健)	終末潜時 (患/健)	振幅 (患/健)	筋湿重量 (患/健)	筋線維横断面積 (μm^2)	S100染色面積 (%)
同種群	0.524±0.082	2.252±0.334	0.069±0.070	0.316±0.078	412±262.3	3.807±7.499
ADSCs群	0.470±0.060	2.227±0.398	0.223±0.115	0.408±0.076	762±284.5	12.887±3.528
自家群	0.439±0.139	2.185±0.333	0.427±0.103	0.643±0.066	1228±125.5	20.248±6.998

* $p<0.05$、** $p<0.01$

る．

ADSCsを脱細胞化同種神経に付加する方法として，移植神経内にADSCsを注入する方法[8]や，ADSCsをSchwann-like-cellに分化誘導し移植神経と共培養する方法[10]が報告されているが，いずれもADSCsは移植組織外に流出する可能性がある．ADSCsを移植部位に固定するためフィブリン糊やコラーゲンゲルに細胞を封入する方法も報告されている．著者らの開発したADSCsシートはADSCsが自己分泌したコラーゲンにより架橋されているため，細胞の周辺環境が比較的保たれやすくアルスコルビン酸を培養液に加えるだけで作製できるため，簡易で安価な方法である．このADSCsシートを脱細胞化同種神経の周囲に巻き付けるように被覆することにより，移植部位でADSCsの産生した神経栄養因子による神経再生促進効果が期待される．

本研究において誘発電位の振幅は自家群が実験群より有意に大きく，ADSCs群が同種群より大きかった．筋湿重量と筋線維の横断面積は自家群が実験群より有意に大きく，ADSCs群が同種群より大きな傾向があった．再生組織中央部のS100蛋白陽性領域はADSCs群と自家群が同種群より有意に大きかった．以上の結果は軸索の再生速度と軸索数の増加は自家群，次いでADSCsシート群が同種群より速く，その結果，筋萎縮の回復が促進されたことを示唆している．これはADSCsが分泌する神経栄養因子や血管新生促進因子の神経再生を促進効果と考えられる．しかし，誘発電位の終末潜時とSTSFは3群間に有意差がなく，軸索径や髄鞘化を含む再生軸索の成熟度には差がないため，機能回復にも差がないことが示唆された．今回の報告には現在進行中である再生軸索の観察と定量的評価が含まれていないため，ADSCsの生体内における分化形態を含め今後研究成果を報告したい．

【まとめ】

ADSCs群は自家群には及ばなかったが，同種群より有意な振幅の増大とS100陽性細胞数の増加が認められた．ADSCsシートは脱細胞化同種神経の神経再生を促進する可能性がある．

【利益相反の開示】

本研究発表に関連し，開示すべきCOI関係にある企業等はありません．

【文　献】

1) Rbia N, et al. The role of nerve graft substitutes in motor and mixed motor/sensory peripheral nerve injuries. J Hand Surg Am 42: 367-377, 2017.
2) Wang W, et al. Comparative study of the efficacy of decellularization treatment of allogenic and xenogeneic nerves as nerve conduits. J Biomed Mater Res A 104: 445-454, 2016.
3) Zuk PA, et al. Multilineage cells from human adipose tissue: implications for cell-based therapies. Tissue Eng 7: 211-228, 2001.
4) Fang X, et al. A novel method to apply osteogenic potential of adipose derived stem cells in orthopaedic surgery. PLoS One 9: 88874, 2014.
5) Sondell M, et al. Regeneration of the rat sciatic nerve into allografts made acellular through chemical extraction. Brain Res 795: 44-54, 1998.
6) Hudson TW, et al. Optimized acellular nerve graft is immunologically tolerated and supports regeneration. Tissue Eng 10: 1641-1651, 2004.
7) Suganuma S, et al. Uncultured adipose-derived regenerative cells promote peripheral nerve regeneration. J Orthop Sci 18: 145-151, 2013.
8) Liu G, et al. Transplantation of adipose-derived stem cells for peripheral nerve repair. Int J Mol Med 28: 565-572, 2011.
9) Kingham PJ, et al. Adipose-derived stem cells differentiate into a Schwann cell phenotype and promote neurite outgrowth in vitro. Exp Neurol 207: 267-274, 2007.
10) Garcia-Perez MM, et al. A modified chemical protocol of decellularization of rat sciatic nerve and its recellularization with mesenchymal differentiated schwann-like cells: morphological and functional assessments. Histol Histopathol 32: 779-792, 2017.

日手会誌（J Jpn Soc Surg Hand），第 36 巻　第 4 号　519-523，2020

部分正中神経断裂に対する神経再生誘導チューブ（ナーブリッジ®）による wrap 法の 1 例

稲見浩平*，平瀬雄一**，宇佐美　聡*，河原三四郎*

A Case of Reconstruction of Partial Rupture for Median Nerve by Wrap Method Using Artificial Nerve

Kohei Inami*，Yuichi Hirase**，Satoshi Usami*，Sanshiro Kawahara*

本邦では 2013 年に神経再生誘導チューブの臨床使用が許可されて以来，その有効性はこれまで諸家らにより報告されており，その存在感は確固たるものとなりつつある．しかしその規格や適応には限りがあり，規格径を超えるものや部分断裂症例に対しては使用の限界がある．Wrap 法は規格径を超えるものや部分損傷における神経再建において人工神経の使用発展に寄与することが可能と思われ報告する．

【緒　言】

外傷や腫瘍切除後の神経損傷や欠損の再建において，これまでは自家組織神経移植が主流であったが，神経再生誘導チューブの臨床使用が許可されて以来，その簡便性および有効性に伴い，徐々にその使用頻度が増えている．しかしながら規格径を超える適応については自家神経移植と同様にケーブルグラフトにしなければならなかったり，また，部分断裂症例には対応することが出来ず，人工神経本来の有用性を損ねていることがある．

しかし，神経再生誘導チューブ《ナーブリッジ®（東洋紡，以下ナーブリッジ®）》に割をいれ，包み込むように使用すること（Wrap 法）で今回，従来法では対応出来なかった部分断裂症例においても使用できることを経験したので若干の考察を加え報告する．

【対象と方法】

【Wrap 法手技の説明】

正中神経損傷の再建の際には使用するナーブリッジ® の規格径は最大幅の 4mm を選択した．神経損傷部を新鮮化したのち欠損神経長より約 2-3mm 程度長めにナーブリッジ® を切断し，チューブは生理食塩水には浸漬せずカットする．同チューブを長軸に割を入れて一度開くように展開する（図 1a, b）．その後，吸収性縫合糸に使用されているポリグリコール酸（PGA）製の筒状物と PGA 製筒状物内面のブタ真皮由来のコラーゲンをそれぞれ一旦分離する（図 1c）．残チューブの内腔に充填されているスポンジも分離して集める．断裂した神経部位を開いた筒で包み込んだ後（図 2a），先に分離した集めたコラーゲンを断裂部に充填する（図 2b）．4mm の径であれば基本的にはこれ一つで正中神経を一塊に包み込むことが可能である（図 2c）が，4mm 以外の径を使用する際や神経幅が太く 4mm 幅でも包む込むことが不可能な際は残筒状を広げ上から被せるように被覆して対応する（図 3）．開いた筒部は 7-0 ナイロン等にて連続縫合にて閉鎖したのち，両側断端側は Sleeve 法[1] に準じて各々神経を縫合する．

【症例提示】

症例：21 歳女性

主訴：手関節部の疼痛と母指・示指・中指のしびれ

既往歴：不安神経症

家族歴：特記事項はなし

現病歴：右手関節部をカミソリを用いて自傷行為で受傷．受傷日近医夜間救急外来にて腱損傷・神経

受理日　2019/08/21
*東京手の外科・スポーツ医学研究所　高月整形外科病院　〒192-0002　東京都八王子市高月町 360
**四谷メディカルキューブ　手の外科・マイクロサージャリーセンター

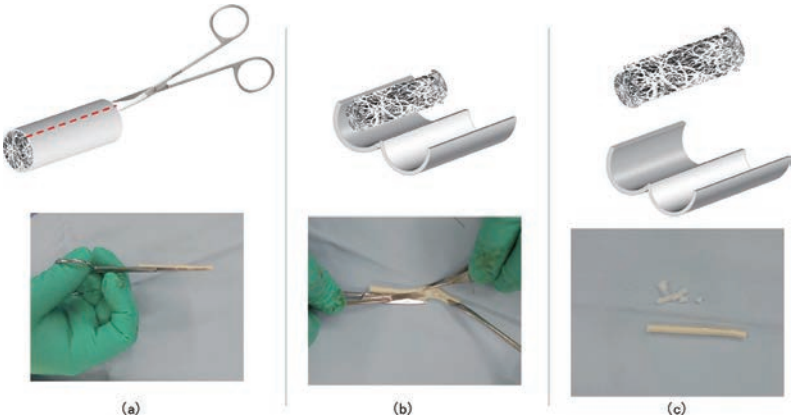

図1　(a, b) 神経誘導チューブを長軸に割を入れて一度開くように展開　(c) PGAチューブとコラーゲンをそれぞれ分離する



図2　断裂した神経部位を開いた筒で包み込んだ後，先に分離したコラーゲンを断裂部に充填する

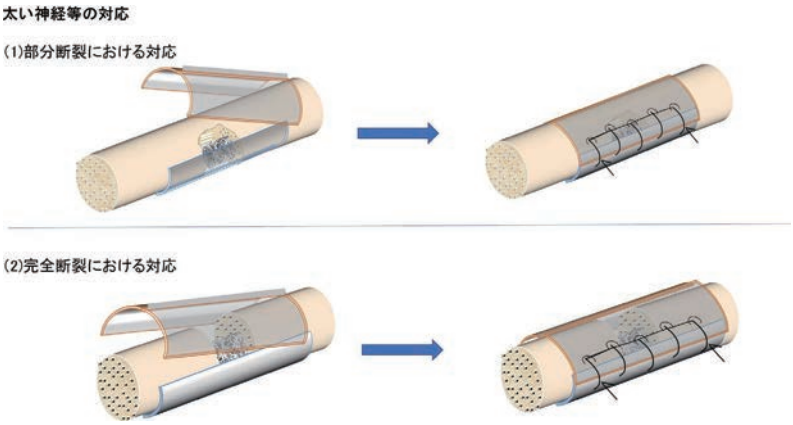

図3　片側では包み込めない場合は，残りの筒を広げ上から被せるように被覆して対応する



図4　(a) 術前所見　(b) 長掌筋腱と正中神経が一塊に縫合されている

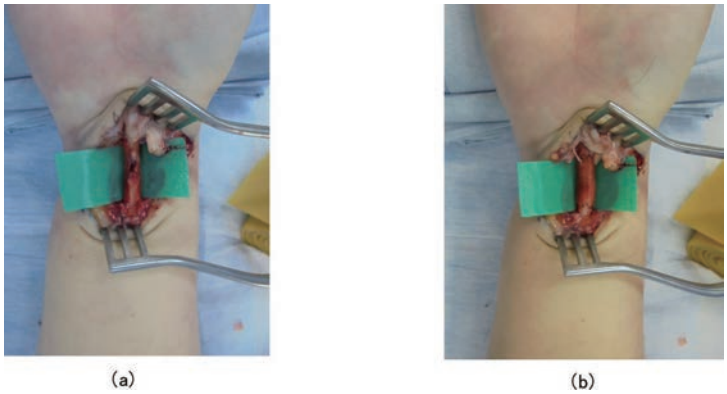

図5　(a) 神経は一部のみ連続で大部分が損傷している　(b) 同法により人工神経で被覆する

損傷なしと診断され縫合処理のみ施行される．受傷15日目に抜糸施行するも母指～中指のしびれが残存，縫合部における疼痛も消退せず，受傷42日目に当院へ紹介された．

初診時所見：あきらかな運動障害は認めないものの手関節部にTinel徴候とSemmes-Weinstein monofilament test（以下S-W）において正中神経領域の一部に防御知覚脱失（6.65）を認めた（図4a）．正中神経部分損傷が疑われ，手術加療を予定した．

手術所見：受傷57日目，不安神経症であり手術は全身麻酔下に施行した．瘢痕直上を切開して展開する．皮下は瘢痕組織による強固な癒着を呈し，長掌筋腱と正中神経が一塊に縫合されていた（図4b）．顕微鏡下に断端神経腫形成部を慎重に新鮮化した．あきらかな母指球枝の損傷は認めなかった．神経は一部のみ連続あるもその他は完全に損傷していた（図5a）．生じた部分欠損長は約20mmであり，4mm径ナーブリッジ®に半割をいれ同法により包み込むように神経修復を試みた．縫合閉鎖ののち背側より手関節をシーネ固定した．

【結　果】

術後経過：手関節固定除去は術後1週で行い，その後手関節の可動を開始した．術後約2年半，S-Wは3.61-4.31，sensory nerve action potential（以下SNAP）は導出できなかった．static 2 point discrimination（s2PD）は母指は6mm，示指は判定不能，中指は4mm，moving 2 point discrimination（m2PD）は母指，示指は6mm，中指は2mmであった．神経縫合部における疼痛や手関節可動域制限はなく経過している（図6）．

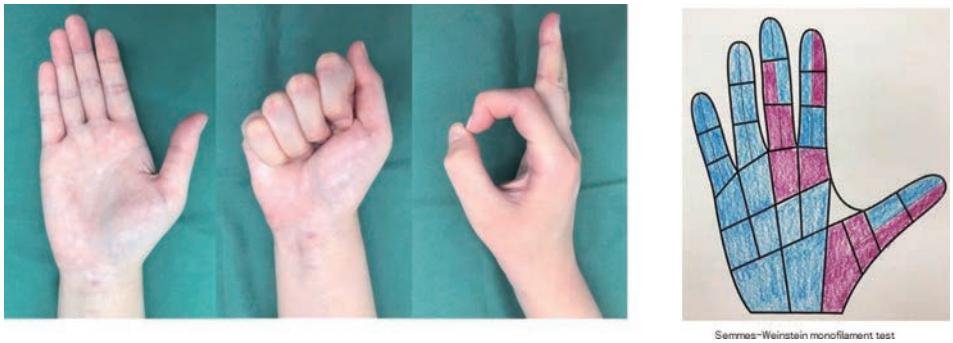

図6　術後2年半の状態

【考　察】

人工神経は，先駆者ら[2)3)4)5)6)]の絶え間ぬ研究と開発の礎により本邦でも2013年神経再生誘導チューブの臨床使用が許可された．その有効性はこれまで諸家らにより報告されており[7)8)9)10)]，その存在感は確固たるものとなりつつある．人工神経の主な有用性は（1）神経採取を行うことがなくドナー部の損傷がないこと，（2）神経誘導は術者の神経縫合技術にあまり左右されず同様な結果を得ることが可能であることにある．現在本邦で使用できる神経再生誘導チューブは前述のナーブリッジ®とリナーブ®《(テルモ)》の2種類であるが，海外で承認チューブは最大幅が10.0mmであるのに対して，本邦はナーブリッジ®で4.0mm，リナーブ®では3.7mmであり多くの神経幅には対応できていない[8)9)]．海外ではWrap deviceなども使用されているが本邦ではまだ使用が出来ず，当然のことながら通常の導管使用では部分断裂症例にも使用することも出来ない．しかし，これまで著者らは人工神経の使用経験の中でその多くの症例で神経縫合部の疼痛を認めることが少ないことを経験していた為，部分断裂症例においてもその有用性を生かせないかと模索する中で本法を考えた．

今回ナーブリッジ®を用いた理由は，外面コーティングされたPGAチューブの内腔にコラーゲンスポンジが充填された構造であり，本法によりチューブを一旦加工しても可及的な修復により形態が比較的保たれ，縫合部に集めたスポンジを集め充填しやすいと考え使用した．著者らはコラーゲンスポンジもさておきながら，人工神経における肝はPGAチューブにあると考えている．PGAは，生体内で約3か月以上にわたり結合組織の防衛となること，コーティングしたコラーゲンの組織再生を促進する活性基に富んでいることが特徴であり[4)]，これらが神経誘導の良好な結果を得るために重要と考えている．本法使用には，外筒の修復方法において毛羽立つことやそのメッシュ構造がほどけやすいといった煩雑さがある．単結節でなく連続縫合することやPGA縫合糸を用いて縫合するなど今後も形態保持の為にさらなる工夫が必要であると考えている．

これまで，ナーブリッジ®を用いた正中神経の再建において，関らは3mmの規格で分割した正中神経を2本用いて再建を行っており，再建する神経より規格が小さなチューブ内に押し込んでしまうと絞扼されることで血流が減少し神経再生に不利になると述べている[9)]．坪川らは詳細な記載はないが4mm規格で一部縦に裂いて内径を広げ正中神経の縫合部の除圧を行い1本のチューブで再建して良好な結果を報告している[10)]．しかし筒の両端に割をいれても縫合時には神経断端を詰め込むようなことになり除圧という意味では不十分であると考えていた．そこで著者らは一旦ナーブリッジ®外筒を開放し神経を包み込むように覆うことで従来の押し込むような形にはならず縫合部における圧を回避できると考えた．また，本法は縫合部近傍に集めたスポンジを集中して充填出来ることで神経誘導における利点になると考えている．

本症例では，S-WでPURPLE―BLUEまで回復しているもののSNAPは導出できなかったが，稲田ら[3)]は神経再生誘導チューブによる知覚回復のうち電気生理学的回復を認めたものは43％にすぎないと報告し，星野ら[1)]のナーブリッジ®の治験報告でもSNAPが導出されたのは4例中2例であったと報告している．また，それら報告をふまえて松末

ら[7]はSNAPが導出できなかったからといって神経再生を否定することはできないと述べている．これらを根拠にSNAPは本症例で導出されなかったが神経再生されているものと判断した．

部分神経断裂例では連続部を温存することで神経断端の対側がわかりにくく縫合に難渋する．このような症例では本法を用いれば，全体を包み込むことで一塊に修復が可能であり，また縫合部での断端神経痛の発生を人工神経使用により抑えられる可能性もあり，現時点での限られた既存規格の中において人工神経による神経再建の一案と考えられた．

【まとめ】

人工神経による神経再生誘導についての有効性は諸家らにより報告されているが，部分神経断裂症例においてはその有用性が発揮できない．Wrap法による再建は，これらの問題を解決するとともに規格径を超えたものに対しての再建にも応用できる可能性があり，今後の神経誘導チューブの適応拡大が期待できると考えられた．

【利益相反の開示】

本研究発表に関連し，開示すべきCOI関係にある企業等はありません．

【文　献】

1）星野秀士ほか．当科における神経再生誘導チューブRNTC06の臨床試験成績．日手会誌 29: 58-61, 2012.
2）Lundborg G. 25-year perspective of peripheral nerve surgery: evolving neuroscientific concepts and clinical significance. J Hand Surg Am 25: 391-414, 2000.
3）稲田有史ほか．PGA-C tubleによる四肢末梢神経損傷への臨床応用．関節外科 22: 89-97, 2003.
4）清水慶彦ほか．バイオ人工神経ガイド（バイオマテリアルの切り拓く再生医工学の世界）．医学のあゆみ 195: 184-187, 2000.
5）Toba T, et al. Regeneration of canine peripheral nerve with the use of a polyglycolic acid-collagen tube filled with laminin-soaked collagen sponge. J Biomed Mater Res 58: 622-630, 2001.
6）Nakamura T, et al. Experimental study on the regeneration of peripheral nerve gaps through a polyglycolic acid-collagen（PGA collagen）tube. Brain Res 1027: 18-29, 2004.
7）松末武雄ほか．指引き抜き切断再接着における神経再生チューブ（ナーブリッジ®）の有効性と適応の限界．日手会誌 32: 241-246, 2015.
8）大井宏之．【手外科領域の診断・治療のトピックス】人工神経を用いた神経移植術．関節外科 37: 934-941, 2018.
9）関 征央ほか．神経再生誘導チューブにより再建した正中神経縫合術後再断裂の1例　Preliminary Report（第1報）．聖マリアンナ医科大学雑誌 42: 149-155, 2014.
10）坪川直人ほか．神経再生誘導チューブ（ナーブリッジ®）を用いて治療し正中神経断端神経腫の1例．末梢神経 27: 300, 2016.

日手会誌（J Jpn Soc Surg Hand），第 36 巻　第 4 号　524-528，2020

自由投稿論文

後骨間神経断裂に対して神経再生誘導チューブ（ナーブリッジ®）を用いた 1 例

松岡将之，藤尾圭司，露口和陽

A Case of Posterior Interosseous Nerve Injury by Using a Nerve Conduit

Masayuki Matsuoka，Keiji Fujio，Kazuaki Tsuyuguchi

人工神経である神経再生誘導チューブ（ナーブリッジ®）は自家神経に代わる神経修復のための材料となるが，知覚神経である指神経の使用報告は多く認められるものの，運動神経には使用報告はほとんど認められない．今回，外傷によって後骨間神経断裂をきたし，その診断が遅れたことによる神経ギャップに対して，神経再生誘導チューブを使用したところ良好な麻痺の改善を認めたので報告する．症例は 35 歳女性で前腕に筋体まで及ぶ切創を認めた．受傷時は知覚障害がなく神経損傷なしと診断され，筋体と皮膚の縫合処置を施行された．その後の経過で手指の自動伸展ができず，後骨間神経断裂と診断された．受傷から 2 か月半後，後骨間神経断裂に対して神経再生誘導チューブを使用して神経修復手術を施行し，術後 1 年で手指の完全伸展が可能となった．運動神経は，筋線維自体の変性や神経終板の線維化を損傷後に生じると十分な回復が得られない．このため再生軸索の伸長速度が重要である．再生軸索の伸長は自家神経移植に及ばないとされているが，神経再生誘導チューブの使用による神経修復でも，運動神経に十分有効である可能性が示唆される．

【緒　言】

外傷や腫瘍摘出によって生じたギャップを伴う末梢神経損傷に対して，直接吻合できなければ自家神経移植術が行われてきた．しかし，採取部位の犠牲を考えると，限られた量の細い知覚神経しか採取できず，採取部位の知覚障害をきたす問題を有している．人工神経は健常組織を犠牲にすることがなく，自家神経移植術の代替治療になってきた．神経再生誘導チューブ（ナーブリッジ®）は 2013 年から臨床使用が始まり，現在のところ指神経を中心に使用されている．その結果，知覚の改善が認められて有効性があるとの報告が多くなされてきた．しかし，運動神経や混合神経については，ほとんど報告が認められておらず，現在のところ，運動神経に対しては自家神経移植術に及ばないとされている[1]．今回，後骨間神経断裂で運動麻痺をきたした症例に対して，神経再生誘導チューブを用いて神経修復の手術を行い，良好な結果を得たので報告する．

【症例提示】

症例：35 歳，女性

主訴：左手指伸展不能

現病歴：転倒しガラス戸に手をついた際に，割れたガラス片で両側の前腕の切創を認め，当院に救急搬送となった．

既往歴：特記事項なし．

身体所見：ガラス片による切創は多数認め，左前腕の 2 か所が筋体にまで損傷されていた（図 1）．前腕部の近位 1/3 の位置で伸側部に約 6cm の切創と尺側部に約 3cm の切創があった．疼痛が強いため自動運動が困難で，左右の手指の運動が確認できなかった．知覚は左右 5 指とも障害を認めなかった．血管損傷は皮膚からの静脈性の出血を認めるのみで，橈骨動脈および尺骨動脈の損傷は認めなかった．

検査所見：単純レントゲン像で骨折は認めなかった．

受理日　2019/08/30
関西電力病院　整形外科　〒553-0003　大阪府大阪市福島区福島 2-1-7

図 1　受傷時の写真

救急受診時は知覚の障害を全く認めなかったので，神経損傷のない皮膚と筋体の切創と診断された．緊急でエコーガイド下鎖骨上窩腕神経叢ブロック法による伝達麻酔を行い，創部内のガラス片を除去して筋体と皮膚の縫合処置を行った．処置後は当科にて手関節軽度背屈位とした前腕から手関節までの外固定を3週間行った．その後，可動域訓練を開始したが，母指を含む5指とも伸展が不能であった．解剖学的に長母指伸筋は切創部位より遠位から起始するため，筋の損傷は考えられず，長母指伸筋の収縮が得られない原因として後骨間神経損傷を疑った．

受傷から5週間後の身体所見：知覚の障害は認めず，Semmes-Weinsteinテスト（SWテスト）は全領域greenであった．左上肢の徒手筋力検査法（以下MMT）は短母指外転筋4-，深指屈筋4+，小指外転筋4+，総指伸筋0，長母指伸筋0，長母指屈筋5，長母指外転筋0，橈側手根伸筋4（疼痛あり），尺側手根伸筋3（疼痛あり），橈側手根屈筋4+，尺側手根屈筋4-（疼痛あり），腕橈骨筋5，上腕二頭筋5，上腕三頭筋5，円回内筋4+，回外筋4+であった．

検査所見：神経伝導検査の結果は正中神経と尺骨神経は正常で，橈骨神経は固有示指伸筋でCMAPは0.4mVと振幅低下が著明であるものの導出を認めた．SNAPは37.0μVで正常であった．筋電図では，総指伸筋で活動性脱神経所見を認めた（表1）．MRIはT1強調画像では伸筋群の筋の連続性を認め，脂肪変性は認めなかった．T2強調画像では高信号で，脱神経筋の細胞外水分量の増加を示唆していた（図2）．

表 1　受傷後1か月時の神経伝導検査と筋電図の結果

Motor Nerve Conduction:

Nerve and Site	Latency	Duration	Amplitude	Area	Distance	Latency Difference	Conduction Velocity
Median. L							
WRIST	3.1 ms	5.3 ms	7.6 mV	26.1 mVms	55 mm	3.1 ms	m/s
ELBOW	6.9 ms	5.4 ms	7.5 mV	25.5 mVms	200 mm	3.8 ms	53 m/s
AXILLA	8.5 ms	5.6 ms	7.5 mV	25.6 mVms	90 mm	1.6 ms	56 m/s
Ulnar. L							
WRIST	2.7 ms	5.3 ms	7.4 mV	24.2 mVms	75 mm	2.7 ms	m/s
BELOW ELBOW	5.8 ms	6.3 ms	5.7 mV	22.1 mVms	180 mm	3.1 ms	58 m/s
ABOVE ELBOW	7.6 ms	6.5 ms	5.3 mV	21.3 mVms	75 mm	1.8 ms	42 m/s
AXILLA	8.6 ms	6.6 ms	5.1 mV	20.8 mVms	60 mm	1.0 ms	60 m/s
Radial. L							
Forearm	3.5 ms	8.6 ms	0.4 mV	2.0 mVms	95 mm	3.5 ms	m/s
Elbow	4.7 ms	10.0 ms	0.5 mV	2.5 mVms	90 mm	1.2 ms	75 m/s
Lateral brachium	6.1 ms	9.8 ms	0.3 mV	1.8 mVms	100 mm	1.4 ms	71 m/s

Sensory and Mixed Nerve Conduction:

Nerve and Site	Latency	Amplitude	Duration	Area	Distance	Latency Difference	Conduction Velocity
Median. L							
WRIST	2.4 ms	43.8 μV	0.7 ms	15 mVms	145 mm	2.4 ms	60 m/s
Ulnar. L							
WRIST	2.1 ms	48.3 μV	0.8 ms	20 mVms	125 mm	2.1 ms	60 m/s
Radial. L							
FOREARM	1.6 ms	37.0 μV	0.5 ms	8 mVms	90 mm	1.6 ms	56 m/s
	ms	μV	ms	mVms	mm	1.6 ms	m/s

Needle EMG Examination:

	Insertional	Spontaneous and/or Volitional Activity					Maximum Volitional Activity	
Muscle	Insertional	Fibs	+Wave	Recruitment	Poly	Amplitude	Pattern	Effort
Extensor carpi radialis. L	Normal	None	None	Normal	none	800uV	Full	Max.
Extensor digitorum communis. L		4+	4+					

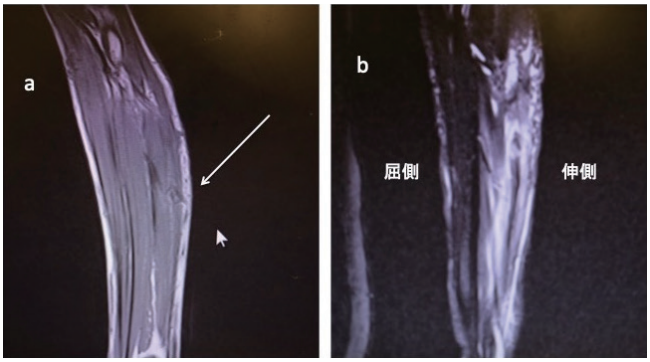

図2　a：T1強調画像．筋の連続性あり，脂肪変性は認めない．b：T2強調画像．伸側に脱神経による筋の細胞外水分量の増加を認める．

【結　果】

手術所見：受傷から2か月半で，神経縫合手術を行った．手術時，縫合した筋体は癒合を認め，回外筋の遠位の部分で後骨間神経が断端神経腫を形成して断裂していた．神経腫を正常神経束が確認できるまで切除すると，ギャップが2cmであった．2.0mm径のナーブリッジ®を24mm使用して顕微鏡下に神経断端をナーブリッジ®に引き込むように8-0ナイロンで3針ずつ水平マットレス縫合した（図3）．自家神経移植術は神経採取に伴う知覚障害の可能性があり，患者の同意が得られなかった．

術後経過：受傷から半年で，中指MP関節に約20度の伸展不全を認めるが，他指は0度まで伸展可能となり，MMTは総指伸筋3，長母指伸筋5，尺骨手根伸筋5，橈側手根伸筋5，長母指外転筋4であった（図4）．受傷から1年で，手指は完全伸展が可能で，MMTも全て5まで回復した（図5）．受傷から1年8か月での神経伝導検査の結果は，橈骨神経のCMAPが2.6mVと改善を認め，SNAPも56.1μVと改善を認めた．筋電図も脱神経所見は消失した（表2）．

【考　察】

神経再生誘導チューブ（ナーブリッジ®）は，吸収性素材のポリグリコール酸のチューブ内腔にコラーゲンスポンジを充填したもので，2013年7月より日本で使用が可能となり，承認前の治験の段階での有効率は82.8%と高く，自家神経移植と遜色ない成績とされている．現在のところ指神経での使用経験がほとんどで，知覚神経としての有効性は十分に示されているが[2)3)]，運動神経や混合神経では報告がなく，有効性は自家神経移植に及ばないとされている[1)]．

神経損傷後の神経再生については，運動神経の場合は再生軸索が神経筋接合部の運動神経終板に到達後，両者が機能的な結合を形成しなければならない

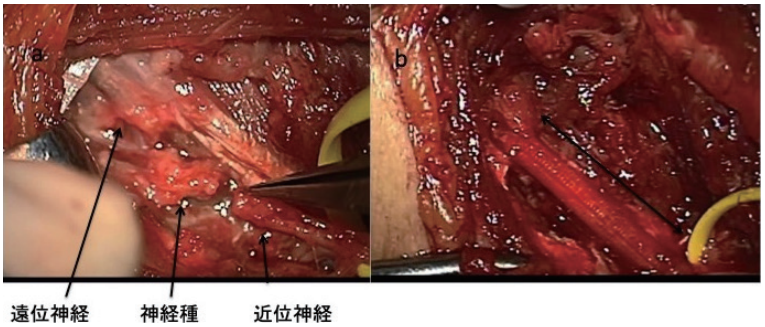

図3　a：切断後の写真　b：ナーブリッジ®を使用して架橋縫合

図4　手術後半年での指伸展の状態

図5　手術後1年の指伸展の状態

表2　手術後1年8か月時の神経伝導検査と筋電図の結果

Motor Nerve Conduction:

Nerve and Site	Latency	Duration	Amplitude	Area	Distance	Latency Difference	Conduction Velocity
Median. L							
WRIST	2.5 ms	4.9 ms	8.2 mV	25.7 mVms	55 mm	2.5 ms	m/s
ELBOW	6.1 ms	5.2 ms	7.8 mV	25.0 mVms	220 mm	3.6 ms	61 m/s
AXILLA	7.4 ms	5.2 ms	7.8 mV	24.9 mVms	90 mm	1.3 ms	69 m/s
Ulnar. L							
WRIST	2.6 ms	4.9 ms	7.2 mV	22.7 mVms	75 mm	2.6 ms	m/s
BELOW ELBOW	5.4 ms	5.2 ms	6.0 mV	21.2 mVms	180 mm	2.8 ms	64 m/s
ABOVE ELBOW	6.9 ms	5.3 ms	5.6 mV	20.2 mVms	65 mm	1.5 ms	43 m/s
AXILLA	7.7 ms	5.4 ms	5.4 mV	20.0 mVms	55 mm	0.8 ms	69 m/s
Radial. L							
Forearm	3.1 ms	10.1 ms	2.6 mV	15.4 mVms	95 mm	3.1 ms	m/s
Elbow	4.1 ms	10.9 ms	2.5 mV	14.6 mVms	80 mm	1.0 ms	80 m/s
Lateral brachium	5.1 ms	11.2 ms	2.7 mV	14.8 mVms	75 mm	1.0 ms	75 m/s

Sensory and Mixed Nerve Conduction:

Nerve and Site	Latency	Amplitude	Duration	Area	Distance	Latency Difference	Conduction Velocity
Median. L							
WRIST	2.1 ms	61.2 μV	0.8 ms	22 mVms	145 mm	2.1 ms	69 m/s
Ulnar. L							
WRIST	2.1 ms	63.6 μV	0.8 ms	23 mVms	125 mm	2.1 ms	60 m/s
Radial. L							
FOREARM	1.6 ms	56.1 μV	0.6 ms	14 mVms	90 mm	1.6 ms	56 m/s
	ms	μV	ms	mVms	mm	1.6 ms	m/s

Needle EMG Examination:

	Insertional	Spontaneous and/or Volitional Activity					Maximum Volitional Activity	
Muscle	Insertional	Fibs	+Wave	Recruitment	Poly	Amplitude	Pattern	Effort
Extensor carpi radialis. L	Normal	None	None	Normal	none	1-2mV	Full	Max.
Extensor digitorum communis. L	Normal	None	None	Normal	2+	1-2mV	Full	Max.

ので，神経刺激に応答して筋収縮が起こるまでには比較的時間を要する．その間に筋線維自体の変性が進行した場合や神経終板の線維化をきたしている場合は十分な回復が得られないことから，損傷部と神経筋接合部との距離が長い症例での治療成績は決して満足とは言い難い[4]．さらに神経再生に対して過誤神経支配（misdirection）の問題があり，特に混合神経に対しては成績が不良とされる[5]．

人工神経については，移植術後の神経再生過程について神経軸索が近位断端から発芽し，再生軸索が人工神経内腔を伸張して，遠位の縫合部を通過する．その後，再生神経の再髄鞘化と成熟が起こり再神経支配がされるが，人工神経内の再生軸索の数および伸張速度が治療成績に重要な因子とされる．現在のところ，3cm 以上のギャップのある断裂での架橋では成績は不良との報告がある[6)7)]．そのため，治療成績を上げるための再生軸索が伸張するための足場として，Schwann 細胞や神経幹細胞などの末

梢神経の再生を促進する細胞を付加した新しい人工神経の開発研究が進められている[8]．

今回の症例については，もし受傷時に後骨間神経の断裂の可能性を考慮して神経を確認すれば，鋭的な外傷のため，断裂部を神経縫合ができた可能性が高いと思われる．しかしながら，今回のように神経損傷を見逃し，陳旧例となってギャップをきたしても人工神経の使用による神経修復で回復が得られた．その要因として，後骨間神経という純粋な運動神経であり，過誤神経支配（misdirection）の影響が少なかった点が挙げられる．さらに，ギャップも成績不良とされる3cmより短く縫合できたことや，神経断裂部位も総指伸筋や長母指伸筋の運動神経終板に近い断裂であったので，再生軸索の距離が短く済んだことが要因と考えている．また，術前の神経伝導検査でCMAPがわずかに認められており，受傷時に神経の一部が連続性を認めていた可能性や，筋体縫合後にわずかな再生軸索が遠位まで到達していた可能性が示唆される．これらのような場合では，筋肉の神経再支配に対する感受性が保たれたり，失われるとしてもその時期が遅れると考えられる．このことは人工神経内の再生軸索の伸長速度でも十分な回復が得られた要因の一つと考えられた．さらに，Preferential Motor Reinnervationと言われる，運動神経再生軸索は知覚神経よりも運動神経再生経路に向かって再生しやすい現象が働いた可能性もある[9]．

以上の点で，再生軸索を長く要する近位部での損傷やギャップの大きな神経損傷では，まだ現在のところ自家神経移植には及ばないと思われるが，知覚神経だけでなく，運動神経でもギャップが少なく神経終板に近い神経遠位部に対しては，神経再生誘導チューブが十分有効である可能性を示唆された．

【まとめ】

1．35歳女性の後骨間神経断裂に対して神経再生誘導チューブを使用して，良好な治療成績が得られた．

2．神経再生誘導チューブが指神経を中心とした知覚神経に対して良好な成績を認めているが，運動神経でも十分有効である可能性があり，今後もさらなる基礎研究や臨床研究を検討していく必要があると考えられた．

【利益相反の開示】

本研究発表に関連し，開示すべきCOI関係にある企業等はありません．

【文　献】

1）Meek MF, et al. US Food and Drug Administration/Conformit Europe- approved absorbable nerve conduits for clinical repair of peripheral and cranial nerves. Ann Plast Surg 60: 466-472, 2008.
2）勝村 哲ほか．手指神経損傷に対して神経再生誘導チューブ（ナーブリッジ®）を使用した治療成績．日手会誌 33: 750-754, 2017.
3）松末武雄ほか．指引き抜き切断再接着術における神経再生誘導チューブ（ナーブリッジ®）の長期成績．日手会誌 35: 6-10, 2018.
4）若林良明ほか．運動神経の再生．再生医学とリウマチ 9: 271-277, 2001.
5）Ruiter GC, et al. Misdirection and guidance of regenerating axons after experimental nerve injury and repair. J Neurosurg 120: 493-501, 2014.
6）Agnew SP, et al. Technical use of synthetic conduits for nerve repair. J Hand Surg Am 35: 838-841, 2010.
7）Kaizawa Y, et al. Bridging a 30 mm defect in the canine ulnar nerve using vessel-containing conduits with implantation of bone marrow stromal cells. Microsurgery 36: 316-324, 2016.
8）伊藤聰一郎ほか．新たな人工神経開発の試み．末梢神経 21: 19-27, 2010.
9）Brushart TM, et al. Preferential reinnervation of motor nerves by regenerating motor axons. J Neuroscience 8: 1026-1031, 1988.

日手会誌（J Jpn Soc Surg Hand），第 36 巻　第 4 号　529-532，2020

神経障害性疼痛に対する神経再生誘導チューブ（ナーブリッジ®）の使用経験

岩尾敦彦，田中克己，葉石慎也，大石正雄

Experience in Using Neuranagenesis Guide Tube（Nerbridge®）for Neuropathic Pain

Atsuhiko Iwao，Katsumi Tanaka，Shinya Haishi，Masao Oishi

神経障害性疼痛 3 症例 4 神経に対して神経再生誘導チューブ（ナーブリッジ®）を使用した．術式は神経障害部位切除後の架橋，あるいは神経断端の tube capping である．いずれの症例でも術後に症状と Visual Analogue Scale（VAS）の改善を認めたが，tube capping を行った 1 例で症状の再燃を来した．ナーブリッジ®は神経障害性疼痛の治療に有用と考えられるが，使用方法や長期成績について今後も検討が必要である．

【緒　言】

神経再生誘導チューブ（ナーブリッジ®）は本邦初の人工神経であり，2013 年に保険適応となった．諸外国の製品が主に中空構造であるのに対して，ナーブリッジ®はポリグリコール酸でできた筒状物の中に医療用コラーゲンが充填されているという特徴がある．一般的に外傷や腫瘍の切除に伴う神経欠損部の架橋として使用されるが，神経障害性疼痛の治療に使用された報告もある．ナーブリッジ®による神経障害性疼痛の治療について，当院での経験を通して検討を行った．

【対象と方法】

当院では神経障害性疼痛の治療を目的として，3 症例 4 神経に対してナーブリッジ®を使用した．対象はいずれも 1 年間以上保存的加療を行ったものの症状が軽快しなかったため，手術内容を充分に説明し治療に同意が得られた症例である．各症例について詳述する（表 1）．

【症例提示】

症例 1：72 歳・男性．グラインダーで作業中に誤って，左環指指尖部損傷，浅掌動脈弓断裂，尺骨神経浅枝損傷を受傷した．緊急手術を行い，腹部皮弁術，動脈吻合術，神経縫合術を行った．内服は，以前より両足底のしびれに対してプレガバリン，ピリドキサールリン酸エステル水和物，クロナゼパムが当院の神経内科より処方されていたため，継続した．Visual Analogue Scale（VAS）が 9/10 に達する神経障害性疼痛が持続したため，受傷から 2 年 4 か月の時点で手術を行った．術中，神経障害部位は瘢痕に絞扼され強固に癒着し，剥離は困難であった．瘢痕を認めない箇所で神経の近位と遠位を切離し，ナーブリッジ®（ϕ3mm）で長さ 33mm を架橋した．VAS は術翌日に 0/10 へ改善した．内服はプレガバリン，ピリドキサールリン酸エステル水和物，クロナゼパムを継続した．術後 3 週間は環指と小指の MP 関節から手関節までを伸展 0 度で固定した．包帯交換の際に軽い他動運動を行ったが，積極的な自動運動と他動運動は固定終了後から開始した．瘢痕に絞扼された部位の病理組織学的所見では，神経束構造は保たれていた（図 1a）．手術から 9 か月経過するが，VAS は同値で維持され，症状に再燃を認めない．

症例 2：20 歳・男性．丸鋸で左母指を切断した．再接着術を行うも救指できず，腹部皮弁で断端を被覆した．VAS が 8/10 に達する断端部痛があり，プレガバリン，アミトトリプチリン，デュロキセチン

受理日　2019/08/24
長崎大学病院　形成外科　〒852-8501　長崎県長崎市坂本 1 町目 7 番 1 号

表 1　症例の一覧

症例	使用長×使用径	使用法	病理	VAS	S.W. test	m2PD
①	Φ3.0mm×33mm	架橋	(−)	9/10 → 0/10	環指尺側 3.84（purple） 小指橈側 3.84（purple）	環指尺側 4mm 小指橈側 8mm
②	Φ2.0mm×10mm	Capping 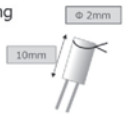	断端神経腫	8/10 → 1/10 → 5/10	(−)	(−)
③-1	Φ2.0mm×30mm + Φ2.0mm×20mm	架橋 + Capping 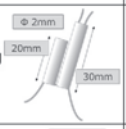	偽神経腫	8/10 → 5/10	(−)	(−)
③-2	Φ2.5mm×30mm	Capping	偽神経腫	5/10 → 2/10	3.84（purple）	4mm

塩酸塩，ワクシニアウイルス摂取家兎炎症皮膚抽出液を投与したが症状は改善しなかった．足趾移植の希望がなかったため，受傷から 1 年で神経障害性疼痛に対する手術を行った．術中，尺側指神経断端には断端神経腫の形成を認めた．変性部位を切除し，断端はナーブリッジ®（ϕ2mm）で tube capping した．ナーブリッジ®は，縫合部から 10mm の箇所で結紮して余剰部分は切除した．VAS は術翌日に 1/10 へ改善した．術後にシーネ固定は行わず，自動運動と他動運動を許可した．摘出した断端神経腫を病理組織学的検査に提出したところ，神経細胞は神経束構造を保たず無秩序に増殖していた．内服はワクシニアウイルス摂取家兎炎症皮膚抽出液とビタミン B12 剤の投与を行ったが，症状は安定しており術後 2 か月で終了とした．ところが，術後 1 年 4 か月で VAS は 5/10 と上昇し，症状の再燃を認めた．そのためトラマドール塩酸塩/アセトアミノフェンの投与を開始した．手術から 1 年 9 か月経過するが，VAS は 5/10 で維持されている．

症例 3：56 歳・男性．落下した鉄パイプで右母指不全切断を受傷した．緊急手術で骨接合・尺側指動脈吻合を行った．指神経は橈側，尺側共に連続性を認めたが引き延ばされた状態であり，Sunderland 分類では II 度～IV 度の状態と考えられた．掌側の軟部組織は挫滅が強く，創閉鎖には時間を要した．アロディニアと知覚過敏があり，VAS は 8/10 に達した．トラマドール塩酸塩/アセトアミノフェン，プレガバリン，ワクシニアウイルス摂取家兎炎症皮膚抽出液を投与したが症状は改善せず，受傷から 1 年 6 か月で神経障害性疼痛に対する手術を行った．手術は橈側指神経と尺側指神経を別に行った．1 回目は橈側指神経に対して行った．創治癒が遅延した軟部組織は，展開に伴い血行障害を来す可能性があったためあえて切開せず，神経障害部位の近位と遠位

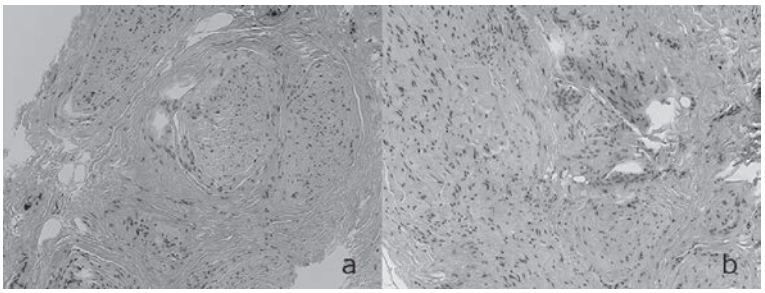

図 1　病理組織学的検査結果．a：症例 1．神経束構造は保たれている．b：症例 3 第 1 回手術．神経細胞が無秩序に増殖している．

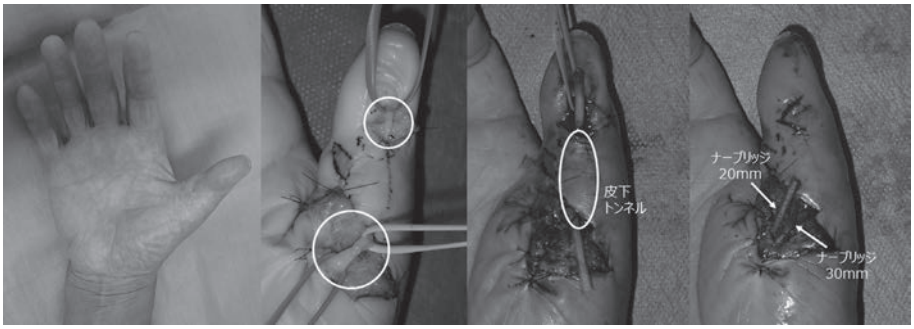

図 2　症例 3 第 1 回手術．ナーブリッジ® で架橋と tube capping を行った．

図 3　症例 3 第 2 回手術．ナーブリッジ® で tube capping を行った．

のみを展開した．近位では受傷時と同様に神経が急激に細くなっていた．近位と遠位の健常部位で指神経を切離した．近位と遠位では神経断端の径に差があったため，遠位断端の直径に近位断端を合わせる目的で，近位断端は 2 分割した．皮下トンネルを通し，近位断端の 1/2 は遠位断端にナーブリッジ®（ϕ2mm）で 30mm 架橋し，残り 1/2 には tube capping を行った．capping した長さは 20mm で断端は盲端とした（図 2）．内服はワクシニアウイルス摂取家兎炎症皮膚抽出液とビタミン B12 剤の投与を行った．術後 2 週頃より，VAS は 5/10 へ改善した．第 1 回手術から 4 か月後に尺側指神経に対して手術を行った．橈側と同様に指神経は受傷部位で急激に細くなっていた．動脈吻合部周囲は瘢痕化していたため血管損傷のリスクが高いと判断し，神経損傷部位より近位で指神経を切離後に，ナーブリッジ®（ϕ2.5mm）で長さ 30mm の tube capping を行った．その際，ナーブリッジ® は反転させ皮下を通し，断端を母指球筋へ埋入させた（図 3）．術翌日より VAS は 2/10 へ改善した．術後の内服は行わなかった．2 回の手術ではともに母指外転対立位で 3 週間固定した．包帯交換の際に軽い他動運動を行ったが，積極的な自動運動と他動運動は固定終了後から開始した．神経変性部位の病理組織学的所見は 2 回の手術のいずれも，神経細胞は神経束構造を保たず無秩序に増殖しており，断端神経腫と同様の所見であった（図 1b）．神経の連続性は保たれていたため，偽神経腫と診断した．最終手術から 8 か月経過し，アロディニアや知覚過敏は消失し VAS は 2/10 で維持されているものの，しびれの訴えがある．

【考　察】

神経障害性疼痛とは，神経の損傷あるいはそれに伴う機能異常により起こる疼痛である．中でも代表的なものが複合性局所疼痛症候群（CRPS）であり，非常に難治に経過する．原因としては，外傷に伴う末梢神経の連続性の破綻やそれに伴う神経腫形成，あるいは瘢痕性の絞扼などが挙げられる．尚，疼痛が長期間放置された場合には中枢性の要因が絡み，交感神経節後線維の後根神経節への発芽や脊髄後角第 II 層への Aβ 線維の侵入などにより中枢では疼痛の閾値が低下し，より難治性に経過する[1]．治療法としては保存的治療が第 1 選択であり，薬物療法や物理療法，温熱療法，運動療法，神経ブロック療法などが行われる．断端神経腫に伴う神経障害性疼痛では，保存的治療により 50％以上の患者で疼痛の改善を認めたとの報告もある[2]．一方でこれらの保存的治療に抵抗する症例では外科的治療を検討する必要がある．手術療法は神経損傷の病態に応じて選択される．神経の絞扼のみであれば神経剥離術の適応となるが，損傷を認めた場合には障害部位を切除し神経移植を行う必要がある．また有痛性断端神経

腫に対しては，筋肉内移植，神経上膜巾着縫合，骨内埋没，静脈ラッピングなどが行われている．いずれの治療法にも共通する点は，神経損傷部位を切除し良好な軸索再生を得ることである．そして再生の過程では，血流や瘢痕など周囲の軟部組織の状態が非常に重要となる．今回，保存的治療抵抗性の神経障害性疼痛に対して，ナーブリッジ®を使用し治療を行った．

神経再生誘導チューブを使用した神経障害性疼痛の治療についてはこれまでにも報告がある．稲田らは，CRPS type II に対して神経障害部位を切除後にPGA-Collagen tube を用いた架橋を行い，80％以上の症例で症状は良好に改善したと報告している[3]．自験例では症例 1 及び症例 3 の橈側指神経の一部が相当する．症例 1 の疼痛の原因は，破綻した神経上膜を越え神経束自体が瘢痕により絞扼されたためと推察する．また症例 3 では損傷を受けた神経そのものが疼痛の原因と考えられる．いずれも神経障害部位から離れた良好な近位神経断端と遠位神経断端を架橋することで，疼痛は速やかに軽減した．瘢痕の侵入を避けつつ，良好な軸索再生が行われたためと考えられる．

症例 2 及び症例 3 の尺側指神経及び橈側指神経の一部は，ナーブリッジ®による tube capping の症例である．断端神経腫に対する tube capping に関しては，silicone tube や静脈を使用した報告がある．諸外国では人工神経も使用されており，NEUROCAP という断端神経腫用の材料も市販されている．手技としては，神経障害部位を切除後に神経断端を選択した capping 材料に縫合するのみである．Yan らの動物実験の報告にあるように，神経断端は無限に増殖する訳ではなく，瘢痕の進入を防ぎつつ秩序だった軸索再生を促せば，腫瘤を形成することなく収束し，疼痛が抑制される[4]．ただし capping 材料の長さに関しては注意が必要である．文献を渉猟した限りでは，動物実験において silicone capping では，（神経の直径）：（capping 材料の長さ）が 1：5～1：10 で神経腫形成が抑制されたとの報告[5]や，人工神経では神経の直径の 4 倍以上の長さが適切との報告がある[6]．症例 2 では（径）：（長さ）＝1：5 での tube capping を行い，術後から疼痛は速やかに軽快した．しかし術後 1 年 4 か月の時点で疼痛の再燃を認めている．再燃の原因としては，ナーブリッジ®の使用長が短かったため capping 部を越え神経が伸長したために，断端神経腫が再発したと考えられる．capping 長を長くするか，あるいは橈側と尺側の両神経断端をナーブリッジ®で架橋すれば，症状の再燃を抑制できたかもしれない．一方，症例 3 の橈側指神経の一部は（径）：（長さ）＝1：10 での tube capping を，また尺側指神経は（径）：（長さ）＝1：12 での tube capping を行い，更に後者に関しては症例 2 のように再生した神経断端が露出した場合に備え，ナーブリッジ®盲端を筋肉内へ誘導した．いずれも術後に疼痛は速やかに改善した．3 神経のみではあるが，自験例からはナーブリッジ®での tube capping を行う場合には，神経の直径の 10 倍程度の長さが必要である可能性が示唆された．

【まとめ】

ナーブリッジ®を使用した手術で神経障害性疼痛が改善した 3 症例 4 神経の検討を行った．自験例は少なく，観察期間も短いため，今後も症例を重ね更に検討を行いたい．

【利益相反の開示】

本研究発表に関連し，開示すべき COI 関係にある企業等はありません．

【文　献】

1） 川島秀一ほか．神経損傷を伴う神経因性疼痛に対する手術療法の可能性―臨床症例の検討から―．ペインクリニック 29: 443-451, 1993.
2） Burchiel KJ, et al. The surgical treatment of painful traumatic neuromas. J Neurosurg 78: 714-719, 1993.
3） 稲田有史ほか．末梢神経損傷に対する生体内再生治療．Pain Clinic 30: 396-402, 2009.
4） Yan H, et al. The role of an aligned nanofiber conduit in the management of painful neuromas in rat sciatic nerves. Ann Plast Surg 74: 454-461, 2015.
5） Swanson AB, et al. The prevention and treatment of amputation neuromata by silicone capping. J Hand Surg Am 2: 70-78, 1977.
6） 斧出絵麻ほか．人工神経を用いた有痛性断端神経腫の治療 ラット断端神経腫モデルによる実験的研究．末梢神経 29: 283, 2018.

日手会誌（J Jpn Soc Surg Hand），第 36 巻　第 4 号　533-535，2020

尺骨神経断裂の治療成績の検討

向田雅司*，大井宏之**，神田俊浩**，鈴木歩実**

Outcome of Ulnar Nerve Injuries

Masashi Mukoda*，Hiroyuki Ohi**，Toshihiro Kanda**，Ayumi Suzuki**

尺骨神経断裂の治療成績について検討した．過去 10 年間に当院で治療した手関節部から肘部の尺骨神経完全断裂例のうち正中神経損傷を合併しない 13 例を対象とした．成績の評価は，知覚は小指の Semmes-Weinstein Monofilament test を使用，運動は小指外転筋および第 1 背側骨間筋の徒手筋力テストの値を使用した．結果は，挫滅切断の成績が悪く，知覚と運動の回復は相関していた．また年齢と知覚回復は負の相関があった．

【緒　言】

尺骨神経断裂の治療成績を見てみると，あまり症状が残らなかった症例がある一方で，知覚障害・運動障害が高度に残った症例もあり，結果は様々である．今回，成績不良の要因を探る目的で，尺骨神経断裂の治療成績の検討を行った．

【対象と方法】

2017 年 12 月までの過去 10 年間に当院で治療を行った尺骨神経損傷の症例のうち，手関節部から肘部における部位での尺骨神経の完全断裂例で，神経縫合術を行い，正中神経損傷の合併がないものを対象とした．対象となったのは 13 例で全例男性，平均年齢は 43.9 歳（6 歳～75 歳），最終評価までの期間の平均は 20.8 か月（6 か月～72 か月）であった．部位別では手関節部 3 例，前腕部 7 例，肘部 3 例であった．損傷状態別では，挫滅切断（電動ノコギリ等）は 4 例，鋭的切断（ガラス等）は 9 例であった．

これらの症例に対して，年齢，受傷の部位，挫滅の有無，知覚と運動回復の関係について検討した．成績の評価は，知覚は小指の Semmes-Weinstein Monofilament test（以下 S-W test）の色を順に並べて数値化（緑＝1，青＝2，紫＝3，赤＝4，測定不能＝5）し，数値が大きいほど知覚回復が不良とした．運動については，小指外転筋（ADM）および第 1 背側骨間筋（ID1）の徒手筋力テスト（MMT）の値（0～5）を使用した．なお，検定法はウェルチの t 検定とピアソンの相関係数の検定を使用し，$p<0.05$ を有意差ありとした．

【結　果】

最終評価時の結果は，小指の知覚は 3.7，MMT は ADM が 2.6, ID1 が 2.3 であった．小指の知覚低下（回復不良）と ADM の MMT との間には，やや強い負の相関（r＝-0.64，p＝0.017）を認めた（図 1）．ADM と ID1 の MMT の間には，強い正の相関（r＝0.77，p＝0.004）を認めた（図 2）．年齢と小指の知覚低下の間には，やや強い正の相関（r＝0.61，p＝0.03）を認めた（図 3）．受傷部位に関しては，手関節，前腕，肘で比較したが治療成績に有意な差は認めなかった．挫滅の有無と小指の知覚回復に関しては，挫滅あり 4.75（4～5），挫滅なし 3.14（1～5）で有意に挫滅ありの方が知覚の回復は悪かった（P＝0.02）．

【症例提示】

症例 1：72 歳，男性．（図 4）

主訴：左前腕での尺骨神経断裂（挫滅切断）

現病歴：草刈り機がはねて受傷

術後経過：受傷後 22 か月の最終評価時では，ADM は MMT0，ID1 は MMT1 で，S-W test は赤（5.07）

受理日　2019/08/26
*聖隷浜松病院　形成外科　〒430-8558　静岡県浜松市中区住吉 2-12-12
**聖隷浜松病院　手外科・マイクロサージャリーセンター

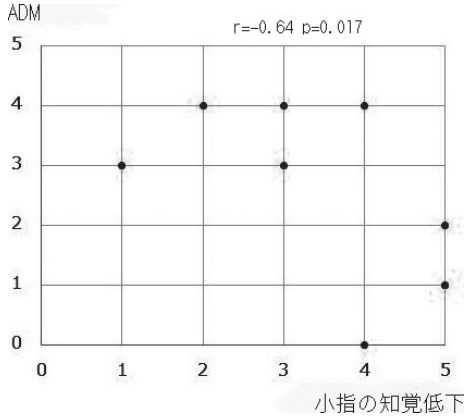

図 1　小指の知覚回復と ADM の MMT

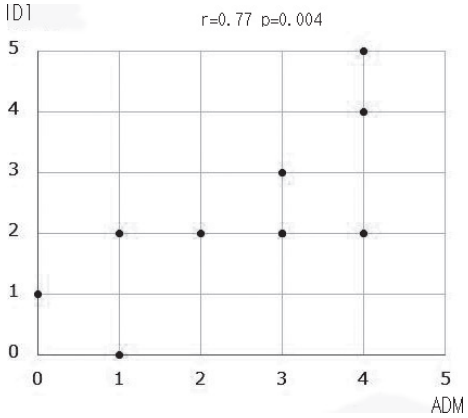

図 2　ID1 と ADM の MMT

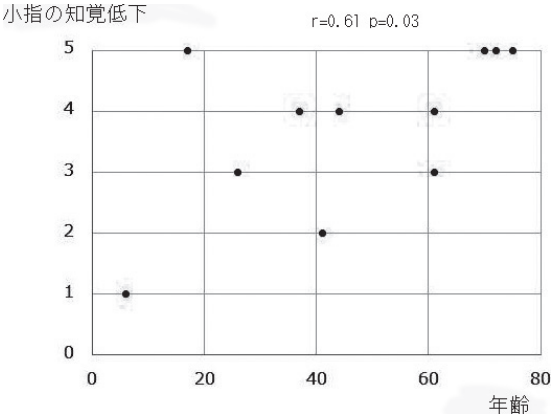

図 3　年齢と小指の知覚回復

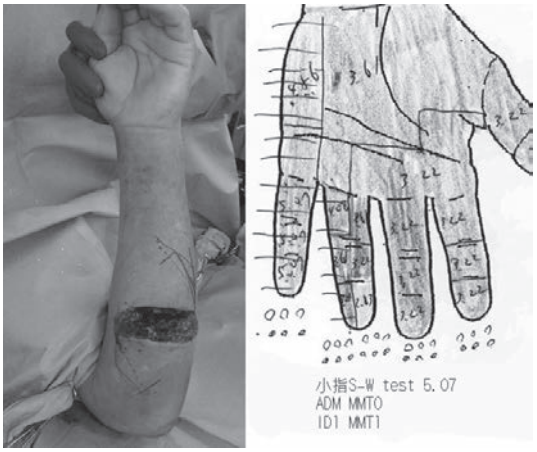

図 4　症例 1　72 歳男性　前腕での挫滅切断

であった．

症例 2：41 歳，男性．（図 5）

主訴：右肘部での尺骨神経断裂（鋭的切断）

現病歴：酒瓶を抱えて転倒し，割れたガラスで受傷

術後経過：受傷後 16 か月の最終評価時では，ADM は MMT4，ID1 は MMT5 で，S-W test は青（3.61）であった．

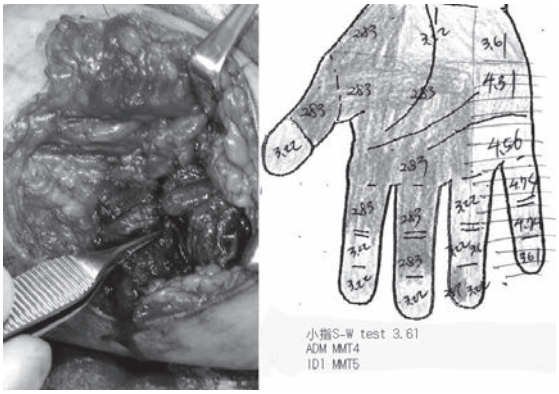

図 5　症例 2　41 歳男性　肘部での鋭的切断

【考　察】

知覚の回復と運動の回復に相関関係があることは，正中神経損傷と尺骨神経損傷をまとめた過去の報告[1]では，知覚の回復と運動の回復に r＝0.62 と相関を認めておあり，今回の尺骨神経損傷だけの検討結果も概ね妥当ではないかと考える．

また，今回の結果では，年齢と知覚回復についても相関関係を認めている．過去の文献でも 11 歳以下と 12 歳から 20 歳までの 2 群を比較した報告[2]で

は前者の方が好成績で，16 歳以下と 40 歳以上を比較した報告[1]でも前者の方がよい結果が得られている．小児の方が成績がよい理由は，体が小さく再生の距離が短いこと，神経成長の早さ，脳の可塑性等が考えられている[3]．特に今回，70 歳以上の症例で知覚回復の結果が非常に悪かったことは，知覚の再教育といった脳の可塑性に原因があった可能性がある．

挫滅切断と鋭的切断では，今回，前者の方が成績不良であった．鋭的切断があまりデブリードマンを必要とせず，表面の血管などを参考にすることで，元の位置に縫合しやすいのに対して，鈍的切断はデブリードマンが必須となる．今回は神経移植を必要とした症例は存在しなかったが，十分なデブリードマンが行えずに神経縫合を行った症例が存在した可能性がある．現在，損傷した神経のデブリードマンのためのよいツールがなく，今後，開発されるようなら成績の改善が見込まれると思われる．

この研究の限界は，症例数が十分な数ではないことと知覚と運動の評価方法が妥当かということにある．S-W test と MMT の値は連続量ではなく離散型の値である．また MMT は検者の主観に左右される可能性があり，電気生理学的検査と比べて客観性に劣る．今後の課題としては，症例数を増やすことと，侵襲は大きくなるが筋電図検査を行うことで，より厳密な結果を得ることが可能になるものと考えられる．

【まとめ】

尺骨神経断裂の治療成績は，挫滅切断の成績が悪く，知覚と運動の回復は相関していた．また年齢と知覚回復は負の相関があった．

【利益相反の開示】

本研究発表に関連し，開示すべき COI 関係にある企業等はありません．

【文　献】

1） Ruijs AC, et al. Median and ulnar nerve injuries: a meta-analysis of predictors of motor and sensory recovery after modern microsurgical nerve repair. Plast Reconstr Surg 116: 484-494, 2005.
2） Chemnitz A, et al. Functional outcome thirty years after median and ulnar nerve repair in childhood and adolescence. J Bone Joint Surg Am 95: 329-337, 2013.
3） Woo A, et al. Management of ulnar nerve injuries. J Hand Surg Am 40: 173-181, 2015.

日手会誌（J Jpn Soc Surg Hand），第 36 巻　第 4 号　536-539，2020

変形性 PIP 関節症に対する掌側進入による表面置換型人工指関節置換術後の屈曲拘縮の原因

本田祐造，貝田英二，宮﨑洋一，田中優砂光，杉田憲彦，丸川雄大

The Cause of Flexion Contracture of the PIP Joint after the Surface Replacement Arthroplasty Using Volar Approach for the Osteoarthritis of PIP Joint

Yuzo Honda，Eiji Kaida，Yoichi Miyazaki，Masamitsu Tanaka，Norihiko Sugita，Yudai Marukawa

変形性 PIP 関節症に対して掌側アプローチで人工指関節置換術（以下 SRA）を行い，12 か月以上の術後経過観察が可能であった 18 例 22 指のうち屈曲拘縮を生じた 3 例 3 指を検討した．屈曲拘縮が完成した期間は全例術後 3 か月であった．3 指とも PIP 関節に術後伸展 lag が存在し，そのうち 1 指で中節骨背側に小骨片を認めた．また 3 指ともに A1 プーリー部分に圧痛と click を認め，術後の超音波エコーで A1 プーリーの肥厚と zone2 で屈筋腱の滑走障害を認めた．このうち 2 指で再手術（A1 プーリーの切離・浅指屈筋腱の切除・掌側板の切除）を行い可動域の改善が得られた．PIP 関節の伸展 lag につづいて生じる屈筋腱腱鞘炎の発生・増悪，掌側板の瘢痕収縮が PIP 関節の屈曲拘縮の原因と考えられた．そのため，SAR 後の PIP 関節の屈曲拘縮を予防するためには 1）PIP 関節の伸展 lag を最小限にするために中央索を十分に剥離し，中節骨背側を損傷しない愛護的な操作を心がけること　2）二次的な屈筋腱腱鞘炎を予防するために A1 プーリーの予防的切離を検討し，FDS 腱の毛羽立ちが強く滑走障害の危険性が高い場合には環指・小指においては FDS 腱の切除を当初から考慮すること　3）掌側板の瘢痕収縮を予防するために術後 3 か月以上の PIP 関節の夜間伸展装具を使用することが望ましいと考えられた．

【緒　言】

変形性 PIP 関節症（以下 PIP OA）に対する掌側アプローチによる人工関節置換術（以下 SRA）の成績は良好であるが [1)2)]，術後屈曲拘縮を生じる例も存在する．本研究の目的は SRA 後に生じた屈曲拘縮例を検討することである．

【対象と方法】

対象は掌側アプローチで SRA を行い，12 か月以上の術後経過観察が可能であった 18 例 22 指（男性：1 例 1 指，女性：17 例 21 指，示指：1 例 中指：4 例 環指：15 例 小指：2 例）のうち，屈曲拘縮を生じた 3 例 3 指とした．PIP 関節の屈曲拘縮は可動域 35°≦と定義した [3)]．人工関節は全例 Self Locking Finger Joint System®（帝人ナカシマメディカル）を用いた．進入方法もすべて統一して行った．掌側アプローチで PIP 関節を展開し，屈筋腱を側方に避けて PIP 関節を背側に脱臼させ基節骨頭を十分に切除して人工関節を設置した．この際に，浅指屈筋腱（以下 FDS 腱）は温存し，掌側板・側副靭帯は人工指関節挿入後に修復して十分な安定性と可動域が得られていることを術中に確認した [4)]．

【結　果】

屈曲拘縮を生じた 3 例は全例女性（58 歳・60 歳・65 歳）で，全例環指であった．いずれの症例でも

受理日　2019/08/28
愛野記念病院整形外科　〒854-0301　長崎県雲仙市愛野町甲 3838-1

表 1　屈曲拘縮例：術後 1 か月の時点で伸展 lag が残存し，術後 3 か月で屈曲拘縮に陥った．

					術後1か月				術後3か月			
症例	年齢(歳)	性別	指	期間(か月)	自動屈曲(°)	他動伸展(°)	自動伸展(°)	伸展lag(°)	自動屈曲(°)	他動伸展(°)	自動伸展(°)	伸展lag(°)
1	65	女	右環指	24	80	-17	-24	7	60	-30	-38	8
2	58	女	右環指	14	90	0	-20	20	85	-55	-55	0
3	60	女	右環指	20	90	0	-40	40	75	-35	-40	10
平均	61			19.3	86.7	-5.67	-28	22.3	73.3	-40	-44	6

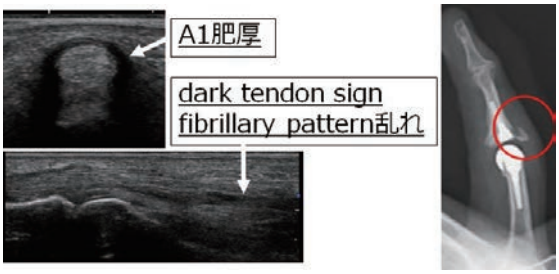

図 1　全例で A1 プーリーの肥厚と屈筋腱の滑走障害を認めた．1 指で中節骨背側に小骨片を認めた．

術後 3 か月で屈曲拘縮が完成した．3 指とも PIP 関節に伸展 lag が存在し，そのうち 1 指で中節骨背側に小骨片を認めた（表 1）．また 3 指とも A1 プーリー部分に圧痛と click を認め，術後の超音波エコーで A1 プーリーの肥厚と zone2 での屈筋腱の滑走障害を認めた（図 1）．このうち 2 指で再手術を行った．

【症例提示】

症例：58 歳女性

PIP OA のため PIP 関節は屈曲 60°，伸展 -25°（可動域 35°），Numerical Rating Scale（以下 NRS）6 と強い可動域制限と動作時痛（図 2）を認めたため掌側アプローチで SRA を行った．術後 1 か月の時点で PIP 関節は屈曲 90°，伸展 -20°（可動域 70°），NRS 2 と良好な可動域と除痛を得たが，PIP 関節に 20° の伸展 lag が存在した（図 3）．その後，徐々に PIP 関節の伸展制限が進行し，術後 3 か月で屈曲 85°，伸展 -55°（可動域 30°）と屈曲拘縮に陥った（図 4）．この時点で A1 プーリー部分に圧痛と click を認め，さらに超音波エコーでは A1 プーリーの肥厚と zone2 で屈筋腱の滑走障害を認めた．可動域の改善が得られなかったため，術後 6 か月で再手術を行った．掌側アプローチで深指屈筋腱（以下 FDP 腱）と FDS

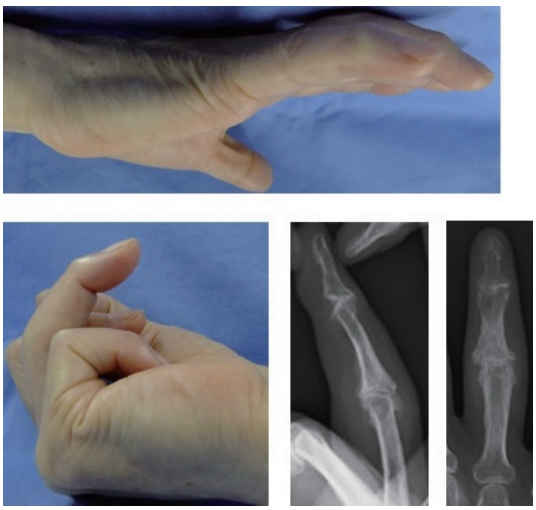

図 2　術前：PIP 関節は屈曲 60°，伸展 -25°（可動域 35°）であった．

図 3　術後 1 か月：PIP 関節は屈曲 90°，伸展 -20°（可動域 70°）と可動域は良好である．

図 4　術後 3 か月：PIP 関節は屈曲 85°，伸展 -55°（可動域 30°）と屈曲拘縮に陥った．

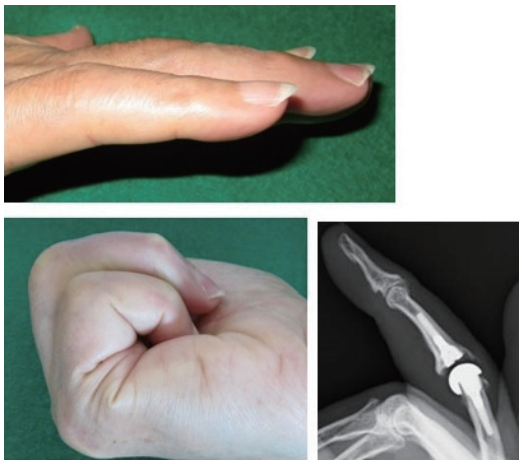

図 6　術後 14 か月：PIP 関節は屈曲 90°，伸展 -10°（可動域は 80°）と保たれている．

腱は zone2 で著明に癒着し滑走性は失われ，特に FDS 腱に毛羽立ちが目立った．A1 プーリーを切離し，FDS 腱を A1 部分から PIP 関節まで切除し，掌側板を切除したところ可動域の改善が得られた（図 5）．術後 14 か月の時点で PIP 関節は屈曲 90°，伸展 -10°（可動域は 80°）と保たれている（図 6）．

【考　察】

PIP OA に対する掌側アプローチによる人工関節置換術の短期成績は概ね良好であることが報告されているが[1)2)]，術早期の合併症として PIP 関節の屈曲拘縮を生じることがある．本研究では 22 指中 3 指（13％）で屈曲拘縮を生じていた．白川らも 12

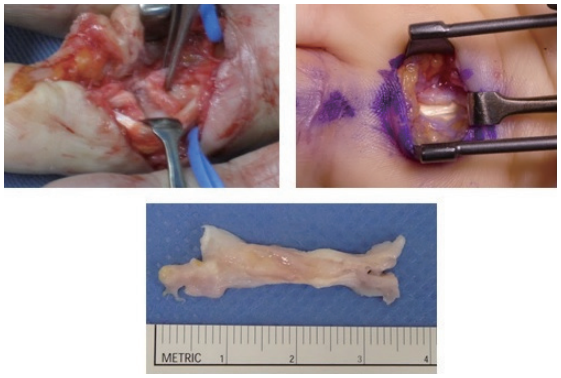

図 5　再手術：FDS 腱と FDP 腱は癒着し滑走が失われていた．特に FDS 腱は毛羽立ちが強く変性していた．

例中 2 例で屈曲拘縮を生じたことを報告しており[5)]，概ね同様の発生率であった．

全例で術中に良好な可動域を確認したにも関わらず，術後経過とともに徐々に屈曲拘縮に陥っており，インプラント自体の設置の問題よりも伸筋腱・屈筋腱の滑走障害が原因と推察される．

まず，伸筋腱側の問題として PIP 関節の伸展 lag があげられる．PIP OA の手術対象者は PIP 関節に術前から強い屈曲拘縮を生じている例が多い．すなわち，中央索は延長して癒着し，近位滑走が低下している可能性がある．このため PIP 関節の自動伸展力が低下していることが推測される．加えて PIP 関節の背側脱臼時に支点となる中節骨付着部は損傷されやすい状態にあり，愛護的な操作が行われなかった場合には中央索付着部は損傷され，場合によっては骨折を生じることがある．これによりさらに PIP 関節の自動伸展力が低下し，PIP 関節の伸展 lag が増大する．PIP 関節の伸展 lag が大きくなると手指伸展時に MP 関節優位の伸展となってしまい，MP 関節に伸展力が吸収され，PIP 関節の伸展力が減じてしまうといった悪循環に陥り，PIP 関節は屈曲傾向となることが考えられる．

次に掌側では屈筋腱の問題が発生する．手術侵襲による FDS 腱/FDP 腱の腫大・癒着による滑走障害，それに伴う二次的な屈筋腱腱鞘炎の発生により屈筋腱は滑走がさらに低下する．屈筋腱の滑走低下は MP 関節の intrinsic muscle 優位の屈曲運動を生じ，さらに屈筋腱の滑走低下といった悪循環に陥る．この結果，PIP 関節の伸展制限がさらに進行し，掌側板の瘢痕収縮・屈筋腱癒着が進行する過程を経て，

図 7　PIP 関節屈曲拘縮予防するためには 1）十分な伸筋腱の剥離と愛護的操作　2）A1 プーリーの予防的切離　3）術後 3 か月以上の夜間伸展装具の使用が望ましい．

最終的には 3 か月前後での PIP 関節の屈曲拘縮が完成すると考えられる．

すなわち SRA 術後に生じる PIP 関節の屈曲拘縮の原因は，PIP 関節の伸展 lag につづいて屈筋腱腱鞘炎が発生・増悪し，最終的に掌側板が瘢痕収縮して生じると考えられる．そのため，SAR 術後の PIP 関節の屈曲拘縮を予防するためには 1）PIP 関節の伸展 lag を少なくするために中央索を十分に剥離し，中節骨背側を損傷しない愛護的な操作を心がけること　2）二次的な屈筋腱腱鞘炎を予防するために A1 プーリーの予防的切離を検討し，FDS 腱の毛羽立ちが強く滑走障害の危険性が高い場合，環指・小指においては FDS 腱の切除を当初から考慮すること　3）掌側板の瘢痕収縮を予防するために術後 3 か月以上の PIP 関節の夜間伸展装具を使用すること（図 7）が望ましいと考えられた．さらに一度屈曲拘縮を生じてしまった場合には再癒着の可能性が高く，再手術を行う場合には FDS 腱は切除すべきと思われた．ただし FDS 腱を切除した場合には独立した PIP 関節屈曲機能が失われるため，橈側指（示指・中指）では慎重を期すべきである．

【まとめ】

1．PIP OA に対する掌側アプローチによる SRA は術後 3 か月までに生じる屈曲拘縮の発生に留意すべきである．

2．PIP 関節の屈曲拘縮の病態は中央索の近位滑走障害による PIP 関節の伸展 lag の発生と二次的に発生する屈筋腱の滑走障害・屈筋腱腱鞘炎の発生，掌側板の瘢痕収縮と考えられた．

3．PIP 関節の屈曲拘縮を予防するためは，中央索の十分な剥離，A1 プーリーの切離および FDS 腱の切除の検討，3 か月以上の夜間伸展位スプリント固定を行うことが望ましい．

【利益相反の開示】

本研究発表に関連し，開示すべき COI 関係にある企業等はありません．

【文　献】

1）森澤 妥ほか．変形性 PIP 関節症に対する掌側進入による表面置換型セメントレス人工指関節置換術．日手会誌 31: 722-726, 2015.
2）大森信介ほか．変形性 PIP 関節症に対する表面置換型人工指関節置換術の治療成績．日手会誌 32: 923-926, 2016.
3）Shirakawa K, et al. Post-Operative Contracture of the Proximal Interphalangeal Joint after Surface Replacement Arthroplasty Using a Volar Approach. J Hand Surg Asian Pac 21: 345-351, 2016.
4）本田祐造ほか．変形性 PIP 関節症に対する掌側進入による表面置換型人工指関節置換術の短期成績．日手会誌 35: 610-613, 2019.
5）白川 健ほか．変形性 PIP 関節症に対する表面置換型人工関節のアプローチ別検討；短期成績と合併症．日手会誌 32: 132-135, 2015.

日手会誌（J Jpn Soc Surg Hand），第 36 巻　第 4 号　540-544，2020

人工 PIP 関節置換術の手術成績
―OA と RA の比較検討―

久保田　豊*，富田一誠*，根本哲也**，久保和俊**，川崎恵吉***，稲垣克記**

Surface Replacement Arthroplasty of the Proximal Interphalangeal Joint : ―Osteoarthritis versus Rheumatoid―

Yutaka Kubota*，Kazunari Tomita*，Tetsuya Nemoto**，Kazutoshi Kubo**，
Keikichi Kawasaki***，Katsunori Inagaki**

当科で治療した人工 PIP 関節置換術 23 例 27 関節を調査し，基礎疾患が変形性 PIP 関節症（以下 OA）と関節リウマチ（以下 RA）の患者で比較検討した．OA では屈曲角度はやや改善したが伸展角度はほぼ同等からやや低下した．RA では伸展は有意に改善をしたが屈曲角度は逆に低下した．RA は OA と比較して軟部組織のバランス調整が難しく表面置換型人工関節の適応は慎重に検討すべきと思われた．

【緒　言】

変形性関節症であるブシャール結節は，比較的よく遭遇する疾患である．頻度としてはヘバーデン結節より少ないが，指の機能から考えると PIP が大きく，ブシャール結節は治療に難渋することもしばしばある．また，関節リウマチでも PIP 関節の滑膜炎の罹患頻度は高いことが知られている．多くは保存治療を選択するが，中には頑固な疼痛や高度な関節拘縮・変形により，手術を選択することがある．

手術療法の一つである人工関節置換術の報告は多くされているが，変形性 PIP 関節症（以下 OA）と関節リウマチ（以下 RA）症例に対して，それぞれを比較する報告は少ない．今回，原疾患を OA と RA に分けて，治療成績を比較検討したので報告する．

【対象と方法】

対象は当科で 2002 年から 2018 年まで，人工 PIP 関節置換術を施行した 31 例 38 関節のうち，術後半年以上経過をおえ，術前後の評価を確認できた 23 例 27 関節とした．そのうち OA は 14 例 17 関節，RA は 9 例 10 関節であった．OA は男性 2 例女性 12 例，平均年齢は 70 歳，平均観察期間 26 か月．13 関節は掌側アプローチ，4 関節は背側アプローチですべて表面置換型人工 PIP 関節置換術（Avanta SR 1 関節，石突式 16 関節）を行った．RA は男性 1 例女性 8 例，平均年齢は 62 歳，平均観察期間は 34 か月．手術は全例背側アプローチで表面置換型人工関節が 4 関節（Avanta SR 1 関節，石突式 3 関節），シリコン製人工関節（Avanta SI 5 関節，Swanson 1 関節）が 6 関節であった（表 1）．

検討項目は術前後の可動域，疼痛の有無，Mayo clinic score，術後合併症，単純 X 線の術後変化とした．統計学的解析には Wilcoxon t 検定を用い，$p<0.05$ を統計学的に有意差ありとした．

【結　果】

OA では平均可動域は自動屈曲が術前 62 度から術後 72 度，伸展が -23 度から -31 度，arc of motion は術前 39 度から術後 41 度であった（図 1）．術後疼痛は全例で消失，Mayo clinic score では good 7，fair 7，poor 3，術後ボタンホールとスワンネック変形を 1 例ずつ認めた．追加手術として関節授動術を 2 例に要した．単純 X 線ではインプラントの緩みを 1 例，

受理日　2019/08/26
*昭和大学江東豊洲病院　整形外科　〒135-8577　東京都江東区豊洲 5-1-38
**昭和大学整形外科学講座
***昭和大学横浜市北部病院

表 1　対象の詳細

	14例　17関節　(OA)	9例　10関節　(RA)
性別	男性 2例　女性 12例	男性 1例　女性 8例
罹患指	示指3　中指6　環指8	示指1　中指5　環指3　小指1
平均年齢	70歳	62歳
平均観察期間	26か月	34か月
手術アプローチ	掌側 13関節　背側 4関節	背側 10関節
使用インプラント	表面置換型 17例	表面置換型 4例(Avanta SR 1 石突式 3)
	(Avanta SR 1 石突式 16)	シリコン製6 例(Avanta SI 5　Swanson 1)

骨棘を 2 例に認めた．

RA では平均可動域は自動屈曲が術前 76 度から術後 60 度，伸展は -57 度から -26 度と伸展は有意に改善し，arc of motion は術前 19 度から術後 35 度であった（図 1）．全例で疼痛は改善し，シリコンインプラントを使用した 6 例では追加手術を要した症例はなく，Mayo clinic score では good 3，fair 3 例であった．単純 X 線では尺屈変形を 2 例，インプラントの緩みを 1 例に認めた．

表面置換型人工関節を使用した 4 例では追加手術を 2 例に要し，1 例は関節授動術，インプラントが脱転した 1 例に再置換術を行った．Mayo clinic score では fair 2，poor 2 例であった．単純 X 線では尺骨の変形，骨棘形成を 1 例ずつ，インプラントの緩み・脱転を 1 例に認めた．これは，Mayo clinic score の good が，OA では 17 関節中 7 関節（41％）であったのに対して，RA の表面置換型では 4 関節中 0 関節であった．また，緩みはともに 1 例ずつだが，RA の表面置換型では脱転をきたし再置換を要した．

【症例提示】

症例 1：53 歳女性　RA

右中指 PIP 関節の痛みと変形を主訴に来院．術前の PIP 関節可動域は自動屈曲 55° 伸展 -20°，単純 X 線では Larsen 分類 Grade4，骨びらん像と尺屈変形を認める（図 2a, b）．表面置換型人工関節置換術（石突式）を施行した（図 2c, d）．術後 4 年でインプラントの緩みと亜脱臼を認め，シリコンインプラント (Swanson) に再置換術施行した (図 3a, b, c, d)．術後 5 年の最終診察では自動屈曲 40° 伸展 -15° で疼痛はなかった（図 3e, f）．

症例 2：74 歳女性　OA

右環指 PIP 関節の痛みを主訴に来院．術前の PIP 関節可動域は自動屈曲 80° 伸展 -50°，単純 X 線では関節裂隙の狭小化と骨棘形成を認めた（図 4a, b）．表面置換型人工関節置換術（石突式）を施行し，術

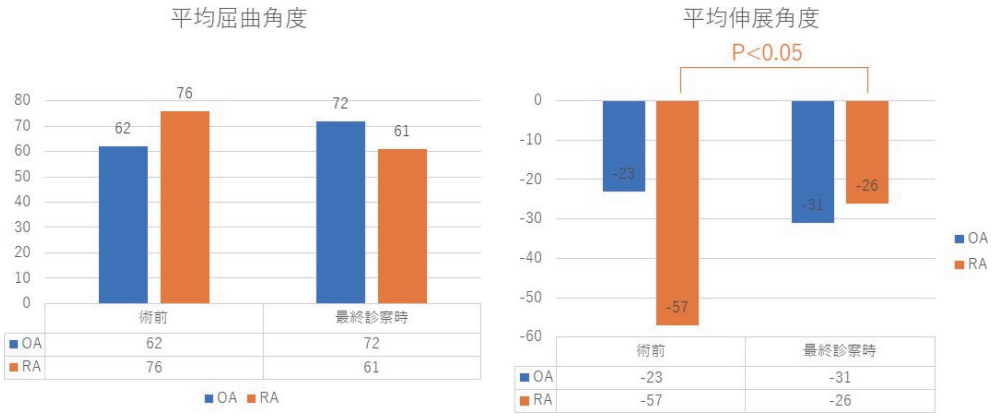

図 1　PIP 関節　可動域の変化

a　b　c　d

図 2　単純 X 線　術前正面（a）　側面（b）　術後正面（c）　側面（d）

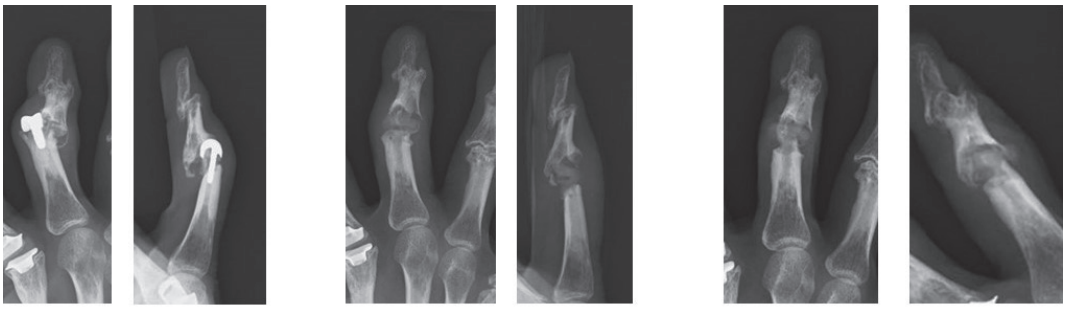

a　b　c　d　e　f

図 3　単純 X 線　正面（a）　側面（b）　再置換時　正面（c）　側面（d）　最終時　正面（e）　側面（f）

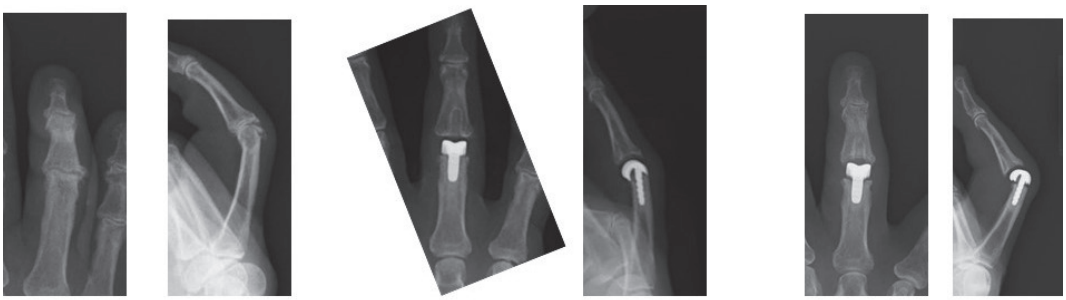

A　b　c　d　e　f

図 4　単純 X 線　術前　正面（a）　側面（b）　術直後　正面（c）　側面（d）　最終時　正面（e）　側面（f）

後 15 か月時点で自動屈曲 90° 伸展 -30°，疼痛なかった（図 4c, d, e, f）.

【考　察】

PIP 関節症の原因は主に外傷後を含む OA と RA に大別される．治療には，まずは保存的にテーピングや外固定を含む安静や理学・物理療法，投薬，注射などがあるが，それでも治療に抵抗性がある場合は手術療法を選択する．日常生活動作を考慮し，隣接関節や他指との兼ね合いをみて手術方法を検討する必要がある．手術は関節固定や人工関節置換術が主体である．関節固定では除痛効果に優れ，物を持ったり力を入れる動作にはいいが，可動域がなくなるという点では日常生活に支障をきたす．そういっ

た点からも当科では人工関節置換術を積極的に行っている．人工関節の中でも，OA では比較的軟部組織が温存されていることが多く，基本は表面置換型人工関節を選択している．

1979 年に Linscheid ら[1] は表面置換型人工関節を開発し，これは骨切除量を調整して側副靭帯を温存することで，軟部組織による支持・安定性が保たれる．彼らは 66 例（OA53，RA13）の平均観察期間 4.5 年の治療成績を報告し，Mayo clinic score では Good 32，Fair 19，Poor 15，追加手術を 12 例に要し，arc of motion は術前 35 度から 47 度に改善している．また，長期の報告では同じグループの Murray ら[2] が 67 例（OA50，RA17）の平均観察期間 8.8 年の長期の報告をしているが，インプラント折損率は 1 年で 3%，3 年で 8%，5 年で 11%，15-25 年で 16%と報告している．自験例でも全体の治療成績は Good 10，Fair 12，Poor 5，追加手術を 4 例に要した．

本邦でもいくつかの人工指関節が開発されているが，当科で主に使用している石突式人工関節は 1998 年に石突ら[3] により報告され，外傷後関節症（6 例）でも満足できる結果であったと報告している．ほかにも OA を中心に表面置換型人工 PIP 関節の安定した治療成績が散見される[4)5)]．自験例でも OA では術後疼痛は全例で改善し，good 7，fair 7，poor 3，追加手術として関節授動術を 2 例に要した．短期成績ではあるが同様の成績であった．

一方，表面置換型人工関節の RA への適応では，石突ら[6] は RA にも適応を拡大できることを示唆しており，RA 症例では関節炎による関節包や靭帯などの軟部組織の菲薄化や骨の破壊・脆弱化などが強く特別な配慮が必要としながらもムチランス型や関節周囲の軟部組織のバランスが崩れ不安定性の強い関節では適応はないが，適応には制約はあるものの，RA 症例にも検討するとしている．また，有島ら[7] は RA 症例 28 手に Self-Locking Finger Joint を使用した報告では，平均観察期間 2.3 年で疼痛は全例に消失し，関節可動域は arc が術前 37° から術後 23° となり，遅発性感染を 1 例，4 例に変形の再発を認め，再手術を要したと報告している．インプラントの緩みや脱臼はなく，短期成績では良好と報告している．

また，海外の報告では Jennings ら[8] は 39 関節（OA36，外傷後 1，RA2）の表面置換型人工指関節の成績では RA の 2 例中 2 例の治療成績は poor で，1 例はボタンホール変形をきたし，1 例はシリコンインプラントに再置換を行っている．また，Murray ら[2] も術後 5 年以上では RA の方が統計的に有意差はないものの，インプラント折損率が高いと報告している．自験例では RA の表面置換型人工関節を施行した 4 例のうち，1 例は授動術，1 例は術後 4 年で再置換術を要し，合併症の率は高く，症例は少ないが満足のいく成績ではなかった．RA のシリコンインプラントについては，Ashworth ら[9] が RA の PIP 関節 138 例の施行例で，平均 5.8 年のフォローで評価可能であった 45 人中，日常生活では食事が 100%，ボタンかけ 94%，書字 93%で可能であり，arc of motoion は 38 度から 29 度に低下も，Survivorship rate は 9 年で 81%であったと良好な成績を報告している．ただ一方で Loosening や破損，シリコン滑膜炎などを危惧する報告も散見される．自験例では，単純 X 線では尺屈変形を 2 例，インプラントの緩みを 1 例に認めるものの，長期のフォローが必要であるが，現在のところ追加手術はなく Mayo clinic score でも good 3，fair 3 であった．

可動域については，Linscheid ら[1] は arc of motion は術前 35 度から 47 度に改善，有島ら[7] は術前 37 度から術後 23 度と低下も術前の可動域が悪い症例は術後も悪い傾向にあったと報告している．自験例でも概ね同様の結果であった．また，RA の伸展角度が術前 -57 度から -26 度に有意に改善を認めたが，屈曲角度が術前 76 度から 61 度と低下しており，伸展を獲得しようと伸展方向にシフトしたためと考えられる．

また，罹患指に関しては，示指はつまみ動作をしたり橈側の外力が加わりやすい状態にあるため，特にシリコンは外側に作用する力に耐えられないためシリコンを使用する場合は注意が必要である[10]．手術では橈側側副靭帯の温存が不可欠であり骨切除量を少なめにするなどの対応を行う．自験例では示指の割合は OA3，RA1 で他と成績に変わりなかったが，症例によっては関節固定術を選択することも検討する．

治療成績に関してはアプローチ法などによっても，議論がされるところではあるが，OA と RA という観点では病態が全く異なるため，同じ手術でも RA の場合は軟部組織の状態によって，二次的追加手術が必要になってくることも念頭におき，表面置換型人工関節の適応は慎重に見極める必要がある．

【まとめ】

当科で治療した人工 PIP 関節置換術 23 例 27 関節を調査し，基礎疾患が OA と RA の患者で比較検討した．

表面置換型人工関節では RA は OA と比較して，軟部組織の調整が難しく適応を慎重にするべきだと思われた．

【利益相反の開示】

本研究発表に関連し，開示すべき COI 関係にある企業等はありません．

【文　献】

1） Linscheid RL, et al. Development of a surface replacement arthroplasty for proximal interphalangeal joints. J Hand Surg Am 22: 286-298, 1997.
2） Murray PM, et al. Long-term outcomes of proximal interphalangeal joint surface replacement arthroplasty. J Bone Joint Surg Am 94: 1120-1128, 2012.
3） 石突正文ほか．表面置換型人工指関節の開発と臨床応用．日手会誌 15: 188-191, 1998.
4） 稲垣克記ほか．表面置換型人工PIP関節置換術の成績．日手会誌 23: 796-800, 2006.
5） 根本哲也ほか．人工指関節の歴史．整・災外 61: 597-602, 2018.
6） 石突正文ほか．RA 手指 PIP 関節に対する表面置換型人工指関節置換術．骨・関節・靭帯 14: 1005-1010, 2001.
7） 有島善也ほか．リウマチ手に対する表面置換型人工 PIP 関節置換術の治療成績．日手会誌 29: 810-813, 2013.
8） Jennings CD, et al. Surface replacement arthroplasty of the proximal interphalangeal joint using the SR PIP implant: long-term results. J Hand Surg Am 40: 469-473, 2015.
9） Ashworth CR, et al. Swanson proximal interphalangeal joint arthroplasty in patients with rheumatoid arthritis. Clin Orthop Relar Res 342: 34-37, 1997.
10） Minamikawa Y, et al. Lateral stability of proximal interphalangeal joint replacement. J Hand Surg Am 19: 1050-1054, 1994.

日手会誌（J Jpn Soc Surg Hand），第 36 巻　第 4 号　545-548，2020

自由投稿論文

関節リウマチに対する術中の人工肘関節周囲骨折の背景とその臨床成績

濵野博基*，河村太介*，本宮　真**，松井雄一郎*，瓜田　淳*，岩崎倫政*

Intraoperative Periprosthetic Fractures during Total Elbow Arthroplasty for Rheumatoid Arthritis

Hiroki Hamano*，Daisuke Kawamura*，Makoto Motomiya**，Yuichiro Matsui*，Atsushi Urita*，Norimasa Iwasaki*

関節リウマチに対して人工肘関節置換術を施行した症例を対象に，術中に人工関節周囲骨折をきたした症例の背景，臨床成績を検証したので報告する．1998 年から 2017 年にかけて施行した再置換を含む人工肘関節置換術 77 肘（57 例）を対象とした．人工関節周囲骨折は 14 肘（12 例），女性 10 例男性 2 例，手術時平均年齢は 66.6 歳であった．評価項目は，インプラントタイプ別の骨折率，術後の肘関節可動域，再置換の有無，単純 X 線を用いた Mayo 分類による骨折部位，loosening・偽関節の有無とした．人工肘関節周囲骨折は，linked type，再置換肘，Mayo 分類 Type I に多かった．平均可動域は伸展 -30°/屈曲 133° であった．骨折に対する治療は，内固定 9 肘，骨折部切除が 2 肘，保存的治療 3 肘であり，3 肘が偽関節へと進展してしまったが，偽関節肘の平均可動域は伸展 -30°/屈曲 147° と非偽関節肘と遜色のない結果であった．Linked type ではインプラント自体の安定性により，適切な軟部組織の再建がなされていれば，偽関節が症状に与える影響は軽微であることが考えられた．

【緒　言】

関節リウマチは多発性の関節炎を主症状とする原因不明の全身性疾患であり，本邦における有病率は 1.0％である．病変は関節の免疫応答による滑膜炎で始まり，四肢関節の限局し疼痛と腫脹が主体であり，次第に全身の関節が侵され，関節の変形，疼痛，動揺性が生じ，機能障害をきたす．肘関節病変においては，疼痛を伴い骨破壊と動揺性のある例や疼痛・可動域制限ともに著明な Larsen grade III，IV に対して人工肘関節置換術（以下 TEA）が適応となり，良好な治療成績が報告されている[1]．しかし，関節リウマチは高度な関節変形・破壊や骨粗鬆症，軟部の拘縮を伴う症例が多く，術中や術後のインプラント周囲骨折は一つの問題点である[1]．ところが，肘におけるインプラント周囲骨折は下肢のインプラント周囲骨折と比較し報告がないのが現状であり[2]，今回著者らは当科で TEA を施行した症例を対象に，術中にインプラント周囲骨折をきたした症例の背景，偽関節肘を含めた臨床成績の検証を行った．

【対象と方法】

1998 年 1 月から 2016 年 10 月までの間に当院に通院又は入院した関節リウマチ患者のうち，再置換を含む TEA を施行し，1 年以上経過観察の可能であった 77 肘 57 例中（Larsen grade III 12 肘，IV 59 肘，V 6 肘），インプラント周囲骨折をきたした 14 肘 12 例を対象とし，後ろ向きに調査した．女性 10 例，男性 2 例で手術時平均年齢は 66.6 歳（54-81 歳）であり，TEA 術後の平均経過観察期間は 77 か月であった．病期分類は Larsen grade III が 1 肘，IV が 13 肘であった．

骨折部位は O'Driscoll らの Mayo 分類によると[3] Type I が 12 肘，Type II が 2 肘，Type III がなく（図 1），Type I のうち上腕骨側が 8 肘，尺骨側が 4 肘で

受理日　2019/08/21
*北海道大学　整形外科　〒060-8638　北海道札幌市北区北 15 条西 7 丁目
**帯広厚生病院　整形外科　手外科センター

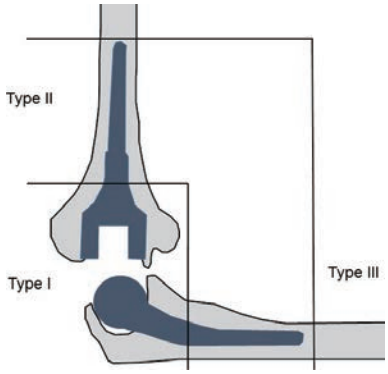

図 1　人工肘関節周囲骨折の Mayo 分類

あった．

調査項目はインプラント種類別の骨折率（linked type，unlinked type），再置換肘の骨折率，TEA 施行箇所の術後可動域，単純 X 線所見による骨癒合やゆるみの有無，術後の合併症に関して検討した．統計解析は骨折率をχ二乗検定，その他は t 検定を用い，有意水準を 5%とした．



図 2　linked type と unlinked type の骨折率の比較

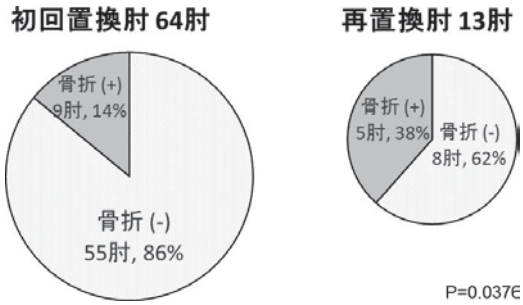

図 3　初回置換と再置換の骨折率の比較

【結　果】

インプラント種類別に関しては，全 TEA 77 肘中 19 肘の骨折のうち，種類別にすると linked type では 47 肘中 12 肘，unlinked type では 30 肘中 2 肘に骨折があり，linked type に多かった（図 2, P＝0.0363）．さらに初回置換肘と再置換肘とで比較すると，初回置換肘は 64 肘中 9 肘に骨折があったのに対し，再置換肘は 13 肘中 5 肘と再置換肘に多かった（図 3, P＝0.0376）．骨折を起こした再置換肘のうち，術前より人工関節のゆるみを指摘されていたのが 4 肘にあった．骨折に対する治療法は内固定を行ったものが 9 肘，骨折部を除去したものが 2 肘，保存的に治療したものが 3 肘であり，その後偽関節となったのが内固定を行った 3 肘（肘頭 2 肘，上腕骨骨幹部 1 肘）にあった．

術後平均可動域は全体で伸展/屈曲 -40°（SD 14）/133°（SD 12），うち偽関節例では伸展/屈曲 -30°（SD 15）/147°（SD 2.5）であり，骨癒合の有無は術後可動域に影響を与えなかった．術後ロッキングピンのゆるみにより 1 肘に再手術を行ったが，偽関節部に対してインプラントのゆるみや症状がなかったため，追加手術を行った症例はなかった．

【症例提示】

69 歳女性．関節リウマチ歴 25 年．他院にて右肘に対し TEA を施行されたが，術後 10 年後頃より右肘の痛みが出現し，徐々に増強したため当院受診となった．可動域は伸展/屈曲 -30°/140°，X 線にて尺骨側コンポーネント折損による肘関節の前方脱臼を認めたため，初回手術の 15 年後に linked type による TEA 再置換術を選択した．上腕骨側のコンポーネントが強固に固定されており，上腕骨後方を一部開窓，セメントを除去し，コンポーネントを抜去したが，その際に上腕骨の骨折を生じた．Linked type TEA の再置換と，骨折部に対し腸骨からの骨移植併用による cable 固定を追加した．術後 4 年の現在，骨癒合は認められず，可動域は伸展/屈曲 -45°/145° と伸展制限があるが，日常には大きな支障なく生活している（図 4）．

【考　察】

TEA インプラント周囲骨折率は諸家の報告では，変形性関節症を含めた術後の骨折率は 5%であり[3]，unlinked type の術中骨折は数％に対し[4]，linked type では 30％程度[5] とされている．著者らは関節リウマチ患者を対象とし検証したが，同等の骨折率

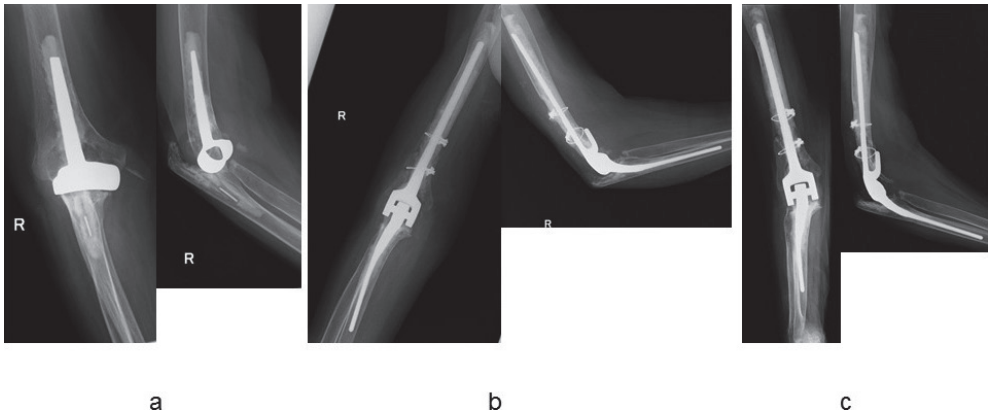

図 4　症例；69 歳女性　a 術前　b 術直後　c 術後 4 年

で linked type，再置換肘，骨折部位は Mayo 分類 Type I に多くみられた．Linked type の適応患者は骨破壊や変形が著明で，軟部組織のバランスが悪く，bone stock が少ないという特徴があるため，術中の展開時や骨切り時，インプラント挿入時に骨折を来しやすいことが考えられた．また再置換肘も同様に，Athwal らが指摘するように骨欠損が多く，軟部組織のバランスや骨の支持性が不良であることから[6]，インプラント挿入時やセメント除去時に骨折リスクがあることが考えられた．

TEA 周囲骨折の治療方針は，下肢のインプラント骨折と比べ標準化されたものがないが，他部位のインプラント周囲骨折と同様に骨折部位・インプラントの固定性・bone stock から治療計画を立てる必要がある[5)7)]．Dehghan らは，Mayo 分類により治療方針を提示し，Type II ではインプラントのゆるみに伴う骨折例が多いため，長いステムの入れ替えと strut 骨移植の併用を，それ以外の Type I，Type III ではインプラントのゆるみやアライメント不良がない限り，保存的治療を推奨している[7]．本研究では Type I の症例が大多数であったが，術中の骨折肘を対象としたため，結果として骨接合術を行った症例が多くなっていた．

著者らは偽関節を 3 肘に認めたが，臨床症状に影響はなかった．これを支持するように McKee らは半拘束型 TEA32 肘のうち，上腕骨顆部を温存した 16 肘と顆部を切除した 16 肘の成績を比較し，strength，肘関節可動域，DASH，Mayo wrist/hand score いずれも差はなく，骨折した顆部は内固定しなくても術後成績に影響しないと報告している[8]．また，Marra らは，肘頭骨折もしくは肘頭偽関節を伴った TEA 25 肘を評価し，肘頭の骨接合を行った肘と肘頭を切除し上腕三頭筋を前進して再建を行った肘との間で，可動域と臨床成績は同等であり，むしろ骨接合肘で再手術率が有意に高かったと報告している[9]．著者らは linked type でゆるみがなければ偽関節肘でも問題はないが，術中に生じた骨折に対しては可能な限り骨接合を行い，解剖学的な構造を獲得するべきと考えている．しかし，本研究で TEA と同時に肘頭部の骨接合術を行った 3 肘中 2 肘に骨癒合が得られなかった．関節リウマチ患者は，尺骨関節面の骨皮質が菲薄化していることが多いことや TEA 後はセメント使用によって髄内血行障害をきたすことから，tension band による内固定では十分な固定力が得られなかったために，肘頭骨折は偽関節へと進展しやすいことが考えられた．今後著者らは骨質が悪く，bone stock のない TEA に付随した肘頭骨折に対しては，肘頭切除と肘筋を用いた肘伸展機構の再建術を検討している[10]．

TEA インプラント周囲骨折の要因は，まず関節リウマチという患者背景によって，骨粗鬆症，高度の骨破壊や関節変形，軟部の拘縮を起こす．次に骨粗鬆症による骨の脆弱化，骨質不良，骨の菲薄化がある．さらに linked type や再置換例は，前述のように骨破壊や変形が著明で，軟部組織のバランスや骨の支持性が悪く，術中骨折の危険性が高い．これらインプラント周囲骨折の対策として，十分な術野展開と正確なインプラント設置，トライアル時点の入念な可動域・安定性の確認を行う必要があり，さらに手術時期を逃さずに骨破壊が進む前の TEA 施行

を考慮すべきである．

【まとめ】

過去の報告と同様にTEAインプラント周囲骨折は，linked type，再置換肘，Mayo分類Type Iに多かった．Linked typeではインプラント自体の安定性により，骨折後の偽関節が症状に与える影響は軽微であることが考えられた．TEAの適応となる症例は，関節変形，骨破壊や菲薄化，軟部の拘縮が強いことが多いため，慎重な術中操作が必要である．

【利益相反の開示】

本研究発表に関連し，開示すべきCOI関係にある企業等はありません．

【文　献】

1） Gill DR, et al. The Coonrad-Morrey total elbow arthroplasty in patients who have rheumatoid arthritis. A ten to fifteen-year follow-up study. J Bone Joint Surg Am 80: 1327-1335, 1998.
2） Rorabeck CH, et al. Periprosthetic fractures of the femur complicating total knee arthroplasty. Orthop Clin North Am 30: 265-277, 1999.
3） O'Driscoll SW, et al. Periprosthetic fractures about the elbow. Orthop Clin North Am 30: 319-325, 1999.
4） 森 俊仁ほか．工藤 type-5 人工肘関節の適応と限界．日本整形外科学会雑誌 84: 882-889, 2010.
5） Ito H, et al. The outcome of peri-operative humeral condylar fractures after total elbow replacement in patients with rheumatoid arthritis. J Bone Joint Surg Br 89: 62-65, 2007.
6） Athwal GS, et al. Revision total elbow arthroplasty for prosthetic fractures. J Bone Joint Surg Am 88: 2017-2026, 2006.
7） Dehghan N, et al. Current perspectives in the treatment of periprosthetic upper extremity fractures. J Orthop Trauma 25: 71-76, 2011.
8） Mckee MD, et al. Effect of humeral condylar resection on strength and functional outcome after semiconstrained total elbow arthroplasty. J Bone Joint Surg Am 85: 802-807, 2003.
9） Marra G, et al. Fracture and nonunion of the olecranon in total elbow arthroplasty. J Shoulder Elbow Surg 15: 486-494, 2006.
10） Sanchez-Sotelo J, et al. Reconstruction of chronic ruptures of the distal biceps tendon with use of an achilles tendon allograft. J Bone Joint Surg Am 84: 999-1005, 2002.

日手会誌（J Jpn Soc Surg Hand），第 36 巻　第 4 号　549-552，2020

独立した環小指 Dupuytren 拘縮索に対して，小指の拘縮索のみの酵素注射で両指の伸展制限が改善した 2 例

小田明彦，矢倉幹啓，飯田　剛，金　基中

Effects of Collagenase Injection on Adjacent Cords

Akihiko Oda，Motohiro Yagura，Go Iida，Kichuh Kim

独立した環小指の Dupuytren 拘縮索に対して，小指の拘縮索に酵素注射を行い，翌日伸展処置を行った直後に，注射をしていない環指の拘縮索に対して伸展処置を行い，拘縮索を断裂させ得た 2 例を経験したので報告する．症例は，81 歳と 70 歳男性でいずれも環小指の Dupuytren 拘縮であった．小指の拘縮索のみに酵素注射を行い，翌日小指の伸展処置を行った直後に環指にも伸展処置を追加した．ポップ音とともに環指の伸展制限が消失した．これまで，連続していないと思われる拘縮索に対しては 1 か月以上の間隔を空けて酵素注射および伸展処置を行ってきた．しかし，今回，注射をしていない環指の拘縮索が伸展処置にて断裂したことから，小指の拘縮索から漏れ出た酵素が環指の拘縮索に影響を与えたものと考える．多数指の拘縮索を 1 回の注射で治療できれば，医療費負担の軽減のみならず，患者自身の肉体的精神的負担も大幅に軽減できるものと考える．

【緒　言】

Dupuytren 拘縮に対する酵素注射療法は，独立した拘縮索に対しては 1 か月以上の間隔を空けて，それぞれの拘縮索に酵素注射と伸展処置を行うのが一般的である[1)2)3)]．隣接した拘縮索に酵素注射を行い，注射をしていない拘縮索の伸展処置を行った報告は，著者らが渉猟し得た限りではない．今回，独立した環小指拘縮索に対して小指の拘縮索のみに酵素注射を行い，注射をしていない環指の伸展処置を行ったことで，環指の伸展制限が消失した 2 例を経験したので報告する．なお，当研究は，畷生会脳神経外科病院の倫理委員会承認を受けている．

【症例提示】

症例 1．81 歳，男性．主訴：左環小指の伸展障害．現病歴：1 年ほど前から小指の伸展障害に気づき，環指にも伸展障害が出現したため当科初診．身体所見：屈曲拘縮角度は環指 MP 関節 32°，PIP 関節 10°，DIP 関節 0°，小指 MP 関節 40°，PIP 関節 50°，DIP 関節 0°，Meyerding 分類　Grade 3 の Dupuytren 拘縮であった．処置および経過：小指の拘縮索のみに注射を行い（図 1a），翌日（24 時間後）小指の伸展処置が終わった直後に環指の伸展処置を加えた．ポップ音とともに環指の拘縮索が断裂し，環指の伸展制限は消失した（図 1b）．伸展処置後 24 週の経過観察時，環指に関しては可動域制限なく再発傾向も認めない（図 1c）．

症例 2．70 歳，男性．主訴：左環小指の伸展障害．現病歴：1 年ほど前から小指の伸展障害に気づき，環指にも伸展障害が出現したため当科初診．既往歴：7 年前に当科で右小指 Dupuytren 拘縮手術．身体所見：屈曲拘縮角度は環指 MP 関節 30°，PIP 関節 0°，DIP 関節 0°，小指 MP 関節 65°，PIP 関節 0°，DIP 関節 0°，Meyerding 分類　Grade 3 の Dupuytren 拘縮であった．処置および経過：小指の拘縮索のみに注射を行い（図 2a），翌日（24 時間後）小指の伸展処置が終わった直後に環指の伸展処置を加えた．ポップ音とともに環指の拘縮索が断裂し，環指の伸展制限は消失した（図 2b）．伸展処置後 10.5 週の経過観察時，環小指ともに可動域制限なく再発傾向も認

受理日　2019/08/25
畷生会脳神経外科病院　整形外科　〒575-8511　大阪府四條畷市中野本町 28-1

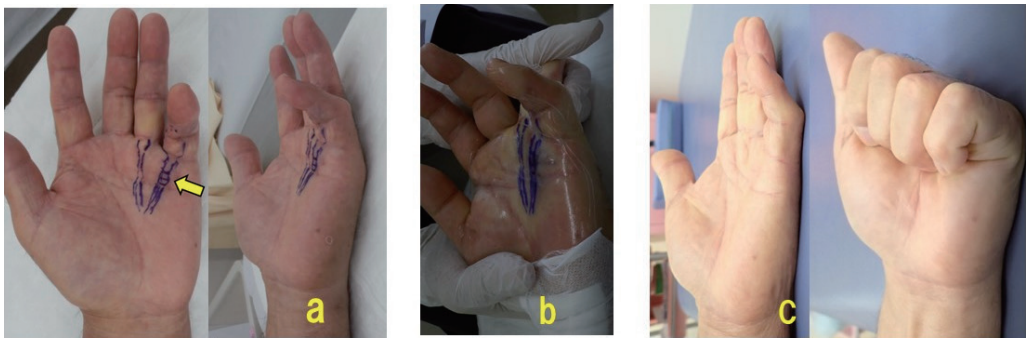

図 1　症例 1 の処置および経過．a 矢印部分に注射．b 環指の伸展処置で拘縮索が断裂した瞬間．c 経過観察時

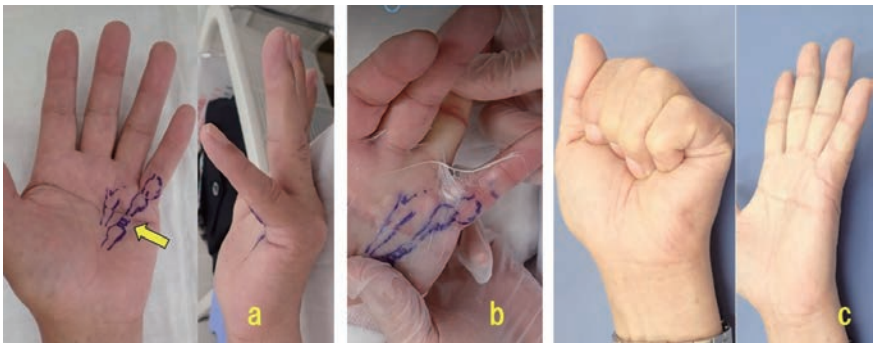

図 2　症例 2 の処置および経過．a 矢印部分に注射．b 環指の伸展処置で拘縮索が断裂した瞬間．c 経過観察時

めない（図 2c）．

【結　果】

隣接した拘縮索に酵素注射を行い，注射をしていない拘縮索に伸展処置を加え，2 症例ともに拘縮索が断裂して伸展制限が消失した．

【考　察】

これまで，natatory cord などの拘縮索で外見上も連続している拘縮索に対しては，共通部分の拘縮索に酵素注射を行い，拘縮の強い指の伸展処置を行うことで，他方の指の伸展障害が消失する例を 4 例経験した（図 3）．また，多数指の独立した Dupuytren 拘縮索に対しては，それぞれ 1 か月以上の間隔を空けて注射および伸展処置を行ってきた（図 4）．伸展処置時の麻酔に関しては，初期の 2 症例の伸展処置時の麻酔は，小指のみの伸展処置に対して尺骨神経ブロックを，中指のみの伸展処置に対して正中神経ブロック下に行い，2 例ともに激痛を訴えた．独立した拘縮索と思われる症例においても natatory cord などの拘縮索で連続している可能性が示唆された．そのため，その後は全症例に尺骨および正中神経ブロックを併用して伸展処置を行っている．

当院でこれまでに行った 21 回の拘縮索への注射後全例において翌日の伸展処置時には，注射部位を中心に手全体の腫脹を認めた（図 5）．注射時において，拘縮索内に確実に酵素を注入したとしても，注射針を抜去した時点で針穴から酵素が漏れ出すのを防ぐ方法はなく，時間とともに酵素が漏れ出すものと考える．漏れ出た酵素は，酵素を注入していない拘縮索にも影響を与えうると推測される．従って伸展処置時に麻酔が十分に効いているのであれば，酵素注射をしていない拘縮索の伸展処置も試す価値があると考えて伸展処置を行った．その結果，隣接した拘縮索は，酵素注入されていなくても伸展処置により，伸展制限が改善することが示唆された．多

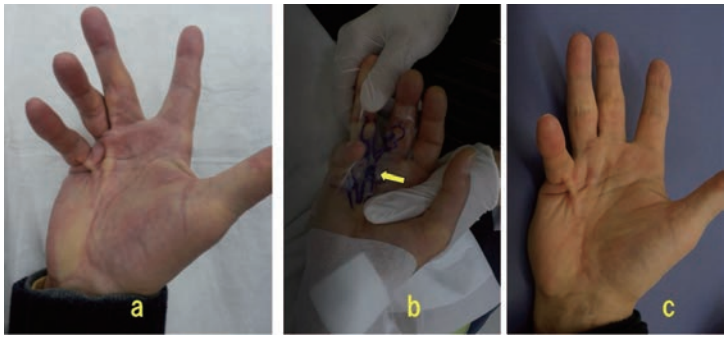

図 3　外見上も連続している拘縮索症例に対する処置および経過．a 代表症例．b 中環指の共通部分の拘縮に注射し環指のみ伸展措置を加えると，中指は伸展制限消失．c 経過観察時

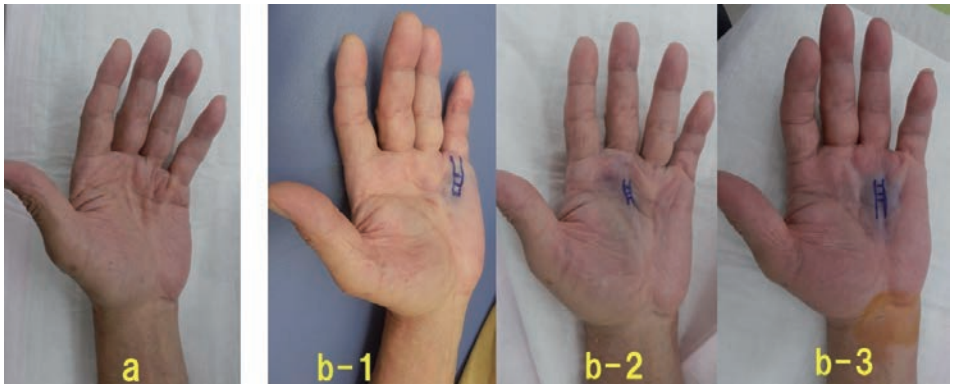

図 4　多数指の独立した拘縮索に対する処置．a 代表症例．b-1 小指の伸展処置．b-2 その後 6 週で中指．b-3 その後 8 週に環指の伸展処置を行った．3 回目の注射 1 年 3 か月後に再発した環小指拘縮索に対して小指の拘縮索のみに注射を行い，注射していない環指に伸展処置を行った．注射していない拘縮索を断裂できた最初の症例である．再発例ということで，今回の症例からは除外した．

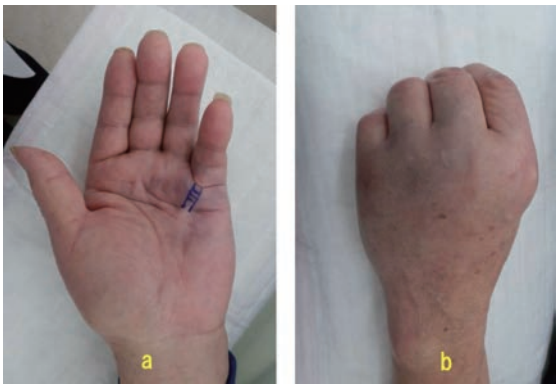

図 5　注射翌日の伸展処置直前の手全体の腫脹．a 掌側面像．b 背側面像

数指の独立した拘縮索を 1 回の注射で治療を行う場合は，拘縮索が太い指ほど断裂させるのに酵素の量が多く必要と考えられ，拘縮索が太い指に注射を行うべきと考えるが，中環小指の拘縮索に対して小指の拘縮索のみに注射をして環指の拘縮索は断裂し得たが，中指の拘縮索は不能であった症例を経験した．小指の拘縮索から漏れ出た酵素が中指の拘縮索を断裂させるのに十分な量ではなかったことが示唆された．図 4 で示した症例では，初期治療として 3 回の酵素注射および伸展処置を行ったが，この症例のように拘縮索の太さに大きな差がない症例を 1 回の注射で治療する場合は，中央の環指に注射をするべきと考える．

また，漏れ出た酵素が注入していない拘縮索にも

影響を与えたと推測されたことより，屈筋腱および腱鞘にも酵素の影響が及んでいる可能性が高く，Crivello らは，注射後1か月の MRI では屈筋腱に軽度の輝度変化と腱周囲に炎症を示唆する輝度変化を認めた症例を報告[4]しており，牧野らは，注射後3か月時点の MRI では，屈筋腱および周囲組織の信号強度は変化なく，炎症は3か月時点では消失していたと報告[5]している．本症例においても，屈筋腱および腱鞘にも酵素の影響が及んでいる可能性が高いことが考えられた．炎症のある時期に抵抗運動を行うことは，腱断裂や腱鞘断裂の恐れがあると思われ，その間は，手指屈曲の抵抗運動を生じる可能性がある動作は，握力測定を含め全て禁止すべきと考える．Mickelson らは，酵素注射後1日と注射後7日における伸展処置を比較して，治療効果において差がなかったと報告[6]しており，注射後7日間は，特に気をつける必要があると思われる．

【まとめ】

1．独立した環小指 Dupuytren 拘縮索に対して，小指拘縮索のみの酵素注射で両指に伸展処置を行い，注射をしていない環指の拘縮索をも断裂させ，伸展制限が改善した2例を経験した．

2．拘縮索への酵素注射は，注射をしていない隣接拘縮索を含めた周囲の組織に広く影響を与えている可能性が高く，炎症をともなう時期においては，手指抵抗屈曲運動が起こる可能性がある動作は避けるべきと考える．

3．多数指の拘縮索を1回の酵素注射で治療できれば，医療費負担の軽減のみならず，患者自身の肉体的精神的負担も大幅に軽減できるものと思われる．

【利益相反の開示】

本研究発表に関連し，開示すべき COI 関係にある企業等はありません．

【文　献】

1）牛島貴宏ほか．Dupuytren 拘縮に対するコラゲナーゼ注射療法の治療成績―不成功例から学んだ手技上の注意点―．日手会誌 34: 614-620, 2017.
2）辻健太郎ほか．Dupuytren 拘縮に対する Collagenase Clostridium Histolyticum 注射の使用経験．日手会誌 34: 570-573, 2017.
3）田中克己．デュピュイトラン拘縮治療の最前線　酵素注射療法の臨床応用．形成外科 59: 636-642, 2016.
4）Crivello KM, et al. Does collagenase injection disrupt or digest the Dupuytren's cord: a magnetic resonance imaging study. J Hand Surg Eur 41: 614-620, 2016.
5）牧野祥典ほか．MRI を用いた Dupuytren 拘縮索・周囲組織の collagenase 注射前後の変化の検討．日手会誌 34: 570-573, 2017.
6）Mickelson DT, et al. Prospective RCT comparing 1-versus 7-day manipulation following collagenase injection for Dupuytren contracture. J Hand Surg Am 39: 1933-1941, 2014.

日手会誌（J Jpn Soc Surg Hand），第 36 巻　第 4 号　553-555，2020

Dupuytren 拘縮に対するコラゲナーゼ注射療法の 2 年間の拘縮変化について

大井宏之，神田俊浩，向田雅司，鈴木歩実

Two-year Serial Evaluation of Dupuytren Contractures after Single Injection of Collagenase Clostridium Histolyticum

Hiroyuki Ohi，Toshihiro Kanda，Masashi Mukoda，Ayumi Suzuki

Dupuytren 拘縮に対しコラゲナーゼ注射療法を 1 指 1 関節 1 回のみ施行した症例の，注射後 2 年間の拘縮角度の変化を調査したので報告する．対象は 15 例 15 指（環指 MP 関節 3 例，小指 MP 関節 8 例，小指 PIP 関節 4 例）であった．全 15 症例の全屈曲拘縮角度は 1 年間で 5.0°（0-15°）進行し，2 年間で 17.0°（0-80°）進行した．MP 関節注射例の MP 関節の屈曲拘縮角度の再燃は 1 年ではほぼ認めず，2 年で 6.4° とわずかに再燃するのみであった．PIP 関節注射例の PIP 関節の屈曲拘縮角度の再燃は 1 年で 7.5°，2 年で 16° とやや大きかった．コラゲナーゼ注射療法後は多少経年的再拘縮傾向を認めるものの，概ね注射治療後の結果は維持されていた．しかし 1 年以降に拘縮はやや進行する傾向がること，急に進行する例も存在することから長期の経過関節が必要と思われた．

【緒　言】

Dupuytren 拘縮に対するコラゲナーゼ注射療法は，本邦では 2015 年 9 月より施行使用可能となり，良好な短期成績が多数報告されている [1)2)]．一方で，1 年で 25％の症例で 20° 以上の再拘縮を認めた報告もあり [3)]，さらにその先の長期成績においても不明な点が多い．今回，Dupuytren 拘縮に対するコラゲナーゼ注射療法を 1 指 1 関節 1 回のみ行なった症例の注射後 2 年間の拘縮角度の推移を調査したので報告する．

【対象と方法】

当院でコラゲナーゼ注射療法を 1 指の 1 関節 1 回のみ施行し，その後 2 年間経過観察した 15 例 15 指を対象とした．全例男性で年齢は 74.1（63-81）歳であった．環指 MP 関節 3 例，小指 MP 関節 8 例，小指 PIP 関節 4 例であった．コラゲナーゼ注射法と指伸展処置については，国内臨床試験（CORD-J Study）の方法に従った [4)]．注射は 1 指の 1 関節のみの拘縮を対象とし，経過観察期間中に同じ指の同じ部位もしくは他関節の拘縮に対する追加注射治療は行っていない．伸展処置後は，ハンドセラピストの指導の下で指の伸展訓練を励行させ，夜間は指最大伸展位で最低 3 か月間の副子固定を行った．これらに対して注射療法施行指の全（MP+PIP 関節）屈曲拘縮角度と，各々MP 関節と PIP 関節の屈曲拘縮角度を，コラゲナーゼ注射療法前，注射後 1 か月，1 年，2 年で測定し，その推移を評価した．なお本研究の注射施行者，伸展処置施行者，経過観察者はすべて同一の医師が担当した．

【結　果】

コラゲナーゼ注射後の神経損傷，皮膚の裂創・潰瘍，腱断裂などの合併症は全例認めなかった．全 15 症例の全屈曲拘縮角度はコラゲナーゼ注射療法前が平均 83.9°（45-165°）であった．注射後 1 か月で 23.0°（0-75°）に改善し，1 年後が 28.7°（0-90°），2 年後が 40.7°（5-100°）となった．拘縮角度は 1 年間で 5.0°（0-15°）進行し，2 年間で 17.0°（0-80°）進行した．全 15 症例の関節別の拘縮角度は，MP 関

受理日　2019/08/20
聖隷浜松病院　手外科・マイクロサージャリーセンター　〒430-8558　静岡県浜松市中区住吉 2-12-12

表 1　屈曲拘縮角度の経時的変化および拘縮進行角度

症例	対象関節	拘縮角度				拘縮進行角度	
		注射前	1か月	1年	2年	1年間	2年間
全例(15例)	全関節	83.9°（45–165°）	23.0°（0–75°）	28.7°（0–90°）	40.7°（5–10°）	5.0°（0–15°）	17.0°（0–80°）
	MP関節	87.7°（60–165°）	23.6°（0–80°）	28.6°（0–90°）	41.8°（0–100°）	5.0°（0–15°）	18.2°（0–80°）
	PIP関節	73.3°（45–100°）	21.3°（0–50°）	28.8°（5–75°）	37.5°（10–75°）	5.0°（0–15°）	13.8°（0–20°）
MP注射例(11例)	MP関節	55.0°（40–75°）	16.8°（0–75°）	22.3°（0–90°）	29.1°（0–90°）	0.5°（0–5°）	6.4°（0–40°）
	PIP関節	28.6°（0–85°）	16.8°（0–75°）	22.3°（0–90°）	29.1°（0–90°）	5.5°（0–15°）	12.3°（0–30°）
PIP注射例(4例)	MP関節	5.0°（0–15°）	0°	0°	0°	0°	0°
	PIP関節	64.5°（40–90°）	21.3°（0–80°）	28.8°（0–90°）	37.5°（10–75°）	7.5°（0–25°）	16.3°（2–25°）
環指注射例(3例)	全関節	81.7°（60–105°）	27.0°（0–60°）	27.0°（0–60°）	43.3°（5–80°）	0°	16.7°（5–25°）
小指注射例(12例)	全関節	84.4°（45–165°）	22.0°（0–80°）	29.0°（0–90°）	40.0°（0–100°）	7.2°（0–25°）	18.0°（0–80°）

節では注射前が 87.7°（60-165°），1 か月が 23.6°（0-80°），1 年で 28.6°（0-90°），2 年で 41.8°（0-100°）であり，1 年間で 5.0°（0-15°）進行し，2 年で 18.2°（0-80°）進行した．PIP 関節では注射前が 73.3°（45-100°），1 か月が 21.3°（0-50°），1 年で 28.8°（5-75°），2 年で 37.5°（10-75°）であり，1 年間で 5.0°（0-15°）進行し，2 年で 13.8°（0-20°）進行した（表 1）．

注射関節別では，MP 関節注射 11 例の MP 関節拘縮角度は注射前が 55.0°（40-75°），1 か月が 16.8°（0-75°），1 年で 22.3°（0-90°），2 年で 29.1°（0-90°）であり，1 年間で 0.5°（0-5°）再燃し，2 年で 6.4°（0-40°）再燃した．MP 関節注射例の PIP 関節拘縮角度は注射前が 28.6°（0-85°），1 か月が 16.8°（0-75°），1 年で 22.3°（0-90°），2 年で 29.1°（0-90°）であり，1 年間で 5.5°（0-15°）進行し，2 年で 12.3°（0-30°）進行した．一方，PIP 関節注射 4 例の MP 関節拘縮角度は注射前が 5.0°（0-15°），1 か月も 1 年も 2 年も 0°であり，拘縮の進行は 2 年間なかった．PIP 関節注射例の PIP 関節拘縮角度は注射前が 64.5°（40-90°），1 か月が 21.3°（0-80°），1 年で 28.8°（0-90°），2 年で 37.5°（10-75°）であり，1 年間で 7.5°（0-25°）再燃し，2 年で 16.3°（2-25°）進行した（表 1）．

指別では，環指注射例の全関節の屈曲拘縮角度は注射前が 81.7°（60-105°），1 か月が 27.0°（0-60°），1 年で 27.0°（0-60°），2 年で 43.3°（5-80°）であり，1 年間では進行なく，2 年で 16.7°（5-25°）進行した．小指注射例の全関節の屈曲拘縮角度は注射前が 84.4°（45-165°），1 か月が 22.0°（0-80°），1 年で 29.0°（0-90°），2 年で 40.0°（0-100°）であり，1 年間で 7.2°（0-25°）進行し，2 年で 18.0°（0-80°）進行した（表 1）．

15 例中，拘縮の最進行例は小指 MP 関節例であった．最進行症例を提示する．症例は 81 歳の男性である．初回治療は MP 関節の拘縮角度 50°（全拘縮角度 75°）に対して注射療法を施行した．1 か月で MP 関節 0 度となったが，1 年で 10 度の拘縮が再発し，2 年で MP 関節 50°（全拘縮角度 100°）となった．小指には pretendinous cord の再発を認め 2 年の経過観察後に再注射を施行した．再治療後は初回治療と同程度の MP 関節の拘縮改善が得られた（図 1）．

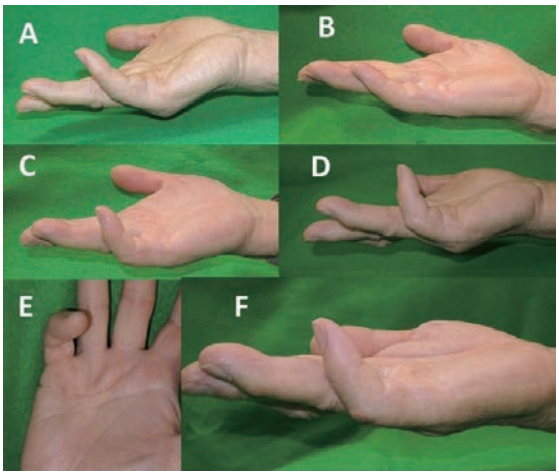

図 1　拘縮最進行例（81 歳男性，右小指 MP 関節）．A: 注射前（MP 関節伸展 -50°，PIP 関節 -25°），B: 注射後 1 か月（MP 関節 0°，PIP 関節 -20°），C: 1 年（MP 関節 -10°，PIP 関節 -35°），D: 2 年（MP 関節 -50°，PIP 関節 -50°），E: 2 年，pretendinous cord 再発，F: 再注射後 1 か月（MP 関節 0°，PIP 関節 -40°）

【考　察】

コラゲナーゼ注射療法後の屈曲拘縮は緩徐に進行

し，1年で5°程度，2年で17°程度の進行を認めた．また指別では1年で小指の方がわずかに拘縮の進行が大きいが，2年では環指小指ともに同等度であった．Peimerらは，注射後5年の経過観察（n＝623）で再発率は47%（MP関節39%，PIP関節66%）であり，再発の多くは注射後1年から3年で生じていたと報告している[5]．著者らの結果も同様に注射後1年の進行は小さくその後に進行する傾向を認めた．

MP関節注射例のMP関節の屈曲拘縮角度の再燃は1年ではほぼ認めず，2年で6.4°とわずかに再燃するのみであった．MP関節拘縮の原因であるpretendinous cordに対する注射治療の結果は，概ね維持できていると考えられた．PIP関節注射例のPIP関節の屈曲拘縮角度の再燃は1年で7.5°，2年で16°とやや大きかった．これはPIP関節の屈曲拘縮の原因がpretendinous cordやlateral cordに加え複数のcordが拘縮の原因になっているため，注射で対応できなかったcordの拘縮の進行も一因と考えている．またコラゲナーゼ注射療法では，MP関節がPIP関節より拘縮の改善が良好であるので，全症例のMP関節とPIP関節の拘縮変化は当初PIP関節の進行が大きいと予想していた．しかし実際にはMP関節の方が僅かに大きかった．これは本研究ではPIP関節注射例が少なく正確な比較はできないため，症例数を増やして比較する必要があると考えている．

小指MP関節の拘縮最進行例は，2年経過観察後に再注射を施行した．MP関節の屈曲拘縮は再注射で初回注射と同程度の改善が得られており，Bearらのコラゲナーゼ注射療法後の再発例に対する再注射でも成績は良いという報告[6]と一致した．

本研究対象期間において，多少経年的に再拘縮傾向を認めるものの，概ね注射治療後の結果は維持されていた．今後の課題として屈曲拘縮の再燃に関する因子解析，手術症例の経年的再拘縮傾向や未治療他指の自然経過との比較検討，患者満足度の比較などを考えている．

【まとめ】

Dupuytren拘縮に対するコラゲナーゼ注射療法を1指1関節1回のみ行なった症例の，注射後2年間の拘縮変化を調査した．注射後は緩徐に再燃し1年目から2年目にかけてやや進行するが，その程度は僅かであった．本研究対象期間において，多少経年的に再拘縮傾向を認めるものの，概ね注射治療後の結果は維持されていた．しかし経年的に再燃する可能性があり，長期の経過観察が必要と思われた．また経過中，急に拘縮が進行する例があり注意が必要である．

【利益相反の開示】

本研究発表に関連し，開示すべきCOI関係にある企業等はありません．

【文　献】

1) 川端 確ほか．Dupuytren拘縮に対するコラゲナーゼ注射の小経験．日手会誌 33: 270-273, 2016.
2) 平澤英幸ほか．当院におけるDupuytren拘縮に対する酵素注射療法の治療成績．日手会誌 34: 566-569, 2018.
3) 林 洸太ほか．Dupuytren拘縮に対するコラゲナーゼ注射療法の治療成績 ―注射後1年以上経過例における治療成績―．日手会誌 35: 161-165, 2018.
4) Hirata H, et al. Efficacy and safety of collagenase Clostridium histolyticum injection for Dupuytren's contracture in non-Caucasian Japanese patients（CORD-J Study）: the first clinical trial in a non-Caucasian population. J Hand Surg Eur 42: 30-38, 2017.
5) Pimer CA, et al. Dupuytren Contracture Recurrence Following Treatment With Collagenase Clostridium Histolyticum（CORDLESS［Collagenase Option for Reduction of Dupuytren Long-Term Evaluation of Safety Study］）- 5-Year Data. J Hand Surg Am 40: 1597-1605, 2015.
6) Bear BJ, et al. Treatment of Recurrent Dupuytren Contracture in Joints Previously Effectively Treated With Collagenase Clostridium histolyticum. J Hand Surg Am 42: 391, 2017.

日手会誌（J Jpn Soc Surg Hand），第 36 巻　第 4 号　556-559，2020

手指に発生した腱鞘巨細胞腫の MRI 上の大きさと術中所見での骨病変および腱鞘内浸潤の有無との関係

清田康弘，有野浩司，河野亜紀，堀内孝一，鎌田雄策

The Relationship between the Size of Giant Cell Tumor of Tendon Sheath of the Digits on MRI and the Tumor Invasion of the Bone and the Tendon Sheath

Yasuhiro Kiyota，Hiroshi Arino，Aki Kono，Koichi Horiuchi，Yusaku Kamata

腱鞘巨細胞腫は周囲組織への浸潤を起こすことがあるが，術前 MRI でその存在を正確に把握することは困難である．本研究は，手指に発生した腱鞘巨細胞腫の MRI 上の大きさと術中所見での骨病変および腱鞘内浸潤の有無との関係を検討することを目的とした．2008 年 10 月から 2018 年 9 月までの間に治療した手指発生の腱鞘巨細胞腫 14 例を対象とした．腫瘍の大きさは，腫瘍最大面積を含む MRI 水平断像での，腫瘍の面積占拠率，骨全周に対して占める割合，屈筋腱全周に対して占める割合を指標とした．術中所見で，骨病変は 7 例に認め，有意に腫瘍サイズが大きかった．腱鞘内浸潤は 10 例に認め，有意に腫瘍サイズが大きかったが，小さい腫瘍でも腱鞘内に浸潤する症例を認めた．MRI の感度は，骨病変は低く，腱鞘内浸潤は高いことから，術前 MRI で骨病変は腫瘍の大きさから，腱鞘内浸潤は注意深い読影から推測し，取り残しをしないように，十分に術前計画を立てておく必要があると考える．

【緒　言】

腱鞘巨細胞腫は良性腫瘍であるが，局所浸潤性が高く，再発率が高率（4～44％）であると報告されている[1]．1852 年に Chassaignac によってはじめて報告されたが，その生物学的特徴から‘cancers of the tendon sheath’と表現されている[2]．

再発を防ぐためには，取り残しのない手術を行うことが必要で，そのためには，術前評価が大切となる．術前 MRI 評価では腫瘍の大きさは把握可能で，水平断での指骨周囲の占拠範囲[3]や，腫瘍の占拠率[4]を指標として腫瘍の大きさを評価した報告がある．しかし，MRI での浸潤範囲の正確な把握は困難であると考えられている[5]．そこで本研究では，腱鞘巨細胞腫の MRI 上の大きさと術中所見での骨病変の有無および腱鞘内浸潤の有無との関係を検討することを目的とした．

【対象と方法】

対象は 2008 年 10 月から 2018 年 9 月までに当院で治療した手指発生の軟部腫瘍で，術後病理検査で腱鞘巨細胞腫と診断された症例とした．症例数は 14 例（男性 8 例，女性 6 例）．平均年齢は 45 歳（27～69 歳）．罹患指は母指 4 例，示指 6 例，中指 3 例，環指 1 例であった．罹患部位は基節部 7 例，中節部 3 例，末節部 1 例，PIP 関節部 1 例，母指 IP 関節部 2 例であった．いずれも屈筋腱腱鞘滑膜由来と考えられ，関節内に病変を認める症例はなかった．腫瘤を自覚してから手術までの待機期間は平均 5 年（2 か月～31 年）．これらの症例について，MRI 上の腫瘍の大きさを，腫瘍最大径を含む水平断像で評価した．腫瘍の大きさの評価には3つの指標を用いた（図 1）．面積占拠率として指の断面積に対する腫瘍面積の割合を計測した．また，北川らの報告[3]に従い，骨全周に対する腫瘍の占拠角度を計測し，360°で除

受理日　2019/08/28
東京医療センター　整形外科　〒152-8902　東京都目黒区東が丘 2-5-1

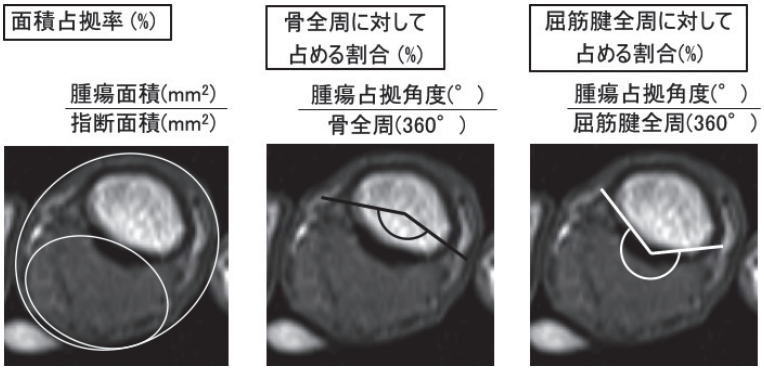

図 1　腫瘍最大径を含む MRI 水平断像での腫瘍の大きさの評価.
面積占拠率，骨全周に対して占める割合，腫瘍の屈筋腱全周に対して占める割合の 3 つの指標を用いた.

することで，腫瘍の骨全周に対して占める割合を算出した．また，本研究の症例がいずれも屈筋腱由来の腫瘍であったことから屈筋腱全周に対する腫瘍の占拠角度を計測し，360°で除することで，腫瘍の屈筋腱全周に対して占める割合を算出した．術中所見では骨病変の有無および腱鞘内浸潤の有無を評価した．骨病変は，腫瘍の圧迫による皮質の陥凹あるいは腫瘍の浸潤による皮質のびらん等，腫瘍と隣接する部位の皮質骨の変化と定義した．腱鞘内浸潤は骨と屈筋腱との間に腫瘍が浸潤したものと定義した．それぞれ病変のあり群となし群の 2 群に分けて比較を行った．統計学的検討は骨病変および腱鞘内浸潤のあり群となし群の腫瘍の大きさをそれぞれ t 検定で比較した．また，腫瘍の大きさの計測に使用した 3 つの指標のそれぞれの間の関係性について Pearson の相関係数を求めて検討した．有意水準は 5% 以下とした．

【結　果】

骨病変あり群は 7 例で，平均年齢 40 歳（27～50 歳），平均待機期間 2 年 11 か月（3 か月～10 年 1 か月）であった．骨病変なし群は 7 例で，平均年齢 50 歳（28～69 歳），平均待機期間 7 年 2 か月（2 か月～31 年 2 か月）であった．年齢，待機期間には両群に差を認めなかった（P＞0.05）．面積占拠率（P＝0.001），骨全周に対して占める割合（P＜0.001），屈筋腱全周に対して占める割合（P＝0.003）はいずれも骨病変あり群が大きい結果であった．面積占拠率および骨全周に対して占める割合をそれぞれ大きい順に並べた結果では，骨病変がある症例は面積占拠率が 32%以上，骨全周に対して占める割合が 39%以上の症例であった（図 2）．腱鞘内浸潤あり群は 10 例で，平均年齢 44 歳（27～63 歳），平均待機期間 5 年 3 か月（2 か月～31 年 2 か月）であった．腱鞘内浸潤なし群は 4 例で，平均年齢 47 歳（28～69 歳），平均待機期間 5 年 9 か月（1 年 2 か月～11

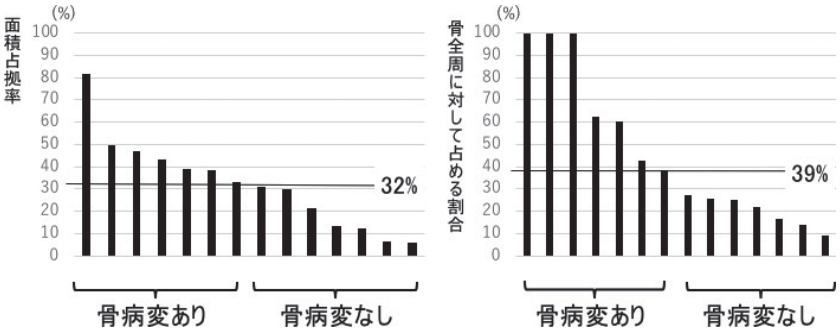

図 2　面積占拠率および骨全周に対して占める割合をそれぞれ大きい順に並べた結果

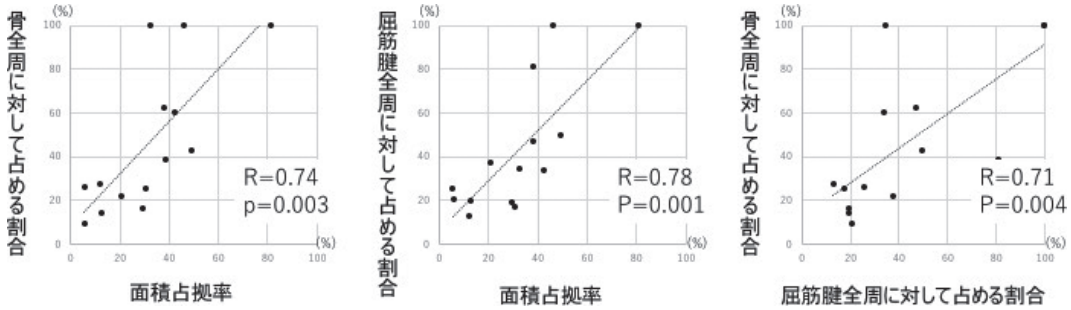

図 3　腫瘍の大きさの 3 つの指標のそれぞれの間の相関

年 0 か月）であった．年齢，待機期間には両群に差を認めなかった（P＞0.05）．面積占拠率（P＝0.05），骨全周に対して占める割合（P＝0.03），屈筋腱全周に対して占める割合（P＝0.05）はいずれも骨病変あり群が大きい結果であった．左母指 IP 部の 1 例は面積占拠率が 5％と小さかったが，腱鞘内浸潤を認めた．骨病変と異なり，小さい腫瘍でも腱鞘内浸潤を認める症例が存在する結果であった．

著者らが使用した腫瘍の大きさの 3 つの指標のそれぞれの間の相関を調べた．それぞれの間にはいずれも強い相関を認めた（P＜0.01）（図 3）．

【考　察】

本研究では，術前 MRI 上の腫瘍の面積占拠率，腫瘍が骨全周に対して占める割合，腫瘍が屈筋腱全周に対して占める割合の 3 つを指標として，腱鞘巨細胞腫の大きさを計測した．術中所見では骨病変および腱鞘内浸潤の有無を評価し，MRI 上の腫瘍の大きさと術中所見での骨病変および腱鞘内浸潤の有無との関係を検討した．その結果，骨病変のある症例は有意に腫瘍サイズが大きく，面積占拠率が 32％以上，骨全周に対して占める割合が 39％以上であった．腱鞘内浸潤のある症例は有意に腫瘍サイズが大きかったが，サイズが小さい腫瘍もあり，小さくとも腱鞘内に浸潤する症例を認めることが明らかとなった．骨と屈筋腱との間の結合が疎な場合，小さい腫瘍でも浸潤することがあるためと考える．

過去に著者らと同様の比較検討を行った報告で，高妻ら[4]は手および手指に発生した腱鞘巨細胞腫 19 例の MRI 上の腫瘍占拠率と骨病変との関係を検討したが，骨病変の有無で腫瘍占拠率に有意差を認めなかったと報告した．しかし，本研究と異なり手指発生例に限定した検討ではない．

北川ら[6]は手指発生の腱鞘巨細胞腫 26 例を検討し，術中に骨病変を認めた 7 例のうち，術前 MRI で骨病変が検出できた症例は 2 例で，術前 MRI での骨病変検出の感度は 29％であったと報告した．一方，術中に腱鞘内浸潤を認めた 10 例のうち，術前 MRI で検出できた症例は 9 例で，術前 MRI での腱鞘内浸潤の検出感度は 90％であったと報告した．このことから，術前 MRI で腱鞘内浸潤は把握可能であるが，骨病変の把握は困難と考えられる．

術前に骨病変の有無を把握するために，骨病変の感度が高い CT 検査を行うことが有用であると考えられるが，手指発生の軟部腫瘍で術前に CT 撮影を行うことは一般的ではない．そのため，MRI から骨病変の有無を評価する必要がある．本研究の結果，手指発生の腱鞘巨細胞腫においては，MRI 上骨病変が明らかでない場合でも，サイズが大きい腫瘍は骨病変が存在する可能性があることを念頭に置く必要があると考えられる．一方，腱鞘内浸潤は MRI から把握することが可能であるが，サイズが小さい腫瘍でも腱鞘内浸潤を認めることがあることを念頭に置き，注意深く読影をする必要があると考えられる．

これらのことに留意して，腫瘍の取り残しがないように，慎重に術前計画を立て，アプローチ方法や麻酔方法を決定することが大切であると考えられる．

本研究で著者らが用いた腫瘍の大きさの 3 つの指標間には差がなく，いずれも有用であると考える．しかし，伸筋腱由来の腫瘍であれば，屈筋腱全周に対して占める割合は使用しにくいことが予想され，どの指標が最も有用であるかは，症例を重ねてさらなる検討が必要であると考える．

【まとめ】

1．腱鞘巨細胞腫の術前 MRI での腫瘍の大きさと術中所見での骨病変および腱鞘内浸潤の有無との関係を検討した．

2．骨病変は術前 MRI 上の腫瘍の大きさから推測し，腱鞘内浸潤は術前 MRI の注意深い読影からその存在を把握することで，腫瘍の取り残しがないように，慎重に術前計画を立て，アプローチ方法や麻酔方法を決定することが大切である．

【利益相反の開示】

本研究発表に関連し，開示すべき COI 関係にある企業等はありません．

【文　献】

1） Lanzinger WD, et al. Giant cell tumor of the tendon sheath. J Hand Surg Am 38: 154-157, 2013.
2） Chassaignac CME, et al. Cancer de la gaine des tendons. Gaz Hop Cive Milit 47: 185-186, 1852.
3） Kitagawa Y, et al. MR imaging for preoperative diagnosis and assessment of local tumor extent on localized giant cell tumor of tendon sheath. Skeletal Radiol 32: 633-638, 2003.
4） 高妻雅和ほか．手および手指に発生した骨病変を伴う腱鞘巨細胞腫．日手会誌 24: 1117-1122, 2008.
5） 岡本秀貴ほか．手指および手に発生した腱鞘巨細胞腫―再発リスクファクターの検討―．日手会誌 22: 643-645, 2005.
6） 北川泰之ほか．手の腱鞘巨細胞腫の MRI 像．骨・関節・靭帯 17: 161-165, 2004.

日手会誌（J Jpn Soc Surg Hand），第 36 巻　第 4 号　560-564，2020

当科における上肢原発の悪性骨軟部腫瘍症例の検討

中村　修，加地良雄，山上佳樹，福岡奈津子，飛梅祥子，山本哲司

Primary Malignant Bone and Soft Tissue Tumors of Upper Extremity

Osamu Nakamura，Yoshio Kaji，Yoshiki Yamagami，Natsuko Fukuoka，Sachiko Tobiume，Tetsuji Yamamoto

当科で加療を行った上肢原発の悪性骨軟部腫瘍症 15 例の臨床経過について調査した．内訳は悪性軟部腫瘍 11 例，悪性骨腫瘍 4 例．治療法は原則として広範切除術を行う方針としたが，前医で既に摘出術を受けた症例については追加広範切除術を施行した．再建方法は，骨関節の再建が人工関節置換術 5 例，術中体外照射自家骨移植法 1 例であり，軟部組織再建は植皮術 2 例，後骨間動脈皮弁術 1 例，広背筋皮弁術 1 例，前外側大腿皮弁 1 例であった．うち，2 例に腱移行術を併用した．補助療法は，化学療法を 6 例に，放射線療法を 2 例に行った．広範切除術および機能再建に関しては，腫瘍外科医と手外科医の連携が非常に有用であった．しかし，悪性であるが故に予後不良例の術後再発・転移は 6 例に認め，その後患肢切断を免れ緩解に至った症例は 1 例のみであった．早期の正確な診断と適切なマージンの設定が，予後の改善に必要であると考えられた．

【緒　言】

四肢に原発する悪性腫瘍の中で，上肢原発のものは稀である．しかし，稀とは言え確かに症例は存在しており，著者ら手外科医が診断や治療に参加する可能性もあり得る．更に，その治療は難渋を極める場合もあり，腫瘍外科医と手外科医の連携が重要となる．今回，当科で加療を行った上肢原発の悪性骨軟部腫瘍症例の臨床経過について検討を行った．

【対象と方法】

2006 年から 2015 年の 10 年間に，当科で手術治療を施行した上肢原発の悪性骨軟部腫瘍 15 例を対象とした．その内訳は男性 4 例，女性 11 例．悪性軟部腫瘍 11 例，悪性骨腫瘍 4 例．年齢は 8 歳～87 歳（平均 48.3 歳）．経過観察期間は 8～139 か月（平均 75.5 か月）．これらの症例について，発生部位，診断の方法，組織型，治療法および治療成績を調査し，その臨床像の特徴を考察した．

【結　果】

症例の一覧を表 1 に示す．発生部位は，上腕部 7 例，肘関節部 1 例，前腕部 6 例，手部 1 例であった．組織型の内訳は，悪性軟部腫瘍が，未分化多型肉腫（undifferentiated pleomorphic sarcoma: UPS）3 例，脂肪肉腫 2 例，悪性末梢神経鞘腫（malignant peripheral nerve sheath tumor: MPNST）2 例，滑膜肉腫 1 例，低悪性線維粘液性肉腫 1 例，悪性黒色腫 1 例，胞巣状軟部肉腫 1 例であった．悪性骨腫瘍は，軟骨肉腫 2 例，通常型骨肉腫 1 例，血管拡張型骨肉腫 1 例であった．診断の方法であるが，前医での組織診断 7 例の内訳は，手術摘出標本による病理診断 5 例，切開生検 1 例，細胞診 1 例であり，当科での組織診断 8 例の内訳は術前切開生検 7 例，細胞診 1 例であった．病期分類は腫瘍の悪性度（stage 1, 2, 3 の 3 期に分類），サイズ（骨腫瘍は 8 センチ未満が A，それ以上なら B，軟部腫瘍は 5 センチで分類），リンパ節転移の有無，遠隔転移の有無で評価する TNM 分類を用いた．診断当時にリンパ節転移および遠隔

受理日　2019/08/29
香川大学　整形外科　〒761-0793　香川県木田郡三木町池戸 1750-1

表 1　症例一覧

悪性軟部腫瘍

症例	年齢	性別	左右	部位	診断	方法	病期分類	手術	再建方法	化学療法	放射線治療	予後	Quick DASH
1	79	女	左	上腕	UPS	細胞診	ⅡA	広範切除術	植皮術			再発有・肩関節離断	
2	66	男	右	上腕	脂肪肉腫	切開生検	ⅡA	広範切除術			○	無病生存	
3	72	女	右	前腕骨	低悪性線維粘液性肉腫	前医病理	ⅠB	追加広範切除術	人工肘関節+腱移行	○		無病生存	56.82
4	26	女	右	肘関節	滑膜肉腫	前医病理	ⅡB	追加広範切除術	人工肘関節	○		全身転移・転医後死亡	
5	87	女	右	母指	悪性黒色腫	皮膚科で診断	ⅡA	切断術	VY-Flap	○		無病生存	
6	61	女	左	上腕	脂肪肉腫	切開生検	ⅡB	広範切除術	広背筋皮弁	○		肩甲骨転移・生存	6.82
7	68	女	右	前腕	UPS	前医細胞診	ⅡA	広範切除術				無病生存	
8	13	男	右	前腕	胞巣状軟部肉腫	前医病理	ⅡA	追加広範切除術				無病生存	
9	80	男	右	前腕	UPS	前医病理	ⅡA	追加広範切除術	植皮術			再発有・切断	
10	14	女	右	前腕	MPNST	前医病理	ⅡA	追加広範切除術	後骨間動脈皮弁+腱移行			無病生存	0
11	8	女	右	上腕	MPNST	切開生検	ⅡA	広範切除術				肺転移・生存	

悪性骨腫瘍

症例	年齢	性別	左右	部位	診断	方法	病期分離	手術	再建方法	化学療法	放射線治療	予後	Quick DASH
12	55	女	右	上腕骨	軟骨肉腫	切開生検	ⅡA	広範切除術	Kotz型人工骨頭			無病生存	11.36
13	71	女	左	上腕骨	軟骨肉腫	切開生検	ⅡB	広範切除術	人工骨頭			無病生存	15.91
14	16	男	右	橈骨	血管拡張性骨肉腫	前医病理	ⅡA	広範切除術	術中体外照射自家骨移植法	○	○	無病生存	0
15	8	女	左	上腕骨	骨肉腫	切開生検	ⅡB	広範切除術	人工関節置換術	○		肺転移・生存	15.91

転移を認めた症例は無く，1B が 1 例，2A が 10 例，2B が 4 例であった．治療法は原則として広範切除術を行う方針としたが，前医で既に摘出術を受けた症例については追加広範切除術を施行した．再建方法は，骨関節の再建が人工関節置換術 5 例，術中体外照射自家骨移植法 1 例であり，軟部組織再建は植皮術 2 例，後骨間動脈皮弁術 1 例，広背筋皮弁術 1 例，前外側大腿皮弁 1 例であった．うち，2 例に腱移行術を併用した．何らかの機能的再建を施した 8 例のうち，転医となった 1 例以外の QuickDASH（機能障害/症状スコア）は平均で 15.26（0～56.82）であり，腫瘍サイズが大きい症例ほど点数が高くなる傾向を認めた．補助療法は，化学療法を 6 例に，放射線療法を 2 例に施行した．術後再発・転移は 6 例に認め，2 期的に患肢切断・関節離断となった症例，局所再発を伴う肺転移について経過観察を継続している症例がそれぞれ 2 例．全身転移を認め他施設転医後に死亡した症例，肩甲骨転移し転移巣切除後緩解に至った症例がそれぞれ 1 例であった．その他 9 例に再発・転移は認めなかった．

【症例提示】

症例 10：14 歳，女性．

現病歴：右手関節部腫瘤に対し前医で辺縁切除術が施行された．術後摘出標本の病理検査にて悪性所見が認められたため，術後 6 か月経過時に当科紹介となった．前医病理医も診断に苦慮したようであるが，最終的には悪性末梢神経鞘腫（MPNST）との診断となった．

身体所見・検査所見：前医術前 CT では，右手関節橈側に 20×20×12mm 大の腫瘤を認め，当院術前 MRI 検査では，腫瘍の残存を認めていた．

手術所見：前回手術瘢痕より 15mm のマージンを設定した．橈側手根屈筋腱，長母指屈筋腱，腕橈骨筋，橈骨神経浅枝，橈骨動脈，方形回内筋を含めて追加広範切除を行った（図 1a）．機能再建については，環指浅指屈筋腱で長母指屈筋腱を再建し（図 4b），軟部組織再建は後骨間動脈皮弁を使用した（図 1c）．

術後経過：術後 5 年経過し，遠隔転移や局所再発は認めていない．母指 IP 関節の自動屈伸運動は良好であり，日常生活に支障は認めない（図 2a, b）．

症例 14：16 歳，男性．

現病歴：右前腕部の腫脹を主訴に前医受診．単純 X 線像および MRI 像にて橈骨遠位骨幹部に骨腫瘍を指摘され切開生検術が施行された．その際の病理組織診断にて血管拡張型骨肉腫と診断されたため，当科紹介となった．

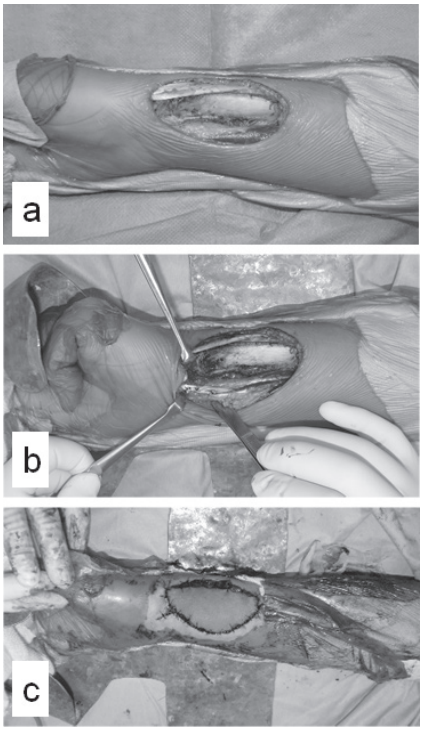

図 1　症例 10．手術所見．（a）追加広範切除後．（b）長母指屈筋腱の再建．（c）後骨間動脈皮弁．

身体所見・検査所見：右橈骨遠位骨幹部に単純 X 線にて骨膜反応を有する溶骨性の病変を認め（図 3a, b），MRI 検査では腫瘍病変は骨外への浸潤を認めた（図 3c, d）．術前に 4 クールの化学療法を施行し，初診から 4 か月後に広範切除術を行った．

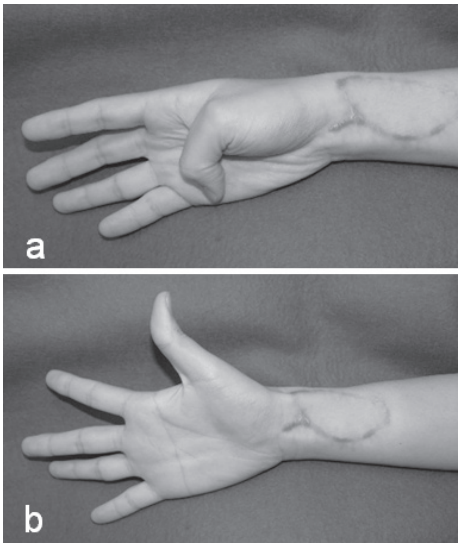

図 2　症例 10．最終時所見．（a）母指自動屈曲時．（b）母指自動伸展時．

手術所見：骨腫瘍の遠位および近位で，適切なマージンで骨切り．長母指伸筋，短母指伸筋，総指伸筋を骨切りラインに合わせるように合併切除し（図 4a, b），50Gy の術中体外照射自家骨移植法を施行した．橈骨遠位端骨折用ロッキングプレートを使用し，橈骨を再建．それぞれの伸筋腱も元の部位で腱縫合を行い再建した（図 4c）．皮膚欠損部の再建は遊離外側大腿皮弁を施行した（図 4d）．

術後経過：術後 8 年経過し，遠隔転移や局所再発は認めていない．骨癒合は得られており（図 5a, b），手指機能も比較的良好に保たれている（図 5c, d）．

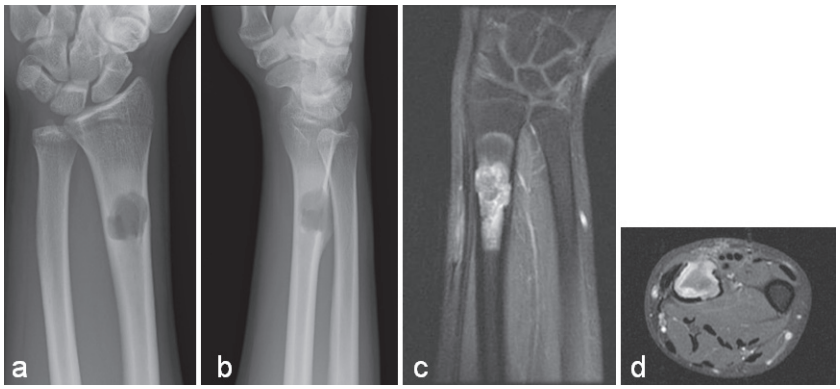

図 3　症例 14．初診時画像所見．（a）単純 X 線正面像．（b）単純 X 線側面像．（c）MRI T2 強調 Coronal 像．（d）MRI T2 強調 Axial 像．

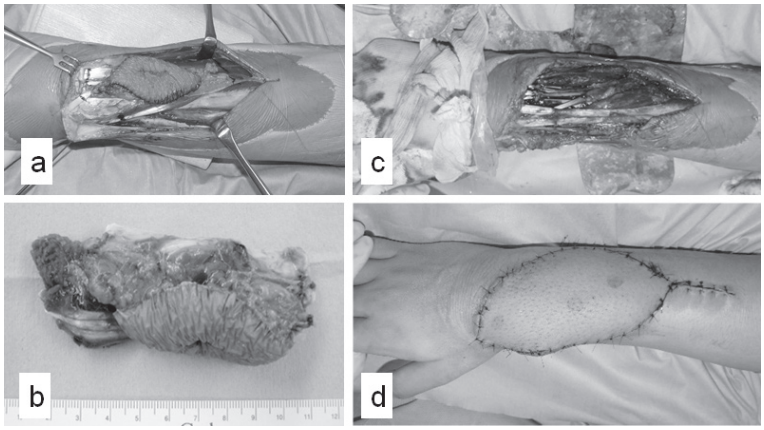

図 4　症例 14．手術所見．（a）広範切除時所見．（b）摘出標本．（c）切除した橈骨および筋腱に術中体外放射線照射を行い，元の部位に戻して再建．（d）外側大腿皮弁による軟部組織再建．

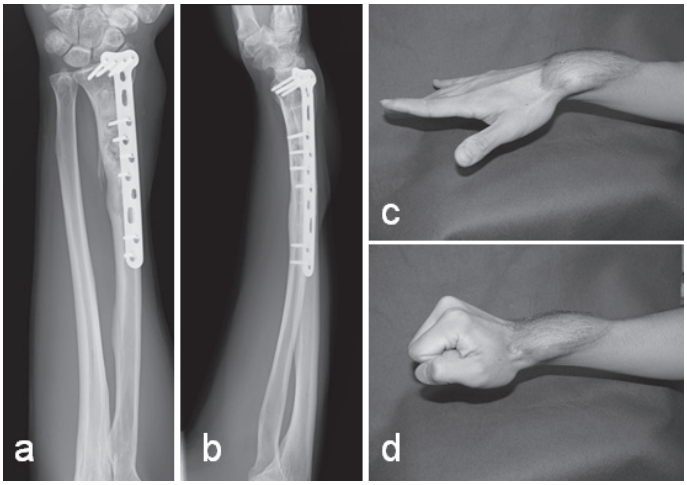

図 5　症例 14．最終時所見．（a）単純 X 線正面像．（b）単純 X 線側面像．（c）手指自動伸展時．（d）手指自動屈曲時．

【考　察】

上肢原発の腫瘍は良性が多く悪性は稀であり，上肢発生腫瘍全体の 3％に満たないと言われている[1]．悪性疾患を診療することが比較的少ない手外科医でも，その経歴の中で 1～2 例の悪性腫瘍に出会う可能性があり得る．稀であるとは言え，診断せざるを得ない場合には悪性の可能性を念頭に置く必要がある．本研究でも，5 症例が前医で良性腫瘍と判断され，辺縁切除術が施行されており，その際の病理組織診断によって結果的に悪性腫瘍であったことが初めて判明している．前医で悪性と疑われなかった理由としては，上肢には悪性腫瘍が稀であるという先入観や，その他の部位の腫瘍よりも腫瘍サイズが小さいことが挙げられる[3]．一般的に言われている身体全体において「5cm 以上の軟部腫瘍は悪性の可能性がある」という定説の「5cm」は上肢においては，さらに小さく考えておく必要がある[4]．それゆえ，前述した 5 症例には適切な切除マージンが取られておらず，追加広範切除が必要となった．したがって，良性腫瘍を疑った場合でも，1 度腫瘍外科医に相談あるいは紹介する注意深さも重要である．

悪性腫瘍の切除縁については，適切な切除マージ

ンの設定が重要であり，それが不可能な場合は放射線治療などの補助療法が必要となる[5]．また，科学的根拠を有する訳では無いが，腫瘍の摘出を行う術者が再建術も同時に行った場合，腫瘍切除後の機能障害や再建方法を重視する余り，切除マージンが甘くなることが考えられる．このため，当科では腫瘍外科医が悪性腫瘍と診断し，広範切除後の機能および組織欠損の程度を評価し，手外科医の協力が必要と判断された場合は，手外科医と合同でカンファレンスを行い，術前計画を詳細に立てることにしている．また，患者・家族への手術説明も手外科医が同席するようにしている．実際の手術では腫瘍外科医が広範切除を，手外科医が機能再建をそれぞれ別チームとして担当することで，腫瘍学的にも機能的にも良好な経過をたどった症例が多くみられた．ただ，著者ら手外科医の立場からすると，術前計画以上の範囲が切除されてしまい，術中に再建計画の変更を行わざる得なくなることもあり，再建には幾つかのオプションを考えておく必要がある．

広範切除後の機能再建に関しては，上肢は軟部組織が乏しく，広範切除後の患肢機能の温存や再建に苦慮することが多い[2]．本研究でも，腫瘍用人工関節や，各種皮弁術，腱移行術，術中体外照射自家骨移植法[6]などを駆使して機能的再建を行っており，腫瘍外科医と手外科医の連携が非常に有用であった．

当然，悪性骨軟部腫瘍の症例であるため，予後不良症例も必ず存在する．再発・転移を来した症例の中で，患肢切断が免れ，緩解に至った症例は6例中1例のみであり，その他は患肢切断・離断や肺転移，死亡といった予後不良症例が圧倒的に多く見受けられた．また，本研究でも，過去の報告[7]と同様6例中5例は悪性軟部腫瘍の症例であり，悪性骨腫瘍に比し治療成績が不良である症例が多かった．悪性軟部腫瘍では，画像診断の正診率が低く，有効な化学療法が少ないということが予後不良の一因として考えられる[7]．早期の正確な診断と，適切なマージンの設定が，予後の改善に必要であると考えられた．

【まとめ】

悪性軟部腫瘍には術前診断が困難なため，前医で良性と判断され，腫瘍辺縁切除術を施行されていたである症例が多く存在していた．広範切除と機能再建には，腫瘍外科医と手外科医の連携が有用であった．悪性があるが故に，予後不良例が存在しており，早期診断および広範切除術時の適切なマージンの設定が重要と思われた．

【利益相反の開示】

本研究発表に関連し，開示すべきCOI関係にある企業等はありません．

【文　献】

1) Muramatsu K, et al. Musculoskeletal Sarcomas in the Forearm and Hand. Anticancer Res 33: 4175-4182, 2013.
2) 園淵和明ほか．手，前腕原発の悪性骨軟部腫瘍の検討．日手会誌 34: 1014-1018, 2018.
3) 冨田哲也ほか．上肢発生悪性骨軟部腫瘍の不適切切除例に対する検討．整外と災害 68: 177-180, 2019.
4) 関 康弘ほか．上肢に発生した悪性骨・軟部腫瘍の治療．日手会誌 27: 153-155, 2010.
5) 日本整形外科学会日本整形外科学会診療ガイドライン委員会 軟部腫瘍診療ガイドライン策定委員会．軟部腫瘍診療ガイドライン．2012．東京．南江堂．pp83, 2012.
6) 荒木信人ほか．悪性骨軟部腫瘍の放射線照射骨による再建．関節外科 24: 838-844, 2005.
7) 下山哲生ほか．上肢発生の原発性悪性骨軟部腫瘍の検討．日手会誌 33: 274-277, 2016.

日手会誌（J Jpn Soc Surg Hand），第 36 巻　第 4 号　565-567，2020

手指爪下グロームス腫瘍に対する爪甲横開き進入法の有用性

千葉紀之*，坪　健司*，上里涼子**

Partial Lateral Reversal of Nail Plate Approach for Resection of Subungual Glomus Tumor

Noriyuki Chiba*，Kenji Tsubo*，Ryoko Uesato**

手指爪下グロームス腫瘍に対して，著者らは側爪郭を支点として爪甲を部分的に横開きに翻転した後，腫瘍直上から経爪床的に侵入して顕微鏡下に腫瘍を切除する方法を用いている．今回その有用性について検討した．対象は 2010 年 10 月から 2018 年 9 月の期間に当科にて爪甲横開き進入法を用いて摘出術を行ったグロームス腫瘍の 6 例．手術前後の痛みおよび爪甲変形の有無，自覚症状について検討した．全例で術後早期より疼痛の消失が得られ，再発は認められなかった．術前から爪甲変形を認めた症例は 1 例あったが，術後には変形は徐々に改善した．術後に新たな爪甲変形を生じた症例はなかった．最終経過観察時には全例で爪甲の形状に関する愁訴や創部周囲の疼痛および異常感覚を訴える症例もなかった．経爪床法における術後の爪甲変形は爪床の損傷が原因と考えられている．爪甲横開き侵入法では爪甲切開線と爪床切開線は重ならず，腫瘍摘出後は爪甲を還納し爪床の創部を被覆する．これにより術後の爪床および爪母の良好な回復が得られ，新たな爪甲変形が生じなかったと考えている．

【緒　言】

グロームス腫瘍は皮膚の末梢循環を調節するグロームス装置に由来する有痛性の良性腫瘍である．治療は手術によって腫瘍を摘出することであるが，術後の爪の変形や再発などがしばしば問題となる．著者らは，側爪郭を支点として爪甲を部分的に横開きに翻転した後，腫瘍直上から経爪床的に侵入して顕微鏡下に腫瘍を切除する方法を用いている．今回，本進入法で手術を施行した手指爪下グロームス腫瘍の治療成績を調査し，その有用性について検討した．

【手術手技】

腫瘍の局在に応じて図のごとくに爪甲の切開線をデザインする（図 1）．この際に細いエレバトリウムを爪甲下に挿入し爪床を保護しながら爪甲を切開し，爪甲と爪床の剥離を丁寧に進める．後爪郭は爪甲切開線からずらした位置で皮膚を切開し，爪甲の基部までを展開して切開する．爪甲にあけた小孔に

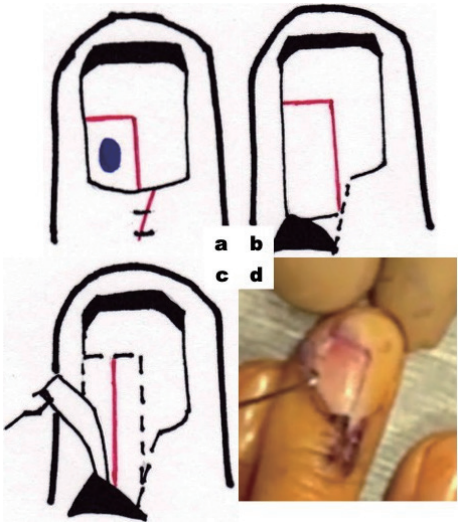

図 1　a: 爪甲と後爪郭の切開線，青丸が腫瘍の位置　b: 後爪郭を翻転したところ　c: 爪甲を翻転したところ　d: 臨床写真

受理日　2019/09/03
*青森市民病院　整形外科　〒030-0821　青森県青森市勝田一丁目 14-20
**弘前大学医学部附属病院　整形外科

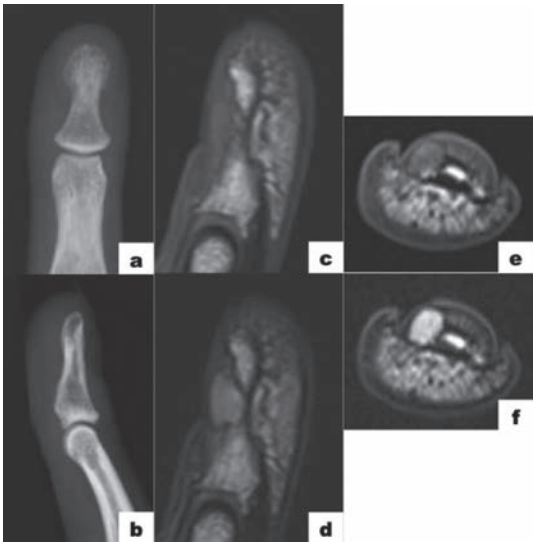

図２　a: 単純 X-p 正面像　b: 単純 X-p 側面像　c: MRI T1WI 矢状断像　d: MRI T2WI 矢状断像　e: MRI T1WI 横断像　f: MRI T2WI 横断像

スキンフックをかけ，側爪郭を温存して爪甲を横開きに翻転し爪床を展開する．その後，顕微鏡視下に腫瘍の直上で爪床を縦切し腫瘍摘出を行う．腫瘍摘出後に爪床を 9-0Nylon で埋没縫合して修復，爪甲を還納し爪甲と後爪殻は 4-0Nylon で結節縫合をして終了とする．

【対象と方法】

対象は 2010 年 10 月から 2018 年 9 月までに当科で手術を行った爪下グロームス腫瘍で，母指 5 例，中指 1 例．性別は男性 1 例，女性 5 例，手術時平均年齢は 43 歳であった．これらの症例について，再発，術後疼痛，爪甲変形の有無について検討した．

【結　果】

全例で術後早期より疼痛の消失が得られ，再発は認められなかった．術前から爪甲変形を認めた症例が 1 例あったが，術後に変形は徐々に改善した．術前に爪甲変形が認められなかった 5 例で，術後に新たな爪甲変形を生じた症例はなかった．最終経過観察時には全例で爪甲の形状に関する愁訴や創部周囲の疼痛および異常感覚を訴える症例はなかった．

図３　a: 術後 1 日　b: 術後 10 日　c: 術後 1 か月　d: 術後 5 か月

【症例提示】

症例：38 歳，女性，4 年前から右中指の痛みを自覚，症状が増悪したため近医を受診し，当科へ紹介となった．右中指爪甲基部に著明な圧痛を認めたが，外観上は爪甲の変形や膨隆は認められなかった．単純 X 線像では骨のスキャロッピングはみられなかった．MRI では中指末節骨の橈側・背側に T1WI で低信号，T2WI で高信号の腫瘤を認めた（図 2）．辺縁は整で境界は明瞭，末節骨に接してはいるが浸潤は認められなかった．グロームス腫瘍と診断し，前述した手術手技の通りに手術を施行し腫瘍を切除した．術後早期に疼痛は消失し，指先部を用いた日常生活動作を不便なく行うことができた．術後 5 か月で爪甲は完全に再生し，変形も認められなかった（図 3）．

【考　察】

グロームス腫瘍は特に爪下部に好発し，爪下発生例では女性に多いと言われている [1]．爪下発生例では，手術後の問題として爪甲変形の遺残や，新たな爪甲変形，腫瘍の再発が挙げられる．

手指爪下グロームス腫瘍の手術方法としては，爪床を切開するアプローチと，爪床を切開しないアプローチに大別される．爪床を切開するアプローチは展開に優れており，従来は爪甲を全抜爪または部分切除しての経爪床進入による手術が行われていたが，十分な視野が得られ取り残しが生じにくい反面，爪床損傷によると考えられる術後の爪甲変形も

多く報告されていた．伊藤ら[2]は顕微鏡視下による愛護的な術野の展開と腫瘍の剥離によって再発や爪甲変形などの合併症を予防できると報告しており，近年では顕微鏡視下での手術が多く報告されている．また抜爪するのではなく部分的に翻転する工夫も行われており，高橋ら[3]は爪甲の基部で翻転し腫瘍摘出後は爪甲を元の位置に戻す方法で良好な成績を報告している．

爪床を切開しないアプローチとしては，Vasishtら[4]は爪甲縁から切開し爪床を持ち上げて展開するlateral subperiosteal approachを報告しており，土谷ら[5]も爪甲縁から進入することで爪床を損傷することがなく，爪甲変形の発生を予防できると報告しているが，土谷らは展開に際して掌側指神経爪母爪床枝を切離することによる感覚異常を問題点としてあげている．また鈴木ら[6]は爪甲縁進入では深部の展開が困難であり，取り残しによる再発のリスクがあると報告している．

著者らが行っている爪甲横開き進入では，経爪床的に腫瘍直上からの良好な視野を確保でき，かつ神経を損傷することもない．さらに爪甲の先端を残した部分横開きとすることで，術後早期から指先部の使用が可能となり，患者の満足度も高かった．

【まとめ】

手指爪下グロームス腫瘍に対して，爪甲横開き進入アプローチ，顕微鏡視下爪床切開によって手術を行った6例について検討した．術後の爪甲変形や再発を生じた症例はなく，本法は有用であると考えられた．

【利益相反の開示】

本研究発表に関連し，開示すべきCOI関係にある企業等はありません．

【文　献】

1） Lee IJ, et al. Subungual glomus tumors of the hand; diagnosis and outcome of the transungual approach. J Hand Surg Eur 34: 685-688, 2009.
2） 伊藤勝敏ほか．Glomus腫瘍18例の治療成績．日手会誌 18: 457-462, 2001.
3） 高橋忠久ほか．爪甲翻転と顕微鏡下に腫瘍摘出術を行った爪下グロムス腫瘍の3例．東北整災外会誌 1: 80-84, 2017.
4） Vasisht B, et al. Digital glomus tumors: A 29-year experience with a lateral subperiosteal approach. Plast Reconstr Surg 114: 1486-1489, 2004.
5） 土谷雅彦ほか．爪下グロムス腫瘍に対する爪甲縁進入法の治療成績．整・災害 55: 909-913, 2012.
6） 鈴木康一ほか．グロームス腫瘍の検討．日手会誌 21: 686-691, 2004.

日手会誌（J Jpn Soc Surg Hand），第 36 巻　第 4 号　568-572，2020

上肢における咬創（猫，犬）の治療経験
―特に抗菌薬の使い方の留意点について―

大久保康一*，別府諸兄*，荒川雄一郎*，宮城光晴*，中島千尋**

Clinical Experience Bite Wounds（Cat and Dog）in Upper Extremity―particularly with Treatment of Antibiotics―

Koichi Okubo*，Moroe Beppu*，Yuichiro Arakawa*，Mituharu Miyagi*，Chihiro Nakajima**

近年ペットブームに伴い猫，犬の咬創症例が増加している．当院で過去 6 年 9 か月の間に経験した上肢における咬創，猫 51 例，犬 6 例，計 57 例を対象とした．初診時投与されたセフェム系の抗菌薬で治癒する症例や，ペニシリン系の抗菌薬で感染が認められた症例を経験した．そこで当院の職員が飼育している猫，犬の口腔内細菌の種類を検索すると，猫，犬では異なり，猫では Pasteurella multocida（以後 Pasteurella 菌とする）を中心とした混合感染を，犬では Streptococcus，Staphylococcus，Pseudomonas，Pasteurella 菌を中心とした混合感染が推測された．これらの菌の感受性結果から，セフェム系でも感受性があることが判明した．このことより初診時使いやすいセフェム系を投与しても良いが，数日後には必ず感染の有無を診察し，感染を認めたら抗菌薬を変える必要がある．抗菌薬を変えても鎮静化しない症例では深部への感染を疑い，可及的早期に病巣掻把を行う．

【緒　言】

近年ペットブームに伴い猫，犬の咬創症例が増加している．そこで当院における治療経験，特に抗菌薬の使い方の留意点について報告する．

【対象と方法】

平成 25 年 1 月から平成 30 年 10 月まで猫，犬の咬創を受傷し当科を受診した 57 例に対して検討した．男 17 例，女 40 例，猫 51 例，犬 6 例，受傷時平均年齢は 62 歳 7 か月（17～86 歳），初診時投与された抗菌薬の種類とその治療の経過，感染が認められなかった症例の抗菌薬の種類とその詳細，感染が認められた症例の抗菌薬の種類とその詳細，症例の重症度分類とその詳細を検討した．

当院職員が飼育している猫 7 匹と犬 8 匹の口腔内細菌の種類とその感受性検査について検討した．

【結　果】

受傷部位は単独が 41 例，右 24 例，左 17 例，その内訳は母指 6 例，示指 2 例，中指 3 例，環指 1 例，複数例が 16 例，両手 3 例，その他 13 例であった．受傷から受診までの期間は，当日 36 例，翌日 12 例，2 日後 8 例，4 日後 1 例であった．その内訳は，猫当日 35 例，翌日 8 例，2 日後 8 例，犬当日 3 例，翌日 2 例，4 日後 1 例であった．受傷から受診までの期間に関しては，猫と犬の統計学的差はなかった（Man-Whitney U test; P＝0.38）．

初診時抗菌薬は 57 例全例に投与され，その内訳はセフェム系 44 例（77%），その詳細は CCL 29 例，CFPN-PI 9 例，CFDN 5 例，CDTR-PI 1 例であった．ペニシリン系 9 例（16%），その内訳は AMPC/CVA 5 例，AMPC 4 例，であった．ニューキノロン系 2 例，その内訳は LVFX 2 例，テトラサイクリン系 1 例，その内訳は MINO1 例であった．ニューキノロン系とテトラサイクリン系の併用 1 例であった（表 1）．

受理日　2019/08/27
*藤崎病院　整形外科　〒136-0076　東京都江東区南砂 1-25-11
**藤崎病院　リハビリテーション科

表 1　初診時投与された抗菌薬の種類

セフェム系	44例(77%)	CCL 29例 CFPN-PI 9例
		CFDN 5例 CDTR-PI 1例
ペニシリン系	9例(16%)	AMPC/CVA 5例 AMPC 4例
ニューキノロン系	2例	LVFX 2例
テトラサイクリン系	1例	MINO 1例
ニューキノロン系と	1例	LVFX+MINO 1例
テトラサイクリン系併用		

表 2　投与された抗菌薬の種類

感染を認めなかった症例の抗菌薬の種類		
セフェム系	32例(78%)	CCL 23例 CFPN-PI 5例
		CFDN 4例
ペニシリン系	5例(12%)	AMPC/CVA 2例 AMPC 3例
ニューキノロン系	2例	LVFX 2例
テトラサイクリン系	1例	MINO 1例
ニューキノロン系	1例	LVFX+MINO
テトラサイクリン系併用		
感染を認めた症例の初診時投与された抗菌薬の種類		
セフェム系	12例(75%)	CCL 6例 CFPN-PI 4例
		CDTR-PI 1例 CFDN 1例
ペニシリン系	4例(25%)	AMPC/CVA 3例 AMPC 1例

抗菌薬投与後治癒した症例は，57 例中 41 例（71%），感染が認められた症例は，57 例中 16 例（28%），であった．感染を認めなかった症例 41 例の抗菌薬の種類は，セフェム系 32 例（78%），その内訳は CCL 23 例，CFPN-PI 5 例，CFDN 4 例，であった．ペニシリン系 5 例（12%），その内訳は AMPC/CVA 2 例，AMPC 3 例，ニューキノロン系 2 例，その内訳は LVFX 2 例，テトラサイクリン系 1 例，その内訳は MINO 1 例，ニューキノロン系とテトラサイクリン系の併用 1 例であった（表 2）．感染が認められた症例 16 例の内訳は猫 13 例（81%）犬 3 例（18%）であった．感染が認められた症例 16 例の初診時投与された抗菌薬は，セフェム系 12 例（75%）その内容は CCL 6 例，CFPN-PI 4 例，CDTR-PI 1 例，CFDN 1 例であった．ペニシリン系 4 例（25%）その内容は AMPC/CVA 3 例，AMPC 1 例であった（表 2）．この症例の中で細菌培養検査は 16 例中 8 例に行い，菌が同定出来た症例は 6 例であった．その内容は，Pasteurella 菌単独例が 3 例，Pasteurella 菌と Staphylococcus が 1 例 Streptococcus と Corynebacterium 1 例 Streptococcus と Eikenella corrodens 1 例であった．この中で培養検査できた症例は 4 例で，その内容は，Pasteulla 菌単独 3 例，Pasteulla 菌と Staphylococcus との混合感染 1 例であった．他の 2 例は菌の同定が出来たが培養検査は行っていなかった．感染が認められた症例の重症度分類を行なった（表 3）．軽症は内服の抗菌薬を変えて鎮静化した症例で 5 例（表 4），中症は内服の抗菌薬を注射にかえて投与し，注射終了後内服にかえて鎮静化した症例で 8 例（表 5），重症は感染が鎮静化せず，XP，CT，MRI 検査で病巣部を確認し，病巣掻爬等の手

表 3　感染が認められた症例の重症度分類

軽症	内服の抗菌剤を変えて鎮静化したもの	5例
中症	抗菌薬を注射にかえて投与し、注射終了後内服としたもの	8例
重症	感染が改善せず、XP、CT,MRIで病巣を確認し、病巣掻爬を必要としたもの	3例

表 4　軽症．感染が認められたので内服の抗菌薬を変えている．

1	女60歳 猫 CCL 6日間➡LVFX 6日間
2	女81歳 猫 CFPN 2日間➡MINO 7日間
3	女66歳 猫 CCL 7日間➡AMPC 3日間
4	女52歳 犬 AMPC/CVA 1日間➡CCL、MINO併用 7日間
5	男72歳 猫 CFPN 2日間➡AMPC/CVA 4日間➡LVFX 7日間

表 5　中症．内服の抗菌薬を注射に変えて投与している．注射終了後も内服を続けている．

1	女 58歳 猫 CCL 2日間➡TOB、MINO併用 4日間➡MINO 7日間
2	女 62歳 猫 CFPN 4日間➡PIPC 3日間➡LVFX 5日間
3	女 60歳 猫 CCL 7日間➡PIPC 4日間➡PIPC、LVFX併用 2日間
	➡LVFX7日
4	女 54歳 猫 CFPN 3日間➡IPM/CS 2日間➡LVFX7日間
5	男 47歳 猫 AMPC/CVA 10日間 ➡IPM/CS、LVFX併用3日間➡MINO
	LVFX併用 46日間➡LVFX 15日間
6	女 85歳 猫 AMPC/CVA 3日間➡TOB 3日間➡LVFX 9日間
7	男 69歳 犬 CCL 3日間➡IPM/CS 3日間➡LVFX 7日間
8	女 64歳 猫 CFPN4日間➡IPM/CS 4日間➡LVFX 10日間

表 6　重症．感染が認められたのにもかかわらず内服の抗菌薬を変えることなく投与され，沈静化しないので病巣掻爬を行っている．

1	女　66歳　猫　CCL　2日間　排膿➡PIPC、LVFX併用7日間
	➡排膿（培養-）整形外科転科病巣掻爬➡MINO
	26日間
2	女　81歳　犬　CDTR　21日間　左中指末節骨骨髄炎（培養+）
	病巣掻爬➡MINO、LVFX併用21日間➡LVFX14日間
3	男　75歳　猫　CFDN　2日間➡LVFX　11日間　左示指化膿性屈筋腱
	腱鞘炎病巣掻爬（培養-）➡IPM/CS　7日間➡MINO
	7日間

表 7　当院職員の飼育している猫，犬の口腔内細菌の種類．猫では Pasteurella 菌を中心に，犬では Streptococcus，Staphylococcus，Pseudomonas，Pasteurella など多くの菌が検出された．

猫の口腔内細菌	検出率	犬の口腔内細菌	検出率		検出率
Pasteurella multocida	100%	Streputococcus	88%	Acinetobacter	25%
Streptococcus	86%	Staphylococcus	75%	Neisseria	13%
Neissria	71%	Pseudomonas	75%	Pneumonia	13%
Psudomonas	71%	Pasteurella multocida	50%	Proteus	13%
Corynebacterium	57%	Corynebacterium	25%	Enterobacter aerogenes	13%
Staphylococcus	43%	Escherichia coli	25%	Eikenella corrodens	13%
		Enterococcs	25%		

表 8　当院職員の飼育している猫，犬の口腔内細菌の感受性検査結果．Pasteurella 菌に関しては表記した抗菌薬全てに感受性を認めた．

	CVA/AMPC	CCL	CTM	LVFX	MINO	IPM/CS
Pasteurella	100%	100%	100%	100%	100%	100%
Staphylococcus	不明	不明	64%	75%	100%	62%
Streptococcus	不明	不明	100%	85%	80%	不明
Pseudomonas	不明	不明	不明	100%	100%	100%
Neisseria	100%	100%	100%	100%	不明	100%
Corynebacterium	不明	不明	100%	100%	100%	100%
Escherichia coli	100%	100%	100%	100%	100%	100%
Acinetobacter	不明	不明	不明	100%	100%	50%
Enterobacter	–	–	100%	100%	100%	100%
Pneumonia	100%	100%	100%	100%	100%	100%
Proteus	100%	–	100%	100%	100%	100%
Eikenella	100%	100%	100%	100%]	100%	–
Enterococcus	不明	不明	不明	100%]	100%	100%
	不明→当院で感受性検査していないことを示す					
	— 感受性なし		100%に感受性あり			

術を必要とした症例で 3 例であった（表 6）．抗菌薬を変えて内服にするか注射にするかの判断は，感染の程度で判断した．当院の職員が飼育している猫と犬の口腔内細菌とその検出率は（表 7）に示す．猫，犬の口腔内細菌の種類と感受性検査結果は（表 8）に示す．

【症例提示】

症例 1：81 歳，女性

主訴：左中指 DIP 関節周囲の瘻孔

現病歴：来院 3 週間前に犬にかまれて受傷した．CDTR-PI を 21 日間変えることなく投与され，改善せず来院した．

身体所見：DIP 関節の背側，掌側に瘻孔を認めた．XP と CT 検査では末節骨と中節骨骨頭が骨髄炎となっていた．抗菌薬を MINO と LVFX との併用に変えて手術を行った．手術所見：背側，掌側から病巣部を展開し，感染肉芽と腐骨の病巣掻爬を行った．培養検査の結果は，Eikenella corrodens と Streptococcus との混合感染であった．

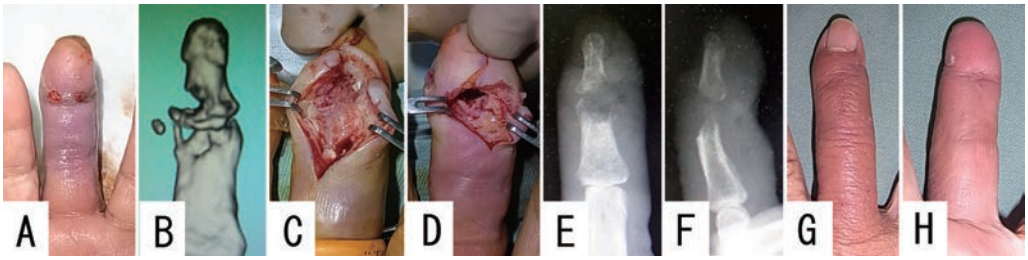

図 1　症例 1　A. 初診時　B. 初診時の 3DCT 像　C. 背側から病巣掻爬　D. 掌側から病巣掻爬　E・F. 術後単純 X 線像　G・H. 術後 6 週

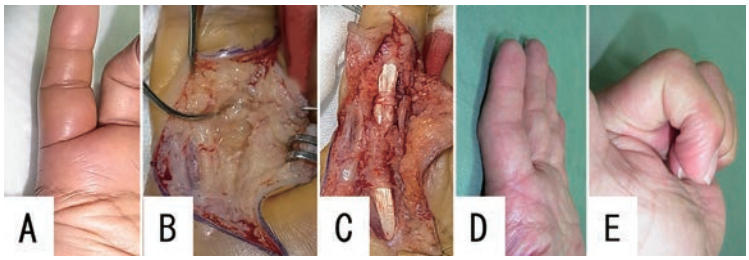

図 2　症例 2　A. 初診時　B. 病巣掻把前　C. 病巣掻爬後　D・E. 術後 12 か月

術後経過：術後感染も鎮静化し，術後 6 週間で再発もなく，又 DIP 関節の動揺性は残存するがそれによる訴えもなく治癒した．術後の抗菌薬は MINO と LVFX 併用 21 日間，その後は LVFX14 日間投与した（図 1）．

症例 2：75 歳，男性

主訴：左示指の発赤，熱感，疼痛，腫脹

現病歴来院 16 日前に猫にかまれて受傷した．CFDN 2 日間，以後 LVFX 2 週間投与変えることなく投与され改善せず来院した．

身体所見：左示指は，発赤，熱感，疼痛，腫脹と可動域制限を認めた．手術所見：左示指屈筋腱周辺の腱鞘周囲は感染肉芽が認められた．輪状滑車は温存し，十字滑車は切除して病巣掻把を行い洗浄した．

術後経過：術後は IPM/CS 7 日間，以後 MINO 7 日間投与した．培養は陰性であった．感染の再発なく，術後 12 か月での握力健側比 82%，TAM235 度，TPD0.5cm であった（図 2）．

【考　察】

上肢における猫，犬の咬創は，日常よく遭遇する疾患である．本疾患の特徴の一つは，猫では創が小さいため，患者さんも安易に考え医療機関をすぐに受診しないことがある，また初診時適切な処置が行なわれず，感染が発症し治療に難渋する症例がある．猫，犬の咬創の治療の原則は，(1) 患者さんには小さな創であっても感染しやすいので安易に考えないように指導する，(2) 創は単に消毒するのみにとどまらず，麻酔下に深部まで洗浄し，犬の場合創が大きければドレインを挿入し閉創する，(3) 原因菌が Pasteurella 菌であると感染が成立するのは 24 時間以内であり[1]，24 時間以内に治療を開始する必要がある．サンフォード感染症治療ガイドによると[2]，猫，犬の咬創の原因菌は Pasteurella 菌であり，初診時に抗菌薬を原則投与し，その第一選択はペニシリン系，AMPC/CVA とされている．著者らの症例の結果からすると，初診時セフェム系を投与しても 78%が治癒し，ペニシリン系を投与しても 25%が感染が認められたことより，混合感染が示唆された．そこで当院職員の飼育している猫，犬の口腔内細菌の種類（表 7），を検討すると，猫と犬では異なり，猫では Pasteurella 菌（検出率 100%）を中心とした混合感染を，犬では，Streptococcus，Staphylococcus，Pseudomonas，Pasteurella 菌を中心とした混合感染が推測された．そこで感受性検査結果（表 8），を検討すると，Pasteurella 菌では当院で利用されている抗菌薬すべてに感受性があり，セフェム系

でも感受性があることが判明した．この点に関しては，安田[3]，権田[4]，京谷[5]，畑中[6]，らも Pasteurella 菌に対しセフェム系でも感受性があることを報告している．以上のことより，初診時内服では使いやすい抗菌薬例えばセフェム系を投与しても良いが，数日後に必ず再診し，投与した抗菌薬の効果の判定を診察する必要がある．感染が認められ，浸出液がある場合は，必ず原因菌の同定と感受性検査を行う．そしてその結果が出るまでは，内服ではペニシリン系では AMPC/CVA を，ニューキノロン系では LVFX を，テトラサイクリン系では MINO を投与し，注射では IPM/CS を投与する必要がある．この場合でも必ず数日後には抗菌薬の効果の判定を診察すること大切である．感染が認められた重症 3 症例の共通点は，初め投与された抗菌薬を感染が認められたにもかかわらず，変えることなく投与しつづけて深部まで感染が波及したことである．このことから抗菌薬を変えても感染が鎮静化しない場合には深部への感染を疑い，XP，CT，MRI で病巣部を確認し，可及的速やかに病巣掻把を行うべきである．このように，重症例があることより吉田[7]らは動物咬創症例における抗菌薬投与の現状調査を行い，原因菌をカバーできない抗菌薬が選択されている可能性が明らかになったと報告している．また原因菌に関しては，Pasteurella 菌の認識は 29.3％と低く 39.7％の医師は混合感染の認識がなかったと報告している．さらに 81.0％の医師が嫌気性菌を原因菌と想定していたが，β ラクタマーゼ阻害薬配合剤などの選択が少ないことなどから，適切な抗菌薬投与について普及啓発を主張している．猫，犬の咬創は混合感染の可能性が高いことより，初診時の医師は，使いやすい抗菌薬を投与しても良いが，数日後には必ず再診し，感染が発症していないかを診察することが大切である．

【まとめ】

上肢における猫，犬 57 例の治療経験，特に抗菌薬の使い方について報告した．初診時利用しやすいセフェム系の内服の抗菌薬を利用してもよいが，原因が混合感染という観点から，数日以内に感染の有無を必ず診察確認し，感染が認められた症例では抗菌薬を変えて投与する必要がある．培養検査結果が出るまでは，その選択の内服は AMPC/CVA，LVFX，MINO，注射では IPM/CS が良い．抗菌薬を変えても感染が改善されない症例では，深部への感染を疑い病巣部を確認し，病巣掻爬を行う．

【利益相反の開示】

本研究発表に関連し，開示すべき COI 関係にある企業等はありません．

【文　献】

1）Kennedy S. Human and other mammalian bite injuries of the hand: evaluation and management. J American Academy Orthopaedic Surgeons 23: 47-57, 2015.
2）Gilbert D, et al. サンフォード感染症治療ガイド．第 48 版．東京ライフサイエンス．東京．pp89-90, 2018.
3）安田篤志ほか．過去 7 年間における Pasteurella multocida の分離状況と患者背景．日赤検査 50: 57-60, 2017.
4）権田秀雄ほか．当科において Pasteurella multocia が喀痰から検出された症例の検討．感染症学雑誌 75: 780-784, 2001.
5）京谷樹子ほか．手部動物咬傷の検討．日形会誌 27: 7-12, 2007.
6）畑中 渉ほか．上肢パスツレラ感染症の検討．日手会誌 25: 244-247, 2008.
7）吉田悦郎ほか．地域医療機関を対象とした動物咬傷症例における抗菌薬投与の現状調査．日病薬誌 55: 417-422, 2019.

日手会誌（J Jpn Soc Surg Hand），第 36 巻　第 4 号　573-576，2020

自由投稿論文

上肢における猫咬創感染―82 例の検討―

前田明子，上杉和弘，西田欽也，蔡　栄浩

Cat Bite Infection to the Upper Limb; A Report of 82 Cases

Akane Maeda，Kazuhiro Uesugi，Kinya Nishida，Yong Ho Che

猫咬創は，創は小さいが感染率が高く，時に深部感染に至り治療に難渋することがある．本研究では上肢猫咬創の感染深達度と咬傷部位，既往症，起炎菌との関連性を比較検討した．過去 13 年間に当院を受診した上肢猫咬創のうち，感染徴候があり創治癒まで経過観察し得た 82 例を対象とし，表層感染群と深部感染群に分けて検討した．感染深達度と受傷部位の関連性については，深部感染群 18 例中 10 例が指関節部を受傷しており，また指関節部を受傷した際の深部感染率は 56％であり他部位と比較して高かった．易感染性の既往と深部感染との明らかな関連性はなく，起炎菌は深達度に限らず *Pasteurella multocida* が最も多かった．特に指関節近傍を受傷した猫咬創では深部感染に注意が必要である．

【緒　言】

猫咬創は日常診療でしばしば遭遇する外傷であり，創が小さいにも関わらず深部感染に至り治療に難渋することがある．今回著者らは上肢猫咬創のうち感染に至った症例について，治療経過や内容について調査し，感染深達度と咬創部位，既往症，起炎菌との関連性について検討した．

【対象と方法】

2006 年 1 月～2018 年 12 月に当院を受診した上肢猫咬創のうち，感染徴候があり，創治癒まで追跡し得た症例を対象とした．感染徴候は発赤，熱感，腫脹，疼痛の 4 徴の全てがあるものとした．表層感染群と深部感染群に分け，受傷から受診までの待機期間，最終診断，治療内容，受傷部位，既往症，起炎菌を後ろ向きに調査した．受傷部位や感染徴候の記載が曖昧であるなど診療録が不十分であるもの，転医症例，追跡不能症例は除外した．なお，感染深達度は皮下脂肪層までを表層感染，筋・腱・関節・骨に達するものを深部感染と定義した．深達度の診断方法は，臨床所見や画像評価に加え，外科的処置を行った症例に関しては直視下の所見とあわせて最終診断とした．また深部感染を疑う判断基準としては（1）理学所見または画像評価にて明らかに深部膿瘍を形成している，（2）Kanavel 徴候が陽性で化膿性屈筋腱炎を疑う，（3）感染徴候に加え伸筋腱にそった圧痛があり化膿性伸筋腱を疑う，（4）感染徴候に加え関節の圧痛があり化膿性関節炎を疑うものとした．治療に関しては全例で抗菌薬投与を行い，加えて表層感染群のうち皮下膿瘍がある症例と深部感染群に対しては，切開排膿や洗浄ドレナージ，デブリドマンを施行した．受傷部位は指（関節外），指（関節部），手部（手掌手背），手関節部，前腕，肘関節部，上腕に分けて検討した．なお，指（関節部）の定義は，関節包の付着する範囲とした．

2 群間の年齢には対応のない t 検定を，2 群間の母比率の検討（各受傷部位の深部感染の割合，培養陽性率）は χ^2 検定をもちいて統計学的分析を行った．有意水準は $p<0.05$ とした．

【結　果】

対象症例は 82 例で，うち表層感染群は 64 例（男 13/女 51 例），深部感染群は 18 例（男 6/女 12 例）であった．平均年齢はそれぞれ 52.9（1-89）歳/58.9（34-78）歳であった．2 群間の平均年齢に有意差はなかった．受傷から医療機関初診までの平均待機期

受理日　2019/08/28
手稲渓仁会病院　整形外科　〒006-8555　北海道札幌市手稲区前田 1 条 12 丁目 1-40

間は両群とも 1.3 日（表層感染群 0-16 日，深部感染群 0-6 日）であった．全例で当院初診時には感染徴候があった．紹介症例に関しては，前医初診時の感染徴候の有無についての詳細は不明であった．

＜深達度と最終診断＞

表層感染群 64 例の診断の内訳は蜂窩織炎 39 例および皮下膿瘍 25 例であった．深部感染群 18 例の診断の内訳は，化膿性屈筋腱炎 4 例，化膿性関節炎 3 例，化膿性伸筋腱炎 3 例，化膿性関節炎＋骨髄炎 3 例，化膿性屈筋腱炎＋骨髄炎 2 例，化膿性伸筋腱炎＋化膿性関節炎 1 例，骨髄炎 1 例，母指球筋内膿瘍 1 例であった．

＜受傷部位＞

表層感染群の受傷部位はそれぞれ指（関節外）20 例（31%），指（関節部）7 例（11%）（指節間関節 3 例，中手指節関節 4 例），手部（手掌手背）24 例（38%），手関節部 5 例（8%），前腕 8 例（13%）であった．深部感染群の受傷部位はそれぞれ指（関節外）2 例（11%），指（関節部）10 例（56%）（指節間関節 7 例，中手指節関節 3 例），手部 3 例（17%），手関節部 2 例（11%），前腕 1 例（6%）であった（表 1）．

深部感染が占める割合を各受傷部位別に検討すると，最も深部感染率が高いのは指（関節部）の 59%，次いで手関節部 29%，手部と前腕がそれぞれ 11%，指（関節外）9%であった（図 1）．指（関節部）は，指（関節外），手部，前腕の受傷よりも有意に深部感染率が高かった．

＜既往症＞

感染のハイリスクとなる既往症を Rothe らの報告[1] に基づき調査したところ，表層感染群では免疫不全 3 例，慢性肝疾患 2 例，2 歳未満 1 例，該当なし 35 例，不明だったものが 23 例あった．一方で深部感染群では該当する既往症を有する症例は無く，深部感染と感染のハイリスクとなる患者背景因子に，明らかな関連性はなかった（表 2）．

＜培養結果＞

創部培養は 82 例中 30 例で提出され，陽性は 18 例，陰性は 12 例であった．起炎菌の内訳は *Pasteurella multocida* が 13 例（59%），その他に *Fusobacterium* が 2 例（9%），MSSA や MRSA，*Pseudomonas* などが 1 例ずつであった（表 3）．

起炎菌に関して表層感染と深部感染を比較検討すると，両群ともに *Pasteurella* が最も多かったが（それぞれ 33%，53%），深部感染では *Pasteurella* 以外にも菌腫が多岐にわたり検出される傾向があった．また，培養陽性率は表層感染で 40%であるのに対し，深部感染では 80%と有意に高かった（$p<=0.025$）．

＜治療内容＞

表 1　表層感染群と深部感染群の，受傷部位と症例数

	指（関節外）	指（関節部）	手部	手関節	前腕
表層感染(n=64)	20	7	24	5	8
深部感染(n=18)	2	10	3	2	1

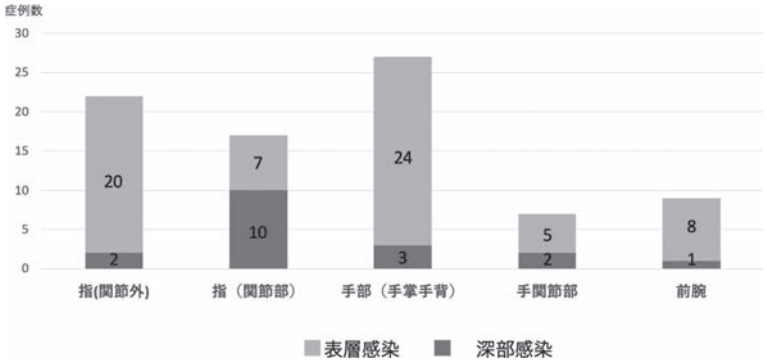

図 1　各受傷部位における表層感染と深部感染の症例数

表 2　感染のハイリスクとなる既往症の内訳（Rothe らの報告[1] に準拠）

感染のハイリスクとなる既往症	表層感染（n=64）	深部感染（n=18）
免疫不全	3	0
慢性肝疾患	2	0
無脾症	0	0
2歳未満	1	0
糖尿病	0	0
静脈・リンパ管うっ滞	0	0
人工弁	0	0
上記該当なし	35	16
不明	23	2

表 3　起炎菌の内訳

培養結果	表層感染	深部感染	合計
Pasteurella multocida	5	8	13
Fusobacterium	0	2	2
MSSA	1	0	1
MRSA	0	1	1
Candida	0	1	1
Pseudomonas	0	1	1
Micrococcus	0	1	1
Prevotella	0	1	1
Neisseria	0	1	1
陰性	9	3	12
＊検体数	15	15	30

＊検出菌は重複あり

全例で抗菌薬投与を行い，加えて表層感染群のうち皮下膿瘍のあった 25 例および深部感染群のうち骨髄炎単独症例を除く 17 例に対しては切開排膿および洗浄ドレナージ，デブリドマンなどの外科的治療を実施した．受傷からドレナージまでの経過時間に関しては，表層感染群（皮下膿瘍）は平均で受傷 1.4 日（0-16 日），深部感染群は受傷 3.0 日（0-18 日）であった．治療開始から感染徴候が消退したと判断されるまでの期間は，表層感染群は平均 10.7 日（1-49 日），深部感染群は平均 22.2 日（7-105 日）であった．

最終的には全例で感染は治癒したものの，感染組織が温存できなかった症例が 4 例あり，いずれも深部感染例であった．その内訳は，示指遠位指節関節と近位指節関節近傍をそれぞれ受傷し化膿性関節炎から関節癒合に至ったものが 2 例，母指基節部を受傷し化膿性長母指伸筋腱炎から腱断裂に至ったものが 1 例，前腕遠位掌側を受傷し化膿性屈筋腱炎に至り皮膚壊死を生じたのが 1 例であった．なお感染が沈静化した時点で，腱断裂例に腱移行術を，皮膚壊死例に植皮術を行った．

【考　察】

猫咬創は，動物咬創のなかでも感染を起こしやすいといわれており，症例数は犬咬創の約 6 分の 1 であるが，感染率は犬の約 10 倍とされる[2]．動物の種類別の感染率では，猫が最も高く（30-50％），次いでヒト（15-25％），犬（5-25％）とつづく[1]．犬と猫で比較すると，犬咬創は歯や顎の形状から引き裂くような大きな創になりやすく，前腕や下肢など四肢の比較的太い部位を受傷する傾向があり，深部組織には到達しづらく，最初から開放創となることで膿がドレナージされ，感染は沈静化しやすいと考える．一方で猫咬創は，小さな顎で手指を含む上肢末梢を受傷する傾向があり，また創が小さくても細く鋭い歯が深部組織まで到達し，細菌を残し表層が先に閉鎖することで，膿がドレナージされずに深部へ波及することが多いと考えられる．今回の調査では，深部感染群は指関節部の受傷が 18 例中 10 例と多かった．これは，指関節部は表皮から深部組織までが近く，猫の歯牙が容易に深部組織へ到達しやすいことが原因のひとつと考えられる．これまでの報告では猫咬創かつ手が感染しやすいという報告はあったが[1]，手の受傷部位の詳細や深達度についての検討や記載はなく，今回の調査を踏まえると猫咬創は特に指関節部の受傷で深部感染に注意が必要であると考えられた．

また，今回の調査では Rothe らの報告[1] にあるような易感染性の既往と深部感染症の発症に明らかな関連性はなかったが，実際の臨床では今後も注意が必要であるだろう．

起炎菌に関しては，過去の報告通り *Pasteurella* が最も多く[3]，抗菌薬の第一選択は *Pasteurella* をカバーできるアモキシシリン水和物/クラブラン酸カリウムが妥当であると考えるが[4]，*Pasteurella* 以外の起炎菌が検出されることが多い深部感染例では注意が必要である．

【まとめ】

上肢猫咬創による感染症について調査を行った．指関節部を受傷した猫咬創には，深部感染に注意が必要である．

【利益相反の開示】

本研究発表に関連し，開示すべき COI 関係にある企業等はありません．

【文　献】

1） Rothe K, et al. Animal and Human Bite Wounds. Dtsch Arztebl Int 112: 433-443, 2015.
2） 木内達也ほか．動物咬傷の治療―当院における 411 例の検討―．現代医学 54: 367-372, 2006.
3） Abrahamian FM, et al. Microbiology of Animal Bite Wound Infections. Clin Microbiol Rev 24: 231-246, 2011.
4） Stevens DL, et al. Practice guidelines for the diagnosis and management of skin and soft tissue infections. Clin Infect Dis 59: 10-52, 2014.

日手会誌（J Jpn Soc Surg Hand），第 36 巻　第 4 号　577-581，2020

非定型抗酸菌症による手・前腕の化膿性腱鞘炎の治療経験

落合　史*，岡野英里子*，原　友紀*，西浦康正**，松本佑啓***，山崎正志*

Nontuberculous Mycobacterial Tenosynovitis in the Hand and Forearm

Fumi Ochiai*，Eriko Okano*，Yuki Hara*，Yasumasa Nishiura**，Yukei Matumoto***，Masashi Yamazaki*

今回，著者らは当科で加療した非定型抗酸菌による手・前腕の化膿性腱鞘炎について，再手術を要した難治例の原因について検討したので報告する．対象症例は，PCR 検査・組織培養検査で非定型抗酸菌が同定された，もしくは病理組織検査で類上皮肉芽腫が認められた腱鞘炎 10 例（平均年齢 61.6 歳，男性 6 例，女性 4 例）とした．検討項目は年齢，性別，家庭菜園・農作業への関与，基礎疾患の有無，プレドニゾロン（PSL）内服歴，ステロイド腱鞘内注射歴，検査結果（PCR，抗酸菌培養，病理），罹病期間（治療介入までの期間），骨・関節内への進展の有無，腱内への滑膜浸潤の有無，化学療法の投与期間とした．10 例のうち，完治例 5 例，再発例 5 例であった．骨・関節への進展は，完治例で 1 例であったが，再発 5 例全例で，初回手術時に滑膜が関節内および骨内に浸潤していた．化学療法の期間は，再発 5 例のうち 2 例は初回未投与，2 例は術後半年で化学療法を中断し再発していた．再発症例では初回手術後に診断できないことや関節・骨内への病巣の進展・不十分なデブリードマン，化学療法の未実施・中断などが再発の原因と考えられた．関節・骨内への進展に注意した十分なデブリードマン，長期の化学療法が重要と考える．

【緒　言】

非定型抗酸菌による化膿性腱鞘炎は比較的稀であるが，一度感染すると治療が長期化・難渋することが多い．今回著者らは，当院で加療した非定型抗酸菌による手・前腕の化膿性腱鞘炎 10 例のうち再手術を要した難治例の原因について検討したので，文献的考察を加えて報告する．

【対象と方法】

2002 年 10 月～2018 年 10 月の期間で，PCR 検査・組織培養検査で非定型抗酸菌が同定された，もしくは病理組織検査で類上皮肉芽腫が認められた腱鞘炎 10 例を対象とした．平均年齢は 61.6 歳，男性 6 例，女性 4 例であった．治療は滑膜切除後，診断後に化学療法を実施した．10 例を非再発例と再発例に分類し比較検討した．検討項目は年齢，性別，家庭菜園・農作業への関与，基礎疾患の有無，プレドニゾロン（PSL）内服歴，ステロイド腱鞘内注射歴，検査結果（PCR，抗酸菌培養，病理），罹病期間（治療介入までの期間），骨・関節内への進展の有無，腱内への滑膜浸潤の有無，化学療法の有無・投与期間である．年齢，罹病期間に関してはマン・ホイットニー検定を，性別，家庭菜園・農作業への関与，基礎疾患の有無，PSL 内服歴，ステロイド腱鞘内注射歴，腱内への滑膜浸潤の有無，骨・関節内への進展の有無に関しては Fisher の正確検定を使用し，各項目が非再発例と再発例において有意差があるか，統計学的に検討した（$p<0.05$）．

受理日　2019/08/30
*筑波大学附属病院　整形外科　〒305-8576　茨城県つくば市天久保 2 丁目 1 番地 1
**筑波大学附属病院　土浦地域医療教育センター　整形外科
***筑波大学附属病院　救急・集中治療部

【結　果】

10 例中，非再発例が 5 例，再発例が 5 例であった．平均フォローアップ期間は，平均 3 年 3 か月（1 か月～16 年 7 か月）であった．平均年齢は非再発例は 59 歳，男性 4 例・女性 1 例，再発例は平均年齢 64 歳，男性 2 例・女性 3 例で，年齢・性別に両群で有意差はなかった（p＝0.53，p＝0.52）．家庭菜園・農作業への関与は 6 例（非再発例 3 例，再発例 3 例，p＝1.00），基礎疾患の有無は 5 例（非再発例 3 例，再発例 2 例，p＝0.52），PSL 内服歴は 4 例（非再発例 2 例，再発例 2 例，p＝1.00），ステロイド腱鞘内注射歴は 3 例（非再発例 1 例，再発例 2 例，p＝0.49），罹病期間は非再発例が平均 11 か月，再発例が平均 15 か月（p＝0.46），腱内への滑膜浸潤は 7 例（非再発例 3 例，再発例 4 例，p＝0.49）で，これらの項目はいずれも有意差はなかった．骨・関節内への滑膜の進展は非再発例が 1 例，再発例が 5 例全例（p＝0.048）で有意差を認めた．検査結果は PCR 陽性が 4 例（非再発例 1 例，再発例 3 例），培養陽性が 7 例（非再発例 3 例：M.species（菌種未確定）1 例，M.intracellulare 1 例，M.kansasii 1 例，再発例 4 例：M.szulgai 1 例，M.intracellulare 3 例）であった．再発例のうち，初回に培養陰性であったが 2 回目の手術で陽性となった症例は 5 例中 1 例あった．病理検査では全例に類上皮肉芽腫が認められた．化学療法の投与期間は非再発例では 6～12 か月であり，1 例が海外留学生で術後すぐに母国へ帰国したため未投与であった．再発例では 2 例で診断がつかず初回術後未投与，2 例が 6 か月で治療中断していた．残りの 1 例は初回術後から化学療法を開始したが投与 3 か月後に再発した（表 1, 2）．

【症例提示】

症例 5：69 歳・男性，無職．

主訴：右手関節腫脹

現病歴：2 型糖尿病が既往にあり，IgG4 関連疾患のため PSL10mg 内服中であった．右手関節と環指 PIP 関節痛が出現し，近医でばね指と診断され保存

表 1　非再発例

症例	年齢	性別	家庭菜園農作業	基礎疾患	PSL	ステロイド腱鞘注射	罹病期間	術中所見	培養結果	PCR	病理所見		化学療法		フォロー期間
								骨・関節内進展			類上皮肉芽腫	抗酸菌染色	内容	投与期間	
①	66	F	+	HT	−	+	11か月	−	M.spesies（菌種未確定）	−	+	−	RFP+EB+LVFX	18か月	4年6か月
②	67	M	−	悪性リンパ腫 薬剤性心筋症	−	−	5か月	−	−	−	+	−	RFP+EB+CAM	9か月 内服中	9か月 フォロー中
③	31	M	+	−	−	−	1か月	−	−	−	+	−	−	−	1か月 自己中断
④	63	M	+	SLE DM OMI HT	5mg	−	15か月	−	M.intracellulare	＋	+	−	RFP+EB+CAM	12か月	3年1か月
⑤	69	M	−	DM IgG4関連疾患	10mg	−	24か月	+	M.kansasii	−	+	−	RFP+EB+INH+CAM	12か月	3年10か月

表 2　再発例

症例	初発年齢	性別	家庭菜園農作業	基礎疾患	PSL	ステロイド腱鞘注射	罹病期間	術中所見	培養結果	PCR	病理所見		化学療法		フォロー期間
								骨・関節内進展			類上皮肉芽腫	抗酸菌染色	内容	投与期間	
⑥	52	F	−	SLE	10mg	−	8か月	+	M.intracellulare	+	+	−	RFP+EB+CAM	6か月（中断） 12か月	16年7か月 フォロー中
⑦	67	M	+	−	−	+	15か月	+	初回陰性 M.szulgai	−	初回− +	−	RFP+EB+CAM	初回未投与 15か月 内服中	1年3か月 フォロー中
⑧	70	M	＋	−	−	+	26か月	+	M.intracellulare	+	+	−	RFP+EB+INH	14か月 内服中	1年2か月 フォロー中
⑨	42	F	＋	−	−	−	13か月	+	−	−	初回未提出 +	−	RFP+EB+INH	初回未投与 14か月	1年2か月
⑩	87	F	−	強皮症 高脂血症	5mg	−	11か月	+	M.intracellulare	+	+	−	RFP+EB+CAM	6か月（中断）	6か月 中断

加療で経過をみていたが，疼痛の改善を認めず，2年後には右前腕遠位掌側に皮下腫瘤を認めるようになり，近医で穿刺が行われた．穿刺し採取された液体の一般細菌培養は陰性であった．穿刺後滲出が続き，右前腕遠位背側にも腫脹が出現．MRI では手指屈筋腱・伸筋腱周囲の液体貯留を認め，化膿性腱鞘炎の疑いで当院紹介受診となった．

身体所見・検査所見：右前腕遠位掌側には瘻孔を形成し膿性滲出を認めた．背側には軟性腫瘤を認めた．血液検査では白血球 7600/μl，CRP 5.65mg/dl であった．MRI では前腕遠位～手根管遠位レベルまで，屈筋腱・伸筋腱周囲および手根骨・中手骨内・遠位橈尺関節内に信号変化を認めた（図 1）．化膿性腱鞘炎を疑い手術を実施した．

手術所見：伸筋支帯・伸筋腱・屈筋腱・手根骨・中手骨・遠位橈尺関節周囲に滑膜増生を認め切除した．

術後経過：経過より非定型抗酸菌症が疑われたため，PCR 陰性であったが術後 5 日目より isoniazid（INH），rifampicin（RFP），clarithromycin（CAM），ethambutol（EB）内服を開始した．術中検体の培養からは採取 3 週間後に M.kansasii が検出された．また病理結果では類上皮肉芽腫が認められた（図 2）．術後手背の創癒合遷延があり，局所皮弁術を行い，創癒合が得られた．術後 12 か月間化学療法を継続し，化学療法を終了後，術後 3 年 10 か月再発なく経過した．

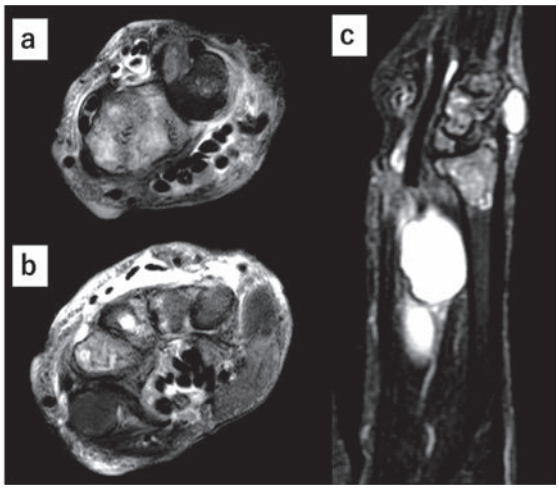

図 1　症例 5　MRI STIR 画像
a. Axial 像 遠位橈尺関節レベル　b. Axial 像 手根管レベル　c. Sagittal 像
右手関節 前腕遠位～手根管遠位レベルまで，屈筋腱・伸筋腱周囲には一部腫瘤様の信号変化あり．遠位橈尺関節内や手根骨・中手骨内にも信号変化が認められる．

症例 7：67 歳・男性．主訴：左手関節腫脹

現病歴：市のクリーンセンターで現場作業の勤務を行っていた．左手関節～左手の腫脹・疼痛を認め，近医で腱鞘炎と診断され保存加療で経過をみていた．7 か月後に疼痛が増悪し，手関節の可動域制限を認めたため近医膠原病内科を紹介受診し，関節リウマチと診断され内服加療，ステロイド局所注射を投与された．3 か月経過しても改善なかったため近医整形外科を受診し，左手関節炎・腱鞘炎と診断され当院紹介受診となった．

身体所見・検査所見：左前腕遠位掌側に軟性腫瘤を認めた．血液検査では白血球 4400/μl，CRP 1.14 mg/dl であった．MRI では STIR 像で左遠位橈尺関節～手根管遠位にかけ，屈筋腱周囲および遠位橈尺関節内に信号変化を認めた（図 3）．屈筋腱周囲および遠位橈尺関節内の滑膜炎と診断し手術を実施した．

術中所見：手関節屈筋腱・深指屈筋腱（FDP）周囲に滑膜増生を認め，切除した．また腱内部や遠位橈尺関節（DRUJ）に滑膜が浸潤しており可及的に切除した（図 4）．

術後経過：術中検体の抗酸菌培養は陰性であり，病理検査でも類上皮肉芽腫は認められなかったため，化学療法は開始せずに cefaclor（CCL）内服で経過をみていた．初回手術から 5 か月後に左手関節

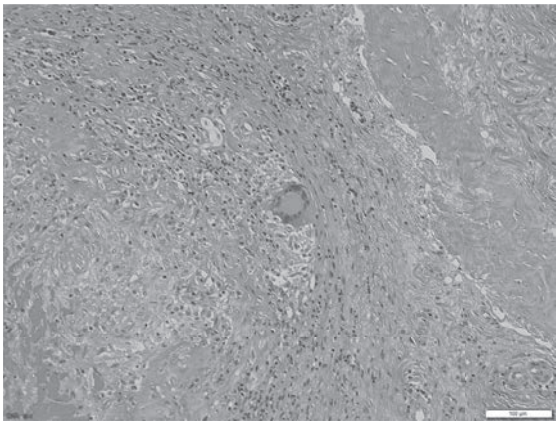

図 2　症例 5　病理組織像（H-E 染色，×100）
類上皮細胞性肉芽腫が形成され，多核巨細胞およびリンパ球の浸潤が認められる．

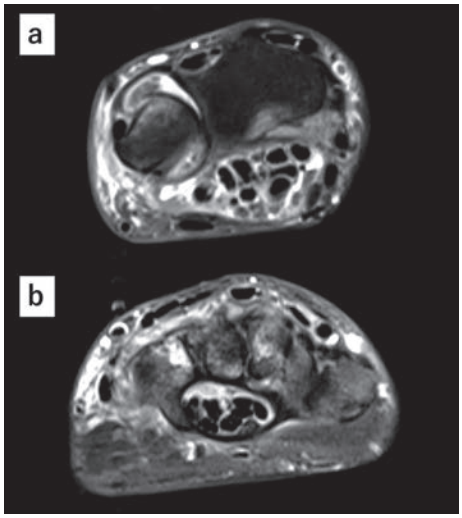

図 3　症例 7　MRI STIR 画像
a. Axial 像 遠位橈尺関節レベル　b. Axial 像 手根管レベル 屈筋腱および遠位橈尺関節内に信号変化あり，滑膜の増生を認める．

の腫脹・疼痛が再燃し，同部位から穿刺吸引した検体から抗酸菌培養陽性となり，再度滑膜切除および骨関節内掻把を行った．術後 1 日目より RFP，CAM，EB の内服を開始した．術中検体の抗酸菌培養からは M.species が検出され，病理結果では類上皮肉芽腫が認められた（図 5）．化学療法は現在も継続している．内服開始してから 1 年 6 か月経過しているが，現在のところ再発は認めていない．

【考　察】

非定型抗酸菌は土壌・水中など自然界に広く分布する常在菌であり，手への感染は 18 種類の菌種が報告されており，それらによる化膿性腱鞘炎は比較的稀と言われている[1]．しかし，一度感染すると治療が長期化・難渋することも多く，再発する症例も少なくない．

今回著者らが経験した非定型抗酸菌による化膿性腱鞘炎 10 例のうち非再発例 5 例と再発例 5 例を比較し，再発のリスク・予後不良因子について，過去の報告で指摘されている5項目について比較検討した．

1 つ目は治療介入までの期間について．非定型抗酸菌症は症状が乏しく慢性の経過となり，血液検査では CRP 値が陰性または低値であることが多いため腱鞘炎と誤診されることも少なくない[1)2)]．Cheung らは発症から初診までの期間が 2 か月以上であることが再発の予後不良因子と報告している[3]．本研究の治療までの介入期間は非再発例が平均 11 か月，再発例が平均 15 か月と長い傾向ではあるが有意差はなかった（P＞0.05）．

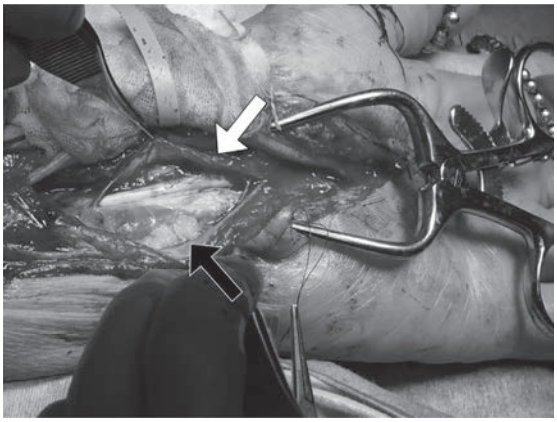

図 4　症例 7　術中所見
白矢印：屈筋腱周囲に赤色の滑膜が増生している．
黒矢印：屈筋腱周囲に白色の米粒体の付着を認める．



図 5　症例 7　病理組織像（H-E 染色，×100）
類上皮細胞性肉芽腫が形成され，多核巨細胞およびリンパ球の浸潤が認められる．

2 つ目は基礎疾患について．非定型抗酸菌による化膿性腱鞘炎は基礎疾患がない症例が多いと言われている[4]一方で，易感染性が発症の基盤になっている可能性があるとも報告されている[5]．そのうち，再発症例での基礎疾患の関連については，谷脇らの報告では 14 例中 3 例が再発症例で，すべてに基礎疾患が認められている[6]．しかし，本研究では基礎疾患を有していた症例は非再発例が 3 例，再発例が 2 例であり，再発症例への基礎疾患の関連は低いと

考えられた．

3つ目は滑膜の切除について．小池らは再発の原因は滑膜の切除不足と報告しており，術前のMRIで炎症の範囲を確認し徹底的な滑膜切除が重要であると言われている[1]．本研究では非再発例では5例中1例のみ，骨・関節内への滑膜増生があった．一方で再発例では全例において初回手術で骨・関節内への滑膜増生が進展しており，骨・関節内への滑膜の浸潤は予後不良因子と考えられた．

4つ目は化学療法の開始時期・使用期間について．藤田らの報告では抗菌薬の投与開始時期が遅れた症例で早期に再発を認めている[7]．非定型抗酸菌は必ずしも一度の培養では陽性とならず，培養陽性率は40%と高くはない[3]．そのため初回では診断できず，術後の化学療法の介入が遅れる可能性がある．本症例では初回の培養陽性率は非再発例，再発例ともに50%と過去の報告と比較し同程度であり，再発例5例中2例が培養陰性で術後の化学療法が介入されなかったことも再発の一因であると考えた．Zenoneら過去の報告では，培養が陰性であっても病理所見で類上皮肉芽腫が確認できたら本疾患を疑い，化学療法を早期に開始すべきと述べており[8]，本研究の結果からも同様の対応が望ましいと考える．化学療法の使用期間については，原らは最低6か月継続することが望ましいと報告しているが[2]，明確な根拠はないと言われている．著者らは化学療法を中止する際にMRIを撮影し，再発所見がないかを確認している．また，内服による副作用がなければ，化学療法は原則1年間継続する方針として患者に説明しているが，同意が得られない場合は再発のリスクを説明した上で，最低でも6か月継続してから中止としている．本研究では再発例の2例において，術後6か月で化学療法を中断し再発していることから，最低でも6か月以上の化学療法継続が望ましいと考える．

5つ目は起因菌と薬剤選択について．本研究において菌が同定されたのは5例であり，M.intracellulareが3例，M.kansasiiが1例，M.szulgaiが1例であった．非定型抗酸菌による化膿性腱鞘炎に対する化学療法の薬剤選択は，これまでの報告では，rifampicin（RFP），ethambutol（EB）に加え，補助薬剤としてclarithromycin（CAM），minocycline（MINO），levofloxacin（LVFX）を組み合わせて使用したものが多い[2)3)6)]．また，本研究では検出されなかったが，M.marinumが検出された場合，これまでの報告からisoniazid（INH）は効果がないとされているため注意が必要である[3)9)]．著者らはRFP，EB，CAMもしくはINHの投与を基本とし，感受性結果が出たら適切な抗菌薬に変更し，また副作用の出現時には適宜他剤に変更した．

本研究の問題点として非再発例の中にフォロー中断になっている症例が1例あり，再発している可能性も否定できない．また症例数が少ないため検討した項目について非再発例と再発例の比較で有意性は見いだせなかった．今後は症例数を増やし検討を重ねる必要がある．

【まとめ】

当院で加療した非定型抗酸菌による手・前腕の化膿性腱鞘炎について，再手術を要した難治例の原因について検討した．再発症例では骨・関節内での滑膜増生，初回手術時のデブリードマン不足，初回術後の化学療法の未投与や治療中断が再発の原因と考えられた．十分なデブリードマンを行い，培養陽性または病理検査で類上皮肉芽腫が認められた場合には，早期に化学療法を開始し，最低6か月以上継続することが望ましいと考える．

【利益相反の開示】

本研究発表に関連し，開示すべきCOI関係にある企業等はありません．

【文　献】

1）小池智之ほか．手における非結核性抗酸菌症の治療経験．日手会誌 33: 817-820, 2017.
2）原　章ほか．当科における手の非定型抗酸菌感染症および本邦報告例の検討．日手会誌 24: 97-102, 2007.
3）Cheung JP, et al. Mycobacterium marium infection of the hand and wrist. J Orthop Surg 20: 214-218, 2012.
4）吉野孝博ほか．非結核性抗酸菌による化膿性屈筋腱腱鞘炎．整外と災外 65: 456-459, 2016.
5）阿達啓介ほか．手外科領域における非結核性抗酸菌症7例の検討．日手会 33: 821-823, 2017.
6）谷脇祥通ほか．上肢における非定型抗酸菌症．日手会誌 25: 520-523, 2006.
7）藤田章啓ほか．手・前腕における非定型抗酸菌症の治療経験．日手会誌 31: 283-286, 2014.
8）Zenone T, et al. Non-tuberculous mycobacterial tenosynovitis: a review. Scand J Infect Dis 31: 221-228, 1999.
9）原　章ほか．非結核性抗酸菌感染による手の化膿性腱鞘炎に対する治療戦略．日手会誌 32: 404-407, 2016.

日手会誌（J Jpn Soc Surg Hand），第 36 巻　第 4 号　582-585，2020

上肢に発症した非結核性抗酸菌感染症の治療経験

奥村　弥

Nontuberculous Mycobacterial Infections of the Upper Extremity

Hisashi Okumura

上肢に発症した非結核性抗酸菌による軟部組織感染症を経験した．症例は，手指屈筋腱の滑膜炎が 3 例，肘関節滑液包炎が 1 例であった．菌を同定できた 3 例では抗菌薬の多剤併用療法を施行した．菌が同定されなかった 1 例では抗菌薬の投与を施行しなかったため滑膜炎の再燃を認めた．病理検査では非結核性抗酸菌感染症を含む慢性炎症を示唆する所見であったが，確定診断には至らなかった．非結核性抗酸菌による軟部組織感染症は増加傾向にあり，慢性炎症性疾患の鑑別として念頭におくべき疾患である．また起炎菌が同定されなくても，臨床経過や病理所見などで強く疑った場合は追加治療を検討すべきである．

【緒　言】

肺における非結核性抗酸菌感染症は，年々急激に増加していることが報告されている．整形外科領域における非結核性抗酸菌による軟部組織感染症は，これまで比較的稀な疾患として報告されてきた．当院で治療した非結核性抗酸菌症と考えられる上肢の慢性炎症性滑膜炎について病態の特徴を整理し，問題点について検討した．

【対象と方法】

2013 年以降当院で治療した上肢に発症した非結核性抗酸菌による軟部組織感染症 4 例を対象とした．男性 3 例，女性 1 例，平均年齢は 73.5 歳であった．基礎疾患の有無，発生部位および症状，画像上の特徴（米粒体など），菌の種類，後療法，再発の有無，機能障害の有無などについて調査した．

【結　果】

症例の詳細を表に示す（表 1）．基礎疾患を認めなかった症例は 1 例であった．免疫異常に関係する基礎疾患を 3 例に認めた．内訳は，2 例が Wegener 肉芽腫症および皮膚筋炎の治療のためステロイド剤を内服していた．もう 1 例は HIV 感染症であった．発生部位としては，手指屈筋腱の滑膜炎が 3 例，肘関節滑液包炎が 1 例であった．症状は手指および手関節部や肘関節滑液包の腫脹のみで疼痛や熱感などの急性炎症所見は認めなかった．画像所見として，MRI で屈筋腱周囲や滑液包内に液体成分の豊富な滑膜増生を認めた．米粒体を 3 例に認めた．全例に滑膜切除が施行された．長期培養の結果 3 例の菌が同定された．菌を同定できた 3 例はそれぞれ Mycobacterium intracellulare（M. intracellulare），Mycobacterium szulgai（M. szulgai）および Mycobacterium kansasii（M. kansasii）であった．菌が検出同定できた 3 例では術後抗菌薬の多剤併用療法が行われた．これら 3 例のうち抗菌薬の内服が 2 年間継続できた 1 例は治癒した．他の 2 例では副作用やコンプライアンス不良のため抗菌薬の内服が中断され，2 例中 1 例で滑膜炎の再燃を認めた．菌が同定されなかった 1 例では再燃を認めたが，術後 4 年が経過して自然消退している．最終的な機能評価としては，全例で軽度の可動域制限を認めるが日常生活には支障なく復帰する事ができた．

【症例提示】

症例 1　66 歳　男性．主訴：左手関節部の腫脹

既往歴：Wegener 肉芽腫症の治療のためプレドニゾロン 5mg/day 内服中であった．

受理日　2019/08/28
京都第一赤十字病院　整形外科　〒605-0981　京都府京都市東山区本町 749

表 1　症例表

＜ 症例表＞

症例	1	2	3	4
	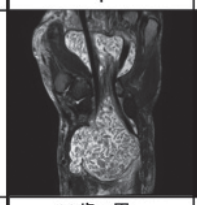	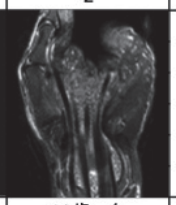	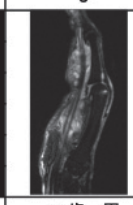	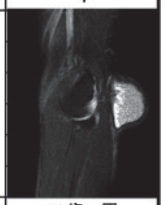
年齢・性	66歳　男	80歳　女	77歳　男	71歳　男
部位	前腕から手関節部	手掌から手関節	指から手関節部	肘
組織	屈筋腱　滑膜	屈筋腱　滑膜	屈筋腱　滑膜	滑液包
基礎疾患	Wegener肉芽腫症	特になし	皮膚筋炎	HIV
起炎菌	M. intracellulare	不明	M.　szulgai	M. kansasii
抗菌薬1	RIP 450mg	無し	RIP 300mg	RIP 450mg
抗菌薬2	EB 250mg		LVFX 500mg	EB 250mg
抗菌薬3	CAM 200mg			INH 200mg
投与期間	24か月		中断	中断
結果	治癒	再燃・自然消退	再燃	再燃無し

RIP: Rifampicin　LVFX: Levofloxacin　INH: isoniazid
EB: Ethambutol
CAM: Clarithromycin

現病歴：1 年前から明らかな外傷などの誘引なく手関節部の腫脹が出現した．その後徐々に増大し前腕部にまで拡大してきたため当科紹介受診した．

身体所見・画像所見：手掌部から前腕掌側に弾性のある軟らかい広範囲の腫脹を認めた．局所の熱感，発赤および疼痛は認めなかった．MRI T2 強調像で手指屈筋腱周囲に著明な滑液の貯留と米粒体の充満を認めた．

手術所見：手掌から前腕中央まで直視下に徹底的な滑膜切除と米粒体の掻爬を施行した．

術後経過：病理所見は，米粒体を含む肉芽腫性炎症の所見であった．細菌検査ではガフキー0 であったが，長期間の抗酸菌培養と PCR 検査で M. intracellulare を検出した．

感染症内科医の指導のもと Rifampicin（RIP）450 mg + Ethambutol（EB）250mg + Clarithromycin（CAM）200mg/day の内服を 2 年間継続して再発すること無く治癒した．

症例 2　80 歳　女性．主訴：左母指から中指のしびれ

既往歴：特になし．

現病歴：明らかな外傷などの誘引無く，左環指から手関節に至る腫脹と母指から中指に及ぶ手指の痺れを自覚した．手根管症候群の疑いで当科紹介受診した．

身体所見・画像所見：左環指から手関節部近位におよぶ腫脹を認めた．局所の熱感および発赤は認めなかった．MRI T2 強調像で屈筋腱周囲に液体の貯留と米粒体を有する滑膜増生を認めた．

手術所見：全身麻酔下に左手掌部から左前腕遠位に至る縦切開を加えて，屈筋腱周囲の滑液を吸引洗浄した．手根管を開放して可能な範囲で屈筋腱周囲の滑膜を切除し米粒体を掻爬した．

術後経過：病理所見は，肉芽腫を伴う慢性炎症所見を認めた．細菌検査ではガフキー0 で，長期培養でも PCR でも起炎菌を同定できなかった．術後長期の経過観察を行い 6 か月後に再度滑膜の増生を認め 2 度目の滑膜切除を施行した．2 回目の手術で採取した検体でも菌を同定できなかった．その後も再度滑膜の増生を認めたが，初回手術から 4 年経過して自然に退縮し軽快した．高齢ではあるが，全身状態および免疫機能に関する明らかな変化は無かった．

症例 3　77 歳　男性．主訴：右示指腫脹および可動域制限

既往歴：皮膚筋炎の治療のためプレドニゾロン

25mg/day 内服中であった．

現病歴：畑仕事などで土壌暴露の機会が多かったが，明らかな外傷などの誘引はなかった．右示指から手関節に至る腫脹と可動域制限を自覚したため当科紹介受診した．

身体所見・画像所見：右示指 PIP 関節から右手関節部にかけて屈筋腱に沿った腫脹を認め，PIP 関節，MP 関節の屈曲制限を認めた．MRI T2 強調像で右示指屈筋腱周囲に著明な滑液の貯留と滑膜増生を認めた．

手術所見：全身麻酔下に手指から手掌に至る切開を加えて直視下に滑膜切除を行った．

術後経過：病理所見として，米粒体は認めなかったがフィブリンの析出を認め肉芽腫性炎症所見を認めた．細菌検査ではガフキー2，長期間の抗酸菌培養と PCR 検査で M. szulgai を検出した．RIP 300mg + Levofloxacin（LVFX）500mg/day の内服を開始した．しかし，嘔気や食欲低下などの副作用が強く内服開始後 2 か月で治療を中断した．初回手術後，1 年経過して滑膜炎の再燃を認めている．

症例 4　71 歳　男性．主訴：右肘関節部腫脹

既往歴：HIV 感染の既往があるが内服治療でコントロールされていた．

現病歴：外傷などの誘引無く右肘関節滑液包の腫大を認めた．近医で肘関節滑液包炎として数回穿刺を施行したが，再発を繰り返すため手術目的に当科紹介受診した．

身体所見・画像所見：右肘関節背側の滑液包の著明な腫脹と充実性の腫瘤を触知した．局所の熱感，発赤および疼痛は認めなかった．MRI T2 強調像で肘関節背側滑液包内に著明な滑液の貯留と米粒体の充満を認めた．

手術所見：全身麻酔下に右肘関節背側縦切開で滑液包内の滑液を吸引し米粒体と滑液包全体をすべて切除した．

術後経過：病理所見は，米粒体を含む肉芽腫性炎症の所見であった．細菌検査ではガフキー0，長期間の抗酸菌培養と PCR 検査で M. kansasii を検出した．RIP 450mg + EB 250mg + isoniazid（INH）200 mg/day の内服を開始したが，服薬コンプライアンスが不良で中断となった．術後 1 年の現時点では，明らかな炎症の再燃などは認めていない．

【考　察】

整形外科領域における非結核性抗酸菌による軟部組織感染症は，これまで稀な病態として報告されてきた．しかし，呼吸器科領域の非結核性抗酸菌による肺感染症の罹病患者数は徐々に増大している．東アジア諸国で高い罹患率が報告されているが，中でも日本は世界的に極めて高い[1]．現在では，非結核性抗酸菌による肺感染症は人口 10 万人に対して 100 を超えていると報告されている[2]．したがって，非結核性抗酸菌感染症は慢性炎症性軟部組織感染症の鑑別疾患の中でも頻度が高いことを認識されるべきである．

積極的に非結核性抗酸菌を疑う特徴的な病態について検証した．非結核性抗酸菌は，海水や土壌に生息する環境常在菌なので海水や土壌への暴露歴は注意して聴取する必要がある．症例 3 では，外傷歴は無いが詳しい生活環境の聴取により畑仕事などによる土壌暴露の頻度が高い事が明らかとなった．

症状としては，進行が非常に緩徐であるため明らかな誘因がなく疼痛や発熱などの急性炎症所見が乏しいことは自験例でも共通した特徴であった．

米粒体は非結核性抗酸菌感染症を疑う特徴的な所見の 1 つである．今回の症例でも 4 例中 3 例に認めた，しかし，実際には慢性炎症の環境下でフィブリンが析出して生じるものであり特定の疾患を示す特徴ではない．米粒体を有する慢性炎症において鑑別疾患として考えられる病態は，関節リウマチ・結核菌感染・非結核性抗酸菌感染・Candida 感染などが報告されている[3]．現在日本における米粒体を有する慢性炎症性疾患の原因として，関節リウマチの次に可能性が高いと考えられるのが非結核性抗酸菌感染症である．

自験例の問題点として，培養検査における検出率が低いことが挙げられる．過去の報告では，谷脇らが 14 例中 6 例[4]，辺見らは 8 例中 4 例[5]，大北らは 9 例中 3 例[6] で菌の同定ができたと報告しており，海外では Cheung らも培養陽性率が 40％であったと報告した[7]．原らは，M. marinum の検出率を向上するために培養温度を通常の 37℃と低音培養の 30℃で培養検査を施行して 9 例中 8 例と高い検出率を報告した[8]．文献的には，軟部組織感染症の起炎菌として頻度が高い M. chelonae, M. marinum, M. ulcerans などが，28～32℃でのみ増殖する事があるため初回の分離培養は，通常の 37℃と 30℃の 2 段

階で行う事が推奨されている．また約 190 種あると言われている中で，通常の遺伝子検査で検出可能なのは頻度の高い数種類のみである．高度な検査が可能な施設でもっと詳細な検査をする事で明らかになる症例もあると考える．

山本らは菌の同定ができなくても病理所見で米粒体や感染による慢性炎症所見（白血球浸潤，類上皮肉芽腫）を認めるなど非結核性抗酸菌を強く疑った場合には，弱毒菌による慢性感染と判断して術後早期からの抗菌薬治療が必要であると述べている[3]．小池らは，滑膜病変を徹底的に掻爬した上で病理所見で類上皮肉芽腫などの慢性炎症所見があれば，術後早期から isoniazid + rifampicin + ethambutol の組み合わせで 12 か月間投与することを基本方針として治療していると報告した[9]．漫然と菌の同定までの期間を過ごしたり菌が同定されないために投与を躊躇するべきではないと考えており，今後は著者らも小池らの基本方針を参考にして治療を行いたいと考えている．

【まとめ】

非結核性抗酸菌による軟部組織感染症を 4 例経験した．臨床的特徴と治療の問題点について検討した．積極的に非結核性抗酸菌による軟部組織感染症を疑った場合には，培養検査の検出率を上げる工夫と早期から抗菌薬による後療法を開始できるようにプロトコールを検討する必要があると考えた．

【利益相反の開示】

本研究発表に関連し，開示すべき COI 関係にある企業等はありません．

【文　献】

1） Prevots DR, et al. Epidemiology of Human Pulmonary Infection with Non- Tuberculous Mycobacteria: A Review. Clin Chest Med 36: 13-34, 2015.
2） Morimoto K, et al. A steady increase in nontuberculous mycobacteriosis mortality and estimated prevalence in Japan. Ann Am Thorac Soc 11: 1-8, 2014.
3） 山本大樹ほか．米粒体を伴った慢性腱鞘滑膜炎の検討．日手会誌 32: 140-143, 2015.
4） 谷脇祥通ほか．上肢における非定型抗酸菌感染症．日手会誌 23: 520-523, 2006.
5） 辺見俊一ほか．外傷を契機に発症した手指慢性滑膜性腱鞘炎．日手会誌 20: 453-456, 2003.
6） 大北弦樹ほか．手・前腕における非結核性抗酸菌性腱鞘炎の治療経験．日手会誌 32: 408-412, 2016.
7） Cheung JP, et al. Mycobacterium marinum infection of the hand and wrist. J Orthop Surg 20: 214-218, 2012.
8） 原　章ほか．非結核性抗酸菌感染による手の化膿性腱鞘炎に対する治療戦略．日手会誌 32: 404-407, 2016.
9） 小池智之ほか．手における非結核性抗酸菌症の治療経験．日手会誌 33: 817-820, 2017.

日手会誌（J Jpn Soc Surg Hand），第 36 巻　第 4 号　586-589，2020

近位手根列切除術（Proximal Row Carpectomy）の治療成績

遠山雅彦*，窪田　穣*，矢野公一**，川端　確***，恵木　丈****

Clinical Outcome of Proximal Row Carpectomy

Masahiko Tohyama*，Yutaka Kubota*，Koichi Yano**，Akira Kawabata***，Takeshi Egi****

当院で近位手根列切除術（以下 PRC）を施行し，術後 1 年以上観察できた 9 例 9 手の術後成績を検討した．男性 3 例，女性 6 例で手術時年齢は平均 50.2 歳，術後観察期間は平均 3.1 年であった．原因疾患は舟状骨無腐性壊死 4 例，舟状骨骨折偽関節 4 例（手術後偽関節 3 例，SNAC wrist stage 2：1 例），SLAC wrist stage 2：1 例であった．術後疼痛は全例で軽減または消失した．手関節可動域は術前を維持でき，握力は改善した．単純 X 線所見では橈骨有頭骨間の関節症変化進行を術後 3 年以上経過した 4 例に認めたが，臨床成績との相関はなかった．PRC は手関節疾患に対して安定した成績が得られる salvage 手術であると考えられた．

【緒　言】

近位手根列切除術（proximal row carpectomy 以下 PRC）は疼痛軽減と関節機能温存などを目的に手関節疾患の salvage 手術として行われるが，海外と比較すると本邦での報告は少ない．そのため，今回当院で PRC を施行した症例を調査し検討した．

【対象と方法】

対象は当院で PRC を施行し術後 1 年以上経過観察できた 9 例 9 手で，男性 3 例，女性 6 例，右 6 例，左 3 例であった．手術時年齢は平均 50.2 歳（25 歳～72 歳），術後経過観察期間は平均 3.2 年（1 年～10 年 6 か月）であった．PRC に至った原因疾患は舟状骨無腐性壊死 4 例，舟状骨骨折偽関節 4 例（うち術後偽関節 3 例，SNAC wrist stage 2：1 例），SLAC wrist stage 2：1 例であった．検討項目として，疼痛，手関節可動域，握力，Quick DASH score，単純 X 線所見の評価を行なった．統計学的検討は Wilcoxon 符合付き順位検定を用い，有意水準 5％未満を有意差ありとした．

【結　果】

疼痛は 5 例で消失，4 例で軽減した．手関節可動域は背屈が術前平均 55.6 度から最終 62.8 度，掌屈は術前平均 46.1 度から最終 51.1 度，健側比握力は術前 66.6％から最終 84.0％に改善した．Quick DASH score は術前 35.7 点から最終 17.4 点となった．統計学的には握力のみ有意な改善を認めた（表 1）．最終の Mayo wrist score は excellent 1 例，good 4 例，fair 4 例であった．術前就労者は全例原職に復帰していた．単純 X 線所見では，術前より手根中央関節に関節症変化があった 2 例を含め橈骨有頭骨間の

表 1　臨床結果

	術前	最終	p値
手関節背屈	55.6度（30～80）	62.8度（35～85）	n.s. (0.139)
手関節掌屈	46.1度（15～80）	51.1度（30～75）	n.s. (0.570)
握力（健側比）	66.6％（21.4～95.1）	84.0％（42.9～107.1）	**0.039**
QuickDASH score	35.7（18.2～70.5）	17.4（4.5～43.2）	n.s. (0.129)

受理日　2019/09/02
*独立行政法人労働者健康安全機構　大阪労災病院　整形外科　〒591-8025　大阪府堺市北区長曽根町 1179-3
**清恵会病院　整形外科
***淀川キリスト教病院　整形外科
****済生会中津病院　整形外科

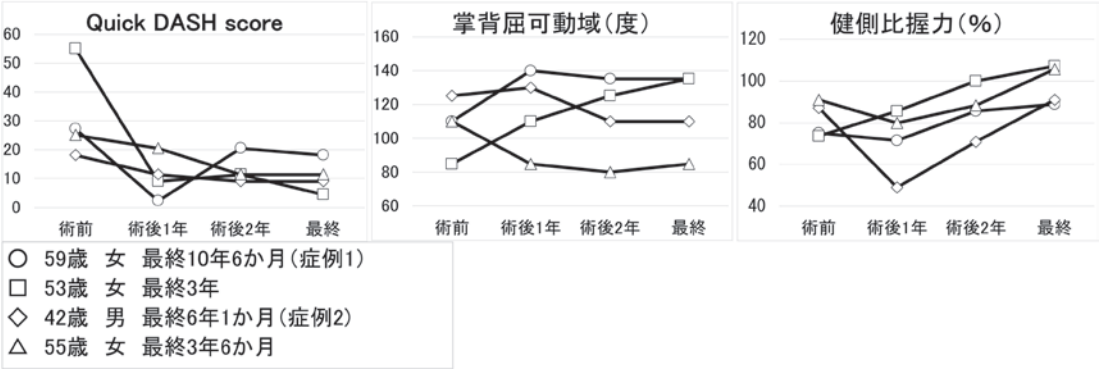

図 1　術後経過 3 年以上の 4 症例の臨床経過

関節症変化進行を 4 例に認めたが，全例術後 3 年以上経過した症例であった．関節症変化の進行に伴う疼痛の増強や可動域，握力の低下傾向はなかった（図 1）．

【症例提示】

症例 1：59 歳，女性．右舟状骨無腐性壊死．

軽微な外傷後右手関節痛が持続，レントゲン異常あり受傷 1 年後に近医より紹介された．単純 X 線，CT，MRI より右舟状骨無腐性壊死と診断した．保存治療で疼痛の軽減傾向がないため PRC を施行した（図 2a, b）．術後 10 年 6 か月の最終調査時，疼痛はなかった．右手関節可動域は背屈が術前 60 度から最終 70 度，掌屈が術前 50 度から最終 60 度と良好に維持されており，握力も健側比で術前 75％から最終 88.9％に改善した．Quick DASH score は術前 27.3 点から最終 18.2 点となり，日常動作には特に支障はなかった．単純 X 線所見では橈骨有頭骨間の裂隙は術後 2 年でほぼ消失していたが，以降は最終調査時まで関節症変化の明らかな進行はなかった（図 2c, d）．

症例 2：42 歳，男性．左 SNAC wrist stage 2.

27 歳時にスノーボードで転倒し左舟状骨骨折を受傷，外固定を受けたがその後放置していた．疼痛が増強したため初診となった．単純 X 線，CT，MRI より左舟状骨骨折偽関節があり，舟状骨橈骨茎状突起間と有頭骨舟状骨間に関節症変化を認めたため，SNAC wrist stage 2 と診断し手術を行った．関節鏡所見で有頭骨の軟骨欠損は橈側背側に限局していたため，PRC 可能と判断し施行した（図 3a, b）．術後 6 年 1 か月の最終調査時，疼痛は運動時にはあるものの就労には支障なかった．左手関節可動域は背屈が術前 75 度から最終 65 度，掌屈が術前 50 度から最終 45 度と術前よりやや低下していたが，握力は健側比で術前 87％から最終 90.9％と維持できていた．Quick DASH score は術前 18.2 点から最終 9.1 点となり，趣味のゴルフやジムでのトレーニングなども支障なく行えていた．単純 X 線所見では橈骨

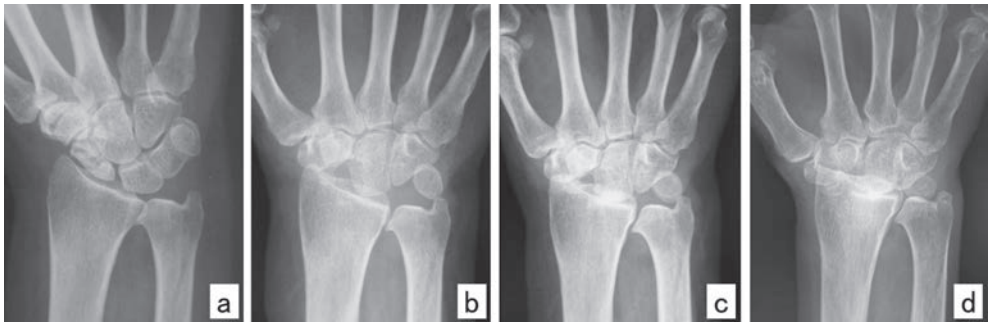

図 2　症例 1．59 歳女性，右舟状骨無腐性壊死，単純 X 線経過．a. 術前　b. 術後 3 か月　c. 術後 2 年　d. 術後 10 年 6 か月

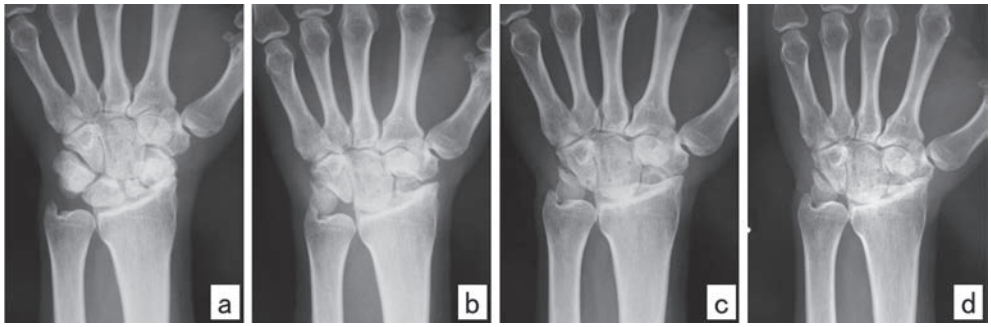

図 3　症例 2．42 歳男性，左 SNAC wrist stage 2，単純 X 線経過．a. 術前　b. 術後 2 か月　c. 術後 3 年　d. 術後 6 年 1 か月

有頭骨間の裂隙は術後 3 年時で狭小化し有頭骨に嚢胞形成を認めていたが，以降は明らかな関節症変化の進行はなかった（図 3c, d）．

【考　察】

PRC は 1944 年に Stamm により報告された術式で，近位手根列を切除し周囲組織を弛緩させストレスから開放することで，除痛と可動域の維持を図ることを目的としている．主な適応は舟状骨骨折偽関節や Kienböck 病などとされ，有頭骨と橈骨の関節軟骨が保たれていることが前提となる [1]．

PRC は手関節疾患の salvage 手術として広く認知されているが，本邦でのまとまった報告は少ない．市川らや別所らの報告では，十分な除痛と機能維持ができており，良好な治療成績が得られている．しかし，著者らの結果と同様に単純 X 線では関節症変化の進行を半数に認めている [2)3)]．

PRC の報告は海外では比較的多く，疼痛は良好に軽減し，可動域，握力も健側の 60～70％程度とされる．また長期的にも安定した成績の報告が多い．10 年以上の長期経過例の報告では survival ratio は 80.3～100％と報告されている．長期的には重労働者の成績が不良で，外傷や初期の Kienböck 病が良好とされている [4]．しかし，Wall らによる PRC 後 20 年以上の長期経過の報告では，若年者を中心に 35％が関節固定に至っている．そのため 40 歳以下の若年者への適応は慎重に考える必要があると結論している [5]．

単純 X 線所見では長期的には橈骨有頭骨間の関節症変化の進行を認めることが多いが，過去の報告では臨床成績とは相関せず安定した成績が得られている [2)3)4)5)]．著者らの症例も同様で関節症変化は術後 3 年以上経過例で認めたが，臨床症状の悪化傾向はなかった．

PRC と並ぶ salvage 手術である four corner arthrodesis（以下 FCA）との比較も多く報告されている．対象疾患が一部異なるため純粋な比較は難しいが，除痛は両術式とも良好で [6)7)8)]，可動域は PRC のほうが良く，握力は同等か FCA が良いとされている [6)7)]．最終的に全関節固定に至る率は同程度か PRC のほうが少ない [6)7)8)9)]．さらに，FCA は手術手技が PRC より煩雑で，骨癒合不全や内固定材料の障害などによる再手術の可能性があり，追加手術を含めた再手術率については PRC の方が少ない [6)7)8)9)]．また，術後外固定期間は PRC のほうが短い [6)]．

PRC の適応は舟状骨骨折偽関節，SLAC wrist，SNAC wrist の stage 1 と stage 2 の一部，舟状骨無腐性壊死，Kienböck 病などになるが，Kienböck 病以外は FCA の適応でもある．PRC が FCA より有利な点は，可動域が比較的良いこと，手術手技がより簡便なこと，抜釘や骨癒合不全による再手術の可能性がないこと，術後の外固定期間が短く比較的早期より使用可能なこと，などが挙げられる．逆に不利な点は，関節面が適合していないことによる関節症変化の進行，握力がやや劣ること，短縮に伴う外観変化，などがある．両術式とも主目的である除痛については同等に得られるため，患者の状態に合わせて術式を選択すればよいと考える．

PRC は十分な除痛効果があり手関節機能が維持できる術式で，若年者への適応には問題があるものの手関節疾患の salvage 手術として有用であると考えられた．

【まとめ】

当院で RRC を施行した 9 例の術後成績を検討した．全例十分な除痛が得られ手関節可動域の維持ができ，握力は改善していた．単純 X 線所見では関節症変化が 9 例中 4 例で進行していたが，症状の増悪傾向はなく臨床成績との相関はなかった．

【利益相反の開示】

本研究発表に関連し，開示すべき COI 関係にある企業等はありません．

【文　献】

1） Stamm TT. Excision of the Proximal Row of the Carpus. Proc R Soc Med 38: 74-75, 1944.
2） 市川 誠ほか．近位手根列切除術の長期成績の検討．日手会誌 15: 677-681, 1999.
3） 別所祐貴ほか．近位手根列切除術の治療成績．日手会誌 29: 528-531, 2013.
4） Chim H, et al. Long-term outcomes of proximal row carpectomy: a systematic review of the literature. J Wrist Surg 1: 141-148, 2012.
5） Wall LB, et al. Proximal row carpectomy: Minimum 20-year follow-up. J Hand Surg Am 38: 1498-1504, 2013.
6） Berkhout MJL, et al. Four-corner arthrodesis versus proximal row carpectomy: A retrospective study with a mean follow-up of 17 years. J Hand Surg Am 40: 1349-1354, 2015.
7） Wagner ER, et al. Proximal Row Carpectomy and 4-Corner Arthrodesis in Patients Younger Than Age 45 Years. J Hand Surg Am 42: 428-435, 2017.
8） Williams JB, et al. Long-Term Outcome and Secondary Operations after Proximal Row Carpectomy or Four-Corner Arthrodesis. J Wrist Surg 7: 51-56, 2018.
9） Rahgozar P, et al. A Comparative Analysis of Resource Utilization Between Proximal Row Carpectomy and Partial Wrist Fusion: A Population Study. J Hand Surg Am 42: 773-780, 2017.

日手会誌（J Jpn Soc Surg Hand），第 36 巻　第 4 号　590-595，2020

狭窄性屈筋腱腱鞘炎の超音波動画所見による重症度分類と治療転機との関連

亀山　真，柳本　繁

Dynamic Sonographical Grading of Stenosing Flexor Tenosynovitis and Its Relevance of Treatment Outcome

Makoto Kameyama，Shigeru Yanagimoto

母指を除く狭窄性屈筋腱腱鞘炎（以下，腱鞘炎）に対し，PIP 関節，DIP 関節を他動的に最大屈曲，最大伸展させて浅指屈筋腱（FDS），深指屈筋腱（FDP）の滑走状態を超音波長軸動画所見で評価し，sonographic grade として 5 つの等級（grade S1～S5）に分類し，治療転機との関連を検討した．比較のため Quinnel grading score についても治療転機との関連を検討した．治療転機は，6 か月以内のステロイド再注入率（以下，再注入率），および最終的に手術に至った率（以下，手術率）とした．Sonographic grade では等級の増加とともに再注入率，手術率は増加する傾向があったが，Quinnel grading score では各 grade 間に有意差がなかった．以上より，超音波長軸動画所見による腱鞘炎の分類は治療転機と関連し，腱鞘炎の重症度を反映している可能性が示唆された．Grade S5 は再注入率が他の等級に比べ有意に高く，最も重症度が高いことを認識すべきと考える．

【緒　言】

狭窄性屈筋腱腱鞘炎（以下，腱鞘炎）は，疼痛，こわばり，弾発現象，指屈曲や伸展の可動域制限，等の多彩な臨床病態を呈する．Quinnel らは弾発現象の程度や指可動域制限の有無を臨床的に評価した分類を示し[1]，その後提唱された分類も概ねこれに沿ったものとなっている[2)3)4)]．しかし治療転機に基づいて重症度を評価した分類は確立されていない．著者らはこれまで超音波検査下に腱鞘炎患者の患指を他動的に屈伸させた際に，屈筋腱には様々な滑走障害の所見があることを報告してきた[4)5)]．今回，母指を除く腱鞘炎の超音波動画所見で浅指屈筋腱（以下，FDS），深指屈筋腱（以下，FDP）の滑走状態に基づいた分類を試み，治療転機との関連を検討した．

【対象と方法】

対象は 2012 年 4 月より 2018 年 7 月にかけ，超音波検査による分類を行った 445 例 635 指（糖尿病例は 192 例 280 指）で，男性 213 例，女性 232 例，年齢は 29～94 歳（平均 65.6 歳），罹患指は示指 108 指，中指 311 指，環指 183 指，小指 33 指であった．臨床所見に基づく分類である Quinnel grading score[1] では，grade 1（uneven movement）248 指，grade 2（actively correctable triggering）187 指，grade 3（passively correctable triggering）108 指，grade 4（fixed deformity）92 指であった．

超音波診断装置は GE Healthcare 社製 Logic e Expert を用いた．検査は MP 関節伸展位で hockey stick type の探触子（周波数は 16MHz）を基節部から中手部の屈筋腱の走行に沿わせ，PIP 関節，DIP 関節を他動的に最大屈曲，最大伸展させながら FDS，FDP の滑走状態を長軸動画像で評価した（図 1A，B）[5]．FDS と FDP は，DIP 関節のみを他動的に屈伸させた際の滑走の違いにより判別した．探触子を皮膚に押し付け過ぎると腱の滑走が障害されるため，皮膚から数 mm 浮かすようにし，探触子と皮膚の間には十分量のゼリーを介在させるようにした．腱の

受理日　2019/09/01
東京都済生会中央病院　整形外科　〒108-0073　東京都港区三田 1-4-17

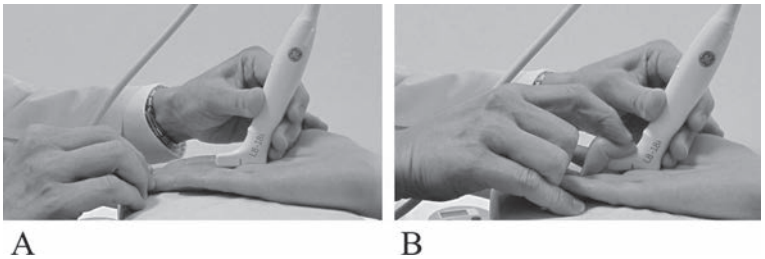

図 1　Hockey stick type プローブを用いた長軸動画像で屈筋腱の滑走状態を評価　A：指を他動的に最大伸展　B：指を他動的に最大屈曲

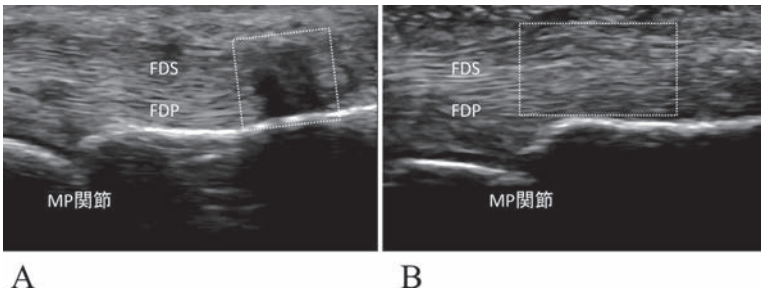

図 2　腱の滑走障害の所見　A：Dark tendon sign（点線枠内）　B：腱の fibrillar pattern の乱れ（点線枠内）

滑走障害は，dark tendon sign（図 2A）[6]，腱の fibrillar pattern の乱れを指標として腱のたわみが確認できた場合（図 2B），動画所見で腱の滑走の低下，のいずれかを確認できたものとした．超音波検査による等級（sonographic grade）は以下のように分類した．Grade S1：FDS，FDP ともに正常の滑走を示す（図 3）．Grade S2：FDS ないし FDP に滑走障害を認めるも滑走の停止がない．弾発現象を伴いながら滑走をする場合はこの分類に含める（図 4）．Grade S3：屈曲ないし伸展時において，FDS ないし FDP

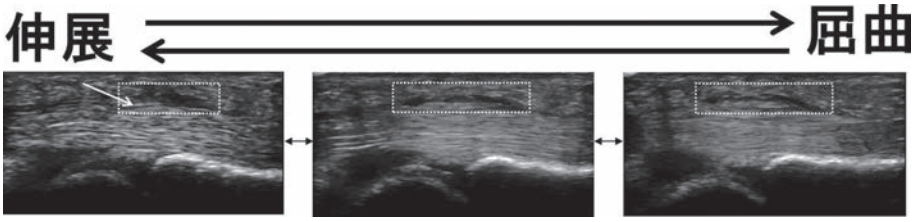

図 3　Grade S1：A1 pulley（白矢印）掌側に帯状の低エコー領域（点線枠内）を認めるが，屈筋腱の滑走障害はない（FDS と FDP は同じ滑走を示す）．

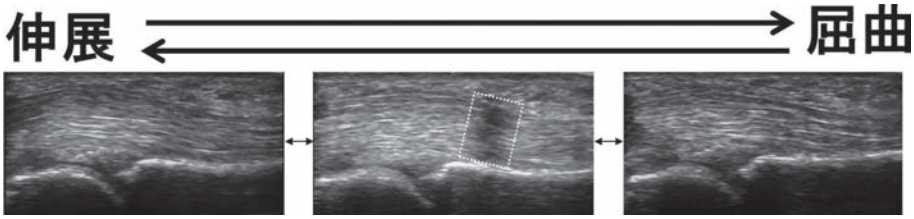

図 4　Grade S2：指屈伸の途中で腱の滑走障害の所見（点線枠内）があるが，最大伸展ないし最大屈曲まで滑走障害がない．

の一方に滑走停止がある（図 5）．Grade S4：FDS，FDP 双方に滑走停止があるが，屈曲方向ないし伸展方向いずれかの滑走は保たれている（図 6）．Grade S5：FDS，FDP 双方の滑走停止が屈曲方向，伸展方向のいずれにもある（図7）．超音波検査後の治療は，ステロイド腱鞘内注入として，トリアムシノロン 5mg に 1％リドカイン 0.5cc を混ぜたものを注射筒へ入れ，27G 針で側正中注入法（midlateral injection [7]）により 1 回注入した（図 8）．ステロイドの再注入は，腱鞘炎の症状で ADL 障害が問題となり

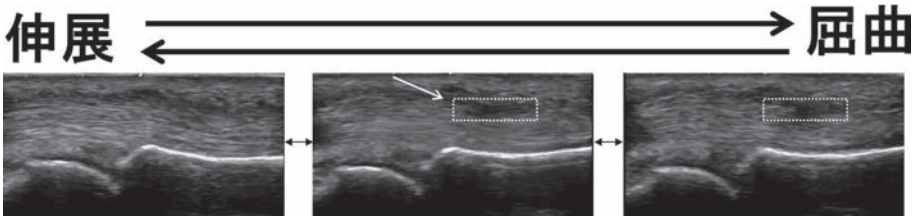

図 5　Grade S3：FDS ないし FDP の一方の腱のみ，最大屈曲ないし最大伸展の際に滑走障害（滑走停止）がある（点線枠内で FDS のみの滑走停止が A1 pulley（白矢印）の遠位側にあることを示す）．

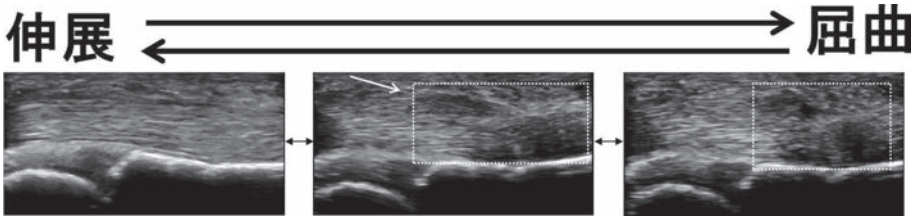

図 6　Grade S4：屈曲時（伸展時）に FDS および FDP の双方に滑走障害（滑走停止）があるが，伸展時（屈曲時）の滑走障害はない（点線枠内で FDS が A1 pulley（白矢印）の遠位側，FDP が FDS 分岐部に滑走停止があることを示す）．

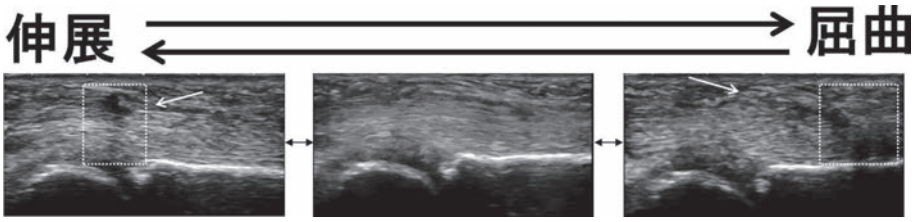

図 7　Grade S5：FDS および FDP の双方に滑走障害（滑走停止）が屈曲時，伸展時のいずれにもある（点線枠内で FDS，FDP の滑走停止が指屈曲時には A1 pulley（白矢印）の遠位側，指伸展時には A1 pulley（白矢印）の近位側にあることを示す）．

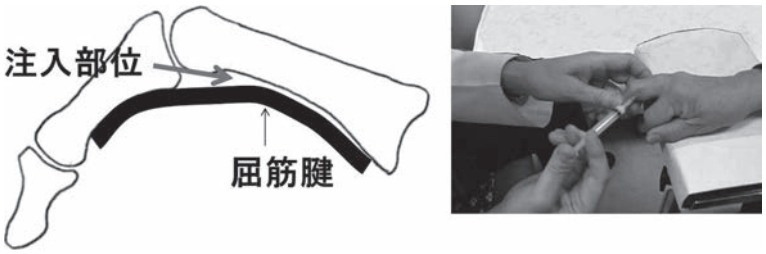

図 8　ステロイド腱鞘内注入（Midlateral injection）PIP 関節を屈曲位に保ち，注射針を指基節部側方から屈筋腱と基節骨の間隙へ進めて薬液を注入

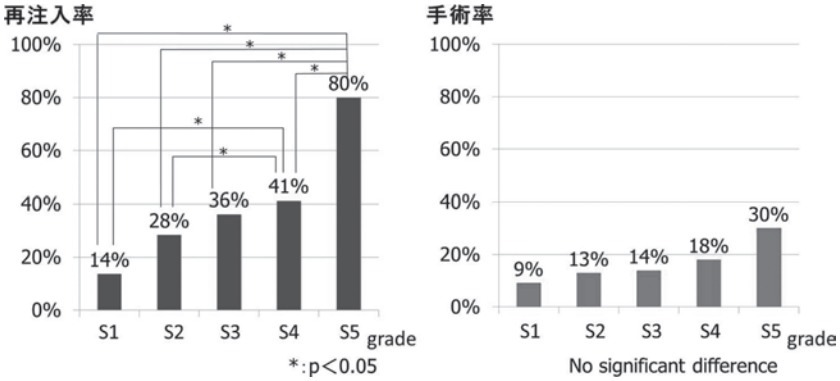

図 **9**　各 sonographic grade の治療転機　A：再注入率　B：手術率

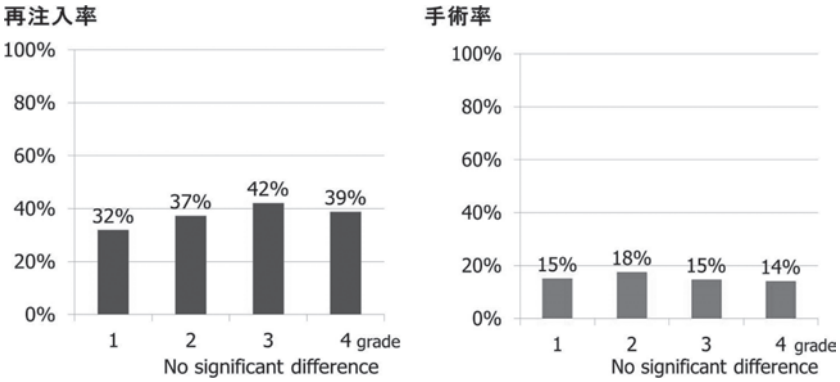

図 **10**　各 Quinnel grading score の治療転機　A：再注入率　B：手術率

患者が希望する場合のみに施行した．手術は，ステロイド注入後の再発でさらに 2 回追加注入をした後に再発，ないしはステロイド注入から再発による再診までの期間が 3 か月未満の場合に施行した．検討項目は，sonographic grade と Quinnel grading score のそれぞれについて，初回ステロイド注入後 6 か月以内の再注入率（以下，再注入率），最終的に手術に至った率（以下，手術率）とした．さらに対象を糖尿病群と非糖尿病群に分けて，再注入率，手術率の比較を行った．統計学的には chi-square test を用い危険率 5%で検定した．

【結　果】

Sonographic grade は，grade S1 が 22 指，grade S2 155 指，grade S3 166 指，grade S4 245 指，grade S5 20 指，であった．Grade S3 のうち 8 指（4.8%）は FDS の滑走障害がなく，FDP に滑走障害（滑走停止）があった．27 指は他動運動に伴う疼痛で屈伸角度が不足し判定不能であった．Grade S3 の 2 指，S4 の 8 指では指伸展時に A1 pulley 近位側での滑走障害があり，指屈曲時での滑走は正常であった．再注入率は grade S1 が 14%，grade S2 28%，grade S3 36%，grade S4 41%，grade S5 80%で，grade S5 は S1，S2，S3，S4 より有意に再注入率が高く，grade S4 は S1，S2 より有意に再注入率が高かった．手術率は各 grade 間に有意差はなかったが，grade の上昇とともに高くなる傾向があった（図 9）．

Quinnel grading score において，再注入率，手術率はいずれも各 grade 間に有意差がなかった（図 10）．

糖尿病群（280 指）と非糖尿病群（355 指）の再注入率はそれぞれ 32%，32%，手術率は 12%，16%で両群間に有意差はなかった．

【考　察】

腱鞘炎の病巣として，従来は A1 pulley の肥厚が一次的要因として注目されていた．著者は腱鞘炎で

は超音波長軸像でA1 pulley掌側の帯状低エコー像が，腱鞘炎のない正常例に比べ高い出現率を示し，特に弾発現象のない軽症の腱鞘炎の診断に本所見は有用であることを確認している[4]．しかし，近年の超音波検査での検討によれば，屈筋腱の滑走に伴いfriction stressを受ける靭帯性腱鞘（A1，A2），滑膜性腱鞘，FDS，FDP，掌側板の全ては病巣の候補になり得ることが判明している[8]．さらに示指～小指では，腱の滑走障害を指伸展の状態から屈曲する際にA1 pulleyの遠位側に認めることが大半で，今回の検討では指屈曲の状態から伸展する際の滑走障害はgrade S5を除けば10指（grade S3の2指，grade S4の8指）に過ぎなかった．すなわち，示指～小指の腱鞘炎は指屈曲時の疼痛や屈曲制限の問題であることがほとんどであるといえる[4]．その意味で著者らが提唱しているmidlateral injectionは，ほぼ確実に腱鞘内への注入が可能であるため，A1 pulleyの遠位側にある上記病巣の全てに効果を発揮し得る合目的な方法と考えている[7]．

超音波長軸像や短軸像で評価したA1 pulleyの幅や屈筋腱の厚みは腱鞘炎の重症度と相関するという意見がある[8]が，腱の滑走状態を評価しておらず，実態を反映しているとは言い難い．伊藤らは超音波短軸像を用いたA1 pulley最大厚を測定し，1.2mm以上ではステロイド注入後の再発により手術になる傾向が強いことを示している[9]．重症度の高い腱鞘炎ではFDSやFDPの肥厚や，腱同士の癒着が進行し，単純なA1 pulleyの切離では腱の滑走の改善が得られず，FDS分岐部の近位側でのFDS腱束の変性，肥厚や，FDPがFDS分岐部を通過しにくくなっていることがしばしばある．このような症例では，術前に認めなかったPIP関節の伸展制限を残しやすく，患者の治療結果に対する不満足につながる傾向があり，その意味で著者らは治療前に重症度の評価を行う必要性を感じていた．今回の検討で，従来のQuinnel grading scoreでは，ステロイド注入の持続効果や手術率から判断される治療転機を反映していないことが判明した．一方，屈筋腱（FDS，FDP）の滑走障害を超音波長軸動画像で可視化させて分類した結果，sonographic gradeの進行とともに，再注入率，手術率の増加する傾向が明らかとなった．特にgrade S5は，再注入率が80％と他のいずれのsonographic gradeに比べても有意に高かったことより，最も重症度の高いgradeと評価できた．現在Grade S5について手術治療に至った場合は，A1の単純切離では改善が得られず，FDS，FDP間の癒着剥離や腱滑膜切除，さらにはFavreらが提唱するFDS切除[10]を想定すべきであると考えている．

今回，糖尿病群の再注入率，手術率が非糖尿病群と有意差はないという結果であったが，これは近年の糖尿病治療の進歩の影響が想定されるものの推察の域を出ず，今後の検討課題と考えている．

なお本研究の問題として，ステロイドの再注入は，患者が患側指を使用の際にADL障害を自覚して再診し，著者が診察の結果腱鞘炎の再発を確認し，ステロイドの注入が必要と判断した場合に限っており，ADL障害のない再発を含んでいない．実際，弾発現象は指を深屈曲させなければ発症しないことがあり，患者自身に弾発現象があっても指屈伸時の疼痛がないかぎり再診を考えるきっかけになっていない可能性がある．また超音波長軸動画による評価法では，指関節の最大屈曲ないし最大伸展時に疼痛が強く可動域制限を生じている場合にはsonographic gradeの評価ができない問題がある．

以上，今後解決すべき課題はあるものの，診察現場にhockey stick typeを備えた超音波エコーがあれば，本評価法で直ちに重症度を判定し，その後の治療転機を予測できる可能性があると考える．

【まとめ】

超音波長軸動画像による腱鞘炎の分類（sonographic grade）は，治療転機（特にステロイド注入後の成績）と関連し，腱鞘炎の重症度を反映する可能性の高いことが示唆された．

【利益相反の開示】

本研究発表に関連し，開示すべきCOI関係にある企業等はありません．

【文　献】

1） Quinnell RC. Conservative management of trigger finger. Practitioner 224: 187-190, 1980.
2） Newport ML, et al. Treatment of trigger finger by steroid injection. J Hand Surg Am 15: 748-750, 1990.
3） Patel MR, et al. Trigger fingers and thumb: When to splint, inject, or operate. J Hand Surg Am 17: 110-113, 1992.
4） 亀山 真．狭窄性屈筋腱腱鞘炎の超音波検査所見．日整超研誌 24: 14-19, 2012.

5) 亀山 真．狭窄性屈筋腱腱鞘炎．整形外科 66: 770-775, 2015.
6) Gruber H, et al. The “dark tendon sign”(DTS): a sonographic indicator for idiopathic trigger finger. Ultrasound Med Biol 37: 688-692, 2011.
7) 亀山 真ほか．ステロイド側正中注入法による狭窄性屈筋腱腱鞘炎の治療経験：糖尿病例と非糖尿病例について．日手会誌 32: 900-904, 2016.
8) Sato J, et al. Sonographic appearance of the flexor tendon, volar plate, and A1 pulley with respect to the severity of trigger finger. J Hand Surg Am 37: 2012-2020, 2012.
9) 伊藤祥三ほか．超音波短軸像を用いた特発性ばね指に対するステロイド注射の予後予測．日手会誌 34: 52-54, 2017.
10) Favre Y, et al. Resection of the flexor digitorum superficialis for trigger finger with proximal interphalangeal joint positional contracture. J Hand Surg Am 37: 2269-2272, 2012.

日手会誌（J Jpn Soc Surg Hand），第 36 巻　第 4 号　596-598，2020

切断指の疫学調査　―近年の傾向―

倉田佳明*，辻　英樹*，松井裕帝*，土反唯衣*，佐藤陽介*，高橋信行**

Current Trends in Epidemiology of Finger Amputations

Yoshiaki Kurata*，Hideki Tsuji*，Hirotada Matsui*，Yui Shitan*，Yosuke Sato*，Nobuyuki Takahashi**

当センターの最近 3 年間の切断指 142 例 193 指の疫学を調査するとともに，15 年前のデータとの比較を行った．近年群の年齢中央値は 48 歳（3～87）で，過去群の 38.5 歳（1～76）と比べ優位に高齢であった．65 歳以上の高齢者の割合は，近年群で 20%，過去群で 8%だった．受傷機転は機械巻き込み，鈍的な挟み込み，電動鋸，鋭的，ロープ巻き込み，除雪機の順に多く，75%が労災だった．過去群の受傷機転も同様の分布であった．近年群の 65 歳以上の症例のうち，半数以上の 57%が電動鋸による受傷であり，電動鋸の症例の年齢は他の受傷機転より高い傾向にあった．性別や受傷側，切断指数，切断された指に 2 群間の差はなかった．人口の高齢化に伴い，切断指症例も高齢化していると考えられる．労働環境や機械の安全対策，正しい機械の使用法の啓蒙が必要であり，特に高齢者への配慮を要する．

【緒　言】

手の外傷は治療のコストだけでなく，労災であることも多いため，生産性低下という面でのコストも大きい[1)]．切断指のような重度損傷でそれは顕著となる．高齢化社会に伴い労働人口も高齢化し，特に建設業や製造業ではその傾向が強く見られる（厚生労働省，労働市場分析レポート第 81 号）．またいわゆる DIY の流行もあり，手の重度損傷の発生状況も変化していることが予想される．近年の切断指症例の疫学を，過去のデータとの比較も含めて調査した．

2015 年 4 月から 2018 年 3 月の 3 年間で当センターで手術治療を行った切断指症例（不全切断を含む）を近年群とし，年齢，性別，受傷側，受傷機転，労災の有無，切断指数，切断された指，切断 zone（玉井分類，石川分類）を調査した．また 2000 年 4 月から 2003 年 3 月の 3 年間で，札幌医科大学附属病院にて治療された症例をコントロールの過去群とし，比較できる項目について比較を行った．R（The R Foundation for Statistical Computing, version 3.4.3）を用いて統計学的検討を行い，名義変数，連続変数にはそれぞれ Fisher 正確検定，Mann-Whitney U 検定を用い，多重比較検定では Bonferroni の調整を行った．有意水準は 5%とした．

【結　果】

近年群は 142 例，193 指，過去群は 66 例，88 指が対象となり，性別，受傷側，年齢は表 1 のとおりであった．2 群間に性別，受傷側の有意差はなかった．近年群の年齢は中央値 48 歳（3～87）で，40 台と 60 台にピークを有する二峰性の分布であった（図 1）．過去群も二峰性であったが全体的に若年で

表 1　各群の基本データ

	過去群	近年群	
症例数	66	142	
切断指数	88	193	
男：女	59：7	123：19	p=0.66
右：左	37：29	68：74	p=0.30
年齢中央値（範囲）	38.5（1～76）	48.0（3～87）	p=0.0019

受理日　2019/08/29
*札幌徳洲会病院　整形外科外傷センター　〒004-0041　北海道札幌市厚別区大谷地東 1 丁目 1-1
**札幌医科大学　救急医学講座

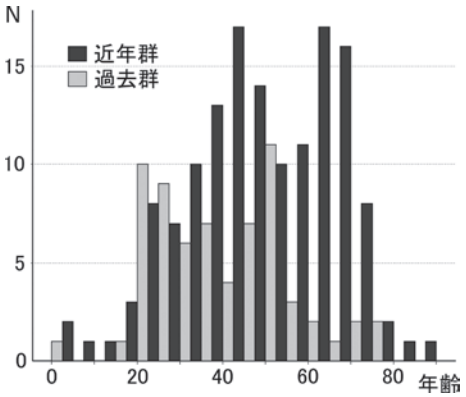

図 1　各群の年齢分布

あり，中央値は 38.5 歳（1～76）で，2 群間に有意差を認めた（p＝0.0019）．

受傷機転は近年群で機械巻き込み 52 例，鈍的な挟み込み 33 例，電動鋸 29 例，鋭的 12 例，ロープ巻き込み 7 例，除雪機 4 例，その他 5 例（動物咬創，紐からまり，銃創）となっており（図 2），過去群でも同様の分布で有意差を認めなかった（p＝0.4）．近年群 142 例中，106 例（74.6％）が労災であり（過去群は労災のデータなし），労災の割合は電動鋸，除雪機，その他の受傷機転で低かった．

年齢と受傷機転の関係をみると，65 歳以上の症例は近年群で 28 例（19.7％）であり，そのうち 16 例（57.1％）が電動鋸による受傷であった．受傷機転別の年齢も，電動鋸が中央値 66 歳と，機械巻き込み，挟み込み，鋭的損傷よりも有意に高齢だった（図 3）．なお過去群では 65 歳以上の症例は 5 例（7.6％）のみであった．

切断指数は，近年群で 1 指 107 例，2 指 23 例，3 指 9 例，4 指 2 例，5 指 1 例で，過去群では 1 指 50 例，2 指 11 例，3 指 5 例であり，2 群間に有意差はなかった（p＝0.91）．いずれも 4 分の 1 の症例が複数指切断であった．切断指は母指，示指，中指，環指，小指の順に，近年群で 23 指，52 指，49 指，39 指，30 指，過去群で 11 指，23 指，27 指，19 指，8 指であり，2 群間に有意差はなかった（p＝0.63）．切断レベルは近年群のみの調査であるが，玉井分類 zone 1：69 指，2：42 指，3：36 指，4：37 指，5：3 指，石川分類 subzone 1：13 指，2：56 指，3：27 指，4：15 指であった．

【考　察】

15 年前のデータと比べ，近年の切断指症例は高齢化していた．本邦の 65 歳以上の人口割合は，2000 年の 17.4％から 2015 年には 26.6％と急増しており（平成 30 年版高齢社会白書），労働力人口でみても，65 歳以上は 7.3％から 11.3％と増加している（総務省統計局，労働力調査）．英国では近年，75 歳以上の手の骨折の症例が著明に増加しており，本邦の労災発生状況でも，60 歳以上が占める割合が増加している（厚生労働省，労働者死傷病報告）．これらの傾向は，本研究の対象である切断指にも反映されている．身体・判断能力の衰えた高齢者に配慮した，労働環境整備や機械の安全対策が望まれる．

受傷機転としては，近年群も過去群も機械巻込み，鈍的な挟み込み，電動鋸が 3 大原因であり，こ

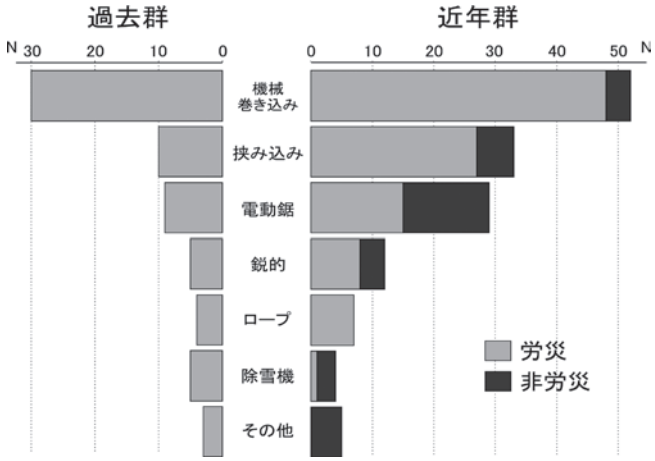

図 2　受傷機転および近年群の労災比率

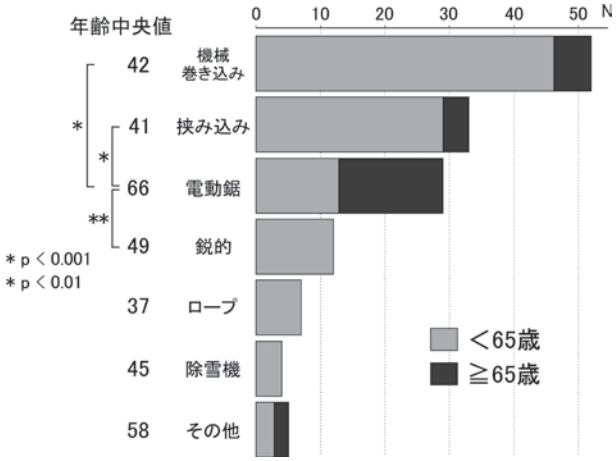

図 3　近年群の受傷機転と年齢との関係

れは米満ら[2]や森谷ら[3]の報告と同様であった．4分の3の症例が労災であり，労働現場における安全対策が重要であることは言うまでもない．その一方で電動鋸は注目すべき受傷機転であり，他よりも年齢が高く，また65歳以上の受傷原因の57.1％を占めていた．労災比率も他の受傷機転より低く，高齢者がDIYで電動鋸を用いていて，手を受傷することが多いと思われる．電動鋸には安全装置が備えられているが，意図的にキャンセルして使用されていることも多く，正しい使用法の啓蒙も必要であろう．

本研究の限界として，第一に後方視的研究であることが挙げられる．また近年群と過去群とで別の施設の症例を比較している点もある．しかし年齢や受傷機転で救急隊が搬送病院を選別しているとは考えづらく，今回の検討項目に影響を及ぼす可能性は低いであろう．ただし近年群の症例数の増加は，当地域の切断指受け入れ病院の減少（集約化）が影響していると思われる．また今回は手術症例のみを検討対象としたため，保存治療が適応となる石川 sub-zone 1の症例が少なかったのかも知れない．

【まとめ】

1．切断指症例の年齢は，15年間で10歳ほど高齢化していた．

2．機械巻込み，鈍的な挟み込み，電動鋸が3大受傷機転であったが，電動鋸は他よりも年齢が高く，労災比率は低かった．

3．労働環境整備，機械の安全対策，正しい機械使用法の啓蒙が望まれ，特に高齢者に配慮する必要がある．

【利益相反の開示】

本研究発表に関連し，開示すべきCOI関係にある企業等はありません．

【文　献】

1）de Putter CE, et al. Economic impact of hand and wrist injuries: health-care costs and productivity costs in a population-based study. J Bone Joint Surg Am 94: 56, 2012.
2）米満弘一郎ほか．外傷性指切断における受傷機転，受傷状況の検討．日外傷会誌 28: 212, 2014.
3）森谷浩治ほか．（切断指再接着術成功の秘訣）切断指再接着術後の生着率に影響した因子の検討．日マイクロ会誌 29: 136-140, 2016.

日手会誌（J Jpn Soc Surg Hand），第 36 巻　第 4 号　599-602，2020

DIP 関節開放骨折術後に生じた指尖部回外変形による爪の位置異常を爪床皮弁を用い修正した 1 例

林　淳一朗*，宮本　直**

Nailbed Tranposition Procedure for Rotation Deformity after DIP Arthrodesis

Junichiro Hayashi *，Nao Miyamoto **

利き手の示指開放骨折に対して DIP 関節固定術を実施された際に指尖部の回外変形が生じ，患指の使用時に尺側爪縁が接触対象物に当たることにより疼痛を生じていた症例を経験した．この病態に対し，爪床皮弁の挙上と橈側への移動を行い，爪の位置異常の修正を行うことにより治療した．患者は術後 3 週で復職し，術後合併症は一過性の爪甲変形のみであった．本法は回旋骨切り術などの骨操作を要さないことから早期復職が可能となる点で有利であると考えた．

【緒　言】

日常診療において指骨骨折後の回旋変形をしばしば経験するが，これによる爪の位置異常が日常生活動作の障害をきたしている症例は稀である．このような症例に対する治療報告は著者らが渉猟し得た範囲では存在せず，本症例の治療法と結果に考察を加えて報告することとした．

【対象と方法】

症例：33 歳　男性　右利き

主訴：右示指指尖部尺側の疼痛

職業：CAD デザイナー

現病歴：交通事故で受傷した右示指 DIP 関節開放性骨折に対して前医で同関節固定術を受けた．術後 3 か月で復職したが，職業上必須のコンピューターマウス操作時に示指尺側に疼痛を感じる様になり，これが徐々に悪化し受傷後 1 年で当院を受診した．

身体所見：右示指の関節固定部以遠が約 60° 回外変形を呈しており（図 1），表面の固い物体に，ある一定以上の強さで患指が当たると爪の尺側縁付近に疼痛を生じる状態であった．診察時に再現を試みたところ，回外変形した指尖部の側爪郭が，接触する対象と爪縁に挟まれることによって痛みを生じており，いわば陥入爪と類似の病態と判明した（図 2）．Capillary nail refill test は正常であり，健常指と比して差はなかった．

画像所見：単純レントゲン像で関節固定部の骨癒合は完了していた（図 3）．

手術所見：爪床皮弁を挙上し橈側への移動を行う事により，側爪郭と物体との接触を避け得る状態に修正した．全身麻酔導入後，まず爪床の橈側への必要な移動量を見積もって皮膚の重複する範囲を決定した（図 4a）．次に指尖部の爪下皮（hyponychium）

図 1　初診時外観　示指背側に手術創が存在，関節固定部以遠の回外変形が著明である．

受理日　2019/08/29

*守口敬仁会病院　整形外科　〒570-0021　大阪府守口市八雲東 2-47-12
**市立池田病院　整形外科



図 2　病態の再現　約 60°回外した指の尺側側爪郭付近の疼痛を生じていた.

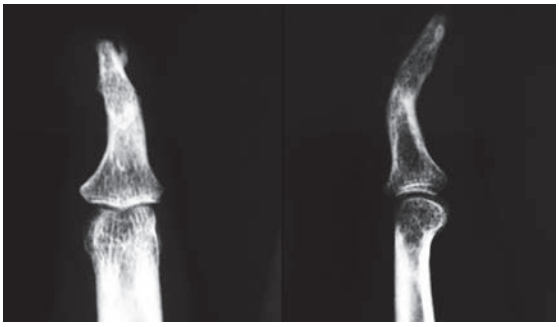

図 3　DIP 関節は橈屈 15°，屈曲 30°で骨癒合.

図 4a　皮弁の橈側移動により生じる皮膚重複部を決定.

図 4b　爪・爪床皮弁の挙上.

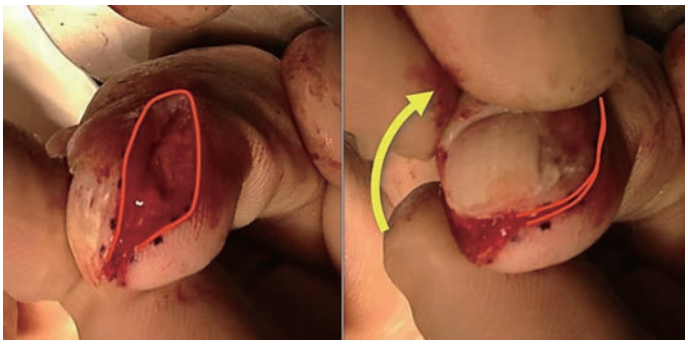

図 4c　可動性を得た皮弁を橈側に移動.

を避けて遠位爪郭（distal nail fold）に横皮切を加えた．爪床と爪甲を一塊として末節骨直上で剥離し，爪根部レベルで挙上した（図 4b）．そして皮切の両端を両側の側爪郭やや外側まで延長し，可動性を得た皮弁を橈側へ移動させ（図 4c），爪の中心線が骨軸中央に位置するように直径 1mm のキルシュナー鋼線 2 本で仮固定を行った．橈側に生じた皮膚の重複を切除，最後に移動により尺側に生じた皮膚欠損部に対して掌側に作成した前進皮弁で被覆した（図 5）が，この際に真皮を完全には切開せず，欠損部の被覆に必要な皮弁の前進を得るための最小限の切開に留めた．

図5　爪床の移動により生じた欠損部を掌側に作成した前進皮弁で被覆.

図6　術後2か月時点でキルシュナー鋼線刺入部に一致した爪変形が残存していた.

図7　術後1年時点で爪変形は改善したが長軸方向の線状痕が残存した.

【結　果】

創治癒障害は認めず術後3週間で復職，2か月時点で疼痛および指尖部の知覚障害を認めなかった．合併症として爪甲変形（図6）を認めたが，術後1年で許容範囲内の形状に回復した（図7）.

【考　察】

本症例の病態に対してまず想起した治療法は接触部の抜爪術，あるいは変形部での回旋骨切り術の2種であったが，前者は爪幅が狭くなるという整容上の，後者は骨操作を要することにより復職可能となるまでの期間が長くなるという問題があった．そこで著者らは爪甲と爪床を一塊とした皮弁を挙上し，これを橈側に移動することにより，疼痛が発生する側爪郭周辺と物体との接触そのものを回避できないかと考えた．爪床にはCapillary nail refill testに用いられる様に指動脈が末梢で形成するsubungual arcadeの豊富な血流が存在しており，これにはdigital arteryに連続する背側のmiddle segment branchesと掌側のdistal segment bracheによる血液供給が重要である（図8）[1]．指尖部の外傷後の血流変化についての報告を著者らは渉猟し得なかったが，先行するDIP関節開放骨折による前者へのダメージを懸念した．本症例において前回手術創は背側に留まっており，この遠位掌側に位置するdistal segment bracheによるsubungual arcadeへの血流供給は保たれていると予想した．その根拠はCapillary nail refill testが正常かつ健常指との明確な差異を認めなかったことによるが，distal segment bracheによる血流供給を完全に担保し得るものではないと考えたため，皮弁挙上の際にはターニケットを解除，顕微鏡を使用して微細な血管を損傷しない等の細心の注意を払った．結果に述べたように術後も血流低下による問題は生じなかった．他に検討すべき点として，特に本症例ではworking surface[2]となる指腹部尺側に前進皮弁を作成したこと，尺側爪郭に切開を加えたこと，皮弁の仮固定にキルシュナー鋼線を用い爪床を貫いて行ったことの3点が挙げられる．指腹部の前進皮弁については，術後の知覚障害を最低限に抑えるために切開線の真皮切開深度を全

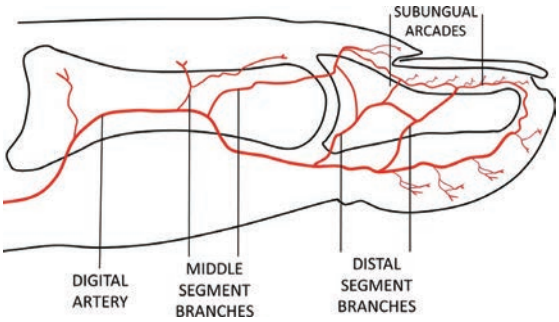

図8　爪周辺の血流　subungual arcadeとmiddle及びdistal segment bracheとの位置関係.

体に浅く保ち，皮弁の可動性を高めるための皮下レベルまでの切開をほとんど加えなかった．これにより創部の知覚障害を最小限に留められたと考えた．尺側爪郭近傍の切開については当初，正確な移動量を得るために皮弁の可動性を増す目的で加えたが，最終的に同部位を縫合したのでこれは血流温存の観点からも不要であり，掌側前進皮弁の切開を先に加えることをもって替えるべきであったと考えた．キルシュナー鋼線の爪床損傷が原因と考えられる一過性の爪変形については最終的に改善したが長軸方向の線状痕が残存した．これについては可能な限り細いキルシュナー鋼線を１本のみ使用して留置期間を短縮するか，外科用テープによる固定等，爪床を傷つけない方法の選択が好ましいと考えた．

【まとめ】

DIP 関節固定時の指尖部回外変形による比較的稀な爪障害症例に対し，爪床皮弁の挙上・移動による整容・機能の改善を得た．本法による合併症は一過性の爪変形のみであり，骨操作を行わないことにより早期復職が可能であった．

【利益相反の開示】

本研究発表に関連し，開示すべき COI 関係にある企業等はありません．

【文　献】

1） Flint MH. SOME OBSERVATIONS ON THE VASCULAR SUPPLY OF THE NAIL BED AND TERMINAL SEGMENTS OF THE FINGER. Br J Plast Surg 8: 186-195, 1955.
2） Flint MH, et al. A LOCAL NEUROVASCULAR FLAP TO REPAIR LOSS OF THE DIGITAL PULP. Br J Plast Surg 18: 156-163, 1965.

日手会誌（J Jpn Soc Surg Hand），第 36 巻　第 4 号　603-606，2020

口唇裂形成術（Millard 法）のデザインを用いて裂閉鎖を行った裂手の 2 例

常川主裕，杠　俊介，永井史緒

Two Cases of Cleft Hand Closure with the Design of Cleft Lip Closure（the Millard Method）

Kazuhiro Tsunekawa，Syunsuke Yuzuriha，Fumio Nagai

第 1 指間の狭小化がない裂手症手術は整容面を考慮したデザインが重要である．裂閉鎖についてはダイヤモンド型皮弁，矩形弁，三角弁を用いた方法などが行われている．今回著者らは良好な整容面を獲得する手術デザインを検討するなかで手掌皺線に着目し，口唇裂形成術（Millard 法）の切開デザインを取り入れて裂手症手術を 2 例に行った．症例 1，2 とも手術瘢痕は手掌皺線と自然な連続性をもつ曲線となったことで目立ちにくく，術後の手指の動きとして離握手が可能で拘縮もみられない．Millard 法に準じて裂尺側を遠位方向へ rotation させ，適切なサイズの三角弁を撓側から advancement することで指基部の大きな移動が可能となった．これにより指間部へ十分な組織を移動させて形成した指間を高くして手術創を手掌皺線と自然な連続になり瘢痕も目立ちにくくなった．

【緒　言】

第 1 指間の狭小化がみられないタイプの裂手症手術では整容面を考慮したデザインで手術を行うことは重要である．手は露出部であるので指間部の形態のみでなく手掌・手背の手術瘢痕も整容面に関する重要なピースである．

裂閉鎖の方法については，Barsky のダイヤモンド型皮弁[1]，矩形弁[2]，三角弁[3] を用いた方法などが行われている．手背側については直線もしくは緩い弧状の縫合線とする[3]，拘縮予防目的に Z 形成を加える[2)4)] とする報告がある．一方，手掌側に関しては連続 Z 形成[2)4)] やジグザグ切開[3] を用いたデザインなどが報告されている．

今回，著者らは容易に良好な整容面を獲得する手術デザインを検討するなかで手掌皺線に着目し，口唇裂形成術（Millard 法[5)6)]）の切開デザインを取り入れて裂手症の手術を 2 例に行った．本症例報告では，その傷跡の結果について考察した．

【対象と方法】

症例 1：1 歳 2 か月男児．主訴：右裂手症

現病歴：生下時より右裂手を認めたため，小児科より当科外来へ紹介受診となった．

身体所見・検査所見：第 1 指間の狭小化を認めず，レントゲンからは中手骨が 4 指側に 2 つ癒合しており，中央列欠損タイプの右裂手であった．

手術所見：手掌部は Millard の rotation advancement principle を参考に尺側に rotation flap，撓側に三角弁による advancement flap をデザインした（図 1）．指間部は三角弁，手背側は直線～緩い弧状の縫合線となるようデザインを行った（図 2）．皮弁を挙上し，虫様筋の付着部を非吸収性ナイロン糸で縫合して指間を狭小化させた．皮弁の延長切開と裂縁皮膚のトリミングを適宜行って手掌側は rotation-advancement させる形，手背側はほぼ直線となる形で裂を閉鎖した（図 3, 4）．

術後経過：術後 2 日で退院した．術後 6 か月時点で指軸のアライメントはバランス良く，右手で鉛筆を持つことも可能である．傷跡は手掌皺線との位置

受理日　2019/09/03
信州大学　医学部　形成外科　〒390-8621　長野県松本市旭 3-1-1

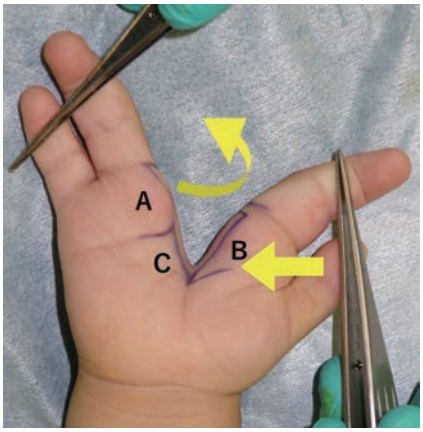

図１　症例１：掌側デザイン　A-flap を末梢へ rotation させ，A-flap と C-flap の間に advance させた B-flap をさしこんで裂を閉鎖するようにデザイン

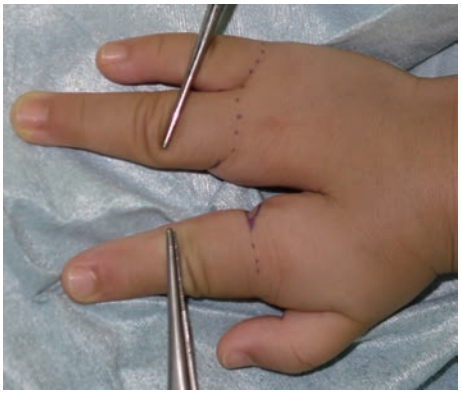

図２　症例１：背側デザイン　指基部に三角弁をデザインし，手背部は裂に沿って皮膚切開を予定した

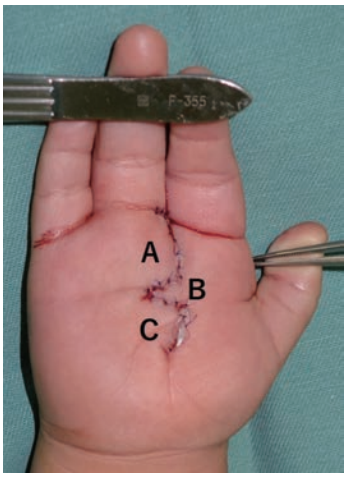

図３　症例１：術直後（掌側）　A-flap と C-flap の間に B-flap を差し込んで裂閉鎖

図４　症例１：術直後（背側）　指基部に三角弁を作成して dorsal sloop をなだらかにし，手背部はほぼストレートに裂閉鎖

図５　症例１：術後６か月　手術瘢痕は手掌皺線と自然な連続性を有し，目立ちにくくなっている．

関係から目立ちにくくなっている（図５）．

症例２：１歳４か月男児．主訴：右裂手症

現病歴：在胎 40 週３日，2142g で出生した．生下時より右裂手を認め，小児科より当科外来へ紹介された．

身体所見・検査所見：初診時，中央指列欠損の右裂手であり，レントゲンでは中央列は中手骨から欠損していた．月齢７か月になると２，３指間でものをつかもうとする動きがみられた．

手術所見：手掌側は Millard 法に準じた rotation advancement flap を症例１と同様の方法でデザインした（図６）．指間部は三角弁，手背側は直線～緩い弧状の縫合線となるようデザインを行った．皮弁を挙上して中手骨に付着する虫様筋を骨膜ごと剥離し，中手骨幹部を骨切りした．裂間の虫様筋の付着部同士を指軸が矯正されるように非吸収性ナイロン糸で締結し，第２中手骨と第３中手骨を橋渡しするように 0.7mm 指骨針で固定した．

術後経過：術後は創部感染を疑う所見もなく経過し，術後 11 日で退院した．術後 1.5 か月でレント

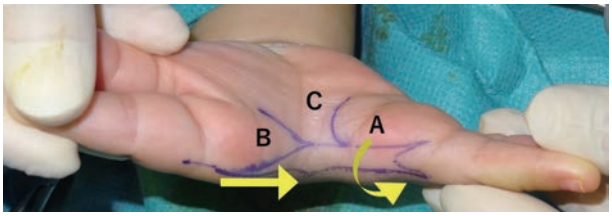

図６　症例２：裂面からみたデザイン　症例１と同様に尺側のA-flapをrotationさせてA-flapとC-flapの間にadvanceさせるB-flapを撓側にデザイン

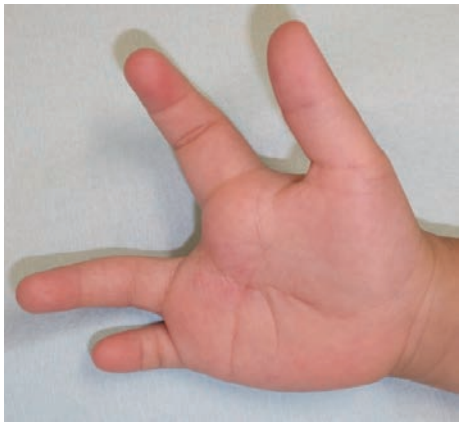

図７　症例２：術後３年　手掌の手術瘢痕は手掌皺線の一部のようになって目立たない

ゲンを撮影し，中手骨のアライメントが良いことを確認してピンを抜去した．術後３年では右手でスプーンや鉛筆を持つことも可能である．瘢痕は手掌皺線に隠れて目立たない（図７）．

【結　果】

Millard法を取り入れた症例１，症例２とも手術瘢痕は元の手掌皺線と自然な連続性をもつ曲線となったことで目立ちにくく，術後の手指の動きとして離握手が可能で拘縮もみられない．

【考　察】

これまで裂手症の手掌側裂閉鎖に関するデザインとして増澤[2]は連続Ｚ形成での裂閉鎖を報告している．この方法ではジグザグの手術瘢痕が手掌皺線との位置や方向との関係からすると不自然で目立つような印象である．福本ら[3]は三角弁を鈍角にしたデザインで裂閉鎖を報告している．この方法では手術瘢痕の手掌皺線との連続性がより自然な印象だが，皮弁の移動量に制限があるため裂の両側の長さが異なる場合にどちらかの皮弁切除量が多くなってしまう可能性がある．今回著者らは拘縮予防に加えて掌側のさらなる整容性の向上を目的として手掌皺線との連続性をより自然な創となるデザインを検討し，口唇裂形成術の一つであるMillard[5)6)]のrotation-advancementを取り入れた．

Millard法とは，口唇裂患者において頭側にあがったキューピット弓を尾側に下げることを原点に考えられたデザインである．切開線を鼻柱基部中央まで延長し，頭側に上がったキューピット弓を尾側に回転させて下げ（rotation flap），そこに対側裂の三角弁を差し込む（advancement flap）ようにして口唇裂を閉鎖させる方法である．延長効果のあるＺ形成に三角弁を組み合わせたデザインである（図８）．

今回はこのデザインを取り入れて裂の尺側を遠位

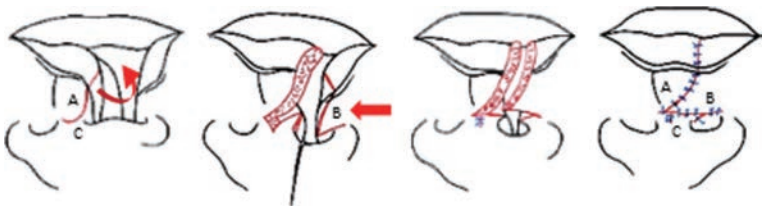

図８　Millard法　非披裂側赤唇を尾側にrotaionして下げ（A-flap），披裂側をadvance（B-flap）

方向へ rotation させ，そこに適切なサイズの三角弁を撓側から advancement させることで指基部を大きく移動させることが可能となった．これにより指間部へ十分な組織を移動させて形成した指間を高くして手術創を手掌皺線と自然な連続にすることで瘢痕もより目立ちにくくなった．新たに形成される指間の位置は隣の指間を参考に決定するのだが，この方法では最初に皮弁の位置を設定しておけば，どの程度 rotation advancement させるか術中に切開を延長することで容易に修正が可能であった．ただ，三角弁については皮弁先端への血流を考慮すると皮弁茎：皮弁長は 1：2～3 以内に留めたほうが良いと考える．

指間部から手掌側の整容性に留意した簡便な切開デザインと考える．

【まとめ】

裂手症手術に口唇裂形成術の一つである Millard 法を用いて目立ちにくい手術瘢痕となった．シンプルなデザインで皮弁のサイズも術中に適宜調整が可能であった．

【利益相反の開示】

本研究発表に関連し，開示すべき COI 関係にある企業等はありません．

【文　献】

1） Barsky AJ. Cleft Hand: Classification, indication, incidence, and treatment. J Bone Joint Surg 46: 1707-1720, 1964.
2） 増澤源造．裂手症の治療．形成外科 32: 1173-1183, 1989.
3） 福本恵三ほか．Dorsal Slope の形成を考慮した裂手症の裂閉鎖法．日手会誌 14: 843-846, 1998.
4） 黒木知子ほか．裂手症．PEPARS 5: 73-84, 2005.
5） Millard D.R.JR. Rotation Advancement Principle in Cleft Lip Closure. Cleft Palate J 1: 246-252, 1964.
6） Millard D.R.JR, et al. Refinement in Rotation Advancement Cleft Lip Technique. Plast Reconstr Surg 42: 26-38, 1964.

日手会誌（J Jpn Soc Surg Hand），第 36 巻　第 4 号　607-610，2020

当院における上腕骨離断性骨軟骨炎に対する保存療法例の経過

大浦圭一郎，轉法輪　光，島田幸造

Prognosis of Conservative Management of Osteochondritis Dissecans of the Capitellum

Keiichiro Oura，Ko Temporin，Kozo Shimada

上腕骨小頭離断性骨軟骨炎に対して保存療法を行った 58 例を対象とした．初診時の MRI 画像で軟骨の遊離または欠損，軟骨下への関節液侵入が見られる不安定型と，これらが見られない安定型とに分類した．安定型 28 例のうち手術に移行しなかった例は 21 例であった．不安定型 30 例のうち手術に移行しなかった例は 7 例であった．手術への移行を目的変数とした多重ロジスティック回帰分析では，競技休止無し，初診時 Timmerman Andrews スコア低値，および MRI 不安定型で有意な関連を認めた．MRI 不安定型に対する保存療法は多くの症例で成績不良であったが，経過良好例や病巣が部分的に修復された例も存在し，MRI 不安定型に対する保存療法の適応も皆無ではないと考えられた．MRI 不安定型の中でどのような症例が保存療法に反応するのかを調査することは今後の課題である．

【緒　言】

上腕骨小頭離断性骨軟骨炎（以下，OCD）は，成長期の野球，体操などによる繰り返しの外力により起こる疾患であり[1]，保存療法の成績は報告により様々である[2)3)4)]．ここで著者らは OCD に対する保存療法の適応と限界を知るために，当院で保存療法を行った症例を MRI 画像により分類して経過を調査した．また，手術療法へ移行する症例の特徴を調査した．

【対象と方法】

2008 年以降に単純 X 線像で OCD と診断した 212 例のうち，6 か月以内に手術療法の方針となった 125 例を除外した 87 例を保存療法例とした．保存療法例のうち初診時に MRI を撮影した 58 例について後ろ向きに調査した．男性 57 例，女性 1 例，平均年齢 13±1 歳（10-17 歳），平均経過観察期間は 30 か月（6-75 か月）であった．競技種目は野球 54 例，ソフトボール 3 例，テニス 1 例であった．保存療法は，投球，打球など上肢を使う運動を 6 か月間禁止することを原則とし，肩関節，体幹，股関節などのストレッチを指導した．ただし，患者の強い希望やコンプライアンス不良などで競技を継続した例も見られた．これらの 58 例について，年齢，競技の種類，競技休止の有無，手術療法への移行の有無，および Timmerman Andrews スコア[5]（以下，TA スコア）を調査した．画像所見については，初診時の単純 X 線正面像で上腕骨小頭の成長軟骨板開存の有無を調査した．また，初診時および最終経過観察時の 45 度屈曲位単純 X 線正面像で病巣径を測定した．手術療法に移行した症例では術直前についても病巣径を測定した．初診時の MRI 画像（T2 強調矢状断像）で軟骨の遊離または欠損，軟骨下への関節液侵入が見られる不安定型と，これらが見られない安定型とに分類した（図 1）[6]．以上の項目について MRI 安定型と不安定型の間で比較した．連続変数は平均±標準偏差で示した．統計は，対応のない連続変数には Welch の t 検定，対応のある連続変数には paired t 検定，カテゴリー変数には Fisher の正確確率検定を用いた．

受理日　2019/08/26
地域医療機能推進機構（JCHO）大阪病院　整形外科　〒553-0003　大阪府大阪市福島区福島 4-2-78

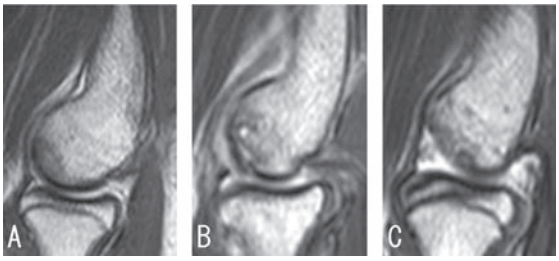

図 1　MRI T2 強調像による病巣安定性の評価．A 信号変化のみ．B 軟骨面が不正となり，軟骨下に T2 強調像高信号域が見られる．軟骨下への関節液の流入を示唆する所見である．C 軟骨の剥離，欠損が見られる．A を安定型，B と C を不安定型とした．

また，引退のため競技復帰しなかった 1 例を除いた 57 例について，手術療法への移行の有無を目的変数，年齢，競技休止の有無，初診時の TA スコア，病巣径，上腕骨小頭の成長軟骨板開存の有無，および MRI 所見を説明変数として，多重ロジスティック回帰分析をおこなった．

【結　果】

MRI 安定型は 28 例，MRI 不安定型は 30 例であった．MRI 安定型および不安定型の年齢はそれぞれ 12±1 歳，13±1 歳（p=0.3），病巣径はそれぞれ 12±2mm，12±3mm（p=0.3），上腕骨小頭の成長軟骨版はそれぞれ開存 20 例/閉鎖 8 例，開存 23 例/閉鎖 7 例（p=0.8）で，いずれも有意差を認めなかった．初診時の TA スコアは MRI 安定型で 181±15 点，MRI 不安定型で 172±16 点と有意に MRI 安定型のほうが高かった（p<0.05）．

MRI 安定型のうち競技を休止しなかった 3 例中 2 例が手術に移行した．MRI 安定型のうち競技を休止した 25 例では 1 例が手術に移行し，1 例が引退のため競技復帰せず，23 例は競技復帰した．ただし，その 23 例中 4 例は復帰後に手術に移行した（図 2）．MRI 安定型で手術に移行しなかった例の最終診察時 TA スコアは 195±9 点，病巣径は 7±4mm であった．手術に移行した例の病巣径は初診時で 12±3mm，手術直前で 12±3mm と平均では不変であった．ただし，術直前の病巣径が初診時より 2mm 以上縮小した例が，競技を休止した 5 例中 2 例に見られた．

MRI 不安定型のうち競技休止しなかった 8 例は全例が手術に移行した．MRI 不安定型のうち競技休止した 22 例では 2 例が手術に移行し，残り 20 例が競技復帰した．ただし，その 20 例中 13 例が復帰後に手術に移行した（図 3）．MRI 不安定型手術に移行しなかった例の最終診察時 TA score は 198±6 点，病巣径は 6±5mm であった．手術に移行した例の病巣径は初診時 12±3mm，手術直前で 12±3mm と平均では差がなかった．ただし，手術直前の病巣径が初診時より 2mm 以上縮小した例が，競技を休止した 15 例中 3 例で見られた．

手術療法への移行を目的変数とした多重ロジスティック回帰分析では，競技休止無し（オッズ比：35，95％信頼区間：2.7–1599），初診時 TA スコア（単位変化量：10，オッズ比：0.49，95％信頼区間：0.24–0.87），MRI 不安定型（オッズ比：6.8，95％信頼区間：1.4–43）で有意な関連を認めたが，年齢，病巣径，上腕骨小頭の成長軟骨板開存の有無については有意な関連は認めなかった（表 1）．

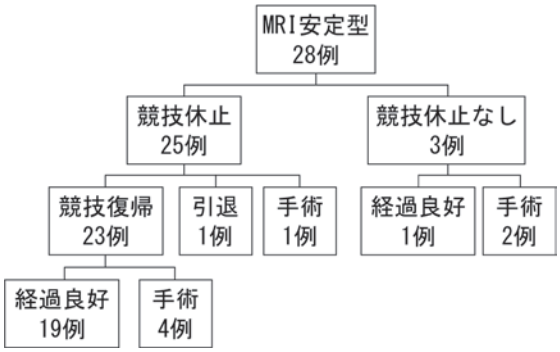

図 2　MRI 安定型の経過

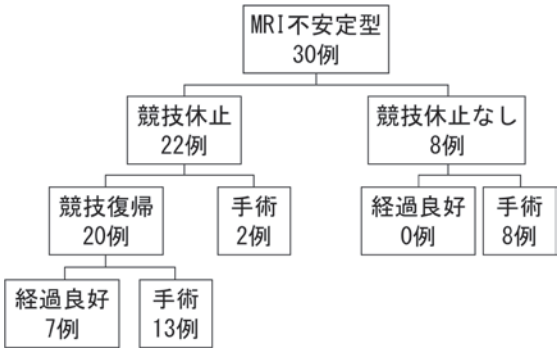

図 3　MRI 不安定型の経過

表 1　手術療法への移行を目的変数とした多重ロジスティック回帰分析

		単位変化量	オッズ比	95%信頼区間	P値
年齢		1	0.82	0.28–2.2	0.71
初診時TAスコア		10	0.49	0.24–0.87	0.03 *
競技休止有無	休止		1		
	継続		35	2.7–1599	0.02 *
初診時病巣径(mm)		1	1.2	0.87–1.7	0.3
成長軟骨板	開存		1		
	閉鎖		0.36	0.03–3.8	0.41
MRI所見	安定		1		
	不安定		6.8	1.4–43	0.03 *

TAスコア：Timmerman Andrewsスコア
* $p < 0.05$

【考　察】

OCD に対する保存療法の経過に関する論文は複数報告されている．高原ら[2]はロッキングや遊離体がない症例に対して保存療法を行い，早期では 11 例中 6 例で治癒もしくは改善したが，進行期では改善した症例はなかった．松浦ら[3]は 45 度屈曲位単純 X 線正面像で病期を分類し，透亮期（stage I）では 90.5％が治癒し，分離期（stage II）では 52.9％が治癒したとしている．成績には多少差異があるが，早期の軽症な病変では進行した病変に比較して成績は良好である．また，松浦ら[3]は競技を休止しなければ治癒率は 22.7％に低下するとしている．本研究でも，MRI 安定型（早期に相当）に対して適切に運動休止を行えば経過良好である例が多く，競技を休止できなかった例では経過が不良であり，過去の研究と同様であった．

本研究において MRI 不安定型に対する保存療法の成績は多くが不良であった．しかし一部ではあるが手術を受けることなく経過良好な例も存在すること，手術療法に移行した場合にも病巣径が初診時より縮小して（図 4）より低侵襲な手術で対応できた例もあることなどから，MRI 不安定型に対する保存療法の適応も皆無ではないと考えられた．今後の課題として，MRI 不安定型の中に一部存在する保存療法が有効な症例を選別できるような新しい手法の開発が望まれる．

手術療法への移行を目的変数とした多重ロジスティック回帰分析では，競技休止無し，初診時 TA スコア低値，MRI 不安定型と有意な関連を認めた．これらの項目は OCD に対する保存療法の予後不良因子となる可能性がある．本研究では，上腕骨小頭の成長軟骨板開存は有意な説明変数ではなかったが，成長軟骨板が開存しているほうが病巣は修復されやすいという過去の報告もあった[4]．本研究では症例の大部分において成長軟骨板が開存しており，成長軟骨板開存の有無による成績の差は検出されにくかったのかもしれない．

本研究の限界点は後ろ向き研究であり，早期に通院を中断したり他院へ紹介した例は除外されていることが挙げられる．また，本研究では手術療法への移行の有無に着目しているが，手術適応は患者の希望や競技レベル，ポジションや学年などにより必ずしも一定ではなく，結果に影響している可能性がある．適切な治療選択のためにも，さらなる研究が必要である．

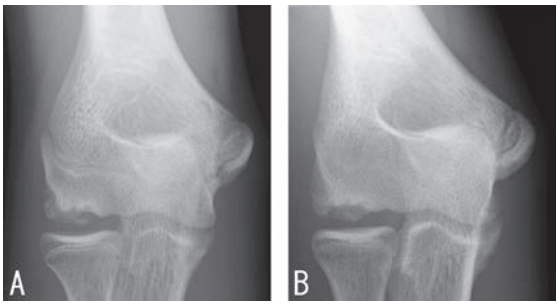

図 4　MRI 不安定型の 1 例の単純 X 線像．A 初診時．外側まで及ぶ巨大な病変が見られる．B 初診から 8 か月．中央の病巣は残存しているが，外側が骨癒合している．

【まとめ】

2008年以降にOCDと診断し保存療法を行った58例について調査した．MRI不安定型はMRI安定型に比べ手術療法への移行が多かった．ただし，MRI不安定型でも手術療法へ移行せず経過良好であった例や病巣が部分的に修復された例も存在し，MRI不安定型に対する保存療法の適応も皆無ではないと考えられた．MRI不安定型の中でどのような症例が保存療法に反応するのかを調査することは今後の課題である．

【利益相反の開示】

本研究発表に関連し，開示すべきCOI関係にある企業等はありません．

【文　献】

1） Stubbs MJ, et al. Osteochondritis dissecans of the elbow. Clin Sports Med 20: 1-9, 2001.
2） Takahara M, et al. Nonoperative treatment of osteochondritis dissecans of the humeral capitellum. Am J Sports Med 27: 728-732, 1999.
3） Matsuura T, et al. Conservative treatment for osteochondrosis of the humeral capitellum. Am J Sports Med 36: 868-872, 2008.
4） Mihara K, et al. Nonoperative treatment for osteochondritis dissecans of the capitellum. Am J Sports Med 37: 298-304, 2009.
5） Timmerman LA, et al. Arthroscopic treatment of posttraumatic elbow pain and stiffness. Am J Sports Med 22: 230-235, 1994.
6） De Smet AA, et al. Osteochondritis dissecans of the knee: value of MR imaging in determining lesion stability and the presence of articular cartilage defects. AJR Am J Roentgenol 155: 549-553, 1990.

日手会誌（J Jpn Soc Surg Hand），第 36 巻　第 4 号　611-617，2020

上肢阻血性拘縮の 3 例

山本博史*，吉元孝一**

Ischemic Contracture of the Upper Extremity: A Report of Three Cases

Hiroshi Yamamoto*，Kouichi Yoshimoto**

意識障害時の局所圧迫に伴って発症した上肢の阻血性拘縮の 3 例について考察を加えて報告する．46 歳男性．錯乱状態から保護房に入れられ，翌朝覚醒すると右手背に水疱を生じ，手指，母指の自動運動が困難となっていた．受傷 3 年後に，手指 MP 関節屈曲拘縮に対し，側索，掌側版，側副靭帯切離，母指内転拘縮に対し内転拘縮解離術と dorsal sliding flap，後療法中に生じた長母指屈筋腱皮下断裂に対し長掌筋腱による再建術を行った．30 歳女性．眠剤を過量摂取し，3 日後に覚醒すると左前腕の高度腫脹を生じ，手指，母指，手関節の屈曲拘縮を生じていた．受傷 2 年 9 か月後に，前腕屈筋回内筋群の前進術を行った．26 歳女性．眠剤を大量に服用して就眠し，翌日，右上下肢に著明な腫脹と運動感覚麻痺を生じた．前腕以遠で運動感覚のほぼ完全麻痺であった．受傷 6 か月後に前腕屈筋回内筋群の前進術と神経剥離，後療法中に生じた橈骨骨幹部骨折に対し観血的骨接合術を行った．いずれの症例も手指の IP 関節伸展 0°，指尖手掌距離（TPD）0cm となった．術前，術中の関節拘縮，筋肉，神経の変性の評価，術後のきめ細かい経過観察，合併症に対する注意が重要であった．

【緒　言】

上肢阻血性拘縮とは，阻血に陥った筋肉の myostatic contracture，神経軸索の変性，関節拘縮，腱の短縮・癒着が混在した病態である．術前の評価が難しく，関節解離，筋肉の剥離，腱の剥離や切離，延長または移行，機能的筋肉移植など術式選択が難しく，術後，筋肉や神経の機能が回復する予後判定の困難さのために，治療計画の策定に難渋する．今回，拘縮の原因が，手部にあるもの，前腕にあるもの，前腕にあり重度の神経障害を伴うものという 3 症例を通して，上肢阻血性拘縮の治療について考察を加えた．

【症例提示】

【症例 1】46 歳，男性，右利き．

主訴：右手の把持機能障害

現病歴：収監された際に，錯乱状態のために保護房に入れられた．翌朝，覚醒した時に，右手が腫れ，動かすことができず，右手背に水疱ができていることに気付いた．複数の医院を受診し，受傷から 3 年後に当科紹介受診となった．

既往歴：HCV 抗体陽性．

初診時身体所見：右示指は 50°の，中指～小指は 100°の MP 関節屈曲拘縮，母指は内転拘縮で MP 関節が 35°の屈曲拘縮で，内在筋プラス様拘縮を呈していた（図 1）．筋力は，関節拘縮下でも外力に対抗して等尺性筋収縮力を保持できるかどうかを調べることによって筋力評価ができる Break test で，深指屈筋（FDP），長母指屈筋（FPL），総指伸筋（EDC）は陰性となり，十分な筋力が認められたが，手指 PIP 関節伸展，長母指伸筋（EPL）は陽性となり，筋力低下が認められた．感覚障害はなかった．他動的可動域（健側）は手関節背屈 60°（90°），掌屈 45°（90°）であったが，肘，肩関節可動域制限はなかった．手指屈曲拘縮，母指内転拘縮矯正のため装具を 2 か月間装着し，リハビリテーションを行ったが，

受理日　2019/08/28
*国立病院機構　京都医療センター　整形外科　〒612-8555　京都府京都市伏見区深草向畑町 1-1
**りんくう総合医療センター　救命診療科

改善が見られず，手術を行った．

術中所見：中指～小指 MP 関節上に，掌側横切開を加え，側索を切離したが改善が乏しく，A1 pulley を切開し，屈筋腱をよけて掌側版を横切した．中指については，背側縦切開を追加し，側副靱帯を中手骨頭から切離した．示指については，manipulation のみで拘縮の改善が得られた．母指については，第 1 背側骨間筋起始部を剥離し，母指内転筋腱を切離し，dorsal sliding flap で，第 1 指間を広げた（図 2）．MP 関節を伸展位にすると PIP 関節に 90° 以上の伸展障害が見られた．MP 関節の屈曲拘縮の再発を予防し，屈筋の myostatic contracture の改善を期して，MP 関節を伸展 0° でワイヤー固定した．

術後経過：手指，母指の自他動伸展訓練を行い，術後 4 週で抜釘し，日中は手指伸展，母指外転の dynamic splint，夜間は static splint を装着し，理学療法を行った．なお，術後約 10 日で母指 IP 関節の自動屈曲が不能となり，FPL 腱の断裂と判断した．母指の拘縮が改善した術後 2 か月の時点で長掌筋を用いた bridge tendon graft を行い FPL 腱の再建を行った．縫合方法は，FPL の癒着が見られる MP 関節高位を避けるようにして，遠位は残存腱を縦切してここに移植腱を挟んで縫合し，近位は癒着の無い手関節部で編み込み縫合を行った．

術後 1 年で，MP 関節の他動伸展が 0° であった．IP 関節の自動完全伸展可能となったが，この時の MP 関節伸展角度は示指が 0°，母指と中指から小指が -30° であった（図 3）．最も拘縮が強かった中指の total active motion（TAM）は，術前 20° から 200° となった．母指 CM 関節は橈側外転，掌側外転が 30 度，retropulsion が -20° となった．握力が健側比 90

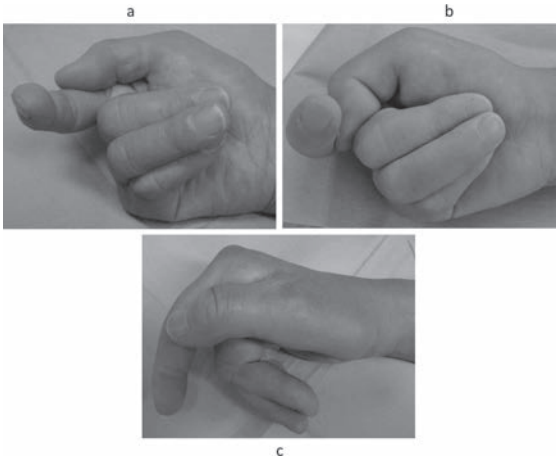

図 1　症例 1．a. 自動伸展　b. 自動屈曲　c. 自動伸展．MP 関節に屈曲拘縮，母指内転拘縮があり，内在筋プラス様拘縮を呈している．

図 2　症例 1．a, b. 術中 x 線写真．手指 MP 関節での側索切離，掌側板切離，中指は側副靭帯切離も追加．c. 術中写真．母指は第 1 背側骨間筋，母指内転筋切離と dorsal sliding flap を用いて内転拘縮の解離を行う．

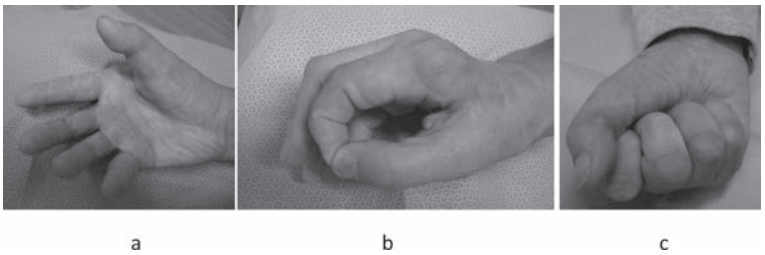

図 3　症例 1 術後 1 年．a. 自動伸展　b. thumb-index pinch　c. 自動屈曲．ボールを投げたり，両手で水を掬ったりできる．

%，母指示指間の tip pinch が健側比 45%，ボールを投げたり，両手で水を掬ったり，タオルを絞ったりできるようになり，quick DASH score は disability/symptom（D/S），work（運送業）とも 0 であった．

【症例 2】30 歳，女性，右利き．

主訴：左母指，手指伸展障害

現病歴：睡眠薬を過剰摂取し，3 日後に覚醒したところ，左前腕の強い腫脹を生じ，その後，手指，母指の拘縮に至った．受傷後 4 か月に，当科を受診し，近医でのリハビリテーションを勧められ，1 か月ほど通院したがその後来院しなくなっていた．受傷後 2 年 4 か月で当科再診した．

既往症：気分変調症．

身体所見：左手関節可動域は，他動背屈が 45° で，健側 90° に対し制限されていた．手指は内在筋拘縮テスト陰性で，MP，両 IP 関節の拘縮は認められなかった．しかし手関節中間位，MP 関節伸展 0° にすると，PIP 関節自動伸展が示指 -80°，中指 -90°，環指 -60°，小指 -45° となった．母指は CM，MP，IP 関節の拘縮は認められなかったが，手関節中間位，MP 関節伸展 0° の肢位では IP 自動伸展 -70° であった（図 4）．Break test で手指，母指，手関節の軽度筋力低下はあったが，手部の感覚障害，肘，肩関節の運動感覚障害はなかった．4 か月間 dynamic splint と理学療法で手指，母指伸展の改善を図ったが，改善なく，手術を行った．

術中所見：左肘内側から前腕橈側に至る切開で，前腕屈筋回内筋群の移動術を行った（図 5a）．正中，

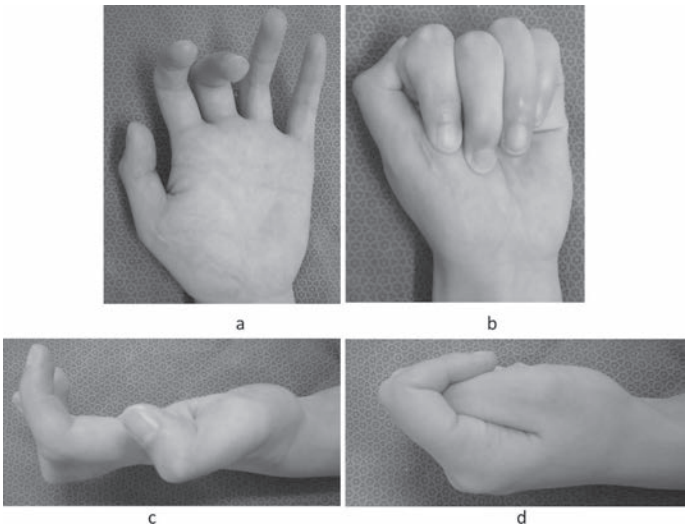

図 **4**　症例 2．a. 自動伸展　b. 自動屈曲　c. 自動伸展　d. 自動屈曲．手指，母指の前腕屈筋群の拘縮．

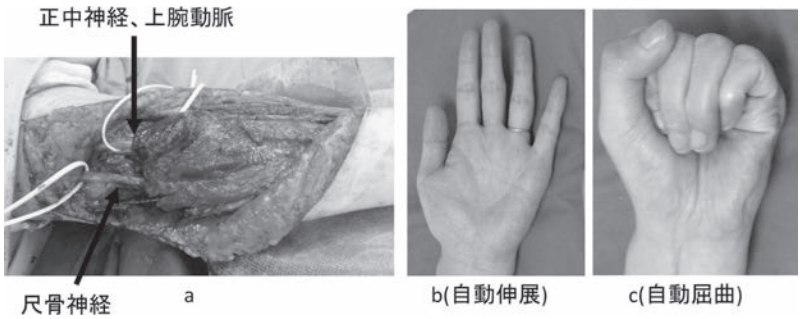

図 **5**　症例 2．a. 術中写真．正中神経と尺骨神経の剥離および前腕屈筋回内筋群の移動後．b, c. 術後 1 年 5 か月．左手で歯磨きが可能．

尺骨神経は筋肉移動術で張力がかからないように剥離し，筋肉の剥離は，手関節中間位，MP 関節伸展 45 度，IP 関節伸展 0° となるように，筋の緊張を確かめながら行った．筋の変性はほとんど認められなかった．移動後，筋肉の起始部を周囲軟部組織に疎に縫合し，尺骨神経は，前方移行して張力がかからないようにした．

術後経過：dynamic splint とリハビリを行った．

術後 1 年 5 か月で，手関節中間位で手指，母指の完全自動伸展が可能となり，左手で歯磨きができるようになった（図 5b, c）．最も拘縮の強かった中指の TAM は術前 110° から 230° になった．握力は左 4 Kg，右 24Kg で，Quick DASH score は，D/S　43.2，work（清掃業） 18.8，手術の結果に対する満足度は 10 点満点で 8 点であった．手指 DIP 関節の握り込が十分にできないとの訴えがあったが，小指に改善傾向が見られた．日常生活の障害にはなっていないが，長母指外転筋（APL）の軽度拘縮が残存した．就職，結婚，出産など社会生活に対し積極性が見られるようになった．

【症例 3】26 歳，女性，右利き．

主訴：右上肢の運動感覚障害．

現病歴：眠剤を大量に服用し，翌日覚醒した時には，右上下肢が著明に腫大し，左下腿に熱傷を生じていた．右上下肢を自動運動できず，感覚は脱失していた．他院で熱傷に対し皮膚移植を受け，右上下肢運動感覚障害に対し，理学療法を受けた．右上肢の機能改善を目的に，受傷後 3 か月で当科を紹介受診した．

既往歴：うつ病，右小指 mallet 変形．喫煙 20 本/日．

身体所見・検査所見：右前腕以遠の感覚がほぼ脱失しており，筋収縮も認められなかった．手指，母指の IP 関節の拘縮はなかったが，手関節掌背屈 0° の肢位で手指，母指の他動伸展はできなかった．Volkmann 様拘縮を呈し，他動可動域（健側）は手関節では掌屈 80°（90°），背屈 10°（90°），前腕では回内 -50°（90°），回外 90°（90°）であった．（図 6a）．肘，肩関節の可動域制限なく，筋力は低下していたが，muscle manual testing（MMT）で 3 以上あった．右前腕の MRI 検査では，回外筋の変性が認められたが，屈筋群，伸筋群とも明らかな壊死や脱神経は免れていた（図 6b, c）．電気生理学的検査では，前腕以下の運動感覚神経の高度軸索変性があったが，神経再生所見も認められた．2 か月間，dynamic splint を装着した．手部に Tinel 徴候，母指球にかすかな触覚の出現，示指，中指 FDP，FPL にわずかな筋収縮が出現したが，拘縮の改善なく手術を行った．

術中所見：屈筋回内筋群付着部を尺骨，正中神経

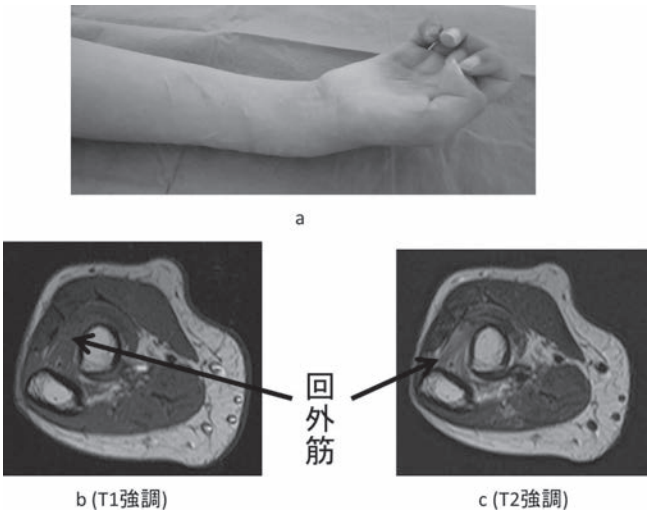

図 6　症例 3．a. Volkmann 様拘縮．右前腕以遠の自動運動不可，感覚脱失．b, c. 前腕 MRI 横断像．回外筋以外の筋肉に明らかな変性は認められない．

図7　症例3術中写真．尺骨，正中神経の剥離と前腕屈筋回内筋群の移動術を行う．筋に弾力性はあったが，やや白っぽく筋変性が推測された．

を剥離しながら前進させた（図7）．筋に弾力性はあったが，色調はやや白っぽく，筋変性が推側された．手関節中間位で母指，手指の完全伸展が可能となった．尺骨，正中神経に絞扼部位が無いことを確認し，尺骨神経を前方移行し，前進させた筋群起始部を周囲の軟部組織と疎に縫合した．

術後経過：dynamic splint を継続し，4.5か月と7.5か月に残存する手指，母指，手関節，前腕回内拘縮に対し腋窩ブロック下で非観血的授動術を行った．2度目の授動術の際，橈骨骨幹部骨折を生じ，観血的骨接合術を行った．

術後2年3か月で小指球，母指球の委縮が残存し，右手の触覚は，健側比で手掌側が5～7/10，背側が8～9/10であった．手指の自動伸展がMP，IP関節が0°となった（mallet変形の小指を除く）．筋力は，MMTで，手指PIP伸展　4，EPL　3-，短母指外転筋　1，手関節掌背屈　5，FDP　5，FPL　5，EDC　5となった．手指の内外転もわずかにできるようになった（図8）．握力は右6Kg，左22Kg，手関節他動可動域は，掌屈65°，背屈65°，回内20°，回外90°となった．利き手交換は練習しているが，髪の毛がくくれるようになり，日常での不自由はない．Quick DASH scoreはD/S　50，work（内装業）　56.3であった．

【結　果】

手関節，手指，母指のTAMをそれぞれ見ると，症例1は130°，210°～250°，50°，症例2は160°，200°～230°，70°，症例3は120°，200°～230°，60°となり，TAMによる評価法[1]を用いると，いずれもgoodであった（表1）．母指示指間のつまみ動作

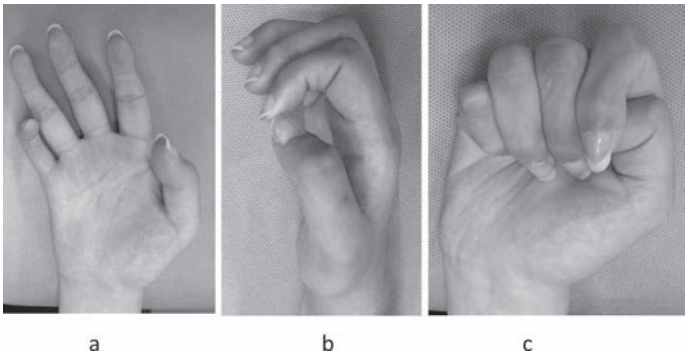

図8　症例3術後2年3か月．a. 自動伸展　b. thumb-index pinch　c. 自動屈曲．髪の毛がくくれるようになったが，手内筋の筋力低下が残存．

表1　TAMによる手の評価（Hoviusによる）

	Wrist(°)	Fingers(°)	Thumb(°)
Good	>90	>160	>40
Reasonable	>70	>140	>30
Insufficient	>25	>120	>20
Poor	<25	<120	<20

ができるようになり，TPD が 0mm となった．

【考　察】

完成した阻血性拘縮の治療の難しさは，障害された筋肉の myostatic contracture の重症度や拘縮を解除した時に再発を起こさないだけの筋力，筋滑走が拮抗筋に残っているかどうか，障害された神経の回復力を術前に評価することが困難なことである．3 症例とも局所の物理的圧迫により血流障害が起こり，筋肉のダメージから腫脹，その後に筋肉の変性が起こり拘縮を生じたと考えられるが，その病態は異なる（表 2）．

症例 1 は陳旧性の手内筋主体の拘縮で，通常，内在筋プラス拘縮を生じる[2]．発症当初は，手指 IP 関節は伸展拘縮であったと考えられるが，強い手指屈筋により，屈曲が可能になったと推側される．術式として，骨間筋前進術も考えられるが，IP 関節の伸展力が弱く，これを残す意義が少ないと考え，より確実な拘縮解離を目指して，側索切離を行った．この症例は MP 関節拘縮も合併していたため，関節包の解離も要した．拘縮解離後に PIP 関節の伸展障害の可能性もあったが，EDC の筋力が Break test で保たれていたことから，十分な伸展力になりうると評価した．術後，屈筋の強い myostatic contacture も認められたが，十分な手指伸展が可能となり，中指 TAM が 20° から 200° に改善した．MP 関節授動術後，手指伸展の改善が得られなければ，十分な手指屈筋力を有していたので，前腕での屈筋回内筋群前進術が適応となる可能性もあった．FPL 腱断裂が併発したが，遠位の腱断端が MP 関節高位に存在していたことから，ここでの癒着があったと推定され，関節授動術の際，直視下での剥離操作を行っておくべきであった．

症例 2 は陳旧性の前腕阻血性拘縮で，主に深部筋肉の FDP，FPL が高度に障害され，Tsuge の分類[3] で moderate type にあたる．関節拘縮が手指，母指，手関節にほとんど認められず，神経障害がなく，手内筋の機能が保たれていたため，術後しなやかな指の動きが獲得できた．DIP の自動屈曲力が弱いとの訴えがあったが，改善傾向にあった．通常，moderate type は伸筋の阻血は起こらないが，血管そのものの損傷ではではなく，筋肉の圧挫によって発症した場合は，拘縮に伴う腱の癒着の可能性もあるが，この例のように APL などの伸筋群の術前評価にも注意が必要である．

症例 3 も前腕の阻血性拘縮ですべての FDP，FPL，手関節屈筋の障害とともに神経麻痺を生じた severe type にあたる．神経，筋の機能評価や予後の予測が困難であったが，MRI 検査，電気生理学的検査によって，屈筋群，伸筋群とも筋力回復が見込まれると評価した．屈曲拘縮解離後，伸筋群の筋力低下により屈曲拘縮の再発の危険性が高く，術後の装具装着やリハビリを注意深く行う必要があった．手術時期については，Tsuge は筋肉の回復を待つために

表 2　症例間の背景と病態の違い．

	症例1	症例2	症例3
年齢/性	46歳/男性	30歳/女性	26歳/女性
罹患側	利き手	非利き手	利き手
発症から手術までの期間	3年	2年9か月	5.5か月
感覚障害	(-)	(-)	ほぼ脱失
Break test: FDP	(-)	軽度(+)	わずかな収縮
FPL	(-)	軽度(+)	わずかな収縮
EDC	(-)	軽度(+)	筋収縮(-)
EPL	軽度(+)	軽度(+)	筋収縮(-)
手指、母指関節拘縮	(+)	(-)	(-)
手関節背屈/掌屈（°）	60/45	45/90	10/80
回外/回内（°）	90/90	90/90	90/-50

発症後6か月をあけるべきと述べているが，Chungら[4]は，絞扼による神経の圧迫と線維化を避けるために3週間以内の壊死筋の切除を推奨している．壊死した筋を開放することは感染のリスクを高めることにもなるため，MRI検査等で壊死なく残せる可能性があると判断ができて，関節拘縮がほとんどない状態になれば，手術的介入が可能と考えている．神経の回復が不良であれば，機能的筋肉移植を考慮しなければならなかったが，順調な回復が認められている．術後2年3か月で，手内筋の回復が乏しいが，術中所見として，正中，尺骨神経周囲の絞扼性線維化はほとんど認められず，早期介入でより良好な神経回復が得られたか不明である．現在も回復傾向にあり，経過観察を続けている．この症例で，回内制限が筋肉移動術後，残存した．初回の非観血的授動術で回内が90°となったが，術後の腫脹と疼痛が強く拘縮が再発した．授動術直後に短期間の回内位固定などを考慮すべきであった．

3症例とも精神的な問題を抱えていた．術前の装具療法は，拘縮改善よりもむしろ患者の治療への意欲を確かめる手段になった．患者自身に積極性があったことも，良好な結果につながったと考えている．

【まとめ】

意識障害時の局所圧迫による血行障害が原因で生じた上肢の阻血性拘縮を3例経験した．拘縮解離後の機能回復の予測が困難であったが，関節解離，筋肉移動術，神経剥離術を行い，良好な結果が得られた．拘縮解離の際の腱断裂，骨折などの合併症に注意する必要があった．

【利益相反の開示】

本研究発表に関連し，開示すべきCOI関係にある企業等はありません．

【文　献】

1） Hovius SER, et al. Volkmann's ischemic contracture. Hand Clin 16: 647-657, 2000.
2） Bunnel S, et al. Ischemic contracture, local, in the hand. Plast Reconstr Surg 3: 424-433, 1948.
3） Tsuge K, et al. Treatment of established Volkmann's contracture. J Bone Joint Surg Am 57: 925-929, 1975.
4） Chuang DCC, et al. A new strategy to prevent the sequelae of severe Volkmann's ischemia. Plast Reconstr Surg 98: 1023-1031, 1996.

第 33 回東日本手外科研究会

会　期：2019 年 2 月 2 日（土）
会　場：朱鷺メッセ　新潟コンベンションセンター
会　長：坪川　直人
（一般財団法人新潟手の外科研究所 所長，新潟手の外科研究所病院 院長）
テーマ：Enjoy Hand

招待講演

Advances in arthroscopic surgery of the wrist: from resection to reconstruction

Department of Orthopaedic & Traumatology, Prince of Wales Hospital Chinese University of Hong Kong, Hong Kong, SAR
○HO Pak-cheong

Therapeutic procedures in wrist arthroscopy are no longer restricted to resection. More specific repair procedures and functional reconstruction involving replenishment of tissue defect and augmentation of vital structures are seen with proven value. In particular, wrist arthroscopy performed under local anaesthetic setting without tourniquet and sedation markedly reduces the risk and cost. This lecture highlights the common indications and applications of wrist arthroscopy, with emphasis on the latest and significant innovations in reconstructive arthroscopic surgery in Hong Kong.

Reconstructive surgery embraces surgical solutions tackling on osseous, soft tissue and cartilage problems. Scaphoid nonunion can be treated by arthroscopic bone grafting and percutaneous fixation with union rate of over 90 %. Partial wrist fusion can be achieved arthroscopically to maximize functional motion and to enhance union by preserving soft tissue and vascularity. Arthroscopic assisted reconstruction of the radio-ulnar ligaments with tendon graft can be performed to treat chronic DRUJ instability through bone tunnels in the sigmoid notch and ulnar fovea. In chronic SL instability, the dorsal and palmar portion of the SL ligament is reconstituted anatomically through arthroscopically assisted reconstruction with tendon graft in a box-like structure. In cartilage reconstruction, post– traumatic chondral lesion can be treated with arthroscopic osteochondral transplantation.

教育研修講演

末梢神経外科における MRI の役割

東京逓信病院整形外科手外科センター
○冲　永　修　二

末梢神経障害の検査において電気生理学的検査が必須であることは現在も変わりがない．これは，神経障害の本態である脱髄や軸索変性という微小構造の変化を他の検査では捉えられないことによる．しかし手外科医の立場からは，電気生理学的検査から得られる情報のみでは，多くの場合不十分さを感じる．障害の部位と形態変化を直感的に理解出来る，手術の場合の術前支援となる，さらに前述した微小構造の変化を定量的に捉えるなど，画像検査への期待は大きい．MRI の中でも拡散強調画像（Diffusion weighted imaging; DWI）は水素原子の拡散異方性を利用するもので，神経線維という拡散異方性の高い組織の特異的画像化に適する．本講演では，私たちが主に行ってきた DWI の一種である DWIBS 法，DWI の進化形といえる拡散テンソル画像（DTI），拡散テンソルトラクトグラフィ―（DTT）の現状，また従来の解剖学的 MRI の範囲内で高分解能の三次元神経画像が得られる撮像法について紹介する．

シンポジウム

F・G・H 難度の橈骨遠位端骨折に対する治療戦略

S-1 F 難度：高齢者の骨皮質が粉砕している橈・尺骨遠位端合併骨折に対する治療戦略

新潟大学医歯学総合病院整形外科
○依　田　拓　也

【目的】高齢者の骨皮質が粉砕した橈・尺骨遠位端合併骨折に対する治療成績を報告する．

【対象と方法】 2015 年 6 月から 2017 年 12 月までに当科で治療した橈骨遠位端骨折のうち，尺骨遠位端骨折を合併していた 10 例を対象とした．全例女性で手術時年齢は平均 78.1 歳，受傷機転は全例転倒だった．

【結果】橈骨は全例骨接合，尺骨は 7 例で骨接合，2 例で未治療，1 例で尺骨頭切除が施行されていた．橈骨は全例，尺骨は切除された 1 例を除き，9 例で骨癒合していた．術後平均可動域は掌屈 57.5°，背屈 50.5°，回内 65°，回外 78°だった．最終診察時 X 線パラメータは掌側傾斜 14.4°，尺側傾斜 22.7°，尺骨変異 -0.1mm であった．手関節尺側部痛は認めなかった．

【考察】橈・尺骨遠位端合併骨折では橈骨を解剖学的に整復することに論を俟たないが，尺骨に対する治療は意見の分かれるところである．当科では骨接合を基本としているが，高度な粉砕や骨脆弱性がある場合には保存治療や尺骨頭切除を選択しており，概ね良好な成績であった．最終的な目標は遠位橈尺関節の不適合による障害を防ぐことであり，症例に応じて治療を選択するのが望ましい．

S-2 G 難度：青壮年の C3.3 橈骨遠位端骨折に対する治療戦略

川崎市立川崎病院整形外科　○西　脇　正　夫
久　島　由　宇
堀　内　行　雄
那須赤十字病院整形外科　木　村　洋　朗
済生会宇都宮病院整形外科　大　木　　聡
岩　部　昌　平
慶応義塾大学医学部整形外科　鈴　木　　拓

関節面が粉砕し，骨幹端部から骨幹部まで粉砕が及ぶ橈骨遠位端骨折は，AO 分類では最重症の C3.3 型に分類され，高所からの転落やバイク事故などの高エネルギー外傷により生じることがほとんどである．骨折部の高度短縮や尺骨開放骨折のため，緊急手術が必要となることが多い．スタッフやプレートの準備が整えば緊急手術でプレート固定を行うが，多くの場合は初回手術では bridging 型創外固定で橈骨長を確保し，後日感染徴候がないことを確認してからロングの掌側ロッキングプレートを用いて橈骨の整復固定を行い，尺骨頭や尺骨茎状突起骨折の整復固定も行う．軟部組織損傷が高度であり，また多発骨折や頭部外傷のため手術や後療法が遅れることも多いことから，注意していても手指の拘縮を生じることが多い．月状骨窩を支えるのに最適な位置にプレートを設置するのがほかの骨折型よりかなり難しく，Kirschner 鋼線を併用することが多い．遠位尺側骨片の整復不足や術後転位により遠位橈尺関節の不適合や尺骨突き上げ症候群による前腕回旋障害や疼痛が残存する場合も多く，Sauvé-Kapandji 法等の Salvage 手術が必要となることもある．

S-3 H 難度：Marginal rim fracture に対する治療戦略

Marginal rim fracture に対する治療戦略

東住吉森本病院整形外科　○寺　浦　英　俊

【目的】掌側ロッキングプレート（VLP）の開発以降，橈骨遠位端骨折の治療成績は各段に向上したが，いまだ marginal rim fracture の治療には難渋することがある．特に縦径が短い VLF 骨片を伴う場合は注意を要する．当科での治療戦略および成績を報告する．

【方法】2013 年～2018 年の間に手術を施行した橈骨遠位端骨折 412 例のうち VLF 骨片を伴うものは 43 例であった．そのなかで縦径が 10mm 以下であった 17 例について検討した．男性 2 例，女性 15 例，平均年齢 68.4 歳，AO/OTA 分類 C3.1：9 例，C3.2：7 例，C3.3：1 例，関節内骨片数は平均 3.4 個，掌側骨皮質の骨片数は平均 3.5 個，VLF 骨片の縦径は平均 7.6mm であった．手術は全例で VLP を使用した．VLF 骨片に対しては通常プレートの遠位設置：11 例，遠位用プレート：4 例，spring-wire fixation：2 例，指骨ピン固定の追加：1 例であった．

【結果】プレートの設置位置不良で VLF 骨片の術後転位が生じた 1 例に追加手術を行った．X 線上の平均矯正損失は RI 0.4°，VT 0.3°，UV 0.2mm，CTL

0.2mm で 16 例ではほぼ矯正損失は生じていなかった．

【結論】縦径が短い VLF 骨片を伴う場合は症例に応じた手技が必要である．

S-4 H 難度：Marginal rim fracture に対する治療戦略
橈骨遠位端 Volar Marginal Rim Fracture に対するプレート固定術

聖隷浜松病院整形外科　○神田俊浩
聖隷浜松病院手外科・
マイクロサージャリーセンター　鈴木歩実
向田雅司
大井宏之

volar rim fragment を有する橈骨遠位端骨折はしばしば内固定困難であり，術後再転位および掌側亜脱臼を生じ易い．当院での治療例がどのような固定法をされ，どの程度整復位維持できていたかをうしろ向きに調査した．過去 10 年間で観血的治療を施行した橈骨遠位端骨折 446 例 453 手のうち，lunate facet 掌側の転位した関節内骨片を有し，骨片サイズが CT 上 lunate facet 中央部矢状断で 10mm 以下の例を対象とした．対象症例は 37 例 38 手あり，平均年齢 55.4 歳，男性 20 例，女性 17 例であった．内固定法は，volar rim fragment のみをスクリュー固定したものが 1 手，近位設置型プレート（Stellar，Stellar 2，VA-TCP）単独が 13 手，近位設置型プレートと創外固定併用が 1 手，遠位設置型プレート（ACU-LOC，Juxta Articular，メイラ D-type，Stellar D，VA-VRP）単独が 17 手，遠位設置型プレートと創外固定併用が 6 手であった．術後再転位を 6 手に生じ，そのうち 4 手は近位設置型プレートで，2 手は遠位設置型プレートであった．創外固定併用例に再転位を生じなかった．創外固定は整復位維持に役立つが，後療法に遅れを生じる．volar rim を支える形状の遠位設置プレートが理想であるが，屈筋腱断裂の危険性が増す．プレート遠位部尺側を骨へ圧着しての設置と軟部組織による被覆が重要である．

主題 1　手外科診断

I-1 両側肘部管症候群を疑われて紹介された頚椎症性脊髄症の 2 例

仙塩利府病院整形外科　○長谷川和重
宮坂芳典
東北大学病院　八田卓久

【症例 1】70 歳男性．両環指小指しびれが 10 年以上前からあり，最近手がやせてきた感じあり前医受診．下肢症状なし．両肘部管症候群（CuTS）疑いで紹介された．両環指小指の知覚障害あり．環指橈尺側知覚分離なし．MMT（右/左）は ECR:5/5，EDC:5/5，ADM:4/4，FDI:3/3，APB:5/5，FDP:5555/5554，Hoffman（-)/(-)．神経伝導検査（NCS）: 尺骨神経の MCV-Inching 法，小指 SCV（SNAP）で異常所見なし．頚椎 MRI で C5/6 レベルの狭窄と T2 高輝度の所見あり．脊椎外科医に紹介し経過観察中．

【症例 2】68 歳男性．両環指小指しびれ，両膝以遠のしびれが 5 年前からあり，歩行障害なし．両 CuTS 疑いで紹介された．両環指小指の知覚障害あり．環指橈尺側知覚分離なし．ADM:4/4，Hoffman (-)/(+)．NCS と MRI は症例 1 と同様．

【考察】CSM の初期は灰白質障害に由来する髄節症状を呈するとされ，C5/6 高位には C7 髄節があるとされている．本例は両側 C78 髄節症状が CuTS 症状に類似していた症例と考えられる．頚椎 MRI 所見で臨床症状の説明が可能ではあるが，手外科医としては CuTS の存在の有無を診断する必要がある．

Inching 法と SNAP によって（明らかに手術を要する）CuTS の合併がないことが確認できる．

I-2 特発性手根管症候群の超音波診断 －手根管近位部での横径測定の有用性－

ごとう整形外科手外科クリニック
○園淵和明
後藤　均
東北大学病院整形外科　八田卓久

【はじめに】特発性手根管症候群（CTS）における正中神経断面積（median nerve area: MNA）の計測は，補助診断として有用である．今回われわれはより簡便な方法として，手根管近位部での正中神経

の横径を測定し検討した．

【対象と方法】臨床的に CTS と診断し，さらに神経伝導検査でも異常がみられた 101 例 14-5 手を CTS 群とした．Padua らの電気生理学的重症度分類では minimal 6 手，mild 15 手，moderate 66 手，severe 32 手，extreme 26 手であった．また別の疾患で当院を受診し，これまで手のしびれがない 57 例 114 手を対照群とした．超音波検査は，手首皮線周囲の横断像で正中神経が最大径を呈する部位で，横径と MNA を計測した．

【結果】CTS 群では平均横径 8.4±1.8mm/平均 MNA16.3±5.9mm2，対照群では 6.0±1.2mm/9.0±2.7mm2 で，いずれも CTS 群で有意に大きかった．Padua 分類別では minimal 6.1±0.8mm/10.7±2.0mm2, mild 7.0±1.4mm/12.5±2.7mm2，moderate 8.0±1.5mm/15.9±6.0mm2，severe 9.1±1.7mm/18.5±6.5mm2，extreme 9.7±1.5mm/18.9±4.5mm2 で，重症になるに従い横径，MNA ともに増大した．

【考察】手根管近位部での正中神経の横径計測は，簡便で有用な CTS 補助検査である．

I-3 Cochet-Bonnet 試験による示指橈側指尖部における触覚感度閾値

順天堂大学医学部附属順天堂練馬病院整形外科
○井下田　有　芳
野　沢　雅　彦
ストラスブール大学手外科センター
井下田　有　芳
市　原　理　司
順天堂大学医学部附属順天堂浦安病院
手外科センター　市　原　理　司
順天堂大学医学部整形外科　金　子　和　夫

手部損傷で開放創が存在する際に，感覚脱出の有無の評価法として様々な方法が報告されている．しかし，いずれの方法も，手掌の神経損傷を診断する際に 100％の感度に達するものはない．眼科領域では，角膜知覚を測定するための非常に敏感な Cochet-Bonnet（CB）角膜知覚計が開発されている．今回，われわれは CB 試験による指腹部触覚感受性閾値を Semmes-Weinstein（SW）モノフィラメント試験による触覚感受性閾値と比較し，皮膚触覚評価に有効な試験であるかを検討したので報告する．対象は，健常成人 25 人（平均年齢 30 歳）を被験者とした．示指の橈側指腹部の触覚感受性閾値を，SW 試験および CB 試験を用いて測定した．示指橈側指腹部触覚感受性閾値は，CB 試験で 0.0168g であり，SW 試験での 0.0388g よりも優位に低かった．また，評価時の試験時間も CB 試験の方が優位に短く，コスト面でも CB 試験は SW 試験よりも安価であった．以上より，CB 試験は指腹部感覚評価において，非常に有効な試験であると考えられた．しかし，神経損傷における触覚評価にどのくらい有効であるかは今後も検討が必要である．

I-4 舟状骨骨挫傷の 3 症例－症例の呈示と舟状骨骨折の病態と定義－

富永草野病院整形外科　○草　野　　望

【目的】受傷時 MRI で骨折像があるが，受傷時舟状骨特殊 X 線で骨折がなく治癒時 CT でも骨硬化像のない舟状骨 bone bruise（BB）の 3 例を報告すると共に舟状骨骨折の病態と定義につき考察する．

【方法】2012 から 2014 年まで加療した 3 例の平均年令は 13（11-16）歳，受傷から MRI 撮影，CT 撮影までの平均日数は 4.3（4-5）日，6.3（4-9）日であった．診断：Snuffbox に圧痛を認め舟状骨特殊 X 線で異常がない場合 MRI を施行，骨折像があれば CT を行い骨折線や転位の有無を確認した．癒合判定：CT を受傷後平均 30.7（29-32）日に行った．撮影法：MRI（1.5T）は T1 と SPIR を舟状骨長軸矢状断撮影と手関節前額断撮影に行った．CT（slice 厚 0.5mm）は舟状骨長軸の矢状断・前額断撮影を行った．

【成績】受傷早期の MRI の骨髄内異常影は，1 例は腰部背側に限局し，2 例は腰部を横断していた．平均外固定期間は 25.7（24-29）日で，全例治癒時 CT で骨硬化像は認められなかった．【結論】舟状骨骨折は X 線上の顕性骨折と不顕性骨折，また治癒時 X 線でも変化がない中に受傷時 CT で骨折を認める例や治癒時 CT で始めて骨硬化像を認める例がある．更に治癒時 CT でも骨硬化像の無い狭義の BB もあり，その重症度には大きな幅がある．

I-5 手の木片残留の診断における超音波検査の有用性

済生会山形済生病院整形外科 ○石垣大介
花香直美
山形大学整形外科 佐竹寛史
本間龍介
澁谷純一郎
高木理彰

手外科診療では異物刺入外傷によく遭遇する．金属やガラス片はX線検査で同定できることが多いが，木片は困難であり，超音波検査で精緻な診断が可能とされている．木片残留の診断に超音波検査が有用であった症例を報告する．

【症例1】54歳，男性．農作業中に木を片づけていて，母指示指の指間部にささくれを刺して受傷．痛みと腫脹があり，3日後に受診した．超音波検査で刺入口から近位方向にいたる異物を同定し，摘出した．

【症例2】22歳，男性．木の本棚を運んでいて左手掌に木片が刺さり受傷．同日受診した．示指MP関節掌側部に刺入創があり，超音波検査で刺入口から中指のA1腱鞘内にいたる異物を同定し，摘出した．

【症例3】68歳，男性．仕事中にベニヤ板のささくれを右中指に刺して受傷．側爪郭部の疼痛腫脹があり，14日後に受診した．超音波検査で末節骨尺側に異物陰影を認め，摘出した．

【考察】超音波検査は残留した木片の大きさ，方向，深達度の判断が即時，簡便かつ非侵襲的に可能であった．手外科医の立場からは，それにより適切な切開線の設定と注意すべき深部組織の予測が可能となり，より小侵襲で安全に摘出するのに有用である．

I-6 痛風結節によって手根管症候群を発症した1例

東京慈恵会医科大学付属第三病院整形外科
○永峯佑二
東京慈恵会医科大学付属病院整形外科
前田和洋
宇高潤
湯川充人
丸毛啓史
富士市立中央病院 三橋真

手根管内に発生した痛風結節によって手根管症候群と手指の屈曲拘縮が生じたまれな1例を経験した．症例は57歳の男性で，2年前から右手のしびれと示，中指の伸展制限が出現した．初診時所見では，右手関節掌側部に約2cm大の皮下腫瘤を触知し，同部に正中神経領域に放散するTinel徴候を認めた．また，示，中指は他動伸展不能な屈曲拘縮を認め，書字，箸の使用が困難であった．血液生化学所見では尿酸値は14.8mg/dlと著明な上昇を認めた．単純X線像では異常はなかったが，dual energy CT(DECT)で，手根管内，屈筋腱内に尿酸結晶の沈着を認めた．MRI所見なども含め，手根管内，さらに屈筋腱内に発生した痛風結節による手根管症候群，手指の運動障害と診断し，手術を行った．痛風結節は手根管内に充満し，また，屈筋腱は腱内に浸潤した結節により著明に腫大し可動性を失っていた．術後6か月の現在，知覚障害は残存するものの右示，中指の可動域制限はほぼ完全に改善している．また，DECTは結晶の局在を鋭敏に反映し，術前，術後の評価に極めて有用であった．

主題２　舟状骨偽関節，手根骨偽関節

I-7 舟状骨偽関節症例に対する鏡視下偽関節手術による挑戦と限界

昭和大学医学部整形外科学講座
○池田　純
久保和俊
稲垣克記
昭和大学横浜市北部病院整形外科
川崎恵吉
酒井　健
昭和大学江東豊洲病院　富田一誠

鏡視下舟状骨偽関節手術（以下AS）は坪川らが開発した最小侵襲手術であり，可動域が犠牲とならない優良な術式である．しかし，成績を担保する見地では厳密に適応を守ることが最重要となる．一方で術後の関節可動域や骨癒合率の見地ではASの成績は非常に優良で，当科では特に骨質が良好な若年者では偽関節の条件が多少悪くてもASでの加療を試みている．現時点では23手と比較的少数例ではあるが，全例で骨癒合が得られ，術後MWSの平均は95点と良好であった．受傷からの期間が長く，骨折部の硬化が生じている例，近位の壊死が疑われる例，cystが大きな例などでも偽関節部を確実に掻把し，十分に骨移植をすることで骨癒合を得ることができた．最小侵襲で可動域への影響も少ない本術式の利点は非常に大きく，今後も慎重に適応を広げたいと考えている．ただし，最近位部の骨折で鏡視での処置が困難な例や骨欠損が大きすぎる例ではASでの処置にも限界がある．また，ポータルの設置部位によって手術の難易度が格段に変化したり，コツとなるポイントがいくつか存在するため，一定のラーニングカーブは必要な術式である．

I-8 舟状骨偽関節の術後経過不良例に対し遠位骨片摘出術を行った１例

横浜市立みなと赤十字病院整形外科
○山本皓子
横浜市立みなと赤十字病院
手外科・上肢外傷整形外科　若林良明
能瀬宏行
東京医科歯科大学大学院医歯学総合研究科
整形外科学分野　藤田浩二
東京医科歯科大学大学院医歯学総合研究科
運動器機能形態学講座　二村昭元

【はじめに】難治性の舟状骨偽関節に対して遠位骨片摘出術を施行し，良好な経過を示した１例を経験したので報告する．

【症例】48歳女性．12歳時に右手関節の外傷歴があるが医療機関は受診しなかった．3年前に飲食店経営を始めてから右手関節痛を自覚し，前医を経て当科紹介初診となった．舟状骨腰部より遠位での偽関節を認め，遠位骨片内の骨嚢胞，橈骨舟状骨関節の変形性関節症変化を認めた．腸骨移植と偽関節手術，橈骨骨棘切除を施行したが，疼痛と可動域制限が残存し，移植骨と近位骨片は骨癒合したが遠位骨片の萎縮と，遠位でのスクリューのカットアウトを認めた．遠位骨片の骨質が不良で再接合は困難と判断し，術後8か月で抜釘，舟状骨遠位骨片摘出術を施行した．初回術後1年（骨片摘出後4か月）時，疼痛は軽減しHand20 4.5（初診時32.0），可動域も対健側比85％まで改善し，有害事象なく仕事に復帰している．

【考察】初回手術時に血管柄付き骨移植も検討したが，本例は遠位骨片の骨質が問題となっており同じ経過を辿った可能性が高い．血管柄付き骨移植が全盛の時代においても，術後経過不良例のsalvage手術として遠位骨片摘出術は有用な術式と考えられた．

I-9 高齢者舟状骨偽関節に対する血管柄付き骨移植術の治療成績

昭和大学横浜市北部病院整形外科
○川　崎　恵　吉
酒　井　　健
黒　田　拓　馬
昭和大学医学部整形外科学講座
池　田　　純
久　保　和　俊
筒　井　完　明
坂　本　和歌子
岡　田　拓　巳
稲　垣　克　記
昭和大学江東豊洲病院整形外科
富　田　一　誠

【はじめに】高齢者の舟状骨偽関節は，粗鬆骨，長期経過例での高度な骨硬化や変形などにより，治療に難渋する．今回高齢者の舟状骨偽関節に対する血管柄付き骨移植術（VBG）の治療成績を調査したので報告する．

【対象と方法】当科で 60 歳以上の舟状骨偽関節症例に対して VBG を行い，6 か月以上経過観察した 12 手を対象とした．手術時平均年齢が 67.1（60～77）歳，男：女比が 7：5 例，受傷から手術までの期間が 18.2 年（10 年以上が 5 手），術後経過観察期間は 25.3 か月であった．偽関節部位は，近位 1/3 が 2 手，中央 1/3 が 9 手，遠位 1/3 が 1 手で，前回骨移植術後の失敗例が 1 手であった．採骨部位は Zaidemberg 法が 9 手，Makino 法が 3 手で，移植骨片を背側に設置した症例は 5 手，掌側に設置した症例は 7 手で，内固定材料は，headless screw が 10 手，k-wire が 2 手であった．これらの症例に対して，画像所見と臨床成績を調査した．

【結果】骨癒合は 10 手（83.3％）で得られた．RL angle の平均は術前 14.3°，術後 8.6 であった．可動域は背屈が 65.8°，掌屈が 44.2° で，Mayo score は 84.6point であった．

【まとめ】高齢者の舟状骨偽関節は難治性であるが，有茎の血管柄付き骨移植術は有用と思われた．

I-10 Preiser 病に対する保存治療は効果があるか？

日本医科大学武蔵小杉病院整形外科
○友　利　裕　二
日本医科大学付属病院整形外科
南　野　光　彦
小　寺　訓　江
佐　竹　美　彦
園　木　謙太郎

【目的】舟状骨無腐性壊死（Preiser 病）に対する保存治療は効果があるかについて検討した．

【方法】当院で治療を行った Preiser 病 8 例を対象とした．性別は男性 1 例 1 手，女性 7 例 7 手で，初診時年齢は 50～71 歳（中央値 59 歳），症状初発から保存治療開始までの期間は 9-180 か月（中央値 8 か月）であった．初診時疼痛は常時疼痛を訴えたものが 7 手，動作時痛を訴えたものが 1 手であった．単純 X 線像を用いた Herbert 分類では Stage1 が 1 手，Stage 2 が 4 手，stage 3 が 3 手で，MRI 像では Kalainov 分類で type 1 が 4 手，type 2 が 4 手であった．また，Kienbock 病の合併を 2 手に認めた．保存治療は外固定と NSAIDs 内服を行った．

【結果】外固定期間は 2－24 か月（中央値 4.5 か月）であった．症状の改善はいずれの症例でも認められず，最終的に手術が必要であった．画像所見では Herbert 分類は Stage 2 が 2 手，stage 3 が 4 手，stage 4 が 4 手で，8 手中 3 手で Stage が進行し，単純 X 線側面像で DISI 変形を 5 手に認めた．

【結論】Preiser 病に対する保存治療は疼痛の改善に寄与せず，一部の症例で舟状骨の圧壊が進行したことから，Preiser 病は診断が付き次第，手術治療を行うことが望ましい．

I-11　若年者 SNAC wrist に対し鏡視下移植腱介在手術を行った一例

順天堂大学医学部整形外科
○後藤賢司
名倉奈々
杉山陽一
小畑宏介
金子彩夏
内藤聖人
金子和夫
順天堂大学東京江東高齢者医療センター
整形外科　岩瀬嘉志
厚生中央病院整形外科　佐々木伸

SNAC wrist stage III の治療法として four-corner fusion が一般的だが術後の可動域は健側と比較し約 50％になるとの報告がある．今回，我々は若年者の SNAC wrist stage III に遭遇し手関節可動域温存目的に鏡視下移植腱介在手術を行ったので報告する．

症例は 44 歳男性で 20 年前の右手舟状骨骨折が未治療であった．今回，軽微な外傷後から右手関節痛が生じ当院を受診した．初診時所見は手関節屈曲 60°，伸展 60°，Mayo wrist score 80/100，Visual Analogue Scale（VAS）5/10，握力は健側比 75％であった．単純 X 線，単純 CT では舟状骨偽関節，DISI 変形，手根中央関節の関節症性変化があり SNAC wrist stage III と診断した 1. 可動域を温存したいという患者の強い希望，2. 姑息的な手術となる可能性について説明し承諾が得られ手術を行った．手関節鏡で橈骨手根関節・手根中央関節の滑膜切除を行い，長掌筋腱を橈骨手根関節内に介在さ舟状骨偽関節部と橈骨茎状突起部との衝突を予防した．術後 3 か月で手関節屈曲 80°，伸展 75°，Mayo wrist score 80/100，VAS 2/10，握力は健側比 70％であった．

本術式は上記 1. に対して有用である可能性が示唆された．2. については今後の経過観察が必要である．

I-12　有頭骨偽関節に対して腸骨移植術を施行した 2 例

一般財団法人新潟手の外科研究所
○鈴木宣瑛
森谷浩治
高野岳人
筒井完明
坪川直人
成澤弘子
牧　裕
吉津孝衛

【目的】有頭骨偽関節に対して腸骨移植術を施行した 2 例を経験したので報告する．症例 1．20 歳男性，建設業．機械に右手を挟まれて有頭骨，有鉤骨折を受傷した．近医で保存的に治療されたが有頭骨が偽関節になったため，受傷 5 週後に当院を受診した．手関節背側に圧痛を認め，X 線写真と CT で有頭骨体部の骨折部は骨硬化像を呈していた．MRI で骨壊死の所見は認めなかった．受傷 7 週後に背側進入で偽関節部を展開すると，近位骨片の圧潰や関節症性変化はなく，線維性に癒合していた骨折部には不安定性を認めた．偽関節部を掻爬後に骨溝を作製し，腸骨から皮質海綿骨移植術を施行した．術後 12 週で骨癒合した．術後 1 年で疼痛なく，Q-DASH は 0 点だった．症例 2．15 歳女性，ホッケー部のキーパー．強い打球を左手で捕球して受傷した．受傷 4 週後に当院を受診し，CT で有頭骨骨折と骨硬化像を認めた．偽関節と診断し，受傷 8 週後に腸骨移植術を施行した．術後 9 か月で疼痛なく，X 線写真で骨吸収を認めていない．

【結論】有頭骨偽関節の 2 例に対し腸骨移植を行い，その成績は良好であった．近位骨片の骨壊死や関節症性変化を認めない場合には有用な術式と考える．

主題３　橈骨遠位端骨折

I-17　VA-LCP Volar Rim Distal Radius Plate を使用した橈骨遠位端骨折の治療

千葉市立青葉病院　○脇田浩正
山田俊之
佐久間昭利
六角智之

【はじめに】当院で橈骨遠位端骨折治療に際し，月状骨窩掌側縁骨片が小さい場合は DePuy Synthes 社製 VA-LCP Volar Rim Plate 2.4（以下 VRP）を使用している．長期の plate 留置で屈筋腱断裂が危惧されるため，VRP を使用した場合は，全例で早期の plate 抜去を行っている．今回，VRP を使用した症例に関して，抜去時の腱損傷所見と抜去後の矯正損失に着目し報告する．

【対象と方法】対象は 2014 年 8 月から 2018 年 3 月まで VRP を単独使用し橈骨遠位端骨折手術を行い，抜去術を行った 37 例．屈筋腱損傷の有無に関して，抜去までの日数，plate 設置位置，骨折型，手関節可動域，手指屈筋腱に関連する愁訴を検討した．また，術後整復位に関しても検討を行った．

【結果】抜去までの平均日数は 138.7 日（67-212 日）であった．

37 例中 5 例で抜去術中に屈筋腱の部分損傷を認めた．検討した項目で損傷の有無と関連性を認める項目はなかった．また，矯正損失は有意ではなかった．

【結論】VRP 使用時，屈筋腱損傷は一定頻度で起こる．損傷を示唆できる所見は明らかにはならなかった．早期の抜去であっても矯正損失をおこす症例は少ない．VRP は骨癒合が得られたのちに可及的早期に抜去すべきである．

I-18　掌尺側骨片を伴う掌側転位型橈骨遠位端骨折は骨片の大きさによらず遠位設置プレートを選択すべき

順天堂大学医学部整形外科　○小畑宏介
内藤聖人
金子彩夏
後藤賢司
杉山陽一
名倉奈々
金子和夫
山梨県立中央病院整形外科　小畑宏介
順天堂大学医学部附属順天堂
東京江東高齢者医療センター整形外科
岩瀬嘉志

【はじめに】近年，掌尺側骨片を伴う橈骨遠位端骨折（以下 DRF）について多く報告されているが，治療方針決定に際し骨片の大きさによってインプラントを選択する傾向にある．今回我々は掌尺側骨片を伴う掌側転位型 DRF に対し近位設置プレート固定後に再転位をきたした 4 例の経験をもとに治療戦略を検討したので報告する．

【対象】術後再転位を生じた掌尺側骨片の大きさは平均 14.7×18.2mm であった．また，再転位を生じた時期は術後 1-2 週であった．4 例中 2 例に遠位設置プレートによる再手術を行い，その他 2 例は経過観察を行った．代表症例，39 歳男性，16×23mm の掌尺側骨片を伴う掌側転位型 DRF に対し近位設置プレートで固定を行った．術後，骨片の再転位をきたしたが，軽度可動域制限のみであったため経過観察とし，術後 6 か月で骨癒合が得られた．

【考察】掌尺側骨片を伴う DRF に対して骨片が大きいことを理由に近位設置プレートが選択されることがある．掌尺側骨片を伴う掌側転位型 DRF は術後再転位リスクが高いため，掌尺側骨片に対する十分なバットレス効果を得るため，骨片の大きさによらず遠位設置プレートを選択すべきである．

I-19　橈骨遠位端骨折に対する前腕回旋中間位垂直牽引下，経骨髄内整復法による掌側ロッキングプレート固定術

西能病院整形外科　○堂後隆彦

【目的】通常，橈骨遠位端骨折に対する掌側ロッキングプレート固定術の手術肢位は，前腕遠位掌側

面を上に向けるため前腕最大回外位となる．このため，骨折部に強い捻れが生じた状態でプレート固定される事となる．また，鏡視下整復を併用した報告は多いが，実際の骨片整復手技が十分示されているとは言いがたい．そこで，我々は前腕回旋中間位垂直牽引下，経骨髄内整復法による手術を試みた．

【対象と方法】2017 年 6 月～2018 年 8 月に本法を行った 14（男 3，女 11）例 14（右 4，左 10）手を対象とした．手術時年齢は平均 67 歳，術後経過観察期間は平均 7 か月であった．垂直牽引台に患肢を前腕回旋中間位に固定し，掌側から Henry のアプローチで侵入した．骨折部より近位で橈骨掌側面を開窓し，同部より bone impactor を挿入し骨片を整復した．症例に応じてこの操作を背側からの鏡視を併用して行った．生じた骨欠損部に開窓部から β-TCP を充填し，掌側からプレート固定した．

【結果】全例において合併症はなく，良好に整復固定できた．

【結論】本法の利点は，同じ中間位牽引下で整復・鏡視・内固定を行える点，衝突により生じた脆弱性骨折に対する整復法として合理的である点と考えた．

I-20　背屈転位型橈骨遠位端骨折の重症度と骨密度および骨質マーカーの関係

魚沼基幹病院整形外科　○植　木　将　人
白　旗　正　幸
新潟大学整形外科　依　田　拓　也

【目的】Dual energy X-ray absorptiometry（DXA）による骨密度と骨質マーカーであるペントシジンを測定し，背側型橈骨遠位端骨折の受傷時の重症度との関係を調査した．

【方法】立った高さから転倒し，背側転位型橈骨遠位端骨折を受傷した 50 歳以上の女性 45 例を対象とした．調査項目は，年齢，Body mass index（BMI），骨密度（BMD），血中ペントシジン，受傷時の骨折の転位である．骨密度は腰椎（L1-4 または 2-4），橈骨（超遠位，遠位 1/3），大腿骨頚部で DXA を用いて測定した．受傷時の単純 X 線またはコンピューター断層撮影（CT）を用いて背側傾斜（VT）20° 以上と未満群，関節内骨折群と関節外骨折群に分類し，それぞれ 2 群間で比較した．

【成績】VT20° 以上群は有意に BMI が小さく，BMD（橈骨超遠位，遠位 1/3，股関節）が低かった．関節内骨折群は BMI が有意に小さかった．しかし，BMI は小さくても平均 25.0 と 24.8 であり標準体重の範囲内であった．ペントシジンは両群間に差異は認めなかった．

【結論】背屈転位の大きさには骨密度が関与していた．骨強度は骨質と骨密度で決まる．橈骨遠位端骨折の転位には骨密度が関与している可能性が示唆された．

I-21　術中掌側不安定性をみとめた橈骨遠位端関節内骨折に対する spring wire fixation の応用

東住吉森本病院整形外科　○富　本　彩　夏
池　田　幹　則
寺　浦　英　俊

volar lunate facet 骨片を有する橈骨遠位端骨折に対して，掌側プレートに K-wire を敷きこむ spring wire fixation が報告されている．今回我々は，橈骨遠位端骨折において遠位骨片の掌背側方向のサイズが十分大きいものの，掌側の縦径が volar lunate facet 骨片同様小さく，術中整復後に掌側不安定性を認めた症例に対して，掌側ロッキングプレートに spring wire fixation を併施したので，その治療成績を報告する．症例は 3 例で，全例で術後転位や合併症を引き起こすことなく，良好な成績が得られた．通常の掌側ロッキングプレートのスクリューによる subchondral support により遠位骨片の背側安定性と荷重抵抗が，spring wire fixation により掌側安定性が得られたと考えた．spring wire fixation は，watershed line を超える掌側プレートと比較して，屈筋腱断裂のリスクが低く，また遠位骨片の骨折型に応じて K-wire の挿入位置を調整することが可能で，挿入数の増減も容易であることから有用な方法と考える．

I-22　創外固定と Locking Plate を併用した Marginal Fragment を伴う橈骨遠位端粉砕骨折の治療成績

千葉労災病院　○野　本　　尭
阿　部　圭　宏
渡　辺　　丈

【諸言】Volar Rim Fragment に代表される Margin-

al Fragment を含む場合，術中の整復位保持が困難であることが多く，Locking Plate だけでは，術後矯正損失のため橈骨手根関節の亜脱臼を来す例がある．

【対象と方法】Marginal Fragment を伴う橈骨遠位端粉砕骨折に対して，整復と初期固定に創外固定を併用して Locking Plate で固定した 6 例 7 関節について検討した．手術方法は，Bridge 型創外固定器を用いて手関節 Alignment の保持を行い，掌側骨片の場合は掌側進入，背側骨片の場合は背側進入で Locking Plate で関節面の固定を行った．術後 2～6 週（平均 21 週）で創外固定を除去し，関節可動域訓練を開始した．検討項目は術直後と最終経過観察時の Xp 評価（UV，VT，RI），最終経過観察時可動域（掌背屈，回内外），握力，Mayo Wrist Score，Quick DASH Score を検討した．

【結果】術後の矯正損失，亜脱臼はなく，術後他覚，自覚評価共に良好で比較良好な短期成績を得られた．

【結語】Marginal Fragment を伴い，手関節不安定性を呈する症例に対し，創外固定を併用することで関節の求心位を保つことができ，創外固定と Locking Plate の併用は有用な手術法であると考えられた．

主題 4　神経絞扼性疾患

I-23　屈筋腱滑走障害からみた手根管症候群

仙塩利府病院整形外科　○宮　坂　芳　典
長谷川　和　重

屈筋腱滑走障害が単一指に発現する場合は単発性ばね指としてとして広く知られている．これに対して単独指でなく多発性に発現する場合の屈筋腱障害については十分認識されていない．本病態が臨床症例の観察から 3 つに分類される事を提唱したい．1, 手根管狭窄に由来するもの，2, 屈筋腱滑車（A1，A2 pulleys など）狭窄に由来するもの，3, 1, と 2, との合併に由来するもの，の 3 つであるが，それぞれの病態について臨床症例を提示していく．それらの臨床症状としては手のこわばり感，手指の運動時痛，手指の屈曲障害（当初は自動 ROM 制限で進行すると他動 ROM 制限）である．本病態が単独で発現する場合もあるが，しばしば手根管症候群（CTS）と同時に発現する．CTS では 1, が問題となるが，ばね指合併例では 2, 3, も念頭に置く．現在の教科書で「手根管という元来狭い管での正中神経障害で正中神経領域のしびれと知覚障害を伴い，進行すると母指球筋委縮をきたす」という CTS の定義には屈筋腱障害は含まれておらず，しばしば本病態が見逃されるのが現状である．手根管症候群の定義にとらわれることなく，本病態を理解することが手根管症候群・ばね指関連疾患の診断治療に際して有用である．

I-24　手根管外鏡視で行う小皮切 Camitz 法－小侵襲母指対立再建術－

岩手医科大学整形外科　○佐　藤　光太朗
村　上　賢　也
三　又　義　訓

我々は手掌腱膜と屈筋支帯の間に作成した皮下トンネルにスコープを挿入して屈筋支帯を切離する手根管外鏡視手根管開放術（SRECTR）を 1portal 法で行っている．利点は手根管内にカメラを挿入しないため神経に愛護的である．下向きに屈筋支帯を見るため直視下法と同様な視野で安心である．支帯切り残し，神経損傷，腱損傷といった合併症が皆無である．今回，SRECTR に加えて小皮切 Camitz 法による対立再建術を行った．年齢は 59 歳，61 歳，63

歳の全例女性．母指球筋萎縮によるつまみ動作障害を訴えていた．手術はZimmer社のCTSリリーフキットを用いた．手首皮線上に約2cmの横切開を加え，手掌腱膜と屈筋支帯の間を剥離し皮下トンネルを作成する．その後カニューラを挿入し鏡視下に屈筋支帯をハサミとナイフで切離する．切離完了後，直視下に長掌筋（PL）の撓側縁と尺側縁を剥離した後，深部は鏡視下に剥離する．手掌中央部に小皮切を加えPLの遠位を切離する．母指MP関節部に小皮切を加えPLを誘導し縫着する．術後は3週間のギプス固定を行い，全例で対立運動が可能となった．Camitz原法は犠牲となる組織が少ないものの皮切が大きい欠点がある．本法は侵襲が少なく有用と考えられた．

I-25　骨間腔を通した固有示指伸筋腱を用いた母指対立再建術

新潟県立中央病院整形外科　○小　泉　雅　裕
柳　橋　和　仁
新潟大学医学部整形外科　倉　石　達　也

骨間腔を通した固有示指伸筋腱を用いた母指対立再建は1979年Zancolliの Structure and Dynamic Bases of Hand Surgeryで紹介され2017年森田らにより追試され良好な成績が報告されている．当院で2016年より同法を施行した7例7手について報告する．同法は皮下を通すBurkhalter法に比べ約1cmほど滑走距離が短くなり，移行腱採取時に腱帽を含める必要がなく示指の伸展障害発生の恐れがない．我々は森田らの報告よりもより近位の方形回内筋の近位縁付近に孔を作製し骨間腔を通す変法を行っている．固有示指伸筋は尺骨骨幹部と骨間膜に広い起始部をもつがその起始部を一部剥離し孔をより近位に作るため骨間腔に確実に移行腱の筋腹を入れこむことができ癒着が少ない．また移行腱の走行をより直線的にすることができる．そして起始部をより剥離することは腱滑動距離を増やすことにつながり術後の母指伸展（掌側内転）障害をきたしにくいと考える．

I-26　手根管症候群手術症例127 手の電気生理学的検査

医療法人社団湧水方円会稲田病院整形外科
○萩　原　祐　介
稲　田　有　史
京都大学ウイルス・再生医科学研究所
稲　田　有　史
奈良県立医科大学附属病院整形外科
萩　原　祐　介
稲　田　有　史

【目的】手根管症候群（CTS）の電気生理診断のガイドラインはAAOS，AAEMや神経治療学会などから出されているが，本邦では広まってはいない．当施設では急性外傷などを除く上肢末梢神経疾患手術例に原則としてNCSを行っているので報告する．

【方法】対象は2017年に手術を行ったCTS137例中，術前にNCSを行った127例．平均62.6歳（SD 13.0），男38・女89．同時施行した手術は肘部管症候群（CuTS），腱鞘炎，CM関節症などであった．評価項目は，手関節部での正中神経1）DML，2）DSL，3）SNAP，また正中（M）・尺骨（U）神経間を比較する4）2L-INT法，5）環指比較法とした．

【成績】術後は全例で術前異常知覚の軽減・消失が得られた．1）は平均4.2（SD1.6）ms，4.2ms以上の遅延は40例，2）平均3.1ms（SD0.8），3.5ms以上の遅延は28例，3）平均45.3m/s（SD8.9），45 m/s以下は40例となった．U優位となった例は4）96例（同値2例，M優位21例，未施行8例），5）111例（M優位16例）だった．5）でM優位となった16例中6例では4）でU優位となり，4, 5）ともにU優位とはならなかった10例中6例では重度のCuTSが見られた．

【結論】正中・尺骨神経を比較する方法は軽症も含めたCTS評価に有用であった．

I-27　当科での尺骨神経管症候群3例の治療経験 ー電気生理学的検査の有用性ー

松村総合病院整形外科　○田　山　信　敬
川　崎　有　希

当科での尺骨神経管症候群（UTS）3例について報告する．症例は全例男性で，39から61歳．右2手左1手．主訴は全例で箸の使用困難だった．症状発現時期は2週間から4か月だった．全例にTinel

徴候を認めなかった．MMTは短母指外転筋（ADM）4は2手で，5は1手，第一背側骨間筋（1stDIO）3は2手，4は1手．知覚障害は1手にあった．

NCVは，全例でADM導出MCVと小指からの逆行性SCVは左右差なく遅延も無かった．しかし1st DIO導出MCVの遠位潜時（DL）遅延は1例に，全例にCMAPの振幅は著明に低下していた．1例に1stDIOのEMGを施行し，脱神経電位と多相性MUPを認めた．手関節刺激での針電極導出では，2つのCMAPを認め，DLはそれぞれ8.1と33.9msecだった．

全例MRIにてガングリオンを認めた．1例は再度のMRIで縮小しており，保存治療を行った．2例は手術し，1例はガングリオンを確認し，もう1例はガングリオンを確認できなかった．全例，経過は良好で症状は軽快した．UTSでの電気生理学的検査の有用性について考察する．

主題5　母指CM関節

II-1　母指CM関節症に対してファイバーワイヤーを用いたThompson変法の試み

日本医科大学整形外科　○南　野　光　彦
小　寺　訓　江
友　利　裕　二
高　井　信　朗

【目的】近年母指CM関節症に対して，術後早期から強固なCM関節の安定にMini TightRopeを用いた報告が散見されているが，中手骨間靭帯のみの再建のため母指可動域の問題や固定の強度調節の問題がある．今回従来のThompson法のAPL移行腱にファイバーワイヤー（FW）を通した変法を試みたので報告する．

【症例】70歳，女性．約3年前から右母指CM関節痛が出現した．単純X線像，CT画像で，母指CM関節症Eaton分類stage III，母指zig-zag変形を認めた．APL移行腱に2号FW1本を通したThompson変法を行った．術後鎮痛のために1週間外固定後可動域訓練を行った．結果QuickDASH，VAS，ピンチ力は術後改善し高い満足度が得られた．母指橈側・掌側外転角は大きく改善したことで母指zig-zag変形も改善した．母指列短縮も従来法と比して軽度であった．

【考察・結論】Thompson法は関節安定化に重要なDRL，dAOL，IMLの3靱帯を再建するとされている．FWを用いた変法は，従来法の母指橈・掌側外転を改善する利点に加え，早期からCM関節の安定性を獲得できる有用な術式と考える．

II-2　母指CM関節変形症に対する創外固定器装着下脂肪注入法の試み

新潟中央病院整形外科手の外科班
○柴　田　　実
畠　野　義　郎
新潟中央病院形成外科　吉　川　哲　哉

母指CM関節変形症は比較的高齢者の女性に多く，投薬や装具療法が奏効しない場合は手術療法が検討され，変形症のステージにより適応される手術療法が違う．演者は進行した変形症には関節固定術を行う．特に，CM関節が亜脱臼状態となり，中手骨が内転拘縮を来たしMP関節が過伸展となって

いる状態では固定術の絶対適応と考える．

FCR, APL 腱を用いた掌側靱帯再建を主体とする関節形成術は CM 関節レベルの可動性をある程度保持できるが，大菱形骨切除を行うため術後母指に力が入りにくく，長期経過でジグザク変形を来たし矯正困難となる場合が時にあるが有効な治療法はない．

しかし，早期ステージ症例には何れの方法も適切でないので信頼できる新たな治療法の開発が望まれる．私達は Roger Khouri の勧める創外固定器による CM 関節拡大下に腹部より採取した自家脂肪細胞を 2cc 程注入する方法を慎重に 2 例に行ったのでその早期結果を検討し報告する．ステージ II から III の 71 歳および 60 歳の女性で本年 5 月，6 月に手関節ブロック下にメイラ創外固定器装着後，関節内脂肪注入を施行した．5-6 か月の比較的良好な近隔成績で追加症例を予定している．

II-3　母指 CM 関節症に対する耳介軟骨移植と suture-buttonsuspension を組み合わせた治療

東京手の外科・スポーツ医学研究所
高月整形外科病院　○宇佐美　聡
河　原　三四郎
稲　見　浩　平

2015 年より母指 CM 関節症に対し大菱形骨関節面を切除後に耳介軟骨を挿入する resurfacing arthroplasty を施行し，過去に報告した．その後問題点として靱帯再建を施行していないため長期経過で CM 関節の脱臼が進み，疼痛を示す症例も散見されるようになった．この問題に対する改善策として，耳介軟骨移植に加えて Mini TightRope による suspension plasty を併用することにした（みみタイトロープ法）．TightRope を中手骨橈背側である APL 付着部付近より挿入することで中手骨の橈背側方向への脱臼を予防し，さらに suspension 効果を追加することができる．新しい術式は suspension による効果と CM 関節面の軟骨挿入によるクッション効果の 2 つのアプローチで除痛を図る．また suspension plasty は術後の中手骨の沈み込みが指摘されるが，軟骨のクッションにより沈み込んだ場合も直接的な中手骨と大菱形骨の impingement を予防することができる．また本術式では大菱形骨の大部分を残すため解剖学的構造を保つことができる．経年劣化でゆるんだ靭帯と傷んだ大菱形骨軟骨を低侵襲で修復する方法としてこれまでに 18 例に施行し，握力，除痛 VAS，qDASH を有意に改善させたので報告する．

II-4　不安定性による疼痛を主訴とする母指 CM 関節症に対する新しい靱帯再建術

湧水方円会稲田病院整形外科
○萩　原　祐　介
稲　田　有　史
京都大学ウイルス・再生医科学研究所
稲　田　有　史
奈良県立医科大学整形外科
萩　原　祐　介
稲　田　有　史

【目的】母指 CMOA 治療では，不安定性による疼痛を主訴とする stage II～前期 III に対する選択肢は少ない．我々は，回旋不安定性の制動を含む橈背側靭帯再建を目的とした，大菱形骨（TR）を温存する靭帯再建術（I 法）を考案したので，その短期成績を報告する．

【方法】対象は I 法を施行した 10 例．平均 68 歳，男 5・女 5，stage II5・III5．全例で GrindTest（GT）が陽性．手術は橈背側の皮切で，橈骨神経の腱・関節枝を焼灼切離，背側第 1 区画を開放した．APL 間より関節を展開し，骨棘・損傷軟骨部を切除した．半裁 APL を TR 側面・背面の骨孔を通し，靭帯を再建した．2・6 か月で Xp，握力，ピンチ力，DASH を評価した．

【成績】全例で GT 陰性化，疼痛の軽減・消失が確認された．OA 進行した例はなく，握力は術前平均 16.4kgf，ピンチ力 3.9 であったものが，それぞれ 2 か月で 16.2，3.9，6 か月で 20.0，6.2 と早期改善が見られた．

【結論】本法のメリットは，1）TR 温存のため力が落ちにくい，2）軟骨の程度を確認でき，同一皮切で Thompson 法に変更も可，3）3 次元的な靭帯再建で，回旋不安定性の制動が可能なことである．関節引き上げ効果を持たないが，安定性が得られることで適合性は良好となった．

II-5　手外科領域におけるエクオールの有用性

新潟市民病院　○川　瀬　大　央

【はじめに】エクオールはエストロゲン受容体β（ERβ）と結合することでエストロゲン類似作用を呈す．ERβは関節包，腱鞘などに多く含まれ，近年エクオールが更年期以降の女性の手の様々な症状を改善すると報告されている．今回当科でエクオールを導入した症例について検討した．

【対象と方法】

2018年4月から8月までに当科でエクオールを推奨し導入した女性9例を対象とした．平均年齢は57.2歳（46～71歳）であった．疼痛原因としては，原因不明が4例，母指CM関節症が3例，ヘバーデン結節が2例，屈筋腱腱鞘炎が2例，爪変形が1例（重複含む）であった．これらの対象に対してエクオール内服後の症状の改善の有無，改善期間について調査した．

【結果】9例中7例（77.7%）で症状の改善を認め，2例（22.2%）で症状が完全に消失した．内服から症状改善までの期間は平均6.5週（4～9週）であった．

【考察】エクオール内服により高率で自覚症状が改善し，その中に原因不明の疼痛も多数含まれていることから，更年期以降の女性の手の疼痛に対してエクオール内服は有用である可能性が示唆された．また，内服から改善までは最低でも2か月程度は内服継続する必要があると推察された．

II-6　STT関節症に対する血管柄付き骨移植を用いた関節固定術の経験

新潟大学医歯学総合病院整形外科
○依　田　拓　也
魚沼基幹病院　植　木　将　人

【目的】舟状大菱形小菱形骨間関節症（STT関節症）はSTT関節に生じる変形性関節症である．保存治療で改善が見られない場合，手術治療の適応となる．我々は第2中手骨基部からの血管柄付き骨移植を用いた関節固定術を2例に施行したので報告する．

【症例1】57歳男性．半年前より右手関節の痛みが出現した．初診時X線でSTT関節の変形性関節症を認め，保存治療を開始したが効果がなかった．そこで第2中手骨基部からの血管柄付き骨移植を用いて関節固定術を施行し，術後3か月で骨癒合した．

【症例2】65歳女性．3か月前から左手関節痛が出現した．初診時X線でSTT関節症を認め，保存治療を施行したが効果がなかった．第2中手骨基部からの血管柄付き骨移植を用いて関節固定術を施行したが，骨癒合が得られなかった．そこで大菱形骨切除と関節形成術を施行したところ，除痛が得られた．

【考察】STT関節症に対する関節固定術の合併症の1つに偽関節がある．血管柄付き骨移植は骨癒合に有利に働くと考えるが，第2中手骨基部からは十分な海綿骨を採取できないため適応は慎重にすべきと考える．

主題 6　指関節

II-7　SCARF 分類による各脱臼型の発生率：手指 PIP 関節脱臼初期治療のための新分類

成田赤十字病院整形外科　○板　寺　英　一
岡　本　聖　司

【目的】手指 PIP 関節脱臼は頻度の高い外傷であり，多くは徒手整復と外固定のみで治療可能であるが，実際にはその病態は多様で，時に治療に難渋する．我々は PIP 関節脱臼の初期治療に用いるための新分類（SCARF 分類）を試みた．

【方法】当院救急および整形外科外来で初期治療を行った 67 例 68 指の初診時 X 線像を用いて連続した 5 文字で分類した．「S」矢状面の転位方向は背側（D），掌側（V），中間位（N）；「C」冠状面の転位方向は尺側（U），橈側（R），中間位（N）；「A」軸圧の方向は圧迫（C），牽引（T），なし（N）；「R」回旋方向は回外（S），回内（P），中間位（N）；「F」骨折の有無はなし（-），あり（+）で表現した．

【結果】全脱臼が分類可能であり，骨折の有無を考慮しなければ 14 種類であった．最多は DUNN－（29%）であった．冠状面では環・小指に尺側転位が，骨折の有無では環指に骨折が有意に多かった．験者間分析では SCARF 分類における各要素の平均 κ 係数はそれぞれ 0.63，0.75，0.68，0.33，0.84 であり，験者内分析ではそれぞれ 0.73，0.79，0.71，0.41，0.81 であった．

【結論】本分類は PIP 関節脱臼の初期治療に有用である．

II-8　陳旧性腱性槌指に対する新しい手術方法

慶應義塾大学整形外科　○鈴　木　　拓
岩　本　卓　士
名　倉　重　樹
加　藤　知　行
鳥　居　暁　子
佐　藤　和　毅
国立成育医療研究センター整形外科
稲　葉　尚　人

【背景】陳旧性腱性槌指に対して，これまでに多くの手術方法が報告されているが，その成績は必ずしも良好ではない．われわれは陳旧性腱性槌指に対して新しい術式を施行したので，その成績を報告する．

【対象と方法】陳旧性腱性槌指に対して本法を施行した 6 例を対象とした．症例は男性 4 例，女性 2 例，年齢は平均 49（32～62）歳，受傷から手術までの期間は平均 7（3～18）か月，術後平均経過観察期間は 16（12～30）か月であった．全例，術前に伸展装具の保存加療が行われていた．手術は採取した長掌筋腱を末節骨に縫着した後に，長掌筋腱を二つ折りにし，横支靱帯の下を通して基節部レベルにて両側の側索に縫合した．K-wire にて DIP 関節の仮固定を 4 週行った後に DIP 関節の可動域訓練を開始した．その後は日中および夜間に，伸展装具を併用した．

【結果】DIP 関節の平均自動運動可動域は術前が伸展 -53（-50～-60）°，屈曲 68（45～80）°であったが，最終観察時においては伸展 -6（-10～0）°，屈曲 68（45～80）°と改善した．蟹江の評価基準では優 3 例，良 3 例であった．

【考察】本法は解剖学的に側索および終末腱を再建し，力源を近位の側索に求める術式であり，比較的良好な成績が得られた．

II-9　第 4，5CM 関節脱臼に対し鋼線締結型創外固定（Ichi-Fixator）を用いた 1 例

順天堂大学浦安病院手外科センター
○市　原　理　司
鈴　木　雅　生
原　　章
順天堂大学浦安病院整形外科
塩　田　浩　平
順天堂大学練馬病院整形外科
井下田　有　芳
江東病院整形外科　石　井　紗矢佳
順天堂大学整形外科学　山　本　康　弘

母指を除く CM 関節は，掌背側・中手骨間の靱帯組織により強固に固定され脱臼は比較的稀である．CM 関節脱臼の治療には徒手整復後にギプスやピンニングが用いられる．今回，鋼線締結型創外固定（Ichi-Fixator）を用い良好な結果を得たので報告する．患者は 27 歳，男性．サッカー中に転倒し右手をつき受傷し，同日受診．右 4，5CM 関節部に変形，腫脹を認めた．単純 X 線側面像では第 4 中手骨基部が背側転位し，3D-CT では第 5 中手骨基

部も背側転位しており，右4，5CM関節の背側脱臼と診断し，同日腋窩神経ブロック下に手術施行．透視下で容易に徒手整復できたが，不安定性が残存したためIchi-Fixatorで経皮的に固定した．術直後より手の通常使用を許可し，抜釘は術後4週で行った．術後9か月，疼痛や手指，・手関節の可動域制限なく握力も健側46kgに対して50kgと良好である．

第4，5CM関節脱臼は掌背側手根中手靱帯だけでなく，中手骨間靱帯も断裂しなければ起こらない．浅い鞍関節を呈し，尺側手根伸筋腱の牽引力が強く作用する第4，5CM関節脱臼では，安定化のための整復位保持が必要であり，Ichi-Fixatorによる解剖学的整復位保持が有効であったと考える．

II-10 スワンネック変形に対する新しい手術法 ー横支靱帯を用いた側索掌側移動術ー

慶應義塾大学整形外科 ○佐藤雅洋
鈴木拓
岩本卓士
鳥居暁子
名倉重樹
加藤知行
佐藤和毅

【はじめに】スワンネック変形に対して，これまでに多くの術式が報告されている．われわれは新しい術式を施行したので，その成績を報告する．

【症例1】61歳女性．掌側板損傷によるPIP関節の過伸展が原因の弾発を伴う小指スワンネック変形を認めた．装具による保存加療に抵抗性で，手術を施行した．両側の横支靱帯を掌側を基部として飜転し，背側に転位した側索を掌側に引き下げた後に横支靱帯を縫合した．術中，自動運動にて弾発とスワンネック変形が消失したことを確認して手術を終了した．術後12か月の観察時において再発や可動域制限は認めていない．

【症例2】52歳男性．外傷性の環指スワンネック変形に対して尺側の側索を切離し，掌側へ移動するLittler法が行われていた．症状が改善せず，橈側の側索に対して本法を施行した．スワンネック変形は改善し，術後20か月の観察時において再発や可動域制限も認めていない．

【考察】本法は，側索や浅指屈筋の切離，掌側板の縫合といった従来のスワンネック変形に対する手術と比較しても簡易で低侵襲である．また局所麻酔下に行うことが可能で，術中に自動運動による腱のバランスも確認できるため，有用な方法であると考えられた．

II-11 Ilizarov Mini Fixatorを応用したMulti-Directional External Fixation法の試み

西大宮病院整形外科 ○中井生男

【目的】手関節周辺骨折に対してIlizarov Mini Fixatorユニットを用いて，創外固定ピンの刺入方向や連結位置に関して自由度の高い創外固定法を考案したので報告する．

【方法】対象は橈骨遠位端骨折2，第5中手骨基部骨折，第5中手骨頸部骨折，母指末節骨骨折各1の計5例，骨折型はいずれも非開放性粉砕骨折で，年齢は平均42.8歳，男2，女3例であった．手術は，骨折部を徒手整復後，1.2，1.5，1.8mmの創外固定用ピンを用いて骨片間をin-situに固定した．創外固定ピンの刺入方向や位置については，神経，血管，腱などの重要組織を損傷しないという以外は制限しなかった．これらのピンを皮膚に干渉することなく，かつ皮膚から離れすぎない位置に互いに近づくように折り曲げ，Ilizarov Mini Fixator M3ユニットで連結して固定した．骨癒合の有無と合併症について調査した．

【成績】全例で骨癒合を確認した．重度の可動域制限，感染，CRPS，変形治癒等の合併症は認めなかった．

【結論】手関節周囲骨折に対する手術法の一つとして，Multi- Directional External Fixation法は，早期可動域訓練が可能で合併症は少なく，良好な結果が得られる手術法と考えられる．

II-12 小指PIP関節内陥没骨折変形治癒に対して膝関節自家骨軟骨柱移植を行った1例

日本医科大学整形外科 ○佐竹美彦
友利裕二
南野光彦
高井信朗

【はじめに】PIP関節内陥没骨折変形治癒に対して膝関節自家骨軟骨柱移植術を行い，短期ではある

が良好な成績を得たので報告する．

【症例】50歳男性．右小指を突いて受傷し，腫脹，関節可動域が改善しないため，受傷2か月後に当院初診した．PIP関節の自動関節可動域は伸展-4°屈曲34°，単純X線像で中節骨PIP関節面中央の陥没骨折を伴う変形治癒と背側亜脱臼を認めた．受傷2.5か月後に手術を行った．ショットガンアプローチで展開し，中節骨関節面中央に70％の関節面の陥凹を認めた．右大腿骨滑車部からArthrex社OATSを用いてϕ6mmの円筒状の骨軟骨柱を採取し関節面へ移植した．動的創外固定器DDA2を装着し，手術翌日から制限なく自動可動域訓練を行った．術後5週で創外固定を除去し，12週で骨癒合を得た．術後6か月の現在，移植骨は吸収せず，PIP関節の自動関節可動域は伸展-6°屈曲74°であり，若干の尺側偏位を認めるが関節不安定性や疼痛はなく事務職に復帰している．

【考察】手指関節面再建において若年者であれば肋骨肋軟骨移植が選択肢とされるが骨化や手技の煩雑さから全例への適応は困難である．本術式は関節内陥没骨折に対して容易に再建できる有用な方法と考える．

主題7　治療の新しい試み，その他

II-16 鏡視下Adams-Berger変法によるTFCC再建の試み

ごとう整形外科手外科クリニック
○後藤　均
園淵和明
東北大学病院整形外科　八田　卓

【目的】DRUJ不安定性を伴う陳旧性TFCC損傷に対し，鏡視下Adams-Berger変法を行った．

【方法】対象は術後経過観察が6か月以上の8例である．男4，女4例．右4，左4例．29-59歳平均41歳．受傷機転：転倒1，スポーツ4，原因不明3．

手術方法：DRUJのやや橈側の前腕掌側と背側においた約2cmの縦切開から橈骨に骨孔を作成する．尺骨側面の1.5cm縦切開から尺骨小窩へ骨孔を作成する．この骨孔からガイドワイアを関節内に導き，PL腱と人工靭帯を尺骨側面に引き出す．尺骨骨孔へスクリュー固定を行う．

後療法：シュガートングシーネ2週ののち，TFCCサポーターに変更して可動域訓練を開始した．

【結果】術後回外制限が見られたが改善傾向であった．DRUJは安定し握力も改善した．QuickDASH術前34.7が術後4.5に軽減した．

【考察】Adams-Berger法は高侵襲といわれているが，鏡視下で行うことでより低侵襲になる．また人工靭帯を追加使用することで，より確実な固定性が得られ，早期リハビリ開始が可能．術後経過平均7か月であり，今後さらに経過観察が必要である．

II-17 手外科領域における鏡視下ガングリオン切除術

太田総合病院手外科センター　○根本高幸
金　潤壽
岩崎幸治
牧田総合病院整形外科　平出　周

【目的】手外科領域における鏡視下ガングリオン切除術は，1995年Ostermanが手関節背側ガングリオンに対して最初に報告し，2000年Feldmanは肘前方ガングリオンに対する鏡視下手術を紹介した．今回我々は本法の治療成績について報告する．

【方法】対象はMRIでガングリオンと診断された手関節背側ガングリオン20例と肘前方ガングリオ

ン5例である．手術は手・肘いずれも関節鏡で関節内に嚢腫を認めれば嚢腫をシェーバーで切除し，嚢腫を認めなければ手では舟状月状骨間靭帯付着部，肘では輪状靭帯付着部の関節包をガングリオンの内容物が流出するまで切除した．

【結果】疼痛は術前に手で16例，肘で2例に認め，術後に疼痛は全例軽快した．また，肘で術前に後骨間神経麻痺を3例に認め，2例が完全に回復した．鏡視で関節内に嚢腫を確認出来た症例は手で5例，肘で1例であった．術後の再発は手で1例（5%），肘でMRI上再発はなかった．合併症は手で伸筋腱損傷を1例，肘ではなかった．

【考察】手背や肘屈側の手術創は醜状瘢痕を生じやすく，鏡視下ガングリオン切除術は直視下法に比べ整容的に優れており，直視下法の再発率（10～30%）と比較しても良好な治療成績が得られていた．

II-18 有茎方形回内筋弁による尺骨頭切除後断端形成法

桑野協立病院整形外科　○坂　本　和　陽

【はじめに】Darrach法やKapandji法後の尺骨断端部痛は，不安定性より断端刺激あるいは橈尺骨間収斂が原因と考えている．今回その両方を解決する目的で方形回内筋橈骨停止部により尺骨断端を被覆する方法を考案した．

【対象と方法】症例は10例（男5，女5），平均年齢は72歳（34～89），リウマチ性遠位橈尺関節炎3例，遠位橈尺関節変形性関節症6例，尺骨突き上げ症候群1例であった．Darrach法はリウマチの1例のみでその他はKapandji法を行い，7例は伸筋腱断裂に対する腱移行術を追加した．尺骨断端に対する手術は前腕掌側縦切開で方形回内筋橈骨停止部を完全に遊離し背側切開で展開している尺骨断端へ引き出して被覆した．術後は3週間のシーネ固定を行った．

【結果】術後経過期間は平均26か月（3か月～7年9か月）であった．全例において尺骨断端部痛や橈尺骨間収斂による疼痛はなく，また尺骨断端の不安定感はなかった．Lees and SchekerのストレスX線では橈尺骨間が接近するが疼痛はなかった．Darrach法を行った1例で橈骨の切削像を認めたが疼痛はなかった．

【結論】方形回内筋停止部により尺骨断端を被覆する方法は，尺骨断端処理法の選択枝の1つとして有用であった．

II-19 術後後療法時に持続低濃度腕神経叢ブロックを用いて治療した手指化膿性腱鞘炎の2例

埼玉医科大学整形外科　○大　村　泰　人
河　野　慎次郎
中　山　太　郎

Loudon病期分類で3期以上の手指化膿性腱鞘炎は一般的に治療成績不良であり，最終的に感染が沈静化されても十分な手指の可動域が得られない場合も多い．今回Loudon病期分類で3期の手指化膿性腱鞘炎に対し，腕神経叢内に持続的に低濃度麻酔薬を投与する持続低濃度腕神経叢ブロック法(CLCBB)を用いて後療法を行った結果，良好な成績が得られた2例を経験したので報告する．1例目は71歳の男性の左環指化膿性腱鞘炎．術中所見でLoudon分類3期と診断した．術後4日目よりCLCBB使用下に手指の可動域訓練開始し，最終診察時のFlynnの機能評価はgood，%TAMはexcellentであった．2例目は56歳の女性の右中指化膿性腱鞘炎．術中所見でLoudon病期分類の3期と診断した．術後4日後よりCLCBB使用下に手指の可動域訓練を開始し，最終診察時のFlynnの機能評価はgood，%TAMはgoodであった．手指化膿性腱鞘炎の成績不良の原因は腱癒着であり，術後早期の可動域訓練が望ましいが，実際には術後の疼痛のため後療法は円滑に進まないことも多い．後療法時の鎮痛法としてCLCBBは有用であり，一般的に治療成績不良とされているLoudon病期分類で3期以上の化膿性腱鞘炎の成績向上が期待できると考える．

II-20 舟状骨骨折手術におけるO-arm（術中モバイルCT）使用の試み

埼玉県済生会川口総合病院　○大　塚　彩　子
太　田　　剛
八　百　陽　介

【目的】舟状骨骨折は見逃されやすく，また癒合しにくい骨折として有名である．骨癒合には正確な位置へスクリューを挿入し良好な固定性を得ることが必要とされるが，術中イメージではスクリュー挿入位置の確認が困難である．今回，舟状骨骨折に対し

術中モバイル CT（O-arm）を用いて Double Thread screw（DTJ）挿入による観血的固定術を施行した症例を報告する．

【方法・結果】掌側アプローチで小皮切を置き，イメージ下に舟状骨にガイドピンを挿入した．その後 O-arm を用いて CT 画像上でガイドピンを確認し，ピンの位置修正が不要であることを確認し，DTJ スクリューを挿入した．再度 O-arm でスクリューが至適位置にあることを確認した．手術時間は 27 分であった．

【考察】舟状骨骨折に対する経皮的スクリュー固定は侵襲が少なく，良好な成績が得られる手術方法であるが，ガイドピンの正確な位置を術中イメージで確認する事が困難である．O-arm 使用によって，コスト・放射線被曝・手術時間の延長といったデメリットはあるが，スクリュー挿入位置の確認と確実な内固定に有用であると考える．

II-21 橈骨遠位端骨折後に発生した長母指伸筋腱（EPL）損傷に対する早期治療介入の経験

筑波大学附属病院水戸地域医療教育センター・
茨城県厚生連総合病院水戸協同病院

○小　方　陽　介
小　川　　健
池　田　和　大
岩　渕　　翔
浅　川　俊　輔

【目的】橈骨遠位端骨折後に発生する EPL 腱断裂の予測因子として，EPL at-risk sign が提唱されている．1. Lister 結節部でのわずかな不整像，2. 第 2・3 区画遠位部の腫脹，3. Lister 結節付近の限局した圧痛，4. 母指運動時痛，5. EPL 腱滑動時の crepitation/snapping の視・触診である．今回，EPL 腱断裂リスクを認めた症例に対して積極的な治療介入を行い，良好な成績を得たので報告する．

【対象・方法】当院にて 2016 年 1 月～2018 年 8 月の期間に EPL at-risk sign を認めた 4 症例（男 1 例，女 3 例，年齢は 17 歳 -67 歳）である．局所麻酔下に第 3 コンパートメントの開放と EPL 腱剥離を行った．4 例中 3 例で EPL の変性や部分的な断裂を認めた．術後は，疼痛に応じて自動運動を行い，全例とも完全な機能回復に至った．

【考察】本病態は伸筋支帯の破綻を伴いわない転位の少ない橈骨遠位端骨折後に，Lister 結節部の機械的刺激が加わり生じると考えられている．EPL 腱断裂再建として，固有示指伸筋腱（EIP）移行など良好な成績が報告されているが，断裂を未然に防ぐことが重要と考える．

一般演題 1　手根骨

I-13　剣道により両側有鉤骨鉤骨折を発症した 1 例

市立青葉病院整形外科　○佐久間　昭　利
山　田　俊　之
脇　田　浩　正
六　角　智　之

【背景】有鉤骨鉤骨折は一般的にゴルフ，野球，テニスなどグリップで衝撃が掌に加わるスポーツで発生するといわれている．剣道での受傷も示唆されているが，報告は非常に少ない．同骨折の受傷機転は一回の強い直達外力と頻回の微小ストレスによる疲労骨折の 2 つがある．日常診療で見逃されることが多く，腱断裂，神経障害を呈してから発見されることも少なくない．

【症例】18 歳，男性，剣道部所属．左手関節尺側部痛を主訴に来院した．初診時は Gyon 管症候群の疑いであったが，精査の結果左有鉤骨骨折，小指 FDP 断裂をみとめ骨片除去，腱再建術を行った．術後 6 か月で違和感は残るも剣道への復帰が可能となった．剣道を継続し，4 年後に右の手関節尺側部痛を自覚し，有鉤骨骨折の診断で骨片除去術を施行した．

【考察】本症例では両側とも受傷機転は不明であり，掌への微小ストレスにより有鉤骨鉤骨折をきたしたと考えられる．教科書的には存在を示唆されていたが，実際に発生することを念頭におき日常診療を行う必要がある．

I-14　Distraction plate を用いた近位手根列 coronal shear fracture の治療経験

昭和大学横浜市北部病院　○黒　田　拓　馬
川　崎　恵　吉
酒　井　　健
昭和大学医学部整形外科学講座
稲　垣　克　記

51 歳男性が転倒し手掌をついて受傷した．近位手根列 coronal shear fracture（舟状骨骨折，月状骨掌側粉砕骨折，三角骨骨折）及び遠位手根列の掌側脱臼と診断し，受傷 5 日目に手術を行った．手関節掌側より進入し，月状骨，舟状骨骨折を確認した．長軸方向への牽引で遠位手根列脱臼は整復されたが容易に再脱臼した．VISI 変形を矯正し，有頭骨－月状骨間を牽引し背側より鋼線で仮固定した．月状骨は粉砕のため骨接合が困難であり，月状骨骨片同士を縫合した．舟状骨は headless screw と鋼線で固定した．次に，手関節背側を展開し，橈骨遠位－中指中手骨近位間を distraction plate で固定した．術後 2 か月で骨癒合を認め，distraction plate を抜去した．術後 6 か月現在，疼痛なく日常生活，職場に復帰しており，DASH score4.16 と良好な成績である．画像検査では再脱臼及び関節症変化を認めない．今後も長期経過観察が必要であるが，近位手根列 coronal shear fracture に対して distraction plate は新たな治療選択肢となり得る．

I-15　月状骨周囲脱臼骨折（完全阻血手）を段階的手術で救済しえた一例

順天堂大学医学部附属浦安病院手外科センター
○鈴　木　雅　生
市　原　理　司
原　　章

月状骨周囲脱臼骨折は稀な外傷であり，阻血手は緊急を要する外傷であるが 2 つを合併した重度手部外傷の報告は少ない．完全阻血手であった経舟状骨月状骨周囲脱臼を段階的手術で救済しえた一例を経験したので報告する．

症例は 60 歳代男性．プレス機に左手を圧挫され受傷．左橈骨尺骨動脈の断裂と経舟状骨月状骨周囲脱臼，有鉤骨脱臼の診断で同日緊急手術を行った．脱臼を整復した後に，舟状骨骨折を鋼線固定．有頭有鉤骨間を鋼線固定，尺骨動脈は端端縫合，橈骨動脈は橈側皮静脈からの血管移植で再建を行った．

手掌の減張切開部の閉創が困難であったため，第 20 病日に前腕より脂肪筋膜弁と全層植皮で創部を閉創した．

術後 4 か月で手根骨のアライメント不整（舟状月状骨間，有頭有鉤骨間）を認めたために部分関節固定を計画した．術中に月状骨は DISI 変形を認めていたが関節軟骨は保たれていたため有頭有鉤骨間固定のみとした．

術後 6 か月で初回手術後の Quick-DASHscore は術前 75 点が 35 点へ改善を認めた．本症例は初期治療として骨折部のアライメントを整復し，血管移植を併用し橈尺骨動脈を再建したこと．またその先の関節固定まで見据えた治療を行えたことが良好な経

過を得たと考える．

I-16　ECRB と suture tape を用い，SwiveLock で再建した陳旧性舟状月状骨解離の 1 例

同愛記念病院整形外科　○鏑　木　秀　俊
佐　藤　哲　也
中　川　照　彦

症例は 31 歳の男性で，職業は主に屋根でハンマーなどを用いて作業する大工．4 か月前から右手関節痛が出現，1 か月前から疼痛悪化傾向になり，可動域制限も著明となったため，当院受診．手関節背屈 35°掌屈 45°，単純 X 線正面像では舟状月状骨間 6mm に開大し，側面像では SL 角 90°と手根背屈変形（DISI）を呈しており，また，15 年前に受傷した尺骨茎状突起骨折後の偽関節を認めた．4 週間の手関節固定による保存的加療を行ったが，症状の改善を認めなかったため，舟状月状骨靭帯再建術を施行した．ECRB と suture tape を組み合わせ，舟状骨と月状骨に SwiveLock で固定した．鋼線の仮固定は術後 8 週間で抜去した．術後 6 か月の経過観察時，手関節痛は改善し，DASH は術前 25 から術後 9.2 へ改善した．可動域は背屈 60 掌屈 30°で，舟状月状骨間 2mm，SL 角 68°であった．舟状月状骨解離に対して様々な手術法が用いられているが，未だにコンセンサスは得られていない．今回我々は，ECRB と suture tape を用い，SwiveLock で舟状月状骨靭帯を再建し，短期成績は良好であった．

一般演題 2　デュピュイトラン拘縮

II-13　Dupuytren 拘縮に対するコラゲナーゼ注射療法の臨床評価

石橋総合病院整形外科　○安　食　孝　士

【目的】Dupuytren 拘縮の臨床評価には，手指の伸展不足角度に基づく Meyerding 分類や Tubiana 分類が広く用いられている．今回我々は，安価で簡便な検査法である handprint 法を開発し，本法が Dupuytren 拘縮に対するコラゲナーゼ注射療法の評価に有用かどうかを検討した．

【方法】2015 年 10 月から 2018 年 8 月までコラゲナーゼ注射を行い 6 か月以上経過観察しえた Dupuytren 拘縮患者 42 例中，片手罹患の 31 例（男性 29 例，女性 2 例）を対象とした．Handprint は手全体にエタノール手指消毒剤を塗布し FAX 用紙に押し付けて作成した．接地面積は Image J を用いて算出した．注射前と注射後 6～30 か月の間で評価を行い，伸展不足角度と接地面積，患者立脚型評価を調べた．

【結果】コラゲナーゼ注射後に，伸展不足角度，接地面積，患者立脚型評価のすべてに有意な改善が認められた．接地面積と伸展不足角度との間に相関がみられたが，接地面積と患者立脚型評価との間に相関はみられなかった．

【結語】handprint 法は，Dupuytren 拘縮に対するコラゲナーゼ注射療法の治療評価に有用であることが示された．しかし，患者立脚型評価との関連性はなかった．今後さらに症例を増やして検討する必要がある．

II-14　DIP 関節背側脱臼を伴った小指 Dupuytren 拘縮に対し一期的に Matev 法を追加施行した 1 例

赤心堂病院　○吉　澤　貴　弘
関　谷　繁　樹
佐　藤　文　香

【症例】68 歳男性．

【主訴】左小指変形．

【現病歴】2016 年頃から，左小指の伸展制限，屈曲拘縮が徐々に進行した．左小指の変形を含めた手術治療を希望され，2018 年 1 月に当科紹介受診となった．初診時所見では，左小指 DIP 関節過伸展

60°/屈曲 0°，PIP 関節伸展 - 60°/屈曲 100° とボタン穴変形を呈し，左小指 PIP 関節部から手掌にかけて皮下に病的腱膜が存在した．単純 X 線撮影では，左小指 DIP 関節の背側脱臼を認めた．左小指デュピュイトレン拘縮に DIP 関節の背側脱臼を伴う高度ボタン穴変形の診断で手掌腱膜切除術とボタン穴変形に対する Matev 法を同時に行った．術後は血流障害もなく，術後 4 週間外固定をした後，可動域訓練を開始した．術後 8 か月で左小指 DIP 関節伸展 0°/屈曲 45°，PIP 関節伸展 - 20°/屈曲 100° の可動域を維持している．文献的には，デュプイトレン拘縮の高度ボタン穴変形に焦点を当てた論文は少ない．小泉らが同様の症例に対して，初回手術で手掌腱膜切除のみ行い，二期的に Matev 法を施行しており，血流障害が危惧されるため，手術は二期的に行うべきと報告している．デュプイトレン拘縮とボタン穴変形は分けて手術すべきか検討の余地があると考えられた．

II-15 デュピュイトラン拘縮に対する注射用コラゲナーゼの治療経験

筑波大学附属病院水戸地域医療教育センター
茨城県厚生連総合病院水戸協同病院
○小川　健
岩渕　翔
小方陽介
池田和大
淺川俊輔

【目的】デュピュイトラン拘縮に対してザイヤフレックス注射を使用した治療経験について報告する．

【方法】2016 年 8 月以降，当院でザイヤフレックスを使用した症例は，32 名 43 指，全例男性であり，筆頭演者が実施した．

MP 関節拘縮が 31 指（中指 3 指，環指 9 指，小指 19 指），PIP 関節拘縮が 12 指（環指 2 指，小指 10 指）であった．注射前の重症度は Meyerding 分類で，施後評価は，有効（伸展不足角 5 度以下），改善（実施前より改善），不変の 3 段階で行い，有害事象についても調査した．

【成績】Meyerding 分類は，Grade 1 が 9 指，Grade 2 が 6 指，Grade 3 が 28 指であった．実施後評価は，有効が 33 指，改善が 9 指，不変が 1 指であり，有効率は 77%，改善率は 97%であった．PIP 関節は，有効 5 指，改善 6 指，不変 1 指と，MP 関節（有効 28 指，改善 3 指）に比べ，有効率が低かった．有害事象は，血疱が 3 例，皮膚裂傷が 3 例，複合性局所疼痛症候群が 1 例であった．

【結論】結果が不変であった 1 例は，実施者の最初の症例であり，18 か月後に再度実施し，有効という結果を得ている．今後，長期の経過観察と，さらなる手技の向上が求められる．

一般演題３　感染

II-22 ドライバーの刺創から発症した劇症型Ａ群β溶連菌感染症による壊死性筋膜炎に対し患肢を温存しえた一例

東京医療センター整形外科　○河　野　亜　紀
有　野　浩　司

【症例】生来健康な45歳の男性

【現病歴】仕事中にドライバーで左手掌を受傷したが，自己処理して経過を見ていた．受傷から４日目に左手の痛みが悪化し，５日目に下痢嘔吐発熱が出現し当院外来を受診した．

【治療及び経過】血液培養よりＡ群β溶連菌が検出され，採血上DICをきたしており，劇症型Ａ群β溶連菌感染症と診断された．救命のための上肢切断も検討されたが，前腕部の徹底的なデブリドマンと４週にわたる抗生剤加療によって全身状態の改善を認めた．局所所見の悪化なく経過し前腕皮膚欠損部への広背筋遊離皮弁術と右側腹部から手背への植皮術を行った．皮弁皮膚生着し，感染の再燃もなく，受傷から半年経過した最終観察時も指先のしびれは残存するも手指のROM運動は問題なくできている．今後は術後１年のタイミングでdefatting施行する予定である．

【考察】壊死性筋膜炎は致死率の高い疾患であるが，軽微な外傷から生じた例が散見されている．本例は救命のために切断するか，機能のために患肢温存するかの判断が難しかった．救急部とともにデブリドマン後の全身状態の管理を徹底して救命することができた．ショック時の全身管理が重要だった．

II-23 疲労骨折と鑑別が困難であった上腕骨黄色肉芽腫性骨髄炎の１例

千葉ろうさい病院　○渡　辺　　丈
阿　部　圭　宏

【症例】16歳女性，水泳部．誘因なく左肩から上腕の痛みが出現．その２か月後に近医に受診，上腕骨疲労骨折の疑いで当院紹介となった．身体所見上では上腕部中央に軽度圧痛がみられた．レントゲン検査で上腕骨中央の皮質骨の不整像を認めた．MRI検査で上腕骨中央骨髄内にT1 low，T2 highの信号変化を認め，放射線部の読影で疲労骨折の診断であった．某がんセンターにもコンサルトしたが同様の診断であった．その後LIPUSを施行するも仮骨形成見られず，症状も改善しないため，手術を施行した．上腕骨病巣部を開窓したところ，骨髄内に黄色の肉芽組織を認め，病巣を掻爬し骨移植を行った．病理で黄色肉芽腫性骨髄炎の診断であった．その後症状は改善，術後10か月時点で再発は認めていない．

【考察】黄色肉芽腫性骨髄炎は非常に稀な骨髄炎であり，主に長管骨に発生するが，上腕骨では数例しか報告されていない．画像検査所見は悪性腫瘍や疲労骨折などと類似しており，生検なしでは鑑別が困難である．予後は良好であり，保存治療で改善がない場合は病巣掻爬ないし骨移植術が有用である．

【結語】疲労骨折と鑑別が困難であった上腕骨黄色肉芽腫性骨髄炎の１例を経験した．

II-24 Ａ群β溶連菌による母指壊死性軟部組織感染症の治療経験

北里大学医学部整形外科　○大　竹　悠　哉
助　川　浩　士
小　沼　賢　治
高　相　晶　士

68歳女性．既往歴は高血圧．亀裂性湿疹を認めた４日後に右母指の疼痛，腫張，発熱が出現し，近医整形外科で解熱鎮痛剤が処方された．翌日，母指の疼痛増悪，水疱形成，黒色変化，前腕までの淡い発赤を認め，当院に紹介受診した．右母指壊性軟部組織感染症の診断で，同日母指から手根管部までのデブリドマンを施行し，抗菌薬を開始した．培養検査にてＡ群β溶連菌が検出された．術後母指指腹部の壊死の進行を認めたが，軟部組織欠損に対する手術療法を希望しなかったため，局所感染の落ち着いた術後９日目より４週間，可動域訓練を行いながら壊死部領域に対し陰圧閉鎖療法を行った．術後12週間で指腹部の上皮化が完了した．術後５か月の最終経過観察時，指腹部の形成は不良だが，母指を温存でき，母指IP関節の関節可動域は屈曲40°伸展-10°であった．壊死性軟部組織感染症を疑った際は，Ａ群β溶連菌を念頭におき早期の外科的治療を行う必要がある．

II-25 手指に発症したBCG骨髄炎の1例

聖路加国際病院形成外科　○藤　井　美香子
松　井　瑞　子

【はじめに】BCGワクチンの副反応は様々あるが，その中でBCG骨髄炎は稀な疾患で本邦では年間数例の報告のみである．今回我々は，小児の左中指基節骨に発症したBCG骨髄炎を経験したので報告する．

【症例】1歳6か月，男児．左中指の腫脹に気付き画像検査でBCG骨髄炎を含む骨髄炎，リンパ腫，内軟骨種の疑いで手術を施行した．

【手術】骨皮質は破壊され，病巣は軟部組織にも存在した．掻爬し人工骨を充填し手術を終了した．

【結果】掻爬した骨髄内容物を一般細菌検査，抗酸菌塗抹，PCR法に提出し陰性だったが，培養菌株の遺伝子解析でBCG陽性となりBCG骨髄炎の確定診断となった．術後1年で関節可動域制限はなく，経過良好である．

【考察】BCG骨髄炎はBCG接種後の副反応の1つだが稀で男児に多く，接種から発症まで平均10から13か月に起こる．好発部位は大腿骨や上腕骨などの長管骨に多く手指に発症した本邦報告例は認めなかった．BCG骨髄炎の確定診断としては病巣掻爬・骨生検組織の塗抹，培養による抗酸菌検出，PCR法，遺伝子解析が必要であり，治療は抗結核薬の投与が基本となる．診断が遅れ骨破壊が進むと機能障害を残す可能性があるため，早期診断・早期治療が重要と考える．

II-27 G群β溶連菌による手指化膿性腱鞘炎の1例

済生会横浜市東部病院整形外科
○廣　野　貴　之
堀　内　孝　一
山　部　英　行

【はじめに】G群β溶血連鎖球菌（GGS）感染は，炎症が急速に波及し進行する致死率の高い感染症である．今回，GGSを起炎菌とする手指化膿性腱鞘炎の1例を経験したため報告する．

【症例】64歳女性．既往に2型糖尿病．1週間前からの右示指の腫脹・疼痛を主訴に来院．右示指から手掌に及ぶ著明な発赤・腫脹を認め，血液検査で炎症反応高値あり，穿刺で排膿を認めた．右示指化膿性腱鞘炎の診断で同日緊急で洗浄・デブリドマンを施行し，ABPC/SBTによる点滴治療を開始した．術後，膿培養からGGSを検出し，薬剤感受性は良好で炎症反応は改善した．しかし，示指先端に白色壊死を認め炎症が残存していると判断し，術後8日目に中節骨中央での右示指切断術を施行した．その後，炎症反応改善し術後15日目に退院した．

【考察】GGSは基礎疾患を有する高齢者などに皮膚・軟部組織感染症を起こし，敗血症や劇症型溶血性レンサ球菌感染症の原因となり治療に難航することが知られている．しかし，化膿性腱鞘炎の起炎菌となることは比較的稀である．GGS感染症では炎症が急速に波及するため，より早期の徹底的な洗浄・デブリドマンを行い，炎症を局所に留めることが重要である．

II-28 手関節結核が関節リウマチの治療で急性増悪した1例

日立総合病院　○三　宅　崇　文
柘　植　信二郎
安　藤　　毅

【はじめに】本邦での骨関節結核発生数は減少しているが，診断の遅れdoctor's delayがしばしば問題となる．今回関節リウマチによる手関節炎と誤診され免疫抑制剤が使用された為に関節症状が増悪し，治療に難渋した手関節結核の1例を経験したため報告する．

【症例】64歳男性．5年前に関節リウマチと診断され，DMARDs開始．1年前に左手関節腫脹が出現，関節リウマチによる関節炎の診断で生物学的製剤やJAK阻害剤で治療されたが症状改善せず．1か月前に近医での穿刺を契機に患部の発赤腫脹が増悪し，化膿性手関節炎の疑いで当院紹介となった．局所感染コントロールの為に受診翌日病巣掻爬術施行．細菌培養陰性であったが，病理で乾酪壊死性の類上皮細胞肉芽腫が見られ，膿の抗酸菌PCRで結核菌陽性，CTでは左上肺野に粒状影が見られ，左手関節結核，肺結核の診断に至った．抗結核薬治療を開始．治療の経過中に橈骨から手根骨まで広範囲の骨破壊を生じ，瘻孔も閉鎖せず，4週後再度掻爬術施行した．今後感染の沈静化を待って手関節固定を検討している．

【考察】関節リウマチ治療中の単発性手関節炎において関節結核の除外を怠ると手関節結核の急性増悪を招く可能性がある．

一般演題 4　変形性関節症

II-29 頻回のステロイド局所注射で高度の関節破壊を生じた 1 例

四谷メディカルキューブ手の外科・
マイクロサージャリーセンター
○大久保　ありさ
菅　野　百　合
小野澤　久　輔
平　瀬　雄　一

【目的】手指の変形性関節症に対するステロイド局所注射について，筆者らは，適切な間隔をあけて，適量を，適切な部位に使用すれば，疾患コントロールに有効と考えている．今回，前医にて不適切にステロイド局所注射を施行され，高度の関節破壊を生じた 1 例を経験した．適切な手技の実際を含め，報告する．

【症例】69 歳女性．2 年前より近医にて手指関節痛に対し，リンデロン 4mg/0.1ml とケナコルト 10 mg/0.25ml の混合注射を，29 か月に渡り平均月 .1 回の頻度で注射されていた．注射部位は疼痛のある関節の側副靭帯周囲であった．2018 年当院初診時，X 線画像にて右示指・中指・環指・左環指の PIP 関節の高度な溶骨像および脱臼を，両側小指 PIP 関節および右示指 MP 関節に変形性関節症を認めた．採血では，抗核抗体，RF 因子，抗 CCP 抗体はいずれも陰性であった．

【考察】不適切に行なえば，ステロイド注射は関節に悪影響を及ぼす．投与量を少なくする，関節内を狙う，同一部位は 2 か月以上あける，皮膚萎縮などの有無を確認するなど，いくつかの注意事項があるが，患者満足度は高く，広く行われるべき手技と考える．

II-30 DEX SwiveLock と StureButton Tape を併用した母指 CM 関節形成術

興生総合病院整形外科　○河　野　正　明

我々は 2007 年以降，母指 CM 関節症に対して大菱形骨を切除し橈側手根屈筋腱（FCR）の半腱を使用し靱帯形成を行う関節形成術を行っており良好な成績を得てきた．しかし後療法に 8 週間を要していたため，2016 年 1 月から Mini TightRope を併用し，術後早期から積極的な訓練を行っても同様に良好な成績が得られ，後療法を短縮できた．しかし，本来の Mini TightRope の使用法とは異なる我々の使用法は，至適な位置に刺入することが必ずしも容易ではなく，透視の時間も長くなる傾向があった．そこで，2018 年 7 月より DEX SwiveLock と StureButton Tape を併用している．術式を紹介するとともに，術後 3 か月以上経過した 4 例（男性 1 例，女性 3 例，平均年齢 69.5 歳）につき，その短期成績を検討した．

術後の可動域は以前行っていた方法と差はなく良好で，早期復帰ができていた．さらに透視はほとんど使用することがなかった．

本法は比較的容易な手技で良好な成績が得られ，後療法も短縮できる有用な方法と考える．

II-31 ヘバーデン結節に対する DIP 関節固定術後の骨癒合について

四谷メディカルキューブ手の外科・
マイクロサージャリーセンター
○菅　野　百　合
平　瀬　雄　一
大久保　ありさ
小野澤　久　輔

当科で 2017 年末までにヘバーデン結節で DIP 関節固定術を行なった症例の骨癒合について調査した．

対象はヘバーデン結節の関節固定に Headless Compression Screw を使用し，疼痛消失・半年以降の X 線画像が確認できた 226 症例 432 指である．KL 分類，術中軟骨処理法，術直後の関節間隙の状態，最終 X 線撮影時の関節骨癒合状況を調査し，骨癒合状態と他の項目の比較で特徴，関連を考察する．最終 X 線撮影時の癒合状況は癒合 373 指，部分的な隙間有 50 指，全層で隙間有 9 指であった．全層で隙間のある指は強直に至ったと考える．KL 分類は II 度 17 指 III 度 56 指 IV 度 343 指分類不能 16 指で，II 度 6 指 35％に強直がみられたが，IV 度は 2 指 0.6％であった．術中軟骨処理法は軟骨全切除 71 指，部分切除 199 指，切除せず 164 指で，全切除では強直は無く，部分切除 4 指 2％，切除せず 5 指 3％に強直があった．術直後の関節間隙の状態は骨密着 250 指，部分的に間隙残る 129 指，全層に間隙有 43 指で，密着指に強直は無く，部分的に間隙残る 2 指 1.6％，全層に間隙有 7 指 16.3％に強直

があった．

ヘバーデン結節の関節固定は軟骨切除不要か，小切開の掻爬のみでHCS固定すれば良い．その際，骨の密着は重要な因子である．

II-32 豆状三角骨関節症の1例

東京医科大学整形外科学分野　○畠　中　孝　則
西　田　　淳
永　井　太　朗
山　本　謙　吾

【はじめに】豆状三角骨関節症は手関節尺側部痛の原因の一つとされ，異なった診断で治療され，疼痛が改善しない例も存在する．今回我々は豆状骨三角骨間関節内への局注にて疼痛が一時的に改善したものの疼痛が再燃したため，豆状骨単純摘出術を施行し良好な結果を得た症例を経験したので報告する．

【症例】51歳，女性．交通事故にて受傷し，左有鉤骨鉤骨折の診断にて保存加療施行し骨癒合が得られたが，その後も左手関節尺側部痛が残存した．豆状骨部での圧痛が著明であり，手関節尺屈時の疼痛も認めた．豆状骨三角骨間関節内への局麻剤注射にて一時的に症状が改善したが再燃し，豆状三角骨関節症の診断にて，豆状骨単純摘出術施行した．術後4週間の外固定を行い，その後仕事復帰可とした．DASH work scoreは術前100点から25点と著明な改善を認め，明らかな機能損失も見られなかった．

【考察】豆状三角骨関節症の診断では，安部らは豆状骨部の圧痛が最も鋭敏としているが，我々は関節内への局麻剤注射は有効な補助診断法と考えている．保存療法に抵抗する症例では豆状骨単純摘出術は有効な治療方法と考える．

II-33 T字切開により片側関節包切除した手指粘液嚢腫の治療成績

仙台市立病院整形外科　○佐々木　大　蔵

【はじめに】DIP関節の粘液嚢腫に対して，T字の皮膚切開を置いて片側の関節包と骨棘を切除している．今回，その治療成績を調査した．

【対象】13例13指を対象とした．男性3例，女性10例で，年齢は平均63.0歳であった．経過観察期間は平均3.3か月であった．全例に変形性DIP関節症を認めた．皮膚の菲薄化が著しい場合，術前に穿刺して皮膚状態の改善を図った．手術では，嚢腫の大きさに関わらず，存在する側にT字切開を置いた．皮膚切開部の嚢腫には切り込んで，関節包上の茎を同定した．終止伸筋腱と側副靭帯を温存して関節包を切除した．骨棘は関節の不安定性を生じないよう留意しながら可及的に切除した．

【結果】全例で嚢腫が存在する側の関節包に茎を認めた．抜糸を術後8～10日で行い，問題なく皮膚が治癒した．手術侵襲による爪変形はなかった．1例で術後4か月に再発を認めている．

【考察】関節包の切除範囲については，腱の片側のみか，両側とするか，未だ一定の見解が得られていない．両側の関節包を切除すると関節不安定性が増悪し，結果的に変形性関節症が進行する可能性がある．茎が確認できた場合は，片側のみ切除すれば良いと考える．

II-34 Charcot様関節を呈した開放性肘関節脱臼骨折の1例

みつわ台総合病院　○有　薗　行　朋
守　　宏　介
東京医療学院大学保健医療学部
リハビリテーション学科　浜　田　良　機

【はじめに】上肢のCharcot様肘関節は極めてまれである．今回開放性肘関節脱臼骨折を加療し，臨床像としてCharcot様関節を呈した症例を経験した．

【症例】70歳男性　既往：脳梗塞．歩行中に転倒し近医受診，肘関節脱臼骨折にて整復，ギプスシーネ固定後帰宅したが，再診時に再脱臼，開放創をみとめ当院へ搬送となる．初診時，肘関節は変形腫脹し，肘内側に6cm大の開放創をみたが痛みはなかった．XP上外顆骨折を伴う肘関節脱臼骨折で緊急でヒンジ付き創外固定施行，開放創は洗浄後，陰圧閉鎖療法施行，術後7日で橈側前腕皮弁術を施行した．術後5週で仮骨形成を確認，創外固定を抜去した．術後3か月で滑車部の骨折と関節破壊をみるが，痛みはない．術後6か月の最終観察時でも，痛みは全くなく，肘関節屈曲100度，伸展－15度で施設入所であるがADLは自立している．

【考察】本症例は肘関節の動揺性，骨破壊があるにもかかわらず，全経過を通して疼痛はほとんどな

い．Charcot 関節も否定できないが，脊髄癆，脊髄空洞症，糖尿病の既往はなく RA も否定的である．

【結語】まれな Charcot 様の臨床像を呈した肘関節脱臼骨折を経験した．痛みがない原因については検索を継続している．

一般演題 5　指切断，フォルクマン拘縮

II-35 指尖部切断に Graft on flap 法を施行した症例の骨癒合について

土浦協同病院整形外科　○鈴　木　英　嗣
白　坂　律　郎
高月整形外科病院　宇佐美　聡

指尖部切断に対する Graft on flap は有用な方法である．過去 5 年間に指尖部切断に対して Graft on flap を施行し，術後フォロー可能であった 14 例について，Graft の生着・骨癒合の有無を後ろ向きに調査した．切断部位は石川分類 Subzone I：1 例，II：10 例，III：2 例，IV：1 例．施行した皮弁は，Oblique triangular flap：8 例，拡大母指掌側前進皮弁：3 例，母指球皮弁：1 例，逆行性指動脈島状皮弁：2 例であった．手術前後および最終経過観察時の X 線から，生着／骨癒合の有無・Graft 骨片の長さ・骨吸収率（%）を調査した．手術を施行した Graft 骨片の長さは，平均 4.2（1.8-9.5）mm であった．10 例（71 %）にて Graft は生着した．このうちの 3 例では皮弁先端が部分壊死し，骨が露出したために追加でデブリードメントが施行された．骨癒合に至ったのは 7 例であった．生着した 10 例の骨吸収率は，平均 30.5（0-58.9）%であった．Graft on flap を施行する際には皮弁先端の壊死に留意し，余裕をもって皮弁を前進させることが重要と考えられた．

II-36 職業性手指切断術後の職場復帰

湘南鎌倉総合病院外傷センター
○長谷川　真　之

【緒言】職業性外傷による手指切断後の労働者の職場復帰について機能的予後を調査した．さらに損傷レベルおよび治療内容との関連について検討したので報告する．

【対象と方法】職業性の手指切断に対して手術治療を要した 38 例 55 指を後ろ向きに再検討した．男性 34 例，受傷時平均年齢は 45 歳であった．職業は 1 例を除き blue color であった．11 例が多数指損傷で，切断レベルは指尖部損傷が 13 例，玉井分類 zone 3 までの切断が 18 例，zone 4 が 7 例であった．復職率と後遺障害，ならびに再接着成功例と初期から断端形成をした症例に分けてその成績を比較した．

【結果】35 例（92％）が復職し，術後平均 13 週を要していた．後遺障害として欠損を 29％，運動障害を 63％，神経障害を 82％に認めた．指尖部損傷は術後平均6週で職場復帰が可能であった．また，zone 3 までの職場復帰率は 100％であったが，zone 4 は 57％であった．断端形成例は術後平均 8 週で復職したのに対し，再接着成功例は平均 17 週を要した．

【考察】切断レベルが職場復帰に影響を与えるのは想像に難くない．しかし，断端形成と比較し，再接着は拘縮などの後遺障害により，職場復帰において重荷となっている可能性がある．

II-37 手指温存に成功した電撃傷の一例

弘前大学大学院医学研究科整形外科学講座
○岩　崎　宏　貴
上　里　涼　子

【はじめに】手に発生した電撃傷は，手指の重度熱傷のため手指の温存が難しい．電撃傷の手指に対して手袋型 NPWT を使用して治療した症例を報告する．

【症例】31 歳男性で，主訴は右手，右膝の熱傷である．仕事中に高圧発電機を触って受傷した．機器と接触した状態が数秒間継続した後に救出された．同日，当院に救急搬送となった．来院時，意識状態に問題はなく，不整脈は認めなかった．右手指から手関節，右膝関節部に 2 から 3 度熱傷を認めた．同日，右手，右膝のデブリドマン，減張切開術を施行，皮膚欠損部を人工真皮で被覆した．受傷後 4 日からリハビリテーションを開始した．受傷後 17 日で右手背から手指に手袋型 NPWT を装着し，リハビリテーションを継続した．受傷後33日に，手背，手指，膝関節部に植皮術を施行した．その後，植皮部が一部脱落したが，湿潤療法で皮膚形成を得て，受傷 53 日目で自宅退院，受傷後 7.5 か月で仕事に復帰した．

【考察】本症例は植皮術前に伸筋腱や皮膚，関節包がなくなった状態であった．このような症例も手袋型 NPWT で手指のリハビリテーションを継続できたことが，機能温存できた要因と思われる．

II-38 小児 Volkman 拘縮軽症例に対する筋解離術の 1 例

北海道大学大学院医学研究院整形外科学教室
○濱　野　博　基
河　村　太　介
松　井　雄一郎
岩　崎　倫　政

比較的まれな小児の軽症 Volkmann 拘縮の 1 例を経験したので報告する．

【症例】7 歳女児．前医で左肘頭骨折に対し保存的加療を施行された．受傷後 4 週の外固定終了時，左環指の伸展障害に気づいた．受傷 7 週後，当科初診時，手関節中間位で左中・環指の他動伸展が不能で，Volkmann 角は 35 度であった．前腕掌尺側筋腹に硬結を触知し，MRI で同部位の線維化病変と深指屈筋一部に脂肪浸潤があった．Volkman 拘縮（津下分類軽症例）の診断で，受傷 4 か月後に筋解離術を施行した．深指屈筋を付着部で剥離し，筋線維と連続した線維索を切離することにより，手指の他動伸展は可能となった．術後 1 年現在，手指・手関節の可動域制限や握力の低下なく経過している．

【考察】軽症の Volkmann 拘縮に対する手術治療には筋解離術，腱延長術などの選択肢がある．腱延長術では，骨成長に伴い再手術が必要となる可能性がある．本症例では線維化した索状物を切離することで良好な短期成績が得られた．索状物の局在は MRI で同定することが可能であり，より近位から剥離を開始することで小範囲の展開で十分な治療効果が得られた可能性がある．

II-39 前腕区画症候群を発症した凝固第 13 因子欠乏症の 1 例

一般財団法人新潟手の外科研究所
○筒　井　完　明
森　谷　浩　治
高　野　岳　人
鈴　木　宣　瑛
坪　川　直　人
成　澤　弘　子
牧　　裕
吉　津　孝　衛

【はじめに】急性に前腕区画症候群を発症し，後に凝固第 13 因子の欠乏症と診断された症例を経験

したため報告する．

【症例】19 歳男性．既往歴，家族歴は特になく，生来健康であった．キックボクシングでスパーリングをした 2 日目より右前腕の腫脹・疼痛が出現し，同日紹介となった．初診時，前腕の緊満感が著明であった．正中および尺骨神経領域の知覚は脱失し，橈骨神経領域の知覚鈍麻も認めた．橈骨動脈拍動の触知は微弱であった．急性前腕区画症候群の診断で減張切開を行った．前腕は掌側，背側，外側の 3 区画，手部は掌側中央区画を開放した．術後も緩徐に出血が持続したため，術後 2 日目に再度創内の確認と止血を行った．創内は微細な出血点からの出血のみであった．再手術後は新鮮凍結血漿を投与し，止血された．退院後の精査で凝固第 13 因子欠乏症と診断され，凝固因子の補充療法が行われた．術後 4 か月で手掌指腹間距離は示指が 5mm で，中から小指は 0mm であった．

【考察】凝固第 13 因子の欠乏症は非常に稀な疾患である．出血傾向の既往歴や家族歴を認めない症例であっても，前腕区画症候群の発症機序や治療過程に疑問を感じた場合は凝固能に関する精査を行うべきである．

一般演題 6　橈骨遠位端骨折

III-1　皮膚疾患を有する橈骨遠位端骨折に対して鋼線連結型創外固定器 JuNction を用いて治療した一例

順天堂大学医学部整形外科　○鶴上浩規
名倉奈々
杉山陽一
後藤賢司
金子彩夏
小畑宏介
内藤聖人
金子和夫

【はじめに】皮膚疾患を有する橈骨遠位端骨折に対して鋼線連結型創外固定器 JuNction を用いて治療した 1 例を経験した．

【症例】症例は 33 歳の男性で，転倒により受傷した右橈骨遠位端骨折である．アトピー性皮膚炎は非ステロイド内服薬，外用薬で管理されていた．術後感染のリスクを考慮し，観血手術ではなく鋼線連結型創外固定器による治療を洗濯した．手術治療は，Intrafocal pin テクニックにより遠位骨片の整復を行い，背側・橈側それぞれ遠位からワイヤーを髄内釘として刺入した．背側・橈側のワイヤー同士を“JuNction”によって連結させた．術翌日より JuNction 装着下に可動域訓練を開始した．術後 4 週で JuNction 創外固定の抜釘を行なった．最終経過観察時（術後 6 か月），疼痛や手関節可動域制限なく経過良好である．

【考察】今回我々が使用した JuNction 創外固定器は従来の鋼線固定による固定力不足を補うことが可能であり，簡潔な手術手技で自由度が高い新たな医療器機である．皮膚疾患を有する橈骨遠位端骨折には観血手術よりも感染のリスクが少なく，十分な固定性が得られることが示唆された．

III-2　透析シャント側の橈骨遠位端骨折の 2 例

新潟市民病院整形外科　○山下晴義
川瀬大央

【症例 1】61 歳男性　糖尿病性腎症による透析歴 8 年．自転車走行中転倒し左橈骨遠位端骨折受傷．同側にシャントを認めた．保存治療の方針とし徒手整復後ギプス固定 4 週を行った．しかし，徐々に転

位は増大，一切の仮骨形成を認めることなく63歳不全にて死亡．

【症例2】67歳女性　慢性腎炎による透析歴10年．外出先で転倒し左橈尺骨遠位端開放骨折受傷．尺側に約2cmの開放創を認めた．同側に非常に怒張したシャントを認めた．シャント閉塞のリスクを説明した上で，受傷10日後観血的整復固定術を施行した．タニケットは使用せず，手術時間2時間29分出血量250mlであった．術後1週シーネ固定をおこなったが，透析時のシャント使用には問題なかった．

【考察】シャント側橈骨遠位端骨折は，シャントの存在ゆえに強固なギプス固定ができない，かつ腎性骨異栄養症は骨癒合遷延化をきたす．さらにはシャントによるSteal症候群による骨折部血流減少の可能性を考慮すると骨癒合には不利な条件といえる．一般的にシャント側上肢への侵襲は避けるべきであるといわれているが，観血的骨接合による安定性の獲得，早期除痛，固定期間の短縮など得られるメリットは大きく，考慮に値すると考える．

III-3　橈骨遠位端骨折に合併した豆状骨脱臼についての研究

目蒲病院整形外科　○平原博庸
妻鳥毅史
武本整形外科　武本雅治
よしざわ整形外科クリニック　吉澤利之
昭和大学整形外科　稲垣克記

【目的】橈骨遠位端骨折に合併する豆状骨脱臼は稀とされ，本研究会でも報告が散見される．しかしながら当科にて，本年1月に連続して見られたため，この病態に注目し調査を行ったので報告する．

【方法】平成30年1月から9月末までの9か月間に当科にて新鮮例の成人橈骨遠位端骨折に対して手術を行った20例を対象とした．全例において術前に手関節のCT検査を行い，豆状骨の脱臼の有無を調査，診断した．

【成績】全20症例中5例，25%に豆状骨の脱臼が見られた．豆状骨脱臼の治療は，橈骨遠位端骨折の整復固定にて自然に整復されたものが4例であった．1例は整復されずに豆状骨の脱臼が残存したため，豆状骨を徒手的に整復後，鋼線にて固定し2か月後に鋼線を抜去した．

【結論】今まで稀とされてきた本病態であるが，実際は頻度が高く，また見過ごされている可能性があることが示唆された．

III-4　橈骨遠位端骨折に合併した豆状骨脱臼の一例

太田総合病院手外科センター　○岩崎幸治
金潤壽
根本高幸

【症例】44歳，女性．自宅にて椅子の上より転落，右手関節を背屈位にて強打し受傷した．受傷当日当院受診，単純レントゲンにてAO分類A2の橈骨遠位端骨折，尺骨茎状突起骨折，豆状骨脱臼を認めた．受傷翌日，全身麻酔下にて手術を施行した．橈骨遠位端骨折に対し，ロッキングプレートを用い整復固定した．それに伴い豆状骨の脱臼も整復されたが，手関節を掌屈すると容易に掌側へ脱臼した．豆状三角骨関節を整復位でKirschner鋼線を用い固定した．鋼線は皮下に埋没させ，ギプスシーネ固定とした．術後1週より可動域訓練を開始し，術後8週で鋼線を抜去した．術後8か月の現在，単純レントゲンにて豆状三角骨関節の整復位も保たれており，手関節の疼痛，可動域制限はなく，原職の和菓子屋の店員に復帰している．

【考察】豆状脱臼は比較的まれな疾患であるが，橈骨遠位端骨折に合併することもある．橈骨の整復に伴い，脱臼が整復されることが多いが整復位が保持できない場合は手術が必要となる．橈骨遠位端骨折は日常よくある疾患であるが，本疾患があることも考慮に入れなければならないと考える．

III-5　豆状骨脱臼を合併した橈骨遠位端骨折の1例

国際親善総合病院整形外科・手外科センター
○前田康介
森田晃造
梅澤仁

症例は81歳女性．荷物を右肩に掛けて歩行中に足がもつれ前方に転倒．その際に右手関節掌側を背屈位で地面に強打し受傷した．前医を受診し，単純X線検査で左橈尺骨遠位端骨折と診断された．受傷後4日で手術目的に当院を紹介受診された．当院での単純X線検査，CT検査で左橈骨遠位端骨折に加えて左尺骨茎状突起骨折，左豆状骨の掌側脱臼の合

併を認めた．豆状骨脱臼に対して徒手整復を試みるも，容易に再脱臼を認めた．受傷後12日に全身麻酔下で橈骨遠位端骨折の観血的整復固定術と豆状骨の摘出術を行った．術後1週より手関節の可動域訓練を開始した．最終観察時において良好な関節可動域が得られ，疼痛VASは0であり，明らかな合併症は認めていない．橈骨遠位端骨折に合併した豆状骨脱臼は演者らが渉猟しえた限りこれまでで41例と稀であり，確立した治療法はない．治療法には豆状三角関節のpinningなどの内固定術やscrewでの関節固定術，豆状骨摘出術が報告されている．これまでの報告例では豆状骨摘出術が大半を占め，大きな合併症は報告されていない．本症例でも豆状骨摘出術で短期間であるが良好な成績が得られていた．

III-6 橈骨矯正骨切り術における採骨後に腸骨脆弱性骨折を生じた1例

慶應義塾大学整形外科 ○名倉重樹
岩本卓士
加藤知行
鈴木拓
佐藤和毅

腸骨採骨後にあきらかな外傷なく腸骨脆弱性骨折を生じた1例を経験したので報告する．

【現病歴】症例はSLEにてステロイド内服歴のある74歳女性．橈骨遠位端骨折後変形治癒に対して掌側ロッキングプレート（以下VLP）を用いて橈骨矯正骨切り術を施行した．矯正部の骨欠損に対し，上前腸骨棘（以下ASIS）から17mmで幅9mmの全層自家腸骨を採取し骨移植した．術後4日目に採骨部痛を自覚し，10日目に歩行困難となった．単純X線でASIS部の骨折を認め保存加療を開始した．術後4か月で腸骨稜を横断する骨折線も出現しPTH製剤投与を開始した．術後6か月にて自立歩行が可能となった．橈骨は骨癒合し可動域も改善した．

【考察】自家腸骨移植における腸骨骨折は1.7%で起こり，ASISから15mmで採骨した場合，30mmに比べ骨折リスクは2.4倍に上昇すると報告されており20mm以上の距離で採骨することが推奨される．本例は術中距離を計測し骨切りしたが，術後X線では実際には17mmであり骨折のリスクが高めった可能性がある．VLPを用いた橈骨矯正骨切り術における骨欠損部への自家腸骨移植は必須ではないとする報告もあり脆弱性骨折のリスクがある患者への骨移植の方法は十分な検討が必要である．

III-7 橈骨遠位部粉砕骨折に対する掌側ロッキングプレートが変形した1例

東京女子医科大学整形外科 ○高築義仁
岩倉菜穂子
長田義憲
蓮田病院 寺山恭史
佐々木理多
東京城東病院 深谷久徳

【目的】橈骨遠位部骨折に対する掌側ロッキングプレート固定では，術後合併症としてプレートの折損が稀に報告されている．今回我々は，不安定型橈骨遠位部骨折に使用した掌側ロッキングプレートの変形を経験したので報告する．

【症例】80歳，女性，自宅の階段から転落し受傷．右橈骨と尺骨の遠位部に粉砕開放骨折を認めた．受傷後10日で観血的整復固定術をおこない，術後2週間はsugar tongs splintとした．その後，自己判断で荷重を開始しており，術後4週のレントゲンで，プレートの背屈変形を認めた．再手術は本人が拒否したため，short cast固定を術後8週，手関節装具を術後16週まで装着した．術後24週で変形治癒のまま骨癒合が得られたが，日常生活動作に支障はなかった．

【考察】今回の症例は粉砕骨折であったため，骨折部を架橋したスクリューの間隔が広く，応力が分散され，緩徐に力が加わっていったことで，折損せずに変形していったのではないかと考えられた．変形による神経や屈筋腱への影響はなく，日常生活にも支障がなかったため，変形矯正術も希望されなかった．荷重制限に対して理解が乏しい高齢者などには，内固定後も一定期間の外固定が必要と考えられた．

一般演題７　橈骨遠位端骨折２

III-8　抜釘後に月状骨窩掌側関節面の陥没骨折を生じた橈骨遠位端関節内骨折の１例

中通総合病院整形外科　○成　田　裕一郎
千　馬　誠　悦

35 歳女性，運送業，身長 166cm，体重 92kg．トラックの荷台から転落して受傷．X 線で PT-55°の背屈転位を伴う C3.2 の橈骨遠位端関節内骨折を認めた．手術は掌側からアキュロック 2 プレートで固定した後，背側アプローチで骨欠損部に腸骨移植を行った．PT22°とやや過矯正となった．術後は 2 週間のギプス固定後に可動域訓練を開始し，初回手術 後 6 か月で抜釘した．術後の X 線で volar lunate facet（以下 VLF）の直下に 3 本のスクリュー孔による骨欠損がみられた．抜釘後 1 か月で手関節痛を訴え，X 線，CT で VLF にスクリュー孔を介した新たな陥没骨折を認めた．再骨折後 1 週で再骨接合術を施行した．Bridging type の創外固定を併用し，掌側アプローチで VLF 骨片を整復して腸骨から骨移植し，APTUS ベビーフットプレートで固定した．再手術後 7 週で創外固定を抜去し可動域訓練を再開したが，以後徐々に VLF 骨片が再転位し，再手術後 9 か月の現在，PT29°，UV3mm で軽度の手関節痛を認める．本例では初回手術で PT が過矯正となったため VLF に軸圧がかかったことと，プレートを遠位尺側設置としたためスクリュー孔による骨欠損が VLF 関節面直下に集中したことが再骨折の原因と考えられた．

III-9　反転した掌側裂離骨片を伴った橈骨手根関節背側脱臼の１例

北里大学医学部整形外科　○大　竹　悠　哉
助　川　浩　士
小　沼　賢　治
相　　晶　士

【背景】橈骨手根関節背側脱臼骨折は橈骨手根関節包靭帯複合体および橈骨茎状突起，尺骨茎状突起等の周囲構造の破綻により発生する不安定な脱臼骨折である．今回，反転した掌側裂離骨片を伴った橈骨手根関節背側脱臼骨折の 1 例を経験したので報告する．

【症例と方法】21 歳男性．バイク事故で受傷し当院救命救急センターに搬送された．右橈骨手根関節開放脱臼骨折の診断で鋼線固定，創外固定を施行した．掌側裂離骨片の残存を認め受傷 8 日目に当科へ紹介となり，受傷 2 週で手術を施行した．Distal Ulna Plate の Hook を用いて関節包靭帯複合体が付着した裂離骨片を整復固定した．同インプラントで橈骨茎状突起骨折を固定した．TFCC 損傷はスチャーアンカーで修復し，背側関節窩骨折は HCS を用いて固定した．

【結果】術後 5 か月で骨癒合が得られ Plate を抜去した．1 年 3 か月現在，Mayo wrist score は 80 点で経過良好である．

【考察と結論】本症例の受傷機序は手関節背屈位に軸圧がかかり尺側を軸に回外したことが考えられた．橈骨手根関節脱臼骨折の安定化には関節包靭帯複合体，橈骨茎状突起，尺骨茎状突起の十分な固定が重要であり掌側裂離骨片の整復固定には Hook-plate が有用であった．

III-10　橈骨遠位端骨折に伴う橈骨茎状突起骨片へのスクリュー刺入位置の検討

埼玉県済生会総合病院整形外科
○太　田　　剛
八　百　陽　介
大　塚　彩　子
同愛記念病院　　鏑　木　秀　俊
東京医科歯科大学運動器機能形態学講座
二　村　昭　元

【目的】我々は橈骨茎状突起骨片に対する固定スクリューに着目し，VRP の種類別に茎状突起とスクリューの位置関係を比較検討した．

【対象と方法】対象は 2014 年から 2018 年の間に VRP で治療を行った 328 例のうち radial styloid 骨片（RSF）を有する 43 例．橈骨茎状突起に向かうスクリューについての刺入位置を示す指標 radial styloid tip-apex distance（R-TAD）を計測し，VRP の種類による相違を比較検討した．Mono axial plate（MAP）22 例，Poly axial plate（PAP）21 例の 2 群間において R-TAD を比較計測した．

【結果】全例に骨癒合が得られ，感染などの合併症は見られなかった．各 VLP の R-TAD は MAP 群が PAP 群より優位に大きかった．

【考察】橈骨茎状突起スクリューは骨折安定性に

寄与するとされているが，刺入位置に対する指標は無い．今回我々はR-TADを計測し，VRPの種類がR-TADに影響していることを確認した．橈骨形状突起骨片の固定にはR-TADを最小にするべくVRPの選択に留意する必要がある．

III-11　橈骨遠位端関節内骨折に対する髄内弾性整復法を利用した固定法

新潟大学整形外科　○山田政彦
倉石達也
土屋潤平
依田拓也

AO分類type C3橈骨遠位端骨折は関節面の粉砕が強く，その整復に難渋する．今回，AO分類type 2R3C3.1の前額面に骨折線のある橈骨遠位端骨折2例に対して髄内弾性整復法を用いた固定を行ったので報告する．手術は徒手的に背側からKirschner鋼線を入れることにより，遠位骨片の背側転位を掌側転位に変換し，伸展ブロックを行いつつ掌側ロッキングプレートをあて，バットレス効果を得て固定した．プレート設置後，Kirschner鋼線は抜去した．術直後のX線評価でvolar tilt，radial inclination，ulnar varianceは全て正常範囲内だった．2例とも骨癒合が得られ，抜釘時に明らかな矯正損失はなく，疼痛なく可動域も良好だった．背側に転位した骨片がある場合，牽引や掌側からの整復のみでは整復位が得られない場合があり，また得られてもロッキングスクリューを入れる際に背側骨片を押して関節面にgapを生じる可能性もある．本法は特別な道具が不要で，手技が容易であり，短時間で行うことが可能であることから有用と思われる．

III-12　橈骨遠位端骨折変形治癒に対する矯正骨切り術の治療経験

能代厚生医療センター整形外科
○伊藤博紀

【目的】橈骨遠位端変形治癒骨折に対して掌側ロッキングプレート（VLP）を用いた矯正骨切り術を行った症例の治療成績について検討した．

【対象および方法】対象は4例（全例女性）で，手術時平均年齢は65.0歳，受傷時の骨折型はAO 2R3A 2，2R3C：2例で，背屈転位型2例，掌屈転位型が2例であった．受傷から矯正骨切り術までの期間は平均52.3日であった．手術は掌背側アプローチで変形癒合部を展開し，骨切り後に全例VLPで内固定した．1例で背側プレートを併用した．骨切り開大部に人工骨（β-TCP）を補填した．術後経過観察期間は平均8か月である．

【結果】単純X線でvolar tilt，radial inclination，ulnar varianceは概ね術前の予定通りに矯正された．最終観察時ulnar varianceは3例で矯正損失が生じたが，全例で骨癒合が得られた．術後の感染や腱損傷などの合併症の発生はなく，術前の疼痛は全例で軽快した．

【考察】VLPは矯正骨切り後の内固定材として優れた初期固定性と整復位保持能を有するが，骨粗鬆症患者では橈骨長の矯正位保持に限界があることが推察された．

III-13　橈骨遠位端骨折における背側天蓋状骨片の治療経験

獨協医科大学整形外科　○中山健太朗
都丸倫代
獨協医科大学日光医療センター整形外科
長田伝重
菅間記念病院整形外科　高井盛光
亀田整形外科・内科医院　亀田正裕

【背景と目的】橈骨遠位端骨折に伴う背側天蓋状骨片の対処と成績をretorospectiveに調査，分析したので報告する．

【対象と方法】手術加療した背側天蓋状骨片を伴う橈骨遠位端骨折13手，平均年齢70歳，男4例，女9例，平均経過観察期間10.1か月を対象とした．検討項目は術前CTでの背側天蓋状骨片の縦径，山中による報告の分類（連続型，髄内型，遊離型），骨片に対する対処，最終観察時での伸筋腱断裂の有無である．

【結果】山中分類で髄内型7手，連続型6手，遊離型0手であった．対処は髄内型では摘出が2手（平均縦径5.6mm），放置が5手（11.0mm）であり，連続型では摘出2手（9.6mm），放置2手（9.9mm），近位に整復のみもしくは固定追加したものが2手（17.9mm）であった．伸筋腱断裂はなく，全体の臨床成績は良好であった．

【考察】骨片に対しての対処は縦径が小さいもの

は摘出している傾向にあったが，放置例も多かった．術中にPTを獲得する様に整復するのみで，骨片も自然と整復される症例もある．そのため，全例に特別な処置が必要であるとは限らないが，関節内残存による疼痛や伸筋腱断裂に注意して対処するべきである．

III-14　APTUS Volar Lunate Facet Plateを用いた陳旧性橈骨遠位端月状骨窩骨折の治療経験

順天堂大学附属浦安病院整形外科
○塩　田　浩　平
市　原　理　司
鈴　木　雅　生
原　　章

橈骨遠位掌尺側皮質は遠位橈尺関節の靱帯付着部であるとともに，月状骨窩（Lunate facet）を形成し，手から前腕の荷重中心として機能する．そのため，橈骨遠位端骨折においてvolar lunate facet fragment（以下VLF骨片）はkeystone骨片と呼ばれ，手術に際し正確な解剖学的整復・固定が求められる．今回，月状骨掌側亜脱臼を併うVLF単独骨折例に対しAPTUS Volar Lunate Facet Plate（以下AVLFP）を使用し良好な治療成績を得たため報告する．

【症例】19歳男性．転倒して左橈骨遠位端関節内骨折（AO2R3B1）を受傷．8週間の保存加療後に掌屈制限のため当院紹介となる．初診時X線でVLF部に限局する剪断骨折（関節面のstep off 1.7mm，骨片間gap 2.2mm）を認め，月状骨の掌側亜脱臼を伴っていた．受傷後12週時に骨折部の矯正骨切りおよびAVLFPによる観血的整復固定術を施行．術後X線で関節面のstep off，骨片間gapともに消失し，月状骨の掌側亜脱臼は改善した．

【結論】AVLFPはVLF骨片のみをバットレス固定することができる遠位設置型プレートであり，従来のプレートの半分のサイズであることから屈筋腱の滑走を妨げることが少なく，VLF単独の関節内骨折例に有用であると考える．

一般演題８　リハビリ，その他

III-16　上腕骨骨幹部開放骨折と抗凝固薬内服に伴う血腫から軟部組織損傷が生じ有茎広背筋皮弁を施行した１例

湘南鎌倉総合病院外傷センター
○原　　敬
長谷川　真　之

【緒言】低エネルギー外傷の転倒で上腕骨骨幹部開放骨折を受傷し，抗凝固薬の影響と思われる皮下血腫が軟部組織の状態を悪化させ，皮弁形成術を要した症例を経験したので報告する．

【症例】71歳男性，慢性心房細動に対し抗凝固薬であるエドキサバンを内服していた．風呂場で意識消失した状態で発見され救急搬送された．右肩から上腕に皮下血腫に伴う腫脹と上腕中央に開放創を認めた．単純X線画像で右上腕骨骨幹部骨折を認め，緊急手術を施行した．腫脹は著明だがコンパートメント圧は正常範囲であり，デブリドマンと創外固定器設置を施行した．第4病日に髄内釘固定を施行した．開放創周囲の皮膚は剥奪し暗赤色調であった．血行のない部位を切除すると11×12cmの皮膚欠損が生じ，皮下筋体の活性も不良なため第11病日に有茎広背筋皮弁移植術を施行した．術後経過に問題はなく，術後6か月で骨癒合を獲得し上肢の自動可動性に問題はない．

【考察】近年，抗凝固薬を内服する高齢者の問題が散見される．本症例も転倒が受傷起点でありながら，骨折に伴う組織損傷に加え抗凝固薬内服が原因と推測される皮下血腫や上肢の腫脹が軟部組織の状態を悪化させたと考えられた．

III-17　Darrach法術後に発生した橈骨骨幹部insufficiency fractureの１例

新潟県立新発田病院　○三　輪　　仁
今　尾　貫　太

【はじめに】Darrach法術後に発生した橈骨骨幹部insufficiency fracture症例を経験したので報告する．

【症例】80歳女性．誘因のない左前腕部疼痛を主訴として来院．同側橈骨遠位端骨折の既往あり．受診1年前，同側の中環指伸筋腱皮下断裂を来し他院でDarrach法と腱移行術を受けている．受診1週

間前より外傷などの誘因なく左前腕部疼痛出現，Xp で橈骨骨幹部骨折あり当科紹介となった．骨粗鬆症治療薬の内服なし，糖尿病のためインスリン治療中であった．症状出現前は庭で畑仕事など積極的に手を使用しており，外傷などの誘因がないこと，Xp 上橈骨骨皮質の高度の菲薄化を認めることより橈骨骨幹部 insufficiency fracture と診断しプレートによる骨接合術を行った．術後骨癒合し畑仕事に復帰した．

【考察】変形性遠位橈尺関節症や内固定が困難な尺骨遠位端骨折などの場合，高齢者であれば Darrach 法が選択される場合もあるが術後は荷重伝達が変化し橈骨の骨折リスクは増大する．骨脆弱性が著しい場合 insufficiency fracture も発生し得る．

III-18　反復性豆状骨脱臼の 1 例

昭和大学医学部整形外科学講座
○岡　田　拓　巳
川　崎　恵　吉
筒　井　完　明
坂　本　和歌子
稲　垣　克　記

手関節の運動で弾発現象や轢音を生じる状態を，snapping wrist（trigger wrist）といい，稀な病態である．今回われわれは，snapping wrist を主訴に来院した反復性豆状骨脱臼の 1 例を報告する．症例は 24 歳の男性．主訴は右手関節の掌背屈時の snapping 現象とそれに伴う疼痛であった．現病歴は野球のスライディングで右手をついて受傷し近医受診，レントゲン上明らかな骨傷はなく経過観察となった．その後放置していたが受傷から約 4 か月経過しても痛みが招待しないため当院に紹介となった．初診時，手関節掌屈時に豆状骨付近で轢音を認め，それに伴い疼痛も誘発された．豆状骨と三角骨尺側部にも圧痛を認めた．レントゲン像および CT 画像で三角骨骨折偽関節に伴う豆状骨脱臼を認め，透視像でも脱臼と整復を確認した．手術は，局麻下に豆状骨と三角骨偽関節骨片を摘出したのちに，患者の自動掌背屈運動による snapping の消失を確認した．術後は疼痛も合併症もなく経過良好である．

Snapping 現象の原因解明には，透視画像による動的運動解析と Wide awake surgery が有用であった．

一般演題 9　腱

III-19　電撃傷受傷の 43 年後に発症した長母指屈筋腱皮下断裂の 1 例

北海道済生会小樽病院整形外科
○織　田　　崇
和　田　卓　郎

【はじめに】電撃傷を受傷した 43 年後に FPL 腱皮下断裂を発症し，腱移植による再建術を施行した 1 例を経験したので報告する．

【症例】72 歳，男性．ペットボトルのふたを開けようとした際に左母指と手関節部に痛みが生じた．左母指の動かしづらさを自覚して翌日に受診した．左手母指は IP 関節と MP 関節の可動性がなく，示指に屈曲拘縮があった．母指の対立運動は可能であったが，受傷後より示指とのピンチができなくなった．左手全体に知覚鈍麻があった．FPL 腱皮下断裂の疑いで手術を施行した．FPL 腱は手根管の近位部で断裂していた．遠位断端を牽引すると母指の対立が増強した．FPL の筋腹は白色に変色し拘縮していた．断裂部の変性した腱組織を切除し短趾伸筋腱を架橋移植した．術後背側スプリント固定と手関節運動を主体とする後療法を行い，手関節背屈運動による腱固定効果でのピンチ動作が可能となった．

【考察】本症例では一部が変性壊死を免れた FPL 腱が，手関節背屈による腱固定効果で母指対立運動の力源となっていた．腱皮下断裂により損なわれた対立機能を再獲得するために，比較的質がよいと判断された腱組織を残して足趾からの腱移植を行いピンチ機能を再獲得した．

III-20　豆状三角関節障害に合併した小指深指屈筋腱皮下断裂の 2 例

東邦大学整形外科　○辻　　健太郎
関　口　昌　之
大森赤十字病院整形外科　大日方　嘉　行

【はじめに】小指屈筋腱皮下断裂は，有鉤骨骨折や関節リウマチが原因のことが多いが，豆状三角関節障害が原因で生じることは稀である．本症の 2 例を経験したので報告する．

【症例】2 例とも下肢疾患のため長期間 T 字杖歩行を行っていた．症例 1 は 65 歳女性，左小指屈曲制限を主訴とした．主訴出現前から手掌尺側の疼痛

としびれを自覚していた．単純X線像で豆状三角関節の離開を認め，術中所見では軟骨の消失した三角骨関節面が露出し，小指深指屈筋腱（FDP）は断裂し浅指屈筋（FDS）は部分断裂していた．豆状骨を摘出して小指FDPを長掌筋腱（PL）で再建した．症例2は81歳女性，左小指屈曲制限を主訴とした．主訴出現前から手掌尺側部痛を自覚していた．単純X線像で豆状三角関節の変形性変化がみられ，術中所見では軟骨が欠損した三角骨関節面が露出し，小指FDPは断裂しFDSは瘢痕のみで連続していた．三角骨露出部を周囲の瘢痕組織と隣接する骨膜にて被覆し，FDPのみPLにて再建した．

【考察】自験例では2例ともT字杖の柄による手掌尺側への繰り返される荷重負荷で豆状三角骨関節が破綻し，同関節に小指屈筋腱が圧排され続けたために皮下断裂が生じたと考えられた．

III-21　手根管症候群と長母指屈筋腱損傷を合併し，正中神経の高位診断に苦慮した一例

国立病院機構東京医療センター整形外科
○清　田　康　弘
河　野　亜　紀
古　旗　了　伍
有　野　浩　司

症例は63歳の女性．4か月前からの右手のしびれと右母指IP関節屈曲障害を主訴に，近医より紹介となった．症状が出現した頃に母指IP関節を洗濯バサミで挟んだが様子を見ていたとのことであった．初診時，母指，示指，中指および環指橈側の感覚鈍麻を認め，手根管におけるtinel like signが陽性であった．母指IP関節の自動屈曲は不能であったが，その他の正中神経支配筋の麻痺は認めなかった．単純MRI像では長母指屈筋腱（FPL）の停止部に高信号変化を認めた．神経伝導検査で正中神経の終末潜時の延長および前腕での運動神経伝導速度の僅かな低下を認めた．以上より手根管症候群に前骨間神経麻痺あるいはFPL損傷が合併したと考え，診断および治療目的に手術を行う方針とした．まず手根管の開放を行うと，正中神経の同部位での圧迫を認めた．手根管内でFPLを同定し，これを牽引したが母指IP関節の屈曲は不能であったことから屈曲障害の原因は腱損傷と考えた．FPL停止部を展開すると腱癒着を認めた．癒着を剥離することでFPLの滑走は良好となった．もともと母指IP関節が過伸展する傾向があり，外傷によりIP関節が過伸展した状態でFPLが癒着したため，屈曲障害が生じたと考えられた．

III-22　基礎疾患や外傷歴のない症例に生じた，Lister結節部の骨棘による長母指伸筋腱皮下断裂の1例

北里大学医学部整形外科学　○藤　野　庄太郎
小　沼　賢　治
助　川　浩　士
大　竹　悠　哉
高　相　晶　士

【はじめに】長母指伸筋腱（EPL）皮下断裂はステロイド製剤の腱鞘内注射，関節リウマチ，橈骨遠位端骨折，舟状骨骨折等にしばしば合併することが報告されている．今回，われわれは基礎疾患や外傷歴のない症例に生じたEPL皮下断裂の比較的まれな1例を経験したので報告する．

【症例】30歳，男性．引っ越しの手伝いをした後から右手関節背側の腫脹と痛みが出現した．約2週間後にコップを持った際に右母指が突然伸展出来なくなったことに気付いた．当院初診時の診察所見では，右母指IP関節の自動伸展が困難であった．単純X線上は骨傷や変形は認めなかったが，MRI，CTにてEPL断裂およびLister結節部の骨棘が確認された．術中所見ではEPLが手関節部で完全断裂していた．遠位断端は母指伸展位でLister結節に一致していた．手術はEPL遠位断端に固有示指伸筋腱を腱移行した．術後1年の現在，可動域制限なく経過良好である．

【考察】過去の症例報告でLister結節部の骨棘がEPL断裂に関与したとの報告があるが，自験例においもLister結節に骨棘を認めていた．基礎疾患・外傷歴のない症例ではCTやMRIでのLister結節の形状の評価も有用である．

III-23　遠位橈尺関節症により両側性に発症した中環小指の伸筋腱皮下断裂の1例

済生会山形済生病院整形外科　○花香直美
石垣大介
山形大学医学部附属病院整形外科
澁谷純一郎
本間龍介
佐竹寛史
高木理彰

【緒言】遠位橈尺関節症は手関節部の伸筋腱皮下断裂の一因である．疼痛が軽く進行が緩徐のため受診が遅れ複数指の断裂に及ぶこともあるが，両側性の3指断裂は稀である．今回，遠位橈尺関節症により両側性に発症した3指伸筋腱皮下断裂を経験したので報告する．

【症例】60歳時に右，68歳時に左の中環小指伸筋腱皮下断裂を発症し，各々hemiresection interposition arthroplastyと腱移行および長掌筋腱移植術を施行した．術翌日からoutrigger装着下に手指の自動屈曲他動伸展訓練を開始した．術後1年で手指，手関節の可動域は良好である．

【考察】3指伸筋腱皮下断裂の再建法として腱移行，腱移植，併用療法の報告がある．腱移行は2指までの再建には良好な成績が期待できるが，3指では力源として不十分な可能性がある．3指に対する腱移植は複数の移植腱を要す可能性があり，長期経過例では筋拘縮のリスクもある．そのため腱移行と腱移植の併用が報告されており，本症例では中指から示指への腱移行と環小指に対する長掌筋腱移植を行い，両手ともに伸展制限はほぼ認めなかった．しかし，併用療法では手術手技が煩雑となるため，3指断裂になる前に治療することが望ましいと思われる．

III-24　手関節背側部heat press injury後10年余りを経て発生した，長母指伸筋腱皮下断裂の1例

新潟大学地域医療教育センター・
魚沼基幹病院整形外科　○白旗正幸
植木将人
新潟大学医歯学総合病院整形外科
依田拓也

【症例】54歳，男性．職業は食品加工業．10年余り前に右手関節を高温のプレス機で挟まれ受傷．他医で植皮術を受けた既往がある．一斗缶を右母指で圧迫して開けようとしたところ，突然右前腕背側遠位側に疼痛を自覚し，直後より右母指IP関節の自動進展が不能となる．発症2日後に当院を初診．右手関節背側に40×25mm径の楕円形の瘢痕化した創痕を認めた．右手関節・手部CTでは明らかな骨性異常を認めず，創痕の橈側遠位側皮下にEPL断端を示唆する膨大部を認めた．発症6日後に局所麻酔下でEIP腱移行を行い，術後は早期自動運動を行った．術後4か月の時点では，右母指IP関節にごく軽度の自動伸展制限が残存するものの，ADLには全く支障をきたしてはいない．

【考察】EPL皮下断裂については，橈骨遠位端骨折後の発生について多くの報告があり，その発生頻度については0.2～0.7%とされる．しかし圧挫後のEPL皮下断裂の報告については，急性発症の1例を渉猟し得たのみであった．圧挫傷後の瘢痕部の血行障害に起因する腱の脆弱化に加え，長母指伸筋のトーヌスの急激な増加がトリガーとなり，皮下断裂を発生したと考えられた．

III-25　陳旧性短母指伸筋腱皮下断裂の1例

東京慈恵会医科大学形成外科学講座
○仲　謙
松浦慎太郎
堀　まゆ子
山田啓太
赤石　渉
富士市立中央病院　西村　礼
JCHO東京新宿メディカルセンター
坊　英明

今回，我々は比較的稀な短母指伸筋腱（以下EPB Extenser Pollicis Brevis）の皮下断裂を経験したため報告する．

【症例】28歳，男性．転倒した際に，右母指基部を強打した．受傷後7日に右母指MP関節部背側に疼痛を生じ，MP関節の自動伸展障害を自覚した．受傷後14日に近医を受診し包帯固定で保存的に加療されていたが，受傷後54日に自動伸展障害の改善を認めないため当科に紹介となった．母指MP関節の自動伸展－24°，自動屈曲58°であり，EPBの皮下断裂を疑い手術を施行した．EPB腱は瘢痕性

に基節骨底部に連続していた．MP 関節を C-wire で伸展 0°に固定し，EPB 腱を前進させ Suture Anchor を用いて，基節骨骨底部に固定した．術後 3 週間外固定の後，C-wire 抜去し可動域訓練を開始した．

【結果】術後 6 か月で MP 関節の自動伸展 10°自動屈曲 52°となった．

【考察】EPB 腱皮下断裂の報告例は少なく，我々の渉猟し得た限りでは本邦 9 例，海外 1 例であった．受傷原因は外傷（スポーツを含む）6 例，特発性 4 例であった．治療方法は Suture Anchor 3 例，EIP 腱移行 3 例，APL 腱への縫合 3 例，単純縫合 1 例であった．症例を併覧し文献的考察を加え報告する．

一般演題 10　軟部腫瘍

III-26　神経内神経周膜腫による手根管症候群の 1 例

佐倉整形外科病院　○江畑龍樹
酒井伸英
後藤憲一郎
帝京大学医学部病理学講座　菊地良直

【はじめに】神経内神経周膜腫は，これまで 120 例余りの報告例を認める，稀な良性末梢神経腫瘍である．手根管内の正中神経に発生した神経内神経周膜腫の 1 例を経験したので報告する．

【症例】56 歳，女性，2 年前から左手しびれが出現．筋電図検査では APB-CMAP 導出不能で，末期 CTS の診断にて，手術施行した．正中神経の著明な腫大，神経線維束のスパゲッティ様腫大を認め，全切除は困難と判断し，病理標本採取と除圧のみ実施した．病理検査では，既存の神経内に，神経線維を取り囲むように紡錘形細胞の増生がみられ，これらは免疫染色で EMA 陽性，Glut-1 陽性，S-100 蛋白陰性であり，神経内神経周膜腫の診断となった．術後 3 か月で APB-CMAP は導出可能になり，自覚症状も改善を認めた．

【考察】神経周膜腫は 1964 年 Imaginario らにより初めて報告され，神経内型と軟部組織型に分類される．神経内神経周膜腫は切除による神経障害が必発であり，多くは腫瘍切除と同時に神経移植が行われる．本例では神経除圧のみを行い短期的には神経症状の改善が得られたが，腫瘍自体の切除は行われておらず，慎重な経過観察が必要と考えられた．

III-27　Pachydermodactyly の 3 例

埼玉成恵会病院埼玉手外科研究所
○小池智之
福本恵三
小平聡
国立病院機構村山医療センター手外科
加藤直樹

【目的】Pachydermodactyly は，主に若年者の母指を除く手指 PIP 関節部皮膚の腫脹を認める稀な疾患である．PIP 関節部皮膚の腫脹以外は，ほぼ無症候性であり可動域障害も認めないため，診断がつかず経過観察となる症例が散見される．PIP 関節腫

脹を主訴に整形外科，手外科を受診することも多いと思われるので，今回我々が経験した3例5手を報告する．

【症例】17歳男性．両示，中，環，小指のPIP関節の腫脹を11歳より自覚していたが，近医受診し経過観察となった．既往歴は特になく，家族歴もない．徐々に増大し，16歳ごろよりペンなど使用する際の痛みを自覚し，他院整形外科を受診したが，原因不明とのことで経過観察となった．当院受診し，画像上，関節変化がなく関節リウマチや膠原病は否定的であったためPachydermodactylyの診断で両手指皮膚の減量術を行った．術後再発は認めていない．

【考察】Pachydermodactylyは稀な疾患であり，我々が調べ得た限りでは医中誌では10件，PubMedでは97件の報告のみであった．稀な疾患ではあるが，外見の異常以外には症状がないことが多いため見逃されている可能性がある．本疾患は画像上，関節変化がなく膠原病が否定的であれば，特徴的な外見からの診断が容易である．

III-28　左中指に発症したsuperficial acral fibromyxomaの1例

新潟臨港病院整形外科　○松　崎　浩　徳

【目的】左中指に発症したsuperficial acral fibromyxomaの1例を報告する．

【症例および経過】50歳，男性．10年以上前から左中指DIP関節部背側に腫瘤を認め徐々に増大してきたが放置．近医皮膚科より当科紹介受診となった．左中指DIP関節部に16×13mmの腫瘤を認め，疼痛や関節可動域制限は認めなかった．

X線写真で骨侵食像はなく，MRIではT1 low，T2ややhighの境界明瞭な腫瘍を認めた．線維種などの良性腫瘍を疑い，摘出生検術および遊離皮弁による再建術を施行した．腫瘍は直上の皮膚を含めて一塊として摘出し，終末腱と末節骨の露出を伴う皮膚欠損は同側前腕からのAV型静脈皮弁で再建した．皮弁はトラブルなく生着し，術後再発や疼痛および可動域制限を認めず良好な形態と機能が獲得された．

【結論】Superficial acral fibromyxomaは2001年にFetchらが初めて報告したまれな疾患で，皮膚科領域での症例報告が散見されるが，いまだに周知されているとは言い難い．良性腫瘍ではあるが局所再発も報告されており，取り残しなく完全に切除することが重要である．指尖部に多くが発生するため，その再建には小型の薄い皮弁が必要であり，静脈皮弁は有用な選択肢である．

III-29　術前診断が困難であった爪下神経腫の1例

越谷誠和病院整形外科　○小　沼　宏　樹
木　村　和　正
獨協医科大学埼玉医療センター第一整形外科
橋　本　智　久
佐　野　和　史
大　関　　覚

【はじめに】爪下部の有痛性病変はグロムス腫瘍が最も代表的である．今回，術前グロムス腫瘍の診断に反して術後病理診断が外傷性神経腫であった1例を報告する．

【症例】52歳女性2013年から疼痛自覚していたが放置していた．2018年2月より左母指近位爪郭の疼痛増悪し当院を受診した．圧痛，自発痛，寒冷時痛を認めた．単純レントゲンで特に所見はなく，MRI上T1low，T2highで造影効果のある腫瘤を確認し手術を行った．爪甲と近位爪郭の各々を尺側に反転し顕微鏡下に圧痛部を剥離していくと，腫瘤は結節状ではなく束状に集簇していた．病理診断は神経線維の過形成を呈し外傷性神経腫であった．術後4か月現在，術前の疼痛は消失し，新たな爪甲変形，色調変化などを認めていない．

【まとめ】渉猟しえた範囲で外傷性神経腫が爪下部に発生した報告はない．グロムス腫瘍以外にも爪下部有痛性病変の可能性を認識することは，治療上必要と思われる．今後引き続き近位爪郭瘢痕や爪甲変形の出現などの経過観察をおこなっていく．

III-30　手掌に発生した神経内ガングリオンの一例

仙台医療センター形成外科・手外科
○伊　師　森　葉
鳥谷部　荘　八

症例は66歳男性．手掌部の腫瘤および寒冷時のしびれを主訴に近医を受診した．前医でガングリオンの診断で3回穿刺するも再発したため，手術目的に当科紹介となった．術前のMRI画像検査により

4×2cm 大，T1 強調画像で低信号，T2 強調画像で高信号，母指球部から示指近位にわたるガングリオンを認め，指神経に沿っているものあるいは神経内由来のものと予想された．全身麻酔下に摘出術を施行した．ガングリオン直上に皮切を置いて展開したところ，総掌側指神経に沿って連続した cyst を確認した．cyst は神経内に存在し，神経上膜を切開し摘出することが可能であった．切開した神経上膜は 7-0 ナイロンで修復した．術後は神経障害を呈することなく経過した．本邦において神経内ガングリオンの報告は種々散見されているが，その多くは尺骨神経や腓骨神経由来である．本症例は正中神経領域の指神経由来のものであり，比較的珍しいものである．ガングリオンの治療をする際は，稀ではあるが神経内ガングリオンの可能性も念頭に，安易に穿刺を行わないことや愛護的な手術操作が必要である．

III-31　非常にまれな Spindle cell hemangioma の一例

千葉大学医学附属病院　○山崎貴弘
松浦佑介
鈴木崇根
山崎厚郎
小曽根英
松山善之
向井務晃
大原建

【症例】20 歳女性．左手掌の硬結と圧痛を主訴に当院皮膚科を初診された．皮膚科にて生検を行い，spindle cell hemangioma の診断となり，手術目的に当科紹介となった．示指 MP 関節掌側に 3cm 大の発赤と硬結を認め，同部に圧痛を認めた．本人家族の強い希望もあり手術とし，腫瘍広範切除後，境界陰性を確認して，皮膚再建を行う方針とした．初回手術時には皮膚科医同席のもと，マージンの設定を行っていただき，広範切除を行った．しかし橈側の指神経と接しており，同部の切除は困難であった．術後の病理検査でも神経に接していた部分での断端は陽性であったが，本人家族と相談の上，追加切除を行わずに足底からの植皮術を行った．術後 6 か月の時点では再発は認めておらず，手指の機能障害や歩行障害もなかった．

【考察】過去の報告ではこれまで 200 例程度の症例報告があり，手指の発生は 20％程度とされている．良性腫瘍ながら再発率が 50％以上と高く，広範切除が推奨されている．術後数年後に再発した報告もあり，今後とも慎重な経過観察が必要となる．

III-32　手根部に Dysplasia Epiphysealis Hemimelica と Lipofibromatous Hamartoma を合併した 1 例

JCHO 東京城東病院　○植草由伊
斉藤忍
小林倫子
深谷久徳

【症例】48 歳女性．生下時より右環指の変形を認めていた．15 歳時に右手根管症候群に対し手根管開放術を施行され，症状なく経過していた．今回転倒を機に右手のしびれが出現し当院を受診した．手根骨の骨隆起病変と，正中・尺骨神経の肥大，終末潜時遅延を認めた．保存的加療で改善を得られず，神経の除圧目的に手根管および Guyon 管開放術，骨隆起病変部分切除術を行った．腫瘍は画像及び病理検査結果より，dysplasia epiphysealis hemimelica（DEH）と lipofibromatous hamartoma（LFH）と診断された．術後 5 か月の時点で症状の著しい改善は得られていない．

【考察】DEH は推定発生率 1/1.000.000 と稀な疾患である．下肢の発生例の報告が大半を占め，手根部の発生例は少なく，神経障害を伴う症例の報告は渉猟し得た限りない．一方，LFH は正中神経に多く発生し神経症状を呈する場合がある．本症例はこのような稀な腫瘍病変が正中・尺骨神経障害に関与していると考えられたが，外傷を機に症状が発現したことより神経の除圧を行なった．しかし術後 5 か月の時点で期待されたほどの症状の改善は得られておらず，腫瘍病変，特に LFH が症状の推移に影響を及ぼしている可能性が示唆された．

III-33　再発をくり返し治療に難渋した手関節部尺骨神経内ガングリオンの１例

弘前大学大学院医学研究科整形外科
○上　里　涼　子
岩　崎　宏　貴
市　川　奈　菜

【はじめに】神経内に発生するガングリオンは比較的稀であり，中でも尺骨神経への発生は稀である．

【目的】手関節部尺骨神経内ガングリオンの症例で，2度の再発を経験したので報告する．

【症例】58歳のりんご農家の男性である．誘因なく左手関節尺側に疼痛を自覚し，その後腫瘤に気づいたため前医を受診した．軟部腫瘍の診断で当院へ紹介となり，超音波，MRIなどから左手関節尺骨神経内ガングリオンの診断となった．発症から約半年に，左尺骨神経内ガングリオン切除術を行ったが，5か月経過時ガングリオンの再発を認めた．初回手術から8か月で再手術を行ったが，すぐに再発を認め，2回目の手術から2か月後に再々手術を行った．6か月が経過した現在，再発無く，尺骨神経症状の改善を認める．

【考察】神経内に発生するガングリオンは比較的稀であり，発症機序は解明されていない．報告は腓骨神経が最も多く，尺骨神経内ガングリオンの報告のほとんどが肘関節レベルである．本症例では，神経と関節の連続性は確認できなかったが，神経内ガングリオン関節発生説から考えると，豆状三角骨関節を展開したことにより再発を逃れているのではないかと考える．

III-34　前腕遠位尺側に発生した悪性軟部腫瘍切除に対する尺骨神経合併切除後再建術の経験

東京医科大学整形外科学分野　○永　井　太　朗
西　田　　淳
小　山　尊　士
畠　中　孝　則
山　本　謙　吾

【背景】前腕悪性腫瘍切除に伴う，尺骨神経合併切除に対する再建の報告が乏しい．今回我々は前腕遠位尺側に生じた未分化多形肉腫に対し尺骨神経合併切除を含む広汎切除及び尺骨神経機能再建を行い比較的良好な成績を得たので報告する．

【症例】症例は82歳男性．右前腕の未分化多形肉腫の診断で広汎切除術を計画した．腫瘍は前腕遠位尺側に存在し，MRI像で，T1WI低～高信号，T2WI低～高信号，45×23×23mm大であった．尺骨神経は近位は手関節近位15cmで切離し，遠位は豆状骨遠位で切離した．尺側手根屈筋，方形回内筋は切除し，浅指，深指屈筋腱は温存した．再建として環指，小指に対し浅指屈筋腱によるlasso法を施行し，母指内転機能再建は環指浅枝屈筋腱移行を行った．さらに示指外転機能再建は短母指伸筋腱の移行を行った．尺骨動脈の再建は行わなかった．

【術後経過】切除縁が一部Marginal marginとなったため術後放射線療法を行った．術後5か月現在，小指，環指のPIP関節伸展は-15度，示指外転，母指内転，ピンチ可能で，MSTS scoreは23点と経過は比較的良好である．

一般演題 11　小児骨折，先天異常，骨壊死

III-35　小児橈骨遠位部骨折に対して鋼線連結型創外固定器 JuNction を用いて治療した一例

順天堂大学医学部整形外科　○杉　山　陽　一
鶴　上　浩　規
名　倉　奈　々
後　藤　賢　司
金　子　彩　夏
内　藤　聖　人
金　子　和　夫
順天堂大学医学部附属順天堂
東京江東高齢者医療センター整形外科
岩　瀬　嘉　志

【はじめに】小児橈骨遠位部骨折に対しる経皮ピンニングは煩雑であり，術後再転位がしばしば報告されている．そこで，今回我々は鋼線連結型創外固定器 JuNction を用いて本骨折を治療し良好な成績を得たので報告する．

【症例】症例は 12 歳の男児で，転倒により受傷した右橈尺骨遠位部骨折である．両骨骨折であり，徒手整復で十分な整復位が得られなかったため，手術加療を行った．手術は全身麻酔で行われ，遠位骨片の橈側・背側から鋼線を髄内釘として刺入した．近位骨片にも橈側・背側から鋼線を刺入し，橈側・背側の鋼線同士を“JuNction”によって連結させた．術翌日より JuNction 装着下に可動域訓練を開始した．術後 6 週で JuNction 創外固定の抜釘を行なった．最終経過観察時（術後 6 か月），疼痛や手関節可動域制限なく経過良好である．

【考察】今回我々が使用した JuNction 創外固定器は従来の鋼線固定による固定力不足を補うことが可能であり，簡潔な手術手技で自由度が高い新たな医療器機である．本骨折に対する従来の経皮ピンニングの問題点を解決し得る十分な固定性が得られることが示唆された．

III-36　小児橈骨遠位端骨折および橈骨遠位骨端線損傷に伴う尺骨茎状突起骨折の治療経験

長岡赤十字病院整形外科　○幸　田　久　男

【はじめに】小児橈骨遠位端骨折や橈骨遠位骨端線損傷では，尺骨茎状突起骨折を伴うことがあるが，その治療成績についての報告は少ない．

【対象と方法】2013 年 4 月から 2017 年 10 月までに当科で加療した小児橈骨遠位端骨折あるいは橈骨遠位骨端線損傷 48 例 51 手のうち，X 線写真で尺骨茎状突起骨折が確認された 14 例 15 肘を対象とした．受傷時年齢は 9-15 歳（平均 12.7），経過観察期間は 12-32 か月（平均 16.2）だった．治療法と骨癒合状態，最終時の疼痛・可動域・ADL 障害および骨端線早期閉鎖の有無を調査した．

【結果】保存療法が 10 手に行われ，6 手で骨癒合が得られた．tension band wiring による骨接合術が 5 手に行われ，全例で骨癒合が得られた．1 手で軽い手関節痛が残存したが，著しい可動域制限や ADL 障害，骨端線早期閉鎖は認めなかった．

【考察】小児の尺骨茎状突起骨折に対する tension band wiring は，橈骨遠位骨端線損傷の観血的治療と同様に，骨端線に鋼線が刺入されることによる骨端線早期閉鎖のリスクを伴うが，愛護的な手術操作でそのリスクは低減できると思われる．特に尺骨茎状突起基部骨折は DRUJ 不安定性を伴うことが予想され，観血的治療のよい適応と考えられた．

III-37　成人で症状が顕在化した橈骨遠位骨端線損傷後の早期閉鎖障害に対し尺骨短縮術を施行した 1 例

群馬大学整形外科　○久保井　卓　郎
田　鹿　　毅
大　谷　　昇

【目的】橈骨遠位骨端線損傷後の骨端線早期閉鎖は稀であるが，橈骨の成長障害に伴い尺骨の相対的な plus variance に伴い遠位橈尺関節の不適合及び尺骨突き上げを引き起こすことがある．今回我々は，成人で尺骨突き上げ症状が顕在化した橈骨遠位骨端線損傷後の早期閉鎖障害に対し，尺骨短縮術を施行した 1 例を経験したので報告する．

【症例】22 歳男性．7 歳時に階段より転落し受傷．他院で左橈骨遠位骨端線損傷の診断で保存的治療を受けた．21 歳時から職場内で配置転換となり工場内で筒状のものを押し込む作業が多くなり左手関節尺側部痛が出現．左手関節は橈屈位で尺屈しようとすると尺骨頭部に痛みが出た．自動関節可動域は手関節掌屈/背屈＝50/90，前腕回内/回外＝90/60．単純 X 線像では UV+19mm と著明な尺骨の突き上げを，CT では sigmoid notch の低形成を認めた．全

身麻酔下にUV0mmを目標に尺骨短縮術を施行した．術後1年5か月経過し自動関節可動域は手関節掌屈/背屈＝80/80，前腕回内/回外＝80/90．日常生活での手関節痛はない．

【結論】成人になって症状の顕在化した橈骨遠位骨端線損傷後の骨端線早期閉鎖障害に対し，尺骨短縮術を行い概ね良好な成績を得ることができた．

III-38　小児上腕骨遠位骨端線離開の1例

昭和大学江東豊洲病院整形外科
○久保田　豊
富田一誠
昭和大学医学部整形外科学講座
久保和俊
池田　純
稲垣克記
昭和大学横浜市北部病院　川崎恵吉

【症例】4歳男児．自宅の柱より転落し左肘を受傷した．同日，当院を受診し左肘関節部の腫脹と疼痛を認めた．神経血管損傷を認める所見はなかった．単純X線，CT検査で上腕骨外側顆の骨折，尺骨の後方転位を認めた．上腕骨小頭骨端核は橈骨長軸上に一致していた．この時点で上腕骨遠位骨端線離開を疑い，手術の方針となった．全身麻酔下に肘関節内に空気を注入する空気造影を行うことで軟骨部の確認ができ，上腕骨遠位骨端線離開（Salter-Harris2型）と診断した．手術は肘関節外側に皮膚切開を行い，外側骨折部を確認，内側はイメージに加えて，指を関節前方にいれ触診して整復位を確認した．整復後に外側からキルシュナー鋼線2本，内側から1本を挿入して固定した．経過は良好で術後8週間で骨癒合を確認し，現在通院加療中である．

【考察】小児上腕骨骨端線離開は単純X線では非常に診断が難しく，かつ比較的稀な症例である．さらに脱臼との鑑別も難しい．診断方法には単純X線の他，MRIや関節造影，超音波などの報告があるがいずれも手間や時間を要する．今回，関節内に空気造影を行うことで簡便に診断が可能であったことから，術前の診断に関して有用な検査であると思われた．

III-39　未治療の先天性握り母指症に対する治療経験

独立行政法人国立病院機構
仙台医療センター形成外科・手外科
○鳥谷部　荘八
伊師森葉
仙台形成外科クリニック泉中央・
東北ハンドサージャリーセンター
牛尾茂子
石巻赤十字病院形成外科　天羽健一

【症例】13歳，男性．生来右握り母指症を認めたが，日常生活に不便を感じていなかったため医療機関は受診せず，そのまま放置していた．中学進学後にハンドボール部に入部し，ボールを把持する際に利き手である右母指伸展外転制限を強く自覚するようになった．数件の整形外科，手外科を経由し，当科紹介受診となった．右母指第一指間の狭小化とMP関節伸展制限を認め，ボールの把持が不能であった．

【手術】Spinner flapによる第1指間形成および示指伸筋腱による腱移行を施行しMP関節を伸展せしめた．

【結果】術後12か月の時点で母指伸展外転機能は改善し，ハンドボールが把持可能となり，競技を楽しんでいる．

【考察】先天性握り母指は一般に乳幼児期に指摘され，そのほとんどが保存療法に奏効する．われわれの報告では64症例が1年から1年半ほど保存療法を継続し，そのほとんどが改善する．一方未治療で放置されMP関節伸展制限を特に自覚していない症例も報告されている．本症例のように特殊スポーツなどをすることで初めて症状を自覚することも考えられ，本症の啓蒙と病態に応じた対応が望まれる．

III-40　尺側裂手の 1 例

東京慈恵会医科大学形成外科学講座
○赤　石　　渉
松　浦　慎太郎
掘　　まゆ子
山　田　啓　太
仲　　謙
富士市立中央病院形成外科
西　村　礼　司
JCHO 新宿メディカルセンター形成外科
坊　　英　明

【はじめに】裂手症は中央列の形成障害を基盤とする手先天異常で，典型例では中央列の欠損と深い裂隙形成像を呈する．しかし，裂隙形成を伴う小指列低形成は，中央列形成障害という元来の裂手症の定義に沿わないため，尺側裂手（Ulnar cleft，もしくは Ulnar sided cleft）と分類され，裂手症と区別されている．

【症例】19 歳，女性．生下時より両側の小指の低形成及び第 4 指間の裂隙形成を認めた．両側の裂隙閉鎖，指間形成のため計 3 回の手術が施行された．19 歳時，両側小指の変形を主訴に当科を受診した．両側小指は骨・軟部組織共に低形成であり，小指球筋の低形成を認めた．左は MP 関節が低位であり，CM 関節レベルまでの指間の再低下を認めた．単純 X 線所見では両側小指列の骨低形成と，指節癒合を認めた．

【手術所見】左小指に対し手術を施行した．MP 関節が低位であり alignment を整えるために，VY 前進皮弁と Illizarov minifixator を用いた創外固定器による皮膚軟部組織延長行った．

4 週後に裂手症に準じ，環指側面から 7x14mm の矩形皮弁を挙上し裂隙閉鎖を行った．尺側裂手の病態と治療に関して，症例を供覧するとともに文献的考察を加え報告する．

III-41　Kienboeck 病に対し metaphyseal core decompression を施行した 1 例

足柄上病院　○境　　貴　史
瀧　上　秀　威
篠　原　健太郎
中　村　祐　之
近　藤　直　也
名　取　修　平
牧　田　浩　行
平塚共済病院　坂　野　裕　昭

Kienboeck 病に対し metaphyseal core decompression 法（以下 MCD 法）を用いて加療した 1 例につき報告する．

症例は 60 歳女性，1 か月前からの左手関節痛を主訴に当院を初診した．舟状骨に圧痛を認め，MRI にて Kienboeck 病と診断，単純 X 線所見は Lichtman 分類 I であった．保存加療行うも発症 4 か月で疼痛改善なく手術加療を希望された．手術は橈尺骨に対する MCD 法にキルシュナー鋼線での舟状有頭（SC）関節固定を併用した．術後 8 か月で SC 関節固定鋼線を抜釘した．術後 1 年現在手関節痛の訴えなく現職に復帰し，単純 X 線上 stage 進行は認めず，握力は術前 21kg から 29kg に，手関節背屈は 55 度から 75 度に，掌屈は 50 度から 70 度に，DASHscore は術前 47.4 点から術後 11.1 点に改善を認めた．

MCD 法は 2001 年に Illarramendi らにより報告され，橈尺骨遠位を開窓し髄腔内を掘削，海綿骨を髄内遠位へ圧迫する比較的簡便な手技で，低侵襲な MCD 法は有効な治療法の一つになりうると考えられた．Illarramendi らの原法では手根骨固定は併用しておらず，また尺骨の処置を行わずとも良好な成績であったとする報告もあり，今後さらなる術式検討を要する．

III-42　中手骨骨頭骨折に対する骨接合術後に生じた骨頭壊死の 1 例

新潟労災病院整形外科　○土　谷　正　彦

【症例】26 歳，男性．スポーツ活動中に転倒して左手掌を地面について受傷．示指 MP 関節部掌側に開放創を伴う第 2 中手骨の骨頭粉砕骨折に対して，他院で初期治療が行われた．受傷後 2 日目に当科を紹介受診され，翌日に骨接合術を施行した．粉砕した骨頭の一部は掌側から関節包外へ脱出してお

り，受傷時の開放創部から整復した後にヘッドレススクリューで固定した．良好な骨癒合が得られたが，術後3か月のX線像で骨頭の一部に骨硬化像が出現し，MRIでは同部に一致してT1強調像で低輝度，T2強調像で高輝度の信号変化を認めた．中手骨頭の無腐性壊死と診断し，定期的な経過観察を行った．骨頭の圧壊は認めず術後2年のMRIでは信号変化も消失し，最終可動域も良好であった．

【考察】中手骨頭壊死は関節包周囲の虚血性変化によって生じると考えられているが，いまだ正確な発症機序は不明である．骨頭変形が軽度の症例においては保存療法で良好な成績が得られるとの報告がある一方で進行する症例もあり，治療に関しても一定の見解が得られていない．本症例では，安静のみで圧壊を認めず壊死所見も改善しているが，今後も長期的な観察が必要と考えられる．

一般演題12　指DIP，PIP関節

IV-1　Fixation first法による骨性槌指の治療経験

医療法人財団荻窪病院　○西　島　貴　之
岡　崎　真　人
田　崎　憲　一
前　田　隆　浩

【はじめに】Fixation first法（以下FF法）とは当院で行っている骨性槌指に対する経皮ピンニングであり，1. 骨片整復と骨片間固定，2. 関節固定，3. 伸展ブロック，の順にキルシュナー鋼線（以下KW）刺入する．今回本法の治療成績を検討した．

【対象と方法】2017年以降に当院でFF法を施行し，手術後8週以上経過観察可能だった母指を除く19例19指を対象とした．男性7，女性12．示指2，中指7，環指7小指3．年齢は11-61歳（平均33歳）．骨折型はWehbe1A:1，1B:8，2B:10だった．KWは31-40日（平均35日）で抜去した．術後観察期間は57-146日（平均95日）だった．

【結果】全例で骨癒合が得られた．1mm以上のgap，step offを残した症例はなく，1例でわずかな亜脱臼が残存し，1例で関節面の角状変形を認めた．DIP関節の自動伸展は-9±13°，自動屈曲が59±13°で，蟹江の評価では優11，良2，可4，不可2だった．深部感染，術後再転位など再手術を要した症例は無かった．

【考察】石黒（変）法は広く普及しているが，最初に伸展ブロックピンを挿入するため骨片が回転転位したり，DIP固定角度を任意に決定しにくいなどの問題がある．FF法では最初に骨片の整復を行うため，関節面の適合性が得られやすく，可動域も良好だった．

IV-2　骨片占拠率1/3以上の骨性マレット指に対する保存加療例の検討

筑波大学附属病院水戸地域医療教育センター
茨城県厚生連総合病院水戸協同病院
○岩　渕　　翔
小　川　　健
小　方　陽　介

【目的】一般的に骨片占拠率1/3以上の骨性マレット指は手術加療が勧められる．その一方で，保存加療で良好な成績を得た報告も散見される．今回

我々は当院における骨性マレット指の保存加療例を検討したので報告する．

【対象と方法】対象は，当院で経験した新鮮骨性マレット指のうち骨片占拠率が1/3以上で，保存加療を選択し，2か月以上観察できた21例．全例初診時に整復を試みて固定．DIP亜脱臼を伴う症例・骨片の整復が不良な症例は除外した．年齢は平均28.4（12-68）歳．固定期間，骨癒合期間，合併症，可動域，Crawfordの臨床評価を検討した．

【結果】固定期間は平均5.2（4-9）週で，骨癒合に関しては平均4.1（2-12）か月であった．合併症は2例で皮膚障害がみられた．DIPの伸展は平均-4.4（-30-0）°屈曲は平均56.8（30-80）°，Crawfordの臨床評価ではExcellent 13例，Good 3例，Fair 4例，Poor 1例であった．

【考察】骨片占拠率1/3以上の骨片に関しても，保存加療で比較的良好な結果を得た．症例によっては骨癒合に時間を要したが，機能的に問題はなかった．手術加療における合併症を考慮すると，保存加療も選択肢の一つとして考えるべきである．

IV-3　PIP関節脱臼骨折術後の背側脱臼残存例に対する浅指屈筋腱を用いた関節制動術：症例報告

順天堂大学医学部附属順天堂医院
○名倉奈々
金子彩夏
後藤賢司
杉山陽一
小畑宏介
内藤聖人
金子和夫
順天堂大学医学部附属練馬病院
有冨健太郎
順天堂東京江東高齢者医療センター
岩瀬嘉志

【はじめに】スワンネック変形に対する手術として浅指屈筋腱を基節骨に固定し手綱靭帯を再建する浅指屈筋腱固定術がある．今回，PIP関節背側脱臼骨折に対して骨接合術や掌側板修復を試みるも繰り返す背側脱臼を伴う症例に対して，浅指屈筋腱固定術が有用であった1例を経験したため報告する．

【症例】症例はサッカーで左環指PIP関節背側脱臼骨折を受傷，単純X線で中節骨基部掌側に骨折を認め中節骨は背側に亜脱臼を認めた．初回手術は，スーチャーアンカーで掌側板と骨片を中節骨に縫着したが，2週後に背側亜脱臼を認めた．再手術は，Eaton法でpull outを行うも背側への亜脱臼は残存した．可動域やADLに支障なく1年が経過するも屈曲時にクリックを認め浅指屈筋腱固定術を行った．手術は，橈側の浅指屈筋腱をA1プーリー部で切離し基節骨に作成した骨孔に通し固定した．術後，背側脱臼は改善され可動域も術前と変わらず良好であった．

【考察】PIP関節内骨折で背側脱臼を伴う症例は，骨接合術後も骨吸収や変形癒合により掌側の骨性支持が破綻し背側への不安定性が残存する可能性があるため，骨性の修復のみならず掌側の支持機構を強固にする手技を併用することが有用と考える．

IV-4　小児のPIP関節変形に対し創外固定法により治療した1例

国立病院機構甲府病院整形外科
○佐藤信隆
斎藤正憲
山梨大学医学部整形外科　波呂浩孝

【はじめに】外傷後の小児PIP関節変形・拘縮に対し創外固定器を使用し良好な成績が得られたので報告する．

【症例】8歳男児，自転車で転倒受傷．左中指PIP関節部の創に対して近医で縫合のみ受ける．受傷5か月後，指の変形と疼痛が持続し，当院紹介受診となる．初診時，PIP関節の運動時痛を認めその可動域は屈曲60°伸展0°であった．単純X線所見上，基節骨頭の変形と中節骨の尺側変位を認めた．手術は，PIP関節を解離した後，牽引力の調節と装着中に自動運動可能な創外固定器を装着した．術後は早期運動療法を行い，約3か月で創外固定器を抜去した．術後5年の現在も骨の変形や可動域制限はく経過良好である．

【考察】PIP関節面の陳旧性骨折や陳旧性靱帯損傷に伴う関節面の変形に対しての治療は難渋することが多い．その治療方法として骨軟骨移植術，骨切り術，靱帯再建術などが一般的とされている．本術式の特徴は創外固定器により関節アライメントを整え，除圧を行うことで軟骨の再生を促し，創外固

定器を装着中も関節可動域訓練が行えることである．変形の程度や年齢によっては本方法も有用な治療方法の一つとなりうると考えられた．

IV-5　手指 PIP 関節内骨折に対し掌側進入で内固定を行った 4 例

長岡中央綜合病院整形外科　○河　内　俊太郎
善　財　慶　治

4 例の手指 PIP 関節内骨折に対し掌側進入で内固定を行った．症例は全例男性で，年齢は 17～57 歳（平均 40.5 歳），罹患指はすべて右で示指，中指，環指，小指各 1 指ずつであった．骨折型は Schenck の分類で 4 例とも grade4 であった．内固定材料はスクリュー1 例，プレート 3 例で，プレート固定の 1 例に創外固定を併用した．平均経過観察期間 8.3 か月時点の平均可動域は伸展 -14.3°，屈曲 91°で，データのある 3 例における平均％TAM は 83.1％（日手会評価で 3 例とも良），握力健側比の平均は 91.1％であった．Hand20 による患者満足度も 4 例で平均 11/200 と良好であった．全例，術後 10 日以内の早期から可動域訓練を行い，転位なく骨癒合を得た．患者満足度，握力は良好であったが，PIP 関節可動域の特に伸展可動域が過去の報告に劣っていた．掌側進入での内固定は直視下に骨折部を整復可能で，十分な強度を持った内固定材料の使用が可能であるが，屈筋腱の癒着などにより伸展制限をきたしやすいという問題がある．今後は術後の PIP 伸展位外固定を確実に行うことが必要と思われる．

IV-6　手指関節伸展拘縮に対して創外固定器を用いて関節受動術を行った 2 例

由利組合総合病院整形外科　○白　幡　毅　士

【はじめに】手指関節拘縮に対する観血的関節受動術は侵襲が大きいため拘縮の再発の危険が高い．今回，手指関節伸展拘縮に対して創外固定器による関節受動術を行い，良好な結果が得られたので報告する．

【症例 1】51 歳女性．右小指を強打した後から疼痛が持続し，長期間，右小指を動かさないようにしていたため PIP 関節伸展拘縮となり，受傷 2 か月後に当院受診．6 か月間リハビリを行ったが拘縮改善しないため，Ilizarov mini fixator を用いた PIP 関節受動術を行った．PIP 関節可動域は術前伸展 0°，屈曲 10°から術後伸展 0°，屈曲 85°と改善した．

【症例 2】65 才女性．皮膚筋炎治療中．右母指・示指の MP 関節変形による疼痛や伸筋腱皮下断裂による指伸展不全とともに右小指 MP 関節の伸展拘縮による右手の機能障害を訴え受診．grip 機能回復のために MP 関節の受動術を Ilizarov mini fixator を用いて行った．MP 関節可動域は術前伸展 -4°，屈曲 28°から伸展 -20°，屈曲 69°と改善した．

【考察】Ilizarov mini fixator による関節受動術は軟部組織を緩徐に，強力に伸延することによって良好な関節可動域の改善が得られ，手指関節拘縮の治療として低侵襲で非常に有用な方法であった．

IV-7　手指爪根部末節骨開放骨折を伴う人咬創の 1 例

順天堂東京江東高齢者医療センター
○岩　瀬　嘉　志
順天堂大学医学部整形外科
内　藤　聖　人
名　倉　奈　々
杉　山　陽　一
後　藤　賢　司
金　子　彩　夏

【はじめに】人指咬創による指節骨開放骨折は比較的稀な外傷であるが，感染等により最終的に指切断となることもある．末節骨開放骨折を伴う人咬創の 1 例を経験したので報告する．

【症例】18 歳女性．障害児の介護作業中に右中指を咬まれて受傷．救急搬送され創部洗浄および抗生物質投与を 3 日間受け，手術目的にて当科紹介受診．初診時，右中指爪根部に開放創を認めたが，皮膚の明らかな循環障害，感染徴候は認めなかった．単純 X 線像にて末節骨はほぼ中央で骨折しており約 80 度掌側に屈曲転位していた．同日指ブロック下に創部を再洗浄，経皮鋼線固定を行った．術後 3 か月で骨癒合を認め鋼線を抜去．その頃より爪も再生され，術後 8 か月現在，指先端部の若干の縮小が見られるが元の生活に復帰している．

【考察】Mennen らによれば人指咬創 100 例中 18 例が最終的に切断となり，治療では感染制御が重要と報告している．本症例は幸い治療経過中感染症は発症せずに骨癒合を得た．生活に大きな支障はない

が，若干の指先部の縮小がみられ指先端部循環障害があった可能性がある．人咬創による手指指節骨開放骨折は初期治療における感染，循環障害評価と治療経過における感染制御が重要である．

一般演題 13　MP，CM 関節

IV-8　母指 MP 関節掌側脱臼の 1 例

岩手医科大学整形外科　○村　上　賢　也
佐　藤　光太朗

【はじめに】母指 MP 関節脱臼は背側脱臼が多く，掌側脱臼は極めてまれである．今回我々は，手術加療を要した母指 MP 関節掌側脱臼の 1 例を経験したので報告する．

【症例】83 歳，男性．転倒し右手を負傷し，同日当科を受診した．詳しい受傷機転は覚えておらず聴取不能であった．単純 X 線で右母指 MP 関節掌側脱臼を認め，徒手整復を試みたところ，容易に整復位は得られたが，手を放すと掌側へ亜脱臼する状態であり，手術を施行した．関節内に整復障害因子は認めなかった．橈側側副靱帯が起始部で，尺側側副靱帯は停止部で剥離断裂し Stener lesion を呈していた．縫合糸アンカーを用いて両側の靱帯を骨に縫着することで関節は安定化した．術後 4 か月時，ROM 制限が残存したが，不安定性や痛みは認めず，ADL 上も支障なく経過している．

【考察】Senda らは本症を安定型，ブロック型，不安定型の 3 型に分類した．不安定型では広範な靱帯断裂を伴い，手術を要すると述べており，本症例でも同様であった．徒手整復後に残存した掌側亜脱臼は，靱帯修復により改善した．

IV-9　母指 MP 関節掌側脱臼の 1 例

新潟県立新発田病院整形外科　○今　尾　貫　太
三　輪　　仁

【はじめに】母指 MP 関節脱臼は背側脱臼が多く，掌側脱臼は極めてまれであり，観血的整復が必要となることが多い．今回我々は観血的整復を要した母指 MP 関節掌側脱臼の 1 例を経験したので報告する．

【症例】87 歳女性．歩行中前のめりに転倒し，右母指を屈曲強制され受傷した．当院救急外来受診し，MP 関節掌側脱臼と診断し，指ブロック下に徒手整復を試みるも整復不能であった．伝達麻酔下に背側から進入したところ背側関節包が近位より断裂し，長母指伸筋腱の尺側から中手骨頭が突出していた．関節包の操作中に脱臼は容易に整復された．長母指伸筋腱の断裂はなかった．尺側副靭帯が断裂

し，Stener lesion を認めた．尺側側副靭帯および背側関節包を修復した．術後 3 週間固定後リハビリを開始した．最終診察時には日常生活は支障なく行えている．

【結語】母指 MP 関節掌側脱臼は背側関節包などの整復阻害因子のため徒手整復が困難である．本症例のように背側アプローチにより容易に整復することが可能なため，背側アプローチが推奨される．本症例同様，他の報告でも術後経過は良好である．

IV-10　示指中手骨頭に生じた冠状骨折の 1 例

慶應義塾大学整形外科　○加藤知行
岩本卓子
名倉重樹
鈴木拓
佐藤和毅

【はじめに】中手骨骨頭に生じた Salter-Harris 4 型の冠状型骨端線損傷の一例を経験したので報告する．

【症例】症例は 14 歳男性．主訴は右示指痛であった．野球の練習中に硬式球があたり受傷した．近医にて骨折を指摘され，手術加療目的に当院紹介となった．単純 X 線および CT で Salter-Harris 4 型の冠状型の骨端線損傷の診断となった．手術は背側アプローチにより整復，スクリュー固定を行った．術後 4 か月で骨癒合を確認し抜釘後に野球を許可した．術後 1 年の段階で MP 関節可動域は伸展 -10°，屈曲 70° であった．単純 X 線にて骨端線の早期閉鎖が疑われるが，他指の骨端線も閉鎖傾向にあり明らかな成長障害は認めていない．

【考察】中手骨頭骨折は比較的まれな骨折であるが，矢状断面の骨折や側副靭帯の剥離骨折の発生頻度が高く，冠状骨折の報告は少ない．また冠状面の Salter-Harris 4 型の骨端線損傷の報告は渉猟しえた範囲ではみられなかった．転位の方向から変形治癒した場合には高度の屈曲制限を生じることが予測されるため，CT により正確に診断し外科的治療を行う必要があると考える．

IV-11　種子骨骨化前の小児における母指 MP 関節ロッキング再発の一例

土浦協同病院整形外科　○村井峻悟
白坂律郎
鈴木英嗣

【背景】母指 MP 関節ロッキングは，突き指などで MP 関節を過伸展することで生じ，新鮮例では徒手整復で整復されることが多い．今回我々は，種子骨骨化前の小児における母指 MP 関節ロッキング再発症例を経験したので報告する．

【症例】11 歳男児．ドッジボールにて右母指を突き指し，当院受診．診察にて母指 MP 関節の自動屈曲困難であり，単純 X 線では MP 関節の過伸展を認めた．9 歳時にも他院にて同症状で保存的に経過をフォローされた既往があった．受診当日，透視下で整復を試みるも困難であった．MRI では種子骨が中手骨頭の橈側隆起に乗り上げていた．受診 8 日後に，観血的手術の準備をした上で全身麻酔下の徒手整復を行ない，整復された．

【考察】本症例では種子骨が単純 X 線，CT では確認できない年齢でのロッキング症例であった．臨床所見としては典型例ではあったが，種子骨骨化前の小児期のロッキング症例の補助診断として MRI が有用であった．また，再発症例の報告は少なく，治療が悩まれたが本症例では非観血的に整復が可能であった．再発例でも，まず徒手整復を第 1 選択とすべきだと考えるが，成人例とは異なり小児では全身麻酔が望ましいのかもしれない．

IV-12　locking finger の治療経験

太田総合病院手外科センター　○金潤壽
根本高幸
岩崎幸治

【はじめに】手指 MP 関節の locking finger は，整復が困難な場合が多く，無理な整復は重大な合併症を引き起こすこともあるため，治療には注意を要する．

【対象，方法】症例は，示指から小指の MP 関節の症例で，治療を要した徒手整復例 2 例，観血的整復例 8 例の 10 例である．徒手整復は軸圧を加えながら他動屈曲し，橈・尺屈や回内・外へストレスをかけて伸展し整復した．手術は MP 関節掌側から進入し，副靭帯を切離することにより locking は解

除された．その後，locking の原因となった骨棘である volar lip を切除し，副靭帯を修復した．これらの症例に対し，可動域，疼痛や再発の有無，合併症などを調査した．

【結果】全ての症例で，疼痛なく MP 関節の完全伸展が可能となった．また，術後，合併症はなく，再発も見られていない．1 例に MP 関節の伸展制限が認められた．

【考察】手指 MP 関節の locking finger の治療報告は手術例が圧倒的に多いが，最近では整復法に工夫を加えた，良好な徒手整復の治療成績が報告されている．本症に対する初期治療は徒手整復が基本ではあるが，観血的治療を要した場合，手術による MP 関節の可動域制限などを防止するため，最小侵襲手術による治療が望ましい．

IV-13　高齢者の第 5CM 関節脱臼に対し Mini Tight Rope を使用し治療した 1 例

昭和大学横浜市北部病院整形外科
○酒　井　　健
川　崎　恵　吉
黒　田　拓　馬
昭和大学医学部整形外科学講座
稲　垣　克　記

【はじめに】Mini TightRope（Arthrex 社）を用いた母指 CM 関節症に対する関節形成術は近年よく行われており，良好な成績が報告されている．今回，高齢者では比較的稀と思われる第 5CM 関節脱臼に対し，Mini TightRope を使用した症例を経験したので報告する．

【対象と方法】症例は 77 歳女性．段差にて転倒し，受傷．近医にて第 5CM 関節脱臼に対し，徒手整復するも，外固定されず再脱臼を認め，当院紹介．手術は徒手整復にて容易に整復され，ピンニングのみではやや固定性が不十分と思われ，さらに第 4-5 中手骨間を Mini TightRope により制動した．術後 2 週にてピン抜去し，制限なく ROM 訓練を開始した．

【結果】術後 1 年を経ても再脱臼は認めなかった．術後は疼痛もなく，術前より認めたヘバーデン結節及びブシャール結節による可動域制限が同程度残存するものの，日常生活も問題なくできており，DASH Score は 37.93 と良好であった．

【まとめ】高齢者では比較的稀と思われる第 5CM 関節脱臼に対し，Mini TightRope を使用した症例を経験した．本法は術後早期から可動域訓練が可能であり，関節安定性も得られた．早期に ROM 訓練を必要とする症例には試みてもよい方法と思われた．

IV-14　第 5 中手骨基部骨折後の内旋屈曲複合変形を平面骨切りで一期的に矯正した症例

八尾徳州会総合病院　○土　肥　義　浩

第 5 中手骨基部骨折後に内旋屈曲方向の複合変形癒合した症例で簡易的な実体シュミレーションモデルを作成し変形軸に垂直な平面骨切りを行うことで一期的に複合変形を矯正し得たので報告する．症例は 23 才女性で留学中に受傷し現地で保存的に加療した．骨癒合は得たが cross finger を呈し受傷後 7 か月で当科受診した．受診時の単純 X 線像で変形癒合を認め CT 像で約 30 度の骨折部での背側凸の屈曲変形を認めた．グリップ時に小指に約 30 度の内旋を認めた．変形の回旋軸に合わせて回旋を戻すだけで矯正可能と予測し検証のためにゴム性の中手骨の疑似モデルを作成した．予測した変形軸に合わせて疑似モデルに金属ピンを挿入し軸に垂直な面で切離し回旋させることで変形癒合モデルとし症例の 3D-CT 像と一致することを目視で確認した．手術は実体モデルを参考に骨切りを行った．矯正時に第 4 中手骨と接触する部分を一部切除したが骨切面での回旋矯正だけで概ね良好な整復位が得られロッキングプレートとスクリューで固定した．術後 X 線像で屈曲変形は消失し矯正後の短縮はなかった．術後 cross finger は消失した．

一般演題 14　腱鞘炎

IV-15　PIP 屈曲拘縮を伴う中指ばね指に対する A2 腱鞘全切離の治療成績

新潟県立中央病院　○柳　橋　和　仁
小　泉　雅　裕

ばね指は時として滑膜炎が浅指屈筋腱（FDS）腱裂孔部まで及び，同部が指伸展時に強靱な A2 腱鞘遠位の出口にひっかかることで PIP 関節屈曲拘縮が発生する．A1 腱鞘全切離と A2 腱鞘部分切離では屈曲拘縮は改善せず，術後の屈筋腱の浮き上がりにより，むしろ屈曲拘縮が悪化する例も経験する．これに対して我々は A2 腱鞘遠位部（出口）と A1 腱鞘近位（入口）の 2 箇所に横皮切を入れる 2 皮切法で腱鞘切開を行い，A2 腱鞘全切離を行っている．今回，中指において PIP 屈曲拘縮を伴う 10 例 10 指に対して，本法を行い良好な術後成績を得たので報告する．発症から手術までが長期になると，関節自体の問題が生じるため，腱鞘切開のみでは PIP 関節の完全伸展が得られない可能性も危惧された．しかし，今回発症から手術までの期間は最長で約 12 か月であったが，本法のみで術中に PIP 関節は全例で完全伸展が得られた．術後に bowstring 現象を認めた症例は無かった．最終診察時，全例握力の低下は認められず，PPD は 5mm 以内で，PIP 屈曲拘縮は改善し疼痛は認めなかった．PIP 関節拘縮を伴う中指ばね指に対して，2 皮切での A2 腱鞘全切離は FDS 全切除や半腱切除に比べて低侵襲で有用な術式と思われる．

IV-16　トランスサイレチンアミロイドによる手指腱鞘炎

都立広尾病院整形外科　○原　　由紀則
川　野　健　一
星　川　慎　弥
飯　島　準　一
田　尻　康　人

現在アミロイドーシスは治療薬開発が急速に進み，近い将来治療可能となることが期待されている．今後重要なのは重要臓器不全を発症する前に発見・診断である．アミロイドの 1 種である野生型トランスサイレチン（TTR）が原因の老人性全身性アミロイドーシスは以前は局所発症とされていたが，最近は進行し全身症状を呈する疾患と考えられている．整形外科の分野では，野生型 TTR 沈着により手根管症候群を発症したアミロイドーシス症例が後に心疾患を合併した報告があるが，同様に滑膜組織の障害である手指腱鞘炎での報告はない．明らかな原因が特定できない手指腱鞘炎の発症に TTR が関与している可能性を考え調査した．

【対象・方法】手指腱鞘炎に対して腱鞘切開手術を行った 10 例を対象として，術中に採取した腱鞘滑膜のコンゴーレッド染色によるアミロイド沈着有無と免疫組織化学染色による TTR 沈着有無を評価した．

【結果】6 例にアミロイド沈着を認めた．TTR 沈着は，強陽性 3 例，弱陽性 4 例，陰性 3 例であった．TTR 強陽性 3 例は複数指罹患の男性例であった．

【結論】手指腱鞘炎の発症に TTR が関与している症例が少なくない．

IV-17　腱鞘切開術の診療報酬点数は適切か？

荻窪病院整形外科　○岡　崎　真　人
田　崎　憲　一

【目的】腱鞘切開術のコストを調査し，診療報酬点数の妥当性を検討した．

【対象と方法】2018 年 1-8 月に当院でばね指手術を施行した 42 例のうち，複数指手術 2 例，手根管開放術やガングリオン切除術など他手術併施 12 例，局所麻酔以外 1 例，入院 1 例は除外し（重複あり），K028 腱鞘切開術 2,050 点を保険請求した 28 例を対象とした．手術時間，在室時間，入室から次手術入室までの時間（占有時間），術者・助手・手洗い看護師・外回り看護師の年齢を調査して，平成 29 年賃金構造基本統計調査から人件費を算出した．また，ドレープなどの医療材料費を算出して，人件費と合わせて手術の収支を計算した．

【結果】手術/在室/占有時間はそれぞれ 9.1±1.4/30.4±5.2/45.7±7.4 分だった．医療材料費は 9,683 円で，医師の在室時間と看護師の占有時間をもとに人件費を加味すると手術コストは 17,945±1,639 円だった．3 例で手術コストが診療報酬を上回った．

【考察】今回の検討では滅菌や清掃にかかる人件費や空調代・照明代などの間接費用は含まれていないが 3 症例で赤字となった．医療の質を維持しつつコスト削減するには限界があり，本術式の診療報酬

改訂を学会として働きかけるべきである．

IV-18　ばね指における罹患指別，重症度別，トリアムシノロン腱鞘内注射施行別の手術成績

佐渡総合病院　○**中　台　雅　人**

ばね指に対して手術を行った症例のうち，術後愁訴が残存したものについて，罹患指別，Green's classificationを用いた術前重症度（grade）別，術前のトリアムシノロン腱鞘内注射の施行別に検討した．対象は2011年11月から2018年9月の間に当科で手術を行った70例94指で，男性26指，女性68指，母指36指，示指3指，中指30指，環指22指，小指3指，平均手術年齢は65.1歳，術後平均観察期間は3.6か月であった．重症度は，grade1が19指，grade2が37指，grade3が26指，grade4が16指．注射ありが41指，注射なしが53指であった．術後愁訴は30指に残した．罹患指別では，母指と比べ中指と環指で有意に術後愁訴を多く残した．grade別では，grade4は全例で術後愁訴を残した．

grade3以下で差はなかった．また中指と環指はgrade4を多く認めた．注射施行別では，注射あり群となし群で術後愁訴残存数に差はなかった．あり群のうち，単回注射と複数回注射で術後愁訴残存数に差はなかったが，初回注射から3か月以内の再発例では，4か月以降の再発例と比較して有意に術後愁訴を多く残した．罹患指，術前の重症度，初回腱鞘内注射施行後の再発時期は，手術成績の予測に有用である可能性がある．

IV-19　手指屈筋腱内に異所性骨化を生じた1例

糸魚川総合病院整形外科　○**廣　川　達　郎**
富山大学整形外科　**長　田　龍　介**
頭　川　峰　志

【はじめに】ハンドボールによる強打がきっかけで生じたと推察される指屈筋内異所性骨化の稀な1例について報告する．

【症例】14歳，男子中学生，右利き．ハンドボールの練習試合中，右手手掌でハンドボールをキャッチした際に中指基部に強い疼痛を感じた．痛みが強かったため翌日から練習を控え局所安静に努めたが，圧痛，運動時通が持続し徐々に伸展ができなくなったため当科を受診した．受傷後2か月の初診時において右中指の伸展は自動，他動ともにMP-30°，PIP-60°に制限され，これ以上の伸展は疼痛のため不可であった．

XPでA1腱鞘部分に骨化病巣認め，透視で指屈筋腱と一緒に移動したためを疑われ指屈筋腱なお部の骨化病巣と診断した．初診から1か月後のXPにて骨化病巣は上縮小して見えたが，可動域と運動時通が改善していなかった．手術にてA1腱鞘の切開と，FDS内部の骨化病巣を切除し症状は消失した．術後半年の現時点で骨化病巣の再発はみられない．

【考察】ボールで強打した外傷をきっかけに指屈筋腱内の骨化が生じたと思われた．

一般演題 15　骨腫瘍

IV-20　環指掌側に生じた骨外軟骨腫により手指弾発現象を生じた稀な 1 例

四谷メディカルキューブ　○大久保　ありさ
菅　野　百　合
小野澤　久　輔
平　瀬　雄　一

【目的】手指の軟部腫瘍による弾発手関節の報告はあるが，手指弾発現象をきたした症例報告はほとんどない．今回，稀な軟部腫瘍である骨外軟骨腫が原因で手指弾発現象をきたした 1 例を経験したので報告する．

【症例】60 歳女性．半年前頃より右環指に弾発現象を自覚した．近医にてばね指の診断にて腱鞘切開術を受けるも改善なく，当院受診となった．初診時，弾発現象の残存あり，X 線画像では右環指基節骨掌側に石灰化を伴う腫瘤影，側面像で骨圧排像を認めた．MRI にて，FDP の背側に，T1 画像で低信号，T2 画像で高信号と低信号が混在する mass を認めた．腫瘍摘出したところ，骨膜とは癒着のない，黄色弾性硬の腫瘍が得られた．病理組織検査では，著明な石灰化と変性を示す硝子軟骨様の形態で，石灰化が著明な calcified variant の骨外軟骨腫と診断された．術後，弾発現象は消失した．

【考察】軟部腫瘍によるばね指は少ないが存在する．したがって，ばね指の患者の診療では，明らかな軟部腫瘍の有無，X 線画像所見の 2 点については最低限診察すべきであろう．超音波診断が可能なら，腱の狭窄部の探索時に軟部腫瘍も検索できれば望ましいと考える．

IV-21　稀な手根骨（有頭骨および有鉤骨）に生じた類骨腫の 2 例

昭和大学医学部整形外科学教室
○坂　本　和歌子
川　崎　恵　吉
稲　垣　克　記
昭和大学横浜市北部病院整形外科
坂　本　和歌子
川　崎　恵　吉

【はじめに】類骨腫は，手根骨に発症することは稀である．今回有鉤骨・有頭骨に生じた類骨腫を経験したので報告する．

【症例 1】10 歳女児，右手背の腫脹疼痛・背/掌屈：45/60 で可動時痛があり，X 線で有鉤骨内に骨硬化像，CT で関節面の皮質骨のくびれ有，MRI でも同部位に低輝度陰影を認めた．趣味の HipHop ダンスで床に手を突く事が多いとのことで，手根骨の離断性骨軟骨炎を疑い，保存的加療としたがその後も主訴は改善せず，骨萎縮も出現，アスピリン著効にて類骨腫を疑い，有鉤骨内掻破，腸骨骨移植術を行い，症状は改善した．

【症例 2】29 歳男性，左手の尺側部痛・左手背，有頭骨部に腫脹・圧痛があり，可動時痛が強く，握力健側比が 77.9％であった．夜間痛があり，バファリンが著効し，CT と造影 MRI で nidus を認めた．背側より一塊に摘出し腸骨からの骨移植術を行った．病理結果で幼若な類骨の形成を認めた．骨癒合認め，術後 13 か月の現在，痛みは完全に消失，可動域制限は軽度認めるが，握力健側比は 105.3％，画像上腫瘍の再発なく，有頭・有鉤骨関節の骨癒合も得られた．

【まとめ】稀な疾患であるが，手部の痛みと腫脹を伴う疾患として，念頭に本疾患があることを覚えておく必要がある．

IV-22　大腸癌が母指に転移した 1 例

鶴岡市立荘内病院整形外科　○上　村　一　成
後　藤　真　一

【初めに】悪性腫瘍の転移はしばしば見られるが，手指への転移は極めてまれである．今回，我々は母指への大腸癌転移の 1 例を経験したので報告する．

【症例】91 歳．女性．主訴は右母指痛．7 年前に上行結腸癌に対し右半結腸切除術を施行された．術前に肝転移とリンパ節転移を指摘されていたため，術後化学療法を 5 年間行い，術後 6 年間，局所再発を認めていなかった．2 か月前から右母指痛が出現したため近医整形外科を受診し，X 線写真より右母指末節骨・基節骨骨髄炎または骨転移の疑いがあり当院へ紹介となった．右母指は全体に腫脹し，母指橈側と手関節背橈側に皮疹を認めた．皮疹を生検すると腺癌と判明したため，母指の切断を行った．

【考察】癌の骨転移は体幹の骨に多く，手指骨への転移はまれである．また皮膚転移の頻度は高くなく，病勢の進行した全身転移の 1 症状として現れ，

その予後は不良とされる．本症例では原発巣の上行結腸癌は切除され，母指の転移の前に，肝臓，リンパ節に転移を指摘されていた．症状は局所の疼痛や腫脹および熱感などの炎症所見を呈することが多く，骨髄炎や蜂窩織炎として初期治療されてしまった例があり，確定診断には生検が必要である．

IV-23　豆状骨に発生した激痛を伴う Capillary hemangioma の 1 例

あそか病院整形外科　○江　黒　　剛
昭和大学医学部整形外科学講座
江　黒　　剛
稲　垣　克　記
昭和大学江東豊洲病院整形外科
富　田　一　誠
久保田　　豊

【症例】40 歳女性，約 3 か月前から誘因なく左手関節尺側部痛が出現し，近医から紹介初診．右利き，事務職，ピアノ．

【現症】運動時痛＋．Fovea＋，三角骨－，豆状骨－，三角豆状骨関節＋．DRUJ 動揺性＋．単純 X 線：UV:＋1mm，単純 CT 像：豆状骨の骨融解皮質の破壊＋，造影 MRI 像：TFCC 損傷＋，豆状骨造影効果＋．

【血液検査】炎症反応なし．

【経過】TFCC 損傷，三角豆状骨関節炎の診断にて手関節装具固定で軽快したが，約 5 か月後痛みは増悪し，三角豆状骨関節内への注射が奏効した．安静時激痛のため，骨髄炎，壊死，腫瘍疑いにて手術を施行．

【手術所見】暗赤色の柔らかい組織を摘出し，術中迅速検査により感染と悪性像は否定され豆状骨全摘出術を施行．豆状骨の 2/3 が腫瘍に置換され，肉眼的に血管腫様であった．

【術後経過】病理診断は Capillary hemangioma であった．2 か月以降痛みは消失し，現在は仕事，ピアノに復帰でき，画像上再発は認めない．

【考察】intraosseous hemangioma は，20-60 歳台がピークで女性に多い．頭蓋骨と下顎骨で 47％，脊椎に 28％，また大腿骨や上腕骨にも発生する．Capillary hemangioma の手での発生は，渉猟し得た限り中手骨と有頭骨発生のみであった．

IV-24　小指に同時発生した骨膜性軟骨腫と内軟骨腫の一例

東海大学医学部付属八王子病院整形外科
○石　井　崇　之
東海大学医学部外科学系整形外科学
小　林　由　香
中　島　大　輔
渡　辺　雅　彦
湘南中央病院　池　田　全　良
伊勢原協同病院　齋　藤　育　雄

【目的】小指に同時発生した骨膜性軟骨腫と内軟骨腫の 1 例を経験したので報告する．

【症例】8 歳女児．左小指痛を主訴に当科受診．軽度腫張を認めたが，発赤や熱感は認めなかった．単純 X 線では基節骨尺側に石灰化を伴う骨皮質の硬化性陥凹像を認めた．MRI では尺側より皮質骨を圧排する腫瘤と同髄内に独立する腫瘤を認め，各々T1 で低信号，T2 で不均一な高信号を呈していた．手術は側方より尺側の充実性腫瘤を摘出．摘出後陥凹した皮質骨は髄内との交通はなく開窓し内部の腫瘤を切除．人工骨移植し終了とした．病理では硝子軟骨組織を認め，骨膜性軟骨腫と内軟骨腫の診断となった．

【考察・結論】骨膜性軟骨腫は比較的稀な疾患で，鑑別には多くの腫瘍が考えられ画一的判断では本疾患を診断することは難しい．さらに，本症のような特殊な病態も存在することから，適切な知識のもと，臨床経過，画像所見を踏まえ総合的に判断し治療に臨むことが肝要と考えられた．

IV-25　5 回の再発を繰り返し，切断に至った環指 floridreactiveperiostitis の 1 例

千葉市立青葉病院整形外科　○山　田　俊　之
六　角　智　之

44 歳男性．36 歳時に左環指の疼痛を伴う腫瘤が出現．近医受診後がんセンターを経て，手外科専門医がいる前医に紹介．基節骨の tumorous calcification の診断で初回骨腫瘍切除後再発し，4 か月後に再切除を施行．その後再発し，発症から 2 年後に当科初診．3 回目の切除術を施行．病理は florid reactive periostitis であった．8 か月後の X-P で再発が判明．4 回目の切除術 11 か月後に再発．5 回目の手術では基節骨を半分近くまで拡大切除を行うも半年後

に再発．疼痛が強く，本人の強い希望があり，PIPでの関節離断に至った．florid reactive periostitis は手足の長管骨に好発する良性の骨腫瘍である．症状は軟部組織の炎症により腫脹と痛みを生じることがある．治療は辺縁切除が推奨されているが，高い再発率が報告されている．本症例でも正常部位を含めた病変切除を行なったにも関わらず複数回の再発を生じ，切断に至った．画像，肉眼的にも病変の境界は不明瞭であり，慎重な経過観察と患者への説明同意が大切であると思われた．

一般演題 16　末梢神経損傷

IV-26　上腕骨骨幹部骨折に合併し正中神経麻痺を呈した上腕動脈仮性動脈瘤の 1 例

新潟大学大学院医歯学総合研究科
機能再建医学講座整形外科分野
○倉　石　達　也
土　屋　潤　平
依　田　拓　也
山　田　政　彦
新潟手の外科研究所病院　高　野　岳　人

【症例】69 歳，男性．既往に発作性心房細動があり抗凝固薬を内服中であった．転倒し右上腕部中央内側にピンホールの開放創を伴う上腕骨骨幹部骨折（AO 分類 12-B1）を受傷した．同日開放創の洗浄と外固定を行った．その後正中神経支配領域のしびれを認めたが手指の運動麻痺を認めなかった．受傷後 8 日目に当院紹介．11 日目に全身麻酔下に髄内釘挿入術を行った．術後右上肢の腫張が持続し，また貧血が進行し輸血を要した．術後 1 週弱より右示指の屈曲不全が生じたため，超音波と造影 CT を行ったところ上腕動脈に仮性動脈瘤を認めた．仮性動脈瘤の圧迫による正中神経障害と考え，まず循環器内科へコンサルトし血管内治療を施行した．超音波ガイド下に瘤内へのトロンビン注入を試みたが出血のコントロールは困難であったため，外科的処置に切り替え動脈修復術を行った．

【考察】上腕骨骨幹部骨折において患部腫脹，麻痺や感覚障害を認める場合は速やかに超音波検査や造影 CT，血管造影を行って診断及び治療に努めることが重要である．

IV-27　過伸展肘に生じた特発性前骨間神経麻痺の 1 例

埼玉石心会病院整形外科　○山　田　哲　也
野　本　　栄

【症例】27 歳男性．主訴は右手指運動障害，右肘痛．誘因なく右肘痛出現，5 日後に麻痺を発症して当科受診．肘部の正中神経に沿った圧痛を認め，MMT は FPL0，FDP は示指 0，中指 2，PQ0，PT2 で知覚障害はなかった．肘は過伸展可能だった．エコーで絞扼因子はなく前方神経束に腫大とくびれを認めた．特発性前骨間神経麻痺と診断したが保存療法で

回復せず神経束間剥離を行った．後内側神経束に明らかな異常なく前方神経束に内側上顆から近位9cmまで砂時計様くびれを認めた．この神経束は円回内筋枝を分岐後さらに遠位にのびていた．肘過伸展で正中神経本幹の緊張は強く，前方神経束は円回内筋枝に牽引されてさらに緊張していた．術後2週で麻痺は回復しはじめ現在回復中である．

【考察】前骨間神経に至る神経束は肘周辺では正中神経内で後内側に位置する．本例では後内側神経束に明らかな異常は認めなかった．前骨間神経支配筋以外の麻痺合併も報告されており本例でも円回内筋に麻痺を認めた．麻痺の機序は神経束に炎症が生じて浮腫をきたし，肘の屈伸や回内外が加わってくびれが生じるといわれている．本例では肘の過伸展により神経の緊張が強くなることが原因の一つと考えられた．

IV-28　Lewis-Sumner症候群と診断されていた真の神経性胸郭出口症候群（TN-TOS）の1例

横浜労災病院手・末梢神経外科，運動器センター
○杉　村　遼　太
山　本　真　一
三　上　容　司

症例は70歳女性，右利きの美容師．44歳頃に右示指でスプレーが押せないことを自覚し，46歳時に当院神経内科にてLewis-Sumner症候群が疑われ免疫抑制剤治療が行われたが，無効であった．その後，56歳時の電気生理検査で腕神経叢下幹障害が疑われ，69歳になっての再検査で真の神経性胸郭出口症候群（true neurogenic thoracic outlet syndrome, TN-TOS）と診断され，巧緻障害を主訴に当科を紹介受診した．右鎖骨上窩に圧痛はなく，動脈性の拍動を触知した．母指球・手内筋の筋萎縮が顕著で，前腕内側にわずかな感覚鈍麻があり，T1優位の下幹障害と考えられた．単純レントゲンで第7頚椎頚肋があり，頚部MRIでは右鎖骨下動脈が上方変位しており，下幹とともに索状物で押し上げられているように見えた．TN-TOSの診断で鎖骨上窩の横切開で展開すると，下幹は斜角筋間で下位優位に絞扼されており，鎖骨下動脈とともに上方変位していた．術後4か月には母指掌側外転に回復傾向がみられた．TN-TOSは的確な診断と手術により改善が期待され得る．

IV-29　神経融解像を呈した尺骨神経麻痺の1例

成田赤十字病院　○岡　本　聖　司
板　寺　英　一

【症例】61歳，女性．誘引なく左肘内側の腫瘤，尺側指のしびれ感を自覚し近医受診．感染を疑われ抗生剤内服加療行うも改善なし．2か月の経過観察も改善なく，MRIで尺骨神経を囲む腫瘤性病変を認める．2.5か月後，精査加療目的に当院紹介．

【現症】上腕遠位内側に可動性のない弾性硬の腫瘤，同部の圧痛，Tinel様兆候，鉤爪変形を認めた．腫瘤性病変による圧迫に伴う急速進行性の尺骨神経麻痺と判断し手術施行．

【手術所見】腫瘤部は瘢痕様で神経上膜との癒着著しく顕微鏡視下に剥離操作行うも困難．神経上膜の一部を切開すると黄色調の貯留液と一部連続性のない神経束を認めた．神経周囲瘢痕組織を切除．病理組織検査はリンパ球浸潤を伴う壊死性肉芽組織であり，浸出液培養検査ともに明らかな感染なし．

【術後経過】術後1.5か月，創周囲の発赤，自壊，膿様滲出あり．抗生剤内服加療6週行うも改善ないため再手術施行．前回神経上膜切開部を中心に膿様滲出液，神経束の融解像を認めたため同部を切除．病理組織検査では一部の神経束は炎症性融解性に断裂し，特異性肉芽腫炎症像や腫瘍性増殖病変は認めず．

【考察】術後経過を含め若干の文献的考察を加え報告する．

IV-30　医原性副神経損傷に対し神経移植術を行った1例

防衛医大大学校整形外科学講座
○近　藤　晋　哉
尼　子　雅　敏
伊佐治　　雅
山　田　真　央
米　原　周　吾
入間ハート病院　根　本　孝　一
東京医療センター整形外科　有　野　浩　司

副神経は後頚部で表層を走行するため手術操作で損傷されやすい．今回我々は医原性副神経損傷に対

し神経移植術を行い機能回復が得られた1例を報告する．症例は14歳男児で，局所麻酔下に右後頚部リンパ節生検を施行された直後から右肩痛が出現し，術後1か月頃より右肩外転障害が顕在化したため副神経損傷が疑われ術後4か月で当科紹介受診となった．右後頚部に4cmの皮切痕あり，その下方でTinel signを認めた．右僧帽筋の萎縮，右肩甲骨下垂，右肩関節外転障害を認めた．針筋電図で僧帽筋に神経原性変化，MRIで右僧帽筋全体の萎縮を認めた．医原性副神経損傷と診断し受傷6か月で神経移植術を施行した．副神経は完全断裂しており，断端神経腫を形成していた．腓腹神経を採取し顕微鏡下に移植した．術後1年6か月現在，疼痛等の症状なく右肩関節可動域は外転170°で運動完全復帰している．後頚部の手術後に肩甲部の疼痛，僧帽筋の萎縮，肩外転障害等を来たした場合は副神経損傷を疑うべきである．治療は3～6か月以内に神経剥離，縫合，移植を行うことが望ましい．早期の手術が良好な成績につながるため，医原性副神経損傷について一般外科へさらなる啓発が必要と考えられる．

IV-31　橈骨遠位端骨折後に発症し緊急手術を要した急性手根管症候群の1例

立川綜合病院整形外科　○**渡　邊　牧　人**

【目的】橈骨遠位端骨折後に発症し緊急手術を要した急性手根管症候群の1例を経験したため報告する．

【症例】82歳女性．40年前に左手関節骨折のため保存療法を受け変形治癒していた．また，既に左手根管症候群の診断を受けていたが，困るほどの症状がなく経過を見ていた．転倒し左橈骨遠位端骨折を受傷し，初診した．徒手整復とシーネ固定を行った．受傷翌日の診察時には正中神経領域のしびれあり，骨接合術と手根管解放術の手術予定として帰宅した．その後，徐々にしびれと知覚鈍麻，耐え難い疼痛が出現し，同日夕刻に再度受診した．前腕遠位に硬く腫脹をふれ，CTでは同部位に占拠性病変を認めた．症状が激烈であり，同日緊急手術を行った．正中神経は深層から強く圧迫を受けていた．占拠性病変は総指屈筋腱腱鞘内の血腫であったため除去し，屈筋腱滑膜を可及的に切除し，骨接合術を行った．術後早期に耐え難い疼痛は消失した．術後4か月現在，受傷前よりも症状は改善している．

【考察】手根管症候群は橈骨遠位端骨折の合併症として良く知られているが，緊急手術を要した例の報告は少ない．神経症状を有する例は，注意深い経過観察が必要である．

IV-32　尺骨頭掌側脱臼により正中神経障害を来した1例

亀田総合病院整形外科　○**仲　里　和　幸**
久　能　隼　人
黒　田　浩　司

【はじめに】尺骨頭掌側脱臼に対し観血的整復術で治療し得た症例を経験したので報告する．

【症例】26歳男性，素潜り中に左前腕が岩に挟まった状態で波に揉まれて受傷し，当院を受診した．初診時現症は左手関節の疼痛と尺骨頭隆起の消失および手関節掌側正中の異常な隆起を認めた．正中神経領域の痺れを認めたが母指対立は可能であった．単純X線側面像にて尺骨頭の掌側脱臼を認めた．非観血的整復術は不可能であり手術を施行した．手関節掌側アプローチにより展開すると，尺骨頭が正中神経及び屈筋腱を深部から掌側へ向け圧迫していた．尺骨頭はsigmoid notch掌側に嵌頓し整復が阻害されていた．TFCCはfoveaと関節円板の間で実質部断裂を生じており，脱臼整復後に関節円板と実質部を縫合した．DRUJ安定化を確認し術後4週間の肘上ギプス固定とした．術後1か月で痺れはほぼ消失，大きな合併症は認めていない．

【考察】尺骨頭掌側脱臼は稀な外傷で，発生頻度の少なさから症例報告にとどまり確立された治療法は無い．過去の報告では非観血的整復で整復し得た症例報告も散見されるが，本例のように神経損傷を伴い非観血的整復が困難な場合は観血的整復が必要であろう．

一般演題 17　神経絞扼性疾患

IV-33　屈筋支帯の二重構造を認めた手根管症候群の 1 例

一般財団法人新潟手の外科研究所
○高　野　岳　人
坪　川　直　人
鈴　木　宣　瑛
筒　井　完　明
森　谷　浩　治
成　澤　弘　子
牧　　裕
吉　津　孝　衛

【はじめに】鏡視下手根管開放術（ECTR）を施行した手根管症候群（CTS）の 1 例に屈筋支帯及び正中神経の稀な破格を経験したので報告する．

【症例】66 歳，男性．既往歴：特記事項なし

【現病歴】主訴：右手指のしびれ．手根管部で Tinel 徴候あり．神経伝導速度検査で終末潜時 8.40ms と遅延あり，CTS の診断で ECTR を施行．遠位ポータルより展開し屈筋支帯遠位を確認．近位ポータルから手根管内へカニューラを挿入したが Tight で挿入困難であったため屈筋支帯遠位を切離．カニューラ挿入後屈筋支帯を開放．遠位ポータルより手根管内を確認すると細い正中神経の下に横走する靱帯組織を認めたため手根管開放術（OCTR）に切り替えた．屈筋支帯は二重構造となっており，正中神経は屈筋支帯の近位で 2 本に分枝してそれぞれの区画内を通過していた．現在明らかな術後合併症は認めず経過観察中である．

【考察】手根管の二重構造と正中神経の破格を報告した文献は渉猟しえたもので 2 例認めた．ECTR の際は神経の全貌が直視できないため，神経の破格に対する注意が必要だが，当院では遠位ポータルを先に展開する 2 ポータル ECTR を行っていることで合併症を回避できたと考えた．

IV-34　手根管症候群を初発症状とした若年女性の多発性骨髄腫に伴う全身性アミロイドーシスの 1 例

東京女子医大整形外科　○多治見　昂　洋
岩　倉　菜穂子
高　築　義　仁

多発性骨髄腫に合併したアミロイドーシスにより両側手根管症候群を呈することは比較的稀である．今回われわれはこの 1 例を経験したので報告する．

【症例】40 歳女性．両手指の痺れ，夜間痛を主訴に紹介受診．手指の腫脹や皮膚の硬さなどの自覚症状があり，膠原病を疑い採血を行うも異常なし．正中神経領域の痺れ，知覚低下，運動神経終末潜時の延長，感覚神経活動電位の消失を認め，両側手根管症候群と診断．初診時より 4 か月後に右，7 か月後に左の手根管開放術を行った．滑膜組織を病理検査へ提出したところ，間質や血管周囲に Congo red 染色陽性のアミロイド沈着を認めた．術後，手の感覚は改善するも多関節の可動域制限，下肢の浮腫，舌の腫脹が出現，初診から 19 か月後，総合診療科にて多発性骨髄腫によるアミロイドーシスの診断となった．

【考察】本症例の反省すべき点は，病理検査でアミロイド沈着が確認されていたにも関わらず，全身性アミロイドーシスの診断までに約 1 年間を要したことである．稀な経過ではあるが早期診断の重要性からも，手外科医は全身性アミロイドーシスの一症状として手根管症候群があることを念頭に置く必要がある．

IV-35　手根管症候群術後疼痛で出現した全身皮疹の稀な一例

あんしん会四谷メディカルキューブ手の外科・
マイクロサージャリーセンター
○小野澤　久　輔
大久保　ありさ
菅　野　百　合
平　瀬　雄　一

【目的】手根管症候群術後の痛み刺激で誘発され全身皮疹を呈した 1 例を経験したので報告する．

【症例】75 歳女性．右母指示指中指に力が入らず痺れを主訴に，当科受診となり右母指球筋の萎縮も認めた．右手根管症候群の診断で，関節鏡下手根管

開放術を施行した．術後1か月半の再診時に症状改善は認めなかった．同時時期に皮疹が出現し，皮膚科通院するも原因不明であった．術後3か月の再診時には，正中神経麻痺の急速な進行を認めた．そして皮疹は全身に広がり，薬疹を疑われ大学病院皮膚科に10日間入院するも，原因を特定するには至らなかった．その後も全身皮疹の改善は見られなかった．右正中神経麻痺の増悪を認め，手根管開放術後腱癒着を疑い神経剥離術と腱移行術を施行した．

【結果】神経剥離術後の正中神経麻痺の改善や疼痛の消失とほぼ同時に全身性の皮疹も改善を認めた．手根管開放術後の正中神経癒着により全身皮疹が生じたと考えられる．

【考察】痛み刺激で出現した全身性皮疹は，物理性蕁麻疹と考えられる．蕁麻疹の治療の基本は，原因・悪化因子の除去・回避が重要である．本症例のように，再手術により疼痛が改善し，同時に皮疹も消失した報告は今までにない．

IV-36　手根管内石灰化病変により手根管症候群をきたした3例の検討

東海大学医学部付属大磯病院整形外科
○中　島　大　輔
湘南中央病院　池　田　全　良
東海大学医学部外科学系整形外科学
石　井　崇　之
小　林　由　香
渡　辺　雅　彦
伊勢原協同病院　齋　藤　育　雄

手根管内の石灰化病変による手根管症候群は比較的まれである．演者らは，本症の3例に手術的治療を施行したので報告する．全例に手根管内の石灰化病変による屈筋腱周囲の滑膜炎を認め，1例に小指深指屈筋腱断裂を合併していた．手根管開放術と石灰化病変切除を行い，症例により滑膜切除や腱断裂の1例には腱移行術も行い良好な成績が得られた．本症では屈筋腱の滑走床である手根管底部に突出した石灰化病変に伴う滑膜炎や屈筋腱の障害を合併する．そのため，手根管開放術に加えて石灰化病変の切除と合併する滑膜炎や腱損傷に対する処置が必要である．

IV-37　肘頭骨折術後に発症した肘部管症候群の2例

筑波大学整形外科　○中　川　翔　太
松　本　佑　啓
岡　野　英里子
神　山　　翔
原　　友　紀
山　崎　正　志

【背景】肘周囲の外傷後に肘部管症候群をきたすことがあるが，肘頭骨折に続発するものは少ない．肘頭骨折術後に肘部管症候群を発症した2例を経験したので報告する．

【症例1】51歳，男性．自転車で転倒し，開放性肘頭骨折を受傷した．受傷後5日目にORIFを行った．術後4週ごろから環小指のしびれ，筋力低下を自覚した．肘部管症候群と診断し，尺骨神経皮下前方移行術を行った．術後経過は良好で症状は軽快した．

【症例2】53歳，女性．歩行中に自転車と衝突し転倒した．肘頭骨折を認め受傷翌日にORIFを行った．術後2週ごろより，環指小指のしびれ・筋力低下が出現しCraw Fingerとなった．肘部管症候群と診断し，尺骨神経皮下前方移行術で軽快した．

【考察】2例とも整復位は良好で，インプラントの干渉や骨折手術の際の直接的な神経損傷は否定的であった．肘関節より近位の高度な癒着，Osborne靱帯の肥厚がみられ絞扼の原因と考えられた．伝導速度検査では伝導ブロックの所見であった．神経剥離術は有効であり，早期の絞扼解除が有用な可能性がある．

【結語】肘頭骨折術後に肘部管症候群を合併する例があり，術後経過に留意する必要がある．早期の神経剥離術は有用な可能性がある．

IV-38　肘頭骨折術後に尺骨神経麻痺をきたした1例

蓮田病院整形外科　○佐々木　理　多
寺　山　恭　史
東京女子医科大学整形外科　岩　倉　菜穂子
高　築　義　仁
矢　吹　明　子
東京城東病院整形外科　深　谷　久　徳

肘頭骨折の術後に尺骨神経麻痺をきたすことはま

れである．今回，肘頭骨折の術後に尺骨神経麻痺をきたして手術を要した症例を経験したので報告する．

症例は69歳女性．転倒して肘頭骨折を受傷．受傷後10日目にプレート固定を行った．術後1週より積極的に可動域訓練を開始したが，術後1か月の時点で肘伸展-60°屈曲80°と可動域は不良であった．術後1.5か月で小指のしびれが出現，術後2.5か月で鷲手が出現，運動神経伝導速度は肘部管レベルで26.7m/s（健側50.0m/s）と著明に低下していた．術後5か月で尺骨神経剥離を行った．癒着は強くなかったが，肘部管のレベルで神経は充血していた．術後，尺骨神経麻痺は改善したが，固定術後13か月で可動域が肘伸展-50°屈曲100°と可動域制限が残存したため，プレート抜去とともに関節受動術を行った．プレート固定の術後24か月の最終診察時の可動域は肘伸展-45°屈曲130°，運動神経伝導速度は47.6m/s（健側55.6m/s）であった．

肘頭骨折の術後に肘部管症候群が生じ関節可動域制限をきたすとの報告もあるが，本症例では可動域が悪く肘関節屈曲位が継続することで尺骨神経が圧迫されて尺骨神経麻痺が生じたのではないかと推測された．

IV-39　肘部管症候群術後に発症した壊疽性膿皮症の一例

千葉大学医学部附属病院整形外科
○山川奈々子
大原　建
鈴木崇根
赤坂朋代
小曽根英
山崎厚郎
向井務晃
松山善之
山崎貴弘
松浦佑介

【背景】壊疽性膿皮症は好中球性皮膚症の一つで，時に感染様の症状を呈する．今回我々は肘部管症候群術後に発症し，診断に難渋した症例を経験したため報告する．

【症例】59歳男性．肘部管症候群に対し，尺骨神経皮下前方移行術を施行した．術後創部周囲の発赤，腫脹，熱感が出現し，採血上炎症反応の亢進も認めたため，蜂窩織炎の疑いで抗生剤加療，その後創部の潰瘍形成を認め洗浄デブリドマンを施行した．しかしさらなる潰瘍の拡大と採血所見の増悪を認め，細菌培養検査も全て陰性だった．約30年前に壊疽性膿皮症の既往を認めていたことから，壊疽性膿皮症の発症を強く疑い，ステロイド治療を開始した．治療直後より症状は著明に改善し，開始後一か月でほぼ上皮化した．壊疽性膿皮症は病理組織学的に特徴が無く，臨床検査所見も炎症マーカー以外に特異的なものは無い．診断は臨床経過でなされるが，感染様の症状を呈し診断に難渋することもある．些細な外傷や刺激を契機に発症することがあり，外科的処置は禁忌とされるため注意を要する．

一般演題 18　RA，痛風

IV-40　遠位指節間関節に発生した痛風結節の３例

鶴岡市立荘内病院整形外科　○後　藤　真　一
上　村　一　成

痛風結節が手指に発生するのは比較的まれである．当科で DIP 関節に発生した痛風結節 3 例を経験した．

【症例 1】76 歳男性．爪を切ってから右中指腫脹あり近医受診，化膿性関節炎を疑われ抗生剤投与も改善なく紹介受診した．右中指 DIP 関節に発赤，腫脹を認め，化膿性関節炎と診断し手術を施行した．DIP 関節切開すると白色の結晶がみられ，病理検査で痛風結節であった．

【症例 2】85 歳男性．以前よりときどき右示指 DIP 関節より排膿があったが放置していた．交通事故で当科受診時に気付かれた．DIP 背側に瘻孔を疑う皮膚欠損を認め，化膿性関節炎を疑い手術施行した．関節切開すると白色の結晶を認め，病理診断で痛風結節であった．

【症例 3】76 歳男性．10 日前より右示指 DIP 関節腫脹，疼痛出現し近医受診，化膿性関節炎疑いで紹介受診した．尿酸値 9.4mg/dl と上昇していた．DIP 関節を切開すると白色の結晶がみられ病理検査で痛風結節であった．

【考察】症例 1，2 では前医，当科とも術前に化膿性関節炎と診断していた．手指の関節炎の鑑別には痛風結節も念頭に置く必要があると思われた．

IV-41　指屈曲拘縮を合併した痛風性屈筋腱滑膜炎の一例

群馬大学整形外科　○田　鹿　　毅
久保井　卓　郎
大　谷　　昇

症例は 63 歳男性．起床後に誘因なく右中指の自動伸展制限を認めたため当科を受診した．右中指は MP 関節にて屈曲拘縮を認め，自動伸展が不能であり，他動伸展にて同部位の疼痛を認めた．超音波所見では A1 プーリーの肥厚を認めた．単純 X 線，CT 所見では，右中指中手骨骨頭橈側に骨棘を認めた．血液学的所見では尿酸値が 10.9mg/dl と高値を認めた．弾発指，ロッキングを考慮し，局所麻酔下に徒手整復を試みたが，MP 関節伸展整復位を得ることができなかった．伝達麻酔下に手術を施行した．手関節他動屈曲にて中指 MP 関節伸展角度の増加を認めたため（dynamic tenodesis effect 陽性），MP 関節中枢部を展開した．手根管を開放すると，膨張化した中指浅指，深指屈筋腱を認めた．同腱を線維方向に切開すると，腱内から大量の白色ペースト状物質の流出を認めた．可及的に摘出し病理検査を行った．病理結果は多核巨細胞や組織球に取り囲まれた針状の裂隙を伴う結節状の好酸性沈着物を認め，痛風結節所見であった．術後右中指 MP 関節は，自動伸展可能となった．高尿酸血症を既往に認め，突然の指ロッキング様の自動伸展制限を発症した症例は，痛風性屈筋腱滑膜炎を考慮すべきである．

IV-42　手外科診療に見られる RS3PE 症候群

市立敦賀病院整形外科　○田　尻　和　八

Remitting Seronegative Symmetrical Synovitis with Pitting Edema（RS3PE）症候群に，手根管症候群が合併することがあることは知られている．これは血管内皮成長因子（VEGF）の増加に伴う滑膜炎で，腱鞘炎も起こす．また，MMP-3 が上昇することが多い．2016 年 4 月から 2018 年 9 月までの間に，当科で RS3PE と診断したのは 6 例であった．男性 2 例，女性 4 例で，症状発現年齢は 30 歳から 78 歳で，若年発症もみられた．全例手または足に浮腫を認めた．7 例に腱鞘炎，3 例に絞扼性神経障害を認めた．腱鞘炎の内訳は弾発指・屈筋腱鞘炎 4 例，デ・ケルバン腱鞘炎 2 例，尺側手根屈筋腱の腱鞘炎 1 例であった．神経障害は手根管症候群 2 例，ギヨン管症候群 1 例であった．腱鞘炎や神経障害は，全例多発性であった．今回の症例では RF，抗 CCP 抗体はすべて陰性で，MMP-3 は 1 例以外は陽性だった．プレドニゾロンの内服を 2 例，トリアムシノロンの腱鞘内や手根管内への注射を 2 例に行った．全例保存療法で，5 か月から 2 年で軽快した．

IV-43　骨関節病変が先行した乾癬性関節炎の1例

新潟大学医歯学総合病院　○土　屋　潤　平
近　藤　直　樹
依　田　拓　也
倉　石　達　也
山　田　政　彦

症例は57歳男性．9年前，2か月間持続する左中指の痛みと腫脹を主訴に来院した．初診時左中指Metacarpal Phalangeal（MP）関節背側に腫脹，圧痛を認め，その他の指関節や大関節に関節炎症状を認めなかった．血液検査では炎症所見，リウマトイド因子，抗CCP抗体はいずれも陰性であった．エックス線では明らかな骨びらんや関節裂隙の狭小化はなし．

MRIでは腱鞘の肥厚を認め，T1 low，T2 highの輝度変化，造影効果がみられた．また軽度の関節液貯留を認めたが，確定診断には至らなかった．単関節の非特異的滑膜炎として経過をみたが症状改善なく，早期関節リウマチに準じてブシラミン100mg内服を開始した．その後メトトレキサート4mg/week，サラゾスルファピリジン500mg，イグラチモド25mgを順次追加した．初診から約9年が経過し，頭部，背部，左大腿に鱗屑を伴う皮疹が出現したため尋常性乾癬を疑い皮膚科を紹介し，皮膚生検にて確定診断となった．リウマトイド因子陰性で非対称性の関節炎を呈する症例では，乾癬性関節炎を念頭に置き，診察，治療を行う必要がある．

IV-44　ゴーハム病に対してデノスマブによる治療を行った一例

佐久医療センター　○石　井　宣　一

【はじめに】きわめて稀なゴーハム病の一例を経験し，第30回の本会で発表した．その後，デノスマブ投与により進行を止められているので経過を報告する．

【症例】58歳男性．6年前より両手指，足趾，胸部の痛みがあり，画像検査にて指骨，趾骨，肋骨の骨溶解を認めゴーハム病と診断した．アレンドロン酸とプロプラノロールの内服を行ったが骨溶解は徐々に進行，1年半前よりデノスマブの皮下注（120mg/4週）を開始したところ，骨溶解の進行は停止している．反復性の気胸を生じており本疾患の関与を疑う．2015年に難病認定され医療費の一部補助を受けている．

【考察】ゴーハム病は異常に増殖したリンパ管組織が浸潤することにより多発性に骨溶解を来す難病である．ビスホスホネート製剤，プロプラノロール，インターフェロンなどが有効であったとの報告もあるが治療法は確立されていない．デノスマブが有効であることは，病態に破骨細胞が関与しており，リンパ管の増殖を抑えなくても病状の進行を抑えられることを示すが，根治には他の治療を考慮する必要がある．病態の解明と治療法の研究が望まれる．

【結語】ゴーハム病に対してデノスマブを投与したところ骨溶解は停止した．

日本手外科学会雑誌　第 36 巻第 4 号　　令和 2 年 1 月 27 日発行

編集兼発行者　一般社団法人 日本手外科学会　理事長　加藤　博之

担当理事　面川　庄平

アドバイザー　谷口　泰徳

編集委員長　河村　健二

編集委員

池口　良輔　池田　全良　入江　弘基　岩部　昌平
江尻　荘一　岡田　貴充　小田　良　長田　伝重
佐藤　和毅　関谷　勇人　田鹿　毅　峠　康
長岡　正宏　西田圭一郎　西脇　正夫　二村　昭元
林原　雅子　藤田　浩二　古川　洋志　堀井恵美子
松崎　浩徳　松村　一　村瀬　剛　森谷　浩治

発行所
〒102-8481
東京都千代田区麹町 5-1　弘済会館ビル
一般社団法人 日本手外科学会
TEL (03) 5216-5569　FAX (03) 5216-5552

作成
株式会社ひでじま