昭和60年12月3日第4種郵便物認可　平成31年1月28日印刷　平成31年1月28日発行　ISSN 2185–4092

第 35 巻・第 4 号　Vol. 35 No. 4, 2019

日本手外科学会雑誌

The Journal of Japanese Society for Surgery of the Hand

日手会誌　一般社団法人 日本手外科学会　J. Jpn. Soc. Surg. Hand

目　次

—Dupuytren 拘縮—

Dupuytren 拘縮に対する酵素注射療法と腱膜切除術の手指屈曲角度の経時的変化
……中　島　紀　綱・他…… 561

Noritsuna Nakajima, et al.: Comparison of Finger Flexion Angle after Fasciectomy and Collagenase Injection for Dupuytren's Contracture

Dupuytren 拘縮に対するコラゲナーゼ注射の使用経験
—リハビリテーション科との連携を含めて—
……中　山　政　憲・他…… 566

Masanori Nakayama, et al.: Our Treatment and Rehabilitation Method for Dupuytren's Contracture Using Collagenase Injection Therapy

Dupuytren 拘縮に対する超音波診断装置を併用したコラゲナーゼ注射療法の有用性
……浅　田　麻　樹・他…… 569

Maki Asada, et al.: Ultrasonography Prior to Collagenase Injection for Dupuytren Contracture

—母指 CM 関節症—

進行期母指 CM 関節症に対する Ligament Reconstruction Suspension Arthroplasty と Thompson 法の X 線学的比較検討
……廣　田　高　志・他…… 573

Takashi Hirota, et al.: Comparative Radiographic Analysis of Ligament Reconstruction Suspension Arthroplasty Versus Thompson's Suspensionplasty for Advanced Thumb CMC Arthritis

母指 CM 関節症に対する長掌筋腱を用いた Ligament Reconstruction Suspension Arthroplasty の短期成績
……田　中　祥　継…… 577

Yoshitsugu Tanaka: Early Results of Ligament Reconstruction Suspension Arthroplasty for Treatment of Thumb Carpometacarpal Arthritis Using Palmaris Longs

母指 CM 関節症に対する interference screw を併用した Ligament Reconstruction and Tendon Interposition 法の治療成績
……森　田　晃　造…… 581

Kozo Morita: Ligament Reconstruction and Tendon Interposition with Interference Screw for Basal Thumb Arthritis

母指 CM 関節症に対し鏡視下大菱形骨部分切除術に Suture button suspensionplasty を併用した関節形成術の術後成績
……坂　野　裕　昭・他…… 584
Hiroaki Sakano, et al.: Clinical Results of Arthroscopic Hemiresection Arthroplasty in Combination with Suture Button Suspensionplasty for Thumb Carpometacarpal Arthritis

母指 CM 関節症に対する FCR 半裁腱を用いた関節形成術の成績
……河　野　正　明・他…… 591
Masaaki Kawano, et al.: Surgical Outcomes of FCR Tendon Arthroplasty for Carpometacarpal Joint Arthritis of the Thumb

母指 CM 関節症に対するロッキングプレートを用いた第 1 中手骨外転対立位骨切り術（AOO）の中期成績
……堂　後　隆　彦…… 596
Takahiko Dogo: Mid-Term Outcomes of Abduction-Opposition Wedge Osteotomy（AOO）of the First Metacarpal Using Locking Plate for Trapeziometacarpal Osteoarthritis

母指 CM 関節症に対する手術前後での母指 MP 関節の変化
……加家壁　正　知・他…… 599
Masatomo Kayakabe, et al.: The Postoperative Changes of Thumb Metacarpophalangeal Joint after Thumb Carpometacarpal Arthroplasty

母指 CM 関節症における疼痛動作と骨堤の関連
……田　村　剛　志・他…… 605
Takeshi Tamura, et al.: Association between Pain on Motion and Bone Ridge of Trapezium in Thumb Carpometacarpal Osteoarthritis

―手指変形性関節症―

変形性 PIP 関節症に対する掌側進入による表面置換型人工指関節置換術の短期成績
……本　田　祐　造・他…… 610
Yuzo Honda, et al.: Surface Replacement Arthroplasty for the Osteoarthritis of PIP Joint Using Volar Approach

―関節リウマチ―

関節リウマチに対する鏡視下橈骨頭切除形成術の治療成績
……轉法輪　　光・他…… 614
Ko Temporin, et al.: Arthroscopic Partial Excision of the Radial Head for Rheumatoid Arthritis

長期罹患関節リウマチ患者における手指変形と機能障害の経時的変化
―10 年間追跡コホートより―
……山　﨑　哲　朗・他…… 619
Tetsuro Yamasaki, et al.: Long Term Exacerbation of Deformity and Disability in Rheumatoid Hands; 10 Years Cohort Study

—手根管症候群—
特発性手根管症候群に対する奥津法（1-portal）と Chow 法（2-portal）の短期治療成績の比較
……畑　下　　智・他…… 625
Satoshi Hatashita, et al.: Comparative Study of Short Term Postoperative Results between Okutsu Method and Chow Method for Carpal Tunnel Syndrome

正中神経滑走運動とスプリント療法による手根管症候群の保存治療
……宇佐美　　聡・他…… 629
Satoshi Usami, et al.: Conservative Therapy with Median Nerve Gliding Exercise and Night Splinting for the Treatment of Carpal Tunnel Syndrome

手根管症候群に対する交差法を用いた超音波ガイド下手根管内ステロイド注射の経験
……田　中　優砂光・他…… 633
Masamitsu Tanaka, et al.: Ultrasound-guided Intra-carpal Tunnel Steroid Injection Using Out-of-plane（Short-axis）Approach for Carpal Tunnel Syndrome

手根管症候群における超音波検査での母指球筋の筋輝度の評価
……名　倉　一　成・他…… 637
Issei Nagura, et al.: Quantitative Evaluation of Thenar Muscle of the Patients with Carpal Tunnel Syndrome Based on Ultrasonographic Measurement

感覚神経活動電位導出不能の重症手根管症候群の術後経過
—SNAP と感覚症状の回復程度の高齢者と若年者における比較検討—
……岡　本　聖　司・他…… 640
Seiji Okamoto, et al.: The Recovery of Sensory Disturbance and Nerve Conduction Velocity with Severe Carpal Tunnel Syndrome after Carpal Tunnel Release

手根管症候群における母指球筋萎縮と電流知覚閾値（CPT）の関連
……津　田　悦　史・他…… 644
Yoshifumi Tsuda, et al.: Association of Current Perception Threshold and Thenar Muscle Atrophy in Carpal Tunnel Syndrome

特発性手根管症候群に対する直視下手根管開放術での腱滑膜切除が患者立脚型機能評価に及ぼす影響
……遠　山　雅　彦・他…… 647
Masahiko Tohyama, et al.: Effect of Flexor Tenosynovectomy on Patient-reported Outcome in Open Carpal Tunnel Release for Idiopathic Carpal Tunnel Syndrome

透析患者の手根管症候群に対する WALANT 手術の治療成績
……上　杉　和　弘・他…… 650
Kazuhiro Uesugi, et al.: The Clinical Results of Surgical Treatment for Carpal Tunnel Syndrome in Hemodialysis Patient Surgical Treatment with Wide Awake Local Anesthesia No Tourniquet

―腫瘍―

顕微鏡下切除を行った手指発生の腱滑膜巨細胞腫の術後再発率の検討
……山　岡　尚　世・他…… 653

Hisayo Yamaoka, et al.: Recurrence Rate of Microsurgical Excision of Tenosynovial Giant Cell Tumors in the Hand

上肢の静脈奇形（海綿状血管腫）に対する治療の選択
……永　井　史　緒・他…… 657

Fumio Nagai, et al.: Selection of the Treatment for Venous Malformation of the Upper Limbs

手背に発生した血管平滑筋腫の１例
……鈴　木　実佳子…… 662

Mikako Suzuki: A Case of Angioleiomyoma in the Dorsal Side of the Hand

母指軟部肉腫に対して母指化術を行った１例
……遠　藤　浩二郎・他…… 666

Kojiro Endo, et al.: A Case Report of Soft Tissue Sarcoma of the Thumb Operated Pollicization of Index Finger

―滑膜炎―

特発性屈筋腱滑膜炎に対するステロイド療法
……山　本　大　樹・他…… 670

Daiki Yamamoto, et al.: Steroid Therapy for Idiopathic Flexor Tenosynovitis

―ばね指―

A1 プーリーにおける腱鞘内圧の測定―手指可動による圧変化について
……後　藤　賢　司・他…… 673

Kenji Goto, et al.: Discussion about the Change of Tendon Sheath Internal Pressure during Finger Motion at A1 Pulley

―先天異常―

内反手に対する中央化手術の術後成績
……林　　淳一朗・他…… 677

Junichiro Hayashi, et al.: Outcome of the Surgical Correction for Radial Clubhand

―手指損傷―

Volume control 法による指動脈吻合のみの指末節部切断再接着術
……三　島　吉　登・他…… 681

Yoshito Mishima, et al.: Fingertip Replantation with Volume Control Technique

切断指の治療法の違いによる隣接指の関節可動域の比較
……佐　伯　総　太・他…… 685

Souta Saeki, et al.: Comparison of Range of Motion in the Adjacent Fingers between Treatment Groups of Finger Amputation

指末節部切断に対する断端形成術と皮弁術での近位指節間関節の可動域の比較
……佐　伯　総　太・他…… 688
Sota Saeki, et al.: Comparison of Range of Motion of Proximal Interphalangeal Joint between Revision Amputation and Local Flap after Fingertip Amputation

有茎前腕皮弁による固有指部再建例の検討
……柳　澤　大　輔・他…… 691
Daisuke Yanagisawa, et al.: Pedicled Radial Forearm Flap Transfer for Finger Reconstruction

―槌指―
陳旧性腱性槌指に対する新しい手術方法
……鈴　木　　拓・他…… 695
Taku Suzuki, et al.: A Novel Surgical Treatment for Chronic Tendon Mallet Injury

石黒法を施行した骨性マレット指における DIP 関節伸展制限に影響を与える因子の検討
……森　重　浩　光・他…… 699
Hiromitsu Morishige, et al.: Study of the Factors Contributing to Restriction of DIP Joint Extension Angle in Ishiguro's Procedure for Mallet Fracture

小児骨性槌指術後骨片転位例に対する保存治療の 2 例報告
……長　島　さやか・他…… 704
Sayaka Nagashima, et al.: Conservative Treatment for the Postoperative Dislocation of the Bony Mallet Finger in Children: A Report of Two Cases

―手指骨折―
成人基節骨基部骨折の手術治療成績　―成績不良因子の検討―
……安　井　行　彦・他…… 708
Yukihiko Yasui, et al.: Surgical Outcomes of the Proximal Phalangeal Base Fracture

ナックルスプリントを用いた基節骨骨折の保存的治療成績
……星　野　貴　正・他…… 712
Takamasa Hoshino, et al.: Treatment of Proximal Phalanx Fracture Using Knuckle Splint

基節骨骨折に対する MP 関節屈曲位ギプス療法における至適 MP 関節角度の検討
……木　村　和　正・他…… 716
Kazumasa Kimura, et al.: Optimal Angle of the Metacarpophalangeal Joints for the Treatment of Proximal Phalangeal Fractures Using a Cast with a Flexed Metacarpophalangeal Joint

手指中節骨基部変形治癒骨折に対する大腿骨外側顆部からの骨軟骨柱移植による関節面再建術
……武　谷　博　明・他…… 720
Hiroaki Takeya, et al.: Reconstruction Surgery of Proximal Interphalangeal Joint Surface for Malunited of Middle Phalanx Base Fractures by Cylindrical Osteochondral Graft from a Lateral Femoral Condyle

手指単顆変形治癒骨折に対する関節内矯正骨切り術
—Condylar advancement osteotomy の 2 例を含む 3 例報告—
……園　淵　和　明・他…… 725
Kazuaki Sonofuchi, et al.: Intra-articular Osteotomies for Malunited Unicondylar Fracture of the Finger : A Report of 3 Cases

Variable Angle Locking Hand Plate を使用した手指 PIP 関節背側脱臼骨折の治療
—2 例報告—
……佐　藤　俊　介・他…… 729
Shunsuke Sato, et al.: Treatment of Dosal Fracture-Dislocation of Proximal Interphalangeal Joint Using Variable Angle Locking Hand Plates —Two Case Reports—

—手指関節脱臼—
観血的脱臼整復術を要した手指関節脱臼の 8 例
……後　藤　　剛・他…… 734
Takeshi Goto, et al.: Eight Cases of Finger Joint Dislocation Requiring Open Reduction

—母指靱帯損傷—
陳旧性母指 MP 関節側副靭帯損傷に対し，長掌筋腱と Tenodesis screw を用いた靭帯再建術
……加　藤　次　朗・他…… 738
Jiro Kato, et al.: Collateral Ligament Reconstruction of the Metacarpophalangeal Joint of the Thumb Using Palmaris Longus Tendon & the Tenodesis Screw System

—手指関節拘縮—
手指 PIP 関節伸展拘縮に対する側索解離術の経験
……笹　倉　英　樹・他…… 742
Hideki Sasakura, et al.: Experience of Lateral Band Release for PIP Extension Contracture

—舟状骨骨折—
成人舟状骨骨折における高齢患者と青壮年患者の比較
……鈴　木　浩　司・他…… 746
Koji Suzuki, et al.: Clinical Results of Scaphoid Fractures in Adults —Comparison between Younger and Elderly Patients—

順天堂浦安手外科センターにおける舟状骨偽関節の治療成績
……石　井　紗矢佳・他…… 749
Sayaka Ishii, et al.: The Management of Scaphoid Nonunion in Hand Surgery Center, Juntendo Urayasu Hospital

当科における舟状骨偽関節に対する治療成績の検討
……藤　田　明　子・他…… 752
Akiko Fujita, et al.: The Result of Treatment for Scaphoid Nonunion in Our Institute

―有鉤骨鉤骨折―

スポーツに起因する有鉤骨鉤骨折の骨片摘出術の治療成績
……中　澤　克　優・他…… 755

Katsumasa Nakazawa, et al.: Clinical Outcome of Surgical Excision for the Fracture of the Hook of the Hamate

有鉤骨鉤切除前後における小指屈筋腱曲率半径の変化
……井下田　有　芳・他…… 758

Yuka Igeta, et al.: The Change in Curvature Radius before and after Hamate Hook Excision

―橈骨遠位端骨折―

症例対照研究による橈骨遠位端骨折の手術的治療と保存的治療の成績比較
……三　竹　辰　徳・他…… 761

Tatunori Mitake, et al.: A Case Control Study of Dorsal Displaced Fractures of the Distal Radius: Comparison between Volar Locking Plate and Nonsurgical Treatment

橈骨遠位端骨折への掌側ロッキングプレート固定術に対する超音波ガイド下腕神経叢ブロックと全身麻酔単独麻酔による周術期管理の比較検討
……岡　田　恭　彰・他…… 765

Yasuaki Okada, et al.: Comparison Perioperative Management of Ultrasound Guided Plexus Blockade and General Anesthesia in the Volar Locking Plate Fixation for Distal Radius Fracture

橈骨遠位端骨折内固定術における 3D 術前計画と従来法の術後 X 線骨形態変化
……吉　井　雄　一・他…… 770

Yuichi Yoshii, et al.: Postoperative Radiographic Changes of Distal Radius Fracture with 3D Preoperative Planning and Conventional Planning

背側転位型橈骨遠位端骨折の術中整復固定法：プレート設置前に健側を基準として骨折部の整復を完了する方法（第二報）
……山　縣　朋　宏…… 774

Tomohiro Yamagata: Operative Reduction Procedure of Dorsally Displaced Fracture of Distal Radius: Reduction Being Completed before Plating by Using Template Made with Reference to Intact Side; The Second Report

橈骨遠位端骨折に対する掌側ロッキングプレート固定におけるプレートの幅と矯正損失の関係
……伊佐治　　雅・他…… 779

Masashi Isaji, et al.: Relationship between Width of Volar Locking Plate and Loss of Reduction in Distal Radius Fracture

橈骨遠位端骨折術後の単純 X 線側面像における関節面の整復位の形態が手関節の変形性関節症の進行と臨床成績に及ぼす影響
……片　山　　健・他…… 782

Takeshi Katayama, et al.: Relationship between Lateral Radiographic Evaluation of Articular Incongruity and Progression of Osteoarthritis in the Wrist after the Operative Treatment of the Distal Radius Fracture

橈骨遠位端辺縁骨折に対する Variable Angle LCP Volar Rim Distal Radius Plate® の治療成績
……辻　本　　律・他…… 786

Ritsu Tsujimoto, et al.: Clinical Results of Marginal Fractures of Distal Radius Treated with Variable Angle LCP Volar Rim Distal Radius Plate®

背側天蓋状骨片を伴う橈骨遠位端骨折例の検討
……伊　藤　博　紀・他…… 789

Hiroki Ito, et al.: Clinical Evaluation of Distal Radius Fracture with Dorsal Roof Fragment

骨脆弱性橈骨遠位端骨折に合併する尺骨遠位端骨折の治療経験
……伊　東　　翼・他…… 792

Tsubasa Ito, et al.: The Treatment of Distal Ulna Fracture Associated with Fragility Distal Radius Fracture

高齢者の橈骨遠位端骨折に合併した不安定型尺骨遠位端骨折に対するロッキングプレートによる治療成績
……國　分　直　樹…… 796

Naoki Kokubu: Clinical Results of Locking Plate Fixation for Unstable Distal Ulna Fractures Associated with Distal Radius Fracture of the Elderly

4DCT を用いた橈骨月状骨窩の応力解析
……大　木　　聡・他…… 800

Satoshi Oki, et al.: 4DCT Analysis of Stress on the Radial Lunate Facet

橈骨遠位端骨折に対する掌側ロッキングプレート固定後の抜釘の必要性について
―術後 FPL 断裂の観点から―
……小　杉　健　二・他…… 804

Kenji Kosugi, et al.: Reconsideration of Implant Removal after Volar Locking Plate Fixation for Distal Radius Fracture in Terms of the Rupture of the Flexor Pollicis Longus

橈骨遠位端骨折後に続発する長母指伸筋腱断裂の検討
……佐　藤　文　香・他…… 808

Fumika Sato, et al.: Rupture of Extensor Pollicis Longus Tendon after Distal Radius Fracture

—小児上肢骨折—
10 代前半の小児前腕両骨骨幹部骨折における鋼線髄内釘固定法の治療成績
……宮　本　　直・他…… 813
Nao Miyamoto, et al.: Outcome of Intramedullary Nailing for Both-bone Forearm Diaphyseal Fractures in Young Adolescents

小児橈骨遠位 1/3 骨幹部骨折及び橈骨遠位端骨折に対する掌側プレート固定の治療成績
……伊　藤　り　え・他…… 817
Rie Ito, et al.: Clinical Results of Volar Fixation for Distal Rdius Fractures and Distal One-Third Diaphyseal Raidius Fractures in Children

仮骨形成期に観血的整復を行った橈骨遠位骨端線損傷（Salter-Harris 分類 type2）の 3 例
……馬　野　雅　之・他…… 821
Masayuki Umano, et al.: Open Reduction of the Physeal Fractures (Salter-Harris Type 2) of the Distal Radius with Callus Formation: A Report of Three Cases

小児上腕骨遠位骨幹・骨幹端移行部骨折の臨床的特徴
—上腕骨顆上骨折と区別すべきか？—
……山　中　清　孝・他…… 825
Kiyotaka Yamanaka, et al.: The Clinical Features of Fractures of the Distal Humeral Metaphyseal-diaphyseal Junction in Children

—上腕骨外側上顆炎—
超音波検査による上腕骨外側上顆炎の病態解析とその手術治療の検討
……村　岡　邦　秀・他…… 829
Kunihide Muraoka, et al.: Evaluation of the Pathogenesis and Surgical Procedure for the Lateral Epicondylitis: Ultrasonographic Analysis

上腕骨内側，外側上顆炎に対する PRP 療法の治療成績
……小　原　由紀彦…… 832
Yukihiko Obara: The Clinical Result of Platelet-rich Plasma Injection to Elbow Enthesopathy

—肘部外傷—
上腕骨通顆骨折術後合併症の検討
……宮　下　昌　大・他…… 836
Masahiro Miyashita, et al.: Complications of Open Reduction and Internal Fixation for Transcondylar Fractures of the Humerus

肘関節脱臼に伴う肘関節不安定症に対する靱帯修復術の治療成績
……瀧　川　直　秀・他…… 840
Naohide Takigawa, et al.: Clinical Results of Collateral Ligaments Repair of the Elbow Associated with Elbow Dislocations

超音波を用いた一般住民における肘関節尺側側副靱帯と腕尺関節裂隙の評価
……久保井　卓　郎・他…… 844
Takuro Kuboi, et al.: Ultrasound Evaluation of the Ulnar Collateral Ligament and Ulnohumeral Joint Space of the Elbow in General Population

―バイオメカニクス―
輪状靱帯および三角線維軟骨複合体の切離が橈尺関節の不安定性に及ぼす影響について
―生体力学的研究―
……速　水　直　生・他…… 847
Naoki Hayami, et al.: Effects of Sequential Sectioning of Annular Ligament and TFCC on the Stability of Proximal and Distal Radioulnar Joints

―検査―
母指の運動調節能と手指の巧緻性検査との関連性
……西　村　誠　次・他…… 851
Seiji Nishimura, et al.: Relationship between Coordination Ability of the Thumb and Finger Dexterity Test

―その他―
長崎大学病院外傷センターにおける上肢緊急手術症例への取り組みと検討
……岩　尾　敦　彦・他…… 856
Atsuhiko Iwao, et al.: Effort and Investigation of Upper Limb Emergency Operation in Nagasaki University Hospital Trauma Center

Dupuytren 拘縮に対する酵素注射療法と腱膜切除術の手指屈曲角度の経時的変化

中島紀綱*，貞廣哲郎*，柴田敏博**

Comparison of Finger Flexion Angle after Fasciectomy and Collagenase Injection for Dupuytren's Contracture

Noritsuna Nakajima*，Tetsuro Sadahiro*，Toshihiro Shibata**

Dupuytren 拘縮に対する腱膜切除術および酵素注射療法後の屈曲角度も含めた関節可動域の経過を評価した．酵素注射療法（9 例 10 手 12 指）と腱膜切除術（12 例 12 手 20 指）を行った 2 群を後ろ向きに比較し，術前・術後の手指関節可動域，Hand 20 を評価した．腱膜切除術の MP 関節の屈曲角度は（術前/術後 2 週/1 か月/3 か月/最終調査時）81˚/67˚/68˚/74˚/78˚と術後 3 か月時点まで有意に屈曲角度が低下していた．PIP 関節においても 89˚/77˚/77˚/85˚/89˚と屈曲角度の低下は術後 1 か月まで持続していた．一方，酵素注射療法の屈曲角度は MP 関節で 88˚/84˚/87˚/88˚/88˚，PIP 関節で 95˚/96˚/98˚/96˚/97˚と有意な低下はなく，処置直後から十分な屈曲角度が保たれていた．酵素注射療法は侵襲が小さいため，屈曲角度が低下することなく良好な可動域が維持できていたものと考えた．Hand 20 についても酵素注射療法が腱膜切除術と比較して良好であり，酵素注射療法は Dupuytren 拘縮の第一選択として有用な方法であると思われた．

【緒　言】

Dupuytren 拘縮に対する酵素注射療法は 2015 年から本邦においても使用可能となっており，当院でも第一選択として使用している．従来の腱膜切除術では術後に手指屈曲角度が低下する症例も見受けられる一方[1]，酵素注射療法は早期から十分な屈曲が得られている印象であるが，酵素注射療法後の手指屈曲角度に関する報告はなされていない．

本研究の目的は，腱膜切除術および酵素注射療法後の早期の手指関節可動域の変化を明らかにすることである．

【対象と方法】

（1）対象

2011 年 10 月から 2017 年 9 月までに当院にて Dupuytren 拘縮に対する酵素注射療法もしくは腱膜切除術が行われ，3 か月以上経過観察できた症例について後ろ向き調査を行った．

酵素注射療法を行った 9 例 10 手 12 指（男性 6 例，女性 3 例，平均年齢 70.1 歳．中指 2 指，環指 3 指，小指 7 指．罹患関節は MP 関節 12 指，PIP 関節 8 指．Meyerding 分類[2]は grade 1 が 5 手，grade 2 が 5 手）．いずれも屈曲拘縮角度が 60˚未満の症例であったため，腱膜切除群も同じく 60˚未満の症例 12 例 12 手 20 指（全例男性，平均年齢 69.4 歳．中指 4 指，環指 9 指，小指 7 指．罹患関節は MP 関節 12 指，PIP 関節 12 指．Meyerding 分類は grade 1 が 5 手，grade 2 が 7 手）を比較対象とした．

（2）治療方法

酵素注射療法は 2016 年 5 月以降からの症例に行われ，拘縮索にザイヤフレックス® 0.58mg を注射し，翌日に手関節レベルで正中神経あるいは尺骨神経ブロックを行い，必要あれば局所麻酔を併用して伸展処置を行った後に，手指伸展位にてシーネ固定を行い，翌日から手指可動域訓練を開始した．ザイヤフレックス® の注射部位は MP 関節が 12 指，PIP 関節が 1 指であった．

腱膜切除術は全腱膜切除および部分腱膜切除の手

受理日　2018/08/27
*ハンズ高知フレックククリニック　整形外科　〒781-8122　高知県高知市高須新町 4-3-20
**しばた整形外科

術方法，創治癒期間，入院期間，合併症などについて患者に説明した上で術式を選択した．腋窩伝達麻酔下に腱膜切除を行い，拘縮が軽度の場合には zig-zag 切開を行い，拘縮が高度の場合には正中縦切開に Z 形成術を加えた．また皮膚の緊張が強い場合には無理に縫合せずに開放療法を行った．術後は手指伸展位にてシーネ固定を行い，翌日から手指可動域訓練を開始した．部分腱膜切除 4 例は全例で一期的閉鎖が行われ，全腱膜切除 8 例では開放療法が 3 例，一期的閉鎖が 5 例に行われていた．Z 形成術の併用は部分腱膜切除で 2 例 2 指に，全腱膜切除で 5 例 7 指に行われていた．

酵素注射療法・腱膜切除術の両群とも 2 週後まで夜間のみ手指伸展位シーネ固定を継続した．

（3）評価方法

評価項目として術前・術後（2 週，1 か月，3 か月，最終調査時）の手指可動域，有効率，Hand 20，再発率，合併症につき調査した．有効率は 1 か月後に伸展不足角度が 5˚ 以下に達した状態とし [3]，再発は術後 20˚ 以上の屈曲拘縮の進行あるいは拘縮索に対する追加治療を行ったものとした．

統計学的検討は 2 群間の年齢および術前屈曲拘縮角度の比較には Mann-Whitney u-test，その他の 2 群間の背景の評価の比較には chi square test を用いた．手術前後の伸展・屈曲角度および Hand 20 の比較には Wilcoxon signed-rank test を用いた．また，危険率 5%未満をもって統計学的有意水準とした．

【結　果】

性別，年齢，罹患指，罹患関節，Meyerding 分類，術前の屈曲拘縮角度に 2 群間での有意差はなかった（表 1）．

有効率は腱膜切除群の MP 関節で 12 関節中 11 関節（91.7%），PIP 関節で 12 関節中 8 関節（66.7%），酵素注射療法群の MP 関節で 12 関節中 11 関節（91.7%），PIP 関節で 8 関節中 6 関節（75%）であった．

MP 関節の伸展角度（平均）は術前/術後 2 週/1 か月/3 か月/最終調査時の順に腱膜切除群で -29.5˚/-2.6˚/-3.0˚/1.1˚/2.8˚，酵素注射療法群で -26.3˚/2.6˚/1.0˚/4.6˚/4.8˚ と両群とも術前と比較して有意に改善しており，最終調査時でも獲得された伸展角度が維持できていた（図 1）．PIP 関節の伸展角度も同様に腱膜切除群で -21.6˚/-8.9˚/-3.8˚/-5.9˚/-5.1˚，酵素注射療法群で -22.3˚/-5.4˚/-6˚/-4.1˚/-8.1˚ と両群ともに術前と比較して術後 2 週時点で有意に改善しており，腱膜切除群は最終調査時まで伸展角度の有意な改善が得られていたが，酵素注射療法群は最終調査時において術前と比較して伸展角度の改善傾向にはあったが有意差を認めなかった（図 2）．

MP 関節の屈曲角度は腱膜切除群では 81.3˚/66.6˚/67.5˚/74.0˚/77.8˚ と術後有意に低下しており，経時的に改善しているものの，術後 3 か月時点でも術前と比較して有意に屈曲角度の低下が持続していた（図 3）．PIP 関節においても 88.8˚/76.5˚/77.1˚/84.8˚/88.8˚ と屈曲角度の低下は術後 2 週から術後 1 か月まで持続していた（図 4）．酵素注射療法群の屈曲角度は MP 関節で 88.3˚/83.6˚/86.9˚/88.3˚/88.0˚，PIP

表 1　2 群間の患者背景

	酵素注射療法 9例10手12指	腱膜切除 12例12手20指	*p value*
性別（男:女）	6 : 3	12 : 0	0.06*
年齢	平均70.1歳	平均69.4歳	0.56#
罹患指	中指2指，環指3指， 小指7指	中指4指，環指9指， 小指7指	0.65*
罹患関節	MP関節 12指， PIP関節 8指	MP関節 12指， PIP関節 12指	0.72*
Meyerding分類	Grade1　5手 Grade2　5手	Grade1　5手 Grade2　7手	1.0*
術前の 屈曲拘縮角度	MP関節 26.3˚ PIP関節 22.3˚	MP関節 29.5˚ PIP関節 20.2˚	0.55# 0.56#

＊ Chi square test，# Mann-Whitney u-test

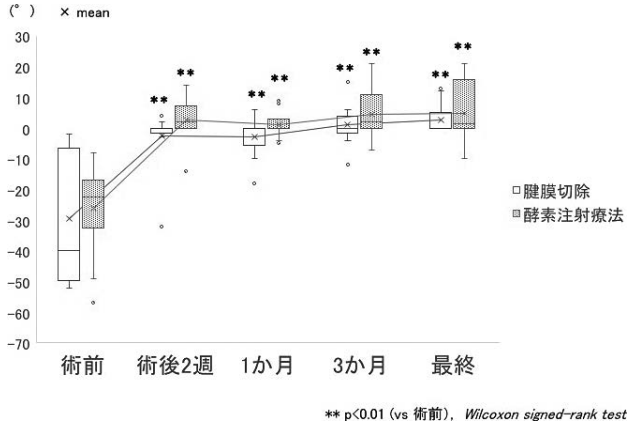

図 1　MP 関節の伸展角度の推移

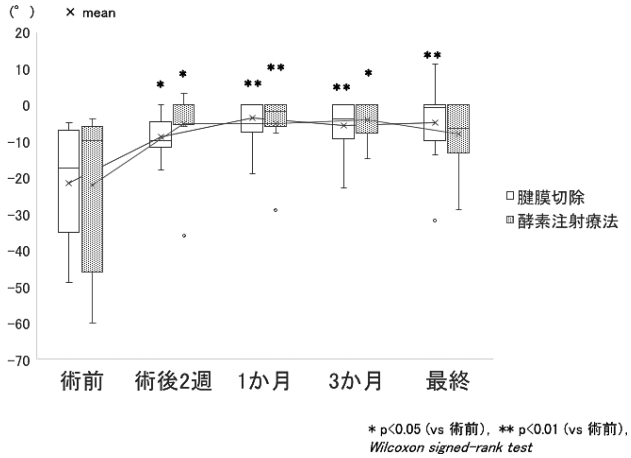

図 2　PIP 関節の伸展角度の推移

関節で 94.9°/95.8°/97.8°/95.6°/97.0° と有意な低下はなく，処置直後から十分な屈曲角度が保たれていた（図 3, 4）．

Hand 20 は腱膜切除群では術後 3 か月と 6 か月では一時的に有意に悪化していたが，術後 1 年においては有意に改善していた（図 5）．酵素注射療法群では術後 3 か月時点ですでに有意に改善していた．

再発については，屈曲拘縮が 20° 以上悪化した例はなかったが，酵素注射療法群の 1 例で環指 MP 関節に 10° の悪化があり，患者希望により 1 年後に同部位への 2 回目の酵素注射療法を行った．

合併症は酵素注射療法後の伸展処置時に皮膚裂傷を 1 例に，全腱膜切除を行った 2 例に術後皮下血腫を認めたがいずれも数日で保存的に治癒した．皮下血腫を認めた 2 例はいずれも全腱膜切除の後に一期的閉鎖を行った例であった．その他，重篤な合併症はなかった．

【考　察】

Dupuytren 拘縮に対する酵素注射療法は腱膜切除術と比較して，侵襲が少なく，確実に拘縮改善が期待できる方法として，良好な成績が報告されてきている[3)4)5)6)]．従来の成績は伸展角度や再発率で評価されているが，本研究では屈曲角度の経過を評価し，酵素注射療法は伸展角度の改善のみでなく，腱膜切除術と比較して早期から良好な屈曲角度が得られていることを明らかにした．

酵素注射療法では腱膜切除術と比較して，侵襲が小さいことで手術部位の痛みや腫脹が少ないため屈曲角度が低下することなく，良好な可動域が維持で

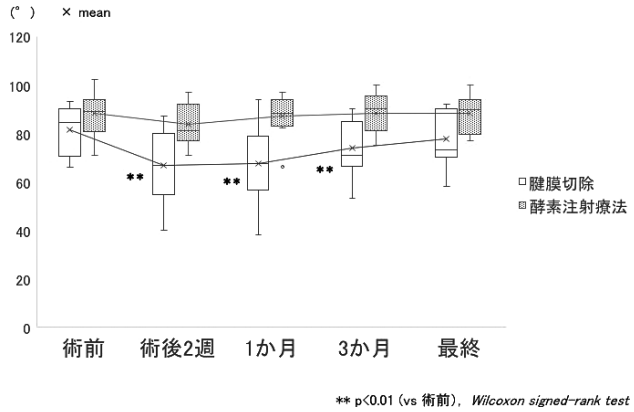

図 3　MP 関節の屈曲角度の推移

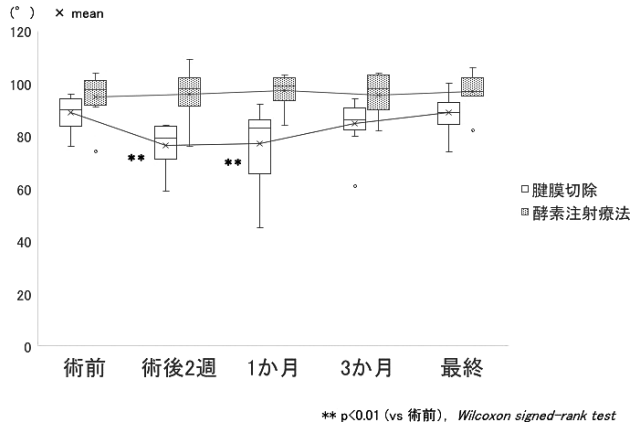

図 4　PIP 関節の屈曲角度の推移

きていたものと考えた．酵素注射療法群の Hand 20 が腱膜切除術と比較して良好であったことは，低侵襲で早期に十分な屈曲角度が得られていたことを反映しているものと思われた．

腱膜切除術後の屈曲角度の有意な低下が PIP 関節では術後 1 か月まで持続していたのに対して，MP 関節ではより長く術後 3 か月まで持続していたが，これは今回の症例では術前の屈曲拘縮が MP 関節に大きく（平均屈曲拘縮角度；MP 関節 29.5°，PIP 関節 20.2°），Z 形成術を併用した関節が MP 関節に多かった（MP 9 関節，PIP 5 関節）ため MP 関節に対する侵襲が大きくなったことが原因と考えた．

Dupuytren 拘縮に対する治療後の手指屈曲角度に関する報告として，著者ら[1]は，屈曲拘縮 60° 以上の Dupuytren 拘縮では，腱膜切除後に PIP 関節において屈曲障害が生じやすいことを報告した．山中ら[7]は部分腱膜切除術の術後 5 年以上の長期成績について調査し，屈曲角度について術後 3 か月時点では有意に低下していたものの最終調査時には屈曲障害を残した症例はなかったとしている．本研究においても，腱膜切除術の最終調査時（術後平均 11.8 か月）では，有意な屈曲障害は認めなかった．一方，酵素注射療法後の手指屈曲角度の推移に関する報告は過去にはなされていない．

本研究にはいくつかの limitation がある．症例数が少ないため，拘縮角度 60° 未満の症例のみの検討であることから，拘縮角度 60° 以上の重症例においても検討が必要である．また腱膜切除の方法として部分腱膜切除・全腱膜切除が混在しており統一されていないことがある．腱膜切除群の平均屈曲角度の推移（術前/術後 2 週/1 か月/3 か月/最終調査時）は，全腱膜切除の MP 関節 12 指で 81.3°/66.6°/67.5°

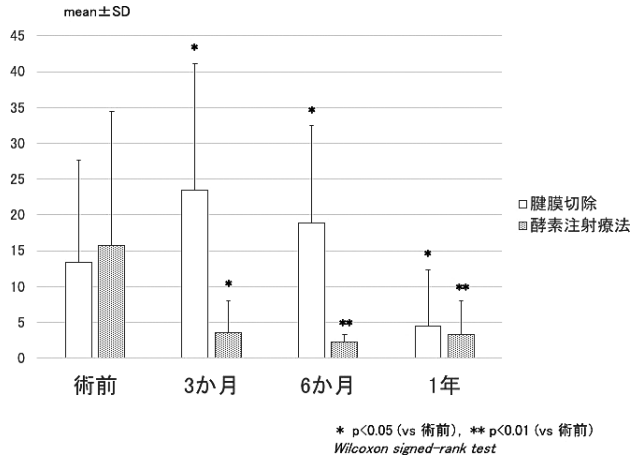

図 5　Hand 20 の推移

/74.0°/77.8°と術後 2 週から術後 3 か月まで有意に（p＜0.01）屈曲角度が低下しており，PIP 関節 8 指で 88.0°/74.5°/73.4°/83.8°/87.9°と術後 1 か月まで有意に（p＜0.05）屈曲角度が低下していた．部分腱膜切除は PIP 関節 4 指のみで 90.3°/80.5°/84.5°/87.0°/90.5°と症例数が少ないため有意差はなかったが，全腱膜切除と同様に屈曲角度が減少する傾向を認めたため今回は両術式を区別せずに調査を行った．

本研究において Dupuytren 拘縮に対する酵素注射療法の利点としては，腱膜切除と比較して侵襲が少ないながら同等の伸展角度の改善が得られ，さらに早期から十分な屈曲角度が得られる点があることが分かった．このため酵素注射療法が Dupuytren 拘縮の第一選択として有用な方法であると思われた．

今後は症例数を増やし，拘縮角度 60°以上の重症例についても検討する必要がある．また，再発率など長期成績についても今後，検討していく必要があると思われる．

【まとめ】

1．Dupuytren 拘縮に対する酵素注射療法と腱膜切除術の屈曲角度も含めた可動域の推移について調査した．

2．酵素注射療法は伸展角度の改善を認めるのみでなく，早期から安定した屈曲角度に達しており，良好な短期成績が得られていた．

3．酵素注射療法は Dupuytren 拘縮の第一選択として有用な方法であると思われた．

【利益相反の開示】

本研究発表に関連し，開示すべき COI 関係にある企業等はありません．

【文　献】

1）中島紀綱ほか．手指屈曲角度からみた Dupuytren 拘縮に対する腱膜切除術の治療評価．日手会誌 33: 813-816, 2017.
2）Meyerding HW, et al. Dupuytren's contracture. Arch Surg 32: 320-323, 1936.
3）Peimer C.A, et al. Dupuytren's contracture recurrence following treatment with collagenase clostridium histolyticum（CORDLESS）: 3-year data. J Hand Surg Am 38: 12-22, 2013.
4）Hurst CA, et al. Injectable collagenase clostridium histolyticum for Dupuytren's contracture. N Engl J Med 361: 968-979, 2009.
5）Peimer CA, et al. Dupuytren Contracture Recurrence Following Treatment With Collagenase Clostridium histolyticum（CORDLESS［Collagenase Option for Reduction of Dupuytren Long-Term Evaluation of Safety Study］）: 5-Year Data. J Hand Surg Am 40: 1597-1605, 2015.
6）Hirata H, et al. Efficacy and safety of collagenase Clostridium histolyticum injection for Dupuytren's contracture in non-Caucasian Japanese patients（CORD-J Study）: the first clinical trial in a non-Caucasian population. J Hand Surg Eur 42: 30-40, 2016.
7）山中浩気ほか．Dupuytren 拘縮に対する部分腱膜切除術の長期成績．日手会誌 32: 356-360, 2015.

日手会誌（J Jpn Soc Surg Hand），第 35 巻　第 4 号　566-568，2019

Dupuytren 拘縮に対するコラゲナーゼ注射の使用経験 ―リハビリテーション科との連携を含めて―

中山政憲，山部英行，三戸一晃

Our Treatment and Rehabilitation Method for Dupuytren's Contracture Using Collagenase Injection Therapy

Masanori Nakayama，Eiko Yamabe，Kazuaki Mito

当院では Dupuytren 拘縮に対しコラゲナーゼ注射を行ったのち，作業療法士（OT）による可動域訓練ならびに伸展位スプリントの作製・装着を行なっている．今回その成績について評価・検討した．対象は当院で 2016 年 5 月から 2017 年 9 月にコラゲナーゼ注射と翌日に伸展処置を施行した 9 例 14 指（男性 8 例女性 1 例）である．患部の内訳は，中指 1・環指 7・小指 6 で MP 関節例が 12 指，PIP 関節例が 2 指であった．伸展処置後，OT による可動域訓練を開始し，さらに掌側から当てる伸展位スプリントを作製し夜間のみ装着とした．装着期間は当初 4 週間の予定とし，その時点で伸展制限が強い症例にはさらに装着期間を延長した．評価項目は，スプリントの装着期間，伸展処置前と最終診察時の伸展角度，合併症の有無である．注射後平均観察期間は 4.5 か月であり，伸展処置後のスプリント装着期間は平均 5.4 週であった．伸展処置前の平均伸展角度は -32.5 度，最終診察時の平均伸展角度は -13.6 度であった．合併症は注射・処置に伴う皮下出血 10 指，水疱 2 指，皮膚裂創 3 指，腫脹 1 指であり，重篤なものはなかった．4 指でスプリントの装着期間を延長したが，この 4 指においてスプリント装着後 4 週経過時の伸展角度が -26.5 度，最終診察時の伸展角度が -10.5 度であり，全例改善がみられた．コラゲナーゼ注射後の OT 監視下可動域訓練の施行ならびに伸展位スプリントの夜間装着は有効であり，4 週の施行後も伸展制限が残る症例についてはさらに施行期間を延長することにより効果が見られた．

【緒　言】

当院では，Dupuytren 拘縮に対しコラゲナーゼ注射を行い，リハビリテーション科と連携し，夜間の伸展位スプリント装着を併用した可動域訓練を施行している．今回その成績について評価・検討した．

【対象と方法】

対象は 2016 年 5 月から 2017 年 9 月までに当院でコラゲナーゼ注射・伸展処置を行った 9 例 14 指であった．男性 8 例，女性 1 例，注射時の平均年齢は 75（62-86）歳，中指が 1 指，環指が 7 指，小指が 6 指であった．また MP 関節例が 12 指，PIP 関節例が 2 指であった．

方法は全例共通で，ザイヤフレックス®（旭化成ファーマ）を注射後，翌日に伸展処置を施行．伸展処置後，作業療法士（OT）による患指の自動他動を含めた可動域訓練を開始し，さらに図 1 に示すような掌側から装着する伸展位スプリントを作製し夜間のみ装着した．可動域訓練と伸展位スプリント装着は当初 4 週間継続し，その後も伸展制限が強い症例には期間を延長することとした．評価項目は OT 介入による可動域施行とスプリントの装着期間，伸展処置前と最終診察時の伸展角度，合併症とした．

【結　果】

結果を表 1 に示す．注射後の平均観察期間は 4.5 か月で，可動域訓練施行とスプリント装着期間は 5.4（4-12）週であった．伸展角度は伸展処置前後で明ら

受理日　2018/09/05
済生会横浜市東部病院　整形外科　〒230-8765　神奈川県横浜市鶴見区下末吉 3-6-1

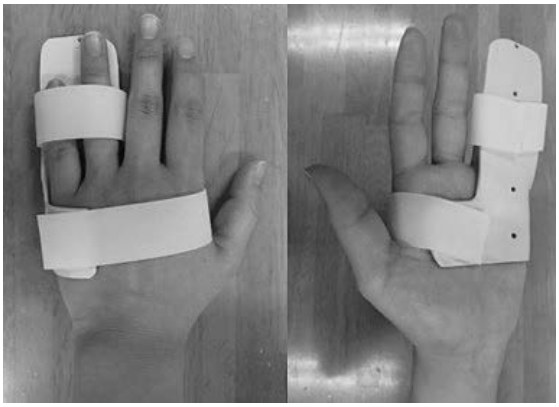

図 1　当科で用いている伸展位スプリント

表 1　評価項目

全症例	
スプリント装着期間	5.4 (4－12)週
伸展角度	
伸展処置前	MP例　-30.4 (-80－-10)° PIP例　-45 (-45)°
最終診察時	MP例 －13.0 (-30－0)° PIP例　17.5(-30－-5)°
合併症	
皮下出血	10指 (71%)
皮膚裂創	3指 (21%)
水疱	2指 (14%)
腫脹	1指 (7%)

かに改善していた．合併症は皮下出血や皮膚裂創などが見られたが，腱断裂，神経・血管損傷など重篤な合併症はなかった．8 指は伸展処置後 4 週の時点で伸展 0° となり可動域訓練とスプリント装着中止，2 指は伸展不良が残っていたが患者の希望により中止，4 指 (28.5%) が伸展不良のため期間を延長した．この 4 指はすべて MP 関節例であり，伸展処置前の伸展角度は -26（-45- -15）度であった．延長した 4 指の最終装着期間は 6.7（5-10）週であり，伸展角度は伸展処置後 4 週時：-26.5（-40- -10）度，最終診察時：-10.5（-30- 0）度であり，全例で改善がみられた．スプリント中止後最終診察時までの間に再び拘縮が生じたり伸展角度が増悪したりした例はなかった．

【考　察】

コラゲナーゼ注射・伸展処置後の後療法については Hurst ら[1] が 2009 年に報告した方法が広く知られている．すなわち伸展処置後夜間のみ副木固定を 4 か月行うという方法であり，欧米の報告はこれにならうものが多く見られる[2]．また他の方法としては Skirven ら[3] がカスタムメイドの装具を作製し，手から指までの装具を 1 週間全日装着，その後，指部のみの伸展装具を夜間のみ 6 か月装着するという報告をしている．基本的には OT によるリハビリにより可動域改善効果が見込まれ，かつスプリント装着により再発の予防効果が見込まれると考えられる．今回自験例においてはスプリント装着後 4 週で 57 %にあたる 8 例で伸展制限がみられなくなっていたことから，伸展処置がうまくいった症例はスプリントの装着期間は 4 週で良いと考えられる．4 週で伸展制限が残った症例については，注射部位や通院頻度，リハビリに対するコンプライアンスといった点で他の症例と明らかな差は見られなかった．一方その 4 指に対し今回スプリント装着・リハビリを延長したところいずれも改善がみられたことから，伸展不良が残る症例については，OT 介入期間の延長によりさらに改善できる可能性がある．その延長の期間は医師と OT の相談により決めることができる．他職種である OT の意見も取り入れることによって，より適切な OT による治療期間とスプリント装着期間を定めることができると考える．

【まとめ】

伸展処置後経過良好の症例では 4 週間の OT 介入と伸展位スプリントの夜間装着で良好な治療成績が得られた．伸展処置後一定期間が過ぎても伸展制限が残る症例についてはスプリント装着・リハビリ期間を延長することが望ましいと考えられる．

【利益相反の開示】

本研究発表に関連し，開示すべき COI 関係にある企業等はありません．

【文　献】

1）Hurst LC, et al. Injectable collagenase clostridium histolyticum for Dupuytren's contracture. N Engl J Med 361: 968-979, 2009.
2）Smeraglia F, et al. Collagenase clostridium histolyticum in Dupuytren's contracture: a systematic review. Br

Med Bull 118: 149-158, 2016.
3） Skirven TM, et al. The effect of a therapy protocol for increasing correction of severely contracted proximal interphalangeal joints caused by dupuytren disease and treated with collagenase injection. J Hand Surg Am 38: 684-689, 2013.

Dupuytren 拘縮に対する超音波診断装置を併用したコラゲナーゼ注射療法の有用性

浅田麻樹*，土田真嗣**，大久保直輝**，小田　良**，藤原浩芳**

Ultrasonography Prior to Collagenase Injection for Dupuytren Contracture

Maki Asada*，Shinji Tsuchida**，Naoki Okubo**，Ryo Oda**，Hiroyoshi Fujiwara**

Dupuytren 拘縮に対するコラゲナーゼ注射療法の医原性合併症として屈筋腱断裂がある．屈筋腱断裂の予防のため，皮膚から 2-3mm 以内に針を刺入するよう推奨されているが，拘縮索が深い場合などに，薬液が拘縮索に十分行き渡らず，伸展処置時に拘縮索を破断できない場合がある．著者らは，注射直前に超音波検査を用いて拘縮索と屈筋腱の深さを計測し，その計測値を指標にして拘縮索の中心部に注射を行なってきた．Dupuytren 拘縮に対するコラゲナーゼ注射療法を施行した 22 指（平均年齢 72 歳，男性 17 例，女性 1 例，平均経過観察期間 6 か月）を対象とし，注射部位，注射前後の伸展不足角度，合併症の発生について調査した．22 指全例で拘縮索は破断し，重大な合併症の発生はなかったことから，本法は有効かつ安全な手法であると考えた．

【緒　言】

Dupuytren 拘縮に対するコラゲナーゼ注射（CI）療法は，拘縮索を切除する従来の手術療法と比較して侵襲が少ない．一方で，合併症予防のため確実な注射手技が要求される．屈筋腱への誤穿刺を防ぐため，皮膚表面から 2-3mm の深さに注射するよう推奨されている．しかし拘縮索の深さは 0.7mm から 4.6mm（平均 2.5mm）と報告されており[1)]，2-3mm では拘縮索中心部まで届かず，1 回の注射で治療効果が得られない場合が想定される．これを改善するため，著者らは皮膚表面から拘縮索の中心と屈筋腱までの距離を超音波診断装置を用いて計測し，計測値を注射針にマーキング後，マーキングを指標に針を穿刺し，薬液を注入している．本研究の目的は，超音波診断装置を併用した CI 療法の治療効果と合併症を明らかにすることである．

【対象と方法】

2015 年 12 月から 2017 年 11 月の間に超音波診断装置（GE 社 Venue 40 ®; 8MHz hockey-stick 型プローブ）を併用した CI 療法を施行した Dupuytren 拘縮 22 指（年齢 58-84 歳，平均 72 歳，男性 17 例，女性 1 例，経過観察期間 8 日 -2 年 1 か月，平均 6 か月）を対象とした．注射する肢位で超音波診断装置を用いて皮膚表面から拘縮索の中心と屈筋腱までの距離を計測した．ここで超音波検査を終了し，注射針の尖端から屈筋腱の深度の計測値を油性マーカーでマーキングした．この際，針のマーキング部以外の清潔が保たれるように注意した．針のマーキングまでは達しないように注意し，かつマーキングから皮膚の距離を指標に，拘縮索の中心の深さとなるよう注射深度を調整して，規定されている薬液量を 3 か所に分けて注入した．後療法として夜間の伸展位副子固定を処置後 1 か月間施行した．原則として作業療法は行わなかった．

評価項目は注射部位，注射前後の伸展不足角度，改善率（注射前と最終観察時の伸展不足角度の差を注射前の伸展不足角度で除したもの），伸展処置時の拘縮索の破断・非破断，有害事象の発生とした．再発の定義は，いったん拘縮索の破断と伸展不足角

受理日　2018/09/06
*洛和会音羽リハビリテーション病院　リハビリテーション科　〒607-8113　京都府京都市山科区小山北溝町 32-1
**京都府立医大大学院　運動器機能再生外科学

度の改善が得られた症例で，経過観察中に再び伸展不足角度が 20° 以上となったものとした．

【結　果】

注射部位は MP 関節部が 12 指，PIP 関節部が 10 指であった．CI 療法前の平均伸展不足角度は MP 関節が 37 度（20-55 度），PIP 関節が 45 度（30-70 度）で，翌日の伸展処置直後は MP 関節が -1 度（-10-0 度），PIP 関節が 6 度（0-20 度）であり，拘縮索の破断を得られなかった指はなかった（表 1）．

主な有害事象として，全 22 指に腫脹をみとめたほか，皮下出血 9 指，水疱 2 指，皮膚裂傷 1 指があった．指神経損傷，屈筋腱断裂および感染はみとめなかった（表 2）．再発を 2 例（それぞれ処置後 2 か月，4 か月）に，一過性の伸展拘縮を 3 例にみとめた．

【考　察】

CI 療法後の伸展処置時に拘縮索が破断できない症例は，0-18％とされている（表 3）[2)3)4)5)]．牛島らはこのような症例の特徴として，注射翌日に腫脹がなかったことをあげ，拘縮索へ注入した薬液量の不足が原因の一つであると述べている [5)]．著者らも超音波診断装置を使用以前に，同様の経験をした．一因として，推奨されている皮膚から 2-3mm 以内の注射では拘縮索内へ薬液が十分行き届かなかったため，コラゲナーゼによる分解効果が不十分となり，破断できなかった可能性があると考えた．Morris らは Dupuytren 拘縮 39 手（拘縮索 55 指）における

表 1　CI 前後の平均伸展不足角度の推移と改善率

注射部位		MP	PIP
n（指）		12	10
平均伸展不足角度（°）（最小-最大）	注射前	37 (20-55)	45 (30-70)
	伸展処置直後	-1 (-10-0)	6 (0-20)
	1週間後	1 (0-10)	4 (0-20)
	1か月後	2 (0-10)	7 (0-30)
	最終経過観察時	4 (0-20)	7 (0-30)
改善率（%）		**89**	**84**

エコー所見で，拘縮索の深さを平均 2.5mm，最小 0.7mm から最大 4.6mm と報告しており，拘縮索の深さには個体差が存在することが示されている [1)]．著者らは，超音波診断装置を併用することで，この問題を回避できるのではないかと考えた．また，清潔操作を保つことを優先し，エコーガイド下注射ではなく，エコーを使用した計測によるマーキングを指標として目視で注射を行った．本研究結果から，全例で拘縮索の破断を得られており，拘縮索に注入できていると考えた．

合併症は過去の報告と同様で（表 4），局所の皮膚障害を高率にみとめたが，全例で経過観察期間内に治癒し，皮弁などの追加処置を要した症例はなかった．本法はエコーガイド下注射と異なり注射部位を視覚的に確認することはできないが，エコーを使用しない方法と比較して屈筋腱に達する可能性は低いと考えられ，拘縮索と屈筋腱や神経血管束との解剖学的な位置関係を確認できることから，合併症の予防に有用と考えた．本研究は経過観察期間が短い症例も含まれており，再発率の評価には適していないが，再発した症例は MP 関節が 1 例，PIP 関節が 1 例の合計 2 例であった．MP 関節における再発症例は natatory cord を介して隣接指の拘縮の進行とともに再発した．PIP 関節の再発症例は MP 関節部の cord が残存していた．疾患の特性上，再発を完全に予防することは困難な可能性がある．伸展拘縮を生じた症例の中には，自己判断で日中も副子固定を継続していた症例が 1 例あり，経過とともに自然に軽快した 2 例と，作業療法による可動域訓練を要した 1 例があった．伸展拘縮の予防のためには適切な副子固定法と，必要に応じて作業療法を施行すること

表 2　本研究（22 指）の主な有害事象

	指	%
腫脹	22	100
皮下出血	9	41
水疱	2	9
皮膚裂傷	1	5
再発	2	9
伸展拘縮	3	14
指神経損傷	0	0
屈筋腱断裂	0	0
感染	0	0

表 3　CI 後の伸展不足角度改善率と拘縮索非破断例

著者	year	観察期間(か月)	注射部位	n	改善率(%)	非破断例
Peimer et al[1]	2013	(0-11)	MP	352	81	5 (1%)
			PIP	193	66	4 (2%)
川端ら[2]	2016	7.3	MP	5	100	0
			PIP	4	51	0
大野ら[3]	2017	>6	MP	8	96	0
			PIP	2	47	0
牛島ら[4]	2017	4.2	MP	22	94.8	4 (18%)
本研究	**2018**	**6**	**MP**	**12**	**89**	**0**
			PIP	**10**	**81**	**0**

表 4　CI 療法の主な有害事象および発生率（%）

著者	year	関節	腫脹	皮下出血	水疱	皮膚裂傷	指神経損傷	屈筋腱損傷
治験データ			60*	63**	5	24	0	0
川端ら[2]	2016	MP+PIP	100	100	-	11	-	0
大野ら[3]	2017	MP+PIP	100	100	40	0	-	0
牛島ら[4]	2017	MP	-	77		14	-	0
本研究	**2018**	**MP**	**100**	**42**	**0**	**8**	**0**	**0**
		PIP	**100**	**40**	**20**	**0**	**0**	**0**

*注射部位腫脹、注射部位浮腫、局所腫脹、抹消性浮腫の合算.
**注射部位内出血、注射部位血腫、皮下出血、皮下血腫の合算.

が重要である可能性がある.

エコーガイド下 CI 療法の報告では，合併症を減らし正確な注射が可能とされている[6]．しかし，屈曲拘縮が高度な症例ではエコーのプローブの挿入が困難な場合もあり，このような症例では針にマーキングし，皮膚から 2-3mm に注射している施設もある[5]．著者らの施行している方法の特徴は，注射至適深度の計測のために注射前に超音波診断装置を使用し，注射の際にはプローブが邪魔することがないため，拘縮が高度な症例でも応用可能な点である．ただし，本法の注意点として，注射至適深度が変わってしまわないように注射時と同一肢位を保ち，プローブを皮膚に押し付けないことがあげられる．原田らは著者らと同様に超音波診断装置を使用し注射至適深度を算出し，その計測に応じ pre-cut したシリコンチューブを注射針にかぶせて刺入深度を調整し，良好な成績を報告している[7]．本法は屈筋腱の深さのマーキングと拘縮索の深さの計測値を指標にして目視で注射を行った．原田らの方法と比較し注射深度を調節する操作に若干の注意を要するものの，材料の追加を要さない点においては優れていると考えた.

【まとめ】

超音波診断装置を併用した CI 療法を施行した全例において拘縮索は破断し，重大な合併症はなかった．本法により CI 療法を確実かつ安全に施行できる可能性がある.

【利益相反の開示】

本研究発表に関連し，開示すべき COI 関係にある企業等はありません.

【文　献】

1) Morris G, et al. Ultrasound Features of Palmar Fibromatosis or Dupuytren Contracture. J Ultrasound Med ePub ahead of print: 2018.
2) Peimer C. A, et al. Collagenase Clostridium Histolyticum for Dupuytren Contracture: Patterns of Use and Effectiveness in Clinical Practice. J Hand Surg Am 38: 2370-2376, 2013.
3) 川端 確ほか．Dupuytren 拘縮に対するコラゲナーゼ注射の小経験．日手会誌 33: 270-273, 2016.

4） 大野義幸ほか．デュプイトレン拘縮に対する注射用コラゲナーゼ製剤の治療経験．中部整災誌 60: 453-454, 2017.
5） 牛島貴宏ほか．Dupuytren 拘縮に対するコラゲナーゼ注射療法の治療成績―不成功例から学んだ手技上の注意点―．日手会誌 34: 1-4, 2017.
6） Leclère F. M, et al. Collagenase injection in Dupuytren's disease, evaluation of the ultrasound assisted technique. Chir Main 33: 196-203, 2014.
7） 原田義文ほか．Dupuytren 拘縮へのコラゲナーゼ注射療法における超音波検査法の活用．日手会誌 34: 563-565, 2018.

進行期母指 CM 関節症に対する Ligament Reconstruction Suspension Arthroplasty と Thompson 法の X 線学的比較検討

廣田高志*，副島　修*，村岡邦秀**，山元孝亮***

Comparative Radiographic Analysis of Ligament Reconstruction Suspension Arthroplasty Versus Thompson's Suspensionplasty for Advanced Thumb CMC Arthritis

Takashi Hirota*，Osamu Soejima*，Kunihide Muraoka**，Kosuke Yamamoto***

進行期母指 CM 関節症に対して，当院では長母指外転筋腱を用いた Thompson 法による関節形成術を行っていたが，2015 年 11 月からは新たに考案した長掌筋腱（以下 PL）と suture button を併用した Ligament Reconstruction Suspension Arthroplasty（以下 LRSA 法）を施行している．今回，Thompson 法と LRSA 法術後の経時的な X 線学的比較検討を行ったが，Thompson 法では術後 3～4 週間の外固定後に ROM 訓練を開始し強いピンチ動作は 8 週以降で許可しているのに対し，LRSA 法は術後 3 日より ROM 訓練・ピンチ動作を開始しているにもかかわらず，母指列短縮は Thompson 法と同様の経過をたどった．PL＋Suture button を用いて強固な固定を行っている LRSA 法は早期リハビリテーションを可能とし，早期社会復帰が見込まれることが示唆された．

【緒　言】

当院の母指 CM 関節症に対する関節形成術は，大菱形骨の全摘出と長母指外転筋腱（以下 APL）を用いた Thompson 法[1)2)3)]を行ってきたが，2015 年 11 月からはより強固な固定と早期のリハビリテーションを目的として，大菱形骨の全摘出に加え長掌筋腱（以下 PL）＋Suture button を用いた Ligament Reconstruction Suspension Arthroplasty（以下 LRSA 法）を行っている[4)]．今回，Thompson 法と LRSA 法の術後画像所見について経時的変化を測定し比較検討した．

【対象と方法】

Thomson 法は 2009 年 11 月～2015 年 10 月までに行った 33 例 35 指，男性 3 指，女性 32 指，Eaton 分類は stage2 21 指・stage3 12 指・stage4 2 指，手術時平均年齢は 66.3 歳（50～79 歳）であった．LRSA 法は 2015 年 11 月～2017 年 11 月までに行った 20 例 22 指，男性 10 指・女性 12 指，Eaton 分類は stage3 19 指・stage4 2 指，CM 関節固定術後が 1 指であり，手術時年齢は平均 67.0 歳（48～83 歳）であった．

手術方法は，Thompson 法では大菱形骨を摘出後に APL を切離・翻転し第 1 中手骨部の APL 停止部から関節内へ誘導，さらに第 2 中手骨基部より背尺側へ誘導し短橈側手根伸筋腱（以下 ECRB）へ interlacing suture する[1)2)3)]．一方，LRSA 法は大菱形骨摘出後に Thompson 法に準じた骨孔を第 1 第 2 中手骨に作成し，二重折り PL と Suture Button を用いて作成した移植腱にて強固に固定している[4)]（図 1）．後療法は，Thompson 法では術後 3～4 週間のギプスシーネによる外固定後に母指 ROM 訓練開始し，術後 8 週から筋力訓練を開始して強いピンチ動

受理日　2018/09/02
*福岡山王病院　整形外科　〒814-0001　福岡県福岡市早良区百道浜 3-6-45
**飯田病院　整形外科
***高木病院　整形外科

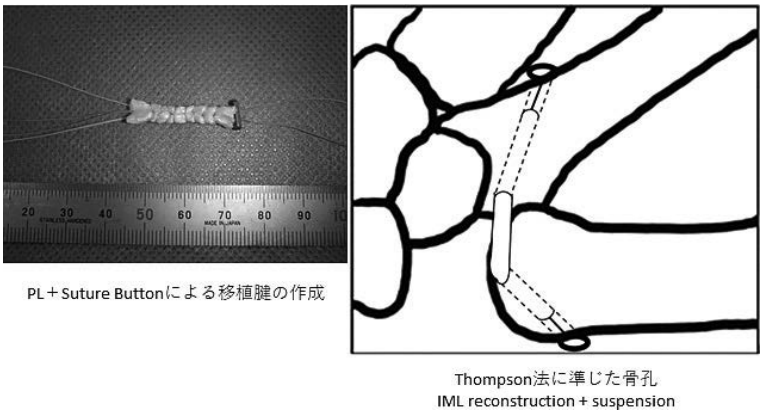

図 1 Ligament reconstruction suspension arthroplasty（LRSA 法）の手術手技[4)]

作を徐々に許可していたのに対し，LRSA 法では術後 3 日から母指 ROM 訓練・筋力訓練・ピンチ動作を開始した．

検討項目は，母指列短縮の指標として大菱形骨切除後のスペース（B）と第 1 中手骨長（A）の比（B/A）と母指基節骨長（A’）の比（B/A’）をそれぞれ算出し（図 2），全ての症例を対象とし術直後・1・3・6・12 か月後の経時的変化について比較した．また，術後 6 か月以上経過観察可能であった症例（Thompson 法 30 指・LRSA 法 15 指）の，術直後と最終経過観察時の変化量について比較した．さらに，安静時 X 線側面像で 20° 以上の背屈転位を認めるものを MP 関節過伸展と定義し，術後 6 か月時点で評価可能であった症例（Thompson 法 26 指・LRSA 法 14 指）の，術前と術後 6 か月で評価した（図 3）．統計処理は母子列短縮に関しては Mann-Whitney の U 検定を，術後 MP 関節過伸展に関しては χ^2 検定を用いて行い，有意水準は 5%以下とした．

図 2 大菱形骨切除後スペース（B）と第 1 中手骨長（A）・母指基節骨長（A’）の比（B/A, B/A’）をそれぞれ算出し母指列短縮の指標とした．

図 3 安静時 X 線側面像で MP 関節 20° 以上の背屈転位を認めるものを MP 関節過伸展と定義し評価した．

【結　果】

大菱形骨切除後のスペース（B）と第 1 中手骨長（A）の比（B/A）は術後いずれの時点においても術式間で有意差を認めず，大菱形骨切除後のスペース（B）と母指基節骨長（A’）の比（B/A’）も術後いずれの時点においても術式間で有意差を認めなかった（図 4, 5）．6 か月以上経過観察可能であった症例の術直後と最終経過観察時における（B/A）と（B/A’）の変化量も，術式間で有意差を認めなかった（表 1, 2）．術後 6 か月の時点で比較した MP 関節過伸展については，Thompson 法では術前 3 指→術後 6 指/26 指（23.1%）と増加したのに対し，LRSA 法では術前 2 指→術後 1 指/14 指（7.1%）と減少したが，術式間で有意差は認めなかった（p＝0.206）．

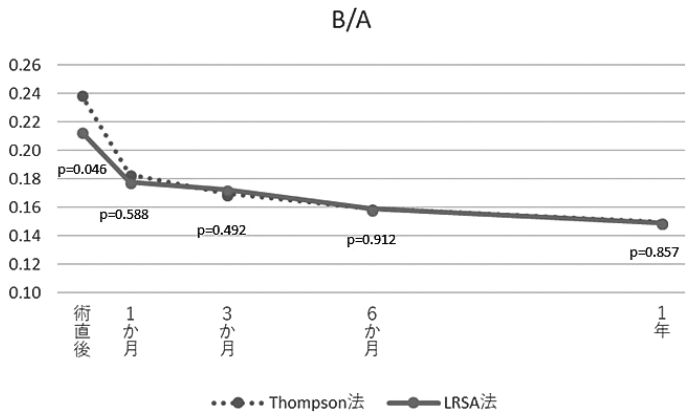

図 4　中手骨長を基準とした母指列の変化

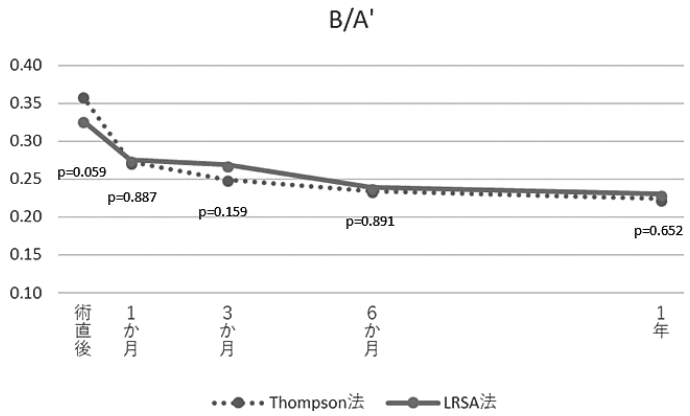

図 5　基節骨長を基準とした母指列の変化

表 1　術直後と最終経過観察時の中手骨長を基準とした母指列の変化

B/A					
	術直後	最終		変化量	
Thompson法	0.24	0.15		0.09	p=0.185
LRSA法	0.21	0.14		0.07	

表 2　術直後と最終経過観察時の基節骨長を基準とした母指列の変化

B/A'					
	術直後	最終		変化量	
Thompson法	0.36	0.22		0.14	p=0.258
LRSA法	0.33	0.22		0.11	

【考　察】

Suspensionplasty の代表的術式である Thompson 法の利点としては，1. 疼痛の軽減・2. 可動域の確保・3. 母指列長の温存が挙げられ [1)2)3)]，同術式やその変法による安定した成績も報告されている [5)6)7)8)]．当院でも進行期母指 CM 関節症に対する手術として積極的に行ってきたが，Thompson 法は APL と ECRB の interlacing suture を行うため，術後 3～4 週程度の外固定期間を必要とする．Soejima は強固な固定と早期のリハビリテーションを目的として二重折 PL と Suture Button を併用した LRSA を考案し [4)]，現在当院での Suspensionplasty の第一選択として施行している．

Suspensionplasty 後の母指列短縮の経過に関して，井上ら [5)] は術後 1 週までは短縮が進行する傾向にあったがその後は安定していたと報告しており，神ら [6)]・上篠ら [8)] は，術後 1 か月までは短縮を認めたがそれ以降は短縮を認めなかったと報告している．本研究でも，Thompson 法・LRSA 法ともに概ね諸

表 3 最終経過観察時の母指列短縮 諸家との比較

		B/A	B/A´	経過観察期間
	井上ら 2013	0.16		6か月
	神ら 2014		0.248	1年
	亀山ら 2015		0.261	7か月
	上篠ら 2016	0.16	0.22	1年
本研究	Thompson法	0.15	0.22	6か月以上経過観察可能であった30指
	LRSA法	0.14	0.22	6か月以上経過観察可能であった15指

家の報告と同様の経過をたどっていた．また最終経過観察時の母指列短縮も，Thompson 法・LRSA 法ともに他の報告と比較し遜色ない結果となった（表 3）．今回の結果より，LRSA 法の X 線所見の経時的変化は Thompson 法とほぼ同様の経過をたどっていることが判明し，早期のリハビリテーション（術後早期からの母指 ROM 訓練・筋力訓練・ピンチ動作）が可能であることを考慮すると，LRSA 法は Thompson 法と同程度以上の中長期成績が見込まれると示唆された．

MP 関節過伸展の発生については，CM 関節の破綻に続き第 1 中手骨の内転変形が生じ代償的に MP 関節が過伸展するとされている[9]．本研究において，Thompson 法と LRSA 法では，術後 MP 関節過伸展は術式間で有意差を認めなかったが，Thompson 法では術前と術後 6 か月で 3 指→ 6 指/26 指（23.1％）と増加しているのに対し，LRSA 法では 2 指→ 1 指/14 指（7.1％）と減少していた．これは，Suspension に用いる腱が Thompson 法では CM 関節の安定化に関係している APL であることに対し，LRSA 法では PL であるため CM 関節に与える影響が少なくなっている可能性が考えられた．また，APL 切離後の母指外転力として母指伸筋を代用する事が MP 関節過伸展変形助長の一因とも考えられるため，LRSA 法ではその予防効果も期待できる．ただし，Thomson 法においては術後数年経過してから MP 関節過伸展が出現している例もあり，今後 LRSA 法の長期的な経過を観察していく必要があると考えられた．

【まとめ】

進行期母指 CM 関節症に対する LRSA 法と Thompson 法の術後 X 線学的所見を比較した．母指列短縮の経過に関しては両術式間で有意差を認めず，PL＋Suture button を用いて強固な固定を行っている LRSA 法は早期リハビリテーションを可能とし，早期社会復帰が見込まれることが示唆された．

【利益相反の開示】

本研究発表に関連し，開示すべき COI 関係にある企業等はありません．

【文 献】

1) Thompson JS. Complications and salvage of trapeziometacarpal arthroplasties. Instr course lect 38: 3-13, 1989.
2) Thompson JS. Suspension plasty. J Orthop Surg Tech 4: 1-13, 1989.
3) Soejima O, et al. Suspensionplasty with the abductor pollicis longus tendon for osteoarthritis in the carpometacarpal joint of the thumb. J Hand Surg 31: 425-428, 2006.
4) Soejima O. Ligament reconstruction suspension arthroplasty using double palmaris longus tendon graft with Mini TightRope for advanced thumb trapeziometacarpal joint arthritis. J Hand Surg Eur 42: S19, 2017.
5) 井上悟史ほか．母指 CM 関節症に対する Thompson 法．J MIOS 67: 61-69, 2013.
6) 神 裕道ほか．母指 CM 関節症に対する Thompson 変法の短中期成績．日手会誌 30: 457-461, 2014.
7) 亀山 真ほか．母指 CM 関節症に対する Thompson 法（Diao 変法）の治療成績．日手会誌 31: 951-955, 2015.
8) 上條秀樹ほか．母指 CM 関節症に対する suspensionplasty（Thompson 法）後の母指列の短縮．整形外科と災害外科 65: 62-65, 2016.
9) Van Heest A, et al. Thumb carpal metacarpal arthritis. J Am Acad Orthop Surg 16: 140-151, 2008.

母指 CM 関節症に対する長掌筋腱を用いた Ligament Reconstruction Suspension Arthroplasty の短期成績

田中祥継

Early Results of Ligament Reconstruction Suspension Arthroplasty for Treatment of Thumb Carpometacarpal Arthritis Using Palmaris Longs

Yoshitsugu Tanaka

保存療法に抵抗性の母指 CM 関節症に対し，これまで様々な手術方法が報告され当科でも大菱形骨全摘出に加え長母指外転筋腱（APL）を用いた tendon suspensionplasty 法である Thompson 法を導入し，改良を加えながら良好な成績を得てきた．その後 2016 年に副島らが CMC Mini TightRope ® を用いた Ligament Reconstruction Suspension Arthroplasty（LRSA）を提唱し，著者らも同様の手技で治療を行ってきたので短期成績について報告する．

【緒　言】

母指 CM 関節症に対し，著者らは大菱形骨全摘出に加え長母指外転筋腱（APL）を用いた tendon suspensionplasty 法である Thompson 法[1]を導入し，改良を加えながら良好な成績を得てきた．その後 2016 年に副島らが Arthrex 社　CMC Mini TightRope ® を用いた Ligament Reconstruction Suspension Arthroplasty（LRSA）を提唱し，翌年には米国手外科学会誌にも収載された[2]．2016 年 4 月より著者らも同様の手技での治療を開始した．LRSA は遊離長掌筋腱と CMC Mini TightRope ® を用い，膝における ACL 再建靭帯の様な移植腱を作成し Thompson 法に準じた骨孔に誘導する事で安定した関節形成を目指した術式である．術後平均的約 10 か月の結果ではあるが，可動域，握力，ピンチ力，VAS，QuickDASH score，X 線学的評価について報告する．

【対象と方法】

対象は母指 CM 関節症に対し 3 か月以上の保存療法に抗する Eaton 分類　stage3 以上で手術を希望し，2016 年 4 月から LRSA を行った 13 例 13 関節（男性 3 例，女性 10 例，平均 66.7 歳）．Eaton 分類は Stage3 7 例，Stage4 6 例であった．術後平均観察期間は 10.2 か月であった．それぞれにおいて術前後の可動域，握力，ピンチ力，VAS，QuickDASH score，X 線学的評価について検討した．手術方法は，Soejima らの報告した手技に準じ施行した．具体的には第 1 中手骨基部背側から大菱形骨に向かう約 3cm の弧状切開を加え，CM 関節を展開し大菱形骨を一塊に切除，Thompson 法に準じて第 1 中手骨基部関節面から 1cm 遠位より関節面中央に向けて第 1 骨孔を作成，さらに第 2 中手骨背側に約 1.5cm の皮切を加え第 2 中手骨基部橈側から遠位背側に第 2 骨孔を作成する．約 7cm の長掌筋腱を採取し，これを二重束にし 2 号 Mini TightRope ® を波縫いにした後，両端に Fiber Loop4-0 ® で whipstich を施してグラフトを作成した．作成したグラフトを骨孔へ誘導し，母指の最大外転が可能かつ適度な suspension 効果が得られる緊張度で Mini Tight Rope ® をボタンに縫合し Fiber Loop ® を同じボタン上に縫合した．術後シーネ固定期間は術後 3 日目の初回包交までとし，ドレーン抜去後から疼痛に合わせて自動可動域訓練を

受理日　2018/09/04
福岡大学　整形外科　〒814-0180　福岡県福岡市城南区七隈 7 丁目 45-1

開始．術後 4 週間は握力は健側の 50％までに制限，術後2か月で活動制限を解除した．治療成績として，母指橈側外転，掌側外転可動域，握力，pulp pinch，母指列短縮の指標である基節骨長の大菱形骨スペースに対する比率（TSR），疼痛 VAS，Quick DASH Score を術前と最終評価時で比較評価した．また手術時間と合併症についても調査した．統計学的処理には Wilcoxon の符号つき順位和検定を用いて，$p<0.05$ を有意差ありとした．

【結　果】

最終評価時，VAS は術前平均 79.8mm から最終評価時 13.4mm に（図 1），Quick DASH score における評価項目である Disability/symptom score（図 2）は術前平均 56.4 点から 6.58 点，Work score（図 3）は 52.2 点から 7.16 点へといずれも有意に改善した．可動域は橈側外転平均 39.8˚から 59.4˚（図 4）と有意に改善を示し，掌側外転は平均52.4˚から 73.9˚（図 5）へと改善を示した．握力は平均 17.2kg から 20.0 kg（図 6）へ，ピンチ力は 3.4kg から 4.4kg（図 7）へと有意差は認めないもののいずれも改善傾向であった．母指列短縮を示す TSR は 0.39 から 0.35（図 8）へと短縮傾向を示した．平均手術時間は 82 分であった．また，自験例では 1 例で表層感染を認めたが抗生剤投与により速かに鎮静が得られ，その他の術後合併症を呈することはなかった．

症例 1．58 歳女性．3 年前から右母指基部痛あり，前医にて保存的加療するも症状改善に乏しく当院紹介受診，手術の方針となった．初診時身体所見・検査所見：橈側外転 40˚，掌側外転 45˚，Eaton 分類 stage3 であり，MP 関節の過伸展変形を含め強い zigzag 変形を認めた（図 9）．VAS scale 80mm Quick DASH score は symptom score 60 点　work score 50 点．術後経過：術後 1 年で，橈側外転 50˚，掌側外転 65˚，握力 17.2kg から 20.0kg，pinch は 3.6kg から 4.8kg と改善した．術後 VAS scale0mm，Quick DASH score は symptom score 0 点，work score 0 点となった．Zigzag 変形は特別な処置を加える事なく術直後から改善した状態が維持されていた（図 10）．

【考　察】

著者らは進行期の母指 CM 関節症に対してこれま

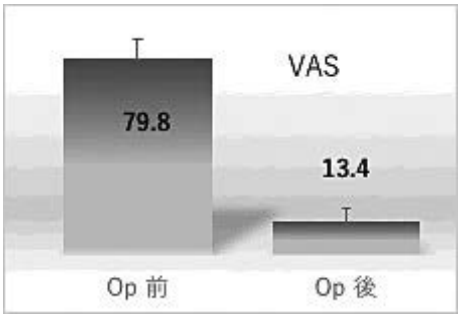

図 **1**　VAS 術前/後　$p<0.05$

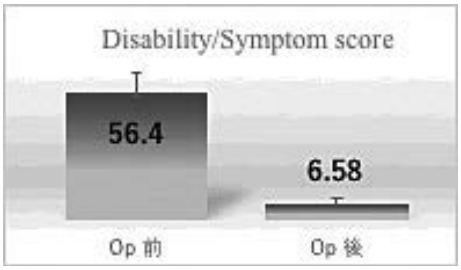

図 **2**　Disability/symptom score 術前/後 $p<0.05$

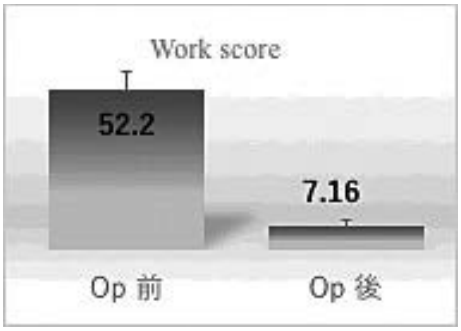

図 **3**　Work score 術前/後 $p<0.05$

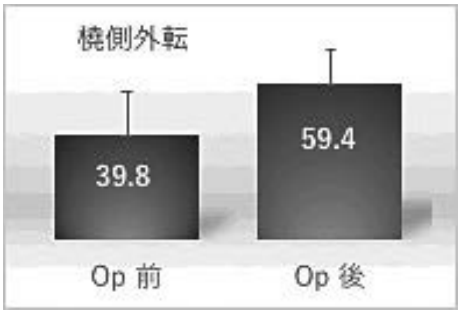

図 **4**　橈側外転 術前/後 $p<0.05$

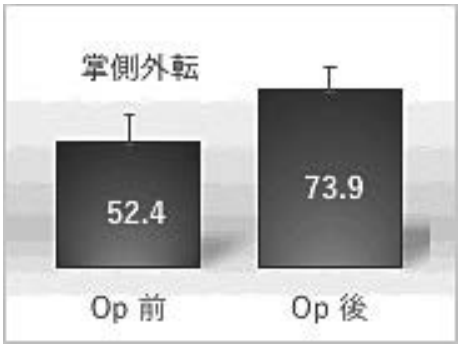

図 **5**　掌側外転 術前/後 p＜0.05



図 **6**　握力 術前/後 p＞0.05

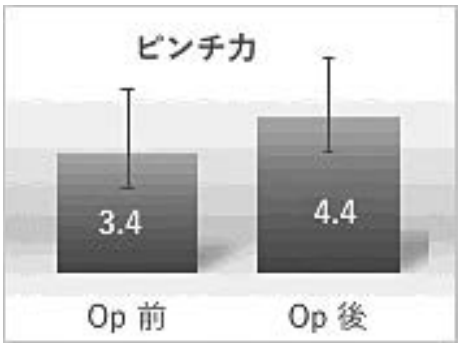

図 **7**　ピンチ力 術前/後　p＞0.05

図 **8**　TSR 術前/後 p＞0.05

図 **9**　LRSA 術前　zigzag 変形を認める

図 **10**　LRSA 術後　大菱形骨間隙の維持と zigzag 変形の改善を認める

で APL 腱を用いた Thompson 法にいくつかの改良を加えながら行ってきた．除痛効果に優れ，長期的にも比較的良好な成績を収めてきたが，術後少なくとも 3 週間の固定を必要とすること，移行腱である APL は CM 関節の安定性に寄与する補助機構を担っていると考え，MP 関節過伸展や内転拘縮に影響

を及ぼす可能性がある点が懸念事項であった．本法は PL 腱を用いることで，母指 CM 関節の支持性機構を保持したままで関節形成を図るものである．本報告に示す様にいずれの評価項目においても短期成績ではあるが良好な結果を得ることができた．手技が比較的容易かつ皮切範囲が小さく低侵襲であることも利点であり，従来の Thompson 法で報告される様な術後一過性の橈骨神経知覚枝刺激症状は認めず，1 例の表層感染以外は術後合併症を呈することはなかった．LRSA では Yao らの報告する Suture-button suspensionplasty [3] に使用される強靭な Mini Tight Rope ® に加え長期的な効果をも期待して PL 腱を利用しているため，外固定期間は殆ど要せず，この事が術後短期間での可動域・握力・ピンチ力の改善や患者立脚型での評価においても良好な結果につながったと考えられた．

従来の suspensionplasty において臨床症状との相関は乏しいとされる [4)5)] ものの，母指列の短縮は問題視されることが多い [6)7)]．本研究でも過去の報告 [4)5)] 同様，術後 3 か月までの時点で TSR が減少傾向で僅かに短縮を認めた．また，術前に zigzag 変形を認めていた症例は術直後より最終診察時まで改善を維持しており，今後の長期経過観察が必要であると考える．

本研究の limitation として，1：無作為化していない．2：母集団が少なく，追跡調査期間が短いことが挙げられる．しかしながら本報告で示す様に LRSA は母指 CM 関節症に対する治療の選択肢の一つとなり得ると考えられた．

【まとめ】

LRSA 法による母指 CM 関節症の短期治療成績を報告した．画像所見において安定した suspension 効果が得られ，術前に認めていた zigzag 変形の改善例を認めた．患者立脚型の臨床成績においても良好な成績が得られ，母指 CM 関節症に対する手術療法の選択肢になり得ると考えられた．

【利益相反の開示】

本研究発表に関連し，開示すべき COI 関係にある企業等はありません．

【文　献】

1） Thompson JS, et al. Complications and salvage of trapeziometacarpal arthroplasties. 38 Instr Course Lect: 3-13, 1989.
2） Soejima O, et al. Ligament reconstruction suspension arthroplasty using double palmaris longus tendon graft with a suture button for advanced thumb trapeziometacarpal joint arthritis. 2017 ASSH HAND-E（Top-rated surgical videos）, 2017.
3） Yao J, et al. Suture button suspensionplasty for thumb carpometacarpal arthritis: A minimum 2-year follow-up. J Hand Surg Am 38: 1161-1165, 2013.
4） Kriegs-Au G, et al. Ligament reconstruction with or without tendon interposition to treat primary thumb carpometacarpal osteoarthritis. Surgical technique. J Bone Joint Surg Am 87: 78-85, 2005.
5） Yang Y, et al. Ligament reconstruction with tendon interposition arthroplasty for first carpometacarpal joint osteoarthritis. Chin Med J 127: 3921-3925, 2014.
6） Downing ND, et al. rapezial space height after trapeziectomy: mechanism of formation and benefits. J Hand Surg Am 26: 862-868, 2001.
7） De Smet L, et al. Treatment of basal joint arthritis of the thumb: trapeziectomy with or without tendon interposition/ligament reconstruction. Hand Surg 9: 862-868, 2004.

母指 CM 関節症に対する interference screw を併用した Ligament Reconstruction and Tendon Interposition 法の治療成績

森田晃造

Ligament Reconstruction and Tendon Interposition with Interference Screw for Basal Thumb Arthritis

Kozo Morita

母指 CM 関節症に対して橈側手根屈筋半裁腱を用いた ligament reconstruction and tendon interposition 法に interference screw を併用した関節形成術を施行した症例の治療成績について検討した．2013 年より母指 CM 関節症に対して上記手術を行った 14 例 14 手を対象とした．女性 11 例，男性 3 例，右 10 手，左 4 手，平均年齢は 62.7 歳，平均術後経過観察期間は 17.6 か月であった．Eaton 分類では stage3 が 11 例，stage4 が 3 例であり，臨床評価および画像評価を行った．術前の疼痛，母指つまみ力，握力，関節可動域とも良好な改善がみられ，重篤な合併症も生じなかった．X 線評価では最終観察時においても術直後からの間隙を維持しており，第 1 中手骨の沈み込みを最少限に抑えることが可能であった．

【緒　言】

母指 CM 関節症は同関節の不安定性に起因する関節軟骨の変性，摩耗が生じることにより，疼痛およびつまみ力の低下を引き起こし，日常生活動作に大きな支障をきたす．装具療法などの保存治療での改善が乏しい本症に対し，現在まで種々の手術方法が報告されているが，著者は大菱形骨切除後に橈側手根屈筋（以下 FCR）の半裁腱を用いた ligament reconstruction and tendon interposition（以下 LRTI）法に interference screw（以下 IFS）を併用する方法を行っており，本法を紹介すると共にその治療成績について検討したので報告する．

【対象と方法】

手術適応は母指 CM 関節症で疼痛により機能障害を訴え，装具療法など 6 か月以上の保存療法に対して症状の改善がなく手術を希望した症例である．対象は本手術施行後 6 か月以上経過観察可能であった 14 例 14 手である．女性 11 例，男性 3 例，手術時年齢は平均 62.7 才（49～87 才），罹患手は右 10 手，左 4 手，病期は X 線における Eaton 分類にて stage3 11 手，stage4 3 手であり，経過観察期間は平均 17.6 か月（6～43 か月）であった．

手術方法は母指 CM 関節橈側に沿った 3～4cm の縦切開後，長母指外転筋腱，短母指伸筋腱および橈骨神経浅枝を同定，保護した．CM 関節包を切開し関節包を第 1 中手骨基部，大菱形骨より骨膜下に剥離後，大菱形骨を全摘出すると深部に第 2 中手骨に停止する FCR 腱が明らかとなった．同腱停止部で腱中央にメスで縦割の後，2 本の etibond 糸を通し同腱に沿って作成した皮下トンネルに 1 本の ethibond 糸を近位に誘導し裂くことにより半裁腱を作成した．次に停止部に残したもう 1 本の糸を引いて半裁腱を遠位の腱停止部に誘導した後，半裁腱は停止部である第 2 中手骨基部まで十分に半裁した．その後第 1 中手骨近位橈側から CM 関節面に作成した骨孔に同関節面から半裁腱を通し IFS を用いて腱固定を行った．固定後は残存した半裁腱で腱球を

受理日　2018/09/04
国際親善総合病院　整形外科　〒245-0006　神奈川県横浜市泉区西が岡 1-28-1

作成し摘出した大菱形骨の空隙に挿入し，関節包を原位置に縫着した．後療法は術後 2-3 週間 thumb spica 固定の後，自動関節可動域訓練及び軽度のつまみ動作訓練を開始した．IFS としてチタン製の TJ screw（メイラ社製）を 12 例に，最近では PEEK 製の Tenodesis screw（Arthrex 社製）を 2 例に使用した．付加手技として初期の 6 例に 4 週間の母指外転位第 1-2 中手骨間鋼線固定を行った．

検討項目は，術前および最終観察時における母指掌側外転角，橈側外転角，Kapandji test，指腹つまみ力，握力，疼痛 visual analogue scale（以下 VAS）の改善度，最終観察時における DASH score とした．また，画像評価として第 1 中手骨長軸に対する大菱形骨摘出後の中手骨舟状骨間間隙比（以下，間隙比）（図 1）を術直後と最終診察時で比較検討した．

【結　果】

母指橈側外転角は術前平均 52.7°（40～65°）が最終観察時では平均 68.5°（60～75°）に，掌側外転角が術前平均 53.5°（40～70°）が最終観察時平均 63.5°（50～75°）に改善した．Kapandji test は術前平均 7.83（7～10）が最終観察時には 9.25（8～10）に，指腹つまみ力は術前平均 2.2kg（1.3～3.5kg）が最終観察時には平均 3.8kg（2.3～6.6kg）と改善し，握力は術前平均 12.2kg（6～19kg）が最終観察時には平均 19.8kg（11～35kg）と改善していた．VAS も術前平均 70.4（50～85）が最終観察時では平均 3.1（0～15）と著明に改善しており，最終観察時における DASH score は平均 9.2（0～26.6）であった．間隙比は術直後平均 16.9％（11.1～20.0％）が，最終観察時には平均 15.5％（9.7～20.0％）とわずかな短縮を認めたもののほぼ原位置が保たれていた．合併症として術直後に一過性の橈骨神経浅枝刺激症状を 2 例に認めたが，いずれも術後 3 か月以内に消失した．

【症例提示】

症例：52 歳　女性　警察官

主訴：右母指 CM 関節部痛

現病歴：数年来の右母指痛が徐々に増悪し，押印動作や拳銃の引金を引くことが困難となり当院紹介受診した．装具療法を 6 か月以上試みたが効果がなく，就労および日常生活上支障をきたすため手術となった．

術前評価では母指関節可動域は橈側外転角 45°，掌側外転角 45°，指腹つまみ力 1.5kg，握力 6kg と疼痛のため制限され，VAS は 70 であった．X 線では Eaton 分類 stage3 であった（図 2a）．手術は TJ screw 2.5mm 径を使用し FCR 半裁腱を固定した．術直後の間隙比は 16.5％であった（図 2b）．術後 8 か月経過時，母指関節可動域は橈側外転角 70°，掌側外転角 65°，指腹つまみ力 3.3kg，握力 14kg，VAS 0 と著明な改善が認められ元職に復帰した．8 か月経過時 X 線では間隙比 16.4％であり（図 2c），DASH score2.6，仕事面では 0 点であった．

図 1　第 1 中手骨長軸（M）に対する大菱形骨摘出後中手骨舟状骨間間隙（T）比（T/M）

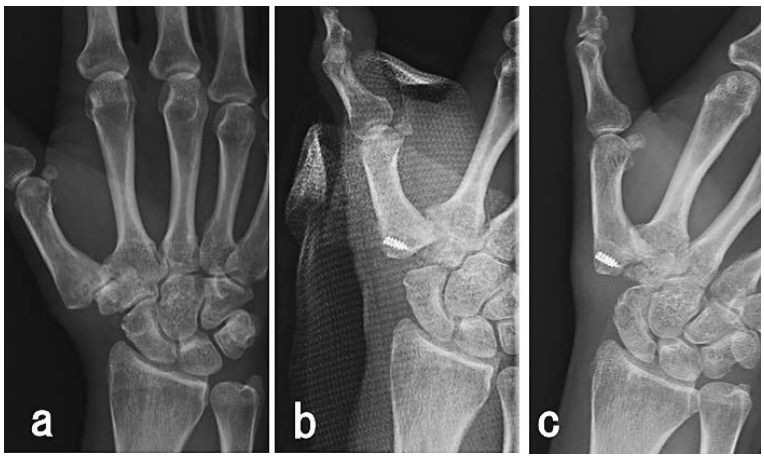

図 2　代表症例　a: 術前 X 線側面像　b: 術直後 X 線側面像　c: 最終観察時 X 線側面像

【考　察】

母指 CM 関節症に対する手術的治療は種々の方法が報告されている．その中でも LRTI 法は Burton と Pellegrini の報告[1]以降，その良好な成績が諸家により報告されている．本法の長所として，除痛効果に優れることと，関節可動域が維持可能なことがあげられる．一方で問題点として大菱形骨切除による第 1 中手骨の沈み込みが生じ，つまみ力の回復不足が報告されている[2]．短縮の対策として骨切除量を最少にすると疼痛の残存や新たなインピンジメント発症の懸念があり，現在まで種々の変法が報告されているが解決には至っていない．

自験例の工夫点は IFS を用いることで中手骨の沈み込みを最少限に防ぐこと，移行腱の弛みを最少限とし第 1 中手骨の支持性を高められることなどである．今回半裁腱を骨孔誘導後の残余腱を腱球として大菱形骨摘出後の空隙に挿入したが，自験例で IFS により十分に腱固定され短縮が予防可能であったという結果と，tendon interposition は術後成績に影響を与えないという報告[3]から，必ずしも必要な手技ではないと考えるが，切除するよりはスペーサーとして利用すべきと考え，空隙に挿入とした．

IFS を用いた同様な手術方法として，これまでに Wysocki ら[4]，Brunton ら[5]，神山ら[6]が同様の方法での良好な成績を報告している．本研究でも良好な成績が獲得可能で，問題となる合併症も生じなかった．

本研究の限界は，経過観察期間が短期であるため長期成績が不明であることである．また本術式の改善すべき点として，初期の手術に使用したチタン製の IFS は移行腱と screw の間に骨を介在させる必要があり手技がやや煩雑なことが挙げられる．しかし近年使用可能となった PEEK 製の IFS を用いる事により骨片の介在が不要となり手技が容易となった．症例数が少ないため今後症例を重ね問題がないか追試したい．

本法は，IFS の利用により従来の LRTI の問題点を解消し，良好な成績を獲得することが可能な手技と考える．

【まとめ】

母指 CM 関節症に対する関節形成術として，LRTI 法に IFS を併用した著者の治療法の紹介と治療成績について検討した．IFS を用いることで大菱形骨摘出後の第 1 中手骨の沈み込みを最少限に防ぐことが可能であった．本法は早期機能回復をめざした関節形成術として有用であった．

【利益相反の開示】

本研究発表に関連し，開示すべき COI 関係にある企業等はありません．

【文　献】

1) Burton RI, et al. Surgical management of basal joint arthritis of the thumb: part II. Ligament reconstruction with tendon interposition arthroplasty. J Hand Surg Am 11: 324-332, 1986.
2) 三浦俊樹．母指 CM 関節症に対する Ligament reconstruction tendon interposition 法．J MIOS 67: 31-37, 2013.
3) Kriegs-Au G, et al. Ligament reconstruction with or without tendon interposition to treat primary thumb carpometacarpal osteoarthritis. A prospective randomized study. J Bone Joint Surg Am 86: 209-218, 2004.
4) Wysocki RW, et al. Thumb carpometacarpal suspension arthroplasty using interference screw fixation: surgical technique and clinical results. J Hand Surg Am 35: 913-920, 2010.
5) Brunton LM, et al. Thumb carpometacarpal arthroplasty using an absorbable interference screw for flexor carpi radialis ligament reconstruction. Tech Hand Up Extrem Surg 15: 115-118, 2011.
6) 神山 翔ほか．橈側手根屈筋半切腱を用いた母指 CM 関節症に対する関節形成術の工夫と術後成績．日手会誌 32: 374-377, 2016.

母指 CM 関節症に対し鏡視下大菱形骨部分切除術に Suture button suspensionplasty を併用した関節形成術の術後成績

坂野裕昭*，勝村　哲*，伊藤りえ*，仲　拓磨*，岡崎　敦**，齋藤知行***

Clinical Results of Arthroscopic Hemiresection Arthroplasty in Combination with Suture Button Suspensionplasty for Thumb Carpometacarpal Arthritis

Hiroaki Sakano*，Tetsu Katsumura*，Rie Ito*，Takuma Naka*，Atsushi Okazaki**，Tomoyuki Saito***

母指 CM 関節症に対し 2014 年より suture button suspensionplasty（SBS）を併用した鏡視下大菱形骨部分切除術を行っている．術後 6 か月以上経過した 37 例 43 手について術後成績と合併症を調査した．また，2 年以上経過した 18 例 19 手の臨床成績も抽出し中期成績も調べた．疼痛 visual analogue scale（VAS）値は術前平均 72.2 から調査時 6.6 に有意に改善した（$p<0.05$）．可動域改善率は掌側外転 100%，橈側外転 99%と維持された．Kapandji test は 9.1 から 10 に，握力は 14.3kg から 19.6kg に，ピンチ力は 3.0kg から 4.6kg へと有意に増加した（$p<0.05$）．QDASH score も 44.0 から 8.7 と有意に改善した（$p<0.05$）．X 線評価では 16 手に第 1 中手骨の沈下や亜脱臼がみられた．合併症は感染 1 手，橈骨神経領域のしびれを 4 手，母指 MP 関節周囲の疼痛を 4 手，人工靱帯破綻を 2 手に認めた．SBS は除痛効果が高く早期に機能回復が得られ，術後 2 年経過しても良好な成績が維持されていた．人工靱帯の破綻は成績の悪化に繋がるために新しい術式 MTR4S 法を考案した．

【緒　言】

母指 CM 関節症は主に高齢女性に好発する変形性関節症の 1 つである．英国の 45 歳以上の閉経後女性を対象とした調査では X 線像で 33%（CM 関節症単独 25%，ST 関節症との合併 8%）に母指 CM 関節症があると報告されている[1]．一方，40 歳以上の女性を対象とした本邦での報告では 10.2%（左手 6.7%，右手 7.1%）と海外より少ないが示指・中指 DIP 関節，母指 IP 関節，示指・中指 PIP 関節に次いで多い手の変形性関節症である[2]．母指 CM 関節症に対する治療の主眼は，本疾患に伴う種々の機能障害は除痛により改善されることより，疼痛コントロールに尽きる．治療の基本は装具治療や関節注射などの保存治療が行われるが，奏功しない場合は手術的治療が行われる．術式は関節固定術，関節形成術など様々な方法が報告されている．近年，低侵襲の手術で疼痛をコントロールする術式として suture button suspensionplasty[3)4)]（以下 SBS）が報告されている．大菱形骨全切除に SBS を併用する報告が多いが，Eaton stage2，3 に対して鏡視下大菱形骨部分切除での SBS も行われている[3)5)]．われわれは Eaton stage3 に対して 2014 年より本法を行っており[6)7)]，中期成績を含めた術後成績と合併症を報告するとともに，これを基に現時点で最適な術式を考案したので報告する．

受理日　2018/09/04
*国家公務員共済組合連合会　平塚共済病院　整形外科・手外科センター　〒254-8502　神奈川県平塚市追分 9-1
**国際医療福祉大学熱海病院　整形外科
***横浜市立大学　整形外科

【対象と方法】

SBS を用いた鏡視下大菱形骨部分切除の手術適応は 3 か月以上の保存治療に抵抗性の Eaton 分類 stage3 母指 CM 関節症で，性別は原則女性とし，男性はスポーツや肉体労働での除痛を目的としない症例とした．

対象は 2014 年 4 月から 2017 年 7 月までの期間に SBS を行った母指 CM 関節症患者 37 例 43 手であった．性別は女性 35 例，男性 2 例で，手術側は右 20 例，左 11 例，両側 6 例，平均年齢は 61 歳（47～83）であった．経過観察期間は平均 20.7 か月（6-48）であった．Suture button（以下 SB）は Zip Tight fixation system（Zimmer Biomet 社製）を 10 手（ZT 群）に，Mini Tightrope（Arthrex 社製）を 33 手（MTR 群）に使用した．

手術方法：手術は母指 CM 関節に対し 1R，1U，thenar の 3 つのポータルを作成し，直径 1.9mm の 30 度斜視鏡を用いて主に VAPR system（Mitek 社製）による radiofrequency での滑膜切除と直径 3mm の oval bar（Arthrex 社製）での部分骨切除を鏡視下に行った．骨切除量は尺側の骨棘を除き 3mm 以内を基本とした．次いでターニケットを使用して 1R ポータルを遠位に 1cm 延長し短母指外転筋裏面と第 2 中手骨基部遠位フレアー部分の背尺側面に SB を用いて固定を行った．各 SB に対する詳細な術式は過去に報告した方法で行った[6)7)]．術後療法は術後 6 週間母指 CM 関節用の軟性装具を装着し書字や食事など日常の軽作業は許可し可動域訓練を行った．術後 8 週で健側の握力・ピンチ力の 1/2 程度までの使用を開始し，術後 12 週で制限なく使用を許可した．

これら症例に術後成績と合併症を調査した．術後成績として疼痛 visual analogue scale（VAS）値，掌側外転と橈側外転の可動域変化率（術前比），母指対立機能の評価として Kapandji test，握力と key ピンチ力を調査した．患者立脚型評価として Quick-Disabilities of the Arm, Shoulder, and Hand（QDASH）score を術前後で比較検討した．統計処理は Wilcoxon test を用い $p<0.05$ を有意差ありと判断した．X 線的検討では第 1 中手骨の沈下と再亜脱臼の有無を調査し，第 1 中手骨の沈下を認めるも切除間隙が残存したものを A 型，A 型に亜脱臼が併存したものを B 型，切除間隙が消失する沈下と亜脱臼を認めたものを C 型として調査した．第 1 中手骨の沈下は X 線像にて第 1 中手骨長軸上で舟状骨遠位部と第 1 中手骨基部の距離の短縮で判断し 1mm 以下は沈下なしと判断した．また，型別の臨床成績を VAS 値と QDASH score を用いて比較検討した．統計処理は one-way ANOVA を用い $p<0.05$ を有意差ありと判断した．更に中期成績を評価するため，術後 2 年以上経過した 18 例 19 手を抽出し評価した．性別は全例女性で手術側は右 10 例，左 7 例，両側 1 例，平均年齢は 63 歳（52-83）であった．経過観察期間は平均 34 か月（24-48）であった．SB は ZT を 10 手に，MTR を 9 手に使用した．

【結　果】

疼痛の VAS 値は術前平均 72.2/100（50-100），術後 6 か月で 10.5/100（0-60），調査時平均 6.6/100（0-40）と有意に改善した（$P<0.05$）．可動域は掌側外転変化率が術前比平均 100％（58-225），橈側外転変化率は術前比平均 99％（60-129）と維持された．Kapandji test は術前平均 9.1（7-10）が調査時 10.0（9-10）へ改善した．握力は術前平均 14.3kg（4-31）が調査時 19.6kg（6-36），key ピンチ力は術前平均 3.0kg（0.5-8）が調査時 4.6kg（1.5-8）と共に有意に増加した（$P<0.05$）．QDASH score は術前平均 44.0（25-68.2）が術後 6 か月で 13.5（0-47.3），調査時 8.7（0-54.6）に有意に改善した（$P<0.05$）．

X 線的検討では第 1 中手骨の沈下と再亜脱臼は 16 手に認められ，A 型は 12 手，B 型は 2 例，C 型は 2 例で全例とも MTR 群であった．型別の VAS と QDASH score は A 型：3.9±6.2，7.9±8.4，B 型：0.0±0.0，3.4±4.8 で C 型：45.0±7.1，54.6±0 であり，C 型が A・B 型に比較して有意に成績が悪かった（$P<0.05$）（図 1）．

合併症は関節鏡刺入部位での刺激と思われる橈骨神経浅枝領域の一過性のしびれが 4 手（ZT 群 1 手，MTR 群 3 手）にみられ 1 年以内に消失した．感染は 1 手（ZT 群）で術後 10 か月で SB を抜去した．母指 MP 関節周囲部痛を 4 手（全例 ZT 群）に認めたが術後 6 か月以内に消失した．人工靱帯の破綻を 2 手（全例 MTR 群）に認めた．1 手は revision を行い人工靱帯である FiberWire の断裂を認めた．1 手は revision の希望が無く緩みか断裂かの確認は出来なかった．破綻の時期は術後 3 か月と 4 か月であった．

【症例提示】

症例 1：61 歳女性，植木職．主訴は左母指 CM 関節痛．現病歴：3 年前より疼痛出現し，保存治療を 3 か月間行うも効果なく手術を施行した．Eaton 分類 stage3 の左母指 CM 関節症で，術前の疼痛は VAS 値で 70/100，QDASH score は 59.1 であった．検査所見：単純 X 線像では関節裂隙は消失し第 1 中手骨の背外側への亜脱臼を認める（図 2）．手術所見：関節滑膜の増生を認め，大菱形骨関節面は軟骨が消失していた．鏡視下に大菱形骨部分切除を行い関節の亜脱臼を整復し ZT にて固定した．術後の X 線像では亜脱臼は整復され第 1 中手骨と大菱形骨間に間隙を認める（図 2）．術後経過：術後 3 年 3 か月では VAS 値 0/100，QDASH score 2.3 と良好な術後成績が維持されていた（図 3）．

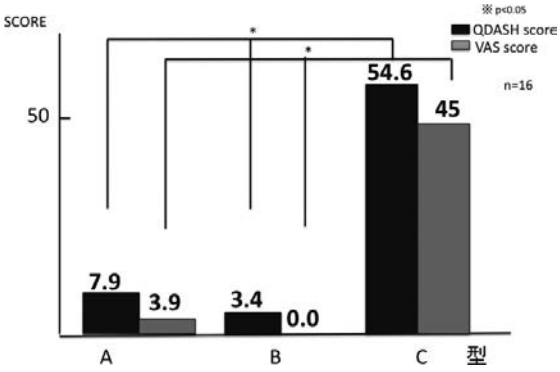

図 1　第 1 中手骨の沈下型と臨床成績：C 型が有意に他の 2 型と比較し成績不良である．

症例 2：53 歳女性，部品製造作業員．主訴は右母指 CM 関節痛．現病歴：2 年 4 か月前より疼痛出現し，保存治療を 6 か月間行うも効果なく手術を施行した．Eaton 分類 stage3 の右母指 CM 関節症で，術

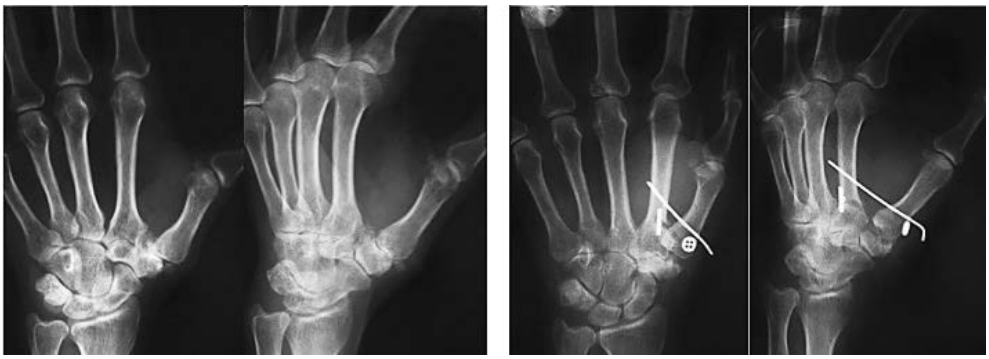

図 2　61 才女性，Eaton 分類 stage3．左　術前 X 線像：関節裂隙の消失と亜脱臼をみる　右　術直後 X 線像：切除間隙と亜脱臼の整復が見られる．

図 3　術後 3 年 3 か月で良好な成績が維持されている．

前の疼痛は VAS 値で 100/100，QDASH score は 63.6 であった．検査所見：単純 X 線像では関節裂隙は消失し第 1 中手骨の背外側への亜脱臼を認める（図 4）．CT 像では著明な亜脱臼を認める（図 4）．手術所見：大菱形骨関節面は軟骨が消失し軟骨下骨の象牙化を認めた．鏡視下に大菱形骨部分切除を行い関節の亜脱臼を整復し MTR にて固定した．術後の X 線像では亜脱臼は整復され第 1 中手骨と大菱形骨間に間隙を認める（図 5）．術後経過：術後 2 年 3 か月では VAS 値 0/100，QDASH score 2.3 と良好な術後成績が維持された（図 5）．

症例 3：77 歳女性，主婦．主訴は左母指 CM 関節痛．現病歴：6 年前より疼痛出現し 1 年間の保存治療が奏功しないため手術施行した．Eaton 分類 stage3 の左母指 CM 関節症で，術前の疼痛は VAS 値で 70/100，QDASH score は 63.6 であった．検査所見：単純 X 線像では関節裂隙は消失し第 1 中手骨の背外側への亜脱臼を認める（図 6）．CT 像では第 1 中手骨は著明に背外側に亜脱臼し尺側に高さ 5mm の骨棘がみられる（図 6）．手術所見：大菱形骨関節面は軟骨が消失していた．鏡視下に大菱形骨部分切除を行い関節の亜脱臼を整復し MTR にて固定した．術後の X 線像では亜脱臼は整復され第 1 中手骨と大菱形骨間に間隙を認める（図 7）．術後経過：術後 4 か月で VAS 値 20/100，QDASH score は 31.8 と改善したが，第 1 中手骨の沈下を認め骨切除間隙が減少し亜脱臼が出現した（図 8）．術後 6 か月で間隙は消失し亜脱臼を生じ疼痛が再燃した（図 9）．術後 1 年では VAS 値 40/100，QDASH score 47.3 と術前よりは改善したが成績不良であった（図 9）．

図 4　53 才女性，Eaton 分類 stage3．術前 X 線像と CT 像：関節裂隙の消失と亜脱臼をみる．

術後 2 年以上経過した中期術後成績は疼痛の VAS 値は術前平均 71.0/100（50-100），調査時平均 5.0/100（0-40）と有意に改善した（P＜0.05）．可動域は掌側外転変化率が術前比平均 101％（58-225），橈側外転変化率は術前比平均 95％（75-114）と維持された．Kapandji test は術前平均 8.8（7-10）が調査時 9.9（9-10）へ改善した．握力変化率は平均 156％（100-325），key ピンチ力変化率は平均 217％（85-350）と共に有意に増加した（P＜0.05）．QDASH score は術前平均 47.3（27.3-63.6）が調査時 8.5（0-54.6）に有意に改善した（P＜0.05）．

【考　察】

母指 CM 関節症に対する代表的な手術治療である靱帯形成術・関節形成術の中でも Eaton stage2，3 に対する鏡視下大菱形骨部分切除術は低侵襲で早期

図 5　左　術直後 X 線像：亜脱臼は整復され第 1 中手骨は suspension されている．右　術後 2 年 3 か月単純 X 線像：良好な成績が維持されている．

図 6 77 才女性, Eaton 分類 stage3 術前 X 線像と CT 像：母指 CM 関節は関節裂隙が消失し亜脱臼している．CT でも第 1 中手骨は背橈側へ著明に亜脱臼している．

の機能回復が得られ良好な術後成績が報告されている[5]．その中でも，鏡視下大菱形骨部分切除に SB で靱帯形成をする SBS は最も低侵襲の手術である．SBS は固定期間が短く，疼痛は今回の結果からも術前平均 72.2 から術後 6 か月で 10.5 と著明に改善しており術後早期の疼痛改善が得られる．また，QDASH score も術前平均 44.0 が術後 6 か月で 13.5 と早期の機能回復も得られている．本法は骨切除部位への interposition や suspension のための採腱も不要であり，それに伴う合併症が回避できる．更に，手技が

図 7 術直後 X 線像：亜脱臼は整復されており骨切除間隙が見られる．

図 8 術後 4 か月：第 1 中手骨の沈下を認め亜脱臼が出現し，MTR の破綻を考える．

容易であるため手術時間の短縮となる．そして，今回 2 年以上を経過した 18 例 19 手についても良好な術後成績が維持されていたことより中期成績も良好

図 9 左　術後 6 か月：完全に第 1 中手骨は沈下し，亜脱臼している．疼痛も再燃している．右　術後 1 年：VAS 40，QDASH score 47.3 と術前より軽減しているが成績不良であった．

に保持される可能性が高い．

鏡視下大菱形骨部分切除手術は関節の安定性に寄与する靱帯構造を温存できる利点がある．北條らの新鮮凍結屍体を用いた CM 関節の靱帯付着に関する研究でも橈背側部で 3mm，掌尺側で 2mm の骨切除であれば靱帯付着部の 50%が温存できると報告している[8]．著者らは骨切除量を 3mm の oval bar の深さ以内に留めていることよりかなりの靱帯付着部が温存できていると考える．靱帯が温存できることで靱帯の弛緩が強い症例を除けば第 1 中手骨を牽引することなく亜脱臼の整復のみで SB の固定を行うことが出来る．

SBS は 2010 年に報告された新しい術式[3]であるためいくつかの注意が必要である．第 1 は SB の締結強度である．SB の過締結は第 1 と 2 中手骨基部でのインピンジメントを生じ母指 MP 関節周囲の疼痛をきたすため避けるべきであるが，適切な締結強度の指針はない．今回の調査で MP 関節周囲の疼痛が 4 例に見られ全例 ZT 群であった．ZT を使用する場合は一度締めすぎると緩めることが出来ないため，著者らは過締結防止の Kirschner wire を残して manual max で固定したが初期の症例でやや締結強度が増加した可能性がある．第 2 は，SB で固定する際の第 2 中手骨の固定部位である．基部フレアーの部位に固定することで CM 関節の亜脱臼を整復した状態で過締結防止用の鋼線を追加固定した状態で manual max で固定出来る．固定部位が第 2 中手骨中 1/3 など遠位になった場合は母指 CM 関節の可動域を確保するためにモスキート鉗子などで 1-2 mm 程度の隙間を作成して締結する必要がある．

第 3 は適切な人工靱帯の選択である．SBS は新しい術式であるため多くの報告はないが，人工靱帯が破断し revision を行った報告がある[9]．2017 年の術後 4 年以上の経過例の臨床成績が最も長い報告である[10]．この報告でも 53 例中に人工靱帯破断に関する記載はない．今回の調査で人工靱帯が破綻した症例が 2 例みられ 1 例で断裂が確認出来たことから人工靱帯強度に関して対応が必要になる．人工靱帯の破綻は大菱形骨全切除術では問題とならない可能性があるが，今回の調査でも分かったように部分切除術では残存大菱形骨とインピンジメントを生じるため臨床成績が悪化する．第 1 中手骨の沈下を認めた症例は全て MTR 群であり ZT 群では見られなかったことから 2 号 FiberWire2 本では靱帯強度が弱い



図 10　MTR4S 法：2 号 FiberWire をボタンで二重に通して 4 本とすることで強度を向上させる．

可能性がある．ZT の人工靱帯は超高分子ポリエチレン（商品名：MaxBrade）1 号縫合糸 6 本で構成され，その破断強度は MTR の 2 号 FiberWire4 本分に相当する．MTR のキットでは 2 号 FiberWire を 2 本で固定したが断裂したため ZT 同様の強度を得るために FiberWire を 4 本で固定する方法に変更し，MTR4S 法と名称を付け 2017 年 10 月以降はこの方法で行っている（図 10）．MTR4S 法は従来のキットを使用してボタンに 2 号 FiberWire を折り返して使用することで 2 重になるため 4 本で締結できることになる．今後，この手術法での治療経験を報告する．

【まとめ】

母指 CM 関節症に対し SBS を用いた鏡視下関節形成術は低侵襲であり除痛効果が高く早期に機能回復が得られ，2 年以上経過例での中期成績も安定していた．成績不良例は人工靱帯の破綻が原因と考えられたので人工靱帯強度を向上させた MTR4S 法を考案し，有効性に関しては今後検証を行って行く．

【利益相反の開示】

本研究発表に関連し，開示すべき COI 関係にある企業等はありません．

【文　献】

1）Armstrong AL, et al. The prevalence of degenerative arthritis of the base of the thumb in post-menopausal women. J Hand Surg Br 19: 340-341, 1994.
2）Toba N, et al. Prevalence and involvement patterns of

radiographic hand osteoarthritis in Japanese women: the Hizen-Oshima Study. J Bone Miner Metab 24: 344-348, 2006.
3) Cox CA, et al. Suture button suspensionplasty after arthroscopic hemitrapeziectomy for treatment of thumb carpometacarpal arthritis. Arthroscopy 26: 1395-1403, 2010.
4) Yao J, et al. Suture-button suspensionplasty for thumb carpometacarpal arthritis: a minimum 2-year follow-up. J Hand Surg Am 38: 1161-1165, 2013.
5) Abzug JM, et al. Arthroscopic hemiresection for stage II-III trapeziometacarpal osteoarthritis. Hand Clin 27: 347-354, 2011.
6) 坂野裕昭ほか．母指 CM 関節症に対する Suture button suspenseonplasty を併用した鏡視下関節形成術．日手会誌 32: 726-730, 2016.
7) 坂野裕昭ほか．母指 CM 関節症に対する Suture button suspenseonplasty を用いた鏡視下関節形成術．MB Orthop 31: 51-58, 2018.
8) 北條潤也ほか．鏡視下大菱形骨部分術における適切な骨切除量についての解剖学的検討．日手会誌 33: 267-269, 2016.
9) Sonoda L, et al. Failed suture button suspenseonplasty of the thumb carpometacarpal joint salvaged using pyrocarbon arthroplasty. J Hand Surg 42: 665, e1-665, e4, 2017.
10) Yao J, et al. Mean 5-year follow-up for suture button suspensionplasty in the treatment of thumb carpometacarpal joint osteoarthritis. J Hand Surg 42: 569. e1-569. e11, 2017.

母指 CM 関節症に対する FCR 半裁腱を用いた関節形成術の成績

河野正明*，千葉恭平*，芝　成二郎*，河野康平*，木下智文*，沖　貞明**

Surgical Outcomes of FCR Tendon Arthroplasty for Carpometacarpal Joint Arthritis of the Thumb

Masaaki Kawano*，Kyohei Chiba*，Seijiro Shiba*，Kohei Kono*，Tomofumi Kinoshita*，Sadaaki Oki**

母指 CM 関節症に対して大菱形骨を切除し橈側手根屈筋腱の半裁腱を使用し靱帯形成を行う術式を施行した 45 例を検討した．25 例は装具を用いた 8 週間の後療法を行い，20 例ではミニタイトロープを併用し，術後早期から可動域訓練を開始し，抜糸後は職場へも復帰を許可した．また，4 例で母指内転拘縮の解離を，3 例で MP 過伸展変形に対する手術を併用した．結果，疼痛は全例消失もしくは術前と比較して著明な改善を認め，ピンチ力は平均 3.8kg，可動域は橈側外転平均 48.2°，掌側外転平均 45.5°と良好であった．また大菱形骨切除空隙は術直後平均 13.5mm から最終調査時は平均 11.8mm で狭小率は 12.6％と良好に保たれており，本術式は有用な術式と考えられた．またミニタイトロープを併用することで後療法を短縮でき，早期の社会復帰を可能にできると考えた．

【緒　言】

著者らは 2007 年以降，母指 CM 関節症に対して大菱形骨を切除し，橈側手根屈筋腱（FCR）の半裁腱を用いて靱帯形成を行う関節形成術を行ってきた[1]．2016 年 1 月からは The Arthrex Mini Tight-Rope® Implant（以下ミニタイトロープ）を独自で使用方法工夫して併用している．更に，ジグザグ変形などが問題になる症例に対しては，母指内転拘縮解離，MP 関節授動術，掌側板縫縮，鋼線による MP の伸展ブロックなどを適宜用いて治療している．

今回，著者らの施している関節形成術の有用性につき検討し，ミニタイトロープを併用することで後療法を短縮することが可能かどうかを検討した．また，症例数は少ないが，ジグザグ変形に対する手術の効果も報告する．

【対象と方法】

対象は 45 手であり，ミニタイトロープを併用していないものが 25 手，併用したものが 20 手であった．変形に対する手術をしたものは 4 手で，基本的には高度なジグザグ変形の矯正を必要とすると症例では，内転拘縮解離と MP 関節授動術を行う様にしており，2 手に施行した（ミニタイトロープを使用 1 手，未使用 1 手）．第一指間が内転拘縮しており より開くことを希望した 1 症例（ミニタイトロープ使用）に内転拘縮解離のみを行い，MP 関節に屈曲可動域制限はないものの過伸展して障害となっていると判断した 1 症例（ミニタイトロープ未使用）に掌側板縫縮のみを施行していた．内訳は，男性 8 手，女性 37 手で，平均年齢は 63.1 歳であった．Eaton 分類では Stage III が 28 手，IV が 17 手であった．術後平均経過観察期間は 17.2 か月であった．

術後後療法は，ミニタイトロープ併用する前は，術前作成しておいた前腕から母指に至る装具で 2 週間固定した後に可動域訓練を開始し，その後は 8 週まで可動域訓練時以外は装具を装着させていた．ミニタイトロープを併用してからは，スプリントなどの外固定は一切せずに，術後早期から積極的な可動

受理日　2018/09/06
*興生総合病院　整形外科　〒723-8686　広島県三原市円一町 2-5-1
**広島県立大学　保健福祉学部

域訓練をしている．

調査項目としては，痛みを VAS（0～100）を用いて術前後で評価し，可動域は橈側外転及び掌側外転角度を計測し，ピンチ力も計測した．X 線学的評価としては，切除した大菱形骨の空隙の変化を術直後と最終調査時とで比較した．

それらの成績につき，術前後及びミニタイトロープ併用の有無で比較した．全症例の術前後の比較には t 検定を用い，ミニタイトロープの併用のあるなしでの比較には二元配置分散分析を用いた．

症例数は少ないが変形に対する手術を行った症例についてはセラピストによる問診で満足度を調査した．

【術式（ミニタイトロープを併用)】（図 1, 2）

Wagner の皮切で進入し，FCR 腱を損傷しないように注意しながら大菱形骨を切除し，第 2 中手骨の基部に付着した FCR 半裁腱を作成し，第 1 中手骨の背側から関節面中央に向かってドリルホールを作成しておく．続いて，第 2 中手骨背側基部近くから第 1 中手骨基部の関節面に向かってミニタイトロープを引き出し，最初のボタンを第2中手骨側に当て，第 1 中手骨側でボタンに通した糸を締結する．その際母指は可能な限り橈側外転させた状態でフラットパームの状態に近づけ，第 1 中手骨基部の高さが第 2 中手骨基部と同じラインになるように透視で確認して締結するようにしている．最後に FCR の半裁腱を関節面から第1中手骨背側に向かう穴に通して，反転させ穴に通す手前の半裁腱にひっかけてゆるみのない様に牽引して腱同士を縫合固定する．

【結　果】

ミニタイトロープ使用群と未使用群との間に性別，年齢，Stage に差は認めなかった．結果を表 1 に示した．VAS はミニタイトロープ使用群でも未使用群でも術前後で有意（$p<0.01$）に減少していたが，術前も術後もミニタイトロープ併用の有無では差を

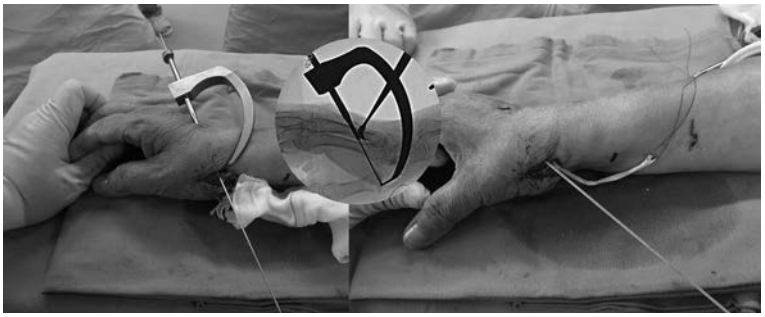

図 1　ミニタイトロープは透視下に第 2 中手骨側から第 1 中手骨の基部関節面に向かって通す．

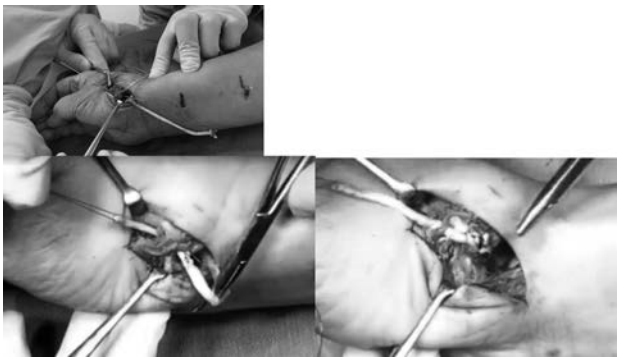

図 2　左上下：腱を関節面の穴から第 1 中手骨背側に通す．右：腱に引っ掛けて反転して腱同士を縫合．余分な腱は切離．図では皮神経を保護するために皮神経の下を通している．

表 1　ミニタイトロープ未使用例と使用例とにわけ，術前後での変化を示す．

	ミニタイトロープ未使用例		ミニタイトロープ使用例	
	術前	術後	術前	術後
VAS	78.1（65-85）	6.0（0-14）	78.5（75-85）	6.7（0-15）
橈側外転（度）	45.4（35-60）	45.6（40-60）	45.0（35-60）	45.5（40-55）
掌側外転（度）	46.8（35-60）	47.2（35-55）	46.8（35-60）	48.2（40-55）
ピンチ力（kg）	3.2（1-6）	3.8（3-6）	3.3（2-5）	3.8（2-6）
大菱形骨腔（mm）	13.0（9.5-15.0）	10.5（9.0-13.5）	13.8（10.0-15.5）	12.6（9.5-14.5）

認めなかった．橈側外転は，ミニタイトロープ未使用群で有意に改善（$p<0.05$）し，使用群では差を認めなかった．しかし術前も術後もミニタイトロープ併用の有無では差を認めなかった．掌側外転はミニタイトロープ未使用群でも使用群でも術前後で有意差を認めなかった．術前後ともミニタイトロープ併用の有無で差を認めなかった．ピンチ力はミニタイトロープ使用の有無にかかわらず術前後で有意（なし群 $p<0.01$，あり群 $p<0.05$））に増加し，ミニタイトロープ併用の有無による差は認めなかった．大菱形骨腔はミニタイトロープ併用の有無で差を認めず維持されていた．

変形の矯正を併用した 4 症例はセラピストの聞き取り調査で，全例満足していると回答した．

【症例 1～ミニタイトロープ未使用例】（図 3）

53 歳女性．主婦．ミニタイトロープ未使用例．Eaton 分類 Stage IV の症例に対して手術施行した．術後 4 年 8 か月の時点で，疼痛なく，橈側外転 70°，掌側外転 65°，ピンチ力 3.5kg，握力 21.1kg であった．また X 線上大菱形骨を切除した空隙は 13mm（術直後は 15mm）であった．

【症例 2～ミニタイトロープ併用例】（図 4）

56 歳女性．美容師．Eaton 分類 Stage III で，橈側外転 65°，掌側外転 60°，ピンチ力 1.2kg，握力 15.0 Kg．ミニタイトロープ併用し，術後 2 週間で復職．術後 8 か月の時点で，疼痛なく，橈側外転 65°，掌側外転 60°，ピンチ力 3.5kg，握力 23.0kg であった．また X 線上大菱形骨を切除した空隙は 12mm（術直後は 14mm）であった．

【症例 3～ジグザグ変形症例】（図 5）

80 歳女性．10 年来の母指痛で保存的治療が無効で指先を使う作業が困難となり手術を施行した．Eaton

図 3　症例 1．ミニタイトロープを併用する前の症例．術前および術後 4 年 8 か月の X 線像．大菱形骨を切除した空隙は 13mm（術直後は 15mm）であり，良好に保たれている．

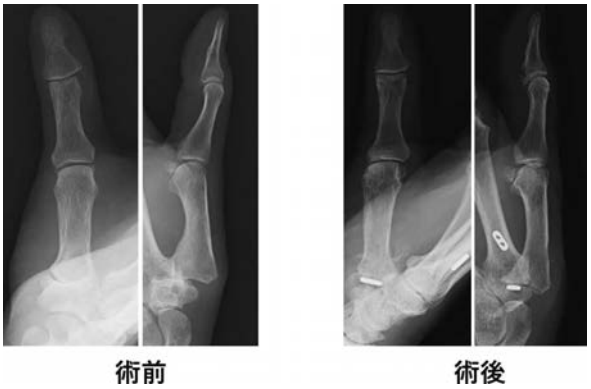

図 4 症例 2．ミニタイトロープ併用例．左：術前および術後 8 か月の X 線像．大菱形骨を切除した空隙は 11mm（術直後は 13mm）で，良好に保たれている．

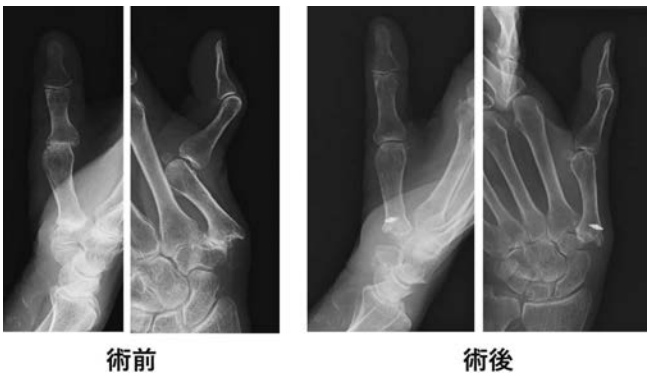

図 5 症例 3．ジグザグ変形症例．術前後の単純 X 線像．

分類 Stage III．中手骨基部は橈背側に脱臼し，MP 関節は著明な過伸展でジグザグ変形を呈していた．第一指間内転拘縮に対して，対立 Z 形成と母指内転筋膜の解離を行い，ミニタイトロープ未使用で関節形成術を施行した．術後 1 年時，痛みはなく橈側外転 40°，掌側外転 35°で，日常生活で指先を使用することができるようになり満足している．

【考　察】

母指 CM 関節症患者の主訴の大部分は痛みと使いにくさであるが，中には強いジグザグ変形による使いにくさが主訴になる症例もある．本疾患は女性に多い疾患であるが，重労働に勤務する男性にも少なからず治療を要する症例がある[2]．そのため，社会的な背景を考慮すれば，早期に手が使用可能になり，職場などへ，より早期に復帰できる治療が要求される．しかしその一方，長期に及んで痛みの再燃なく使用できることも必要である．

これまで，CM 関節症に対する術式として種々の方法が報告されてきたが，大きく分けると，靱帯再建のみで対応するか，固定するか，切除するか，人工関節に置換するかであろう[3)4)5)6)]．

著者らは前述した様に，2007 年から，大菱形骨を全切除し，FCR 半採腱を用いて新たな靱帯を形成する手術を行っており，良好な成績を得てきている．本法では除痛が得られることに加えて，他動的な伸展すなわち flat palm の肢位が取れることで，on hand での動作が容易なことも利点である．更に今回の検討で，長期経過例でも大菱形骨切除空隙は良好に保たれており，悪化した例は認めず，長期予後も良いことが期待できる．

著者らは，2016 年からミニタイトロープを併用し

てきた．しかし Yao らの報告した[6]本来の使用方法とは異なった方法で使用している．著者らは母指側のボタンは中手骨基部の関節面に求め，吊り上げ効果を高めるようにしている．

ミニタイトロープを併用して以来，後療法を極端に短縮し，術翌日から積極的な可動域訓練や筋力訓練を開始し，術後 2 週間で復職も許可している．その上で，以前の方法と比較したところ，短期成績ではあるが成績は良好で以前の方法と差を認めなかった．この方法は大菱形骨を切除することで除痛を得，FCR を用いた靭帯再建で長期的に成績を安定させ，ミニタイトロープを併用することで術後早期からの復帰ができるようにと工夫した手技であり，今回の検討では目的が果たせていると考えている．今後症例を重ね，中長期成績も検証していく必要があると考えている．

最後に症例は少ないが，ジグザグ変形に関して考察する．CM 関節症にて生じるジグザグ変形では，第 1 中手骨基部が橈背側に大きく脱臼し，中手骨が内転し，MP 関節が過伸展する．顕著な例では MP 関節は過伸展位から屈曲できない状態になってしまう．この変形が顕著になると摘み動作や握り動作に支障を来す．今回内転拘縮の解除のみをした症例や，内転拘縮の解離と MP 関節の授動術を行った症例があったが，全ての症例が結果に満足していた．本疾患では，良好な除痛効果を得るのみならず，ジグザグ変形そのものが使いにくさの原因になっていると判断されれば，変形の治療も行うようにすべきと考える．

【まとめ】

45 手の母指 CM 関節症に対して FCR 橈側半裁腱を用いた関節形成術を行った．ミニタイトロープを使用の有無にかかわらず形成術の長期経過は良好であった．ミニタイトロープを使用すると治療期間を短縮可能であると考えた．ジグザグ変形は必要に応じて治療すべきと考えた．

【利益相反の開示】

本研究発表に関連し，開示すべき COI 関係にある企業等はありません．

【文　献】

1） 河野正明ほか．母指 CM 関節症に対する Weiland 法．日手会誌 30: 263-267, 2013.
2） 藤澤幸三ほか．母指 CM 関節症の疫学・病態．関節外科 26: 1117-1120, 2007.
3） 中道健一ほか．母指 CM 関節症に対する腱スペーサーを用いない靱帯再建術．関節外科 26: 1154-1159, 2007.
4） Yang Y, et al. Ligament reconstruction with tendon interposision arthroplasty for first carpometacarpal joint osteoarthritis. Clin Med J 127: 3921-3925, 2014.
5） 森澤 妥ほか．母指 CM 関節固定術の治療成績．日手会誌 30: 783-786, 2014.
6） Yao J, et al. Suture-button susupentionplasty for thunb carpometacarpal arthritis: A minimum 2-year follow-up. J Hand Surg Am 38: 1161-1165, 2013.

母指 CM 関節症に対するロッキングプレートを用いた第 1 中手骨外転対立位骨切り術（AOO）の中期成績

堂後隆彦

Mid-Term Outcomes of Abduction-Opposition Wedge Osteotomy (AOO) of the First Metacarpal Using Locking Plate for Trapeziometacarpal Osteoarthritis

Takahiko Dogo

母指 CM 関節症に対するロッキングプレートを用いた第 1 中手骨外転対立位骨切り術の中期成績を検討した．2010 年 11 月～2013 年 12 月に，本法を行った母指 CM 関節症の 14 例 15 手を対象として，4 年以上の追跡調査を行った．Eaton 分類は stage1：1 手，stage 2：2 手，stage 3：11 手，stage 4：1 手であった．手術は第 1 中手骨基部で，30 度の楔状骨切りを行い，ロッキングプレートで内固定した．全例骨癒合し，第 1 中手骨大菱形骨間距離は平均 0.3mm から平均 1mm へ，脱臼率は平均 43％から平均 24％へ，VAS は平均 75mm から平均 12mm へ，Quick DASH score は平均 38 点から平均 5 点へといずれも有意に改善した．本法の中期成績は良好であり，手技が簡便で関節を温存できることから，母指 CM 関節症に対する手術治療として有用な術式である．

【緒　言】

母指 CM 関節症に対する第 1 中手骨外転対立位骨切り術（abduction-opposition wedge osteotomy：以下，AOO）は Futami らにより最初に報告された術式である [1]．その後諸家により追試が行われ，良好な成績が報告されてきた [2)3)4)5)6)]．しかし，その多くは短期成績の報告であり，AOO の中長期における臨床成績は不明であった．本研究では，著者の考案したロッキングプレート使用による AOO [6)]（以下，本法）を行った母指 CM 関節症を 4 年以上追跡調査し，その臨床成績を検討した．

【対象と方法】

2010 年 11 月～2013 年 12 月に，本法を行った母指 CM 関節症 14 例 15 手全例を 4 年以上追跡調査した（追跡率 100％）．男性 2 例，女性 12 例，右 8 手，左 7 手であった．手術時年齢は平均 57（38-72）歳，術後経過観察期間は平均 5.1（4-7）年であった．Eaton 分類は stage 1：1 手，stage 2：2 手，stage 3：11 手，stage 4：1 手であった．術式は Futami らの方法 [1)] を一部改変したものであり，詳細は著者が過去に報告している [6)]．手術は第 1 中手骨基部で，30 度の楔状骨切りを行い，ロッキングプレートで内固定した．後療法は約 1 週間のサムスパイカギプスシーネ固定後，手の使用を許可した．

治療成績として，術前と最終調査時における画像評価（単純 X 線側面像上の第 1 中手骨大菱形骨間距離，単純 X 線側面像上の脱臼率 [4)]（図 1））と臨床評価（VAS，Quick DASH score）を検討した．統計学的処理には Willcoxon の符号付き順位和検定を用い，$p<0.05$ を有意差ありとした．

【結　果】

手術による合併症は無く，全例骨癒合した．また，最終調査時に全例 flat palm が可能であった．第 1 中手骨大菱形骨間距離は術前平均 0.3（0-1.3）mm

受理日　2018/09/04
西能病院　整形外科　〒930-0866　富山県富山市高田 70 番地

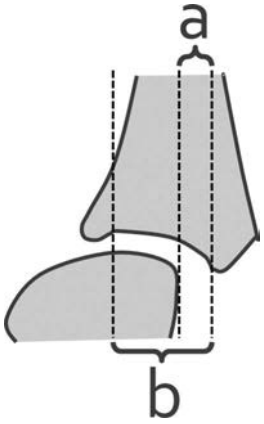

図 1　単純 X 線側面像上の脱臼率．脱臼率＝a/b×100.

から最終調査時平均 1（0.3-1.9）mm，脱臼率は術前平均 43（15-68）％から最終調査時平均 24（6-53）％へといずれも有意に改善した．VAS は術前平均 75（0-99）mm から最終調査時 12（0-39）mm へ，Quick DASH score は術前平均 38（2-93）点から最終調査時平均 5（0-14）点へといずれも有意に改善した．

【症例提示】

症例：52 歳，女性．主婦．主訴：右母指基部痛．

現病歴：数年来，左母指基部痛を認め，当院受診した．保存治療では効果不十分であり，激しい労作時痛が出現してきたため，手術治療を行なった．

身体所見・検査所見：単純 X 線上 Eaton 分類：stage3 の母指 CM 関節症を認めた（図 2a）．単純 X 線側面像上の第 1 中手骨大菱形骨間距離が 0mm，脱臼率が 28％であった．臨床評価は VAS が 96mm，Quick-DASH score が 91 点であった．

手術所見：本法を行った（図 2b）．

術後経過：術後早期より症状の改善を認め，激しい労作時痛は消失した．術後 3 か月で単純 X 線上骨癒合を認め，術後 9 か月で抜釘を行った．術後 7 年の最終調査時においても症状の改善は維持されており，単純 X 線側面像上の第 1 中手骨大菱形骨間距離が 1.9mm，脱臼率が 12％，臨床評価は VAS が 0mm，Quick-DASH score が 2 点と良好であった（図 2d）．

【考　察】

現在，進行期母指 CM 関節症に対する術式としては，関節固定術や関節形成術が広く行われている．著者も過去に関節固定術を行ってきた．しかし，関節固定術では良好な除痛は得られるものの，関節固定部の偽関節発生（諸家により 7-26％と報告されている）[7]，flat palm ができない，将来隣接関節に変形性関節症が生じる危険等の問題点を認めた．一方，AOO では骨切り部の骨癒合は良好であった．flat palm も可能となっていた．また，AOO は関節温存手術であるため，術後経過が不良な場合でも，関節固定術や人工関節置換術など salvage 手術が可能である．この点においても AOO は他の術式より有利と考える．

当初，AOO は関節軟骨が比較的保たれている早期母指 CM 関節症に対する術式として報告された [1)4)]．しかし近年，stage3,4 の進行期例に対する有効性が示されており [3)6)]，AOO は全ての stage に適応可能である．従来法の AOO では，tension band wiring や double thread screw などによる内固定が用いられてきた [1)2)3)4)5)]．しかし，骨切り後の中手骨に対するこれらの固定法は，固定材刺入の角

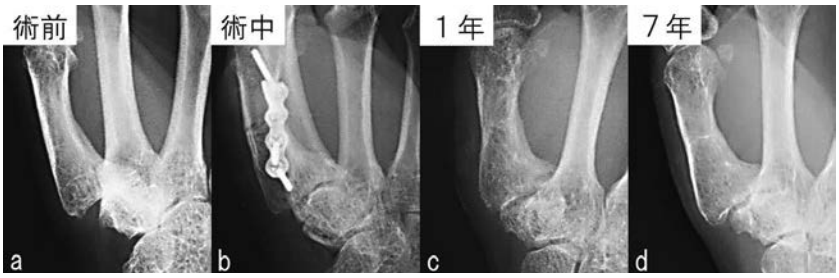

図 2　症例，単純 X 線側面像．手術により広がった第 1 中手骨大菱形骨間距離と改善した亜脱臼は c:1 年，d:7 年と維持されていた．

度が制限されるため，AOO の手技を難しくしていた．この点を改善するために著者が考案したロッキングプレートによる内固定法は，AOO の手技を容易にした[6]．また，ロッキングプレートにより強固な初期固定が得られるため，外固定期間は 1 週間に短縮できた．

AOO の作用機序について，Molitor らは中手骨の楔状骨切りにより，長母指伸筋，長母指屈筋の合力の方向が変化し，これにより母指 CM 関節の亜脱臼が改善すると述べている[8]．また，Pelleglini らは，屍体上肢実験の結果から，本骨切りにより，母指 CM 関節における荷重方向と荷重面が，軟骨変性の強い掌側から軟骨が比較的保たれている背側へ移行するため疼痛が改善すると考察している[9]．

このように，AOO は“残存軟骨を活かす”ことで痛みをとる術式である．したがって，短期成績は良好でも，中長期成績が維持できているかが，AOO に関する大きな懸念事項であった．本研究から，術後 4 年以上の追跡調査において，単純 X 線上広がった第 1 中手骨大菱形骨間距離と亜脱臼の改善が維持されているのを確認した．臨床評価からも良好な状態が維持されていた．AOO の中期成績は良好であり，AOO は母指 CM 関節症に対して安心して行ってよい術式であると考える．さらに，手技が簡便で外固定期間が短く，関節を温存できることから，本法は母指 CM 関節症に対する手術治療として有用な術式である．

本研究の限界として，画像評価において撮影肢位による誤差，測定誤差がある点，可動域や握力，ピンチ力等の評価が行えていない点，症例数が十分でない点を提示しておく．

【まとめ】

1．母指 CM 関節症に対する AOO の中期成績は良好であった．

2．AOO の内固定にロッキングプレートを用いることで手技が容易になり，外固定期間が短縮できた．

3．本法は母指 CM 関節症に対する手術治療として有用な術式であると考えた．

【利益相反の開示】

本研究発表に関連し，開示すべき COI 関係にある企業等はありません．

【文　献】

1） Futami T, et al. Osteotomy for Trapeziometacarpal Arthrosis 4(1-6)year Follow-up of 12 Cases. Acta Orthop Scand 63: 462-464, 1992.
2） 奥山訓子ほか．母指 CM 関節症に対する第 1 中手骨外転対立位骨切り術．日手会誌 19: 139-143, 2002.
3） 奥山訓子ほか．母指 CM 関節症に対する第 1 中手骨外転対立位骨切り術．関節外科 26: 1167-1173, 2007.
4） 青山 隆ほか．母指 CM 関節症に対する第 1 中手骨外転対立位骨切り術の治療成績―第 2 報．日手会誌 29: 105-107, 2012.
5） 都丸倫代ほか．母指 CM 関節症に対する第 1 中手骨外転対立位骨切り術の短期成績．日手会誌 32: 723-725, 2016.
6） 堂後隆彦．母指 CM 関節症に対するロッキングプレートを用いた第 1 中手骨外転対立骨切り術．日手会誌 33: 570-573, 2017.
7） 原田香苗ほか．母指 CM 関節症に対する tension-band wiring を用いた関節固定術の治療成績．日手会誌 21: 423-427, 2002.
8） Molitor PJ, et al. First Metacarpal Osteotomy for Carpometacarpal Osteoarthritis. J hand Surg Br 16: 424-427, 1991.
9） Pellegrini VD, et al. Pathomechanics of the Thumb Trapeziometacarpal Joint. Hand Clin 17: 175-184, 2001.

母指 CM 関節症に対する手術前後での母指 MP 関節の変化

加家壁正知*，田村剛志**

The Postoperative Changes of Thumb Metacarpophalangeal Joint after Thumb Carpometacarpal Arthroplasty

Masatomo Kayakabe*，Takeshi Tamura**

2016 年に母指 CM 関節症に合併する母指 MP 関節の特徴[1] を患者群 98 手と健常群 102 手で比較したところ，可動域では患者群の左母指 MP 関節が有意に過伸展し，母指 MP 関節橈屈ストレスで不安定性，痛みをより多く確認した．今回は患者群 98 手のうち第 1 中手骨基部を第 2 中手骨基部へ強固に引き寄せることを目的とした Burton 法変法を施行した 20 手の術前後での比較を追加した．術後の母指 CM 関節部の安定化に伴い MP 関節過伸展角度の減少と尺側不安定性の改善が得られた．

【緒　言】

2016 年に母指 CM 関節症に合併する母指 MP 関節の特徴[1] を本誌に発表した．そこでは両側母指 CM 関節症患者群 49 人 98 手と健常群 51 人 102 手を比較し，患者群の特に左母指 MP 関節可動域が有意に過伸展し，かつ患者群の母指 MP 関節橈屈ストレスで不安定性，痛みをより多く認めていた．今回は患者群のうち手術例に対して前向き研究として同計測を行い，術後変化を検討した．

【対象と方法】

2014 年より母指 CM 関節症に対し大菱形骨を全摘し，中枢より第 2 中手骨付着部まで半採した橈側手根屈筋（FCR）腱を第 1 中手骨関節面から背側面へ骨孔を通過させた後に長母指外転筋（APL）腱と縫着し，温存した FCR 腱の尺側を再度通過させて APL 腱と再縫着する Burton 法変法[2] を施行している（図 1）．これは第 1 中手骨基部を第 2 中手骨基部掌側に強固に引き寄せることを目的としている．なお，FCR 腱が第 1 中手骨骨孔内を通過する際に摘出した大菱形骨の海綿骨を充填し骨硬化部を細長く加工した移植骨を楔状に打ち込み骨孔の開大予防と FCR 腱の初期からの強固な固定を目指している．

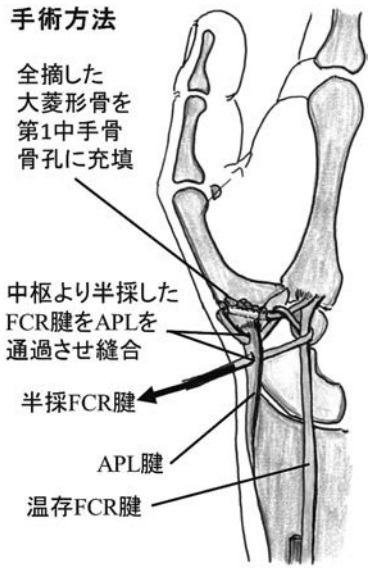

図 1　Burton 法変法．
大菱形骨を全摘し，中枢 12cm より第 2 中手骨付着部まで半採した橈側手根屈筋（FCR）腱を第 1 中手骨関節面から背側面へ骨孔を通過させた後に長母指外転筋（APL）腱と縫着し，温存した FCR に再度回したのちに APL 腱に再縫着する．切除した大菱形骨は第 1 中手骨骨孔内に充填する．

受理日　2018/08/31
*独立行政法人国立病院機構渋川医療センター　整形外科　〒377-0280　群馬県渋川市白井 383 番地
**独立行政法人国立病院機構渋川医療センター　リハビリテーション科

対象は 2013 年から 2015 年の間に両側母指 CM 関節症の診断で母指 CM，MP 関節に明らかな外傷歴が無く，かつ自己免疫疾患等の既往のない調査同意を得られた 49 人 98 手を患者群（平均 64.6 歳うち男性 4 人，左利き 2 人），手に愁訴のない 51 人 102 手を健常群（平均 57.7 歳うち男性 19 人，左利き 2 人）とした．加えて，患者群のうち保存治療するも改善せず手術を希望され上記手術を施行し半年以上経過した 20 手を手術群（平均 66.2 歳うち男性 2 人，術側左 12 人）とし，前研究[1]と同様に，1）可動域（母指 CM 関節の自動掌側外転・橈側外転角度，母指 MP 関節の自他動運動の各屈曲・伸展角度），2）疼痛と不安定性（母指 CM 関節の橈側・掌側・背側引き出しストレステスト，母指 MP 関節の橈屈・尺屈ストレステスト）を同一検者が施行し術前後で比較した．なお，母指 CM 関節の各ストレステストは軸圧や牽引力は一定でなくストレスをかける方向のばらつきのため再現性に乏しいので，膝の前方・後方引き出しや Lachman テスト等のストレステストをモデルとして，検者の一方の手は大菱形骨側を保持し，他方の手は第 1 中手骨を把持しながら背側，掌側，橈側に引き出すように力を加えた．同様に，母指 MP 関節の橈屈・尺屈ストレステストは膝内反や外反ストレステストに準じ，かつ軽度屈曲位でストレスをかけると骨頭の形状から回旋が加わりやすいため屈曲 0°で行った．すべてのテストは把持した部位の痛みが出ない程度の力で行い，ストレステストの評価はストレス時の痛みの有無とエンドポイントの有無とした．なお，エンドポイントの有無はエンドフィールが確認できるものをエンドポイント明瞭とし，エンドフィールが確認できないものをエンドポイント不明瞭とした．

有意差の検定では，可動域には t 検定を，ストレステストの術前後評価には Fisher の直接確率計算法を用い，危険率 5％未満を有意差ありとした（Statcel3　OMS 出版　2011）．

【結　果】

母指 CM 関節自動可動域の平均は，健常群・患者群ともに橈側外転約 43°，掌側外転約 41°で有意差を認めなかったが，手術群では橈側外転術前 30.4°，掌側外転術前 29.5°と患者群に対して有意に小さかった（$p<0.05$）．術後半年でも橈側外転 33.5°，掌側外転 31.2°にとどまっていた（図 2）．母指 MP 関節の可動域の平均は，手術群で患者群より屈曲角度がやや減少し過伸展角度が増加する傾向を示すものの明らかな有意差は認めなかった．しかし，術前後の伸展角度において術前自動 27.4°が術後 14.7°に，術前他動 39.9°が術後 24.3°と減少し統計的有意差を認めた（$p<0.05$，図 3）．

母指 CM 関節ストレステスト（表 1A）において健常群で痛みはほとんど誘発されなかったが，患者群では 20～30％程度に誘発された．その中でも手術群においては掌側引き出しストレステストで術前 95％に痛みが誘発され，術後半年で 20％にまで減少した（$p<0.05$）．なお，術後 1 年を超えた現在では全例で消失している．母指 CM 関節のエンドポイントの特徴は，背側，掌側引き出しストレステストで概ね明瞭で群間差も少ないが，橈側引き出しストレステストでは健常群で不明瞭となり，手術群では術後明瞭になった．

母指 MP 関節ストレステスト（表 1B）において，橈屈ストレスの痛みは健常群 0％に対して患者群で 24.5％に認めた．特に手術群では術前 60％に認め術後半年で 25％に減少した（$p<0.05$）．なお術後 1 年を超えた現在は全例で消失している．また橈屈ストレスのエンドポイント不明瞭例は健常群 2.9％に対して患者群 71.4％と非常に多く，特に手術群は術前

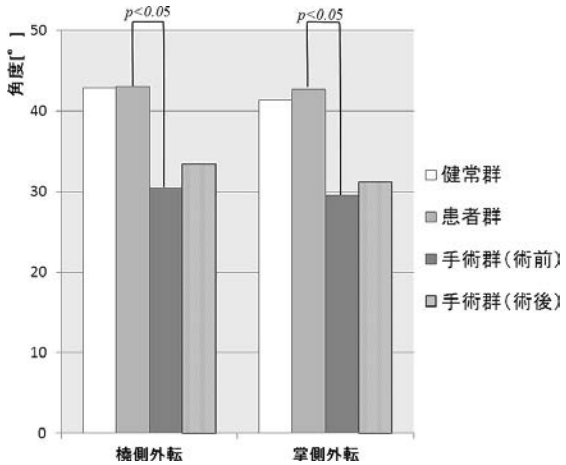

図 2　母指 CM 関節自動可動域．
健常群・患者群ともに橈側外転約 43°，掌側外転約 41°で有意差なし．手術群の橈側外転は術前 30.4°が術後 33.5°に，掌側外転は術前 29.5°が術後 31.2°とやや改善するも有意差なし．患者群と手術群術前で有意差を認めた（$p<0.05$）．

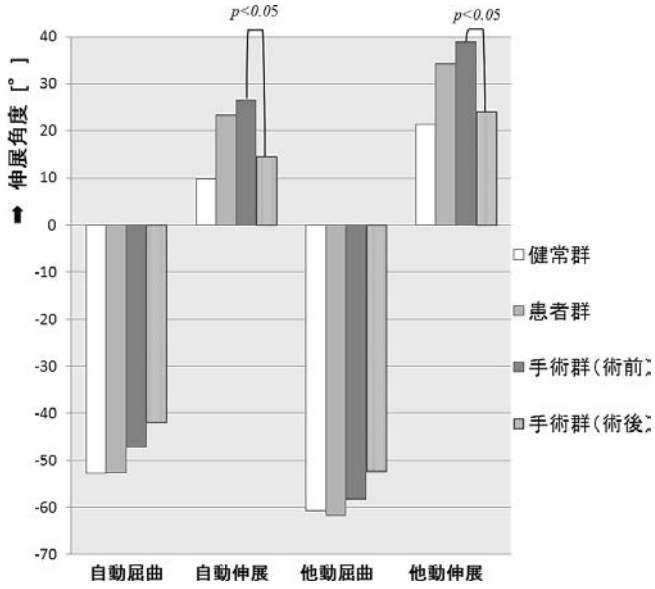

図 3　母指 MP 関節可動域.
縦軸の 0 より上が伸展，下が屈曲角度．屈曲角度は自他動ともに患者群・健常群で明らかな差は認めず，伸展角度も健常群に比して患者群で過伸展する傾向を認めるが有意差なし．手術群術前で患者群よりも屈曲角度は減少し，伸展角度が増加する傾向を認めるがこれも有意差なし．手術群の術前後の伸展角度の比較で術前自動 27°が術後 15°に，術前他動 39°が術後 24°と術前より 15°程減少し統計的有意差を認めた（$p<0.05$）．

表 1　A）ストレステスト　母指 CM 関節
B）ストレステスト　母指 MP 関節
*：手術群における術前と術後で有意差を認めた．

A）　EP－：エンドポイント不明瞭　[%]

	背側引き出し		掌側引き出し		橈側引き出し	
	痛み	EP－	痛み	EP－	痛み	EP－
健常群	0	0	1.0	0	0	100.0
患者群	20.4	8.2	32.7	4.1	22.4	90.8
手術群術前	30.0	5.0	95.0	0	40.0	80.0
手術群術後	0 *	0	20.0 *	0	0 *	0 *

B）　EP－：エンドポイント不明瞭　[%]

	橈屈ストレス		尺屈ストレス	
	痛み	EP－	痛み	EP－
健常群	0	2.9	0	0
患者群	24.5	71.4	0	0
手術群術前	60.0	90.0	0	0
手術群術後	25.0 *	35.0 *	0	0

* $p<0.05$

90％で不明瞭で術後は 35％に減少した（$p<0.05$）．これに対し尺屈ストレスでは全ての群に痛みも認めず，エンドポイントも明瞭であった．

なお，術後半年での VAS は術前平均 6.9 から 1.2 に改善し，疼痛残存例は母指 CM 関節の痛みでなく MP 関節掌側や母指球筋に沿った動作時痛であった．

【考　察】

この手術方法では母指 MP 関節に一切処置を加えていないので母指 CM 関節への処置により発生する MP 関節への影響について考察可能と考える．

まず可動域について考察する．母指 CM 関節症の術前に比して術後半年の母指 MP 関節過伸展は自他動ともに有意に改善したものの，母指 CM 関節可動域の改善は確認できなかった．よって，母指 CM 関節可動域の改善は手術の主たる効果とならない可能性がある．なお，当術式の特徴として関節包を切開し大菱形骨を尺側まで全摘することにより母指全体が浮動するため，手術中の大菱形骨摘出直後は母指 CM 関節部での橈側・掌側外転は他動的に 80˚近くまで達することがほとんどであった．しかし術中に橈側・掌側外転させても母指球筋群や皮膚の拘縮が制限因子となり他動的な外転角度も 40˚程度に減じていた術前 10 年以上の長期にわたり安静時 zigzag 変形を来していた 1 手は，痛みはなく ADL にも支障はないものの，術後半年で母指 MP 関節過伸展による安静時 zigzag 変形が再発し，農作業時に強くロープを結ぶ際の不具合を訴えた（以下，反省例とする）．この反省例の術前母指 CM 関節橈側・掌側外転角度は 16˚，18˚と小さく，また術中には大菱形骨全摘による母指全体の緩みに伴い MP 関節屈曲角度はわずかに拡大したが伸展角度は制御されなかった．また術中透視下でも母指 MP 関節掌側種子骨の屈曲方向への可動性が著明に低下し，種子骨自体の屈曲時ロッキングも確認された．術前に安静時 zigzag 変形をきたした他の 9 例では術後早期からの積極的な母指 MP 関節の屈曲可動域訓練と母指球筋の筋力トレーニングを行う事で再発せずに済んでいるため，現在は使用方法の矯正と早期から安全に日常生活で患肢を使用する目的で，術後 2 か月ほど第 1- 第 2 中手骨基部間を Kirschner 鋼線で母指と示指がピンチ可能な外転位に仮固定している．なお，この反省例の特徴として母指 MP 関節の術前可動域は屈曲より伸展が大きくなっていた（図 4, 5）．母指 CM 関節症手術時に MP 関節追加処置を考慮する目安として MP 関節伸展角度で評価している報告[3] がある．Eaton は MP 関節追加処置（関節包固定術）の適応を術前の MP 関節過伸展 30˚以上と報告しており[3]，これを自験例にあてはめ 20 手に対して検討したが自動可動域で 8 手，他動可動域では 16 手に相当するものの反省例の 1 手以外は明らかな追加

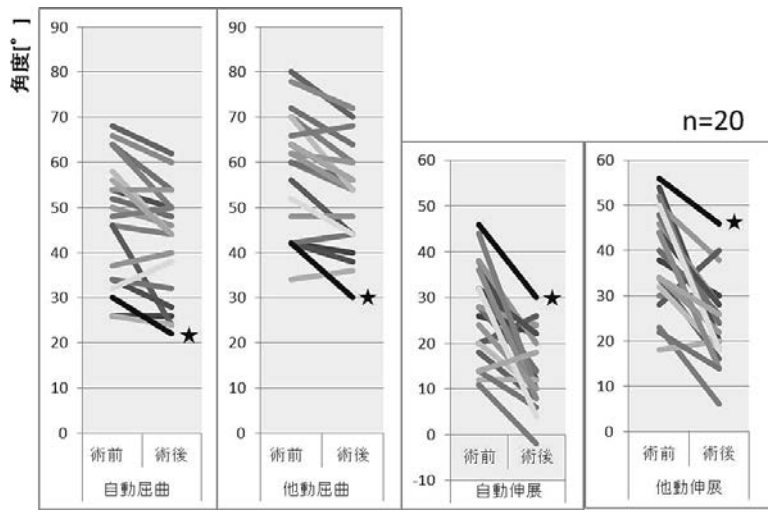

図 4　手術群 20 手の母指 MP 関節可動域の術前後での推移．屈曲・伸展角度は自他動ともに術後減少傾向である．zigzag 変形再発した反省例を示す（★）．20 手中術前伸展角度 30˚以上は自動 8 手，他動 16 手．

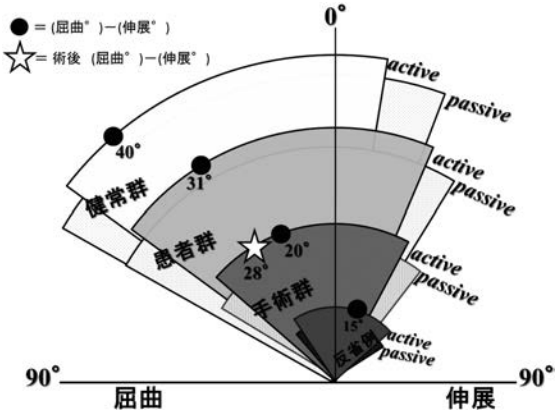

図 5　各群の MP 関節可動域の分布.
扇の左は各群の屈曲角度の平均値，右は伸展角度の平均値を示し，自動運動（active）の下に他動運動（passive）を示す．扇の外側より健常群 102 手，患者群 98 手，手術群 20 手，反省例 1 手を示す．屈曲角度と伸展角度の差は健常群 40°，患者群 31°，手術群の術前 20°が術後 28°（☆）に増加した．なお，屈曲角度と伸展角度の差はほとんどの例で正の値を示すが，MP 過伸展による zigzag 変形が再発した反省例は伸展のほうが屈曲より約 15°大きく負の値を示した．

手術の必要性を認めなかった（図 4）．本来，母指 MP関節可動域は伸展角度が屈曲角度を上回らない．今回，母指 MP 関節の屈曲角度と伸展角度の差｛以下（屈曲°）-（伸展°）｝を求めると各群平均は健常群 40°，患者群 31°，手術例術前 20°であり母指 CM 関節症の増悪に伴い減少しているが術後は 28°に増加している（図 5）．すなわち（屈曲°）-（伸展°）はほとんどの例で正の値となるが，MP 関節過伸展による安静時 zigzag 変形が再発した反省例は伸展のほうが屈曲より約 15°大きく｛(屈曲°）-（伸展°）は自動 -16°，他動 -14°｝，（屈曲°）-（伸展°）は負の値となり，MP 関節の屈曲角度拡大のために種子骨の授動術など[4]の追加処置を検討すべきであったと考えた．

次にストレステストについて考察する．健常群の母指 CM 関節で橈側引き出しストレステストのエンドポイントが不明瞭になるのは，CM 関節の橈尺屈方向への内外転動作時に台座となる大菱形骨関節面がハーフパイプ状であり，その上を第 1 中手骨基部が滑るように可動するため，大菱形骨尺側が周囲の関節包性靭帯や関節外靭帯で支えきれない weak point（図 6 ●部）となっていると考える．母指は健常でも内転時に第 1 中手骨基部が亜脱臼位をとり，加えて母指 CM 関節橈側引き出しストレスにおいても健常群で亜脱臼位となる（図 6）が，手術により再建した FCR 腱の効果により安定することで逆にエンドポイントが明瞭となったと考える．

母指 MP 関節橈屈ストレスでのエンドポイント不明瞭例の割合は健常群 2.9％に対し患者群 71.4％と明らかに高く，患者群の中でも手術まで至った例の術直前では 90％で不明瞭であった．そのうえ同ストレスでの痛みも手術例の 60％に認めることから，

図 6　A）健常者の母指正面レ線像（掌側→背側へ撮影）．母指は健常でも内転時に第 1 中手骨基部は亜脱臼位となる．
B）健常者の母指 CM 関節橈側引き出しストレス時のレ線像（背側→掌側へ撮影）．母指 CM 関節橈側引き出しにおいても図の如く亜脱臼位となる．
図はすべて同一健常者の右母指 CM 関節である．

母指 CM 関節症の症状増悪と母指 MP 関節尺側の不安定性や痛みは連動する傾向にあり，母指 MP 関節橈屈ストレスでの不安定性と痛みは母指 CM 関節症の手術するタイミングの指標の一つになると考える．

母指 MP 関節の追加処置を行っていないにもかかわらず，母指 CM 関節形成術によって再建された母指 CM 関節部，特に第 1 中手骨基部の安定化と共に母指 MP 関節尺側不安定性と過伸展は改善する傾向を認めた．それはつまり母指 CM 関節症の発症と進行に伴い母指 MP 関節の使用方法がより橈屈位で他動的に伸展方向へ力を加えられ，あたかも動的な zigzag 変形が繰り返されることにより母指 CM 関節症は増悪するものと考える．このため母指 MP 関節橈屈と過伸展を控えることは母指 CM 関節症の発症及び進行の予防の一つになると推察する．

【まとめ】

第 1 中手骨基部を第 2 中手骨基部掌側へ強固に引き寄せることを目的とした Burton 法変法により，術後母指 CM 関節部の安定化に伴い母指 MP 関節過伸展角度の減少と尺側不安定性の改善が得られた．しかし，術前の母指 MP 関節の屈曲角度と伸展角度の差で負の値を示す症例は注意を要すると思われた．

【利益相反の開示】

本研究発表に関連し，開示すべき COI 関係にある企業等はありません．

【文　献】

1） 加家壁正知ほか．母指 CM 関節症における母指 MP 関節の特徴．日手会誌 33: 808-812, 2017.
2） Burton RI, et al. Surgical management of basal joint arthritis of the thumb. Part II. Ligament reconstruction with tendon interposition arthroplasty. J Hand Surg Am 11: 324-332, 1986.
3） Eaton RG, et al. Thumb metacarpophalangeal capsulodesis: An adjunct procedure to basal joint arthroplasty for collapse deformity of the first ray. J Hand Surg Am 13: 449-453, 1988.
4） Tonkin MA, et al. Sesamoid Arthrodesis for Hyperextension of the Thumb Metacarpophalangeal Joint. J Hand Surg Am 20: 334-338, 1995.

母指 CM 関節症における疼痛動作と骨堤の関連

田村剛志*，加家壁正知**

Association between Pain on Motion and Bone Ridge of Trapezium in Thumb Carpometacarpal Osteoarthritis

Takeshi Tamura*，Masatomo Kayakabe**

第 2 中手骨基部橈側関節面を覆うように認める大菱形骨尺側骨棘を骨堤として，関節症性変化に対する疼痛動作（疼痛動作アンケート，Quick DASH と HAND20）との関連を比較検討した．母指 CM 関節症における疼痛動作の評価では手関節尺屈位での動作が最も多かったため，骨堤の有無に関わらず「手関節尺屈位での母指対立動作」が疼痛誘発に関与していると推察する．

【緒　言】

母指 CM 関節症は瞬発的な痛みを訴えることが多く，患者自身も痛みを再現できないことをよく経験した．それはビンのフタを開ける際に利き手と非利き手で使い方が変化したり，書字の際にペンの持ち方や筆圧が状況によって変化するように同一人の同じ動作でも一定しないことに起因すると考えた．そこで日常生活でみられる疼痛動作アンケート，Quick DASH と HAND20 を用いて疼痛動作を調査し，疼痛動作と X 線上の変化について検討した．

【対象と方法】

2015 年 4 月から 2017 年 9 月にかけて調査同意を得た母指 CM 関節症患者 87 例を対象とした．内訳は男性 15 例，女性 72 例，平均 64.3±9.9 歳（39～85 歳）で，うち 41 例は対側母指 CM 関節に症状のない片側例であり，残る 46 例は両側例であった．一方，X 線学的には全 174 手中 169 手に関節症性変化を認め，Eaton 分類[1] は stage I が 4 手，stage II が 38 手，stage III が 62 手，stage IV が 65 手であった．なお外傷や自己免疫疾患を伴う例は除外した．

大菱形骨尺側に存在する骨棘を骨堤と定義して（図 1），Eaton 分類と比較し疼痛動作を調査した．疼痛動作の調査には疼痛動作アンケート，Quick DASH と HAND20 を用いた．疼痛動作アンケートは西村ら[2] と同様に母指 CM 関節に痛みを感じた動作を数に制限なく記入する方法とし，このアンケートで得られた全ての回答に対して実際に動作を再現させて母指と手関節の動きを確認した．Quick DASH と HAND20 は，両手での，あるいはわるい方の手での動作困難度を評価するためどちらか一方の手に骨堤があれば骨堤あり群と分類した（骨堤なし群 18 例，骨堤あり群 69 例でうち両側あり 41 例，片側のみ 28 例）．同じく Eaton 分類の stage I と stage II を軽度変形群，stage III と stage IV を重度変形群として疼痛を認める有症状側のより stage の高い方で比較した．ROM は母指 CM 関節橈側外転と掌側外転

図 1　骨堤の定義
第 1- 第 2 中手骨基部間の第 2 中手骨基部橈側関節面を覆うように認める大菱形骨尺側骨棘を骨堤とする．

受理日　2018/08/30
*独立行政法人国立病院機構渋川医療センター　リハビリテーション科　〒377-0280　群馬県渋川市白井 383 番地
**独立行政法人国立病院機構渋川医療センター　整形外科

の自動可動域を計測した．筋力は，握力とピンチ（側腹，指尖）を計測した．統計処理は Mann-Whitney U test（Statcel4　OMS 出版　2015）を用いて，危険率 5％未満を有意差ありとした．

【結　果】

X 線評価において，骨堤なし群は 64 手で，うち正常は 5 手，Eaton stage I は 4 手，stage II は 37 手，stage III は 15 手，stage IV は 3 手であり，疼痛は 61％の 39 手に認めた．骨堤あり群は 110 手で，うち Eaton stage I は 0 手，stage II は 1 手，stage III は 47 手，stage IV は 62 手で，疼痛も 85％の 94 手に認めた（図 2）．なお疼痛を認めない 41 手の中でも関節症変化が進行した stage III 以上が 23 手（56.1％）と過半数を占めていたが，同じ 41 手のうちより進行している骨堤ありは 16 手（39％）であった．骨堤は Eaton stage III 以上で 127 手中 109 手（85.8％）に認めた．stage 別では stage III が 75.8％，stage IV が 95.4％であり Eaton stage の進行とともに骨堤の存在率は上昇していた（p＜0.05）．骨堤に着目して疼痛存在率で検討すると骨堤なし群は 61％であるのに対して骨堤あり群は 85％と有意に高く（p＜0.05），関節症性変化の進行に伴い疼痛存在率の増加を確認できた．

ROM は，橈側外転は骨堤なし群が平均 40.4°，骨堤あり群が平均 35.4°であり，掌側外転は骨堤なし群が平均 38.8°，骨堤あり群が平均 34.5°と橈側外転，掌側外転ともに有意差を認めた（p＜0.05）（図 3）．しかし筋力は Eaton 分類，骨堤の有無において有意差を認めなかった．

疼痛動作の評価において，Quick DASH では骨堤なし群 19.3 点，骨堤あり群 28.9 点であり，HAND20 では骨堤なし群 20.1 点，骨堤あり群 34.6 点で両スコアとも骨堤あり群で有意に高く（p＜0.05），骨堤

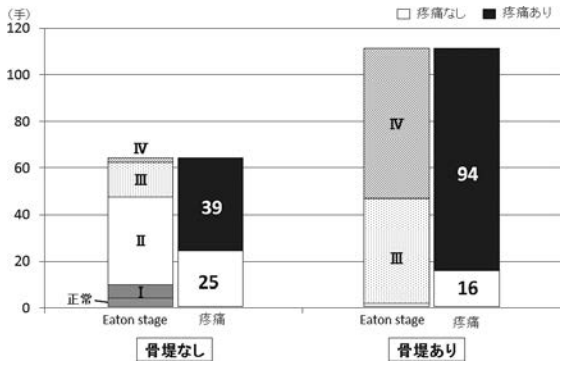

図 2　骨堤ならびに Eaton 分類と疼痛の関係
骨堤なし群では正常 5 手，stage I は 4 手，stage II は 37 手，stage III は 15 手，stage IV は 3 手で，61％に疼痛を認め，骨堤あり群では stage I は 0 手，stage II は 1 手，stage III は 47 手，stage IV は 62 手で，85％に疼痛を認める．
骨堤は，stage III 以上では 127 手中 109 手（85.6％）に存在する（p＜0.05）．

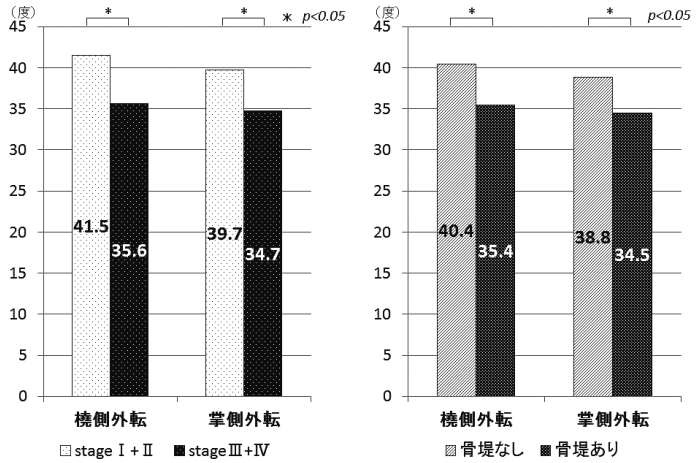

図 3　母指 CM 関節の外転角度
Eaton stage I と stage II をあわせて軽度変形群，stage III と stage IV をあわせて重度変形群とする．橈側外転，掌側外転ともに重度変形群ならびに骨堤あり群で有意に低下する（p＜0.05）．

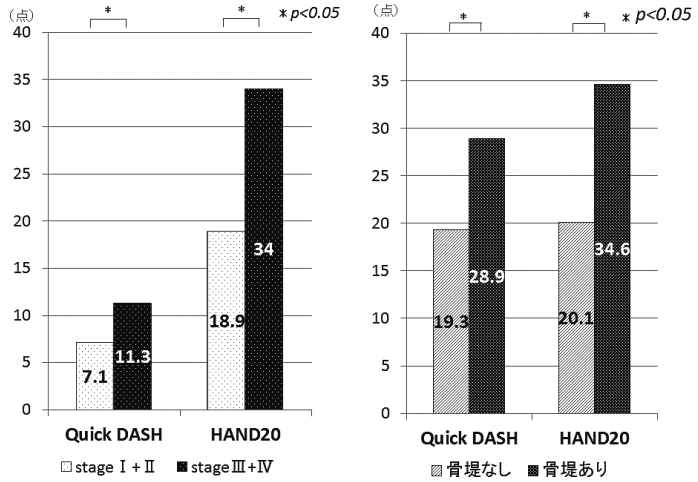

図 4　患者立脚型評価スコア
Eaton stage I と stage II をあわせて軽度変形群，stage III と stage IV をあわせて重度変形群とする．どちらも重度変形群ならびに骨堤あり群で有意に高いスコアを示す（p＜0.05）．

の存在に伴い上肢の障害が大きくなることを確認した．Eaton stage 間においては，Quick DASH では軽度変形群 7.1 点，重度変形群 11.3 点，HAND20 では軽度変形群 18.9 点，重度変形群 34 点であり，骨堤と同様に有意差を認めた（p＜0.05）．（図 4）．さらに Quick DASH と HAND20 の各項目で検討したところ，Quick DASH では「きつめの，または新しいビンのフタを開ける」，「軽いレクレーションをする」の 2 項目で有意差を認めた（p＜0.05）．HAND20 では 10 項目の動作で有意差を認め（p＜0.05），「わるいほうの手で円形のドアノブを回して重いドアを開ける」，「頭上の棚に両手で重いカバンをのせる」の 2 項目は上肢全体を使用する重作業であったが，「両手の爪を切る」，「包丁でリンゴの皮をむく」等 8 項目では骨堤なし群で平均 1.5 点（1.2～2.5 点），骨堤あり群で平均 3.5 点（2.7～5.2 点）と骨堤あり群で 2 倍以上高く，それらは手関節と指を主に使用する動作であった（表 1）．

疼痛動作アンケートは，得られた全 367 回答を 77 動作に分類した．痛みの訴えは，「平皿を持つ」が最も多く，骨堤なし群の 50%，骨堤あり群の 42% を占めた．次いで「瓶の蓋を開ける」でも骨堤なし・骨堤あり群とも 28% を占めた．アンケートで痛みが生じる頻度の高かった 10 回答のうち全ての動作は母指対立位であり，うち 8 回答は手関節尺屈位での動作であった（表 2）．さらに疼痛動作の特徴を母指と手関節の動きで検討したところ，母指の疼痛動作で最も多いのは対立位であり，69 動作に認めた．図 5 で示すように手関節は尺屈動作が 49 動作で最も多く，次いで背屈動作を 16 動作で認めた．なお動作開始時に手関節が橈屈位であっても，力を加えている最中や動作完了時に尺屈位であれば尺屈動作として判断した．

【考　察】

Hoffler ら [3]，藤澤ら [4] は Eaton 分類の重症度と臨床症状の乖離を，Berger ら [5]，Kennedy ら [6] は Eaton 分類の X 線評価において分類の複雑さと検者間信頼性の問題について報告しているが，自験例において疼痛存在率は関節症性変化の進行に伴い増加していた．Eaton stage III 以上の 85% に骨堤を認めており，X 線上で「骨堤あり」と「骨堤なし」の 2 分類に分けたことで X 線評価が容易となり，疼痛との乖離を認めなかったと考える．

母指 CM 関節症の疼痛動作に関する詳細な報告は少ない．西村らはアンケートで疼痛動作を具体的に検討し，疼痛誘発動作は利き手と非利き手で差があるものの，ほとんどがつまみや掴む動作であったこと，アンケート調査の信頼性について自由記載であるため動作の表現に個人差が大きく，動作の分類によっては過小評価される可能性があると報告している [2]．そのため自験例では各症例でアンケートに

表 1 患者立脚型評価における疼痛動作
HAND20 の着色したセルは上肢全体での重作業で，それ以外は手関節と指を主とする動作である．

Quick DASH	骨堤なし（n=18例）	骨堤あり（n=69例）
きつめの、または新しいビンのフタを開ける	2.5点	3.3点
軽いレクレーションをする	1.3	1.9
HAND20	骨堤なし	骨堤あり
わるいほうの手で円形のドアノブを回し、重いドアを開ける	3.1点	4.8点
頭上の棚に両手で重いカバンをのせる	2.3	3.8
両手の爪を切る	1.2	2.8
両手でのシャツのボタンのかけはずし	1.2	2.6
わるいほうの手でコインを拾う	1.2	2.7
わるいほうの手で蛇口をひねる	1.8	3.8
両手を使って牛乳パックを開ける	1.6	3.7
タオルをかたく絞る	2.5	5.2
包丁でリンゴの皮をむく	1.2	3.7
わるいほうの手で新聞のページをめくる	1.4	3.1

p<0.05

表 2 疼痛動作アンケートの結果
アンケートで得られた全ての回答に対して実際に動作を再現させて母指と手関節の動きを確認すると，着色したセルは手関節尺屈を伴わない動作で，それ以外は手関節尺屈を伴う．

疼痛動作	骨堤なし（n=18例）		骨堤あり（n=69例）	
平皿を持つ	9例	50%	29例	42%
ビンのフタを開ける	5	28	19	28
ペットボトルのフタを開ける	3	16	20	29
包丁で切る	2	11	18	26
ズボン・ストッキングを上げる	2	11	18	26
タオルを絞る	1	5	16	23
皿を押さえて洗う	5	28	11	16
ペンを持って書く	2	11	9	13
厚みのあるものを持つ	1	5	9	13
はさみを使う	1	5	6	8

記載された疼痛動作を再現させて詳細な分類を試みたが，動作分類が困難な例として「タオルを絞る」動作が挙げられる．タオルを絞る際に前腕回内位でタオルを水平に持つ場合，一側は手関節尺屈になると思われるが，全ての症例は前腕回外位でタオルを垂直にもって動作を行っていたため動作完了時は手関節背屈位となり尺屈動作は確認できなかった．しかし著者一名での分類であるため主観的要素が影響する可能性も否定できない．今後は西村らの報告にもあるようにクローズドクエスチョン形式のアンケートとするか，複数名での動作確認が望ましいと考える．今回疼痛を認めない骨堤なし 25 手と骨堤あり 16 手を除いて解析することで疼痛動作のより正確な割合が見出せると思われるが，片側例での疼痛動作を評価できず，片側例ならびに両側例を含めた母指 CM 関節症における疼痛動作の全体像を捉えるためすべての群で検討した．自験例では疼痛動作アンケートにおける手指の特徴は 77 動作中 69 動作（89.6%）が母指対立位のつまみや掴む動作であり，同様の結果であった．なお，疼痛動作と手関節に着目して検討している報告は確認できなかったが，今回の疼痛動作アンケートで痛みが生じる頻度の高い 10 回答中 8 回答は手関節尺屈位での動作であった．この結果から母指 CM 関節症では「手関節尺屈位での母指対立動作」が疼痛を誘発していると考える．今回，関節症性変化が進行している骨堤あり群と関連があったのは Quick DASH と HAND20，ROM，Eaton stage，疼痛存在率であり，関連がないものは筋力と疼痛動作アンケートであった．Quick DASH と HAND20 については上肢全体の障害の評価であり，骨堤を有する母指 CM 関節症進行例では他の変形性関節症を有し[7]，その影響を反映している可能性もある．これに対して疼痛動作アンケートは，骨堤の有無に関わらず上位 2 動作は比率も同様であることから，母指 CM 関節症において変形の早期

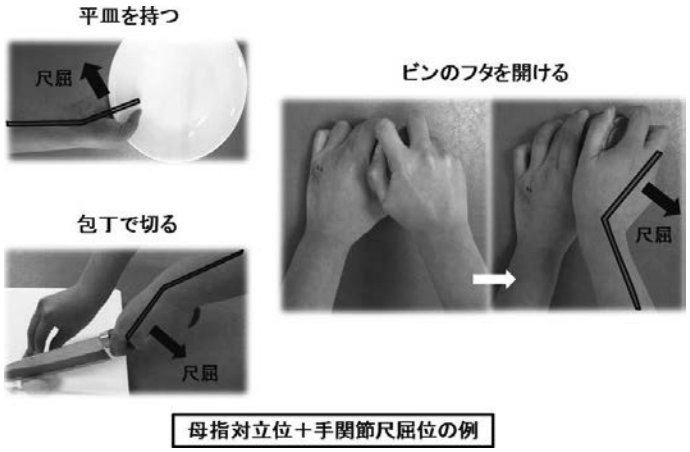

図 5　疼痛動作の実際
痛みが生じる頻度の高かった回答のうち，上位の 3 動作を示す．母指の対立動作とともに手関節尺屈動作が目立つ．なお自験例で確認された動作の一例であり，個人差も認め，動作の行う状況によって変化する可能性もある．

から「手関節尺屈位での母指対立動作」が疼痛誘発に関与していると推察する．

【まとめ】

骨堤の有無で関連があったのは Quick DASH と HAND20，ROM，Eaton stage，疼痛存在率であり，関連がないものは筋力と疼痛動作アンケートであった．関節症変化の進行と関連を認めなかった疼痛動作アンケートの上位 2 動作は骨堤の有無に関わらず比率も同様であることから，変形の早期から「手関節尺屈位での母指対立動作」が疼痛誘発に関与していると推察する．

【利益相反の開示】

本研究発表に関連し，開示すべき COI 関係にある企業等はありません．

【文　献】

1）Eaton RG, et al. Ligament reconstruction for the painful thumb carpometacarpal joint: a long-term assessment. J Hand Surg Am 9: 692-699, 1984.
2）西村礼司ほか．母指 CM 関節症はどのような動作によって痛むのか？　日手会誌 34: 802-805, 2018.
3）Hoffler CE, et al. Radiographic Stage Does Not Correlate With Symptom Severity in Thumb Basilar Joint Osteoarthritis. J Am Acad Orthop Surg 23: 778-782, 2015.
4）藤澤幸三ほか．母指 CM 関節症の疫学・病態．関節外科 26: 29-32, 2007.
5）Berger AJ, et al. Intra- and interobserver reliability of the Eaton classification for trapeziometacarpal arthritis: a systematic review. Clin Orthop Relat Res 472: 1155-1159, 2014.
6）Kennedy CD, et al. Classifications in Brief: The Eaton-Littler Classification of Thumb Carpometacarpal Joint Arthrosis. Clin Orthop Relat Res 474: 2729-2733, 2016.
7）Wilder FV, et al. Joint-specific prevalence of osteoarthritis of the hand. Osteoarthritis Cartilage 14: 953-957, 2006.

日手会誌（J Jpn Soc Surg Hand），第 35 巻　第 4 号　610-613，2019

変形性 PIP 関節症に対する掌側進入による表面置換型人工指関節置換術の短期成績

本田祐造，貝田英二，宮﨑洋一，田中優砂光，田中奈津美

Surface Replacement Arthroplasty for the Osteoarthritis of PIP Joint Using Volar Approach

Yuzo Honda，Eiji Kaida，Yoichi Miyazaki，Masamitsu Tanaka，Natsumi Tanaka

変形性 PIP 関節症に対して掌側アプローチで表面置換型人工関節置換術を実施し，その短期成績を調査した．対象は 6 か月以上の術後経過観察が可能であった 15 例 16 指とした．手術時年齢は平均 68（53-85）歳，術後経過観察期間は 13.1（6-21）か月，指の内訳は中指 3 例，環指 12 例，小指 1 例であった．使用した人工指関節は Self Locking Finger Joint System®（帝人ナカシマメディカル）に統一した．術前後の平均関節可動域は伸展が -22.6° から -23.6°，屈曲が 55.8° から 84.2° と獲得可動域は 27.4° であった．Quick-DASH は術前平均 35.2 点から 15.0 点に，NRS は術前平均 7.1 点から 1.7 点に改善した．術創の瘢痕形成のため再手術を行った例が 1 例存在したが，脱臼例やゆるみを生じた例はなく，短期成績は良好であった．

【緒　言】

変形性 PIP 関節症（以下 PIP OA）は病期が進行すると運動時痛が強く，可動域制限のため ADL 障害につながる病態である．これまで確立した外科的治療法がないのが現状であったが，近年，表面置換型人工指関節置換術（以下 SRA）の報告が散見されるようになった[1]．著者らは 2016 年 1 月以降，アプローチと使用機種を統一して手術を行っている．本研究の目的は PIP OA に対して掌側アプローチで行った SRA の臨床成績を検討することである．

【対象と方法】

対象は掌側アプローチで SRA を行い，6 か月以上の術後経過観察が可能であった 15 例 16 指（男性 2 例 2 指，女性 13 例 14 指）とした．手術時年齢は平均 68（53-85）歳，術後経過観察期間は 13.1（6-21）か月，指の内訳は中指 3 例，環指 12 例，小指 1 例であった．使用した人工指関節は Self Locking Finger Joint System®（帝人ナカシマメディカル）に統一した．手術は全身麻酔または伝達麻酔と局所静脈麻酔の併用で行い，全例掌側アプローチで行った．PIP 関節側方切開に掌側斜め皮切を加えて台形状の皮膚弁を挙上した後，A3 pulley を切離し浅指屈筋腱と深指屈筋腱をテープで側方によけて掌側板を展開した（図 1）．掌側板を中節骨付着部で切離して，掌側板が基節骨側に付着した状態にした．さらに副靭帯・側副靭帯が中節骨側に残るように切離して PIP 関節を展開した．屈筋腱を片側に避けつつ PIP 関節を背側へ脱臼させて基節骨頭を十分に切除し，人工関節を設置した（図 2）．関節可動域を確認後に PIP 関節伸展位で掌側板・側副靭帯・A3 pulley を修復した（図 3）．後療法は，隣接指とテープ固定を行い術後 7 日以内に可動域訓練開始した．夜間は PIP 関節伸展スプリントを装着し PIP 関節 0° で固定した．検討項目は術前，最終診察時の PIP 関節の可動域・握力・numerical rating scale（以下 NRS）・Quick-Disability of the Arm, Shoulder and Hand score（以下 Quick-DASH）・Mayo clinic score・合併症とした．統計学的検定は Statcel 3 を使用し，Wilcoxon signed-rank test を用いて有意水準を両側 5% とした．

受理日　2018/09/09
愛野記念病院　整形外科　〒854-0134　長崎県雲仙市愛野町甲 3838-1

図 1　A3 pulley を切離し，浅指屈筋腱と深指屈筋腱を片側によけて掌側板を展開する．

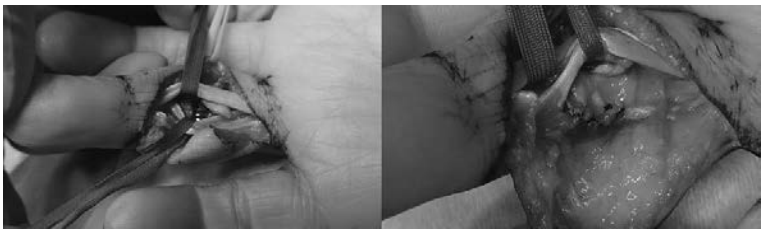

図 2　人工指関節を設置後に掌側板・側副靭帯を縫合する．

図 3　関節可動域を確認後，A3 pulley を修復して術終了となる．

【結　果】

PIP 関節の屈曲可動域は術前平均 55.8° から最終診察時 84.2° と有意に改善した．伸展可動域は術前平均 -22.6° から最終診察時 -23.6° と有意差はなかったが，PIP 関節の可動域は術前平均 33.2° から術後平均 60.6° と有意に改善が得られ，獲得可動域は 27.4° であった．Quick-DASH は 35.2 点から 15.0 点，NRS は 7.1 点から 1.7 点，健側比の握力は 47.5% から 84.6 % といずれも有意に改善した．Mayo clinic score は good 12 指，Fair 3 指，poor 1 指であり，成績不良例はいずれも屈曲拘縮による伸展制限に起因していた．合併症は術創の瘢痕のため再手術を行った例が存在したものの，脱臼例や指交叉を生じた例は存在しなかった（表 1）．

【症例提示】

症例：66 歳女性

主訴：左環指 PIP 関節の動作時痛と可動域制限

現病歴：環指 PIP 関節は屈曲 50°，伸展 -30° と制限を認めた．強い動作時痛と可動域制限のため握力は計測できず，Quick-DASH は 38.6 点であった（図 4）．単純 X 線像で環指 PIP 関節は関節裂隙の狭小化に加え central erosion を認めており，erosive OA と診断した．掌側アプローチで SRA を行った．術後 21 か月の時点で PIP 関節は屈曲 88°，伸展 -20°，NRS 1 点，Quick-DASH 4.5 点，握力健側比 88% と良好な可動域と除痛が得られ，高い満足度を得ている（図 5）．

【考　察】

OA 患者は関節リウマチ（以下 RA）患者に比べて活動性が高く，手指を使用する頻度が高いため，術後に人工関節に対するストレスが高くなることが予想される．そのため人工関節自体の強度および側方動揺性への対応が求められる．

本邦で PIP 関節に用いることが可能な人工指関節

表 1 症例一覧

					術前						術後					
症例	年齢 (歳)	性別	指	期間 (か月)	屈曲 (°)	伸展 (°)	arc (°)	握力 (%)	NRS (点)	DASH (点)	屈曲 (°)	伸展 (°)	arc (°)	握力 (%)	NRS (点)	DASH (点)
1	79	女	右環指	11	40	-30	10	0	7	54.5	60	-20	40	100	0	22.5
2	66	女	左環指	21	50	-30	20	0	8	38.6	88	-20	68	88	1	4.54
3	59	女	右環指	20	50	-30	20	33	8	40.9	88	-20	68	122	2	11.4
4	74	女	右環指	14	60	-30	30	47	8	40.9	80	-30	50	71	3	18.18
5	66	女	左環指	16	70	-20	50	70	6	9.1	90	-30	60	70	3	9.1
6	66	女	右中指	19	45	-15	30	61	8	54.5	82	-5	77	87	1	0
			右小指		50	-20	30				93	-30	63			
7	73	女	右環指	16	60	-10	50	74	7	25	90	-10	80	108	1	2.27
8	55	女	右環指	16	65	-30	35	24	8	52.3	97	-43	54	100	0	18.18
9	65	女	右環指	10	55	-30	25	37	6	34.1	92	-42	50	62	2	25
10	63	女	左環指	6	30	-15	15	77	5	22.7	60	-35	25	66	2	11.4
11	77	女	左環指	10	65	-20	45	75	8	40.9	72	-20	52	46	4	52.3
12	53	女	左中指	10	53	-22	31	92	7	20.5	93	-27	66	92	4	2.27
13	77	男	右中指	6	90	-10	80	67	8	34.1	92	-10	82	85	0	9.1
14	68	女	右環指	12	55	-20	35	33	5	18.2	90	-15	75	88	1	20.5
15	85	男	右環指	10	55	-30	25	22	7	41	80	-20	60	84	2	18.18
平均	68			13.1	55.8	-22.6	33.2	47.5	7.1	35.2	84.2	-23.6	60.6	84.6	1.7	15.0

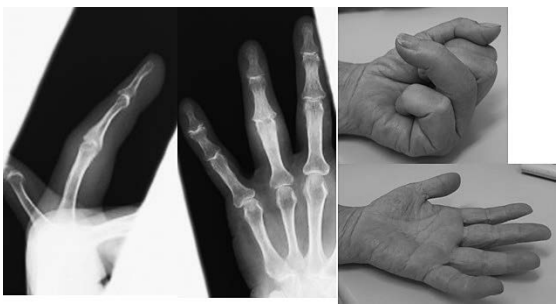

図 4 環指 PIP 関節は erosive OA のため強い動作時痛と可動域制限を認める．

図 5 術後 21 か月の時点で，除痛と可動域の改善が得られ高い満足度を得ている．

は形状で表面置換型人工関節・シリコーンスペーサーに分けられ，固定方法でセメント固定・セメントレス固定に分類される．シリコーンスペーサーは表面置換型人工関節に比べて強度が弱く，ヒンジ部分での破損が問題となる．Bales らは PIP OA に対する 10 年のシリコーンスペーサーの長期成績において，破損率が 58% であったことを報告しており，シリコーンスペーサーは高率に破損することを指摘している [2]．また PIP OA では術前の屈曲拘縮が高度であることが多く，その場合には基節骨頭の十分な骨切りが必要となる．表面置換型人工関節はより解剖学的な再建が可能であり，さらに掌側板・側副靭帯を工夫して切離することで軟部バランスの調整を行うことも可能である．人工関節自体の強度的な問題だけでなく側方動揺性の観点からも PIP OA に対しては表面置換型人工関節の方が有利であると考えられる．

また RA と異なり OA では髄腔が狭く皮質骨も厚いことが多く，初期固定において，セメントレス固定でも十分な固定が得られる．さらにセメント固定した場合は一旦設置した人工指関節の微調整が難しい．術中の軟部組織のバランス調整が行いやすい点でセメントレス固定が有利であると思われる．

PIP 関節に対する人工関節置換術の進入方法は掌

図 6　術直後に中節骨背側に小骨片を認める．最終的に骨癒合が得られているものの，延長して癒合している．

側・背側・側方アプローチが報告されている[3]．背側アプローチの場合，直接伸筋腱へ処置が必要な RA においては有利であるが，伸筋腱を一度切離する必要があるため積極的な術後早期の可動域訓練を行うことが躊躇われる．一方，掌側アプローチでは伸筋腱を切離する必要がなく，さらに短縮・肥厚した掌側板の処置も可能である．そのため，術後早期に可動域訓練を行うことが可能となり，癒着や関節拘縮が生じにくいのではないかと考えられる．これらを踏まえると PIP OA に対する SRA は掌側アプローチが有利であると考えられる．

また，今回は全身麻酔または伝達麻酔と局所静脈麻酔の併用で手術を行ったが，局所麻酔・wide awake surgery で手術を行うことができれば術中の自動運動が確認でき，成績の向上が期待できる．今後は麻酔方法に関しても検討の余地があると思われる．

本研究では屈曲可動域の改善が得られたが伸展可動域の改善は得られなかった．この点は先行研究においても同様の結果が報告されている[4]．白川らは中節骨背側の伸筋腱付着部の損傷に注意が必要としており[5]，本研究においても中節骨背側に小骨片を認めた例が存在していた（図 6）．術中に関節脱臼時に支点となる中節骨背側を損傷していたことによる中央索の損傷が原因の 1 つではないか考えられ，今後注意を払うべきポイントであると考えている．また，手術症例の多くが erosive OA であるため，高率にヘバーデン結節を合併していた．このため，もともと側索の滑走性が低下しており，回転中心より背側へスムーズな滑動ができないことが PIP 関節の伸展制限につながった可能性もある．そのため，掌側アプローチによる術後の伸展制限・屈曲拘縮を避けるためには，1）中節骨の中央索付着部を損傷しないように愛護的操作を心がけること．2）術中に側索を含む指背腱膜を十分に剥離すること．3）掌側アプローチといえども夜間はスプリント等を用いて PIP 関節を伸展位に保つことなどの工夫が必要であると考えられる．

【まとめ】

1．PIP OA に対する掌側アプローチによる SRA は短期的には良好な成績が得られた．

2．術後の伸展制限・屈曲拘縮を避けるためには，中節骨背側の伸筋腱付着部の処置に注意が必要である．

3．早期の可動域訓練は必要であるが，術後の伸展制限・屈曲拘縮予防のために夜間伸展位スプリント固定を行うことが望ましい．

【利益相反の開示】

本研究発表に関連し，開示すべき COI 関係にある企業等はありません．

【文　献】

1）大森信介ほか．変形性 PIP 関節に対する表面置換型人工指関節置換術の治療成績．日手会誌 32: 923-926, 2016.
2）Bales JG, et al. Long-term results of Swanson silicone arthroplasty for proximal interphalangeal joint osteoarthritis. J Hand Surg Am 39: 455-461, 2014.
3）Murray PM, et al. Long-term outcomes of proximal interphalangeal joint surface replacement arthroplasty. J Bone Joint Surg Am 94: 1120-1128, 2012.
4）森澤 妥ほか．変形性 PIP 関節に対する掌側進入による表面置換型セメントレス人工指関節置換術．日手会誌 31: 722-726, 2015.
5）白川 腱ほか．変形性 PIP 関節に対する表面置換型人工関節のアプローチ別検討；短期成績と合併症．日手会誌 32: 132-135, 2015.

関節リウマチに対する鏡視下橈骨頭切除形成術の治療成績

轉法輪　光，大浦圭一郎，島田幸造

Arthroscopic Partial Excision of the Radial Head for Rheumatoid Arthritis

Ko Temporin，Keiichiro Oura，Kozo Shimada

関節リウマチの肘腕橈関節障害に対する鏡視下橈骨頭切除形成術の治療成績を検討した．対象は上記手術を行い，術後 1 年以上観察できた関節リウマチ患者 13 例 13 肘とした．本術式の適応は，腕橈関節に症状を有し，画像上腕橈関節の関節裂隙に著明な狭小化や関節面の硬化像を認める症例とした．手術では関節鏡視下に滑膜切除を行ったのち，硬化した橈骨頭の関節面を削って海綿骨を露出させ，関節裂隙を確保した．術後観察期間は平均 37 か月であった．可動域は屈曲および回外にて有意に改善していた．疼痛は 12 例で改善，1 例で悪化した．腕橈関節の関節裂隙は平均では最終診察時にも維持されていたが，術後 3 年以降に再狭小化症例を 2 例認めた．鏡視下橈骨頭形成術は腕橈関節由来の症状の改善が期待でき，有用な方法であった．長期的には関節裂隙の再狭小化をみる症例があり，関節リウマチのコントロールを含めて経過を観察する必要がある．

【緒　言】

肘腕橈関節障害に対し，当院では関節温存を目的に鏡視下橈骨頭切除形成術を行っている．これは，関節鏡視下に橈骨頭を 4-5mm 切除することで腕橈関節の症状の改善を図る手術術式である．

今回は関節リウマチにおいて，滑膜切除術とともに本術式を行った症例の治療成績を検討した．

【対象と方法】

本術式の適応は，関節リウマチの病勢が比較的コントロールできている症例において，肘については腕橈関節に動作時の軋音を伴う疼痛を認め，単純 X 線像や CT にて腕橈関節の著明な狭小化や関節面の硬化像を有し，Larsen grade [1] が grade 3 または 4 で，腕尺関節が比較的保たれる症例とした．

調査対象は 2008 年以降に当院にて本術式を行い，術後 1 年以上経過観察できた関節リウマチ患者 13 例，13 肘である．手術時年齢は平均 61 歳（35-75 歳），全例女性であった．関節リウマチの罹病期間は平均 18 年（6-34 年）であった．関節リウマチに対する投薬としては，生物学的製剤＋メトトレキサート＋DMARDs が 2 例，生物学的製剤＋メトトレキサートが 2 例，生物学的製剤単独が 1 例，メトトレキサート＋DMARDs が 4 例，メトトレキサート単独が 2 例，投薬なしが 2 例であった．術前の CRP は平均 0.22（0.01-1.16）であった．術後の観察期間は平均 37 か月（12-82 か月）であった．

検討項目は，疼痛（なし，軽度，動作時痛，安静時痛），可動域（屈曲，伸展，回内，回外），単純 X 線像を評価した．単純 X 線像は，Larsen grade，腕橈関節裂隙，carrying angle，鉤状突起 - 橈骨粗面間距離（図 1）を計測した．統計学的検討は対応のある t 検定を行った．

手術方法

手術は関節鏡視下に行う．全身麻酔下に腹臥位とし，患肢にタニケットを装着して下垂させる．前方関節腔に関節鏡を挿入し，シェーバーで滑膜を切除して視野を確保する．腕橈関節を観察すると硬化し

受理日　2018/08/24
独立行政法人地域医療機能推進機構大阪病院　整形外科　〒553-0003　大阪府大阪市福島区福島 4-2-78

図 1　鉤状突起 - 橈骨粗面間距離．鉤状突起外側縁と橈骨粗面上縁の距離を計測した．

た軟骨下骨が露出しているのが分かる．アブレーダーバーを腕橈関節内に挿入し，橈骨頭関節面を 4-5 mm 削り，海綿骨を露出させる．後方からポータルを作成して橈骨頭関節面を同様に削り，小頭の形に合わせて凹状に形成して関節裂隙を拡大する．必要に応じ，インピンジする骨棘を削っている．

術後は翌日より可動域訓練を行う．

【結　果】

疼痛は 1 例では悪化を認めたが，それ以外の症例では改善していた（図 2）．可動域は術前屈曲 112 度，伸展 -42 度，回内 52 度，回外 47 度が，術後には屈曲 126 度，伸展 -29 度，回内 56 度，回外 63 度と拡大を認めた．屈曲および回外は術前と術後で有意差を認めた．

単純 X 線像の計測では，Larsen grade は 2 例において grade 3 から grade 4 へ悪化，1 例で grade 3 から grade 2 へ改善，その他は変化を認めなかった（図 3a）．腕橈関節裂隙は術直後の値が最終診察時にも比較的維持されていた（図 3b）が，時系列でみると 2 例では長期経過中に再狭小化を認めた（図 3c）．Carrying angle は平均では有意差を認めなかったが，再狭小化例では増加を認めた（図 3d）．鉤状突起 - 橈骨粗面間距離は変化を認めなかった（図 3e）．

疼痛が悪化した 1 例では，術後 4 年の最終診察時には関節裂隙は維持されていたが，Larsen grade が術前 3 から最終診察時 4 と悪化していた．

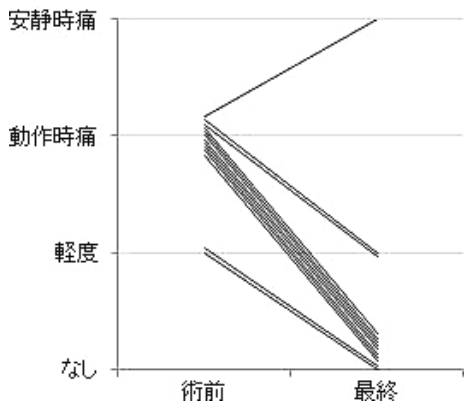

図 2　術前と最終診察時の疼痛

【症例提示】

症例　64 歳女性

主訴　右肘痛

現病歴　24 年前発症の関節リウマチ．メトトレキサート 4mg／週にて投薬され全身的には良好なコントロールを得ていたが，右肘関節炎症状が持続したため手術となった．

身体所見・検査所見　右肘は腫脹し，回内外動作時に腕橈関節に轢音を伴う疼痛を認めた．可動域は屈曲 145 度，伸展 -10 度，回内 80 度，回外 80 度であった．CRP は 0.2 であった．単純 X 線像では腕橈関節の硬化像，裂隙の消失を認め，Larsen grade 3 であった（図 4a）．

手術所見　関節内には滑膜増生を認め，除去した．腕橈関節の関節面は関節軟骨が消失し，硬化した軟骨下骨が露出していた（図 4b）．前方，後方より，橈骨頭関節面を約 4mm 切除して形成し，関節裂隙を確保した（図 4c）．

術後経過　手術翌日より可動域訓練を開始した．術後 5 年の最終診察時，屈曲 150 度，伸展 0 度，回内 80 度，回外 80 度であり，疼痛や関節炎の再燃を認めていない．単純 X 線像では腕橈関節の裂隙が維持されている（図 4d）．

【考　察】

リウマチ肘に対する手術治療としては主に滑膜切除術 [2)3)] と人工肘関節置換術 [4)] がある．滑膜切除は主に軽症例に行われることが多く，腕橈関節障害を伴う例に対しては橈骨頭を大きく切除する橈骨頭切

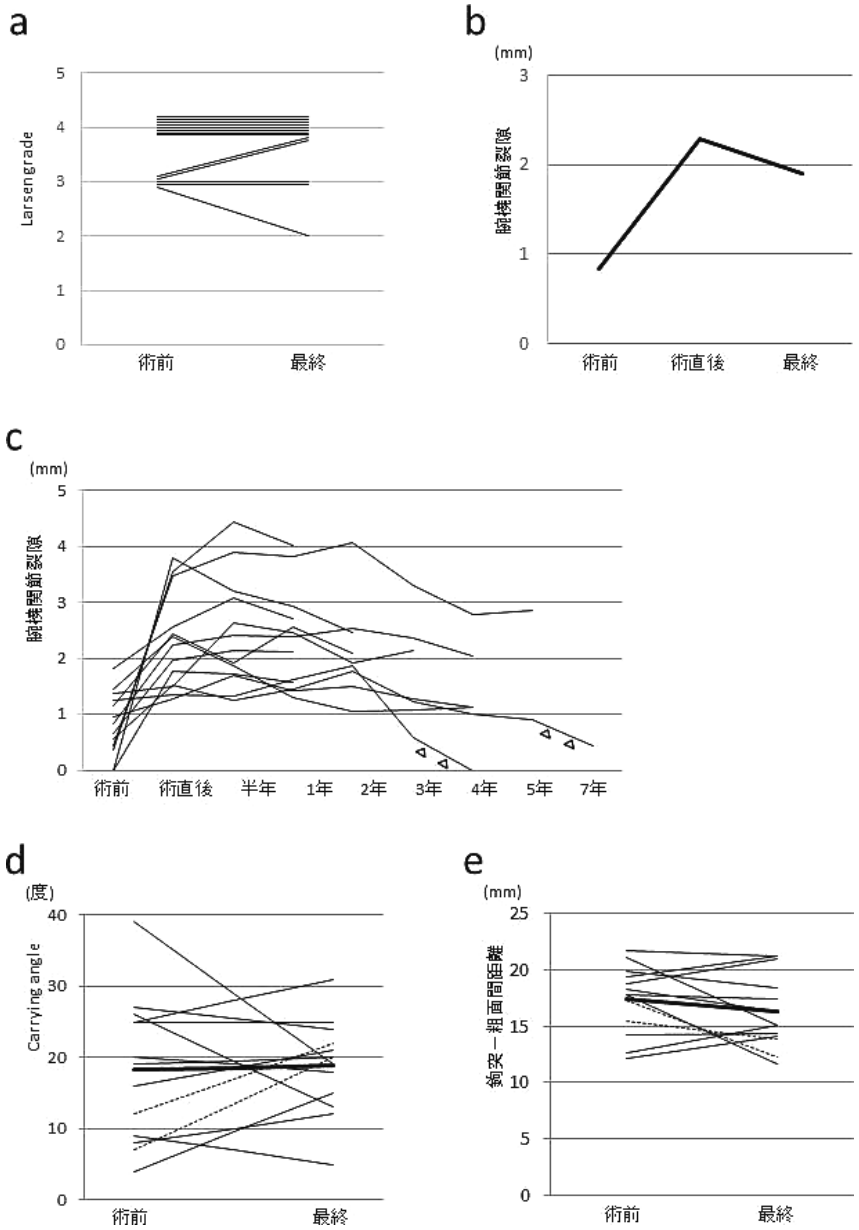

図 3 単純 X 線像評価．a. 術前と最終診察時の Larsen grade．b. 術前，術直後，最終診察時の腕橈関節裂隙．c. 腕橈関節裂隙の時系列経過．△は再狭小化例を示す．d. 術前と最終診察時の carrying angle．太線：平均，点線：腕橈関節裂隙狭小化例．e. 術前と最終診察時の鉤状突起 - 橈骨粗面間距離．太線：平均，点線：腕橈関節裂隙狭小化例．

除術を併用する方法が過去に報告されている[5)6)]．

橈骨頭切除術は，外傷性関節症やリウマチなどの腕橈関節障害に対して行われている．症状や回内外可動域の拡大が得られ，人工肘関節と同等の可動域改善が得られるとの報告もある[5)]．また，関節鏡視下に行うことにより，低侵襲にでき，関節内病変への対処も可能となる[6)]．一方で問題点も指摘されており，外反変形や腕尺関節の関節症，橈骨の近位移

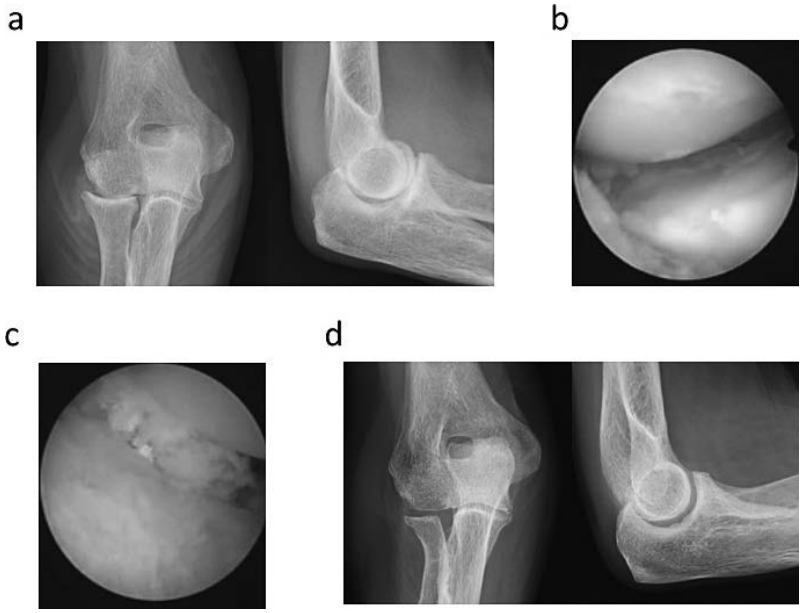

図 4　a. 術前の単純 X 線像．b, c. 手術所見．橈骨頭関節面は硬化した軟骨下骨が露出しており（b），表面を削って形成，裂隙を確保した（c）．d. 術後 5 年の単純 X 線像．

動などが報告されている[7)8)]．

正常肘での外反安定性に関しては，橈骨頭切除のみでは大きく変化せず，内側側副靱帯が第一の安定機構であり，腕橈関節は二次的な安定機構とされている[9)]．ただし，リウマチ肘においては軟部組織の脆弱性や腕尺関節障害などにより，安定性に対して腕橈関節の重要性が高い可能性が考えられる．

そのため，当院では鏡視下橈骨頭切除形成術を行っており，その特徴は関節鏡を用いることにより軟部組織のダメージが少ないことと，切除量を小頭の形態に合わせて 4-5mm 程度にとどめることである．関節裂隙を確保することにより腕橈関節由来の疼痛の軽減を図り，可動域の改善が期待できる．また，橈骨頭をある程度残し，非荷重の状況下で線維軟骨が形成されることにより，外反動揺性や橈骨の近位移動をできるだけ予防できる可能性があると考える．ただし，長期経過例では再狭小化をみる症例があり，経過を注意深く見ていく必要がある．再狭小化した例では，術後 4 年以上経過しており，carrying angle の増加を認めた．軟部組織の脆弱性のある患者では橈骨頭の切除量を最小限にとどめても外反変形が出る可能性があり，注意を要する．

橈骨頭切除術の過去の報告でリウマチ肘における成績と比較すると，Woods らは直視下での橈骨頭切除術を報告しており[5)]，可動域改善はほぼ同等の効果が本術式でも得られていた．Menth-Chiari らは鏡視下に橈骨頚部を 2-3mm 残すまで橈骨頭を切除しているが，切除量が多くなると動揺性が強くなる危険性を指摘した[6)]．従って，関節鏡を用いた低侵襲手術で，少ない橈骨頭の切除量で可動域改善が期待できる本術式は，術式選択の一つと考えられる．

今回の検討では比較的良好な結果が得られたが，1 例のみで疼痛の増悪を認めた．術後 4 年の経過において，腕橈関節裂隙は保たれていたが，Larsen grade が 3 から 4 へ悪化しており，これが疼痛増悪の一因と考えられた．術後も含めて関節リウマチのコントロールに努めることが，成績向上には必須と考えられる．

進行期のリウマチ肘については従来人工肘関節置換術が行われてきたが，近年生物学的製剤によりコントロールされて関節破壊の進行が緩やかとなり，また患者の活動性が上がって人工関節の長期成績への影響が指摘されている[10)]．肘関節という下肢に比べて過重負荷は少ないが可動域が要求される関節において，本術式は関節温存のうえ症状や可動域が改善でき，人工肘関節置換術の前に考慮すべき術式

であると考える．

【まとめ】

関節リウマチにおける鏡視下橈骨頭切除形成術は運動時痛および可動域という臨床症状の改善が得られた．関節裂隙の再狭小化をきたす症例もあり，経過観察が必要である．

【利益相反の開示】

本研究発表に関連し，開示すべきCOI関係にある企業等はありません．

【文　献】

1) Larsen A, et al. Radiographic evaluation of rheumatoid arthritis and related conditions by standard reference films. Acta Radiol Diagn (Stockh) 18: 481-491, 1977.
2) Horiuchi K, et al. Arthroscopic synovectomy of the elbow in rheumatoid arthritis. J Bone Joint Surg Am 84: 342-347, 2002.
3) Kang HJ, et al. Arthroscopic synovectomy for the rheumatoid elbow. Arthroscopy 26: 1195-1202, 2010.
4) Mansat P, et al. Experience with the Coonrad-Morrey total elbow arthroplasty: 78 consecutive total elbow arthroplasties reviewed with an average 5 years of follow-up. J Shoulder Elbow Surg 22: 1461-1468, 2013.
5) Woods DA, et al. Surgery for rheumatoid arthritis of the elbow: a comparison of radial-head excision and synovectomy with total elbow replacement. J Shoulder Elbow Surg 8: 291-295, 1999.
6) Menth-Chiari WA, et al. Arthroscopic excision of the radial head: Clinical outcome in 12 patients with post-traumatic arthritis after fracture of the radial head or rheumatoid arthritis. Arthroscopy 17: 918-923, 2001.
7) van Riet RP, et al. Radial head fracture. Part A General considerations, conservative treatment, and open reduction and internal fixation. in The Elbow and its Disorders. Fourth edition. Philadelphia. Saunders. pp 359-381, 2009.
8) McLaughlin RE 2ND, et al. Arthroscopic treatment of the arthritic elbow due to primary radiocapitellar arthritis. Arthroscopy 22: 63-69, 2006.
9) Morrey BF, et al. Valgus stability of the elbow. A definition of primary and secondary constraints. Clin Orthop Relat Res 265: 187-195, 1991.
10) Sanchez-Sotelo J, et al. Elbow rheumatoid elbow: surgical treatment options. Curr Rev Musculoskelet Med 9: 224-231, 2016.

長期罹患関節リウマチ患者における手指変形と機能障害の経時的変化　—10 年間追跡コホートより—

山﨑哲朗，遠山将吾，小田　良，徳永大作，藤原浩芳，久保俊一

Long Term Exacerbation of Deformity and Disability in Rheumatoid Hands; 10 Years Cohort Study

Tetsuro Yamasaki，Shogo Toyama，Ryo Oda，Daisaku Tokunaga，Hiroyoshi Fujiwara，Toshikazu Kubo

リウマチ手における手指変形は上肢の activity of daily living（ADL）障害の主因となる．著者らは手指変形と機能障害の自然経過を調査するため，2004 年から 10 年間の観察研究を行った．5 年ごとの観察および評価を完了した関節リウマチ患者 37 例 63 手に対し，比較検討を行った．開始時にスワンネック変形が 53.6％，ボタン穴変形が 11.6％，変形が混在する手は 5.8％存在し，10 年間で変形を有する手は増加した．機能では，スワンネック変形は軽度でも機能障害が強く，変形の増悪とともに障害はより進行した．ボタン穴変形は軽度であれば手指機能が保たれるが，経時的に機能障害は進行した．変形が混在する手では，ボタン穴変形よりも機能障害は強いが，スワンネック変形よりも障害は軽度な状態で推移した．疾患活動性のコントロールが改善しても，手指変形は増加および進行し機能障害も進行するため，手術療法を含めた積極的な介入は今後も必要である．

【緒　言】

関節リウマチ（rheumatoid arthritis: RA）では，手指関節や手関節は発症早期に罹患する関節の 1 つであり，60％から 80％の患者で侵される [1]．手指の関節破壊は，スワンネック変形やボタン穴変形などの手指変形を生じる．強力な薬物治療を発症早期のうちに行うことで関節破壊の発生は減少しているが，現在でも発症後の当初 5 年間で 59％の症例に手指変形を生じるとされる [2]．手指変形の進行はピンチ障害や把持障害など ADL 障害や整容や料理など instrumental activity of daily living（IADL）の障害にいたる．障害を最小限にとどめるためには，手指変形の自然経過を知る必要があるが，未だ明らかになっていない．本報告では合計 10 年間のコホート研究を行い手指変形と機能障害の変化について報告する．

【対象と方法】

当施設に通院中の RA 患者のうち，2004 年（baseline）にいずれかの指に変形を認めた 83 例を対象とした．うち 67 例 134 手が本研究の趣旨に同意し，追跡調査を開始した．追跡不能 7 例，死亡 1 例，転院 6 例，脳卒中 1 例の計 15 例を対象から除外した．期間中に手指の手術を受けた 4 例 4 手は，手術側のみ対象から除外し，2009 年（5 years）に 52 例 100 手が再評価可能であった．さらに追跡不能 6 例，死亡 6 例，重度認知症 1 例の計 13 例を除外した．同様に手指の手術を施行された 9 例 11 手について片側のみ手術を試行された 7 例は手術側のみ対象から除外した．両側手術を施行された 2 例は対象から除外した．2015 年（10 years）に最終的に追跡調査を完了した 37 例 63 手（男性 2 例，女性 35 例）を本研究の対象とした（図 1）．血液生化学検査で CRP，ESR，matrix-metalloprotease（MMP）-3 を測定し，病勢の指標とした．また疾患活動性の指標として，

受理日　2018/09/02
京都府立医科大学大学院医学研究科　運動器機能再生外科学（整形外科学教室）
〒602-8566　京都府京都市上京区河原町通広小路上る梶井町 465

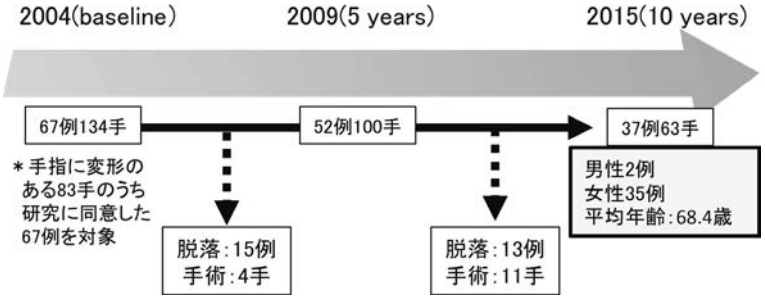

図 1　10 年追跡コホート研究対象

disease activity score（DAS）-28 を 5 years と 10 years で評価した．観察期間中の薬物療法は，本研究の共著者 3 名が担当し，その時点での日本，米国および欧州の治療ガイドラインや治療推奨に準じて適切に行われた．

手指変形のうち，スワンネック変形（type I - IV）とボタン穴変形（stage I - III）は Nalebuff 分類を用いて評価した[3)4)]．手指機能は modified Kapandji index（MKI）と disabilities of the arm, shoulder and hand（DASH）を用いて評価した[5)6)]．MKI は手指の機能的可動性を評価する手法で，手指機能と相関があるとされている．母指対立テスト 10 点，手指屈曲テスト（finger flexion test: FF）20 点，手指伸展テスト（finger extension test: FE）20 点で構成され，点数が高いほど良好な機能を示す．本研究では MKI および MKI から母指対立テストを除いた FF と FE の合計点（FF+FE）を評価の対象とした．DASH は上肢の患者立脚型評価表で，最大 100 点の disability score を算出し，点数が高いほど障害が強いことを表している．

検討方法は，研究開始時の各指の手指変形を Nalebuff 分類に従って評価し（表 1），全く変形のない手を「変形なし」，type I 以上のスワンネック変形が固有指に 1 指以上あり，他の変形がない手を「スワンネック変形」，stage I 以上のボタン穴変形が 1 指以上あり他の変形がない手を「ボタン穴変形」，type I 以上および stage I 以上の変形が混在する手を「変形混在」の 4 群に分け，経時的な推移を調査した．また MKI および FF+FE と DASH の baseline, 5 years, 10 years の各評価点での比較を 4 群間で行った．各評価時点間の比較に StatMate® ver. 3.19（ATMS co. Ltd, Tokyo, Japan）を用い一元配置分散分析を行った．有意水準は危険率 5%とした．

本研究プロトコルは当院倫理委員会にて承認されており（受付番号：ERB-C-351-2），評価時に口頭でのインフォームド・コンセントを行った後，文書による同意を取得した．

【結　果】

対象患者の baseline 時の平均年齢は 58.4 歳（35 - 75 歳），平均罹病期間は 17.6 年（4 - 41 年）であった．10 年間の follow-up rate は 55.2%（37/67）であった．

CRP と MMP-3 は baseline から 5 years の間で有意に改善したが，5 years と 10 years の間では同程

表 1　スワンネック変形およびボタン穴変形の Nalebuff 分類

スワンネック変形：PIP関節が伸展し，MCPおよびDIP関節が屈曲している	
Type I	PIP関節の可動域制限がない
Type II	MCP関節伸展あるいは橈屈でPIP関節可動域制限がある
Type III	MCP関節の姿位によらずPIP関節可動域制限があるが関節破壊がない
Type IV	関節破壊によりPIP関節の可動域制限がある

ボタン穴変形：PIP関節が屈曲し，MCPおよびDIP関節は過伸展している	
Stage I	PIP関節が10~15度で，DIP関節には過伸展を認めないことがある
Stage II	PIP関節が30~40度で，MCP関節が過伸展している
Stage III	他動的に矯正できない変形

度であった．DAS-28 も，同時期の比較では有意差を認めなかった．生物学的製剤を使用していた症例は，2004 年に 3 例，2009 年に 7 例，2015 年に 13 例であった（表 2）．

母指ではいずれの評価時においても type I 変形が最も多かった（図 2）．示指から小指ではいずれの評価時においても，スワンネック変形はボタン穴変形より多く見られた．スワンネック変形は示指と中指に多く存在した．ボタン穴変形は baseline 時には小指に多く，10 years では全ての指に同程度に存在した（図 3）．また手指に変形のない手は観察期間中に 22.2％（14/63）から 7.7％（5/63）に減少した．スワンネック変形のみを有する手は 5 years で増加したが，最終的に 10 years では一部にボタン穴変形を生じ，変形が混在する手になったため減少した．同様の理由でボタン穴変形のみを有する手は 12.7％（8/63）から 11.1％（7/63）に減少した．結果として変形が混在する手は観察期間中に 10 手増加した（図 4）．

機能障害に関して，スワンネック変形のみの手はすべての評価時とすべての機能評価法で，最も強く障害されていた．ボタン穴変形のみの手は 5 年経過

表 2　血液生化学検査および疾患活動性の経時的変化
CRP および ESR は 5 years で baseline よりも有意に低下している．
血液生化学検査の検定に one-way ANOVA を使用，DAS-28 の検定に student T-test を使用した．
95%CI：95% confidence interval

		baseline	5 years	10 years	*p* value
CRP (n = 37)	(mg/dl) (95%CI)	1.48 (0.99 – 1.97)	0.72* (0.24 – 1.21)	0.85 (0.36 – 1.33)	＊< 0.05 (vs. baseline)
ESR (n = 34)	(mm/hr) (95%CI)	46.7 (36.1 – 57.2)	29.0* (18.5 – 39.5)	35.9 (25.3 – 46.4)	＊< 0.05 (vs. baseline)
MMP-3 (n = 33)	(ng/dl) (95%CI)	170.8 (114.6 – 226.9)	150.0 (93.6 – 206.0)	178.1 (121.9 – 234.3)	N.S.
DAS28 (n = 30)	(95%CI)	no data	2.97 (2.64 – 3.40)	3.05 (2.60 – 3.50)	N.S.
生物学的製剤使用症例		3例	7例	13例	

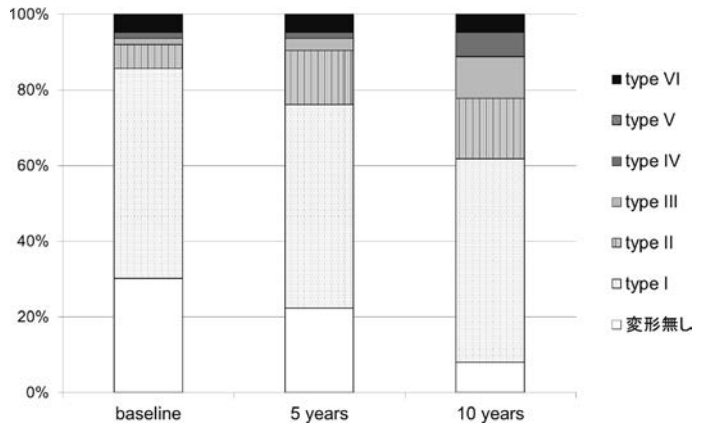

図 2　母指変形の経時的変化
母指 63 指のそれぞれの変形の割合を示す．いずれの評価時でも type 1 変形が最も多い．母指の変形は経時的に増加する．

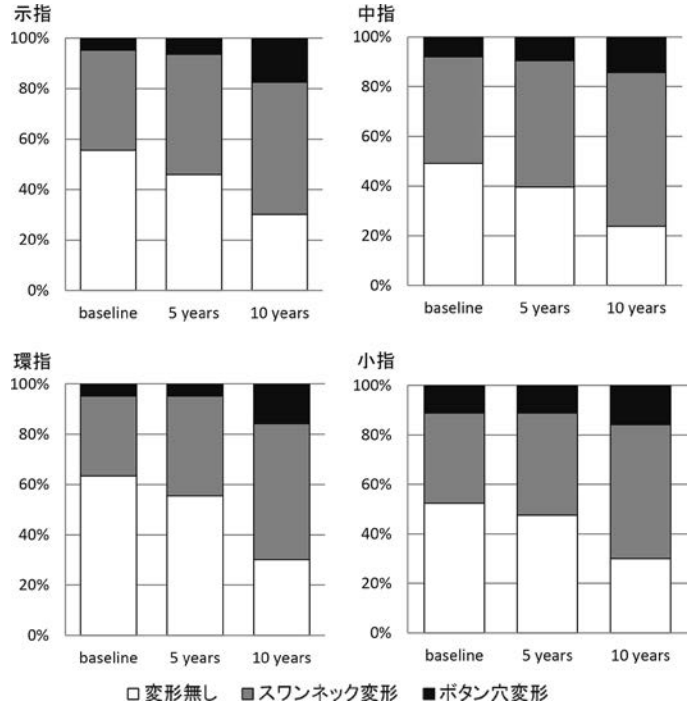

図 3 固有指変形の経時的変化
各 63 指のそれぞれの変形の割合を示す．固有指においては，いずれの評価時においてもスワンネック変形はボタン穴変形よりも多い．変形のない指は経時的に減少し，関節変形が悪化している．

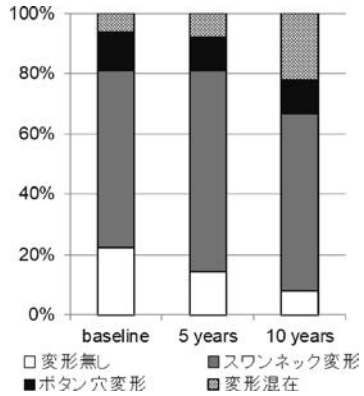

図 4 各指の変形により分類した 4 群の経時的変化
64 手の変形の割合を示す．スワンネック変形のみの手が最多であるが，10 years では変形が混在している手が増加している．

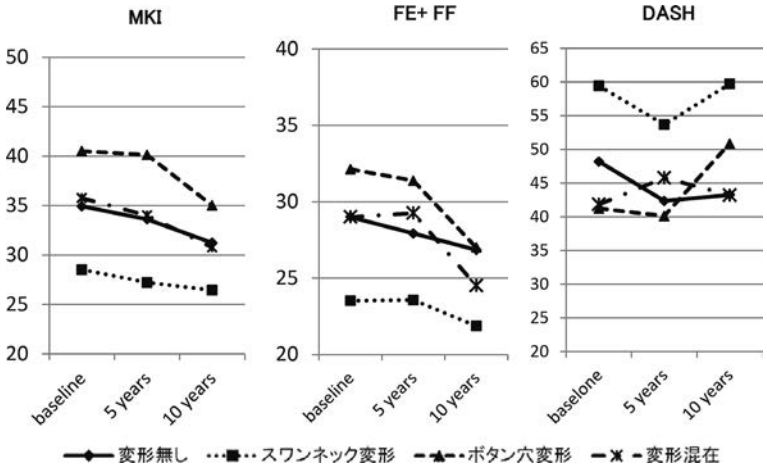

図 5 機能障害の経時的変化
MKI：modified Kapandji index，FF：finger flexion test，FE：finger extension test
スワンネック変形のみの手は機能障害が最も強い．ボタン穴変形のみの手は 5 年時では比較的機能は保たれていたが，10 年時では機能障害がある．変形が混在する手の機能障害はボタン穴変形とスワンネック変形の中間程度で推移している．DASH では大きな経時的変化を示さなかった．いずれの評価法においても各評価時点間で統計学的有意差はなかった．

時までは MKI，FF+FE，DASH のすべての評価で保たれているが，10 年時ではすべての評価項目で低下した．変形が混在する手は，MKI および FF+FE ではボタン穴変形と似た経過をとるが，DASH では大きな経時的変化を示さなかった．いずれの評価法においても各評価時点間で統計学的有意差はなかった（図 5）．

【考　察】

リウマチ手における手指変形に関する報告は，変形の多様性や進行性のため，横断研究が主に行われてきた．Vlieland らは 50 例の established RA の報告で，スワンネック変形がボタン穴変形より機能障害が強いと報告している[7]．少ない縦断研究では，Highton らが 145 例の established RA の 4 年間の研究を行い，手の形態変化が機能障害につながったとし[8]，Johnsson らは 183 例の早期 RA を 10 年間観察し，発症後 5 年のうちに 59％の患者に手指変形が生じたと報告している[2]．著者らの渉猟し得た限りでは，手指変形と機能障害の関連性の縦断研究はなかった．

本研究では生物学的製剤を使用していた症例は増加していた．この結果は観察期間中に使用中止となった症例や他の製剤にスイッチした症例を少なからず含んでいる．単純に経過観察時における症例数であり，必ずしも疾患活動性が悪化した症例が経年的に増加したことを意味しない．結果として生物学的製剤使用症例が増加しているにもかかわらず，疾患活動性は改善していなかった．10 年間の研究期間中患者の平均年齢は 58.4 歳から 68.4 歳となり高齢化していたにもかかわらず，生物学的製剤使用例は増加したことから，高齢以外の理由で疾患活動性のコントロールが困難な症例があり，治療が 2 極化していた可能性がある．これらの症例を含めて，手指の変形は進行した．

MKI は検者間誤差が少なく，握力やピンチ力，腫脹関節や圧痛関節，手指機能に相関のある有用な徒手検査であり，また術後の成績評価に頻用される鋭敏な指標である．肩や肘に影響されず一側の手指機能を客観的に評価できるため本研究で使用した．一方 DASH は患者立脚型機能評価として広く普及しているが，母指や手関節，肘関節や肩関節の影響だけでなく，対側上肢による代償の影響をうける．一側ごとに評価を行う Michigan Hand Questionnaire を用いれば，より詳細な検討が可能であったと考える．

本研究は過去の研究と同様[7]に，スワンネック変形はボタン穴変形より機能障害が強い傾向があった．スワンネック変形は早期から障害が強く生じており，一見変形が軽度に見えても患者の自覚する障害は意外にも大きいと思われる．早期から何らかの治療行為が必要と考える．変形が混在する手においては，機能障害とその病態はより複雑となるが，本研究結果からはボタン穴変形よりも機能障害は強いが，スワンネック変形よりも軽度の状態で推移した．

本研究では，いくつかの問題点がある．観察機関が長期にわたるため薬物療法の内容を検討していない．また DAS-28 が 2004 年に評価されておらず，疾患活動性が高い症例が含まれていた可能性がある．最後に症例が少ないことが問題点としてあげられる．リウマチ手は個人差が大きく，機能障害も多様であるため，可能な限り多くの症例を対象にすることが望ましい．しかし RA は全身性進行性の疾患で合併症も多く，長期間経過観察できる症例は多くない．われわれも開始時に 67 例を登録したが，10 年間のフォローアップを完了した患者は 37 例であった．

以上の問題点はあるが，現在の薬物療法プロトコルのもとでも，リウマチ手変形は新規に発生し，すでに生じた変形も進行し，結果として手指機能障害もより悪化することを示した．海外においては薬物療法のパラダイムシフトによりリウマチ手に対する手術件数が減少したとされているが[9]，本邦においては生物学的製剤の承認および普及の後もリウマチ手に対する小関節手術が増加している[10]．手指関節は非常に繊細な動きを要求される関節であり，IADL に及ぼす影響が大きいため，手指機能改善あるいは機能障害の進行予防を目的とした手術治療の需要は高いと考える．薬物療法による変形の新規発生の抑制が当然重要だが，すでに変形を有する長期罹患の症例でも，変形の進行と機能障害の悪化は不可避であり，手術加療を含めた治療的介入が重要と考えた．

【まとめ】

1．変形を有するリウマチ手を対象として 10 年間のコホート研究を行い手指変形と機能障害の変化に

ついて報告した．

2．リウマチ手の手指変形は現在の薬物療法プロトコルのもとでも新規に発生し，既存の変形は進行した．結果として手指機能障害も悪化した．

3．リウマチ手の長期経過において手指変形と機能障害の進行は不可避であり，手術加療を含めた治療的介入が重要と考えた．

【利益相反の開示】

本研究発表に関連し，開示すべき COI 関係にある企業等はありません．

【文　献】

1) King JA, et al. Surgical treatment of the rheumatoid thumb. Hand Clin 17: 275-289, 2001.
2) Johnsson PM, et al. Hand deformities are important signs of disease severity in patients with early rheumatoid arthritis. Rheumatology 48: 1398-1401, 2009.
3) Nalebuff EA, et al. Surgical treatment of the swan-neck deformity in rheumatoid arthritis. Orthop Clin North Am 6: 733-752, 1975.
4) Nalebuff EA, et al. Surgical treatment of the boutonniere deformity in rheumatoid arthritis. Orthop Clin North Am 6: 753-763, 1975.
5) Lefevre-Colau MM, et al. Reliability, validity, and responsiveness of the modified Kapandji index for assessment of functional mobility of the rheumatoid hand. Arch Phys Med Rehabil 84: 1032-1038, 2003.
6) Imaeda T, et al. Validation of the Japanese Society for Surgery of the Hand version of the Disability of the Arm, Shoulder, and Hand questionnaire. J Orthop Sci 10: 353-359, 2005.
7) Vliet Vlieland TP, et al. Determinants of hand function in patients with rheumatoid arthritis. J Rheumatol 23: 835-840, 1996.
8) Highton J. Clinical characteristics of an anatomical hand index measured in patients with rheumatoid arthritis as a potential outcome measure. Rheumatology 44: 651-655, 2005.
9) Gogna R, et al. Rheumatoid hand surgery: is there a decline? A 22-year population-based study. Hand（N Y） 10: 272-278, 2015.
10) Momohara S, et al. The increasing disease duration of patients at the time of orthopaedic surgery for rheumatoid arthritis. Rheumatol Int 10: 3323-3324, 2012.

自由投稿論文

特発性手根管症候群に対する奥津法（1-portal）と Chow 法（2-portal）の短期治療成績の比較

畑下　智*，江尻荘一***，川上亮一**，高橋洋子****，小林義尊*****，紺野慎一**

Comparative Study of Short Term Postoperative Results between Okutsu Method and Chow Method for Carpal Tunnel Syndrome

Satoshi Hatashita*，Soichi Ejiri***，Ryoichi Kawakami**，Yoko Takahashi****，Yoshitaka Kobayashi*****，Shin-ichi Konno**

特発性手根管症候群（以下 CTS）に対する鏡視下手根管開放術（以下 ECTR）における，1-portal 法である奥津法と 2-portal 法である Chow 法の，短期治療成績や合併症の発生頻度を調査検討した．奥津法 37 例 42 手，Chow 法 21 例 27 手であった．術後 4 週と 12 週の時点で，自覚症状の変化と短母指外転筋遠位潜時（以下 APB-DL）値を，2 群間で比較検討した．奥津法と Chow 法で，自覚症状と APB-DL 値に基づいた短期治療成績に差はなかった．しかし，自覚症状と APB-DL が悪化，あるいは術後 12 週で不変であった問題症例が，Chow 法でのみ 3 手認めた．いずれの問題症例も，術後 1 年の時点で，自覚症状，APB-DL 値ともに改善を認めた．当科の奥津法における術後悪化例の検討から，当科の ECTR の適応は，術前の APB-DL 値が 10msec 未満としている．その適応に基づいた本研究の結果では，奥津法に術後悪化例は認められなかった．しかし，Chow 法における当科の ECTR 手術適応の妥当性については，今後更なる検討が必要である．

【緒　言】

特発性手根管症候群（以下 CTS）に対する鏡視下手根管開放術（以下 ECTR）は，1-portal 法と 2-portal 法がある．しかし，両者を比較検討した報告は存在せず，治療成績の優劣は明らかになっていない．

本研究の目的は，ECTR における 1-portal 法である奥津法[1]と，2-portal 法である Chow 法[2]の，短期治療成績と合併症の発生頻度を比較検討することである．

【対象と方法】

当科における CTS の手術適応は，日常生活や就労上に支障をみとめ，かつ短母指外転筋の運動神経遠位潜時（以下 APB-DL）値が 6msec 以上，あるいは 6msec 未満でも 3 か月以上の保存療法無効例とした[3]．さらに，奥津法と直視下手術である手掌内皮切法（以下 OCTR）による当科での Prospective randomized controlled trial[4]の結果から，ETCR 術後の一過性神経障害を防止する目的で，術前の APB-DL 値が 10msec 未満の症例を ECTR の適応とした．

2004 年 4 月～2013 年 8 月までの期間に，CTS に対し ECTR を施行した症例を，後ろ向きに調査した．対象期間において，前述した当科の CTS に対する術式選択に基づき，術前の APB-DL 値が 10msec 未満の症例は ECTR を，10msec 以上の症例は OCTR を施行した．術中 ECTR から OCTR への術式変更した 1 例 1 手を除外し，対象は 58 例 69 手であった．2008 年までは奥津法を施行し，2009 年以降は Chow 法を施行した．奥津法を O 群，Chow 法を C 群とし，2 群間で比較検討した．症例の内訳（表 1）は，O 群

受理日　2018/09/01
*福島県立医科大学　外傷再建学講座　〒960-1295　福島県福島市光が丘 1 番地
**福島県立医科大学　整形外科学講座
***福島県立医科大学　地域整形外科支援講座
****星総合病院　整形外科
*****総合南東北病院　整形外科

表 1 症例の内訳

	O群	C群	有意差
症例数	37例42手	21例27手	
性別 男性	6例7手	8例9手	N.S.
女性	31例35手	13例18手	
年齢	最年少 34才	最年少 41才	
	最年長 84才	最年長 83才	
最多年代層	50才代	50才代	
平均年齢	63.9才	59.4才	N.S.

は 37 例 42 手（男性 6 例 7 手，女性 31 例 35 手）で，最多年代層は 50 才代（最年少 34 才，最年長 84 才，平均年齢 63.9 才）であった．C 群は 21 例 27 手（男性 8 例 9 手，女性 13 例 18 手），最多年代層は 50 才代（最年少 41 才，最年長 83 才，平均年齢 59.4 才）であった．2 群間で性別，平均年齢に統計学的有意差は認められなかった．

手術は両群とも局所麻酔下に，駆血帯を使用せず行った．臨床経験 9 年以上で，手外科を専門とする医師が執刀した．両群とも術後の後療法は同一とした．手術終了時に止血のために手掌部から手関節部までの圧迫包帯を巻き，術翌日に除去した．外固定は行わず，手の使用は術直後から許可した．

治療効果の判定は，術後 4 週と 12 週の時点で行った．評価項目は，自覚症状の変化と APB-DL 値とした．自覚症状の変化は，しびれや夜間痛の程度を術前と比較して改善，不変，悪化に分類し，2 群間で比較検討した．APB-DL 値は，まず各時点における平均値を，2 群間で比較検討した．次いで APB-DL 値の変化を，術前比で改善，悪化に分類し，2 群間で比較検討した．さらに，術後自覚症状や APB-DL 値が悪化，または術後 12 週時点で自覚症状が不変であった症例を問題症例として，2 群間でその割合を比較検討した．これらの問題症例に対しては，合併症の内容を明らかにするために，術後 1 年の時点で再評価を行った．

統計学的検討には Mann-Whitney U-test，$\chi 2$ test，Fisher's exact test を用い，有意水準 5%未満で有意差ありと判定した．

なお本研究は，福島県立医科大学の倫理委員会で承認された研究である（一般；30082）．

【結 果】

1）自覚症状の変化（図 1）

術後 4 週の時点で，O 群は改善 39 手，不変 3 手，悪化 0 手で，C 群は改善 23 手，不変 3 手，悪化 1 手であった．C 群の悪化 1 手は，主に中指のしびれの悪化を認めた．術後 12 週の時点で，O 群は改善 42 手，不変 0 手，悪化 0 手で，C 群は改善 24 手，不変 3 手，悪化 0 手であった．いずれも 2 群間で統計学的な有意差は認められなかった．すなわち，両群の自覚症状の改善効果に差はない．しかし，C 群で，術後 4 週時点で悪化例を 1 手，術後 12 週時点で不変例を 3 手認めた．O 群では自覚症状悪化例は認められなかった．

2）APB-DL の平均値（図 2）

APB-DL の平均値は，術前，術後 4 週，術後 12 週の各時点で，2 群間に有意差は認められなかった．

3）APB-DL 値の変化（図 3）

APB-DL 値の変化は，術後 4 週の時点で，O 群は改善 42 手，悪化 0 手，C 群は改善 26 手，悪化 1 手であった．術後 12 週の時点で，O 群は改善 42 手，悪化 0 手，C 群は改善 26 手，悪化 1 手であった．いずれも 2 群間で有意差は認められなかった．すなわち，APB-DL 値の変化からみた両群の治療成績に差はない．しかし，C 群で，術後 4 週，12 週の各時点で悪化例を 1 手認めた．O 群では悪化例は認められなかった．

4）術後問題症例の検討（表 2）

術後自覚症状や APB-DL 値が悪化，または術後 12 週時点で自覚症状が不変であった症例を問題症例として検討した．問題症例の割合は，O 群 42 手中 0 手（0%），C 群 27 手中 3 手（11.1%）であり，統計学的有意差は認めなかったが，C 群に多い傾向にあった（$p=0.056$）．また，C 群における術後経過良好例と術後問題症例との間で，年齢と術前の APB-DL 値を比較検討したところ，明らかな有意差は認められなかった（表 2a）．

C 群にのみ認められた術後問題症例の経過を検討した．症例 1 と 2 は自覚症状が悪化あるいは不変であったが，APB-DL 値においては改善が認められていた．症例 3 は APB-DL 値の悪化が認められたが，自覚症状に悪化は認めなかった．術後 1 年の時点では，いずれの症例も自覚症状，APB-DL 値ともに改善を認めた．すなわち，自覚症状，APB-DL 値の悪化は一過性であった（表 2b）．

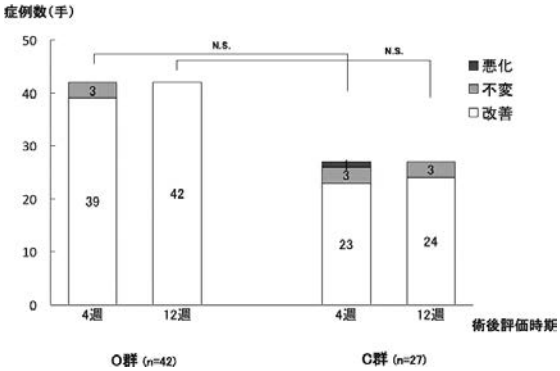

図 1　自覚症状の変化
しびれや夜間痛の程度を術前と比較して改善，不変，悪化に分類した．これらの割合では 2 群間に有意差は認められなかった．しかし，C 群で，術後 4 週時点で悪化例を 1 手，術後 12 週時点で不変例を 3 手認めた．

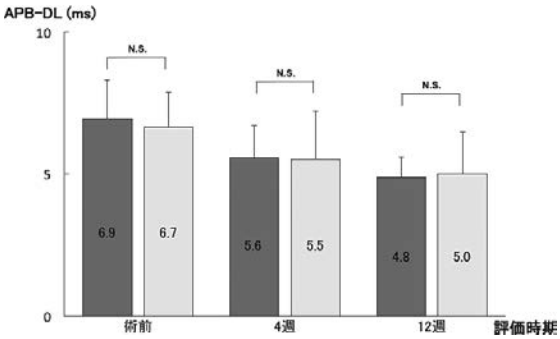

図 2　APB-DL の平均値
APB-DL：短母指外転筋の運動神経遠位潜時
平均値の推移．各評価時点で，2 群間に有意差は認められなかった．

【考　察】

ECTR は，低侵襲を目的として，1987 年に奥津らが世界で初めて報告した[1]．Chow 法は，1989 年に Chow が米国において報告した手術法[2]で，両者とも，本邦における鏡視下手術法として普及している．いずれの手術法も単独では良好な手術成績が報告されている[5)6)]が，現在までに両術式の治療成績を比較した報告は存在せず，両者の治療成績の優劣は明らかになっていない．

本研究の結果から，自覚症状や電気生理学的所見の改善からみた短期治療成績に差がないことが明らかになった．しかし，術後自覚症状や APB-DL 値が悪化，または不変であった問題症例が，奥津法では

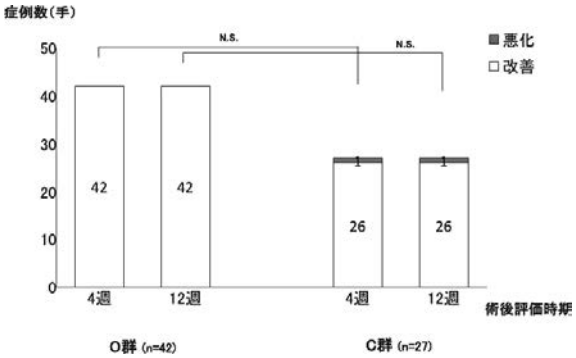

図 3　APB-DL 値の変化
評価時点の APB-DL 値を，術前値と比較して改善と悪化に分類した．改善と悪化の割合では 2 群間に有意差は認められなかった．しかし，C 群で，術後 4 週，12 週の各時点で悪化例を 1 手認めた．

表 2a　問題症例の割合，改善例と問題症例の比較
問題症例は C 群にのみ 3 手認めたが，2 群間に有意差は認められなかった（p＝0.056）．また，C 群における術後経過良好例と問題症例との間で，年齢と術前の APB-DL 値に明らかな有意差は認められなかった．

術式	症例数(手)		平均年齢(才)		術前APB-DL (ms)	
C群 (n=27)	改善例(24)		52.0	N.S.	6.5	N.S.
	問題症例(3)	※	60.4		7.8	
O群 (n=42)	改善例(42)		63.9		6.9	
	問題症例(0)		–		–	

※ p=0.056

表 2b　問題症例の自覚症状と APB-DL 値の推移
C 群の術後問題症例 3 例の経過．術後 1 年の時点では，いずれの症例も自覚症状，APB-DL 値ともに改善を認めた．

症例	評価法	術前	術後4週	術後12週	術後1年
1	自覚症状		悪化	不変	改善
	APB-DL値	6.3	5.2	3.9	3.0
2	自覚症状		不変	不変	改善
	APB-DL値	8.7	8.3	7.3	4.3
3	自覚症状		不変	不変	改善
	APB-DL値	8.3	12.1	10.2	7.5

認められなかったのに対し，Chow 法でのみ 3 手認められた．

Chow 法における術後問題症例の要因として，神経損傷，除圧不足（distal holdfast fibers of the flexor retinaculum（DHFFR）の不完全切離）[6)7)]，術中手根管内圧上昇 [8)] による影響が考えられる．本研究では，問題症例が術後 1 年の時点でいずれの症例も自覚症状，APB-DL 値ともに改善を認めたことから，自覚症状，APB-DL 値の悪化は一過性であった．よって，術後問題症例の要因は，神経損傷や除圧不足ではなく，術中手根管内圧上昇による影響の可能性が高いと考えている．

両術式においても，手根管内に外套管を挿入することによると考えられる一過性の神経障害の発生が報告されている [8)9)]．当科での奥津法における術中手根管内圧測定の結果 [10)] では，外套管挿入時の手根管内圧は，10 手中 5 手で測定限界値である 250 mmHg を越え，残り 5 手の平均内圧も 181mmHg であった．一方，Chow 法においては，内山ら [8)] によると，手根管内圧の上昇は外套管を遠位ポータルから出す時に最も高く，最低でも 295mmHg であり，2000mmHg を超えたものが 32 手中 15 手に認められたと報告している．外套管を遠位ポータルから出す操作は，奥津法には無い操作であり，Chow 法がより高い手根管内圧を呈している可能性がある．しかし，実際 Chow 法が奥津法に対して術中手根管内圧が高値であるかどうかは，今後同一条件下での測定による比較検討が必要である．

当科の奥津法における術後悪化例の検討から，当科の ECTR の適応は，術前の APB-DL 値が 10msec 未満としている．その適応に基づいた本研究の結果では，奥津法に術後悪化例は認められなかった．しかし，Chow 法における当科の ECTR 手術適応の妥当性については，今後症例数を増やして更なる検討が必要である．また，本研究の限界は後ろ向き研究であることであり，今後前向き無作為化された比較研究を行なっていきたいと考えている．

【まとめ】

術前の電気生理学的重症度に基づいた当科の手術適応では，奥津法と Chow 法の短期治療成績に差はなかった．一方，自覚症状と APB-DL が悪化した症例が Chow 法でのみ認められた．Chow 法における当科の ECTR 手術適応の妥当性については，今後症例数を増やして更なる検討が必要である．

本論文の要旨は，第 57 回日本手外科学会学術集会において発表した．

【利益相反の開示】

本研究発表に関連し，開示すべき COI 関係にある企業等はありません．

【文　献】

1) Okutsu I, et al. Endoscopic management of carpal tunnel syndrome. Arthroscopy 5: 11-18, 1989.
2) Chow JC. Endoscopic release of the carpal ligament; a new technique for carpal tunnel syndrome. Arthroscopy 5: 19-24, 1989.
3) 渡部 徹ほか．手根管症候群に対する night splint 装着の治療効果．整形外科 44: 251-254, 1993.
4) Ejiri S, et al. Short-term results of endoscopic（Okutsu Method）versus palmar incision open carpal tunnel release: A prospective randomized controlled trial. Fukushima J Med Sci 58: 49-59, 2012.
5) 木村 元ほか．Two portal 法の立場から．整形・災害外科 45: 1109-1115, 2002.
6) 浜中一輝ほか．鏡視下手根管開放術．関節外科 20: 53-63, 2001.
7) Okutsu I, et al. Intraneural median nerve pressure in carpal tunnel syndrome. J Hand Surg Br 26: 155-156, 2001.
8) 内山茂晴ほか．手根管症候群に対する鏡視下手根管開放術―エビデンスで示す Chow 法の欠点と変法―．別冊整形外科 49: 201-205, 2006.
9) 江尻荘一ほか．手根管症候群に対する鏡視下法（奥津法）と手掌内皮切法の短期治療成績の比較―Prospective randomized controlled trial―．日手会誌 24: 984-991, 2008.
10) 江尻荘一ほか．手根管開放術における術中手根管内圧の検討―鏡視下法と従来法の比較―．日手会誌 20: S 202, 2003.

日手会誌（J Jpn Soc Surg Hand），第 35 巻　第 4 号　629-632，2019

正中神経滑走運動とスプリント療法による手根管症候群の保存治療

宇佐美　聡，阿部幸一郎，河原三四郎，稲見浩平

Conservative Therapy with Median Nerve Gliding Exercise and Night Splinting for the Treatment of Carpal Tunnel Syndrome

Satoshi Usami，Koichiro Abe，Sanshiro Kawahara，Kohei Inami

特発性手根管症候群 45 患者 52 手に対し正中神経滑走運動（median nerve gliding exercise）と夜間スプリント療法を組み合わせた保存療法を行った．6 か月以上の経過観察を行い，症状が改善したのが 15 患者 20 手（38%），途中で手術へ移行したのが 13 患者 14 手（27%），途中で来院が途絶えたのが 17 患者 18 手（35%）であった．保存治療前後の比較ではしびれ VAS，疼痛 VAS，Quick-DASH，CTSI-SS，CTSI-FS，APB CMAP 振幅で有意に改善を認めた．保存治療での改善群と手術へ移行した群の初診時比較では高齢者ほど手術へ移行する傾向が見られた．正中神経滑走運動療法は単独での有効性を示す強いエビデンスは無いが，他の治療と組み合わせることで保存治療の効果を向上させる可能性がある．

【緒　言】

著者らは特発性手根管症候群（以下 CTS）に対し，正中神経滑走運動（median nerve gliding exercise）と夜間スプリント療法を組み合わせた保存療法を行い，過去にその有用性について報告した [1]．ただしこれは 3 か月の短期成績であったため，今回は 6 か月以上の経過観察を試み，神経滑走運動とスプリントを併用した保存治療の有効性と適応について検討を加えた．

【対象と方法】

対象は 2015 年 5 月から 2017 年 2 月の間に特発性 CTS と診断された症例のうち，保存療法を希望した 45 患者 52 手である．頸椎症，糖尿病などの合併症例は除外し，治療期間中に内服や注射などの他の保存治療は併用しなかった．保存療法のみで 6 か月以上経過観察したものを「T 群」，症状が改善せず途中で手術へ移行したものを「S 群」，6 か月以内に来院が途絶えたものを「D 群」とした．評価項目は，握力，指腹ピンチ力，側方ピンチ力，しびれ及び疼痛の VAS（Visual Analog Scale: 0-100），Quick-DASH，日本手外科会版手根管症候群質問表（CTSI-JSSH）の症状スコア（CTSI-SS）および機能スコア（CTSI-FS），短母指外転筋複合筋活動電位（APB CMAP）導出の遠位潜時（DL）および振幅（Amp），超音波による有鉤骨鉤レベル（絞扼部）での神経横断面積を評価した．尚，APB CMAP 導出の電極 - 刺激間距離は 5cm とした．保存治療の効果を判定するために，1）T 群（最終経過観察時）と S 群（途中の評価時）において治療前後の各項目を評価した．また保存療法の適応を検討するために，2）T 群，S 群，D 群間で初診時の各項目をそれぞれ評価した．統計処理に関して，1）は治療前後 2 群間の評価を行うため正規分布に従う場合は Paired-t test，従わない場合は Wilcoxon signed-rank test を使用した．2）は 3 群間の評価を行うため最初に一元配置分散分析（one way ANOVA）を用い，有意差 $p<0.1$ において Tukey 法による多重比較検定を追加した．

【保存治療の内容】

保存治療の目的は手根管内の除圧と神経滑走の回復である．手根管内の除圧目的に夜間スプリント固

受理日　2018/09/02
東京手の外科・スポーツ医学研究所　高月整形外科病院　〒192-0002　東京都八王子市高月町 360

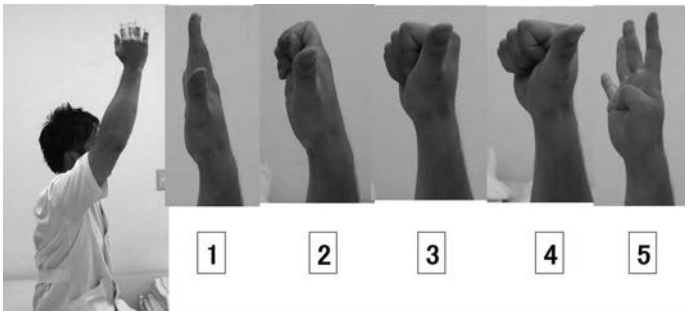

図 1 腱滑走運動．1：straight，2：hook，3：straight fist，4：fist，5：thumb flexion．文献 1 より許可を得て引用改変．

図 2 神経滑走運動．遠位方向へのストレッチと近位方向へのストレッチを行う．文献 1 より許可を得て引用改変．

図 3 夜間使用の静的スプリント．両側例では自己着脱できるように作製する．文献 1 より許可を得て引用改変．

定，腱滑走運動，冷却を行い患部の浮腫と炎症を改善する．除圧が図れた後に神経滑走運動を開始していく．

・腱滑走運動[1)2)]と手の浮腫軽減：5 セットを 1 日 5 回以上行う（図 1）．

・神経滑走運動[1)2)]：遠位方向への滑走として「運動 1」，近位方向への滑走として「運動 2」を行う．各運動を 1 回 7 秒間，5 セットを 1 日 5 回以上行う（図 2）．

・冷却：20℃程度の水に 10～20 分手をつける．

・夜間スプリント：手関節中間位，手指伸展位での掌側型スプリントを作製し，就寝時に装着する（図 3）．屈筋腱滑膜炎を抑えるために手指まで伸展位としている．

ハンドセラピィは，スプリントの作製を含め 3 から 5 回ほどの通院とし自己管理の習得を図った．自己管理の実施が難しい例では通院回数を増やし対応した．

【結　果】

45 患者 52 手中，保存治療のみで 6 か月以上の経過観察を行ったもの（T 群）は 15 患者 20 手（38%）

表 1　保存治療前後の成績（T 群＋S 群：34 手）

	保存治療前	保存治療後	p value
平均経過観察（月）		5.5	
握力（kg）	21.6±8.7	22.7±9.2	0.26
指腹つまみ（kg）	3.7±1.4	4.0±1.5	0.18
側方つまみ（kg）	6.0±2.2	6.1±1.9	0.51
しびれVAS（0–100）	55.1±28.4	30.2±31.3	0.00
疼痛VAS（0–100）	31.0±36.3	17.7±31.3	0.01
Quick-DASH	24.9±19.2	17.0±18.6	0.00
CTSI-SS	23.2±5.8	17.9±6.4	0.00
CTSI-FS	15.2±7.0	13.2±5.7	0.02
CMAP DL（ms）	6.2±3.1	6.0±3.1	0.25
CMAP Amp（mV）	6.7±3.6	8.1±3.6	0.00
神経絞扼部面積（mm^2）	7.9±3.5	8.5±3.2	0.40

表 2　各群の初診時比較（一元配置分散分析）

	T群（保存群）	S群（手術群）	D群（脱落群）	p値
n	20	14	18	
年齢（歳）	56±11.2	65.4±9.2	56.3±10.5	0.034
握力（kg）	24±9.2	18.2±6.7	23.9±9.3	0.12
指腹つまみ（kg）	3.9±1.5	3.4±1.3	3.8±1.5	0.53
側方つまみ（kg）	6.1±2.2	5.7±2.3	5.7±1.9	0.76
しびれVAS（0–100）	50.6±27.0	61.4±30.0	46.6±21.0	0.27
疼痛VAS（0–100）	21.8±33.7	44±37.1	16.5±31.7	0.07
Quick-DASH	25±23.9	28.4±16.5	26.5±18.7	0.90
CTSI-SS	22.3±5.7	24.2±6.5	22.7±7.1	0.74
CTSI-FS	14.8±7.9	16.7±6.5	14.8±5.6	0.71
CMAP DL（ms）	5.4±1.9	7.3±4.1	5.3±1.9	0.08
CMAP Amp（mV）	6.8±4.2	6.5±2.9	8.0±2.6	0.39
神経絞扼部面積（mm^2）	7.7±3.2	7.2±3.8	8.6±2.4	0.49

表 3　多重検定（Tukey 法）による p 値

多重検定項目	T群・S群間	D群・S群間	T群・D群間
年齢	0.055	0.056	0.996
疼痛VAS	0.158	0.07	0.879
CMAP DL	0.111	0.103	0.996

で平均観察期間 6.8 か月（6～10 か月），途中で手術へ移行した（S 群）ものは 13 患者 14 手（27%）で平均観察期間 3.6 か月（2～6 か月），途中で来院が途絶えたものは 17 患者 18 手（35%）で平均観察期間 2.9 か月（1～5 か月）であった．T 群と S 群計 28 患者 34 手における治療前後の評価では，しびれ VAS，疼痛 VAS，Quick-DASH，CTSI-SS，CTSI-FS，CMAP Amp で有意に改善を認めた（$p<0.05$）（表 1）．また各群の初診時比較では，一元配置分散分析で年齢（$p<0.05$）および疼痛 VAS と CMAP DL（$p<0.1$）に有意差を認めた（表 2）．追加の多重比較検定では T 群と S 群間に年齢の項目で有意差を認め（$p<0.1$）（表 3），高齢者は途中で手術に移行しやすい傾向が見られた．

【考　察】

正中神経滑走運動は術後に癒痕癒着の防止や CTS の再発率減少のために用いていた手法[3]を応用したもので，「手根管内圧を減少させる」，「屈筋腱滑膜の浮腫を改善させる」，「正中神経の静脈還流を増加し神経の虚血を改善させる」という効果が報告されている[3)4)5)]．過去の CTS に対する神経滑走運動の報告を参考にすると，手術へ移行する患者を減らせた[4]，握力の回復に寄与した[6]という肯定的な意見もある．しかし正中神経滑走運動の systematic review によると，神経滑走運動は機能回復を早める補足的な選択肢となるかもしれない[7]という意見の他に，方法論的な問題で有効性の優越をつけがたい[2]，症状の改善につながるかもしれないが有効性ははっきりしない[5]などの指摘があり，現状において神経滑走運動単独での有効なエビデンスは確立されていない．ただし他の治療と併用すること

で保存治療の効果を高める可能性があると著者らは考えている．CTS 患者では正常と比較して手関節での神経滑走距離が低下しているが[8]，スプリント療法単独では神経滑走距離の回復は図れない．そこで神経滑走運動を行うことで正常に近い状態へ戻すことが症状の改善に寄与すると思われる．

今回我々が使用したスプリントは，手根管内圧の低い肢位保持，虫様筋の手根管内への侵入回避，浅指屈筋腱による正中神経への圧迫回避，合併症の腱鞘炎に対する安静保持を目的に手関節中間位，手指伸展位固定とした[1]．手関節だけでなく，屈筋腱自体及び腱周囲の滑膜組織全体の炎症の鎮静化を図ることも重要と考えている．夜間の固定により手根管内の安静を保ち正中神経への圧迫が予防され，日中に神経滑走運動を加えることで屈筋腱と神経周囲組織に柔軟性を与えて静脈血流の還流を改善することが手根管内圧の減少につながると考えられる．実際の超音波による神経絞扼部の面積変化でも，6 か月の保存治療により有意差は見られないものの絞扼が改善されていることが確認された（表 1）．

本研究では高齢者で手術に移行する傾向が強かった（表 3）．理由として高齢者は自己管理の理解と実践が十分できていないことが推察される．その他に手術に移行した例では初診時の疼痛が強く，CMAP DL は延長しているといった傾向があり（表 2），主観的・客観的データに基づく保存療法の適応についても今後症例を重ねながら検討を加える必要がある．

本研究の limitation について言及すると，ひとつはすでに有用であることが示されているスプリント療法[9]とエビデンスの確立されていない神経滑走運動を併用して行っていることが挙げられる．本研究では両者の併用療法が CTS に有用であることは示されたが，神経滑走運動単独での有用性を支持する結果は得られていない．ただし著者らは神経滑走運動単独での効果は乏しく，滑走前の可及的な除圧が不可欠と考えている．次に経過観察期間が短いことが挙げられ，当院での保存治療終了後に長期経過で再発している可能性がある．最後に脱落者が多かったことが挙げられ，定期的に診察を行い自己管理のチェックを行うことが長期的な治療意識を維持するには必要と考えられた．

CTS に対する神経滑走運動は，現状において海外における単独での有効な evidence は確立されていない[2)5)7)]が，他の治療と併用することで保存治療の効果を高める可能性がある．本邦での報告は少ないため今後症例の集積と検討が望まれる．

【まとめ】

CTS 患者に対し神経滑走運動とスプリント療法を併用した保存治療を試みた．34 手（平均観察期間 5.5 か月）においてしびれと疼痛症状の他に Quick-DASH，CTSI-SS，CTSI-FS，APB CMAP 振幅で改善を認めた．しかし高齢者では保存治療での改善傾向が弱かった．

謝辞：本論文の作成にあたり，多大なる御協力を頂いた高月整形外科病院ハンドセラピスト加藤真努香氏，野口雅洋氏，早野敦子氏に深謝致します．

【利益相反の開示】

本研究発表に関連し，開示すべき COI 関係にある企業等はありません．

【文　献】

1) 阿部幸一郎ほか．絞扼性神経障害のハンドセラピィ．日本ハンドセラピィ学会会誌 9: 69-73, 2017.
2) Lim YH, et al. Median nerve mobilization techniques in the treatment of carpal tunnel syndrome: A systematic review. J Hand Ther 30: 397-406, 2017.
3) Totten PA, et al. Therapeutic techniques to enhance nerve gliding in thoracic outlet syndrome and carpal tunnel syndrome. Hand Clin 7: 505-520, 1991.
4) Rozmaryn LM, et al. Nerve and tendon gliding exercises and the conservative management of carpal tunnel syndrome. J Hand Ther 11: 171-179, 1998.
5) McKeon JMM, et al. Neural gliding techniques for the treatment of carpal tunnel syndrome: a systematic review. J Sport Rehabil 17: 324-341, 2008.
6) Pinar L, et al. Can we use nerve gliding exercises in women with carpal tunnel syndrome? Adv Ther 22: 467-475, 2005.
7) Ballestero-Pérez R, et al. Effectiveness of Nerve Gliding Exercises on Carpal Tunnel Syndrome: A Systematic Review. Physiol Ther 40: 50-59, 2017.
8) Ellis R, et al. Is there a relationship between impaired median nerve excursion and carpal tunnel syndrome? A systematic review. J Hand Ther 30: 3-12, 2017.
9) Piazzini DB, et al. A systematic review of conservative treatment of carpal tunnel syndrome. Clin Rehabil 21: 299-314, 2007.

手根管症候群に対する交差法を用いた超音波ガイド下手根管内ステロイド注射の経験

田中優砂光，宮﨑洋一，本田祐造，貝田英二

Ultrasound-guided Intra-carpal Tunnel Steroid Injection Using Out-of-plane（Short-axis）Approach for Carpal Tunnel Syndrome

Masamitsu Tanaka，Yoichi Miyazaki，Yuzo Honda，Eiji Kaida

手根管症候群に対する，交差法を用いた超音波ガイド下手根管内ステロイド注射を経験した．浜田分類 grade 1 の手根管症候群患者 11 名 12 手（平均年齢 61.9 歳）を対象とし，超音波ガイド下に正中神経を前腕遠位レベルから同定しつつ手根管を描出し，正中神経から離れた浅指屈筋腱間を交差法で同定した後，トリアムシノロンアセトニド（ケナコルト®）を 10mg 注射した．注射後の正中神経損傷の有無と，注射前から注射 6 か月後までの握力および正中神経遠位潜時を測定した．注射後の正中神経損傷はなかった．12 手中 10 手で自覚症状（疼痛および手指しびれ感）は改善した．3 手で自覚症状が消失し，注射後 1 か月以降受診歴がなかった．6 か月以上経過観察できた 7 手の平均握力は注射前 12.6kg が，注射 1 か月後 20.0kg，3 か月後 18.7kg，6 か月後 19.9kg と改善していた．正中神経遠位潜時は，注射前平均 5.90ms が，1 か月後 4.67ms，3 か月後 4.41ms，6 か月後 4.34ms と改善していた．手根管症候群に対する手根管内ステロイド注射は正中神経損傷の危険性があるが，交差法を用いた超音波ガイド下注射は，手技が簡便でかつ安全であり，有用と考えられた．

【緒　言】

手根管症候群に対する保存的治療は，軽症例に適応がある[1]．ステロイドの手根管内注射はその一つで，Phalen の報告[2]以来多くの報告があるが，重症例は適応外とされ[3]，かつ正中神経損傷の危険性があるとされる[4]．手根管内注射時の正中神経損傷を回避するために注射刺入部位の検討がいくつかなされている[5]が，実施者の手技によるところが大きく，盲目的注射の安全性は不明である．すなわち，手根管症候群に対する手根管内ステロイド注射は，保存治療の一つとして有用であるが，正中神経損傷の危険性がある．

超音波装置を用いれば，神経損傷を回避しつつ安全に手根管内注射を行うことができる可能性がある．四宮ら[6]は，手根管症候群に対する平行法を用いた超音波ガイド下ステロイド注射の有用性を報告した．筆者らは保存治療を希望した患者に対し，外来診療で同様の超音波ガイド下ステロイド注射を行っているが，手根管症候群の病態の一つが屈筋腱滑膜炎である[7]との考えに基づき，交差法を用いて，手根管内の正中神経から離れた部位へステロイド注射を行っている．そこで，本手技による正中神経損傷の有無を後ろ向きに検討し，合わせて短期の治療成績についても検討した．

【対象と方法】

2016 年 4 月から 2017 年 10 月の間に当院を受診し，臨床所見および電気生理学検査により浜田分類 grade 1 の手根管症候群と診断し，保存治療を希望した 11 名 12 手（男 3 名 3 手，女 8 名 9 手，平均年齢 61.9 歳）を対象とした．糖尿病，関節リウマチ等の基礎疾患を有する患者や透析患者は除外した．超音波検査装置には FUJIFILM FC1（富士フィルムメディカル，東京）を用い，プローブは 15MHz 高周波リニアプ

受理日　2018/09/02
医療法人伴帥会　愛野記念病院　整形外科　〒854-0301　長崎県雲仙市愛野町甲 3838-1

ローブを用いた．患者の患肢を手台に置き，手技者は患者の正面に位置して，超音波装置のモニターを手技者の非利き手側（通常は左側）に位置させた．プローブは非利き手（通常は左手）で保持し，超音波ガイド下に正中神経を前腕遠位レベルから同定しつつ手根管を描出した．横手根靭帯出口（最遠位部）よりも近位で，かつ手根管内の正中神経と浅指屈筋腱，および Guyon 管内の尺骨動脈と尺骨神経が良好に描出できる位置でプローブを固定した．正中神経よりも尺側で，かつ Guyon 管よりも橈側の，示指 - 中指または中指 - 環指浅指屈筋腱間を注射針刺入断面と定めた（図 1, 2）．超音波画像の目盛により皮膚表面から浅指屈筋腱までの距離を測り，その距離分だけプローブ中央から遠位方向に離れた場所を刺入点と定めた．手技者の利き手（通常は右手）でシリンジを保持し，皮膚と約 45° をなす角度で刺入し，横手根靭帯を貫いて示指 - 中指または中指 - 環指浅指屈筋腱間に 25 ゲージ針先の反射陰影を確実に位置させ，トリアムシノロンアセトニド（ケナコルト -A 皮内用関節腔内用水懸注 50mg/5mL ®，ブリストル・マイヤーズスクイブ，東京）を 10mg/1mL 希釈せずに注入した（図 1, 3）．

図 1 交差法による超音波ガイド下手根管内注射手技の様子．患者の患肢を手台に置き，手技者は患者の対面に位置する．プローブを非利き手で保持し，シリンジを利き手で保持して末梢から中枢方向に向けて交差法で注射を行う．

注射手技中および手技後の正中神経損傷の有無を調査した．治療効果判定の指標として，注射前，注射後 1 か月後，3 か月後および 6 か月後の握力および正中神経遠位潜時を測定した．統計学的解析には SPSS（ver.16）を用い，対応のある一元配置分散分析を行い，$P < 0.05$ を有意差ありとした．

【結　果】

12 手全例で，注射中および注射後の正中神経損傷を認めなかった．注射後 1 か月時点で，12 手中 10 手で自覚症状（疼痛および手指しびれ感）が改善していた．2 手で自覚症状が改善せず，注射後 1 か月以降に手術を行ったが，この 2 手はいずれも初診時の正中神経遠位潜時が 7.0ms 以上の症例であった．自覚症状が改善した 10 手中，3 手は注射後 1 か月で自覚症状がほぼ消失したため，その後の受診歴がなかった．注射後 6 か月以上経過観察できたのは 7 手で，これらの握力は注射前平均 12.6kg が，1 か月後 20.0kg，3 か月後 18.7kg，6 か月後 19.9kg で，注射 1 か月後に有意に注射前より改善していた（図 4）．正中神経遠位潜時は，注射前平均 5.90ms が，1

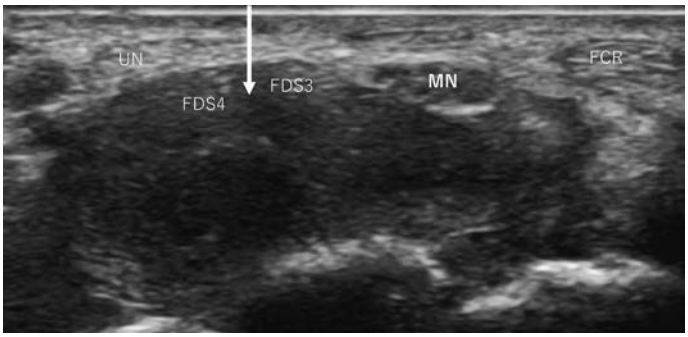

図 2 手根管の超音波短軸画像．正中神経の尺側かつ Guyon 管の橈側で，示指および中指浅指屈筋腱間を注射針刺入断面と定める．MN: 正中神経，FCR: 橈側手根屈筋腱，FDS3: 中指浅指屈筋腱，FDS4: 環指浅指屈筋腱，UN: 尺骨神経．

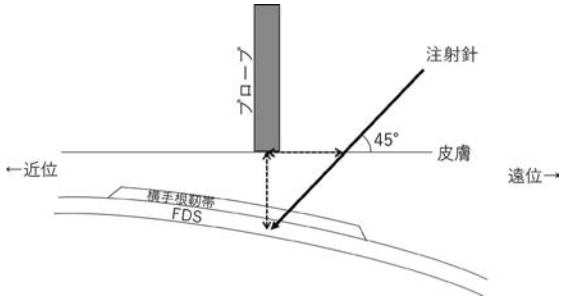

図 3　手根管の長軸像のシェーマ．超音波画像の目盛により皮膚表面から浅指屈筋腱までの距離を測り，その距離分だけプローブ中央から遠位方向に離れた場所を刺入点と定める．皮膚と約 45°をなす角度で針を刺入し，横手根靭帯を貫いて示指 - 中指または中指 - 環指浅指屈筋腱間に 25 ゲージ針の先を位置させる．

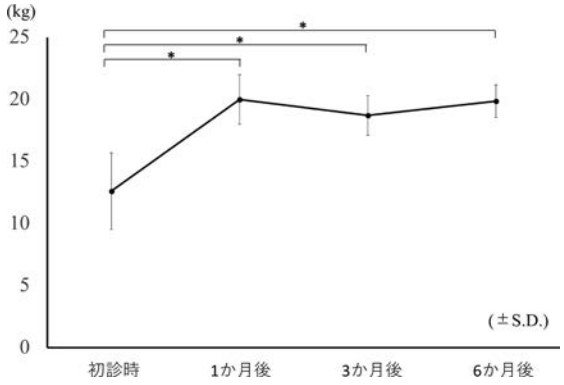

図 4　注射前後の握力の変化．*：$P < 0.05$

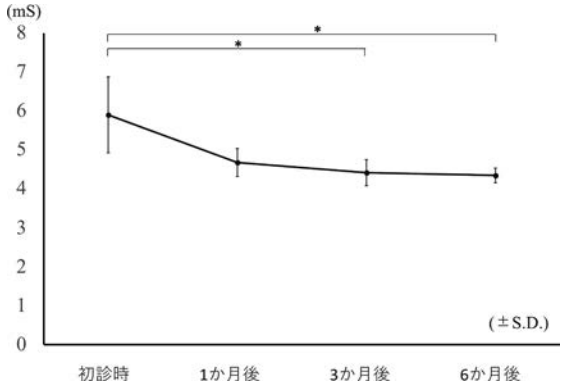

図 5

か月後 4.67ms，3 か月後 4.41ms，6 か月後 4.34ms で，注射 3 か月後に基準値（4.50ms）以下となり，かつ注射前より有意に改善していた（図 5）．

【考　察】

交差法を用いた超音波ガイド下ステロイド注射の報告は渉猟し得た限りなかった．本検討では対象症例が少なく，追跡率も低いため，本結果からは他の手技と比較した場合の有用性や有効性を述べることはできない．しかしながら，手技が簡便であり，かつ正中神経から離れた部位で注射を行うので，安全性は高いと考えている．

平行法を用いて神経周囲に薬液を注入することでより効果が高まるとする報告もあるが[8]，交差法で正中神経から離れた部位に注射しても自覚症状は概ね改善しており，手根管症候群の病態の一つが屈筋腱滑膜炎であることが示唆され[7]，今後の検討が待たれる．

手根管内への注射方向については，手関節皮線より近位から末梢方向へ向けて刺入することを推奨している報告が多い．これらの目的は盲目的操作において正中神経損傷を防ぐためである．筆者らもかつては近位から遠位方向へ刺入していたが，超音波ガイドを導入してからは超音波装置のスペース占有やモニターとの位置関係等の問題により注射手技がやや行いにくい印象を受けた．そこで患者と対面に位置して遠位から近位方向に刺入することとし，この問題を解決した．いずれがより行いやすいかは手技者により異なると思われるが，超音波ガイドを用いることでの安全性は同等と考えている．

手根管内注射の合併症として，正中神経損傷とともに尺骨神経損傷の報告もある[9]．実際に今回の検討中，至適と思われた刺入点と Guyon 管との距離が近い症例がいくつか散見された．よって本法においては尺骨神経損傷を防ぐため，ドップラーモードで尺骨動脈の位置をあらかじめ確認し，Guyon 管の位置を把握する必要がある．

本検討では，症例が少なく，疼痛スケール評価（numerical rating system や visual analogue scale など）や患者立脚型機能評価（quick-DASH など）等を行っていない．また，神経損傷のみでなく，腱損傷や感染等の有害事象の有無の検討には長期的な追跡が必要である．さらに，自覚症状が改善したために患者が複数回の通院を拒否しドロップアウトするケースが少なくなく，これも今後の検討課題と考えている．よって，今後さらに症例を重ねることで，

安全性と有効性を両立しうるか否かを検討する予定である.

【まとめ】

手根管症候群に対する交差法を用いた超音波ガイド下手根管内ステロイド注射を経験した．正中神経損傷はなかった.

【利益相反の開示】

本研究発表に関連し，開示すべき COI 関係にある企業等はありません.

【文　献】

1） 長岡正宏．手根管症候群に対する保存療法．MB Orthop 20: 33-38, 2007.
2） Phalen GS, et al. Compression neuropathy of the median nerve in the carpal tunnel. J Am Med Assoc 64: 524-530, 1957.
3） Gelberman RH, et al. Carpal-tunnel syndrome. Results of a prospective trial of steroid injection and splinting. J Bone Joint Surg Am 62: 1181-1184, 1980.
4） 浜田良機ほか．絞扼性神経炎．整形外科非観血的治療法のコツ（上）．第 1 版．東京．全日本病院出版会．pp83-86, 1996.
5） 辰巳徹志．超音波検査による手根管内注射刺入部位の検討．日手会誌 33: 222-224, 2016.
6） 四宮陸雄ほか．特発性手根管症候群に対する超音波ガイド下手根管内ステロイド注射の有用性．末梢神経 27: 194-198, 2016.
7） 田嶋 光．高齢者手指屈筋腱滑膜炎の病因論と治療．関節外科 306: 980-987, 2011.
8） Mackinnon SE, et al. Peripheral nerve injection injury with steroid agents. Plast Reconstr Surg 9: 482-490, 1982.
9） Frederick HA, et al. Injection injuries to the median and ulnar nerves at the wrist. J Hand Surg Am 17: 645-647, 1992.

手根管症候群における超音波検査での母指球筋の筋輝度の評価

名倉一成*，金谷貴子*，原田義文*，乾　淳幸**，美舩　泰**

Quantitative Evaluation of Thenar Muscle of the Patients with Carpal Tunnel Syndrome Based on Ultrasonographic Measurement

Issei Nagura*，Takako Kanatani*，Yoshifumi Harada*，Atsuyuki Inui**，Yutaka Mifune**

手根管症候群（CTS）における超音波検査（US）による短母指外転筋（APB）と母指対立筋（OPP）の筋輝度の評価を行い，電気生理学的重症度別に各期間で比較した．ImageJ を用いて各領域の筋輝度を測定し，健常者との検討を行った．本検討では重症度に並行して APB, OPP の筋輝度が上昇し，CTS の重症化に伴う筋萎縮の質的変化の反映と考えられた．

【緒　言】

手根管症候群（CTS）は進行し重症化すると母指球筋萎縮をきたす．母指球筋萎縮の評価は重要であり，著者らはこれまでに客観的な母指球筋の評価法として，超音波検査を用いた短母指外転筋（APB）および母指対立筋（OPP）の筋厚を評価する方法を報告し[1]，主に CTS 手術症例に対して評価を行ってきた[2]．他に超音波検査時のプローブの圧迫による影響を検討した報告[3]など，超音波検査を用いた母指球筋の評価の報告が散見されるようになってきた．今回著者らは，母指球筋の質的な定量化を目指して，CTS 手術症例の母指球筋の筋輝度を ImageJ にて評価し，電気生理学的重症度別に各期間で検討した．

【対象と方法】

臨床上 CTS と診断され手術を行った 63 手（平均年齢 69.1 歳，男性 11 手，女性 52 手）を対象とし，健常ボランティア 21 手（平均年齢 34.9 歳，男性 8 手，女性 13 手）と比較した．63 手を筋電図計（MEB2300 シリーズ Neuropackx1，日本光電社製，東京，日本）を使用し，電気生理学的重症度（Stage 1: 短母指外転筋終末潜時［DML; distal motor latency］，知覚神経伝導速度［SCV; sensory nerve conduction velocity］共に正常，Stage 2: DML のみ遅延，Stage 3: DML 遅延 SCV 低下，Stage 4: DML 遅延 SCV 測定不能，Stage 5: DML, SCV 共に測定不能）[4]にて分類した．超音波装置（SONIMAGE HS1, 12MHz，コニカミノルタ社製，東京，日本）を用いて，長軸像で長母指屈筋腱を描出した後にプローブを 90 度回転させ短軸像を観察し，プローブを第 1 中手骨の骨軸と平行にスライドさせながら，短軸像で OPP が第 1 中手骨橈側に付着する位置で，プローブを筋に垂直にあてて APB および OPP の筋厚が最大となるプレーンで APB, OPP 領域を撮影した[1]．検査時は検者と被検者が対面し，被検者は両手を回外位，母指は筋弛緩した中間位にてテーブル上に固定した状態で測定した．プローブによる母指球筋への圧迫による誤差を最少にするため，プローブに十分なゼリーをつけ圧迫の無い状態で記録した．検査は同一検者にて行い，ゲイン（BG20）を一定にして測定を行った．撮影した超音波検査画像データをパソコンに取り込み，ImageJ（NIH, USA）を用いて APB, OPP 領域の筋輝度を 2 回測定して平均値を算出して解析した（図 1）．統計学的検討には一元配置分散解析を用い

受理日　2018/08/24
*神戸労災病院　整形外科　〒651-0053　兵庫県神戸市中央区籠池通 4-1-23
**神戸大学大学院　整形外科

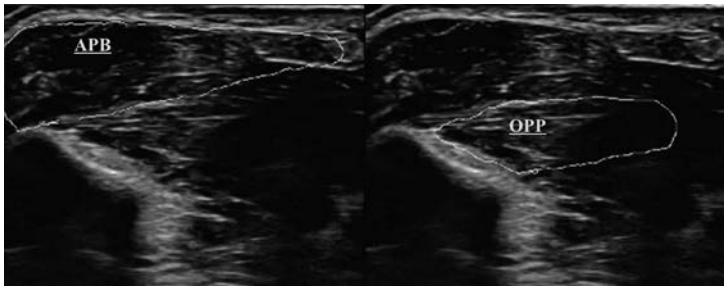

図 1　APB および OPP の ImageJ による筋輝度の評価

た（p＜0.05）.

【結　果】

電気生理学的重症度は Stage 3: 男性 0 手，女性 7 手，Stage 4: 男性 6 手，女性 27 手，Stage 5: 男性 5 手，女性 18 手と分類された．筋輝度の平均値（pixels）は Control: APB 9.1±5.9, OPP 15.4±8.8 で，Stage 3: APB 22.0±10.2, OPP 30.7±12.2 で，Stage 4: APB 32.0±21.9, OPP 35.9±23.1 で，Stage 5: APB 47.5±18.8, OPP 55.3±23.0 であった（表 1）．電気生理学的重症度に並行して，APB, OPP の筋輝度が徐々に上昇し，Stage 4, 5 で APB, OPP 共に有意に上昇した．

表 1　電気生理学的重症度と筋輝度の比較

(N=number)	**APB**(pixel)	**OPP**(pixel)
Control(N=21)	9.1±5.9	15.4±8.8
Stage 3(N=7)	22.0±10.2	30.7±12.2
Stage 4(N=33)	32.0±21.9 *	35.9±23.1 *
Stage 5(N=23)	47.5±18.8 ***	55.3±23.0 ***

(Turkey-Kramer HSD, *p<0.05)

【考　察】

母指球筋萎縮の評価法として過去には外観上所見[5]や MRI[6]や手形を測定して母指球筋の萎縮を評価する報告[7]があるが，様々な問題点がある．これらに比べて超音波検査は，非侵襲的，安価，簡便で，繰り返し行えるなどの利点がある．超音波検査を母指球筋に施行した報告には樫山ら[8]の母指球筋厚とピンチ力の関係の検討があり，著者らは健常人における母指球筋の筋厚を超音波検査にて測定し，母指球筋の客観的な評価法として報告した[1]．そして，この評価方法を CTS の母指球筋萎縮の評価に応用し報告した[2]．類似した研究に，超音波検査時のプローブの圧迫の影響を減少させる目的で母指球筋を水中測定した報告があるが[3]，これらは筋厚の量的評価であり，筋自体の質的な評価も必要と考えた．そこで本研究では筋組織の質的な評価を目的として ImageJ にて筋輝度の評価を行った．ImageJ はオープンソースで科学研究の使用における画像処理ソフトウェアである．超音波検査における筋輝度評価を行った過去の報告には，小児神経筋疾患のスクリーニング[9]や，ImageJ を用いた腹筋群の評価[10]などがあり，今回母指球筋に応用した．CTS の電気生理学的重症度に並行して，APB, OPP の筋輝度が徐々に上昇し，Stage 4, 5 で APB, OPP 共に有意に上昇したことは，筋内の高エコー領域である脂肪組織や線維性変化の増加の反映と考えた．本研究の問題点として，CTS の手術症例のみを対象としたために Stage 1, 2 を含めた全期間での評価が行えなかったこと，男女間，利き手 - 非利き手間での検討を行っていないことである．また超音波検査装置のゲインの設定で筋輝度が変化する可能性があり，同一の設定で測定を行っていく必要があり，超音波の異方性の影響を考慮すると同一検査画像で別部位との比率の検討が必要であると考えている．今後の課題として電気生理学的に軽症である Stage 1, 2 における筋輝度の評価や CMAP との検討などを予定している．

【まとめ】

超音波検査を用いた母指球筋の筋輝度を報告した．

【利益相反の開示】

本研究発表に関連し，開示すべき COI 関係にある企業等はありません．

【文　献】

1）名倉一成ほか．超音波検査による母指球筋評価の試み．整形外科 66: 241-243, 2015.
2）名倉一成ほか．手根管症候群手術症例における電気生理学的重症度と超音波検査を用いた母指球筋厚値の比較検討．日手会誌 34: 326-328, 2017.
3）小寺訓江ほか．超音波短軸像による母指球筋の評価方法について．日手会誌 33: 855-857, 2017.
4）金谷貴子ほか．高齢者手根管症候群における電気生理学的重症度と手根管開放術後 1 年での電気生理学的回復について．臨整外 48: 1085-1089, 2013.
5）Nagaoka M, et al. Endoscopic carpal tunnel release in the elderly. Minim Invasive Neurosurg 49: 216-219, 2006.
6）Jenkins T, et al. A prospective pilot study measuring muscle volumetric change in amyotrophic lateral sclerosis. Amyotroph Lateral Scler Frontotemporal Degener 14: 414-423, 2013.
7）Tuncali D, et al. The thenar index: an objective assessment and classification of thenar atrophy based on static hand imprints and clinical implications. Plast Reconstr Surg 117: 1916-1926, 2006.
8）樫山あさみほか．母指球筋厚とピンチ力の関係　超音波画像診断装置を用いた検証．国立大学リハビリテーション療法士学術大会誌 35: 47-50, 2014.
9）Heckmatt J, et al. Ultrasound imaging in the diagnosis of muscle disease. J Pediatr 101: 656-660, 1982.
10）Tanaka N, et al. Reliability of size and echo intensity of abdominal skeletal muscles using extended field-of-view ultrasound imaging. Eur J Appl Physiol 117: 2263-2270, 2017.

感覚神経活動電位導出不能の重症手根管症候群の術後経過―SNAP と感覚症状の回復程度の高齢者と若年者における比較検討―

岡本聖司，牧　　裕，森谷浩治，坪川直人，成澤弘子，吉津孝衛

The Recovery of Sensory Disturbance and Nerve Conduction Velocity with Severe Carpal Tunnel Syndrome after Carpal Tunnel Release

Seiji Okamoto，Yutaka Maki，Koji Moriya，Naoto Tsubokawa，Hiroko Narisawa，Takae Yoshizu

神経伝導検査（以下 NCS）で感覚神経活動電位（以下 SNAP）が導出不能の重症手根管症候群（以下 CTS）に対して，手根管開放後の SNAP と感覚症状（しびれや痛み）の回復過程を後方視的に検討した．単一術者の行った CTS 手術症例のうち，Padua 分類 extreme もしくは severe の重症例 67 手を対象とした．このうち，75 歳以上の高齢者の術後成績を，75 歳未満の若年者群と比較し検討した．SNAP 導出不能の重症 CTS においても，術後 NCS で 94％に改善傾向を認め，しびれの消失を 41％，軽快を 53％に認めた．高齢者群でもこの傾向は変わらず，重症 CTS 例でも積極的に手根管開放を行う価値がある．しかし，自覚的な感覚症状が完全に消失するのは，術後経過観察期間 6-48 か月（平均 18 か月）では 4 割程度であった．

【緒　言】

高齢人口の増加により，高齢者の手根管症候群患者の増加が予想される．高齢者の手根管症候群は臨床的に短母指外転筋麻痺を呈する重症例が多い[1]が，患者はその手の使用に既に慣れていることや，手術の侵襲，後療法期間などを考慮して，母指対立再建術までは希望しないことも多い．高齢者の手根管開放術後の臨床成績は比較的良好とする報告も散見されるが，具体的にその臨床症状の回復についての報告は少ない．そこで今回我々は，神経伝導速度検査（以下 NCS）において感覚神経活動電位（以下 SNAP）の消失した重症手根管症候群（以下 CTS）に対し手術療法を行った 75 歳以上の高齢者群の術後成績を，電気生理学的評価，臨床症状の改善ついて，75 歳未満の若年者群と比較し検討した．

【対象と方法】

2012 年から 2017 年までに当院で臨床上 CTS と診断され，手術療法の行われた 362 手のうち，NCS にて SNAP が消失し，短母指外転筋運動神経遠位潜時（以下 DML）が遅延もしくは測定不能であった，Padua 分類[2] extreme もしくは severe の重症例は 295 手であった．それらに対する手術は，手根管開放術単独が 144 手，母指対立再建術を同時に行ったものが 151 手であった．そのうち，術後 6 か月以上経過観察し得た症例で，なおかつ術後電気生理学的検査の行われている 67 手を対象とした．内訳は，男性 17 例，女性 39 例，（17+39＝56），右 45 手，左 22 手（両側罹患 11 例），手根管開放術単独 24 手〔手掌内皮切の手根管開放 9 手，鏡視下手根管開放（2 portal）14 手，前腕までの手根管開放 + 脂肪弁による被覆 1 手〕，母指対立再建術合併 43 手（Camitz 法 27 手，Burkhalter 法 9 手，木森法 7 手），年齢は平均 73 歳

受理日　2018/09/09
一般財団法人　新潟手の外科研究所　〒957-0117　新潟県北蒲原郡聖籠町諏訪山 997 番地

（43-89 歳）であった．併存合併症は糖尿病 10 手，高血圧症 29 手，他院での手術後再発例と非改善例が 4 手あった．これらのうち，術前に手のしびれ（びりびり感や感覚の鈍さ），を訴えたものが 66 手あり，痛みを訴えたもの（痛みとしびれの合併）が 11 手あった．

これら対象を 75 歳以上の高齢者群と 75 歳未満の若年者群の 2 群に分け，術後の SNAP と感覚症状（しびれや痛み）の回復過程を，後方視的に比較検討した．我が国では 75 歳以上を後期高齢者としており，本研究ではこれに従い 75 歳以上を高齢者群とした．

高齢者群は 36 手であり，内訳は，男性 8 手，女性 28 手，右 23 手，左 13 手，手根管開放術単独 15 手〔手掌内皮切の手根管開放 4 手，鏡視下手根管開放 10 手，前腕までの手根管開放 + 脂肪弁による被覆 1 手〕，母指対立再建術合併 21 手（Camitz 法 12 手，Burkhalter 法 4 手，木森法 5 手），年齢は平均 80.3 歳（75-89 歳）であった．若年者群は 31 手であり，内訳は，男性 14 手，女性 17 手，右 21 手，左 10 手，手根管開放術単独 9 手〔手掌内皮切の手根管開放 5 手，鏡視下手根管開放 4 手〕，母指対立再建術合併 22 手（Camitz 法 15 手，Burkhalter 法 5 手，木森法 2 手），年齢は平均 64.5 歳（43-74 歳）であった．手術は経験のある手外科専門医の同一術者により行われた．検討項目は，感覚神経伝導速度（以下 SCV），SNAP の振幅，感覚症状（痛み，しびれ）の改善とした．SCV は示指リング電極刺激 - 手関節部導出により順行性に計測し，刺激 - 導出電極間距離は 14-15 cm であった．全ての電気生理学的検査は熟練した 2 人の検査技師により室温を一定にしたシールドルームで行われた．有意差検定は，Wilcoxon signed-rank test を用いて行った（$p<0.05$）．

【結　果】

術後平均経過観察期間は 18 か月（6-48 か月）であった．経過観察期間中に SNAP が導出できたものが 63 手あり，術後平均 13 か月で確認された．導出不能は 4 手であった．導出は可能となったが，その振幅は平均 6.57μV と低値であった．SCV は平均 36.6m/s であった．感覚症状の改善に関しては，手の痛みは 11 手全例で早期に消失し，最終的にしびれが消失したもの 27 手，軽くなったが残存したもの 35 手，全く改善しなかったもの 4 手であった．また術前からしびれの訴えの全くない例が 1 手あった．このうち改善のなかった 4 手と元々しびれのなかった 1 手は 75 歳以上の高齢者であった．

SNAP 導出不能であった 4 手と，しびれが改善しなかった 4 手はそれぞれ異なる症例であり，SNAP 導出不能の 4 手においてもしびれは全例で改善していた．また，しびれが改善しなかった 4 手中 3 手は糖尿病合併例であり，そのうち 2 手は同一患者両側罹患例であった．1 例は過去に他院で行われた手根管開放術後の再手術症例であった．この 4 手の術後経過観察期間は 12 か月，12 か月，9 か月，15 か月で平均 12 か月と全症例の平均経過観察期間 18 か月と比較し短期であったが電気生理学的には全て SNAP 導出可能となっていた．SNAP 導出不能であった 4 手の術後経過観察期間は，7 か月，8 か月，9.5 か月，12 か月で平均 9 か月と全症例の平均経過観察期間 18 か月と比較し，その半分と短かった．

75 歳以上の高齢者群では，SNAP 導出可能 34 手であり，導出不能は 2 手であった．導出されたものの振幅は平均 5.7μV（図 1）であり，SCV は平均 35.9 m/s（図 2）であった．75 歳未満の若年者群では，SNAP 導出可能 29 手であり，導出不能は 2 手であった．導出されたものの振幅は平均 7.7μV（図 1）であり，SCV は平均 37.4m/s（図 2）であった．SNAP の振幅，SCV とも，高齢者群に比べ若年者群でより高い値を示したが，両群間で統計学的な有意差を認めなかった（図 1, 2）．

しびれの改善に関して，元々訴えのなかった高齢者群の 1 手を除く，66 手の内訳は，高齢者群で，消失 15 手（43%），軽快 16 手（46%），不変 4 手（11%）であり，若年者群で，消失 12 手（39%），軽快 19 手（61%），不変 0 手（0%）であり，高齢者群では 89%で改善を認め，若年者群では全例で改善を認めた（図 3）．

【考　察】

CTS 術後の臨床症状改善度と電気生理学的重症度に関しては相関がないという報告が散見される [3]．一方で，電気生理学的重症度が進行するとともに臨床症状も重症となるという報告 [4] もある．また，術前後に NCS を行い，臨床症状と電気生理学的回復についての相関を示した報告 [5] や，CTS 重症例の手根管開放術後の電気生理学的検査は回復の客観的評価として有用とする報告 [6] がある．本研究では，SNAP 導出不能の重症 CTS においても，術後平均 13



図 1　術後 SNAP 振幅　両群間に有意差なし

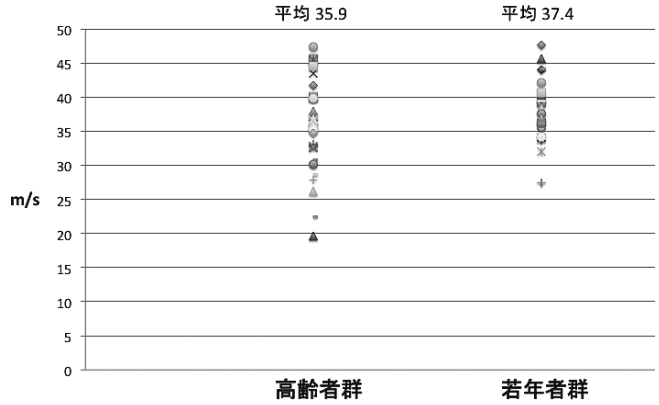

図 2　術後 SCV　両群間に有意差なし

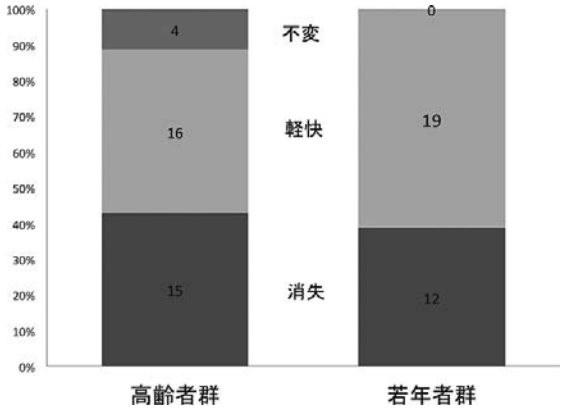

図 3　しびれの改善の割合

か月で電気生理学的に 94％に改善を認めた．また，金谷ら[6]は，彼らの分類で stage2（DML 遅延＋SCV 正常）以上（より重症例）と診断され手根管開放術を行った 141 手（平均年齢 65 歳）を対象とし，感覚症状に関しては，術前のしびれ，知覚鈍麻は手根管開放術後 1 年で約 94％が改善し，痛みは全例で改善したと報告しているが，しびれに関しては，完全に消失したのか，軽快したのか詳細に述べていない．本研究でも痛みは全例で改善したが，しびれの消失は 41％，軽快は 53％と，これらを合計した改善は 94％であり，対象がより高齢，かつ重症であるにも関わらず，ほぼ同様の結果であった．しかし，長期的な経過で全例のしびれが消失するかどうかは不明である．また NCS で SNAP が導出不能から，94％が導出可能となったが，この経過観察期間では電位は低く，伝導速度も遅かった．この後どの程度まで改善するか，改善には限界があるのかは不明である．

高齢者に対する CTS 術後成績に関して，加齢による神経変性から回復が劣るという報告[7]もあるが，

手術成績は一般的に良好[8]で，年齢による成績の差はないという報告[9]や，高齢者においても手根管開放術が有効とする報告[10]が散見される．本研究でも，75歳以上に限定した高齢者でのSNAP導出不能の重症CTSにおいても，術後電気生理学的に94％に改善を認め，臨床症状でも89％に改善を認めた．これらの結果から，高齢者の重症CTS例でも術後の改善は十分に見込めるため，積極的に手根管開放を行う価値があると考える．

本研究では，SNAP導出不能であった4手と，しびれが改善しなかった4手はそれぞれ異なる症例であり，電気生理学的改善度としびれの改善度は必ずしも相関を認めなかった．SNAP導出不能であった4手の術後経過観察期間は平均9か月と短かったため，さらに追跡を行うと導出可能となる可能性はある．また，しびれが改善しなかった4手も術後経過観察期間は平均12か月で比較的短期であり，糖尿病の合併例や再手術例ではあるが，さらに時間が経過すればしびれが改善する可能性はある．

しびれの程度の表現方法は主観的であり，筋萎縮の程度や電気生理学的重症度と必ずしも一致しないため，痛みやしびれの自覚症状の変化だけでCTSの改善度を判定することには限界がある．しかし，感覚器官の閾値や分布密度を測る感覚検査にも主観が入り，客観的に感覚症状を評価する方法も現時点ではない．また，今回の結果は術後平均18か月と比較的短期のものであり，このあと自覚症状がより改善していくのか，NCSの結果もさらに改善するのかを知るためには，長期の経過観察が必要である．

また，本研究の問題と限界としては，Padua分類extreme or severeの295手中，対象となったのは67手，23％と追跡率が低く，selection biasがかかっている可能性が挙げられる．追跡率が低くなった主因は，術後NCSが経時的に行われていたものが67手と少なかったことである．その理由としては，術後比較的早期にしびれや痛みなどの自覚症状が消失，軽快した症例で，治療者の判断で長期経過観察せずに終了していたものが多かったことがある．病院から遠隔地在住で自分で運転できない人に関しては，通院に家族のサポートが必要で，公共交通の整備されていない地域では特に高齢者の長期経過観察が難しい．drop outは10手であった．

【まとめ】

SNAP導出不能の重症CTS例でも電気生理学的検査94％と感覚症状94％に改善を認めた．75歳以上の高齢者に限っても同様の結果であった．しかし，自覚的な感覚症状が完全に消失した例は，術後6か月から48か月の期間では4割程度であった．

【利益相反の開示】

本研究発表に関連し，開示すべきCOI関係にある企業等はありません．

【文　献】

1) Serror P. Carpal tunnel syndrome in the elderly. Ann Hand Surg 10: 217-225, 1991.
2) Padua L, et al. Neurophysiological classification and sensitivity in 500 carpal tunnel syndrome. Acta Neurol Scand 96: 211-217, 1997.
3) Choi SJ, et al. Correlation of clinical history and electrodiagnostic abnormalities with outcome after surgery for carpal tunnel syndrome. Plastic Reconstr Surg 102: 2374-2380, 1998.
4) Brand JD. A neurophysiological grading scale for carpal tunnel syndrome. Muscle Nerve 23: 1280-1283, 2000.
5) Aulisa L, et al. Carpal tunnel syndrome: Indication for surgical treatment based on electrophysiological study. J Hand Surg Am 23: 687-691, 1998.
6) 金谷貴子ほか．手根管開放術後における電気生理学的回復および臨床症状改善との関連について．臨整外 46: 637-641, 2011.
7) Leit ME, et al. Patient-reported outcome after carpal tunnel disease: A prospective and longitudinal assessment in patients older than age 70. J Hand Surg Am 29: 379-383, 2004.
8) Norlan WB Ⅲ, et al. Results of treatment of severe carpal tunnel syndrome. J Hand Surg Am 17: 1020-1023, 1992.
9) Wilgis EF, et al. A prospective assessment of carpal tunnel surgery with respect to age. J Hand Surg Br 31: 401-406, 2006.
10) Townshend DN, et al. The outcome of carpal tunnel decompression in elderly patients. J Hand Surg Am 30: 500-505, 2005.

手根管症候群における母指球筋萎縮と電流知覚閾値（CPT）の関連

津田悦史*，尼子雅敏**，有野浩司***，根本孝一****

Association of Current Perception Threshold and Thenar Muscle Atrophy in Carpal Tunnel Syndrome

Yoshifumi Tsuda *，Masatoshi Amako **，Hiroshi Arino ***，Koichi Nemoto ****

電流知覚閾値（Current Perception Threshold，以下 CPT）検査は，Aβ，Aδ，C の各神経線維ごとに知覚閾値を選択的に定量化する．今回，手根管症候群の CPT と母指球筋萎縮の関連について検討した．手根管症候群 44 例 44 手，平均年齢 57.3 歳（42-78 歳）を対象とし母指球筋萎縮の有無により TMA（+）群と TMA（-）群の 2 群に分けた．CPT は Neurometer™（Neurotron, MD, USA）を用い，2000Hz（Aβ）250Hz（Aδ），5Hz（C）の 3 条件で計測した．Aβ と Aδ の CPT は TMA（+）群と TMA（-）群の 2 群間に有意差を認めたが，C では 2 群間に有意差は認めなかった．一般的に絞扼性神経障害では大径線維ほど圧迫の影響を受けやすく，進行した手根管症候群では小径無髄線維の C より大・中径有髄線維の Aβ，Aδ の方が，障害が大きいと考えられた．

【緒　言】

電流知覚閾値（Current Perception Threshold: CPT）検査は，1986 年 Katims らによって開発された定量的知覚検査で[1]，大径有髄線維（Aβ），小径有髄線維（Aδ），無髄線維（C）を選択的に定量化できる．神経線維は径の違いで脱分極に必要な交流波の周波数が異なっており，Aβ，Aδ，C 線維はそれぞれ 2000Hz, 250Hz, 5Hz に対応している．Neurometer™（Neurotron, MD, USA）はこの特性を利用して，各 3 線維の CPT を選択的に測定する．測定値は電流を用いているため（1CPT＝10μA），従来の電気生理学的検査と異なり，皮膚の厚さや，汗，体温の影響を受けにくい．また非侵襲的で痛みを伴わず，また二重盲検機能により主観の入らない検査が可能という特長がある．これまで著者らは CPT 検査を用いて絞扼性神経障害を中心にその有用性を報告してきた[2)3)]．その中で，手根管症候群を浜田分類[4)]の重症度別に比較した検討を行ったが，浜田分類は 1 度が「母指球筋の萎縮，母指対立運動障害がない症例」，2 度は「軽度の母指球筋の萎縮，母指対立運動はないかあっても軽度で tip pinch の障害が無い症例」，3 度は「母指球筋の萎縮と母指対立運動障害のある症例」と定義されており，特に 1 度と 2 度の違いがあまり明確でないため，差が出にくいという問題点があった．そこで今回，母指球筋萎縮の有無で手根管症候群を 2 群に分け CPT の違いについて検討したので報告する．

【対象と方法】

手根管症候群 44 例 44 手，平均年齢 57.3 歳（42-78 歳），男 8 例，女 36 例，右 32 手，左 12 手を対象とした．母指球筋萎縮の有無で 2 群に分類し，視診上母指球筋に萎縮があるものまたは perfect O sign 陽性のものを TMA（+）群，母指球筋萎縮がなく perfect O sign 陰性のものを TMA（-）群とした．電流知覚閾値検査は Neurometer™ を用いて行い，刺激

受理日　2018/08/27
*永生会南多摩病院　整形外科　〒193-0832　東京都八王子市散田町 3-10-1
**防衛医科大学校　整形外科学講座
***国立病院機構東京医療センター　整形外科
****永仁会入間ハート病院

電流は 2000Hz（Aβ），250Hz（Aδ），5Hz（C）の 3 条件で実施した．Neurometer の電極は，中指に固定し，患側及び健側の CPT を測定した．両側例および糖尿病や頚椎症を合併した症例は除外した．統計学的検討は Wilcoxon の符号付順位検定を用い，有意水準を 5%とした．

【結　果】

TMA (+) 群は 22 例 22 手，平均年齢 62.2 歳 (48-78 歳)，全例女性，右 19 手，左 3 手であった．TMA (-) 群は 22 例 22 手，平均年齢 57.0 歳（25-73 歳），男 8 例，女 14 例，右 13 手，左 9 手であった（表 1）．患側と健側の CPT の比較では TMA（+）と TMA（-）の両群とも，Aβ，Aδ，C の 3 つの線維全てにおいて患側の方が高く，それぞれに有意差を認めた (図 1)．Aβ の平均 CPT（±SD）は TMA（+）群が 295.6（±83.8），TMA（-）群で 231.3（±112.9）で TMA（+）群が高く，2 群間に有意差を認めた（図 2）．Aδ の平均 CPT（±SD）は TMA（+）群が 142.5（±50.7），TMA (-) 群が 108.3 (±53.2) で TMA (+) 群が高く，2 群間に有意差を認めた（図 3）．C の平均 CPT（±SD）は TMA（+）群が 106.9（±62.4），TMA（-）群が 85.6（±36.4）で TMA（+）群が高値であったが，2 群間に有意差は認めなかった（図 4）．

表 1　母指球筋萎縮の有無により 2 群に分けた症例の一覧

TMA(+)群	TMA(−)群
• 22例22手	• 22例22手
• 平均62.2歳(48~78歳)	• 平均57.0歳(25~73歳)
• 全例女性	• 男8例、女14例
• 右19手、左3手	• 右13手、左9手

1CPT＝10μA

TMA(+)群

	患側CPT	健側CPT
Aβ	295.6± 83.8**	110.9± 35.6
Aδ	142.5± 50.7**	41.5± 20.5
C	106.9± 62.4**	50.0± 21.1

TMA(−)群

	患側CPT	健側CPT
Aβ	231.3±112.9**	128.7± 57.0
Aδ	108.3± 53.2**	56.8± 40.9
C	85.6± 36.4**	55.5± 27.1

平均値±標準偏差　**有意水準5%

図 1　患側と健側の CPT の比較

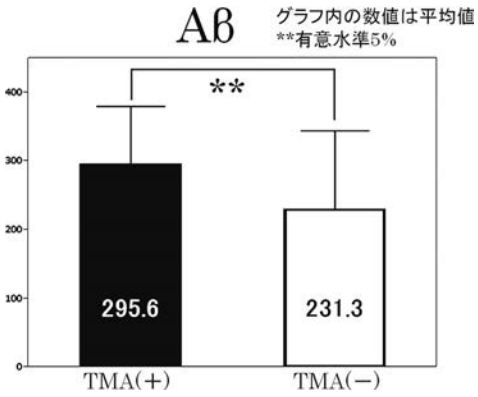

図 2　Aβ の CPT の結果：TMA（+）群が TMA（-）群より有意に高かった．

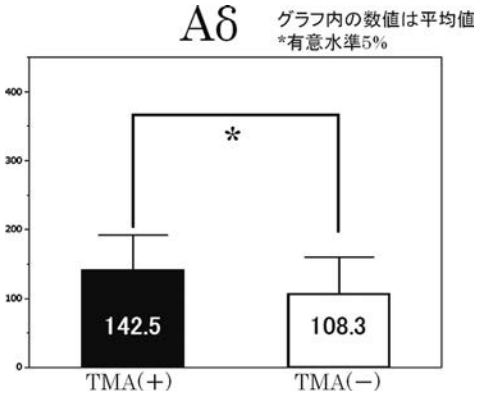

図 3　Aδ の CPT は TMA（+）群が TMA（-）群より有意に高かった．

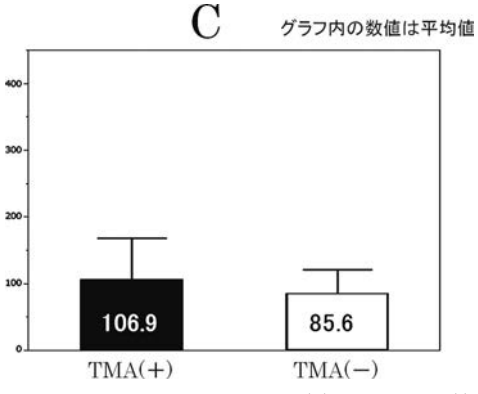

図 4　C の CPT の結果：TMA（+）群が TMA（-）群より高かったが，有意差は認めなかった．

【考　察】

感覚神経線維には径 10-15μm の太い有髄線維の Aβ と径 4-8μm の細い有髄線維の Aδ，さらに径 1-2 μm の無髄神経の C があり，これら 3 群で感覚神経線維の 90％以上を占める．CPT 検査ではそれぞれの神経線維の脱分極が交流波の周波数に依存するという性質を利用して，異なる周波数の電気刺激を使用することにより神経選択性を得ている．CPT 検査は先に述べた特長の他に，1）知覚障害が初期か進行期かを正常値と比較することにより診断できる 2）アロディニア，知覚不全，詐病を診断する補助となる　3）病因となる神経線維を特定できる　4）治療の効果判定に用いることができる　5）疼痛の作用機序解明の一助となる，などの長所がある．一方，患者に意識がありコミュニケーションがとれなければ測定できないことや運動機能は評価できないという短所がある [5]．

今回の調査で，母指球筋萎縮のある手根管症候群では母指球筋萎縮のないものと比べて Aβ と Aδ の CPT が有意に高いという結果が得られた．絞扼性神経障害では径の大きな神経線維ほど圧迫の影響を受けやすく [6]，進行した手根管症候群では，無髄線維に比べ大径・中径有髄線維の方がより障害を受けやすいということが電気生理学的に示された．C 線維では有意差は認めないものの，同様に母指球筋萎縮のある群の CPT が高かった．小径線維は 3 つの線維の中では最後に障害を受けると推察され，手根管症候群の感覚神経線維の障害は臨床症状の進行と共に大径線維から小径線維へと段階的に進むと思われる．Mackinnon ら [7] は病理学的検討で，神経の圧迫に対する反応は有髄神経と無髄神経で異なり，大径有髄線維ではミエリン鞘の菲薄化と軸索減少が起こるが，無髄線維は軸索変性と，それに続く軸索再生を認めたと述べている．また Dellon ら [8] はニューロンポンプ説を提唱し，軸索原形質産生という点ではより細い線維ほど容積が少ないため回復が早く，一般に痛覚の方が触覚より回復が早いことを述べている．これらの報告より，無髄線維は有髄線維に比べて，圧迫による障害を受けにくく回復も早いと考えられる．

母指球筋萎縮のない群においても，健側と比べて患側の CPT は 3 線維とも有意に上昇していた．神経枝にある程度の障害が及んでも筋線維組織の代償性肥大などにより筋力低下や筋萎縮の症状発現が遅れることが予想され，神経の組織学的病変は筋力や筋萎縮の程度よりも比較的進行していることが考えられる．したがって浜田分類 1 度に分類されるような軽症例においても，しびれや痛みなどの知覚障害の強い症例に対しては積極的に手術療法を検討してよいと考える．

本研究の問題点は，知覚障害の観点からのみ論じていることで，母指球筋萎縮は運動枝の障害であり CPT 検査では運動神経そのものの評価は出来ていないことが挙げられる．Kapandji test や MCV 検査など運動機能評価と CPT との関連を検討することが今後の課題である．

【まとめ】

1．手根管症候群 44 手を母指球筋萎縮の有無で 2 群に分け，電流知覚閾値（CPT）検査を行った．

2．母指球筋萎縮のある群では，ない群と比べ Aβ と Aδ の CPT が有意に上昇していた．

【利益相反の開示】

本研究発表に関連し，開示すべき COI 関係にある企業等はありません．

【文　献】

1）Katims JJ, et al. Constant current sine wave transcutaneous nerve stimulation for the evaluation of peripheral neuropathy. Arch Phys Med Rehabil 68: 210-213, 1987.
2）津田悦史ほか．電流知覚閾値（CPT）検査による手根管症候群の臨床的特徴．末梢神経 20: 46-50, 2009.
3）津田悦史ほか．手根管症候群の病期分類別に見た電流知覚閾値の術後変化．日手会誌 33: 1-4, 2016.
4）浜田良機ほか．手根管症候群の治療成績．日手会誌 2: 156-159, 1985.
5）有田栄子ほか．CPT．ペインクリニック 20: 1035-1044, 1999.
6）Denny-Brown O, et al. Paralysis of nerve induced by direct pressure and by tourniquet. Arch Neurol Psychiatry 51: 1-26, 1944.
7）Mackinnon SE, et al. Chronic human nerve compression: A histological assessment. Neuropathol Appl Neurobiol 12: 547-565, 1986.
8）Dellon L, et al. 知覚のリハビリテーション　評価と再教育．第 1 版．東京．協同医書出版社．pp110-117, 1996.

特発性手根管症候群に対する直視下手根管開放術での腱滑膜切除が患者立脚型機能評価に及ぼす影響

遠山雅彦*，窪田　穣*，鈴木啓介**，恵木　丈***

Effect of Flexor Tenosynovectomy on Patient-reported Outcome in Open Carpal Tunnel Release for Idiopathic Carpal Tunnel Syndrome

Masahiko Tohyama*，Yutaka Kubota*，Keisuke Suzuki**，Takeshi Egi***

OCTR 時に腱滑膜切除追加を行うことが，患者立脚型機能評価に影響を及ぼすのか Q-DASH，CTSI を使用して後ろ向きに検討した．対象は特発性手根管症候群 60 手．腱滑膜切除なし 26 手（男性 4 手，女性 22 手）を A 群，腱滑膜切除あり 34 手（男性 5 手，女性 29 手）を B 群として比較検討した．両群とも各スコアは術後 3 か月で有意に改善が得られた．術後 6 か月では両群とも 3 か月時と有意差はなく，両群間にも有意差はなかった．腱滑膜切除の追加による合併症はなかった．OCTR 時の腱滑膜切除追加の有無による 6 か月時の各スコアに有意差はなく，腱滑膜切除の追加による患者立脚型機能評価への明らかな影響はなかった．

【緒　言】

特発性手根管症候群に対する治療は手術治療が中心で，現在主に小切開での直視下手根管開放術（以下 OCTR）と鏡視下手根管開放術（以下 ECTR）が行われており，いずれも良好な治療成績が報告されている．著者らは主に小切開での OCTR を行っているが，手根管開放時に屈筋腱腱滑膜の著明な増殖を認めることも多い．その際は腱の滑走改善と手根管内圧の再上昇予防を期待して腱滑膜の切除も同時に行っている．今回，腱滑膜の切除追加が術後上肢機能に関与するのかを患者立脚型機能評価で検討した．

【対象と方法】

2013 年 7 月から 2017 年 4 月までの間に当院で OCTR を施行した患者のうち，術後 6 か月以上経過観察できた患者を対象とした．透析症例，関節リウマチ，橈骨遠位端骨折後などを除外した特発性手根管症候群のみに対象をしぼり，さらに手術の前後 6 か月間に健側を含めて上肢に対し他の手術受けている症例，手根管開放術と同時に腱鞘切開や母指対立再建などを行っている症例は除外した．最終的に 56 例 60 手を対象とした．

手術は全例局所麻酔下で手掌部約 3cm の切開にて手術を施行した．手根管の開放と正中神経と横手根靭帯間の剥離のみ行ったものを A 群，これに腱滑膜の切除を追加したものを B 群とした．腱滑膜切除は指屈曲あるいは手関節掌屈で腱の遠位，近位をできるだけ手術創部に引き出して可及的に切除した．

腱滑膜切除を行うかどうかの選択は，無作為ではなく手術時期や術者の違いにより術前に決定されている．ただし腱滑膜切除を追加する予定であった 1 例で，術中腱滑膜増殖がほとんどなかったため切除の追加を行わなかった．A 群の内訳は 24 例 26 手，男性 4 例 4 手，女性 20 例 22 手，手術時年齢は平均 65.4 歳であった．B 群は 34 例 34 手，男性 5 例 5 手，女性 29 例 29 手，手術時年齢は平均 65.0 歳であった（表 1）．

受理日　2018/08/25
*独立行政法人労働者健康安全機構　大阪労災病院　整形外科　〒591-8025　大阪府堺市北区長曽根町 1179-3
**大阪市立総合医療センター　救命救急部外傷センター
***社会福祉法人恩賜財団　大阪府済生会中津病院　整形外科

表 1　症例の内訳

	A群 （滑膜切除なし） n=26	B群 （滑膜切除あり） n=34	p値
性別	男性4手，女性22手	男性5手，女性29手	N.S.
手術時年齢（歳）	65.4±10.6	65.0±16.0	N.S.
手術時間（分）	13.8±3.6	22.5±4.9	p<0.001
浜田分類	Grade 1: 4 Grade 2: 15 Grade 3: 7	Grade 1: 5 Grade 2: 17 Grade 3: 12	N.S.

これらの症例に対し，患者立脚型機能評価である QuickDASH（Disability of Arm Shoulder Hand）-JSSH（以下 Q-DASH），CTSI（Carpal Tunnel Syndrome Instrument）-JSSH（以下 CTSI）を使用して，術前，術後 3 か月，術後 6 か月で評価し比較検討した．統計学的検討は Mann-Whitney 検定，Wilcoxon 符合付き順位検定，Fisher 検定を用い，有意水準 5 %未満を有意差ありとした．

【結　果】

男女比，手術時年齢は両群間に有意差はなかった．手術時間は A 群が平均 13.8 分，B 群が平均 22.5 分で B 群が有意に長かった．浜田分類での重症度内訳は両群間に有意差はなかった（表 1）．腱滑膜切除追加によると考えられる合併症はなかった．

術前 Q-DASH は A 群 27.4，B 群 37.2，CTSI（症状重症度）は A 群 2.4，B 群 2.5，CTSI（機能的状態）は A 群 2.0，B 群 2.4 と B 群のスコアがやや悪い傾向であったが有意差はなかった．術後 3 か月時 Q-DASH は A 群 18.2，B 群 27.9，CTSI（症状重症度）は A 群 1.8，B 群 1.8，CTSI（機能的状態）は A 群 1.7，B 群 1.9 で両群とも有意に改善した．術後 6 か月時 Q-DASH は A 群 18.6，B 群 24.1，CTSI（症状重症度）は A 群 1.7，B 群 1.7，CTSI（機能的状態）は A 群 1.6，B 群 1.8 で 3 か月時と比較して両群とも有意差はなかった（表 2, 3, 4）．両群間での比較は術後 3 か月では Q-DASH と CTSI（機能的状態）で A 群のほうが有意に良かったが，6 か月時では有意差はなかった（表 2, 4）．このことから B 群は術後の Q-DASH と CTSI（機能的状態）については改善にやや時間がかかることが示唆された．また CTSI（症状重症度）については両群ともほぼ同様のスコアと経過で，正中神経障害の改善については腱滑膜

表 2　QuickDASH-JSSH

	A群 （滑膜切除なし）		B群 （滑膜切除あり）
術前	27.4±20.2	← N.S. →	37.2±22.7
	↓*		↓*
術後3か月	18.2±16.0	← * →	27.9±18.2
	↓N.S.		↓N.S.
術後6か月	18.6±19.7	← N.S →	24.1±23.1

*　p<0.05
N.S.　有意差なし

表 3　CTSI-JSSH（症状重症度）

	A群 （滑膜切除なし）		B群 （滑膜切除あり）
術前	2.4±1.0	← N.S. →	2.5±0.8
	↓**		↓**
術後3か月	1.8±0.5	← N.S. →	1.8±0.4
	↓N.S.		↓N.S.
術後6か月	1.7±0.7	← N.S →	1.7±0.6

**　p<0.01
N.S.　有意差なし

表 4　CTSI-JSSH（機能的状態）

	A群 （滑膜切除なし）		B群 （滑膜切除あり）
術前	2.0±1.0	← N.S. →	2.4±0.9
	↓*		↓**
術後3か月	1.7±0.6	← * →	1.9±0.7
	↓N.S.		↓N.S.
術後6か月	1.6±0.8	← N.S →	1.8±0.8

**　p<0.01
*　p<0.05
N.S.　有意差なし

切除の追加は影響がなかった（表 3）.

【考　察】

手根管症候群に対する手術治療としては，現在 OCTR と ECTR が主に行なわれている．また，報告は少ないが横手根靭帯を切開しない屈筋腱滑膜切除術も手術方法としてあげられる．いずれの術式も手根管内圧の減圧を目的に行なわれている．手根管症候群の病態は種々の原因による手根管内圧の上昇と考えられるが，その中で腱滑膜の増殖は内圧上昇に大きく寄与している．実際に手根管開放時に屈筋腱が直視できないような腱滑膜増殖を伴っていることも多い．

腱滑膜増殖による症状として，宮坂ら[1]は腱滑膜増殖が腱の滑走を制限し，手のこわばり，指屈曲障害の原因となっていると報告した．また小西池ら[2]は ECTR に腱滑膜切除を追加すると，術後早期に Pillar pain を抑制できたと報告している．そのため腱滑膜切除により何らかの症状改善が得られる可能性があるが，OCTR 時に腱滑膜を切除することは，Shum ら[3]は術後 CTSI に影響はなく不要としている．Duman ら[4]は滑膜切除追加群に術後 1 年で握力と Q-DASH に有意な改善があったが，VAS や CTSI には有意差がなかったため滑膜切除の追加は基本的に不要で握力を必要とする重労働者には考慮すると結論づけている．また，Ketchum[5]は虫様筋による障害や再発症例，長期間経過例などが滑膜切除追加の適応としている．

今回の著者らの結果では，評価時期が術後 6 か月と短いが，Duman ら[4]の結果と少し異なり OCTR 時の腱滑膜切除追加の有無による患者立脚型機能評価の最終的な有意差はなく，悪影響はなかったものの腱の滑走改善などの効果もわからなかった．また，術後 3 か月時で腱滑膜切除追加群のほうが Q-DASH と CTSI（機能的状態）が悪かったが，小切開で広範囲の腱滑膜を切除するので深部の侵襲が大きくなるためか術後早期は腫脹が強い傾向があったこと，また腱滑膜切除の追加が周囲との癒着を起こしている可能性があること，などが途中経過に影響したのではないかと考える．

手根管症候群患者ではばね指，母指 CM 関節症，Heberden 結節，Bouchard 結節などを合併していることも多いため純粋に手根管症候群のみの機能評価を行うことは難しい．ただ Duman ら[4]の結果で握力や Q-DASH に有意な改善があったということは，正中神経障害以外の上肢機能改善が得られている可能性がある．正中神経障害に対しては腱滑膜切除を行う必要性はないが，宮坂ら[1]の報告のような手のこわばりや指屈曲障害など腱滑膜増殖に由来する可能性がある症状を伴う場合は，腱滑膜切除追加を考慮してもよいと考える．

今回の検討の限界は後ろ向き調査で無作為ではなく術式選択にバイアスがかかっていること，症例数が少ないこと，評価期間が術後 6 か月と短いこと，術者が複数であること，合併症の保存的治療については検討していないことなどがあげられる．

【まとめ】

特発性手根管症候群に対する OCTR 時の腱滑膜切除追加が，患者立脚型機能評価に及ぼす影響を Q-DASH，CTSI を使用して後ろ向きに検討した．腱滑膜切除追加の有無による術後 6 か月時の各スコアに有意差はなく，腱滑膜切除の追加による患者立脚型機能評価への明らかな影響はなかった．

【利益相反の開示】

本研究発表に関連し，開示すべき COI 関係にある企業等はありません．

【文　献】

1）宮坂芳典ほか．手のこわばり現象を呈した手根管症候群の 4 例　hand stiffness という概念の提唱．日手会誌 18: 406-410, 2001.
2）小西池泰三ほか．滑膜切除併用鏡視下手根管開放術．日手会誌 31: 906-907, 2015.
3）Shum C, et al. The role of flexor tenosynovectomy in the operative treatment of carpal tunnel syndrome. J Bone Joint Surg Am 84: 221-225, 2002.
4）Duman S, et al. Can flexor tenosynovectomy and microsurgical epineurectomy improve clinical outcomes following open carpal tunnel release? SICOT J 3: 28-28, 2017.
5）Ketchum LD. A comparison of flexor tenosynovectomy, open carpal tunnel release, and open carpal tunnel release with flexor tenosynovectomy in the treatment of carpal tunnel syndrome. Plast Reconstr Surg 113: 2020-2029, 2004.

透析患者の手根管症候群に対する WALANT 手術の治療成績

上杉和弘*，平地一彦**，蔡　栄浩*，西田欽也*，前田明子*

The Clinical Results of Surgical Treatment for Carpal Tunnel Syndrome in Hemodialysis Patient Surgical Treatment with Wide Awake Local Anesthesia No Tourniquet

Kazuhiro Uesugi*，Kazuhiko Hirachi**，Yong Ho Che*，Kinya Nishida*，Akane Maeda*

透析患者の手根管症候群に対し行った，日帰り WALANT（Wide awake local anesthesia no tourniquet）手術について検討した．対象は初回手術を行った 61 例 72 手で，シャント側 34 手，非シャント側 38 手，抗血栓薬内服症例は 36 手であった．術前浜田分類 Grade1：22 手，Grade2：45 手，Grade3：5 手であった．全例抗血栓薬継続，1%E 入りキシロカインで局所麻酔し，小皮切で手根管を開放した．透析時の指先の疼痛は全例早期に改善した．術後成績は Kelly の評価基準で E 58 手，G 13 手，F 1 手であった．術中止血操作は 5 手のみで，67 手は止血不要であった．表層感染を 2 手に認めたが，出血遷延，シャントトラブルはなかった．透析患者は合併症が多く，約半数が抗血栓薬を内服している．できるだけ患者負担を減らす目的で，WALANT 手術を施行した．術後成績は安定し，合併症も少なかった．

【緒　言】

透析歴が 25 年を超えると 51.5%に手根管症候群（以下 CTS）が発生する[1]．共同演者の 1997 年の調査で CTS を有する血液透析患者は手根管開放術後 8 年で 1/3 は再発し，1/3 は死亡していた[2]が，透析医療の進歩により生命予後が改善，長期透析患者数は増加し，その結果 CTS 患者数は増加している[1]．しかし，長期透析患者には合併症・抗凝固療法やシャントの問題があり，手術治療が敬遠されることも多い．われわれは患者の身体・精神的負担の少ない治療を心がける必要がある．小皮切での手根管開放術（以下 OCTR）を日帰り，抗凝固・抗血小板薬の休薬なし，1%エピネフリン含有リドカインを使用して局所麻酔下に，さらには上腕部の圧迫痛を避けるため空気止血帯を用いずに行っている．この WALANT 手術（Wide awake local anesthesia no tourniquet）の治療成績，合併症について検討したので報告する．

【対象と方法】

2014 年 4 月から 2017 年 8 月までに電気生理学的検査で正中神経の Distal Motor Latency（以下 DML）が 4.0ms 以上および臨床症状で CTS と診断し，初回 OCTR を WALANT で行った血液透析中の患者で術後 3 か月以上経過観察可能であった 61 例 72 手を対象とした．平均年齢は 65.0 歳（35～81 歳），男性 38 手，女性 34 手，シャント側 41 手，非シャント側 31 手であった．平均観察期間は 16.4 か月（3～42 か月），平均透析期間は 23.1 年（1～40 年），平均罹病期間は 13.9 か月であった．正中神経の平均 DML は波形なしの 5 手を除いて平均 6.54ms であった（表 1）．術前浜田分類は Grade1：22 手，Grade2：45 手，Grade3：5 手であった．抗凝固・抗血小板薬の内服症例は 36 手（50%）で，その内訳はアスピリン 22 例，ワルファリンカリウム 12 例，シロスタゾール 5 例，チクロピジン，イコサペント酸エチル，クロピトグレルそれぞれ 2 例，リマプロスト，トコフェロール

受理日　2018/09/06
*手稲渓仁会病院　整形外科　〒006-8555　北海道札幌市手稲区前田 1 条 12 丁目 1-40
**札幌整形循環器病院　整形外科

表 1　対象群

平均年齢	65.0	(35-81)	歳
性別(男/女)	38/34		手
シャント(有/無)	41/31		手
平均観察期間	16.4	(3-42)	カ月
平均透析期間	23.1	(1-40)	年
平均罹病期間	13.9	(2-60)	カ月
平均DML	6.54	(4.29-13.85)	ms

表 2　治療成績

術前 浜田分類 ＼ 術後 Kellyの評価基準	Excellent	Good	Fair	Poor
Grade Ⅰ	18	4	0	0
Grade Ⅱ	37	7	1	0
Grade Ⅲ	3	2	0	0

それぞれ 1 例で，2 剤併用は 11 例であった．透析日に手術を行う場合のみ出血対策として，透析時に通常のヘパリンではなく半減期の短いメシル酸ナファモスタット（フサン®）や生体内では凝固時間延長作用が軽度に抑えることのできる低分子ヘパリンの使用などを透析病院に依頼した．手術は WALANT による小切開法での OCTR で行った．1%エピネフリン含有リドカイン約 10cc を 27G 針で近位は手首皮線より 3cm 近位から手掌の皮下に浸潤させた．刺入後は針先を動かさずゆっくりと薬液を注入した．遠位は母指球皮線と基線の交点までの皮下に浸潤させた．数分待ち麻酔が効いていることを確認した後，基線と中環指間縦線との交点を遠位端とし，できるだけ母指球皮線等の皮線を利用し約 2cm の皮切で鋭的に横手根靭帯を切離した．遠位は脂肪層まで除圧し，近位はスリット付エレバトリウムおよびカーブドメスホルダー（MERA 社）を用いて手首皮線から 3cm 近位まで横手根靭帯およびそれに続く前腕筋膜を切離し除圧した．多くの症例で止血操作は不要であった．最後に皮下および表皮の縫合を行った．当日のみ bulky dressing とし，翌日に手洗い創処置を指導した．小さめの絆創膏のみで手の使用制限は行わなかった．

調査項目は手術日の血液透析の有無，浜田分類による術前重症度，Kelly の評価基準による術後成績，そして術中・術後合併症とした．

【結　果】

全例術後 3 か月以上の経過観察が可能であった．透析日および非透析日に手術行ったのはともに 36 手であった．非透析日に手術を施行した症例のうち 7 手は透析日を調整したものであった．全例局所麻酔のみで手術が可能であった．透析時の指先の疼痛は全例数日で改善した．最終診察時 Kelly の評価基準で excellent 58 手，good 13 手，fair 1 手であった（表 2）．

術中止血操作は 72 手中 5 手（6.9%）で必要であり，67 手（93.1%）は不要であった．術中止血操作を要した 5 手のうち 3 手は抗凝固・抗血栓薬を内服していた．術後表層感染を 2 手に認めたが手洗い，抗生剤投与により 4 週間以内に治癒した．術当日に手指の血色不良，冷感を訴えたものが 8 手（シャント側 3 手，非シャント側 5 手）であったが，全例 24 時間以内に改善した．出血遷延やシャントトラブルはなかった．

【考　察】

血液透析症例であっても初回手根管開放術の成績は OCTR，鏡視下手根管開放術（以下 ECTR）の手技にかかわらず良好な成績が報告されている．森澤ら[3]は小切開法 OCTR 35 例全例で術後 Kelly の評価基準 good 以上と報告し，吉田ら[4]は透析症例 1412 手の ECTR で 93%にしびれが消失したと報告した．本研究は 98.3%が good 以上，80.1%では excellent であった．過去の報告と比べて大きな差はなく良好な短期成績と考える．

出血の観点では，佐藤ら[5]が 15 手（抗凝固・抗血栓薬継続は 5 手）に対して WALANT 手術を行い術中・術後トラブルはなかったと報告している．一方，吉田ら[6]は ECTR 報告で，4521 手中 5 手（0.11%）で出血により同日再診し止血操作を要したと報告しており，その中で，発症が術後 2 時間から 8 時間（平均 4.4 時間）であったことからエピネフリン効果の消失が原因と考察している．自験例で術後出血で対応しなければいけない症例はなかった．

われわれは抗凝固薬，抗血小板薬の扱いに関して“循環器疾患における抗凝固・抗血小板療法に関するガイドライン”[7]を参考にしており，内服薬継続のまま手術を行っている．OCTRは本ガイドラインでの“体表の小手術で術後出血への対応が容易な場合”に該当し，内服継続での手術が望ましく，抗血栓療法の中止は有害であるとされている．休薬によりリバウンド現象として一過性に凝固系が亢進し，血栓塞栓症が誘発される．特にワーファリンでは治療前に個々の患者有していた凝固亢進状態が再現される可能性が高いとされ，1%程度に重篤な血栓塞栓症の発症するとされている．Palaretiら[8]は，ワーファリン内服中の静脈血栓患者の休薬に関して，急に完全休薬する群と3週かけて漸減する群とでは，トロンビン-アンチトロンビン複合体（TAT）およびプロトロンビンフラグメント1+2（F1+2）の値が後者が有意に高値を示し，急な休薬が凝固能を亢進させるリバウンド現象が誘発されると報告した．本研究では抗凝固・抗血栓薬内服継続の36手中33手91.7%で術中止血操作が不要であったこと，全例でエピネフリンの効果が切れた後の出血トラブルを生じなかったことはOCTRにおいて抗凝固・抗血栓薬内服継続のまま手術を行うことは比較的安全である可能性を示唆している．ただし，吉田らの報告のように可能性は低いものの対応が必要になる症例が存在し，注意が必要である．日帰り手術では出血トラブルが起こるのは帰宅後であり，患者，家族へ十分に説明する必要がある．

自験例ではエピネフリンの影響での術後手指蒼白化を8手11.1%に認めた．シャント側3手（37.5%），非シャント側5手（62.5%）でありシャントとの関連性はなかった．われわれは手根管部および遠位の皮下へ注入した局所麻酔液がゆっくりと浸潤し末梢循環に影響を及ぼしたのではないかと考えている．吉田ら[6]はECTR後0.11%に蒼白化がみられたが経過観察のみ改善したとした．これらの局所麻酔注入は手首皮線付近からのみ行われていた．自験例に手指蒼白化の割合が多いのは局所麻酔薬を皮切部遠位皮下にも浸潤させたことが影響していると考えられる．Lalondeら[9]はエピネフリン含有での指ブロック3110例で壊死などの合併症はなかったと報告している．一方でBradfieldら[10]は15mlのエピネフリン含有リドカインでの指ブロックで1例の壊死を報告している．万が一，手指の壊死が危惧された場合はα-ブロッカーであるフェントラミンの使用が推奨されており，このことを念頭に置き治療にあたることが望まれる．

【まとめ】

血液透析患者の手根管症候群に対するWALANTでの小皮切手根管開放術の治療成績を報告した．半数で抗凝固・抗血小板薬内服していたが休薬せずWALANT手術を行い，良好な術後成績を維持し，問題となる合併症は少なかった．

【利益相反の開示】

本研究発表に関連し，開示すべきCOI関係にある企業等はありません．

【文　献】

1) 中井 滋ほか．わが国の慢性透析療法の現況（2010年12月31日現在）．透析会誌 45: 1-47, 2012.
2) 平地一彦ほか．血液透析患者50例における手根管症候群の発症頻度と治療成績に関する長期経過．日手会誌 14: 670-673, 1997.
3) 森澤 妥ほか．長期透析患者の手根管症候群に対する小皮切手根管開放術の治療成績．日手会誌 31: 90-92, 2014.
4) 吉田 綾ほか．手根管症候群に対するUSE systemを用いた内視鏡手術―第51回日本透析医学会ワークショップより―．透析会誌 40: 229-230, 2007.
5) 佐藤 攻ほか．透析手根管症候群に対するエピネフリン入り局所麻酔下手根管開放術の治療成績．日手会誌 33: 100-102, 2016.
6) 吉田 綾ほか．上肢駆血困難例におけるwide awake surgeryの応用．整・災外 60: 185-192, 2017.
7) 堀 正二ほか．循環器疾患における抗凝固・抗血小板療法に関するガイドライン．2009年改訂版 2009: 55-56, 2009.
8) Palareti G, et al. Activation of blood coagulation after abrupt or stepwise withdrawal of oral anticoagulants–a prospective study. Thromb Haemost 72-2: 222-226, 1994.
9) Lalonde D, et al. A multicenter prospective study of 3,110 consecutive cases of elective epinephrine use in the fingers and hand: The Dalhousie Project clinical phase. J Hand Surg Am 30: 1061-1067, 2005.
10) Brandfield WJ, et al. Digital block anaesthesia and its complications. Br J Surg 50: 495-498, 1963.

顕微鏡下切除を行った手指発生の腱滑膜巨細胞腫の術後再発率の検討

山岡尚世*，木村理夫**，佐々木　源**，伊藤悠祐**，亀倉　暁***

Recurrence Rate of Microsurgical Excision of Tenosynovial Giant Cell Tumors in the Hand

Hisayo Yamaoka*，Michio Kimura**，Gen Sasaki**，Yusuke Itou**，Satoru Kamekura***

手指の腱滑膜巨細胞腫は術後の再発率の高さが問題となる．過去 10 年間に当院で顕微鏡下に腫瘍切除を行い，6 か月以上追跡できた 12 例について，術後の再発率と腫瘍側の因子を調査した．術後の追跡期間は平均 62 か月で，手術までの罹患期間は平均 32 か月，腫瘍径は平均 16.2mm，単純 X 線像での骨変化は 3 例，腱や関節包への浸潤は 6 例，合併症として感覚障害は 3 例，可動域制限は 5 例であった．再発の要因として不完全切除などの治療側の因子と，発生部位や骨浸食，腱や関節包への浸潤，組織型の違いなどの腫瘍側の因子が挙げられている．今回の調査では腫瘍側の因子にかかわらず，再発兆候を認めた症例は無かった．今後さらに長期の追跡が必要であるが，顕微鏡下切除は拡大視野のもとに重要組織を極力温存しつつ，腫瘍の切除率を向上させ，再発率の低下につながると考えられた．

【緒　言】

腱滑膜巨細胞腫は 1852 年に Chaissaignac によって初めて報告された手指に好発する良性腫瘍であり，治療の原則は外科的切除である[1]．しかし，良性腫瘍でありながら臨床上は術後の再発率の高さが問題となる．再発率の高さの原因としては，腫瘍側の要因と切除法の違いによる治療側の要因が考えられる．当院では再発率の低下を目的に切除に際し全例で顕微鏡を使用している．今回，手指に発生した腱滑膜巨細胞腫の手術症例における腫瘍側の要因と術後再発率について後ろ向きに調査し，顕微鏡下手術の再発防止に対する有効性について検討した．

【対象と方法】

2007 年から 2017 年の間に当院で顕微鏡を使用して腫瘍切除術を行った手指発生の腱滑膜巨細胞腫は 22 例であり，そのうち直接診察または電話による聞き取り調査を行い，術後 6 か月以上経過観察が可能であった 12 例を対象とした．調査項目は，術後追跡期間，性別，年齢，罹患側，発生部位，自覚から手術までの罹病期間，腫瘍の大きさ，そして術中所見での骨と腱の間への進展や，腱や関節包への浸潤の有無，術前単純 X 線像での骨病変の有無，術後の腫瘍の再発兆候，合併症として術後の痛みやしびれなどの感覚障害，可動域制限の残存の有無である．

【結　果】

術後から症状確認までの期間は平均 62 か月（6-151 か月）であった．12 例の内訳は，男性 2 例，女性 10 例，発症年齢は平均 43.5 歳（19-67 歳），罹患側は右側 7 例，左側 5 例で，発生指は母指 2 例，示指 5 例，中指 1 例，環指 1 例，小指 3 例であった．腫瘍の発生部位は，DIP 関節周囲 5 例，中節部から DIP 関節周囲 1 例，中節部 1 例，PIP 関節周囲 3 例，MP 関節周囲 2 例であった（図 1）．

手術までの罹患期間は平均 32 か月で，腫瘍径は平均 16.2mm（9-24mm）であった．術中所見で腱と

受理日　2018/08/27
*帝京大学医学部形成・口腔顎顔面外科　〒173-8605　東京都板橋区加賀 2-11-1
**帝京大学医学部整形外科
***東京都立墨東病院

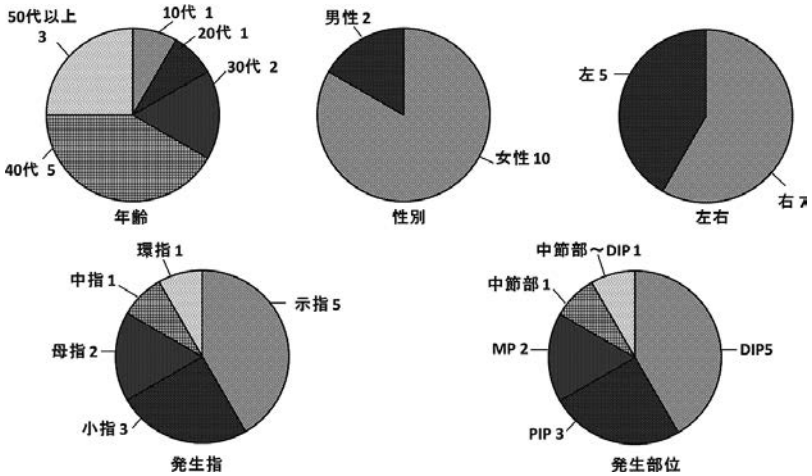

図 1　結果 1：年齢，性別，罹患側，発生指，指の発生部位の内訳

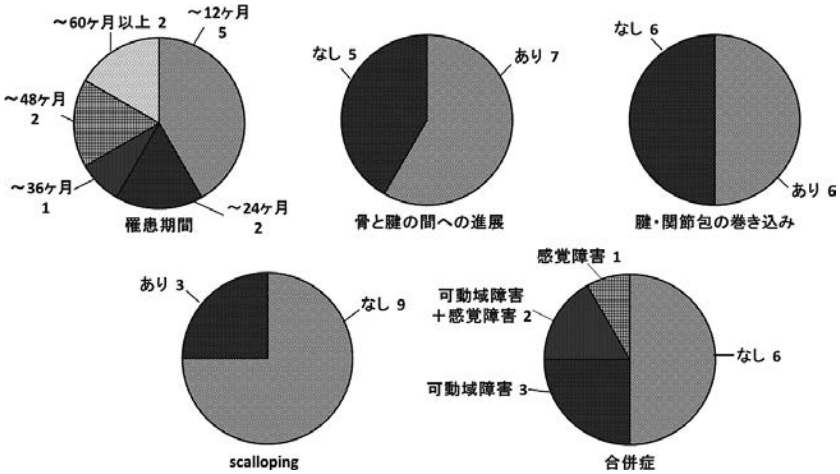

図 2　結果 2：罹病期間，骨と腱の間への進展の有無，腱・関節包の巻込みの有無，X 線所見での骨変化の有無，合併症の内訳

関節包の間への進展は 7 例で認められ，腱・関節包の巻き込みは 6 例で認められた．単純 X 線像での骨変化は 3 例で scalloping を認めた．12 例全例において腫瘤の自覚や触知などの再発兆候を認めなかった．合併症は感覚障害が 1 例，可動域障害が 3 例，感覚障害および可動域障害の両方が 2 例であった．感覚障害はいずれも軽度であり，可動域障害は，DIP 関節の軽度屈曲制限，拘縮，PIP 関節の軽度の可動域制限が生じた（図 2）．

【症例提示】

症例 1：61 歳男性

主訴：左示指腫瘤

現病歴：2 年位前から左示指中節橈側背側に腫瘤が出現した．疼痛は無く，仕事に支障が無かったため様子を見ていたが，前医で MRI 検査を施行し，腫瘍の存在を指摘され当院紹介受診となった．

身体所見：左示指中節橈側背側に弾性硬の腫瘤が存在した．疼痛や圧痛はなし．触診で深部との可動性はなく，皮膚との癒着はなかった（図 3a）．

画像所見：単純 X 線像で明らかな骨浸潤の所見はなかった．MRI では左示指中節橈側背側に T1 強調像，T2 強調像ともに比較的低信号を呈する 20×17×8mm 大の腫瘤が存在していた（図 3b）．

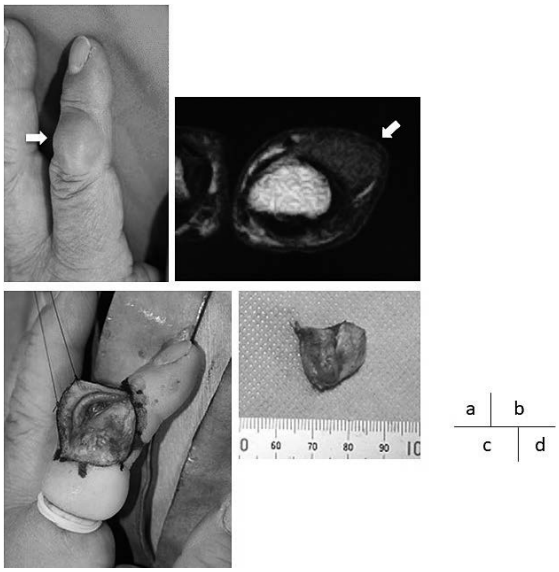

図 3　症例 1：左示指中節部腫瘍　a. 術前外観　b. 術前 MRI T1 強調像．比較的低信号を呈する腫瘤を認める（矢印）．c. 術中所見（腫瘍切除後）．顕微鏡下に，腫瘍に巻き込まれていた伸筋腱中央索および橈側の側索と隣接する正常組織を一部含めて切除．d. 切除標本．17×15×10mm の黄褐色の結節性病変．

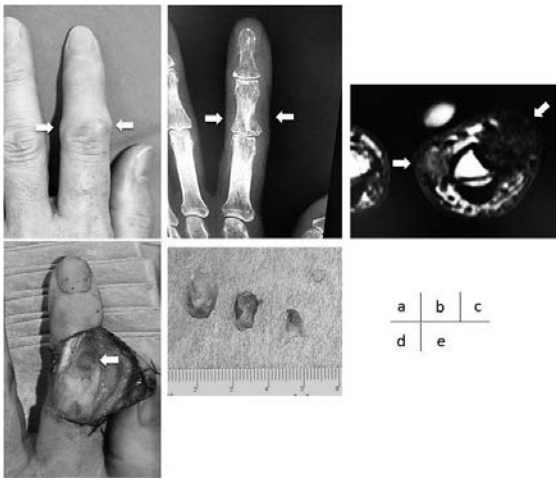

図 4　症例 2：左示指 PIP 関節部腫瘍　a. 術前外観　b. 術前単純 X 線像で骨圧排所見を認める．c. 術前 MRI T1 強調像．橈側は低信号，尺側は比較的低信号で内部は一部不均一な信号を有する腫瘤を認め，伸筋腱と骨への浸潤がみられる（矢印）．d. 術中所見（腫瘍切除後）．顕微鏡下に，腫瘍に巻き込まれていた骨膜と伸筋腱中央索と橈側側索および関節包を腫瘍とともに切除し，骨浸潤部分は掻爬した（矢印）．尺側は側副靭帯の浅層を腫瘍とともに切除した．e. 切除標本．13×8×7mm，10×6×4mm，7×4×4mm の黄褐色の分葉状の腫瘍．

手術所見：顕微鏡下に，腫瘍に巻き込まれていた伸筋腱中央索および橈側の側索や，隣接する正常組織を一部含めて腫瘍を切除した．（図 3c, d）．

病理組織学的所見：類円形～短紡錘形細胞の増生がみられ，その中に破骨型多核巨細胞が散見され，腱滑膜巨細胞腫と診断された．

術後経過：術後 2 年 8 か月の時点では，ごく軽度の感覚障害と軽度の PIP 関節の可動域障害が残存するものの，腫瘍の再発兆候はみられていない．

症例 2：67 歳女性

主訴：左示指腫瘤

現病歴：4，5 年前に腫瘤を自覚していたが痛みがなく放置．その後，増大傾向がみられ当院受診となった．

身体所見：左示指 PIP 橈側および尺側に弾性硬の腫瘤が存在した．疼痛や圧痛はなし．触診で深部との可動性はなく，皮膚との癒着はなかった（図 4a）．

画像所見：単純 X 線像で骨圧排所見を認めた（図 4b）．MRI では T1 強調像，T2 強調像ともに橈側は低信号，尺側は比較的低信号で，内部は一部不均一な信号を有する腫瘤が存在し，伸筋腱と骨への浸潤がみられた（図 4c）．

手術所見：顕微鏡下に橈側は腫瘍に巻き込まれていた骨膜と伸筋腱中央索と橈側側索および関節包を腫瘍とともに切除し，尺側は側副靭帯の浅層を腫瘍とともに切除した．骨浸潤に対しては鋭匙で十分に掻把した（図 4d, e）．

病理組織学的所見：分葉状を示す腫瘍で，淡好酸性の包体と類円形の核を有する単核の組織球様細胞がシート状に増殖して腫瘍胞巣を形成していた．わずかに多核巨細胞を認め，腫瘍内は線維化，硝子化を呈しヘモジデリン沈着が散見され，腫瘍周囲には薄い線維性被膜が形成されていた．これらの所見から腱滑膜巨細胞腫と診断された．

術後経過：術後 13 か月の時点では感覚障害はなく，軽度の可動域障害が残存するものの，腫瘍の再発兆候はみられていない．

【考　察】

腱滑膜巨細胞腫の再発率については，これまで Al-Qattan 12 %，Ozalp ら 27 %，Williams ら 13 %，

Lancigu ら 8.3％などの報告があり，術後再発率の高い腫瘍であることが知られている[2)3)4)5)]．

飯島らは，再発の第一の原因は周囲組織を含めた腫瘍組織の取り残しであるとしている[6)]．Al-Qattan もまた再発の要因の 1 つとして不完全な切除や手術の技量不足など治療側の因子を挙げている[2)]．この不十分な切除となってしまう要因としては，腫瘍の発育・伸展様式が挙げられる．岡本らは腱の構造が複雑である PIP 関節部では腱の間隙に発育拡大した腫瘍の切除が不十分になりやすい可能性を示唆している[7)]．Williams ら，Lancigu らもまた関節包および腱の侵食，浸潤が再発の要因であるとしている[4)5)]．これらの解剖上の複雑な部位へ腫瘍が浸潤することにより切除手技が困難になり，結果的に微小な腫瘍の取り残しが生じてしまうため再発につながるのではないかと考えられる[8)]．

Al-Qattan らは骨浸潤や組織型の違いも再発の要因の一つとしており，腫瘍が単一結節型で被膜を有するものに比べ，複数病変型で被膜が複数，または欠損しているものの再発率が高いと報告している[2)]．一方で飯島らは腱滑膜巨細胞腫の病理組織像は多彩であり，再発例と非再発例を比較すると明らかな違いが認められないとしている[6)]．

当院で手術を施行した 22 例の病理所見はすべて典型的な腱滑膜巨細胞腫であった．今回の調査では腫瘍側因子の違いにかかわらず，自験例における術後再発例は無かった．これは，切除に際し全例で顕微鏡を使用したことが理由と考える．顕微鏡下による摘出術の利点は，視野を拡大することにより腫瘍の微細な位置まで確認することが可能となることである．当院においては，拡大視野で正常組織を極力温存しつつ，腫瘍と接する正常組織をわずかに含めるようにして丁寧に腫瘍組織を切除した．このことが，肉眼下の切除と比較してより確実な切除を実現し，再発率改善につながったと考える．

手術手技に関しては，骨病変を有する症例では骨浸潤部に対して鋭匙による掻爬のみを行ったが，エアトームを使用したより確実な切除も必要かもしれない．今回の調査での術後の追跡期間は平均 62 か月であり，腱滑膜巨細胞腫の再発が 10 年の経過で生じた例が報告されている[9)]ことを考慮すると，さらなる経過観察が必要である．

【まとめ】

過去 10 年間に当院で手術を行い術後 6 か月以上追跡調査が可能であった手指に発生した腱滑膜巨細胞腫の 12 例について，術後の再発率と腫瘍側の因子を検討した．今回の調査では腫瘍側因子の違いにかかわらず，再発例はなかった．顕微鏡下切除は，拡大視野のもとに重要組織を極力温存しつつ，腫瘍の確実な切除が可能となり，再発率の改善につながると考えられた．

【利益相反の開示】

本研究発表に関連し，開示すべき COI 関係にある企業等はありません．

【文　献】

1) Chaissaignac EDM. Cancer de la Gaines des Tendons. Gazette Hospitaux Militaires 47: 185-186, 1852.
2) Qattan M.M.AL. Giant Cell Tumours of Tendon Sheath Classification and Recurrence Rate. Journal of Hand Surgery Br 26: 72-75, 2001.
3) Ozalp T, et al. Giant-Cell Tumor of the Hand Midterm Results in Five Patients. Rev Chir Orthop Reparatrice Appar Mot 93: 842-847, 2007.
4) Williams J, et al. Recurrence of Giant Cell Tumors in the Hand a Prospective Study. J Hand Surg Ar 35: 451-456, 2010.
5) Lancigu R, et al. Giant Cell Tumors of the Tendon Sheaths in the Hand Review of 96 Patients with an Average Follow-Up of 12 Years. Orthopaedics Traumatology Surgery Research 995: 5251-5254, 2013.
6) 飯島謹之助ほか．手指における腱鞘巨細胞腫再発例の検討．日手会誌 4: 689-692, 1987.
7) 岡本秀貴ほか．手指および手に発症した腱鞘巨細胞腫再発のリスクファクターの検討．日手会誌 22: 643-645, 2005.
8) 能登公俊ほか．手指に発生した腱鞘巨細胞腫の治療成績 再発のリスク因子の検討．日手会誌 32: 709-711, 2016.
9) 六角智之ほか．腱鞘巨細胞腫発生部位の検討．日手会誌 30: 607-610, 2014.

上肢の静脈奇形（海綿状血管腫）に対する治療の選択

永井史緒*，杠　俊介*，柳澤大輔*，岩澤幹直**

Selection of the Treatment for Venous Malformation of the Upper Limbs

Fumio Nagai *，Shunsuke Yuzuriha *，Daisuke Yanagisawa *，Motonao Iwasawa **

上肢の静脈奇形（Venous Malformation，以下 VM）患者 22 名を後ろ向きに調査し，治療法の選択や介入時期などについて検討した．治療としては，保存的治療が 10 名，摘出術が 4 名，硬化療法が 5 名，硬化療法と摘出術を両方施行したのが 3 名であった．疼痛増悪時に手術や硬化療法といった積極的な治療を考慮し，病変の大きさや部位，神経との位置関係により治療法を選択していた．筋肉内に存在する病変は，エタノール，ポリドカノールでの硬化療法の適応と考える．病変に神経が近い時は硬化剤で神経麻痺が生じるため，手術を選択する．積極的な治療により後遺症が大きくなる場合，手術が困難な重症例もある．血管奇形は大きさ，症状，部位が多様なため，オーダーメイドの治療が必要である．

【緒　言】

静脈奇形（Venous Malformation，以下 VM）は海綿状血管腫といわれていたが，現在は血管奇形の中の一つとして考えられるようになった[1)]．摘出術が多く施行されてきたが，現在は硬化療法の効果が報告されており，手術，硬化療法に加えて，薬物治療，圧迫療法などを含めた総合的な治療が必要な疾患と考えられている．今回，当科を受診した上肢 VM の患者に施行した治療を調査し，治療法の選択や介入時期などについて検討した．

【対象と方法】

2008-2015 年に当科を受診した上肢の VM 患者 22 人について，性別，年齢，症状，治療方法などを後ろ向きに調査した．患者は男性 11 名，女性 11 名の計 22 名で，初診年齢 2 歳から 55 歳で平均 21.2 歳であった．部位は手指 6 名，手 4 名，前腕 4 名，肘・上腕 9 名，肩 2 名，上肢全体 1 名（複数部位あり）で，平均観察期間は 2 から 37 年の平均 5.9 年であった（表 1）．

【結　果】

治療は，圧迫や内服も含めて保存的治療をしていたのが 10 名，内 5 名は前医で手術や硬化療法などの治療歴があった．摘出術を施行していたのが 4 名（平均 1 回）で，硬化療法を施行したのが 5 名（平均 1.2 回），摘出術と硬化療法との両方を施行していたのが 3 名（平均；手術 10.3 回，硬化療法 1.7 回）であった（表 1）．硬化療法の症例の部位は上腕・前腕 4 名，肩 1 名で全例筋肉内病変が存在していた．硬化剤はエタノール，ポリドカノールであった．手術症例の多くは手部に存在し，全摘出が可能と判断したものと，病変が神経の近傍に存在していると判断した症例であった．病変が大きく，び漫性に広がっていた 2 例は，積極的治療が困難と判断され，内服と圧迫療法で保存的に加療していた．手術や硬化療法といった積極的な治療は，疼痛増悪時に考慮され，病変の大きさや部位，神経との位置関係により治療法を選択していた．疼痛が圧迫療法により改善した症例は保存的治療のみであった．

【症例提示】

症例 1：7 歳男児．5 歳頃より右手に腫瘤を自覚し，

受理日　2018/08/26
*信州大学医学部　形成再建外科　〒390-8621　長野県松本市旭 3-1-1
**長野赤十字病院　形成外科

表 1　結果

初診年齢	性別	部位	前医の治療	硬化療法	手術	保存療法	経過観察期間
4	f	前腕				圧迫	7年
5	f	手部	手術				2年
15	f	前腕				圧迫、バファリン内服	2年
27	m	3, 4, 5指		3回	2回		5年
2	m	手、手指 Maffucci syn.		1回	25回		37年
40	m	手部～肘	手術	1回	4回	圧迫	10年
50	f	手指					3年
55	f	肘					2年
20	m	上腕		1回			2年
19	f	3, 4指	硬化療法				3年
15	m	肘	手術			圧迫	5年
30	f	4指			1回		2年
14	f	肩、上腕					7年
40	m	2指			1回		3年
6	m	手部			1回		4年
8	f	上肢全体	手術			漢方・バファリン内服、圧迫	5年
12	m	上腕		1回			2年
44	m	肘		1回		圧迫	2年
20	m	前腕		1回			3年
17	f	上腕	硬化療法			圧迫、バファリン内服	10年
17	f	肩		2回			6年
6	m	肘			1回		6年

6 歳時に当科初診．ボールを使用すると疼痛を自覚するようになり，当科に 7 歳時に治療を計画．病変は指神経に近接しており，切除術を施行．術後は疼痛が改善した（図 1）．

症例 2：6 歳男児．3 歳頃より右肘に腫瘤を自覚し，当科 6 歳時紹介受診．肘をつけないということで治療を検討，病変が神経に近接していたため，切除術を施行．術後は症状が改善した（図 2）．

症例 3：44 歳男性．20 歳頃より右肘に疼痛を繰り返し自覚し，43 歳より疼痛が増強したため，当科 44 歳時紹介受診．初診時，疼痛の VAS scale7．病変は主に筋肉内であり，硬化療法を施行．エコーガイドに病変を穿刺し，造影剤で確認後に，造影しながらエタノールで硬化した．術後，MRI にて病変は縮小，疼痛が VAS scale1 に改善した（図 3）．

症例 4：17 歳女性．10 歳頃より左肩に腫瘤を自覚，疼痛が徐々に増悪したため，当科紹介受診．17 歳，23 歳の 2 回硬化療法を施行．病変は左の肩の皮下組織から筋肉に広がっており，硬化剤は，深部はエタノール，浅い部分はポリドカノールをフォームにして使用した．エコーガイドに病変を直接穿刺し，血管造影しながら硬化した．2 回目の硬化療法施行

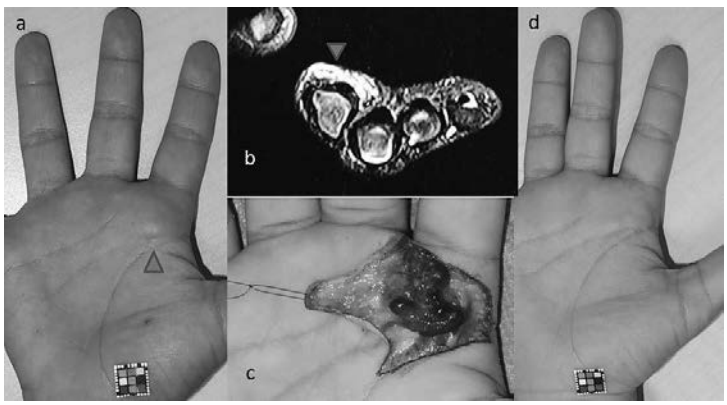

図 1　a. 術前，7 歳　b. MRI T2 STIR 像　c. 術中　d. 術後 7 か月，8 歳

図 2　a. 術前，6 歳　b. MRI T2 STIR 像　c. 術前病変拡大図　d. 術中　e. 術後 6 か月，7 歳

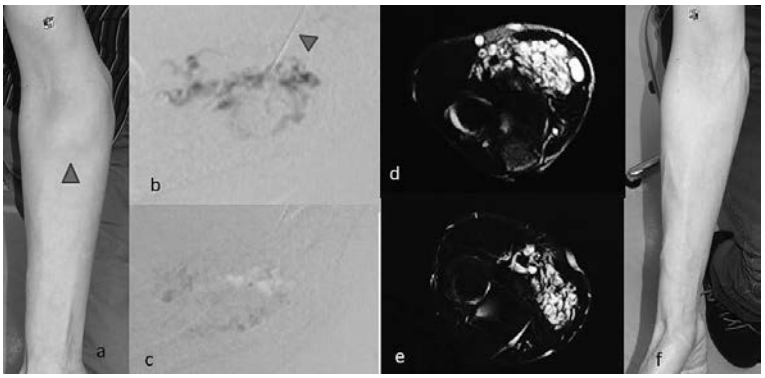

図 3　a. 初診時，44 歳　b. 硬化療法，造影剤注入し病変が描出されている　c. 硬化剤を注入している　d. MRI T2 STIR 像硬化療法前　e. MRI T2 STIR 像硬化療法後　f. 術後 3 年，47 歳

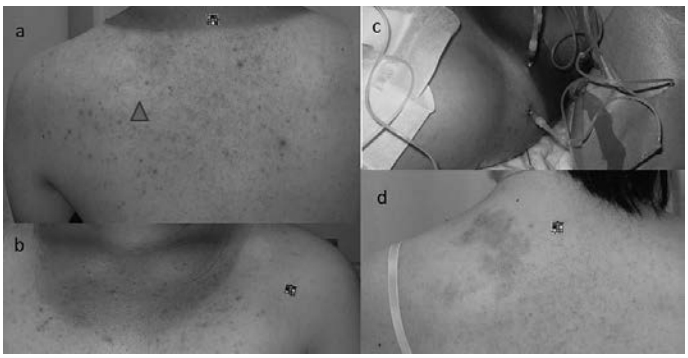

図 4　a. b. 初診時，17 歳　c. 硬化剤を注入している（2 回目）　d. 2 回目硬化療法後 1 年，24 歳

時，疼痛の VAS scale は 8 から 0.7 へ改善した（図 4）．2 回目の硬化療法時の MRI で硬化療法前にくらべ，病変は残存するものの縮小が得られた（図 5）．

症例 5：4 歳女児．2 歳頃より右肘に腫瘤を自覚し，当科 4 歳時紹介受診．5 歳時に圧迫開始し，11 歳時まで疼痛の自覚はない（図 6）．

症例 6：8 歳女児．前医にて 4 歳，7 歳の時，摘出した既往あり．MRI では筋肉内にび漫性に広がる静脈およびリンパ管奇形を認めている．手術も硬化療法もそれによる後遺症の方が問題になると考えられ

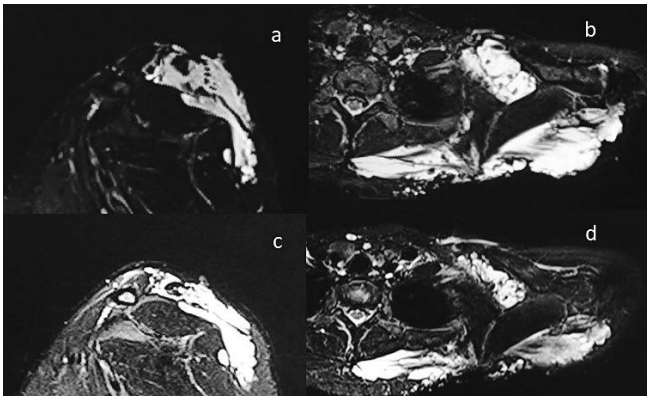

図 5 a. b. 2 回目の MRI T2 STIR 像硬化療法前　a. 水平断　b. 矢状断　c. d. MRI T2 STIR 像 硬化療法後 1 年　水平断及び矢状断

図 6 a. 5 歳女児，圧迫開始時　b. c. MRI T2 STIR 像　d. 11 歳

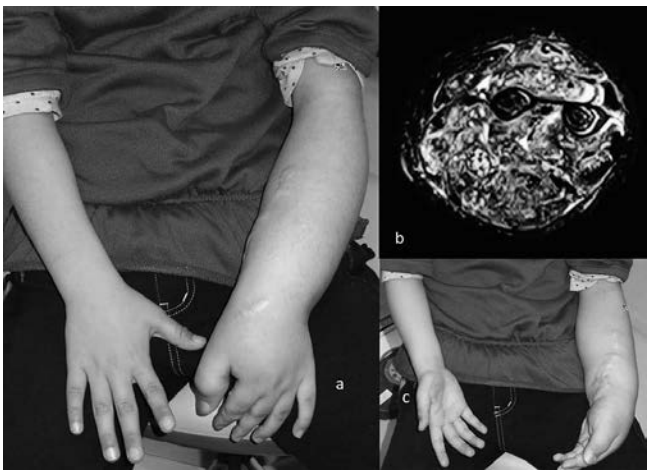

図 7 a. b. 8 歳女児 初診時　c. MRI T2 STIR 像　CVM がび漫性に左上肢全体に広がる

た．オーダーメイドの圧迫装具を作成し，バファリン内服と黄耆建中湯の内服を開始した（図7）．

【考　察】

静脈奇形は国際血管腫血管奇形学会（the International Society for the Study of Vascular Anomalies：ISSVA）により，血管奇形のなかの1つとして提唱された[1]．一般的な治療として，主に硬化療法，外科的治療，圧迫や薬物療法がいわれている[2)3)]．上肢のVMは腫瘤としてのみ触れるものから，筋肉や神経周囲に広範に分布するものまで存在する．疼痛増悪により著しくQOLが低下するため，治療を選択していく必要がある．

筋肉内病変など摘出術では，手術による完全切除は困難であると同時に，それによる瘢痕や機能損失を考えると侵襲が大きくなるため，硬化療法は良い適応と考える[4]．硬化療法により疼痛が改善することが報告されているため，第一選択として推奨されている[5)6)7)8)]．硬化剤としては，エタノールもポリドカノールもともに疼痛が改善することが報告されているが，ポリドカノールはフォームにすることでより安全に施行でき，疼痛改善にも有用と報告されており[6)7)]，浅い病変には薬剤漏出による皮膚壊死の合併症を減ずるためにも，ポリドカノールのフォームが好ましいと考える．

逆に硬化療法を考慮して評価した結果，病変に神経が近い時は硬化剤が神経に接触すると麻痺が生じるため，手術を選択する．外科的切除によっても，VMの疼痛の改善が得られるといわれている[9]．特に前腕，手の病変は摘出が可能であり，限局した病変には摘出術の考慮が推奨されている[3]．実際，駆血帯の使用により無血野での摘出術が可能で，確実に神経を確認しながら摘出することができる．当院で手術した患者も術後に疼痛改善が得られた．病変が広範な場合は，硬化療法と摘出術を場所によってどちらが適切かを判断し，患者の希望を充分伺った上で治療を選択する必要がある．

また，積極的治療介入で効果より後遺症が大きくなるため，手術や硬化療法が困難で，保存的な治療を選択せざるを得ない重症例も存在する．圧迫は疼痛と腫脹の改善は効果があるといわれており[2)3)4)]，非侵襲的であるため，まず取り入れるべき治療と考える．弾性包帯からオーダーメイドの圧迫装具までを，患者の疼痛や生活スタイルにあわせて用意することになるが，圧迫が強いと疼痛が増強することもあり，患者の状態を判断して，個々に準備をすることが大切である．圧迫に加えて，アスピリンなどの内服や，硬化療法・摘出術といった積極的治療を上手に組み合わせていくことが重要である．

【まとめ】

当科を受診した上肢VMの患者22名に施行した治療，経過を調査し，治療法の選択や介入時期などについて検討した．血管奇形は個々に大きさ，症状，部位が異なるため，患者もしくは親の希望を伺いながら，手術，硬化療法，保存的治療をそれぞれの利点・欠点を考慮して，適切に組み合わせるオーダーメイドの治療が必要である．

【利益相反の開示】

本研究発表に関連し，開示すべきCOI関係にある企業等はありません．

【文　献】

1) Enjolras O, et al. Introduction: ISSVA classification: Color Atlas of Vascular Tumors and Vascular Malformations. 1. New York. Cambridge University Press. pp 1-11, 2007.
2) Arneja JS, et al. Vascular malformations. Plast Reconstr Surg 121: 195e-206e, 2008.
3) Marler JJ, et al. Current management of hemangiomas and vascular malformations. Clin Plast Surg 32: 99-116, 2005.
4) Hein KD, et al. Venous malformations of skeletal muscle. Plast Reconstr Surg 110: 1625-1635, 2002.
5) 長尾宗朝ほか．上肢の静脈奇形に対する硬化療法―治療効果を阻害する要因の検討―．日形会誌 32: 463-468, 2012.
6) Mimura H, et al. Percutaneous sclerotherapy for venous malformations using polidocanol under fluoroscopy. Acta Med Okayama 57: 227-234, 2003.
7) Mimura H, et al. Polidocanol sclerotherapy for painful malformations: evaluation of safety and efficacy in pain relief. Eur Radiol 19: 2474-2480, 2009.
8) 佐々木了．海綿状血管腫（venous malformation）に対する硬化療法．形成外科 55: 1205-1213, 2012.
9) Steiner F, et al. Surgical treatment for venous malformation. J Plast Reconstr Aesthet Surg 66: 1741-1749, 2013.

手背に発生した血管平滑筋腫の 1 例

鈴木実佳子

A Case of Angioleiomyoma in the Dorsal Side of the Hand

Mikako Suzuki

血管平滑筋腫は下肢に発生することが多い良性腫瘍で，手指に発生することは稀である．有痛性の腫瘤として自覚することが多いが，自覚症状が無い例も散見される．今回，左示指背側に発生し，痛みやしびれなどの自覚症状がほとんどなく，自己観察期間が 25 年に及んだ血管平滑筋腫の venous type を経験したので報告する．

【緒　言】

血管平滑筋腫（Angioleiomyoma/vascular leiomyoma）は比較的稀な腫瘍であり，良性軟部腫瘍の 4～5％を占め，女性にやや多く発生する．全年齢に発生するが 40～60 代に多い [1]．またほとんどは下肢に発生し上肢発生は本腫瘍の 22％である [2]．血管平滑筋腫は特徴的な画像所見に乏しく，術前に診断確定に至ることは困難である．

【症例提示】

症例：39 歳女性．

現病歴：中学生頃から左示指背側に腫瘤を自覚していたが，痛みがないため放置していた．徐々に増大して，時々痛みを感じるようになったため来院した．腫瘤自覚から初診までの自己観察期間は 25 年であった．

【結　果】

身体所見：左示指・中指間の背側に 2.5cm×1.5cm の弾性軟の腫瘤を認めた（図 1）．指の可動域制限はなかった．

画像検査所見

US：充実性の内部不均一な腫瘤で，腫瘤内に血流を認めた．探触子の圧迫により変形し，比較的柔らかい腫瘤と考えられた（図 2, 3）．

MRI：示指・中指間背側皮下に T1 強調像で等信号と一部高信号が混在し，T2 強調像で軽度高～低信号，T2 強調像脂肪抑制で点状の多発低信号を伴う軽度高信号の腫瘤を認めた．一部腱や骨と接しているが境界は明瞭で浸潤や構造破壊は認めなかった（図 4, 5）．

造影 CT：示中指の固有掌側指動脈分岐部近傍の総掌側指動脈と連続性があった．背側中手静脈と中手骨頭間静脈の分岐部近傍でも連続性があるように見えた（図 6）．

術前診断：血管腫

手術所見：上肢伝達麻酔で腫瘤摘出術を行った．

図 1　肉眼所見　示指・中指間背側に腫瘤を認める

受理日　2018/09/06

名古屋セントラル病院　整形外科　〒453-0801　愛知県名古屋市中村区太閤 3 丁目 7 番 7 号

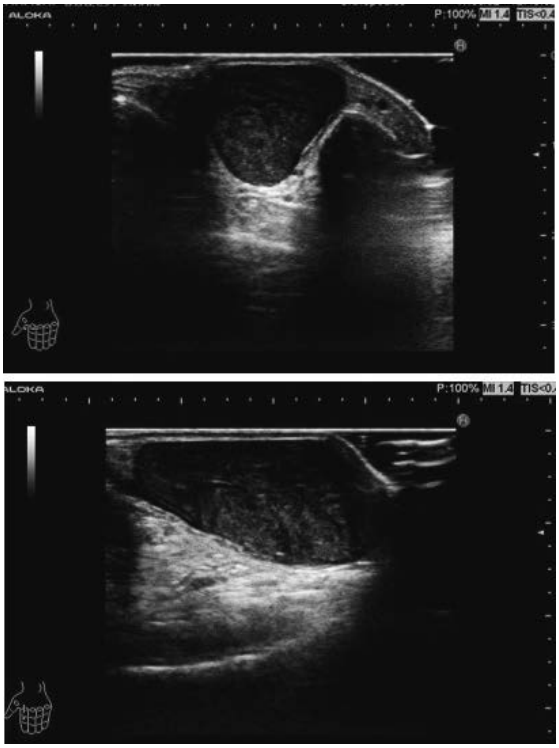

図2　上：US 横断像　下：US 縦断像　充実性の内部不均一な腫瘤で，探触子の圧迫により変形する比較的柔らかい腫瘤．

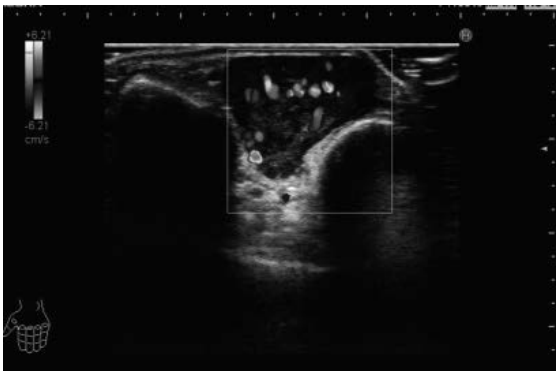

図3　US ドップラー像　腫瘤内部に豊富な血流を認める．

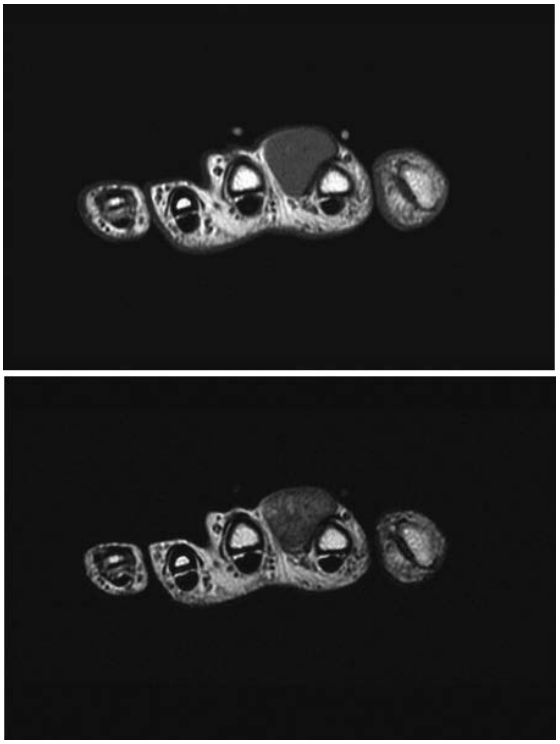

図4　MRI　上：T1 強調画像軸位断　等信号と一部高信号が混在する．下：T2 強調画像軸位断　軽度高～低信号の腫瘤．

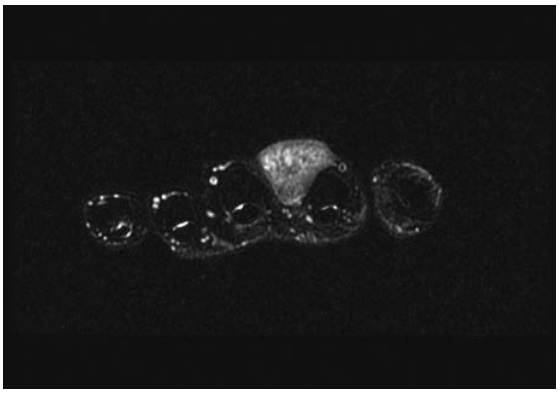

図5　MRI　T2 脂肪抑制画像軸位断　点状の多発低信号を伴う軽度高信号の腫瘤

腫瘤上に約 2cm の縦切開を加えると，皮下に線維性被膜に包まれた腫瘤を認めた．周囲との癒着はほとんどなく，摘出は容易であった．腫瘤は 2.2×1.2×1.0cm の辺縁明瞭な黄白色充実性腫瘤であった．

病理組織所見：腫瘤は線維性被膜に被包されていた．平滑筋の壁を有する血管が散在性に見られ，血管を取り巻くように平滑筋が増生していた．血管平滑筋腫の venous type と診断した（図 7）．

術後経過：術後約 1 年を経過したが局所再発は認めていない．

図6 3D-CT 背側中手静脈と中手骨頭間静脈の分岐部近傍で連続性があるように見える

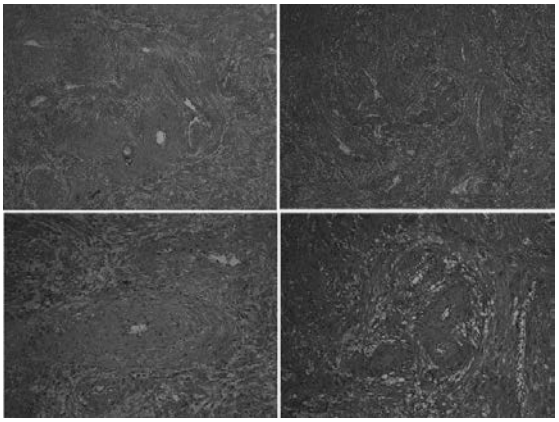

図7 病理組織画像 左上・右上：弱拡大 左下・右下：強拡大 平滑筋の壁を有する血管が散在性に見られ，血管を取り巻くように平滑筋が増生している．

【考 察】

血管平滑筋腫（Angioleiomyoma/vascular leiomyoma）は良性軟部腫瘍の約4～5％を占める比較的稀な腫瘍である[1]．中年女性の四肢に好発し，下肢の発生が多く上肢発生は本腫瘍の22％と報告されている[2)3)4)]．手の発生は10％以下とされる[5]．四肢以外にも鼻腔を含め，身体の突出した部分に生じる[6]．発作性，間欠的に生じる疼痛が特徴的な臨床症状であるが，今回の症例のように特に自覚症状がないまま長期間経過した例も散見される[7]．

血管平滑筋腫は特徴的な画像所見に乏しく，術前に診断に至る例はわずかである．単純X線では軟部陰影の増強を認めるほか，石灰化が見られることがある[2]．MRI画像では皮下にT1強調像で低信号～等信号，T2強調像で等信号～高信号が混在することが多い[7)8)]．自験例はT1強調像で等信号と一部高信号が混在し，T2強調像で軽度高～低信号であった．T2強調像脂肪抑制で見られた点状の多発低信号は血管腔と考えられる．

組織学的には正常に近い平滑筋線維から構成され，平滑筋線維の間に様々な径の血管がみられる．森本は平滑筋と血管の組織学形態に従ってsolid type, venous type, cavernous typeの3型に分類している[2]．solid typeが最も多く，次いでvenous type，cavernous typeの順となっている[1)2)]．自験例は血管腔が比較的大きく明瞭で，筋線維が同心円状に厚く取り巻き，血管壁を構成する筋線維と血管の間を錯綜する筋線維を明確に区別することができたため，venous typeと診断した．solid typeは痛みを伴うことが多く，痛みの原因は腫瘍内の血管が何らかの原因で狭窄して生じる局所的な虚血によるものと考えられているが[2]，腫瘍内の神経線維が疼痛に関与するとする報告もある[8]．本症例はvenous typeであり，solid typeに比べて血管が太く腫瘍の虚血が起こりにくかったため長期間ほとんど症状がないまま経過したと考えられる．

鑑別疾患としてはガングリオン，神経鞘腫，グロームス腫瘍，血管腫，線維腫などがあげられる．鑑別診断には超音波検査やMRIが有効であるが，前述したように血管平滑筋腫に特徴的な画像所見はない．発作的，間欠的に生じる痛みが血管平滑筋腫の診断と助けとなる可能性がある．

【まとめ】

1．上肢に発生することが比較的稀である血管平滑筋腫が手背に発生した1例を報告した．

2．血管平滑筋腫は特徴的な画像所見に乏しいため術前に診断確定に至ることは少ないが，皮下腫瘍の鑑別診断として考慮すべき疾患である．

【利益相反の開示】

本研究発表に関連し，開示すべきCOI関係にあ

る企業等はありません．

【文　献】

1） Hisaoka M, et al. World Health Organisation classification of tumours of soft tissue and bone. 4. Lyon. IARC Press. pp 120-121, 2013.
2） 森本典夫ほか．血管筋腫（血管平滑筋腫）の臨床病理学的研究．鹿児島医誌 24: 663-683, 1973.
3） Duhig JT, et al. Vascular leiomyoma: a study of sixty-one cases. AMA Arc Pahthol 68: 424-430, 1959.
4） Hachisuga T, et al. Angioleiomyoma.: a clinicopathologic reappraisal of 562 cases. Cancer 54: 126-130, 1984.
5） Enzinger FM, et al. Soft Tissue Tumors. 4. St.Louris. Mosby. pp 467-490, 1995.
6） Woo KS, et al. Clinical experience with treatment of angioleiomyoma. Archives of Plastic Surgery 41: 374-378, 2014.
7） 宮村 聡ほか．手指から手関節に発生した血管平滑筋種 9 例の検討．日手会誌 32: 425-428, 2016.
8） 吉岡 裕ほか．手指に発生した血管平滑筋腫の 3 例．臨整外 41: 159-162, 2006.

母指軟部肉腫に対して母指化術を行った 1 例

遠藤浩二郎*，川口洋平*，岩田英敏*，上用祐士*，勝田康裕**，岡本秀貴*

A Case Report of Soft Tissue Sarcoma of the Thumb Operated Pollicization of Index Finger

Kojiro Endo*，Yohei Kawaguchi*，Hidetoshi Iwata*，Yuji Jyoyo*，Yasuhiro Katsuda**，Hideki Okamoto*

今回，我々は左母指に発生した類上皮肉腫に対して広汎切除後に一期的に再建術を行ったので文献的考察を含めて報告する．症例は 33 歳男性，左母指基節部掌側の腫瘤を自覚し，2 年間で増大傾向であったため近医受診．MRI，理学所見から神経鞘腫が疑われ摘出術を施行した．病理所見から類上皮肉腫の診断となり当院紹介となった．MRI, PET-CT では腫瘍の残存や他部位の転移は認められなかった．本症例に対して追加広汎切除を施行した後，母指化術を行った．術後 1 年 8 か月経過しているが腫瘍の再発は認められず，患者は原職復帰されており経過は良好である．手指の悪性腫瘍に対する外科的治療は広汎切除で切断に至る場合も多く，その再建は非常に重要である．母指化術は指の減少は避けられないものの，知覚が正常，運動が良好，形態が良好，手術が比較的容易という点より本症例に対する再建法として最適であると考えられた．

【緒　言】

手指の悪性腫瘍に対する外科的治療法としては広汎切除術や指切断術がなされているが再建に関する報告は多くない．今回，我々は左母指に発生した類上皮肉腫に対して広汎切除後に一期的に再建術を行ったので文献的考察を含めて報告する．

【症例提示】

症例：33 歳，男性．

主訴：左母指掌側軟部腫瘤

既往歴：特記事項なし

現病歴：左母指基節部掌側の腫瘤を自覚し，2 年間で増大傾向であったため近医受診．MRI では T1 で低信号，T2 で低信号，高信号が混在した腫瘍が認められ理学所見から神経鞘腫が疑われ摘出術を施行した．術中写真では腫瘍に一部石灰化が認められた（図 1）．病理所見から類上皮肉腫の診断となり当院紹介となった．

検査所見：MRI では手術部位に T1, T2 低信号が一部認められるのみで腫瘍の残存は認められなかった．PET-CT では他部位に転移は認められなかった．

手術所見：追加広汎切除施行後，母指化術を行った．広汎切除で第 1 中手骨中央，長，短母指伸筋腱，長，短母指屈筋腱と，示指の橈側固有指神経，動脈も切除された（図 2）．切除後は示指を母指に移行した（図 3）．示指の基節骨と第 1 中手骨は鋼線固定し，長母指伸筋腱の近位断端と示指伸筋腱の遠位断端を編み込み縫合した．示指橈側指神経と母指橈側指神経を顕微鏡下に縫合した．対立再建として短母指外転筋に長掌筋腱を移植した後，示指伸筋腱に縫合した（表 1）．病理所見では切除断端の腫瘍浸潤は認められなかった．術後は橈側ギプスシーネ固定とし，術後 7 日で母指対立位ギプス固定とした．術後 18 日目からギプスシャーレに変更して，母指可動域訓練を開始した．

【結　果】

術後経過 1 年 8 か月評価：骨癒合は完了（図 4）．握力は健側比較で 61%，pinch 力は 40%であった．可動域は MP, IP 関節の伸展制限，CM 関節の内転

受理日　2018/09/10

*名古屋市立大学整形外科　〒461-8601　愛知県名古屋市瑞穂区瑞穂町川澄一番地
**愛知厚生連海南病院　整形外科

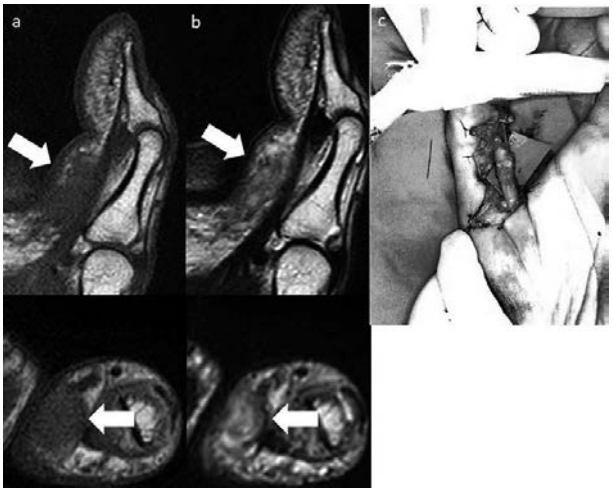

図 1　前医検査所見
a T1 強調　b T2 強調　c 術中写真
T1 強調像では低信号，T2 強調像では低信号，高信号が混在した境界不明瞭な像がみられる（白矢印）．
術中写真では一部石灰化が認められる．

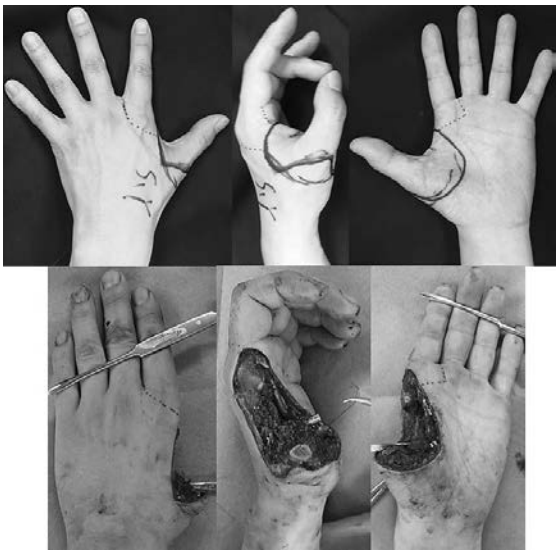

図 2　追加広範切除

制限は認められたものの，再建母指の知覚は，S-W test 2.83 と良好であり，Quick dash score, Hand 20 の結果も良好であった．患者は機能的，整容的に大変満足しており，MRI, PET-CT で局所再発や転移はなく日常生活に支障なく職場復帰している（表 2）．

図 3　示指母指化術

【考　察】

類上皮肉腫の発生頻度は，遠城寺[1]の報告によると軟部肉腫 752 例中 6 例（0.8％）であり，また Kransdorf[2] は 12370 例の軟部肉腫の症例のなかで

表 1　母指切除部位と示指移行時の接合部位

	母指	示指
骨	第1中手骨	基節骨と鋼線固定
筋,腱	短母指外転筋	長掌筋腱を移植して伸筋腱に縫合
	長母指伸筋腱	伸筋腱末梢断端へ縫合
	短母指伸筋腱	–
	長母指屈筋腱	深指屈筋腱へ縫合
	短母指屈筋腱	–
固有指神経	母指尺側	–
	母指橈側	橈側指神経の末梢断端と縫合

図 4　術後 1 年 8 か月

表 2　術後評価

a

Quick DASH	機能障害/症状スコア	0
	選択項目スコア	25
Hand 20		1.5

b

	右	左	左/右
握力	55.2kg	33.8kg	61%
母-示指pinch力	10.4kg	4.2kg	40%

c

MP		伸展-35°	屈曲60°
IP		伸展-20°	屈曲45°
CM	橈側	外転50°	内転-30°
	掌側	外転60°	内転-20°

d

		母指		示指		中指
		橈側	尺側	橈側	尺側	
SW test	右	2.83				
	左	2.83	2.83			2.83
2PD	右	S4				
	左	S1	S4			S4

a Quick DASH, Hand 20　b 握力, 母–示指pinch力　c 母指ROM　d 知覚評価
握力, 母–示指ピンチ力の低下, MP, IP関節の伸展制限, CM関節の内転制限が認められる.
知覚評価では左顕微鏡下縫合を行った母指橈側が2PD testでのみS1と低下していたが,
Quick Dash, Hand 20の結果は良好で職場復帰している.

わずか1.4%であったとしておりまれな腫瘍である．好発年齢は若年成人10～35歳（平均26歳）で，小児や高齢者ではまれである．性差は約2：1で男性に多いとされる．発生部位は四肢の末梢で，そのなかでも手指，前腕が半数を占める[3]．High gradeな骨軟部肉腫の患者を手術のみで治療する場合初回でも再手術でも切除縁は3cm以上必要とされる[4]．本症例でも切除縁を3cmとして術後マージンは陰性であった．Gramcko[5]は再建した母指の条件として，1. 隣接指と対立位をとるための適切な長さ，2. 対立指とのつまみ動作に必要な安定性，3. 手根中手関節のROM, 4. 指の保護および物体認知のための知覚，5. 対立位がとれること，6. 整容的である事をあげている．瀬戸ら[6]は母指切断の再建では，これらの条件を勘案して切断レベルによって様々な術式が選択されるとある．母指単独切断における母指化術の適応は，切断レベルがMP関節からCM関節部で，再建母指に正常な知覚，良好なつまみを希望する症例といわれている[7]．しかし，母指化術は一指を犠牲にし指数の減少を伴うという最大の問題点を含むため，Wrap-around flap法が考案された現在においては指数が減少する母指化術は患者の希望，職業，年齢などを慎重に考慮して適応を決定する必要があるとされている[8]．西山ら[9]は，母指に発生した悪性黒色腫に対してWrap-around flap法で作成された母指は関節を有さないためMP関節以遠の母指切断に適応とし，足趾移植術は整容的に短くて細いためとして行わず，指数の減少は避けられないものの知覚が正常，運動が良好，形態が良好，手術が比較的容易という点で母指化術を選択し良好な結果を得ている．本症例でも術前より広範囲の切除が予定され，MP関節より中枢での切断となる事が予想された．Wrap-around flapや足趾移植術だけで創部を被覆するのは困難で，切除後一期的な再建で手術が比較的容易な点，患者の仕事内容が事務仕事中心である事を考慮し母指化術を行った．握力，ピンチ力，伸展制限は軽度認められた．しかし，患者は整容，機能的には充分満足しており，日常生活も支障なく，職場復帰もされており良好な経過を得ている．

【まとめ】

母指軟部肉腫に対して広範切除後一期的に母指化術を行った．母指化術は指数減少という欠点はあるが，軟部肉腫の広範切除後に対しては優れた再建法と思われた．

【利益相反の開示】

本研究発表に関連し，開示すべきCOI関係にある企業等はありません．

【文　献】

1) 遠城寺宗知．軟部肉腫および肉腫様病変の組織．日本病理会誌 71: 51-86, 1982.
2) Kransdorf MJ. Malignant soft-tissue tumors in a large referral population: aDistribution of diagnoses by age, sex, and location. AJR Am J Roentgenol 164: 129-34, 1995.
3) 越智隆弘ほか．最新整形外科大系．20．中山書店．東京．pp428-430, 2006.
4) Noriyoshi K, et al. The Concept of Curative Mragin in Surgery for Bone and Soft Tissue Saecoma. Clin Orthop 419: 165-172, 2004.
5) Buck-Gramcko D, et al. Thumb reconstruction by digital transposition. Orthop Clin North Am 8: 329-344, 1977.
6) 瀬戸信一朗ほか．悪性腫瘍切除後の1指切断に対する隣接指列移行術．整形外科 58: 1551-1555, 2007.
7) 谷口泰徳ほか．母指化術による欠損母指再建．日本マイクロ会誌 19: 120-125, 2006.
8) 谷口泰徳ほか．母指化術による母指再建．中部整災誌 36: 1107-1108, 1993.
9) 西山大介ほか．手指の悪性黒色腫切除後の一期的再建の経験．中部整災誌 48: 851-852, 2005.

特発性屈筋腱滑膜炎に対するステロイド療法

山本大樹*，多田　薫*，池田和夫**，土屋弘行*

Steroid Therapy for Idiopathic Flexor Tenosynovitis

Daiki Yamamoto *，Kaoru Tada *，Kazuo Ikeda **，Hiroyuki Tsuchiya *

外傷や手術侵襲といった明らかな誘因を認めず，多数指に腫脹や疼痛を伴った屈曲障害を来たす特発性屈筋腱滑膜炎は，過去にその概念が報告され，症例によっては手術療法の必要性も示唆されている．当科では特発性屈筋腱滑膜炎に対し，短期ステロイド経口投与を行っており，その成績について報告する．8 例 9 手に対して 2 週間あるいは 3 週間の短期ステロイド経口投与による加療が行われ，全例で改善が認められていた．短期ステロイド経口投与は特発性屈筋腱滑膜炎に対する保存療法の選択肢になり得ると考えられた．

【緒　言】

亜急性あるいは慢性の経過で手指の屈曲障害を来たす疾患としては，結核を始めとする弱毒菌感染や，関節リウマチ（以下 RA）などの膠原病疾患，あるいは外傷・手術後の癒着，瘢痕形成や複合性局所疼痛症候群など，その鑑別は多岐にわたる．その中で田嶋らは特に中高年患者において明らかな原因を認めない特発性屈筋腱滑膜炎についての疾患概念を提唱している [1]．

当科では明らかな原因を指摘できない，特発性屈筋腱滑膜炎に対する保存療法としてステロイドの短期経口投与を行っている．その治療効果について後ろ向きに評価検討を行ったので報告する．

【対象と方法】

2007 年から 2016 年の期間に手指の屈曲障害に対して経口ステロイド投与を行った症例は 21 例であった．そのうち当科初診時に RA 関連疾患の診断が確定していた患者，あるいは発症に先行する手術や外傷歴のある患者を除外した 8 例 9 手を対象とした．

患者の内訳は男性 4 例 4 手，女性 4 例 5 手で，平均年齢は 72.9 歳（59-87 歳）であった．

これらに対して採血データ（リウマチ因子；RF あるいは抗シトルリン化ペプチド抗体：抗 CCP 抗体，CRP 値），ステロイドの投与期間および投与量，ステロイド投与前後における tip-palm distance: TPD（mm），再発の有無についてカルテ記載から後ろ向きに調査を行った．

【結　果】

RA マーカー（RF あるいは抗 CCP 抗体）は全例で陰性であった．3 例で CRP 陽性（＞0.3mg/dl）であった．ステロイド投与期間は 2 週間が 4 例，3 週間が 4 例であった．PSL 10-15mg で 1 週間投与された後に，1-2 週間で漸減し投与終了されていた．TPD は投与開始前が平均 35mm（20-60mm）で，投与終了時には全例で 5mm 以下に改善していた．ステロイド投与終了後の経過観察期間は平均 4.5 週間（2-12 週間）であった．症例一覧を表に示す（表 1）．

1 例においてステロイド投与終了後 1 か月時に再発を認めたが，再度ステロイド投与を行い軽快が得られていた．

【症例提示】

症例 1．72 歳，男性．

罹病期間：4 か月

既往歴：特記事項なし

採血：RF 陰性，CRP 2.5mg/dl

ステロイド投与量：PSL 15mg/day（1 週間）→ 10 mg/day（1 週間）→ 5mg/day（1 週間）

受理日　2018/09/10

*金沢大学　整形外科　〒920-8641　石川県金沢市宝町 13-1
**金沢医療センター　整形外科

表 1　症例一覧

	年齢	性別	CRP (mg/dl)	PSL投与期間 (週)	PSL初期投与量 (mg/day)	投与前TPD (mm)	投与後TPD (mm)	経過観察期間 (週)
1	65	男	3.8	3	15	20	0	2
2	72	男	2.5	3	15	45	0	12
3	59	女	−	3	15	25	5	4
4	82	女	6.0	2	10	60	5	2
5	72	男	−	2	10	40	5	2
6	87	女	−	3	15	40	0	8
7	68	男	−	2	10	30	5	2
8	78	女	−	2	10	20	0	4

経過：ステロイド投与開始 1 週後には屈曲可動域の改善傾向を認め，3 週の投与終了時には TPD 0mm となっていた（図 1）．

症例 2．72 歳，男性．

罹病期間：3 か月

既往歴：高尿酸血症

採血：RF 陰性，CRP＜0.3mg/dl

ステロイド投与量：PSL 15mg/day（1 週間）→ 10 mg/day（1 週間）

経過：ステロイド投与前は TPD 40mm と屈曲制限を認めたが，2 週間の投与終了時には TPD 5mm と改善を認めた（図 2）．

症例 3．82 歳，女性．

罹病期間：2 か月

両側罹患例であるが，明らかな圧痕性浮腫は認めなかった．

既往歴：高血圧，慢性心不全

採血：RF 陰性，CRP 6.0mg/dl

ステロイド投与量：PSL 10mg/day（1 週間）→ 5 mg/day（1 週間）

経過：2 週間のステロイド投与で屈曲可動域の改善が認められた（図 3）．

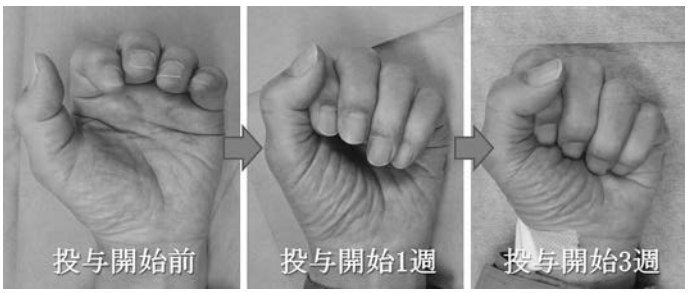

図 1　手指最大自動屈曲位の推移を示す．ステロイド投与開始 1 週時より改善傾向を認め，3 週で握りこみ可能となっている．

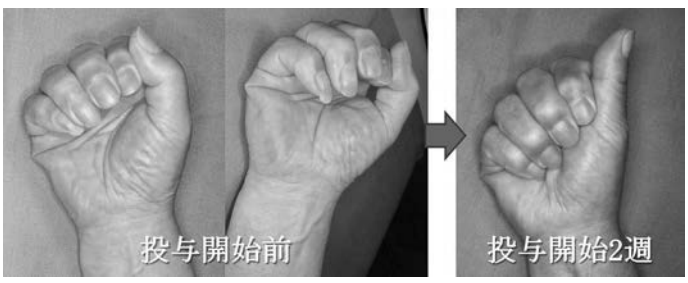

図 2　2 週間のステロイド投与で屈曲可動域の改善が見られている．

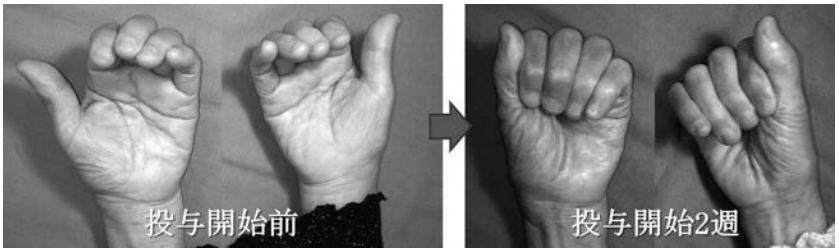

図 3 両側罹患例であるが，浮腫性変化は認めず，特発性屈筋腱滑膜炎と診断された症例である．2 週間のステロイド投与で屈曲可動域の改善が見られている．

【考　察】

田嶋は屈筋腱滑膜炎を病態として，手術加療を要した 28 例 32 手の症例群について評価を行い，滑膜炎の原因に基づいてこれらを分類している[1]．その分類において，RA，糖尿病，RS3PE 症候群，変形性関節症といった明確な滑膜炎の原因を同定し得なかった 14 例 16 手の症例群については，「炎症所見が軽度であり，加齢を背景とした何らかの代謝障害による滑膜炎」として，特発性屈筋腱滑膜炎の疾患概念が提唱されている．この報告から，特発性屈筋腱滑膜炎は決して稀な疾患ではなく，日常診療において留意すべき疾患だと考えられる．本疾患では手指の屈曲障害のために日常生活上の支障が生じ，何らかの治療を要することが多い．中でも滑膜炎に伴う手根管症候群を合併するような症例に対しては，手術療法の必要性についても報告されている[1]．

本報告では，ステロイド内服による保存療法の治療成績について検討した．手指の機能障害に対するステロイド投与には狭窄性腱鞘炎や腱付着部症を対象とした局所投与を目的とする腱鞘内注射と，pre-CRPS[2)3)] や RS3PE 症候群[4] を対象として報告されているような，全身投与を目的とする経口投与に大別される．びまん性に生じる非特異的滑膜炎である特発性屈筋腱滑膜炎に対しては，複数指への広範投与が必要と考えられ，滑膜炎に対する抗炎症治療としてステロイド経口投与は有効な保存治療の選択肢になると考えられた．一方で内服によるステロイド全身投与には日和見感染のリスクや糖尿病患者における血糖値の上昇，消化性潰瘍などといった問題点も挙げられる．そこで，エコーを用いた治療の普及した現在，エコーガイド下での注射を行うことで，局所投与でありながら複数指への広汎な投与が可能になるのではいかと考え，その手法について模索している．

本報告の limitation としては症例数が少ない後ろ向き研究であること，自然経過をみた対照群がないこと，保存療法症例のみであるため，病理所見など診断の客観性に乏しいことが考えられる．

【まとめ】

短期ステロイド経口投与は特発性屈筋腱滑膜炎に対する有効な保存治療の選択肢であると考えられた．

【利益相反の開示】

本研究発表に関連し，開示すべき COI 関係にある企業等はありません．

【文　献】

1) 田嶋 光．高齢者手指屈筋腱滑膜炎の病因論と治療．関節外科 30: 92-99, 2011.
2) 小西池泰三ほか．上肢手術後の CRPS-type1 は予防できるか？ ―早期ステロイド療法の検討．日手会誌 26: 527-528, 2010.
3) 井関一道ほか．CRPS（RSD）の治療 ―早期ステロイド療法とリハビリテーションの役割―．MB Orthop 18: 15-21, 2005.
4) McCarty DJ, et al. Remitting seronegative symmetrical synovitis with pitting edema. RS3PE syndrome. JAMA 254: 2763-2767, 1985.

A1 プーリーにおける腱鞘内圧の測定 ―手指可動による圧変化について

後藤賢司*，内藤聖人*，長濱　靖**，杉山陽一*，岩瀬嘉志***，金子和夫*

Discussion about the Change of Tendon Sheath Internal Pressure during Finger Motion at A1 Pulley

Kenji Goto*, Kiyohito Naito*, Yasushi Nagahama**, Yoichi Sugiyama*, Yoshiyuki Iwase***, Kazuo Kaneko*

一般的に日常診療で多く遭遇するばね指の病態は未だ明らかになっておらず，屈筋腱の滑走が A1 プーリーにどのような影響を及ぼしているかは未だ統一された見解はない．そこで著者らは，手指伸展・屈曲における A1 プーリーの腱鞘内圧を測定することで考察した．新鮮凍結屍体 6 体 6 指を用いて A1 プーリーと浅指屈筋腱との間に頭蓋内圧測定器を挿入し，手指伸展位と手指屈曲位における腱鞘内圧を測定した．その結果，手指屈曲位では 154±193mmHg，手指伸展位では 24±50mmHg と，手指屈曲位は手指伸展位と比較し有意に腱鞘内圧は高値であった．したがって，A1 プーリーは手指の伸展・屈曲によって常に物理的圧負荷がかかり，ばね指の病態の一つとされている「A1 プーリーと屈筋腱との間で頻回に繰り返される機械的刺激」には腱鞘内圧の増加が関与する可能性があることが示唆された．

【緒　言】

ばね指は日常診療で多く遭遇する疾患である．その病態として A1 プーリーと屈筋腱との間で頻回に繰り返される機械的刺激，滑膜増生，関節リウマチ，糖尿病，アミロイドーシスなどの基礎疾患，外傷などにより A1 プーリーと屈筋腱との間で径の不一致を生じさせ屈筋腱の滑走を障害するとされているが[1)2)]，その病態は未だ明らかになっていない．また，近年，超音波において靭帯性腱鞘の入り口である A1 プーリーの肥厚がばね指の診断に有用な所見であるとされるが[3)]，屈筋腱の滑走が A1 プーリーにどのような影響を及ぼしているかについて未だ統一された見解はない．そこで著者らは，手指可動による A1 プーリーの腱鞘内圧を測定することで，屈筋腱の滑走が A1 プーリーにどのような影響を及ぼしているかについて考察したので報告する．

【対象と方法】

本研究は Acumed LLC Cadaver Course Guidelines に従って The Acumed Learning Center（Hillsboro OR，USA）で行い，新鮮凍結屍体 6 体（右手：0 手，左手：6 手）の中指 A1 プーリーを対象とした．また，本研究は Acumed LLC Cadaver Course Guidelines に従っており屍体の死亡時の年齢は公表されていない．近位手掌皮線の橈側縁と遠位手掌皮線の尺側縁を結んだ線上から手関節までを皮膚切開し，A1 プーリーの近位端を確認した（図 1）．横手根靭帯を切離後に手根管内で中指深指屈筋腱を同定し，屈筋腱の走行方向へ牽引することにより中指屈曲位を再現した．牽引は tip-palm distance が 0cm になるまで行った（図 2）．浅指屈筋腱は A1 プーリーにおいて深指屈筋腱より掌側にあるため浅指屈筋腱を牽引すると検者の牽引方向によって腱鞘内圧に差が出る可能性が示唆され，また，浅指屈筋腱は DIP 関節の屈曲には関与していないため tip-palm distance が 0cm

受理日　2018/08/26
*順天堂大学医学部整形外科学講座　〒113-8421　東京都文京区本郷 2-1-1
**同愛会病院　整形外科
***順天堂東京江東高齢者医療センター　整形外科

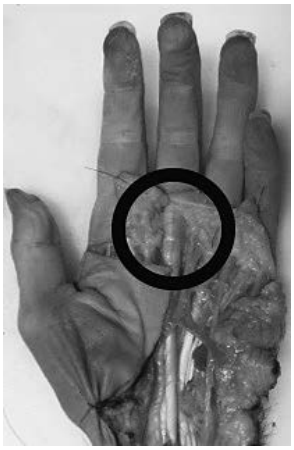

図 1　中指 A1 プーリーの確認：近位手掌皮線の橈側縁と遠位手掌皮線の尺側縁を結んだ線上から手関節までを皮膚切開し，中指の A1 プーリーの近位端を確認した．

図 2　tip-palm distance が 0cm になるまで深指屈筋腱を牽引し中指屈曲位を再現した．

になるまでの牽引力を再現することが困難であり，本研究では深指屈筋腱のみ牽引を行い評価した．手関節は中間位，前腕は回内外中間位で行った．腱鞘内圧は A1 プーリーと浅指屈筋腱との間に頭蓋内圧測定器である CODMAN ® MicroSensor ICP トランデューサー（Depuy Synthes, CODMAN NEURO, Tokyo, Japan）を留置し，ICP エクスプレス ™（Depuy Synthes, CODMAN NEURO, Tokyo, Japan）に示される腱鞘内圧（mmHg）の変化を中指における伸展位と屈曲位とで調査した（図 3a, b, c）．統計学的評価には Mann Whitney U test を用いた．

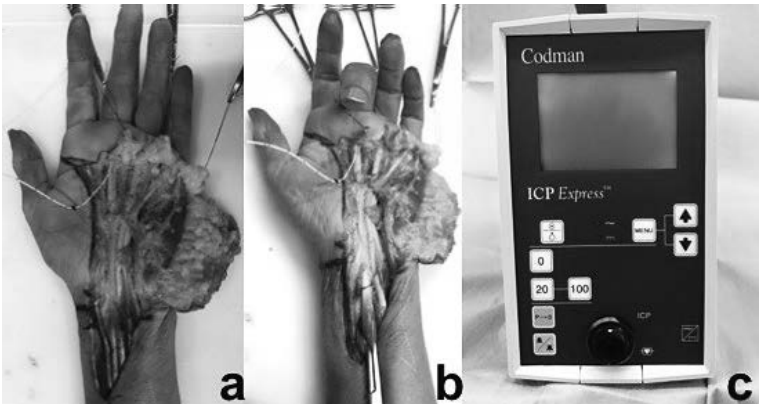

図 3　腱鞘内圧の測定方法：a: 手指伸展位での腱鞘内圧測定．b: 手指屈曲位での腱鞘内圧測定．c: ICP エクスプレス ™（Depuy Synthes, CODMAN NEURO, Tokyo, Japan）に示される腱鞘内圧（mm Hg）の変化を調査した．

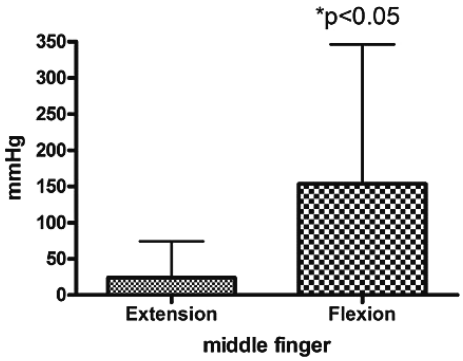

図 4　中指伸展位と中指屈曲位における腱鞘内圧（mmHg）：中指屈曲位では中指伸展位と比較して A1 プーリーにおける腱鞘内圧は有意に高値であった（P＜0.05）．

【結　果】

中指伸展位と中指屈曲位における腱鞘内圧はそれぞれ 24.2±49.9mmHg，153.7±192.6mmHg であった（図 4）．中指屈曲位では中指伸展位と比較して A1 プーリーにおける腱鞘内圧は有意に高値を示した（P＜0.05）．

【考　察】

腱鞘内圧に関する報告は著者らの渉猟し得た限りではなかったが，肘部管内において Ochi ら[4] は肘関節屈曲位の方が肘部管内圧が高くなると報告しており，また，手根管内において Kang ら[5] は手関節屈曲位で屈筋腱は掌側にシフトし横手根靭帯を圧迫すると報告している．これらの報告を踏まえ，著者らの結果から，手指の屈曲において靭帯性腱鞘の入り口である A1 プーリーにおいて屈筋腱は A1 プーリーの裏側に押し付けられ，また，A1 プーリーは屈筋腱の Bowstringing を予防するため，両者間の圧が増加することが示唆される．

また，山﨑ら[6] は新鮮凍結屍体を用いて深指屈筋腱の牽引力を増加させると，A1 プーリーを掌側に引き上げる力が増大し A1 プーリーの内腔を拡大させると報告しており，Sato ら[7] はばね指，健常指に関わらず MP 関節伸展位かつ DIP 関節，PIP 関節屈曲位において A1 プーリーレベルの屈筋腱の縦径が増大すると述べている．これらの報告から手指の伸展・屈曲において A1 プーリーと屈筋腱とは少なくとも接していることが示唆され，著者らの結果は山﨑らや Sato らの報告を基礎的に裏付けるものであると考える．

したがって，本研究において A1 プーリーは手指の伸展・屈曲により常に物理的圧負荷がかかり，ばね指の好発部位となることが示唆され，ばね指の病態の一つとされている「A1 プーリーと屈筋腱との間で頻回に繰り返される機械的刺激」には腱鞘内圧の増加が関与する可能性があることが示唆された．

本研究にはいくつかの限界がある．まず，対象が中指の A1 プーリーに限り 6 例のみであるということである．一般的にばね指は母指と環指に多いとの報告があり[2]，A1 プーリーだけでなく A2 プーリーや A3 プーリーにも生じるとも報告されている[2]．したがって，本研究の結果は臨床における患者層を網羅していない可能性がある．次に，本研究の対象は健常指でありばね指の罹患指を対象としていないことである．しかしながら，先に示した Sato らの報告のように，ばね指の罹患に関わらず屈筋腱と A1 プーリーの動態については同様であると考える．また，A1 プーリーにおける腱鞘内圧を浅指屈筋腱と A1 プーリーの裏側との間で測定したことも本研究の限界の一つである．この測定方法における腱鞘内圧の増加は浅指屈筋腱と A1 プーリーの裏側が接していることを示唆するが，屈筋腱の牽引力がそのまま頭蓋内圧測定器に圧として反映された可能性がある．加えて，本研究では tip-palm distance が 0cm になるまで中指深指屈筋腱を牽引しているが，これは年齢，性別に関わらず個体間で差が出る可能性があり，中指伸展位と中指屈曲位における腱鞘内圧がそれぞれ 24.2±49.9mmHg，153.7±192.6mmHg と標準偏差が大きくなった一因である可能性がある．また，本研究の対象が 6 例のみであることも標準偏差の増大に関与している可能性がある．

ばね指などの腱鞘炎の原因の一つに「腱鞘と屈筋腱との間で頻回に繰り返される機械的刺激」が挙げられる．本研究の結果から手指屈曲位において腱鞘内圧は増加し A1 プーリーと屈筋腱が接しているということが示唆されたが，機械的刺激の頻度については評価をしていない．また，腱鞘内圧は手指最大屈曲位のみならず，例えば MP 関節軽度屈曲位でも増加する可能性があり，各指節間関節角度における腱鞘内圧の評価，機械的刺激の頻度の評価を行うことでばね指の予防方法を考察できる可能性があるが，新鮮凍結屍体を用いた本研究では限界である．

【まとめ】

新鮮凍結屍体を用いて手指伸展・屈曲における A1 プーリーの腱鞘内圧の変化について調査した．その結果，ばね指の病態の一つとされている「A1 プーリーと屈筋腱との間で頻回に繰り返される機械的刺激」には腱鞘内圧の増加が関与する可能性があることが示唆された．

【利益相反の開示】

本研究発表に関連し，開示すべき COI 関係にある企業等はありません．

【文　献】

1) Akhtar S, et al. Study to outline the efficacy and illustrate techniques for steroid injection for trigger finger and thumb. Postgrad Med J 82: 763-766, 2006.
2) Jeanmonod R, et al. Trigger Finger. StatPearls internet: 2017.
3) Vuillemin V, et al. Stenosing tenosynovitis. J Ultrasound 15: 20-28, 2012.
4) Ochi K, et al. Association between the elbow flexion test and extraneural pressure inside the cubital tunnel. J Hand Surg Am 36: 216-221, 2011.

5） Keng HJ, et al. Biomechanical changes of cadaveric finger flexion: the effect of wrist position and of the transverse carpal ligament and palmar and forearm fasciae. J Hand Surg Am 21: 963-968, 1996.
6） 山﨑厚郎ほか．深指屈筋腱牽引に伴う A1 pulley の形態評価．日手会誌 34: 1046-1048, 2018.
7） Sato J, et al. Comparison of the Thickness of Pulley and Flexor Tendon Between in Neutral and in Flexed Positions of Trigger Finger. Open Orthop J 25: 36-40, 2016.

内反手に対する中央化手術の術後成績

林　淳一朗*，川端秀彦**

Outcome of the Surgical Correction for Radial Clubhand

Junichiro Hayashi *，Hidehiko Kawabata **

橈側列形成不全における内反手に対して，中央化手術を実施した 30 例 35 肢の術後成績を X 線学的に検討した．手術時年齢は 0 歳 11 か月～6 歳 11 か月（中央値 1 歳 2 か月），経過観察期間は 8 か月～12 年 4 か月（中央値 5 年 5 か月）であった．手術による改善度と術後経過を評価するために，手を含む前腕正面単純 X 線写真を術前・術後・最終経過観察時（以下最終）に撮影し，手の内反の指標である「手 - 前腕角度」（Hand Forearm Angle：以下 HFA）と，手の偏位の指標である「手の橈側方向偏位」（以下 mcR）と「手の近位方向偏位」（以下 mcP）および尺骨の成長の指標である「相対尺骨長」（以下％UL）を求めた．％UL は尺骨長を計測して年齢別標準値に対する比率として計算した．これらを統計学的に解析したところ，術前 HFA 36°，mcR 13.6mm，mcP 7.6mm が，術後 -6°，2.8mm，16.4mm と全項目で改善は有意であった．最終経過観察時には 15°，11.6mm，13.0mm と全項目で再発傾向を認めた．特に mcR については，術前との比較で統計学的有意差がなくなった．内反手における手の内反と偏位は中央化手術で改善し，5.5 年の経過観察で改善は維持されるものの再発傾向が認められた．中央化手術による尺骨成長の有意な低下は認められなかった．

【緒　言】

内反手は橈側列形成不全の一部に認める手関節橈屈の状態を指し，橈骨の高度低形成～欠損を伴う重症例で見られ，尺骨の短縮と弯曲変形を伴っている．この病態に対して手関節中央化，尺骨の骨延長や矯正骨切りなどの治療法を組み合わせて用いるのが一般的であり，各治療法ごとに一定の成績を得た報告がなされている[4)6)8)9)10)]．本研究では我々の施設で内反手症例に対して手関節中央化を実施した症例について X 線学的検討を行った．

【対象と方法】

対象は 1991 年以降に内反手に対して中央化手術を実施した 30 例 35 肢であり，これらの診療録と単純 X 線写真を用いて後方視的に検討を行った．著者らの施設では全例において術前に手関節橈屈位矯正目的のスプリント装着とストレッチを行っている．中央化手術は背側皮切を用いた radialization[1)]（ECU の縫縮と ECR の腱移行）を行う事を基本としており，フローチャート（図 1）に沿って実施している．初回術中の手関節解離処置後に，手関節橈尺屈中間位を取れる症例に対しては中央化を一期的に行うが，中間位に至らない症例に対してはイリザロフ創外固定器を装着，牽引を加えて手根骨が尺骨遠位端の遠位へ十分移動したと判断した時点で二期的に中央化を行う．このように中間位を無理なく取れる状態での中央化を目標としている．2 回目の手術中に中間位を取れない症例や，何らかの理由により創外固定器が装着出来ない症例に対しては手根骨の部分切除を併用した中央化を例外的に行う．

画像評価には手の先端までを含んだ前腕正面像の単純 X 線写真のうち，手関節の橈尺屈矯正を行わない自然肢位で撮影されたものを用い以下の項目を使用した（図 2）．

1．手の内反

尺骨遠位骨軸と第 3 中手骨の骨軸のなす角度

受理日　2018/09/10

*大阪母子医療センター　整形外科　〒594-1101　大阪府和泉市室堂町 840
**南大阪小児リハビリテーション病院 整形外科

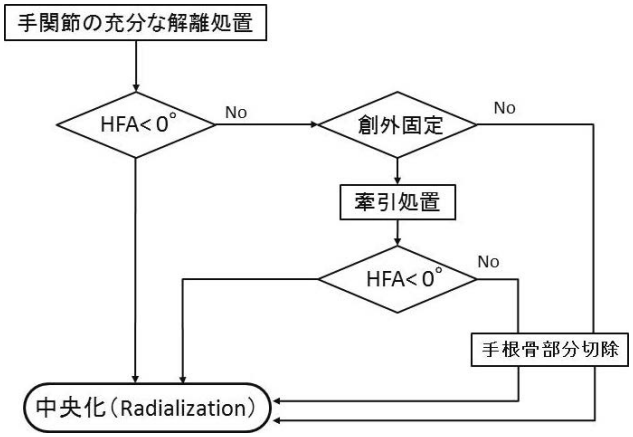

図 1 手関節中央化手術の流れ
手関節解離処置後に手関節橈尺屈中間位を取れる症例に一期的中央化を実施する．取れない症例にイリザロフ創外固定器を装着し，牽引後に 2 回目の手術を実施する．この時点で中間位を取れない症例，何らかの理由により創外固定器が装着出来ない症例に対し手根骨切除併用の中央化を例外的に行う．
HFA：Hand Forearm Angle

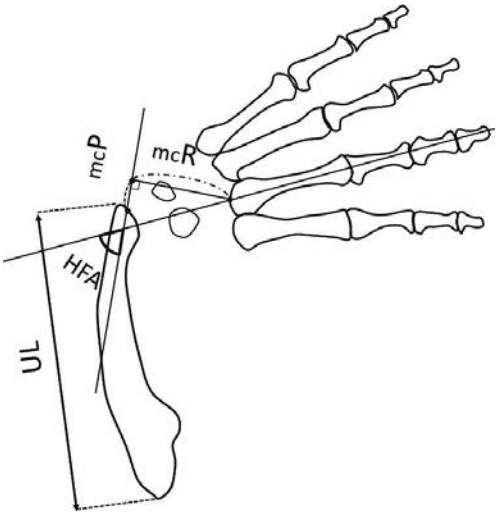

図 2 レントゲン計測項目
HFA：尺骨遠位の骨軸と第 3 中手骨のなす角
mcR：第 3 中手骨基部から骨軸への距離
mcP：垂線の足と尺骨遠位端の距離
UL：尺骨長

（Hand Forearm Angle；以下 HFA）を計測した．

2．手の偏位

以下の直交する 2 成分を計測した．

「手の橈側方向偏位」

第 3 中手骨基部から尺骨骨軸の延長線上へ引いた垂線の長さ（以下 mcR）．

「手の近位方向偏位」

上記垂線の足から尺骨遠位端までの距離（以下 mcP）．

3．尺骨の成長

%UL を用いた．これは尺骨長を計測し年齢別標準値[5] に対する比率を算出したものである．

これら 3 項目の値について 1 と 2 を術前・術後・最終経過観察時（以下最終）で計測，3 を術前と最終で算出し，これらの値に対して有意水準を＜.05 と定めて t- 検定を行った．

【結　果】

手術時年齢は 0 歳 11 か月～6 歳 11 か月（中央値 1 歳 2 か月），経過観察期間は 8 か月～12 年 4 か月（中央値 5 年 5 か月）であった．各項目の推移では術前値 HFA 36°，mcR 13.6mm，mcP 7.6mm が，術後 -6°，2.8mm，16.4mm と全項目で改善は有意であった．最終経過観察時には 15°，11.6mm，13.0mm と全項目で悪化を認めた．特に mcR については，術前との比較で統計学的有意差がなくなった（表 1，図 3）．%UL の術前 - 最終（63.7％→ 60.4％）の値に統計学的有意差はなかった．

【考　察】

内反手に対する中央化手術について多数の報告がなされており，その目標は carpus on the distal ulna の達成による整容と機能の改善である[1)3)7)8)9)]．中央化手術の原法では手根骨の部分切除を行って引っ掛かり（notch）を作成する[1)] ために手関節内反の再発が少ない一方，手関節部の癒合による可動域低下や尺骨の発育を阻害して既存の低成長を助長する問題があった[3)7)]．Radialization 等近年の中央化手術では，尺骨の成長障害を防止するべく尺骨骨端部への骨性操作や手根骨や尺骨の切除を行わない（non-notched）[6)7)8)9)] 場合が多い．

Damore らは内反手再発の原因について手術要因と非手術要因に分けて述べており，手術要因として手関節の不完全な整復や K- ワイヤーの早期抜去，非手術要因としてこの疾患が持つ元来の手関節橈屈傾向や日常生活における使用，不完全なスプリント

表 1　各評価項目の計測値の推移
pre：術前，post：術後，last：最終

	pre	post	last
HFA	36°	-6°	15°
mcR	13.6mm	2.8mm	11.6mm
mcP	7.6mm	16.4mm	13.0mm

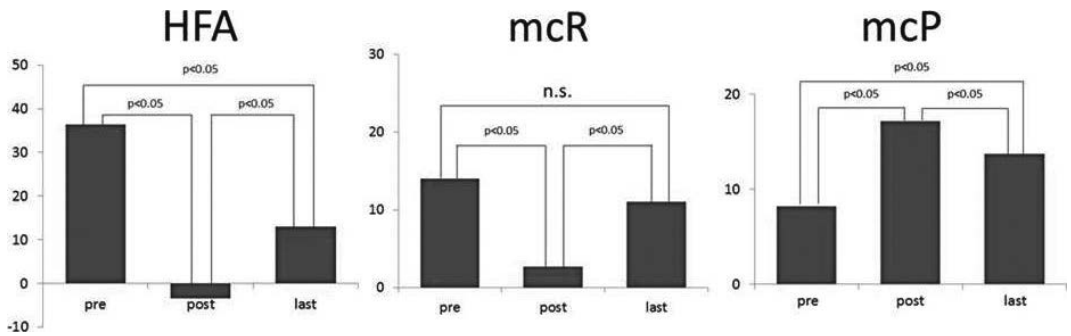

図 3　各評価項目の計測値の比較

装着を挙げている[2]．手関節の不完全な整復の原因として考えられているのは，手関節解離処置が不十分である事，手関節橈屈傾向を解消する様な腱バランスを獲得できない事である[8]．最終的に尺骨の短縮や手根骨切除を行うことなく橈屈の整復が出来なかった症例では，より高率に手関節橈屈の再発を生じており，中央化に際しては手関節を無理なく中間位に整復できる状態に到達させる事が重要である[6]．

我々の施設では，背側皮切による軟部組織の解離と腱バランスの改善操作を行った上で，手関節中間位を無理なく取れる状態での中央化を行っている．すなわち，初回術中の手関節解離処置後に，手関節橈尺屈中間位を取れる症例に対しては中央化を一期的に行うが，中間位を取れない症例に対しては，イリザロフ創外固定器を装着して一旦手術を終了する．術後に緩徐な牽引を加えて，手根骨が尺骨遠位端の遠位へ十分移動したと判断した時点で，二期的に中央化を行う（図 4）．この時点で固定用のワイヤーを第 2 中手骨に挿入するが，軟部組織の緊張が強ければ第 3 中手骨に挿入する．筋のバランス的には第 2 中手骨に挿入する方が望ましいが，より重要な点は尺骨遠位端への過度な軸圧の回避である．創外固定器による牽引の併用は中央化手術の一助として実施されるべきものであり，牽引そのものに手関節橈屈再発の防止作用はない[7)8)9)]．我々の術式においても上述のごとく，あくまでも補助的な使用としている．

中央化手術による内反矯正の術後経過について多数の報告がなされている．1999 年に Geck らは 23 例 29 肢（平均経過観察期間 4.1 年）で，HFA の推移を（術前→術後→最終）62 → 3.8° → 12.2° と報告している[6]．2002 年に Goldfarb らは 21 例 25 肢（平均経過観察期間 20 年）で，HFA の推移を（術前→術後→最終）63° → 16° → 25° と報告している[10]．2012 年に Dana らは 8 例 8 肢（平均経過観察期間 2.6 年）で，HFA の推移を（術前→術後→最終）61° → 12° → 44° と報告している[8]．2014 年に Manske らは中央化手術単独群 10 例 13 肢（平均経過観察期間 10 年）と創外固定器による牽引を併用した群 10 例 13 肢（平均経過観察期間 6 年）に分けて比較を行っており，HFA の推移は中央化単独群 53° → 13° → 27，創外固定器併用群 53° → 21° → 36° であったと報告している[9]．

本研究では手の内反には再発傾向があるものの，術後 5.5 年の経過で HFA は 15° と機能的肢位を維持できていた．手の偏位については，尺骨骨軸と小指中手骨基部間の距離により前腕と手の位置関係を表現する HFP（Hand Forearm Position）[6)7)9)] を用いた研究が多いが，単一ベクトルでの表現のため偏位の

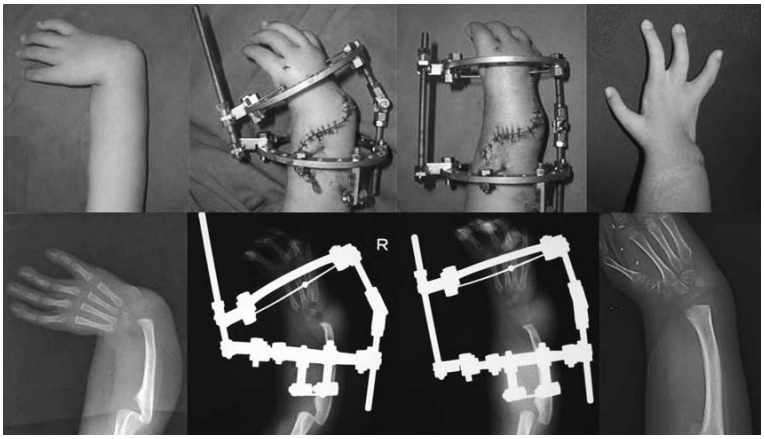

図 4 治療経過 2歳女児，左より術前，術後（創外固定器着用），牽引後（中央化手術前），最終（6歳時）

方向を明確に示すことが出来ない．本研究では尺骨遠位端と第3中手骨基部の位置関係を，直交する2成分を表す独自のパラメータに分けて捉えた．その結果，橈側方向の偏位（mcR）は手術で一時的に改善するが，最終的には術前と同程度まで戻っていた一方で，近位方向への偏位（mcP）については改善状態を維持できている事が明らかとなった．

中央化手術自体が尺骨の成長を阻害するという報告[3]があるが，我々の研究では尺骨の年齢別正常値[5]に対する比率（%UL）は低下傾向にあるものの，統計学的には悪化していなかった．その理由として我々の術式が尺骨骨端部にかかる軸圧負荷を最小限に抑える様に注意を払っている点が考えられた．

【まとめ】

我々の「創外固定器の使用を考慮した中央化手術」の術後成績を検討した．内反手における中央化手術後の手の内反と偏位は中央化手術で改善し，5.5年の経過観察で改善は維持されるものの再発傾向が認められた．中央化手術による尺骨成長の有意な低下は認められなかった．

【利益相反の開示】

本研究発表に関連し，開示すべきCOI関係にある企業等はありません．

【文 献】

1） Buck-Gramcko D, et al. Radialization as a new treatment for radial club hand. J Hand Surg Am 10: 964-968, 1985.
2） Damore E, et al. The recurrence of deformity after surgical centralization for radial clubhand. J Hand Surg Am 25: 745-751, 2000.
3） Sestero AM, et al. Ulnar growth patterns in radial longitudinal deficiency. J Hand Surg Am 31: 260-267, 2006.
4） Murphy G, et al. Correction of “Wrist” Deformity in Radial Dysplasia. J Bone Joint Surg Am 99: 2120-2126, 2017.
5） Maresh MM, et al. Measurements from roentgenograms./Human Growth and Development. III. Springfield. Illinois. pp 157-179, 1970.
6） Geck MJ, et al. Congenital radius deficiency: radiographic outcome and survivorship analysis. J Hand Surg Am 24: 1132-1144, 1999.
7） Goldfarb C.A, et al. Soft-tissue distraction with a ring external fixator before centralization for radial longitudinal deficiency. J Hand Surg Am 31: 952-959, 2006.
8） Dana C, et al. Recurrence of radial bowing after soft tissue distraction and subsequent radialization for radial longitudinal deficiency. J Hand Surg Am 37: 2082-2087, 2012.
9） Manske MC, et al. The effect of soft tissue distraction on deformity recurrence after centralization for radial longitudinal deficiency. J Hand Surg Am 39: 895-901, 2014.
10） Goldfarb CA, et al. Functional outcome after centralization for radius dysplasia. J Hand Surg Am 27: 118-124, 2002.

Volume control 法による指動脈吻合のみの指末節部切断再接着術

三島吉登，岩澤幹直，細見謙登，重吉佑亮

Fingertip Replantation with Volume Control Technique

Yoshito Mishima，Motonao Iwasawa，Kento Hosomi，Yusuke Shigeyoshi

指末節部切断で，静脈が発見できないまたは吻合が困難な 18 例 18 指に対し，意図的に掌側の指腹組織を減量し，石川の subzone2 に相当する組織量にして動脈吻合のみで再接着する volume control 法を行った．切断レベルは subzone2 が 4 指，subzone3 が 7 指，subzone4 が 7 指であった．生着率は 88.2％で，鬱血壊死率は 5.9％であった．本法は再接着組織を減量すること，口径が細い動脈で血管吻合すること，骨を密着させて接合することで静脈吻合ができない場合でも鬱血の程度を最小限にして生着させうる実用的な方法である．

【緒　言】

指末節部切断に対する再接着術では，吻合可能な静脈がない場合，動脈吻合のみでも生着することがある．動脈吻合のみで生着する切断レベルに関する諸家の研究から，石川の subzone1～2 では高い生着率が得られるが，subzone3，subzone4 と近位になるほど生着が困難であると考えられている [1)2)3)]．著者らは指腹組織を減量し，subzone2 に相当する組織量にすることで動脈吻合のみでの生着率を向上させる [4)]，volume control 法を行っているため報告する．

【対象と方法】

2003 年から 2018 年に当科で動脈吻合のみによる再接着術を施行した末節部完全切断 18 例 18 指を対象とした．年齢は 26～74 歳，平均 46.8 歳で，性別は男性 13 例，女性 5 例であった．切断レベルは subzone2 が 4 指，subzone3 が 7 指，subzone4 が 7 指であった．生着率，鬱血壊死率，術後薬物療法の内容，輸血の有無を調査した．

吻合可能な静脈を発見できない場合に，切断端組織の指腹組織を subzone2 相当の容積に減量する（図 1）．（本来石川の subzone 分類は切断された指動脈のレベルをもとにしたものだが，軟部組織レベルに拡大して解釈する．）指紋が渦状の場合，その中心を目安に減量する．切断レベルが subzone2 の場合でも断端の挫滅した指腹組織を 2mm 程度切除する．骨髄からの静脈還流を期待し，1.2mm 鋼線 1 本で骨断面同士を密着させて固定する．早期の静脈還流再開を期待し，背側の皮膚は密に縫合する．減張と瀉血効果を期待し，掌側の皮膚は粗く縫合する．術後は末節骨先端部の皮膚を 18G 針で穿刺し，同一部位を 1 日 1～3 回刺激して数分間持続出血させる瀉血を 5 日程度行う．

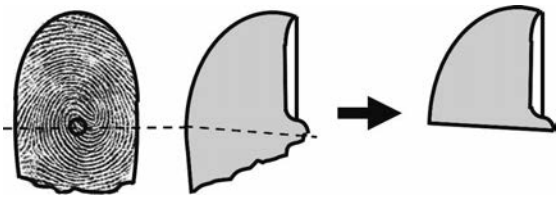

図 1　指腹組織の減量（subzone3～4 → subzone2）

【結　果】

18 指中 16 指が生着し，生着率 88.9％であった．うち subzone2 で 4 指中 4 指，subzone3 で 7 指中 5 指，

受理日　2018/08/27
長野赤十字病院　形成外科　〒380-8582　長野県長野市若里 5 丁目 22 番 1 号

表 1　当科での volume control 法による指末節部切断再接着症例一覧

症例	年齢	性別	損傷指	切断レベル*	切断状態**	結果	SWTest
1	26	F	右中指	2	blunt	生着	6
2	26	F	左環指	2	blunt	生着	6
3	29	M	右母指	2	clean	生着	6
4	59	M	左中指	2	crush	生着	6
5	55	M	左示指	3→2	crush	鬱血壊死	−
6	49	F	左環指	3→2	blunt	生着	6
7	27	M	右示指	3→2	blunt	生着	10
8	50	M	右示指	3→2	crush	阻血壊死	−
9	38	M	左中指	3→2	crush	生着	6
10	36	M	左環指	3→2	crush	生着	10
11	55	M	左母指	3→2	blunt	生着	−
12	41	M	右中指	4→2	blunt	生着	6
13	51	F	左母指	4→2	avulsion	生着	6
14	58	M	左中指	4→2	blunt	生着	−
15	69	M	左母指	4→2	blunt	生着	6
16	46	M	左環指	4→2	clean	生着	6
17	54	M	左示指	4→2	blunt	生着	6
18	74	F	左母指	4→2	avulsion	生着	10

切断レベル*：石川の分類（受傷時→再接着時）　　切断状態**：山野の分類

subzone4 で 7 指中 7 指生着した（表 1）．鬱血壊死したのは 1 指で，鬱血壊死率は 5.6％であった．術後の抗凝固療法として，11 例でプロスタグランディン E1 製剤 120μg/日とウロキナーゼ 12 万単位/日の静脈投与を 5～9 日間行い，そのうち 3 例でヘパリン 3000～6000 単位/日を併用した．4 例でプロスタグランディン E1 製剤のみを 2～7 日間投与した．3 例で抗凝固療法を行わなかった．輸血を要した症例はなかった．

一方，当科で同期間に静脈吻合も行った通常の再接着症例は 51 指あり，46 指が生着し，生着率 90.2％であった．

【症例提示】

症例 10：36 歳男性（図 2）．

現病歴：バイクで転倒した際に左環指を挟まれ，

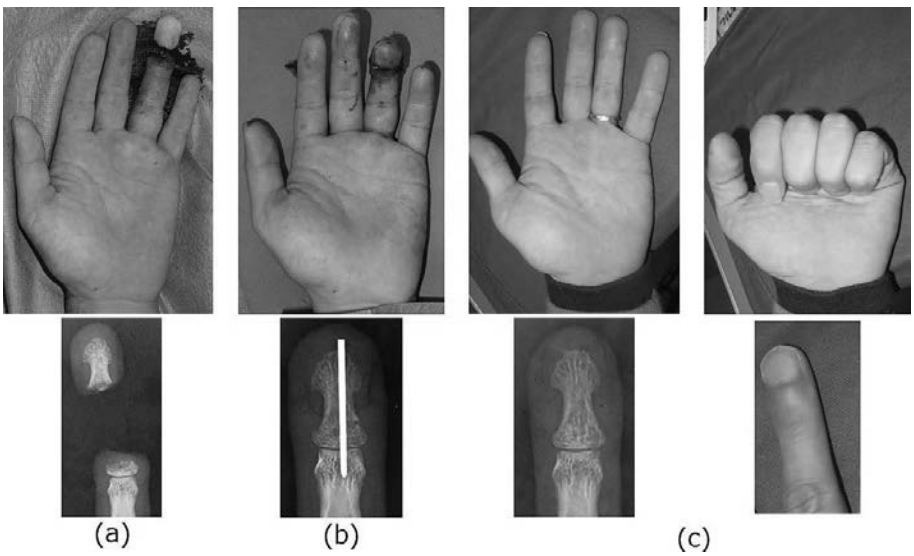

図 2　症例 10：36 歳男性．左環指 subzone3 での切断　a：術前　b：術直後．末節骨が密着している　c：術後 17 か月．萎縮なく生着した．

完全切断した．

身体所見：損傷形態は crush で，切断レベルは掌側が subzone3 程度で背側が subzone2 程度の斜め切断であった．

手術所見：指背側の静脈は存在しない切断レベルで，掌側で吻合可能な静脈を検索したが発見できなかった．指腹組織を subzone2 程度まで減量し，末節骨をよく密着させて 1.2mm ワイヤー1 本で固定した後，動脈吻合を行った．静脈吻合は行わなかった．術後経過：ヘパリン，ウロキナーゼ，プロスタンディン E1 製剤は使用しなかった．鬱血は非常に軽度で，瀉血は術後 2 日目に終了した．損傷形態は crush であったが，術後 1 年 5 か月の経過で組織の萎縮は認めず，形態は非常に良好であった．知覚は Semmes-Weinstein monofilament test にて No.10（河野製作所製，yellow，Diminished Light Touch，4.31）であった．

【考　察】

神田らは指末節部切断に対する再接着術において，静脈吻合非施行指での鬱血壊死率を調査し，subzone2 では鬱血壊死率 5.3％，subzone3 では鬱血壊死率 66.7％であり，subzone3～4 ではより静脈吻合の重要性が高まるとしている [1]．この結果から，最も問題となるのは subzone3～4 での切断で静脈再建ができない症例である．今回の研究では 18 指中 14 指が subzone3～4 であったが，subzone2 相当まで指腹組織量を減量し鬱血壊死率は 5.6％であり，神田らの subzone2 での鬱血壊死率に相当する結果を得た．再接着組織量を少なくすることで，血管新生により早期にうっ血が改善されやすく，有効な鬱血壊死対策となると考えられる．

本法では再接着組織を減量することだけでなく，より末梢の口径が細い動脈で血管吻合することで静脈還流障害進行を遅くすること，骨を介した静脈還流も存在すると考えて，末節骨同士をよく密着するように接合することを重視している．早坂らは静脈吻合非施行指 42 指のうち，瀉血処置を行わずに生着した 2 指の特徴から，終末枝同士での血管吻合で，かつ骨髄断面の高い密着性を得れば，骨髄血行が静脈還流路として十分に機能し，瀉血が不要となる可能性を示唆している [5]．著者らは瀉血をしなかった症例は経験がないが，瀉血処置の内容は 1 日 1～3 回，1 回あたりの持続出血は数分であり，pin prick に近いものである．口径が細い動脈で血管吻合すること，骨を密着させて接合することで鬱血の程度を最小限にすることができると考える．

これらの条件から，著者らは volume control 法の生着機序として，創面からの血管新生により小さな複合組織移植片が生着するまでの間，動脈吻合による supercharging と，骨髄を介した静脈還流による superdischarging によって複合組織片が安定して生着すると考えている．

骨髄を介した静脈還流を期待する上で，ピンニングが骨髄血行を阻害する可能性がある．早坂らはピンニングなしでも皮膚の縫合のみで骨同士の密着が得られる場合にはピンニングを行わないのも選択肢であるとしている [5]．本研究では 18 指すべてにピンニングを行って鬱血壊死は 1 指で鬱血壊死率は 5.6％であった．著者らはピンニングは鬱血壊死につながるほどの悪影響とはならず，逆にピンニングせずに皮膚縫合のみで骨を密着させた場合，術後に腫脹した皮膚軟部組織の圧で密着させた骨が離れることを危惧しており，ピンニングは必要と考えている．

澤田らは再接着手術後の患者満足度に影響する因子として，％TAM と外見を挙げ，指末節部切断では機能への影響は少ないが，指尖部萎縮が外見に影響する問題であるとしている [6]．指尖部萎縮は経験的に挫滅の強い切断で多くみられ [7]，その原因として挫滅や瀉血処置による組織損傷，静脈還流障害，虚血，神経障害などが考えられる．本研究で生着した 16 指のうち，指尖部萎縮が目立ったのは 1 例で，逆に提示症例のように剪断力による挫滅切断であっても全く萎縮しない場合がみられる．より挫滅が強い切断端の組織を切除減量することで前述した萎縮の原因が減ぜられ，指尖部萎縮がおこりにくくなると考える．

【まとめ】

指末節部切断で，静脈が発見できないまたは吻合が困難な症例に対し，意図的に掌側の指腹組織を減量し，石川の subzone2 に相当する組織量にして動脈吻合のみで再接着する volume control 法を行った．1. 再接着組織を減量すること，2. 口径が細い動脈で血管吻合すること，3. 骨を密着させて接合することで鬱血を最小限にできる容易で実用的な方法である．

【利益相反の開示】

本研究発表に関連し，開示すべき COI 関係にある企業等はありません．

【文　献】

1） 神田俊浩ほか．指末節部切断再接着術における静脈吻合と鬱血壊死との関係．日手会誌 31: 231-234, 2014.
2） 伊藤 大ほか．動脈吻合のみで指尖部切断再接着が可能な限界レベルの検討．日本マイクロ会誌 22: 251-257, 2009.
3） 石川浩三ほか．手指末節切断再接着症例における静脈還流の検討．日本マイクロ会誌 5: 2-8, 1992.
4） 加藤浩康ほか．指腹組織を減量し指動脈のみ吻合する指尖部再接着．日本マイクロ会誌 25: 59-64, 2012.
5） 早坂李枝ほか．末節部の切断指再接合術における静脈還流路としての骨髄血行の検討．日手会誌 34: 415-419, 2017.
6） 澤田英良ほか．切断指の治療成績と患者満足度の検討．日手会誌 34: 410-414, 2017.
7） 山野慶樹ほか．指尖切断再接着の受傷状況による成績．日手会誌 6: 216-219, 1989.

日手会誌（J Jpn Soc Surg Hand），第 35 巻　第 4 号　685-687，2019

切断指の治療法の違いによる隣接指の関節可動域の比較

佐伯総太，渡邉健太郎，矢島弘毅，佐々木　宏，太田英之，藤原祐樹

Comparison of Range of Motion in the Adjacent Fingers between Treatment Groups of Finger Amputation

Souta Saeki，Kentaro Watanabe，Hiroki Yajima，Hiroshi Sasaki，Hideyuki Ota，Yuki Fujihara

複数指損傷に対する治療法によっては，損傷指だけでなく隣接指の関節可動域制限を生じることがある．今回切断指を含む複数指損傷例において初期治療の違いにより隣接指の関節可動域に差が生じるかを検討した．当院で指切断の治療を受けた 36 例における切断指の隣接指である 45 指を対象とした．それらを初期治療の違いにより再接着群 16 例 18 指，非再接着群 20 例 27 指に分け，最終可動域の差と可動域に影響する因子を検討した．切断指の初期治療の違いによる隣接指の関節可動域に有意差はなかった．再接着群・非再接着群ともリハビリ開始時期と可動域には関連があった．複数指損傷例における再接着術は必ずしも隣接指の可動域への影響を与えるわけではないが，早期のリハビリ介入は重要であると考えられた．

【緒　言】

手指末節部切断は頻度の高い損傷であるが，再接着が実施可能な医療機関は限られており，主に断端形成術や皮弁術が行われる．しかし当院では患者の希望を最優先し，積極的に再接着を行ってきた．末節部の再接着術は機能的予後がよい[1)2)]とされるが，血流が安定するまでは安静保持が必要であり，その結果損傷指のみならず時に隣接指の機能にも影響を及ぼすことがある．また再接着が困難な場合は，指長を温存するために各種皮弁術が選択されるが，シンプルな断端形成に比較するとしばしば創の治癒が遷延しがちで，隣接指もその影響を受けることがある．また複数指の損傷の場合，シンプルな断端形成であっても最終的に可動域制限を残すことを経験する．そこで今回，切断指を含む複数指損傷症例における機能的予後を切断指の治療方法別に比較し，隣接指の可動域に影響を及ぼす因子を検討した．

【対象と方法】

研究デザインは後ろ向き観察研究である．当院で過去 12 年間に 1 指以上の切断指を含む複数指損傷症例は 149 例であった．そのうち，切断指の隣接損傷指に，直接可動域に影響すると考えられる中節骨基部より近位に損傷がある症例，隣接指の可動域の測定記録が残っていない症例を除いた 36 例の患者のうち 45 指の隣接指を対象とした．なお本研究では他に適切な表現がないため切断指と同一の手内にある指を全て隣接指と定義した．すなわち，示指が切断指の場合の隣接指は中指と環指と小指，中指が切断指の場合は示指と環指と小指と定義した．例えば図 1 のように環小指の切断で示指末節部に皮膚欠損がある症例では示指を隣接指として扱った．また，2 指以上の切断指がある場合，再接着をした指は隣接指から除外し，再接着をしていない切断指はともに隣接指として扱った．例えば図 2 のような示指中指の末節部切断の場合で再接着をしていない指は示指中指どちらも切断指の隣接指として扱った．切断指に対する治療の内訳は，断端形成術 27 指，再接着術 22 指，皮弁術 12 指（VY flap 5 指，oblique triangular flap 5 指，reverse island flap 2 指），compos-

受理日　2018/09/07
名古屋掖済会病院　整形外科・リウマチ科　〒454-8502　愛知県名古屋市中川区松年町 4-66

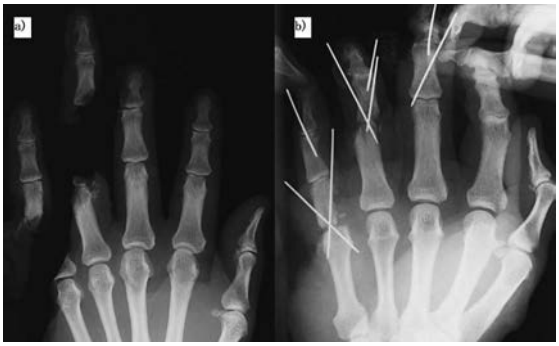

図 1　59 歳男性，電気のこぎりで左手を受傷．示指末節部皮膚欠損，中指中節部で伸筋腱断裂と DIP 関節脱臼，環指小指切断を受傷した症例．示指は保存治療，中指は腱縫合と DIP 関節の関節固定術を施行した．環指小指は再接着術を施行した．中指は中節骨近位まで損傷があったため，この症例では示指のみを切断指の隣接指として扱った．a）初診時単純 X 線写真．b）手術後単純 X 線写真．

図 2　18 歳男性．ローラーに巻き込まれ示指中指の末節部切断を受傷．示指は断端形成術，中指は graft on flap に準じて末節骨を残し皮弁で覆った．この症例は示指中指どちらも再接着術を行っていないため切断指の隣接指として扱った．a）受傷時単純 X 線写真．b）手術後単純 X 線写真．

ite graft 1 指であった．隣接指に対する治療の内訳は表 1 に示した．これらの 36 例 45 指の隣接指を，術後の安静期間やリハビリの有無を考慮し，再接着群 16 例 18 指と非再接着群 20 例 27 指の 2 群に分けた．少なくとも 1 指でも再接着をおこなった症例は再接着群に分類した．例えば図 1 の症例の隣接指は再接着群，図 2 の症例は非再接着群に分類した．調査項目は，治療期間，術後からリハビリ開始までの期間，隣接指の MP 関節および PIP 関節の可動域とし，両群間で比較した．なおリハビリについては再接着群では全例に行ったが，非再接着群では 27 指中 21 指で行った．

全ての統計解析には EZR を使用した [3]．連続変数の比較には Mann-Whitney U 検定を，可動域とリハビリ開始までの期間の相関は Spearman の順位相関係数を用いて検定し，有意水準は 5%未満とした．

【結　果】

平均治療期間は再接着群が 189 日（26-638 日），非再接着群が 115 日（13-377 日）で，有意差はなかった．術後からリハビリ開始までの平均期間は再接着群が 12 日（1-45 日），非再接着群が 6 日（1-13 日）で再接着群が有意に長かった．最終可動域の平均は，表 2 に示す通りでいずれも有意の差はみられなかった．再接着群では可動域とリハビリまでの期間に有意な相関がみられた．非再接着群では有意ではなかった（図 3）．

【考　察】

末節部切断指の再接着術後の可動域に関する研究は少ない．Hattori らは末節部切断の治療では断端形成術よりも再接着術の方が術後の PIP 関節の可動域がよかったと報告している [4]．また Braga-Silva らは皮弁術後の可動域について，順行性皮弁は逆行性皮弁に比較して DIP 関節と PIP 関節の拘縮を残しやすいと述べた [5]．また著者らは断端形成術後の可動域制限は小指や DIP 関節離断症例に生じやすいことを本学会で発表した．

しかしながら，切断指の隣接指の可動域に関する報告は渉猟した限りみられない．再接着術後は最低でも 1 週間の安静保持となるため，隣接指の可動域訓練も限られた範囲となる．したがって隣接指に損

表 1　隣接指の損傷内容と治療法

損傷内容	n（指）	治療法
末節部切断	21	断端形成術 9指，oblique triangular flap 5指， VY flap 5指，reverse island flap 1指，composite graft1指
末節骨骨折	14	pinning;13指，保存治療;1指
末節骨+中節骨骨折	2	pinning;2指
挫創	7	縫合;7指
皮膚欠損	1	保存治療;1指

表 2　再接着群，非再接着群の最終可動域の比較

	再接着群	非再接着群	P値
MP関節可動域（°）	89	91	0.806
PIP関節可動域（°）	84	85	0.972

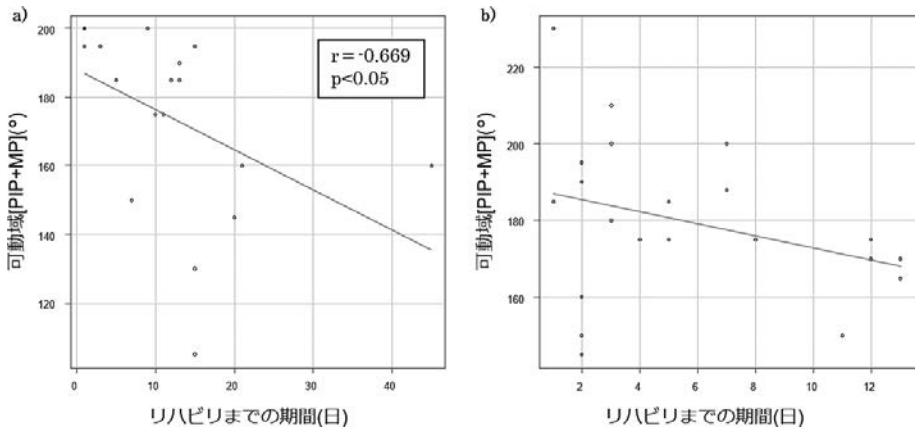

図 3　リハビリ開始までの期間と可動域の相関．a）再接着術群，b）非再接着術群

傷がある場合，再接着群が非再接着群に比較して隣接指の可動域制限が生じやすいリスクはあると考えられる．しかし今回の結果から，最終的には再接着術群と非再接着術群との可動域の間に差はなく，数日間の安静の影響はないと考えられた．再接着群においてはリハビリ開始までの期間は可動域に影響していた．複数指損傷においては，治癒までの期間が指ごとの治療方法によって大きく左右されるが，早期のリハビリ介入は必須である．再接着術指が隣接指に必ずしも影響を及ぼすわけではないという結果ではあるが，早期社会復帰のためには 1 指の整容にこだわるのではなく手全体の機能回復に重点をおいた治療方針をたてることが必要であると考える．

この研究のリミテーションは，後ろ向きであり，切断のレベルや隣接指の損傷のバリエーションによる治療方法の選択にバイアスがかかっていることが挙げられる．また，切断指の本数や切断レベルなどの重症度が統一されていないことも挙げられる．さらに損傷のある隣接指のみを評価しており損傷のない隣接指について検討していないため，症例に偏りがあること，リハビリを全例に実施していないことも挙げられる．単一施設の研究では症例数の問題で条件を統一することに限界があり今後は多施設で研究を考慮していく必要があると考えられた．

【まとめ】

複数指損傷手での切断指再接着術と皮弁術・断端形成術による損傷隣接指の可動域への影響に差はなかった．再接着群では早期のリハビリ介入が重要であった．

【利益相反の開示】

本研究発表に関連し，開示すべき COI 関係にある企業等はありません．

【文　献】

1) Sebastin S, et al. A systematic review of the outcomes of replantation of distal digital amputation. Plast Reconstr Surg 128: 723-737, 2011.
2) James P. Green's Operative Hand Surgery. 7th edition. Philadelphia. Elsevier. pp 1476-1485, 2016.
3) Kanda Y, et al. Investigation of the freely available easy-to-use software 'EZR' for medical statistics. Bone Marrow Transplant 48: 452-458, 2013.
4) Hattori Y, et al. A retrospective study of functional outcomes after successful replantation versus amputation closure for single fingertip amputations. J Hand Surg Am 31: 811-818, 2006.
5) Braga-Silva J, et al. Randomized prospective study comparing reverse and direct flow island flaps in digital pulp reconstruction of the fingers. Plast Reconstr Surg 124: 2012-2018, 2009.

指末節部切断に対する断端形成術と皮弁術での近位指節間関節の可動域の比較

佐伯総太，渡邉健太郎，矢島弘毅，佐々木　宏，太田英之，藤原祐樹

Comparison of Range of Motion of Proximal Interphalangeal Joint between Revision Amputation and Local Flap after Fingertip Amputation

Sota Saeki，Kentaro Watanabe，Hiroki Yajima，Hiroshi Sasaki，Hideyuki Ota，Yuki Fujihara

末節部切断の治療では，遠位指節間関節だけではなく本来損傷のない近位指節間関節（PIP 関節）の可動域制限を認め問題になることもある．当院で末節部切断に対して行った断端形成術と皮弁術の PIP 関節の可動域を比較検討した．2007 年 1 月から 2017 年 5 月までに当院で母指以外の単独指の末節部切断に対する初期治療として断端形成術を施行した 61 例 61 指と，皮弁術を施行した 50 例 50 指を対象とした．断端形成術群と皮弁術群では皮弁術群の可動域が有意に大きかった．断端形成術群の中では深指屈筋腱を残した群と切離した群の比較では切離した群の方が可動域と屈曲角度が有意に小さかった．PIP 関節の屈曲には深指屈筋腱の影響が大きいと考えられた．末節部切断の治療では，損傷指の機能を考えると末節骨を温存し得る皮弁術を選択する方が望ましいと考えられた．

【緒　言】

指末節部切断の治療では，受傷指の損傷状態や，年齢，患者の希望により再接着術，皮弁術，断端形成術，保存治療など症例毎に様々な治療が行われているが，遠位指節間関節（以下，DIP 関節）だけではなく本来損傷のない隣接関節の可動域制限を認め問題になることがしばしばある．近年は指尖部であっても積極的に再接着を行い良好な成績を示す報告も増えているが[1]，実際には再接着が適応にならず，皮弁術や断端形成術になる場合も多い．皮弁術の成績について，Braga-Silva らは末節部切断における皮弁術後の DIP 関節と近位指節間関節（以下，PIP 関節）の関節拘縮は逆行性皮弁に比較して順行性皮弁に生じやすいと述べた[2]．Yuan らは受傷指からの皮弁は隣接指からの皮弁よりも術後の関節可動域が大きいと報告している[3]．しかし，断端形成術の成績に関する報告は少なく，断端形成術における可動域に影響する因子についての報告は渉猟しうる限りない．この研究の目的は，当院において断端形成術または皮弁術を行った症例の PIP 関節の可動域を比較し，その影響を与える因子を検討することである．

【対象と方法】

断端形成術の対象は 2007 年 1 月から 2017 年 5 月までに当院で母指以外の単独指の末節部切断に対する初期治療として断端形成術を施行した 163 例 163 指であり男性 144 例，女性 19 例平均年齢は 51 歳（18-88 歳）であった．そのうちリハビリ介入したものが 7 例であった．切断指の内訳は示指 68 指，中指 36 指，環指 32 指，小指 27 指であった．163 指のうち可動域計測されていないもの，既往に同側手部の外傷のあるもの，中節骨の長さが 1/2 以下となったものを除外し 61 例 61 指を検討した．男性 50 例女性 11 例，平均年齢は 55 歳（24-78 歳），平均経過観察期間は 82 日（9-434 日）であった．切断指の内訳は示指が 27 指と最も多く，中指が 12 指，環指

受理日　2018/08/27
名古屋掖済会病院　整形外科・リウマチ科　〒454-8502　愛知県名古屋市中川区松年町 4-66

が 10 指，小指が 12 指であった．切断レベルは石川の分類で I が 13 例，II が 13 例，III が 14 例，IV が 21 例であった．皮弁術は VY 皮弁以外の皮弁で切断部被覆したものと定義した．皮弁術の対象は，断端形成術と同時期（2007 年 1 月から 2017 年 5 月まで）に当院で母指以外の単独指の末節部切断に対する初期治療として皮弁術を施行した 52 例 52 指のうち可動域計測されていないもの，既往に同側手部の外傷のあるものを除外した 50 例 50 指とした．男性 45 例，女性 5 例．平均年齢は 39 歳（18-65 歳），平均経過観察期間は 117 日（13-401 日）で 50 例中 40 例にリハビリを実施した．切断指の内訳は示指 15 例，中指 20 例，環指 8 例，小指 7 例であった．切断レベルは石川の分類で I が 25 例，II が 23 例，III が 2 例，IV が 0 例であった．皮弁の種類は cross-finger flap が 23 例と最も多く，その他 oblique-triangular flap が 16 例，reverse-island flap が 11 例であった．

断端形成術群，皮弁術群それぞれの群で PIP 関節の可動域を比較した．また断端形成術の術後に末節骨が残っているかどうかで末節骨のあるものを遠位群とし，末節骨のないものを近位群として 2 つに分け，遠位群と近位群での PIP 関節の可動域の比較した．

全ての統計解析には EZR を使用した [4]．名義変数の比較には Fisher の正確検定を，3 群間の連続変数の比較には Kruskal-Wallis 検定を使用した．その他の連続変数の比較には Mann-Whitney U 検定を使用した．有意水準は 5%未満とした．

【結　果】

断端形成術群と皮弁術群の患者背景を表 1 に示す．男女比に有意差はなかったが，平均年齢は皮弁群で有意に若かった，またリハビリ実施率は皮弁群が高く，平均経過観察期間も皮弁群が長かった．近位群と遠位群の患者背景を表 2 に示す．平均年齢は遠位群で有意に若かったがその他では有意差はなかった．PIP 関節の最終可動域と屈曲角度はどちらも皮弁術群で有意に大きく，伸展角度はそれぞれ -2° と -6° で皮弁術群が有意に小さかった（表 3）．近位群と遠位群の比較では PIP 関節の最終可動域と屈曲角度は 66° と 84° で遠位群の方が有意に大きく伸展角度では有意差は無かった（表 4）．皮弁術群の術式別による可動域の比較では，いずれも有意差は無かった（表 5）．

【考　察】

過去の末節部切断の治療後の可動域の研究としては，末節部切断に対する治療方法の違いによる可動域の差はなかったという van den Berg らの研究がある [5]．しかし，渉猟しうる限り断端形成術の切断レベルによる可動域の比較の報告はない．末節部切断では指尖部で皮膚欠損が小さい場合は断端形成術を行っても末節骨は温存されるが，切断レベルがより近位で皮膚欠損が大きい場合，断端形成術では末

表 1　断端形成術群と皮弁術群の患者背景．※ 1 Mann-Whitney U 検定，※ 2 Fisher の正確検定

	断端形成術群	皮弁術群	P値
症例数（指）	61	50	
男：女（人）※2	50：11	45：5	0.284
平均年齢（歳）※1	55[24-78]	39[18-65]	＜0.05
示;中;環;小（指）	27；12；10；12	15；20；8；7	
リハビリ実施率（%）※2	8[5/61]	80[40/50]	＜0.05
平均経過観察期間（日）※1	82（9-434）	117（13-401）	＜0.05

表 2　断端形成術症例での近位群と遠位群の患者背景．※ 1 Mann-Whitney U 検定，※ 2 Fisher の正確検定

	近位群	遠位群	P値
症例数（指）	39	22	
男：女（人）※2	32：7	18：4	1
平均年齢（歳）※1	58[31-77]	49[4-76]	＜0.05
示;中;環;小（指）	14；10；6；9	13；2；4；3	
リハビリ実施率（%）※2	5[2/39]	14[3/22]	0.341
平均経過観察期間（日）※1	81[9-434]	85[17-164]	0.276

表 3 断端形成術群と皮弁術群の PIP 関節の可動域の比較

	断端形成術群	皮弁術群	P値
平均可動域(°)	71	87	＜0.05
平均屈曲角度(°)	73	93	＜0.05
平均伸展角度(°)	-2	-6	＜0.05

表 4 断端形成術群の近位群と遠位群での PIP 関節の可動域の比較

	近位群	遠位群	P値
平均可動域(°)	64	83	＜0.05
平均屈曲角度(°)	66	84	＜0.05
平均伸展角度(°)	-1	-2	0.946

表 5 皮弁術群の術式別による PIP 関節の可動域の比較

	cross-finger flap	oblique-triangular flap	reverse-island flap	P値
平均可動域(°)	91	86	79	0.477
平均屈曲角度(°)	95	92	91	0.857
平均伸展角度(°)	-4	-7	-12	0.383

節骨を切除する必要があるが皮弁術では末節骨を温存できる．本研究では末節骨がある方，つまり遠位群や皮弁群で屈曲角度が大きかった．つまり，末節部切断の治療において，末節骨や深指屈筋腱（以下 FDP）を切除して断端形成術にするよりも，皮弁術により末節骨や FDP を温存した方が PIP 関節の可動域が大きくなるということが言える．Nimbarte は cadaver study [6] により FDP は単独で PIP 関節を 41.8°屈曲することができると報告し，PIP 関節の可動域には FDP の影響が大きいと考えられていたが今回の結果もそれを支持するものとなった．末節部切断の治療では，手指の機能を考えると末節骨を温存し皮弁術を行う方が望ましいと考えられた．

本研究のリミテーションの 1 つは，断端形成術では 163 例中の 61 例のみを検討しており症例に偏りがある可能性があることである．残りの多くの症例は可動域計測をしていないが可動域に問題ない場合が多い可能性が考えられる．また，後ろ向き研究であるため，断端形成群と皮弁群ではリハビリ実施率など背景に違いがあることがあげられる．3 つ目に可動域のみの検討しか行っていないため握力や患者立脚型評価など多角的な評価ができていないことも挙げられる．実際に治療法を選択するときは単独指の可動域のみではなく，手全体の機能や仕事や生活への影響を考慮する必要があると考えられる．

【まとめ】

PIP 関節の屈曲には深指屈筋腱の温存が関与すると考えられた．末節部切断の治療では，手指の機能を考えると末節骨と深指屈筋腱を温存することが重要で，必要に応じて皮弁術を行う方が望ましいと考えられた．

【利益相反の開示】

本研究発表に関連し，開示すべき COI 関係にある企業等はありません．

【文　献】

1) Sebastin SJ, et al. A systematic review of the outcomes of replantation of distal digital amputation. Plast Reconstr Surg 128: 723-737, 2011.
2) Braga-Silva J, et al. Randomized prospective study comparing reverse and direct flow island flaps in digital pulp reconstruction of the fingers. Plast Reconstr Surg 124: 2012-2018, 2009.
3) Yuan F, et al. A Systematic Review of Outcomes after Revision Amputation for Treatment of Traumatic Finger Amputation. Plast Reconstr Surg 136: 99-113, 2015.
4) Kanda Y. Investigation of the freely available easy-to-use software 'EZR' for medical statistics. Bone marrow transplantation 48: 452-458, 2013.
5) van den Berg WB, et al. Comparison of three types of treatment modalities on the outcome of fingertip injuries. J Trauma Acute Care Surg 72: 1681-1687, 2012.
6) Nimbarte AD, et al. Finger joint motion generated by individual extrinsic muscles: a cadaveric study. J Orthop Surg Res 3: 27-27, 2008.

有茎前腕皮弁による固有指部再建例の検討

柳澤大輔*，岩澤幹直**，三島吉登**，細見謙登**，長屋裕之*，永井史緒*

Pedicled Radial Forearm Flap Transfer for Finger Reconstruction

Daisuke Yanagisawa*，Motonao Iwasawa**，Yoshito Mishima**，Kento Hosomi**，
Hiroyuki Nagaya*，Fumio Nagai*

橈骨動脈を含む逆行性有茎前腕皮弁や橈骨動脈を犠牲にしない穿通枝有茎前腕皮弁による固有指再建の 4 例を検討し報告する．男性 3 例女性 1 例，年齢は 6 歳から 60 歳で逆行性有茎前腕皮弁によるものが 3 例，穿通枝有茎前腕皮弁によるものが 1 例であった．再建部位は母指末節・基節部 3 例と示指の末節・中節部 1 例であった．3 例で骨移植を併用した．到達距離が最も遠い示指末節・中節部への例で，二段階手術を行った．挙上した皮弁の長さは 20cm を超えたが，皮弁は全例全生着し，母指と示指の長さを回復できた．有茎穿通枝前腕皮弁でも，一期的には MP 関節部まで到達でき，指屈曲位として約 2 週間後に切離する二段階法を用いれば，固有指部末節まで再建可能であった．有茎胸部皮弁，鼠径皮弁などと比べ，患者の苦痛が少なく，患肢挙上可能で，有用な方法といえる．

【緒　言】

1983 年 Biemer らが橈骨動脈を含む逆行性有茎前腕皮弁での母指再建を報告した[1]．その後，橈骨動脈を犠牲にしない穿通枝有茎前腕皮弁を 1994 年 Weinzweig らが報告し[2]，以降，有茎前腕皮弁による再建の報告は散見される[3)4)]が，手掌，手背などへの皮膚欠損への報告が多く，固有指への適応報告は少ない．今回，当科で行った有茎前腕皮弁を用いた固有指の再建症例 4 例を検討し報告する．

【対象と方法】

対象は 4 例（男性 3 例，女性 1 例）で，患者年齢は 6 から 60 歳であった．再建部位は母指末節・基節部 3 例，示指の末節・中節部 1 例であった．橈骨動脈を含む逆行性有茎前腕皮弁は 3 例（症例 1～3）で穿通枝有茎前腕皮弁 1 例（症例 4），このうち 3 例で骨移植を併用した．到達距離が最も遠い示指末節・中節への 1 例で，二段階手術を行った（表 1）．

【結　果】

すべての挙上した皮弁は幅 3cm 程度，長さは 20cm を超えたが，皮弁は全例生着した．

【症例提示】

症例 2：60 歳，男性．

主訴：右母指背側部斜め切断

既往歴：糖尿病，喫煙者

現病歴：電動丸鋸で作業中，誤って回転する刃に右母指が当たり受傷した．同日近医受診し当科へ紹介された．身体所見：右母指末節骨・基節骨の 1/2

表 1　対象症例

症例	性別	年齢	受傷指	受傷機転	血管茎	併用手技
1	男	57	右母指	プレス機切断	橈骨動静脈	頭蓋骨移植、神経縫合
2	男	60	左母指	丸鋸で切断	橈骨動静脈	腸骨移植
3	男	8	左母指	先天異常	橈骨動静脈	腸骨移植
4	女	43	右示指	熱圧挫創	穿通枝	二段階手術

受理日　2018/08/29

*信州大学医学部形成再建外科学教室　〒390-8621　長野県松本市旭 3-1-1
**長野赤十字病院　形成外科

の骨欠損と 4×7cm の背側組織欠損であった．掌側の皮膚は残存し，血流や知覚も保たれていた．受傷後 4 日目，血糖コントロールしながら全身麻酔下に手術を行った．

手術所見：橈骨動脈を含む逆行性有茎前腕皮弁 3×22cm をデザインした．橈骨動脈静脈とともに皮弁挙上し，茎状突起部をピボットポイントとして母指背側へ移動させた．また，1×1×5cm の腸骨を採取し，加工して基節骨へ一部挿入移植し 1.2mm の鋼線で固定した後，皮弁で被覆した（図 1）．皮弁採取部は縫縮した．

術後経過：術後 1 年で移植した腸骨はわずかに吸収されたものの，母指長の左右差はほとんどなかった（図 2）．

症例 4：43 歳，女性．

主訴：右示指の熱圧挫創

既往症：なし，非喫煙者

現病歴：クリーニング用のアイロンで右示指を誤って挟んでしまい，熱圧挫創を受傷した．同日当院を受診した．身体所見：右示指尺側の末節・中節部にクリーニングの業務用アイロンで熱圧挫創を受傷．外来通院で軟膏による保存治療をおこなったが，壊死が深かったため受傷後 14 日目に全身麻酔下に手術をおこなった．

手術所見：茎状突起付近より近位へ 5cm の区間では，橈骨動脈を含まず橈側手根屈筋腱と長掌筋間の穿通枝と橈側手根屈筋腱と円回内筋間の尺穿通枝など，多くの穿通枝を皮弁基部で含むように 3.0×20cm 皮弁を挙上した．挙上後の皮弁血行は良かった．このため茎状突起付近より 5cm 近位部をピボットポイントして手遠位部へ皮弁を移動させ，示指は屈曲位にして皮弁縫合した．2 週間後に皮弁を切り離し，二段階移植を行った（図 3）．皮弁採取部は縫縮した．

術後経過：皮弁切り離し後 3 か月で，TAM は 200 度と良好な結果であった（図 4）．

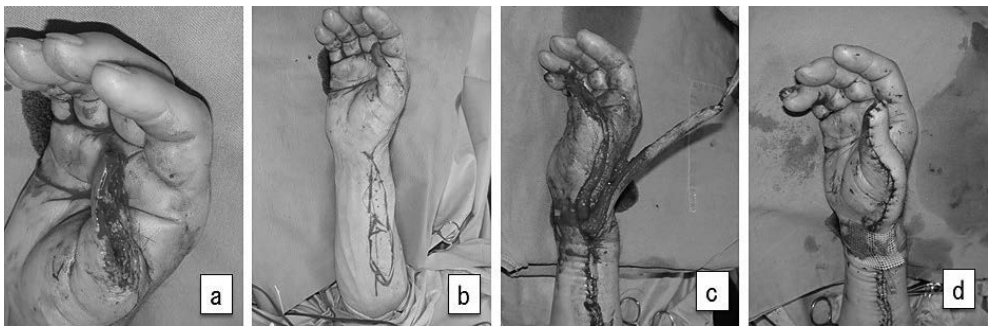

図 1 症例 2．a：母指末節・基節の末節骨を含む背側組織欠損．b：橈骨動脈を含む逆行性前腕皮弁（3.0×22cm）のデザイン．c：茎状突起部をピボットポイントとして移動．d：手術終了時．

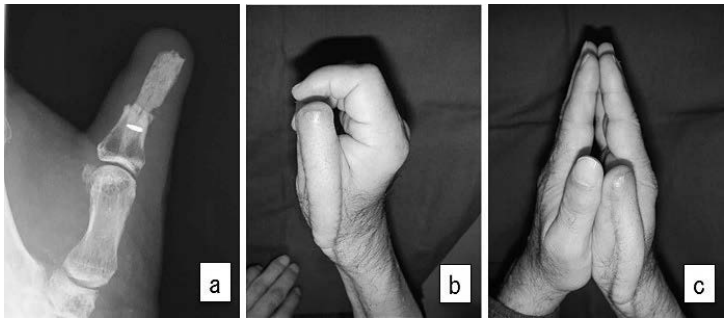

図 2 症例 2（術後 1 年）．a：移植腸骨吸収は軽度．b：ピンチ可能．皮弁採取部は縫縮した．c：母指長の左右差はほとんど無かった．

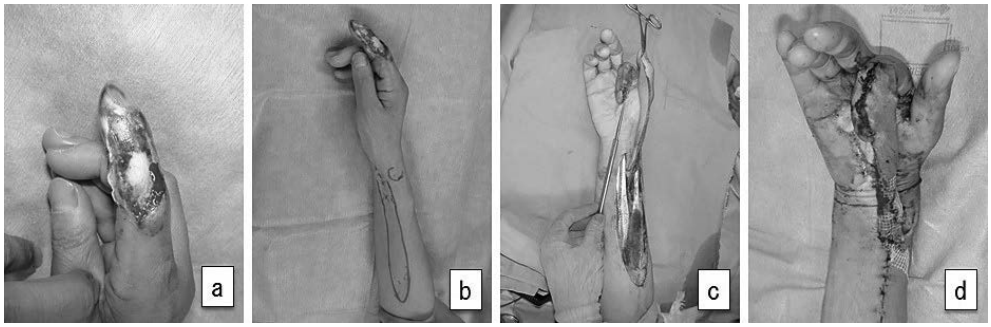

図 3　症例 4．a：示指橈側末節中節部皮膚欠損創．b：橈骨動脈穿通枝皮弁（3.0×20cm）のデザイン．c：茎状突起部より 5cm 近位をピボットポイントとして移動．d：手術終了時（二段階手術の一回目）．

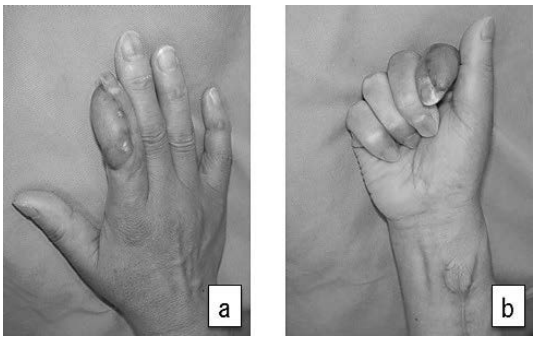

図 4　症例 4（術後 3 か月）．a, b：右示指 TAM は 200．皮弁採取部は縫縮した．

【考　察】

Biemer[1] らは，橈骨動脈を利用して前腕皮膚で母指再建できることを報告した．Weinzweig[2] らは，前腕遠位部では橈骨茎状突起から 5-6cm の範囲に 6-10 本の穿通枝が存在し前腕皮膚の血行支配することから，橈骨動脈を犠牲にせず穿通枝だけで皮弁挙上できることを示した．Jeng[5] らも穿通枝のみを利用した逆行性前腕皮弁例を報告し，皮弁採取による犠牲が少なく，選択しやすい皮弁と述べた．Saint Cyr[6] らは，穿通枝の位置，本数を詳細に調べ，1）橈骨動脈穿通枝は前腕の遠位部と近位部の 2 つの領域に密に分布する事，2）遠位領域部とは茎状突起と上腕骨外側上間で遠位から 17.6%すなわち 5-6cm までの位置であること，さらに 3）前腕遠位部では橈骨茎状突起から 2cm の距離までに主要な穿通枝が存在すること，4）穿通枝と筋膜，真皮間に密な血管網が存在し，穿通枝のみによる皮弁の到達範囲は母指基節部，手掌手背の一部である事を報告した．

著者らは，4 例の固有指軟部組織の再建を行った．この前腕皮弁では，橈骨茎状突起から 5-6cm の橈骨動脈穿通枝を利用し皮弁挙上している．母指尖端にまで到達させるには，橈骨動脈を切断し橈骨茎状突起付近をピボットポイントとし，橈骨茎状突起から近位へ 20cm の長さの皮弁が必要であった．一方，橈骨動脈を切断せず穿通枝皮弁とすると，橈骨茎状突起から 5cm ほど近位部がピボットポイントとなるため，20cm の皮弁であれば MP 関節部まで到達する．Saint Cyr や我々の症例では，MP 関節まで到達し生着できたが，中枢へ 20cm を超え何 cm まで挙上可能かは現在不明で，今後の症例蓄積が必要と考える．示指から小指を指屈曲位で有茎前腕皮弁と縫合し，2 週後切離する二段階移植法で固有指部末節まで修復可能であった．この方法は，橈骨動脈を切断する必要がない．有茎胸部皮弁，腹部皮弁，鼠径皮弁と比較して，患肢挙上が可能で，肩や肘関節固定が必要でないので患者の苦痛が少なく，複数の指に薄い皮弁移植が可能な有用な方法といえる．

穿通枝のみでの前腕皮弁では静脈うっ血が生じやすいとされ，皮弁部分壊死予防には静脈灌流を損なわないことが重要であるといわれている[7]．著者らは，茎状突起から 5cm 近位のピボットポイントまで，穿通枝を可能な限り皮弁に含めるとともに，静脈灌流を損なわないよう穿通枝周囲組織をできるだけ温存し，長い島状皮弁形成することで，穿通枝から真皮血管網の血行を確保し皮弁先端まで生着させることができた．穿通枝皮弁の利用において重要な点であると考える．このような工夫をすることで前腕皮弁は固有指部へ安全に適応ができるので，マイクロサージャリーが適応しにくい場合に選択肢になると考えられた．有茎前腕皮弁は有用であるが，前

腕に大きな傷をのこす．幅 3-4cm までなら，単純縫縮可能であるが，それ以上の場合遊離植皮が必要となるので，露出部となる前腕では，整容的な配慮も必要である．

【まとめ】

橈骨動脈付き有茎前腕皮弁は，橈骨茎状突起をピボットポイントとし 20cm 以上の長さがあれば母指末節まで一期的に再建可能で，穿通枝皮弁は二段階法にすると指末節中節部まで再建可能であった．有茎前腕皮弁は母指や複数の手指の組織欠損の再建に有用で，マイクロサージャリーが適応しにくい場合には選択肢になると考えられた．

【利益相反の開示】

本研究発表に関連し，開示すべき COI 関係にある企業等はありません．

【文　献】

1） Biemer E, et al. Total thumb reconstruction: a one-stage reconstruction using an osteo-cutaneous forearm flap. Br J Plast Surg 36: 52-55, 1983.
2） Weinzweig N, et al. The distally based radial forearm fasciosubcutaneous flap with preservation of the radial artery: an anatomic and clinical approach. Plast Reconstr Surg 94: 675-684, 1994.
3） Chang SM, et al. The development of the distally based radial forearm flap in hand reconstruction with preservation of the radial artery. Plast Reconstr Surg 106: 955-957, 2000.
4） Liu DX, et al. Three kinds of forearm flaps for hand skin defects: experience of 65 cases. Arch Orthop Trauma Surg 131: 675-680, 2011.
5） Jeng SF, et al. The distally based forearm island flap in hand reconstruction. Plast Reconstr Surg 102: 400-406, 1998.
6） Saint-Cyr M, et al. The Radial Artery Pedicle Perforator Flap: Vascular Analysis and Clinical Implications. Plast Reconstr Surg 125: 1469-1478, 2010.
7） Raza MS, et al. Non-Islanded Distally Based Sural Artery Flap: A Reliable Solution for an Unreliable Flap. J Coll Physicians Surg Pak 26: 310-314, 2016.

陳旧性腱性槌指に対する新しい手術方法

鈴木　拓*，稲葉尚人*，岩本卓士*，早川克彦**，寺田信樹***，佐藤和毅*

A Novel Surgical Treatment for Chronic Tendon Mallet Injury

Taku Suzuki*，Naoto Inaba*，Takuji Iwamoto*，Katsuhiko Hayakawa**，Nobuki Terada***，Kazuki Sato*

陳旧性腱性槌指に対して新しい腱移植術を施行したので，その臨床成績を報告する．

症例は 5 例（男性 3 例，女性 2 例），手術時平均年齢は 49（32～62）歳，受傷から手術までの期間は平均 5（3～7）か月，術後平均経過観察期間は 17（12～30）か月であった．全例，術前に伸展位装具の保存加療が行われていた．手術は採取した長掌筋腱を末節骨に縫着した後に長掌筋腱を二つ折りにし，横支靱帯の下を通した後に基節部レベルにて両側の側索に縫合した．K-wire にて DIP 関節の仮固定を 4 週行った後に DIP 関節の可動域訓練を開始し，その後は日中および夜間伸展装具も併用した．

DIP 関節の平均自動伸展可動域は術前が -54（-50～-60）°であったが，最終観察時においては -3（-10～0）°と改善した．本法は解剖学的に側索および終末腱を再建し，力源を近位の側索に求める術式であり，良好な成績が得られた．

【緒　言】

陳旧性腱性槌指に対しては，これまでに様々な治療法が報告されている[1)-10)]．しかし，術式選択における見解の一致はなく，その成績も必ずしも良好ではない．今回，著者らは陳旧性腱性槌指に対する新しい手術手技について報告する．

【対象と方法】

対象は陳旧性腱性槌指に対して本法を用いて手術加療を施行した 5 例であった．性別は男性 3 例，女性 2 例，手術時年齢は平均 49（32～63）歳であった．全例皮下断裂で，受傷から手術までの期間は平均 5（3～7）か月，術後経過観察期間は平均 17（12～30）か月であった．全例手術前に最低 3 か月以上の装具療法が行われており，他動運動での伸展制限は認めていなかった．

評価は術前，最終観察時における DIP, PIP 関節の自動運動可動域，蟹江の評価を用いた臨床評価，爪変形等の合併症について検討した．

手術手技[9)10)]

DIP 関節から基節部まで Y 字に切開し展開する．終末腱付着部を新鮮化した後に，採取した長掌筋腱をその太さに応じて 2 つ折りもしくは 2 分して末節骨に縫合する（図 1a）．この際，初期の 2 例はボタンを用いた pull out 法で，その後の 3 例は suture anchor を用いて縫合した．長掌筋腱を牽引して DIP 関節の完全伸展ができることを確認する（図 1b）．そして，長掌筋腱を横支靱帯の下を通し，基節部で両側の側索に縫合する（図 1c）．この際，横支靱帯の掌側を通すと長掌筋腱を牽引した際に PIP 関節が屈曲するため，横支靱帯の背側を通す．縫合後は腱固定効果を用いて DIP 関節の伸展を確認し，緊張は他の指と比べ強めに縫合する（図 1d）．最後に 1mm K-wire を用いて DIP 関節を 0～10° の伸展位で仮固定する．

後療法は術後 1～2 週より PIP 関節の自動運動を開始し，術後 4 週で K-wire 抜去後，DIP 関節の自動運動を開始する．その後約 3～6 か月は DIP 関節

受理日　2018/08/27
*慶應義塾大学整形外科　〒160-8582　東京都新宿区信濃町 35
**愛光整形外科
***藤田保健衛生大学坂文種報徳會病院 整形外科

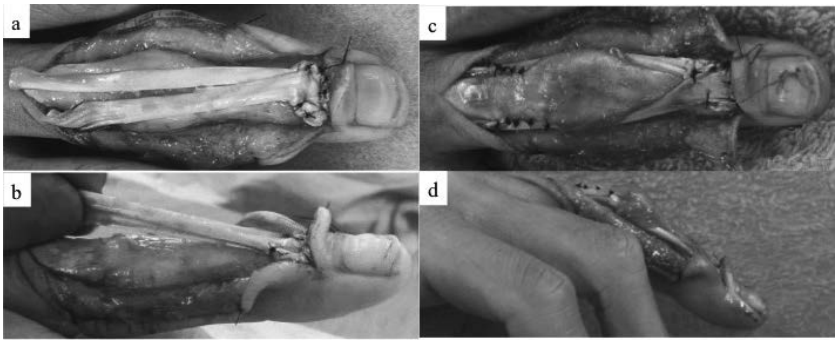

図 1 a. 長掌筋腱を末節骨に縫合　b. 長掌筋腱を牽引し，DIP 関節の完全伸展ができることを確認　c. 長掌筋腱を横支靱帯の下を通し，基節部で両側の側索に縫合　d. 緊張は他の指と比べ強めに縫合

の伸展装具を日中もしくは夜間に装着する．

【結　果】

DIP 関節の平均自動可動域は，伸展は術前が -54（-50～-60）° で術後が -3（0～-10）° と改善し，屈曲は術前が 74（70～80）° で術後は 74（70～80）° と変化を認めなかった．PIP 関節の可動域は，伸展は術前が 2（0～10）° で術後が 0°，屈曲は術前が 92（80～100）° で術後は 94（90～100）° と術前後でほとんど変化は認めなかった．蟹江の評価では優 4 例，良 1 例であった．合併症は爪変形を 2 例に認めたが，2 例とも後に改善した．

【考　察】

陳旧性腱性槌指に対する手術手技は大きく腱縫合（縫縮），腱移植，腱移行，腱切離，腱固定効果を用いた方法に分類できる．術式が簡易なものとして終末腱の付着部を縫合もしくは縫縮する方法，tenodermodesis と呼ばれる皮膚と終末腱を一塊にして切除，縫縮する方法がある（図 2a）[1]．

腱移植としては長掌筋腱を遠位側索ならびに終末腱に移植して補強する方法（図 2b）[2]，固有小指伸筋を末節骨に通して側方に pull out する方法（図 2c）[3]，短橈側手根伸筋腱を骨ごと採取して移植する方法がある（図 2d）[4]．そして，片側の側索を半裁，反転して，対側の側索に縫合する腱移行がある（図 2e）[5]．これらはいずれも終末腱～遠位側索に力源を依存している手技であるため，受傷から時間が経過すると同部位に瘢痕拘縮を認め，終末腱の滑走が低下する．そのため，Iselin ら [1] は受傷 12 週を超えると tenodermodesis の適応がないと述べている．また，腱縫縮では緊張が強くなり PIP 関節に過度な緊張が加わり，スワンネック変形を助長しやすいという欠点もある．

腱切離として有名な Fowler の tenotomy は中央索の付着部で中央索を切離して終末腱を緊張させ，DIP 関節を伸展させる方法である（図 2f）[6]．しかし，この方法は DIP 関節を伸展させる力は弱く，術前の lag が高度だと術後の lag も高度になると報告されている [6]．

また，腱固定効果を用いた方法としては長掌筋腱を用いて斜支靱帯の再建を行う Thompson 法（図 2g）[7] や末節骨と中節骨を長掌筋腱で架橋する方法がある（図 2h）[8]．これらは腱固定効果を利用した方法であるため緊張の決定がやや困難であり，後者の方法は緊張の決定に関しては記載がない [8]．また，Thompson 法は再建が非解剖的であるという欠点もある．

本法は採取した長掌筋腱を 2 つ折りにして横支靱帯の下を通して両側の基節部で側索に縫合するという腱移植による終末腱，側索の再建である（図 3）[9][10]．滑走のある近位側索を力源として使用しているため，終末腱の状態に関係なく，施行可能であるということ，解剖学的な再建であるということが利点であり，これらが良好な成績につながったと考えられる [9][10]．

【まとめ】

陳旧性腱性槌指に対して新しい手術法を施行した．術後成績は概ね良好であり，今後症例の蓄積が

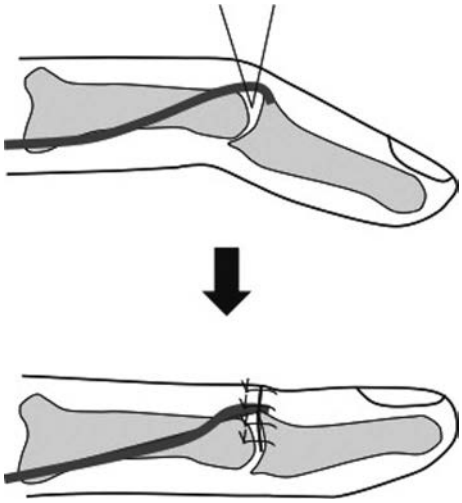

図 **2a**　tenodermodesis

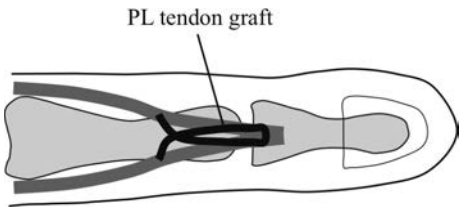

図 **2b**　長掌筋腱を遠位側索ならびに終末腱に移植

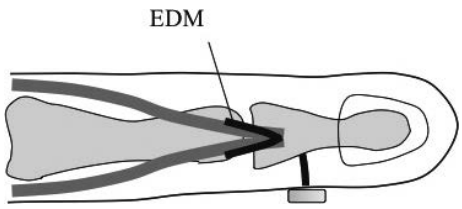

図 **2c**　固有小指伸筋を末節骨に通して側方に pull out

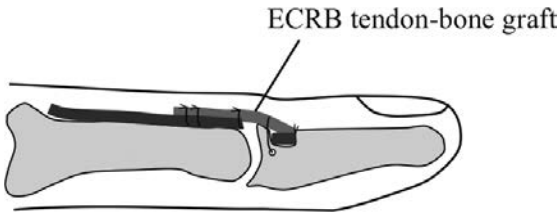

図 **2d**　短橈側手根伸筋腱を利用する tendon-bone graft

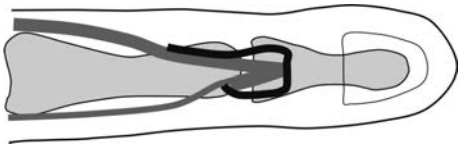

図 **2e**　片側の側索を半裁し，反転し，対側の側索に縫合

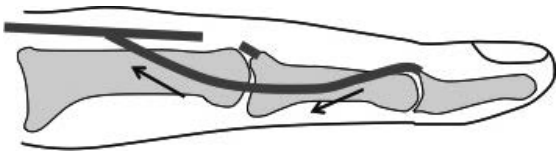

図 **2f**　Fowler の tenotomy

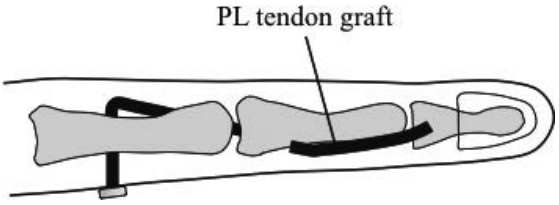

図 **2g**　長掌筋腱を用いて斜支靱帯の再建を行う腱移植

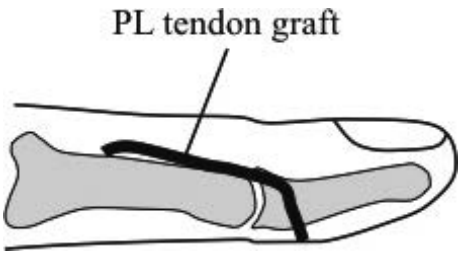

図 **2h**　末節骨と中節骨を長掌筋腱で架橋する腱移植

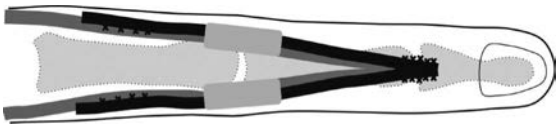

図 **3**　本法．長掌筋を用いた腱移植による終末腱，側索の再建

重要である．

【利益相反の開示】

本研究発表に関連し，開示すべき COI 関係にある企業等はありません．

【文　献】

1） Iselin F, et al. A simplified technique for treating mallet fingers: tenodermodesis. J Hand Surg Am 2: 118-121, 1977.
2） Nichols HM. Repair of extensor-tendon insertions in the fingers. J Bone Joint Surg Am 33: 836-841, 1951.
3） 木野義武．Mallet finger の治療．Orthopaedics 8: 23-31, 1995.
4） Wang L, et al. Tendon-bone graft for tendinous mallet fingers following failed splinting. J Hand Surg Am 38: 2353-2359, 2013.
5） Snow JW. Surgical repair of mallet finger. Plast Reconstr Surg 41: 89-90, 1968.
6） Harris C. The Fowler operation for mallet finger. J Bone Joint Surg Am 48: 613, 1966.
7） Thompson JS, et al. The spiral oblique retinacular ligament（SORL）. J Hand Surg Am 3: 482-487, 1978.
8） Gu YP, et al. A new technique for repair of acute or chronic extensor tendon injuries in zone 1. J Bone Joint Surg Br 94: 668-670, 2012.
9） Suzuki T, et al. A novel surgical technique for chronic mallet finger injury: a case report. J Hand Surg Asian Pac Vol 24: 114-117, 2017.
10） Suzuki T, et al. Surgical treatment for chronic mallet injury. J Hand Surg Am 43: 780.e1-780.e5, 2018.

石黒法を施行した骨性マレット指における DIP 関節伸展制限に影響を与える因子の検討

森重浩光*，杉田英樹**，亀山真一郎**

Study of the Factors Contributing to Restriction of DIP Joint Extension Angle in Ishiguro's Procedure for Mallet Fracture

Hiromitsu Morishige *，Hideki Sugita **，Shinichiro Kameyama **

骨性マレット指に対する石黒法は非侵襲的で優れた方法だが，術後に伸展制限が残存する場合がある．今回著者らは DIP 関節の最終伸展角度に影響を与える因子を検討した．香川県済生会病院において平成 17～26 年度に石黒法を施行した 101 例 101 指を対象とし，DIP 関節固定角度，年齢，手術までの期間，骨片の大きさ，転位の大きさ，ピン抜去までの期間，術後発症した変形性関節症，及び手術時の関節面 step off の各項目において最終伸展角度との関連性を統計学的に検討した．DIP 関節固定角度と最終伸展角度には相関性を認めず，術後の変形性関節症，年齢，及び関節面 step off で相関性を認めた．伸展制限を減少させ，安定した術後成績を得るためには，DIP 関節の固定角度によらず正確な関節面の整復操作を行うことが必要であり，術者による整復操作の工夫や更なる技術向上が重要であると考えられた．

【緒　言】

骨性マレット指に対する石黒法は非侵襲的で優れた方法だが，DIP 関節を屈曲位で固定するため，症例によっては術後に伸展制限が残存する場合がある．今回著者らは石黒法に準じた方法を施行した自験例を調査し，DIP 関節の最終伸展角度に影響を与える因子を検討したので報告する．

【対象と方法】

香川県済生会病院において平成 17～26 年度に石黒法[1]に準じて手術を施行した 101 例 101 指（男性 59 例，女性 42 例）を対象とした．平均年齢 33.1 歳（11～85 歳）であり，受傷から手術までの期間は平均 10.5 日（2～45 日），抜ピンまでの期間は平均 27.3 日（16～37 日），術後観察期間は平均 3.5 か月（1～11 か月）であった．小西池分類[2]による骨折型は type1：23 例（23%），type2：22 例（22%），type3：47 例（46%），type4：9 例（9%）であった．これらを最終伸展角度により以下の 4 群に分類した（grade1：0～-5° 未満，grade2：-5～-10° 未満，grade3：-10～-15° 未満，grade4：-15° ～）．また，DIP 関節固定角度を以下の 3 群に分類した（A 群：～10° 未満，B 群：10～20° 未満，C 群：20° ～）．

次に手術方法を述べる．DIP 関節を屈曲させた状態で背側から extension block pin を刺入し，DIP 関節を伸展させて骨片を整復した後，DIP 関節を固定した．なお，骨片の整復位保持に不安定性がある症例では，石黒法施行後に 0.7mm Kirschner 鋼線（以下 K 鋼線）を用いて背側より追加刺入し補助固定を行った．

検討項目は，DIP 関節固定角度，年齢，手術までの期間，骨片の大きさ，転位の大きさ，ピン抜去までの期間，術後発症した変形性関節症（以下術後 OA），及び手術時の関節面 step off（以下 step off）とし，各項目において最終伸展角度との関連性を統計学的に検討した．骨片の大きさの評価は岡崎ら[3]の方法を参考とし，末節骨関節面の前後長に対する背側骨片の前後長の割合とした（図 1）．統計学的解析では，DIP 固定角度と最終伸展角度の比較にはカイ二乗検定，術後 OA 有無における 2 群間の比較

受理日　2018/08/26
*坂出市立病院　整形外科　〒762-8550　香川県坂出市寿町 3-1-2
**香川県済生会病院　整形外科



図 1　骨片の関節面に対する割合算出方法

には Mann-Whitney's U test，その他の 3 群間の比較には Kruskal-Wallis test を用い，それぞれ危険率 5% 未満を有意差ありとした．なお，本研究では受傷前からの変形性関節症罹患症例はなかった．

【結　果】

最終伸展角度は grade1：41 指，grade2：42 指，grade3：9 指，grade4：9 指であり，DIP 関節固定角度は A 群：18 指，B 群：59 指，C 群 24 指であった．DIP 関節固定角度と最終伸展角度では，A 群が grade1：9 指，grade2：6 指，grade3：1 指，grade4：2 指，B 群が grade1：22 指，grade2：25 指，grade3：7 指，grade4：5 指，C 群が grade1：10 指，grade2：11 指，grade3：1 指，grade4：2 指であり，各群間で有意差を認めなかった（図 2a）．年齢（平均±標準偏差，以下同）では，grade1：25.2±13.6 歳，grade2：38.1±15.1 歳，grade3：36.6±15.0 歳，grade4：42.0±5.2 歳であり，grade が上がるにつれ，有意に年齢が高くなる傾向を認めた（図 2b）．手術までの期間（grade1：9.5±7.7 日，grade2：11.2±9.2 日，grade3：8.7±5.7 日，grade4：13.7±11.6 日）（図 3a），骨片の大きさ（grade1：47.3±8.4%，grade2：45.5

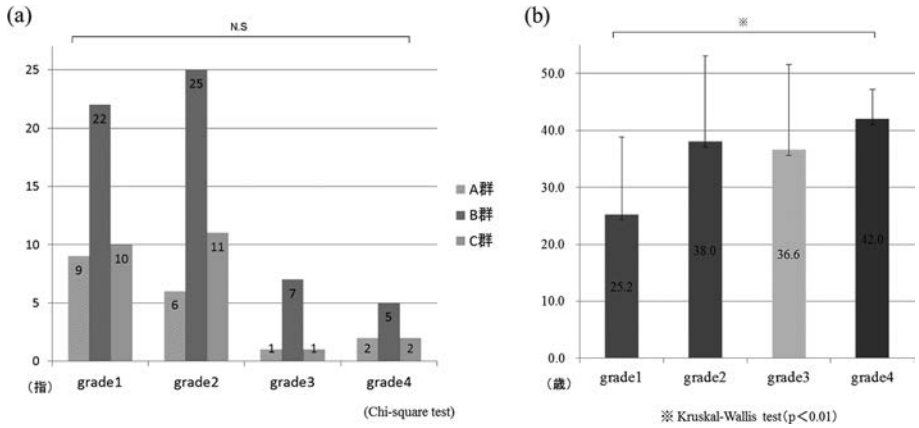

図 2　最終伸展角度の各 grade と（a）DIP 関節固定角度，（b）年齢の関連

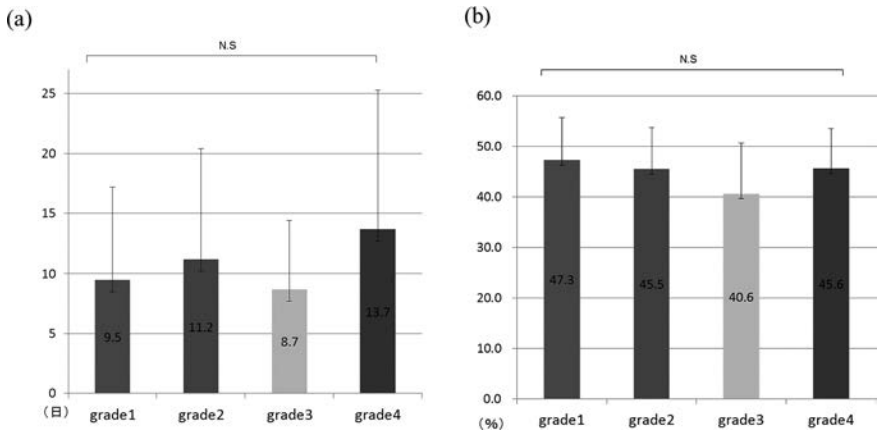

図 3　最終伸展角度の各 grade と（a）手術までの期間，（b）骨片の大きさの関連

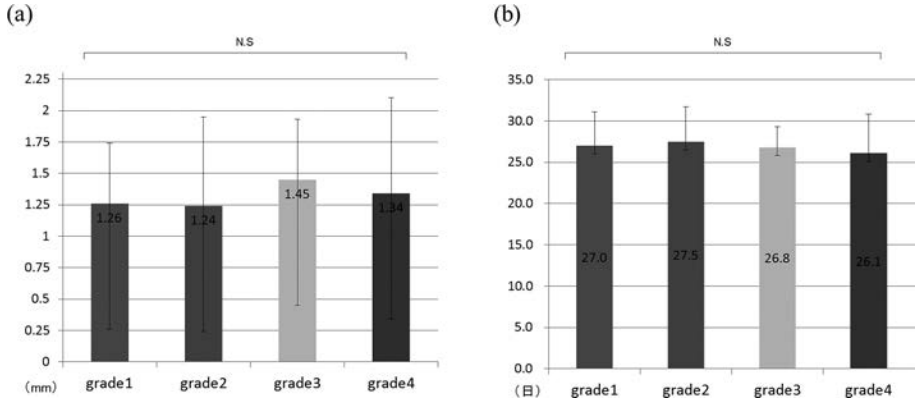

図 4　最終伸展角度の各 grade と（a）転位の大きさ，（b）ピン抜去までの期間の関連

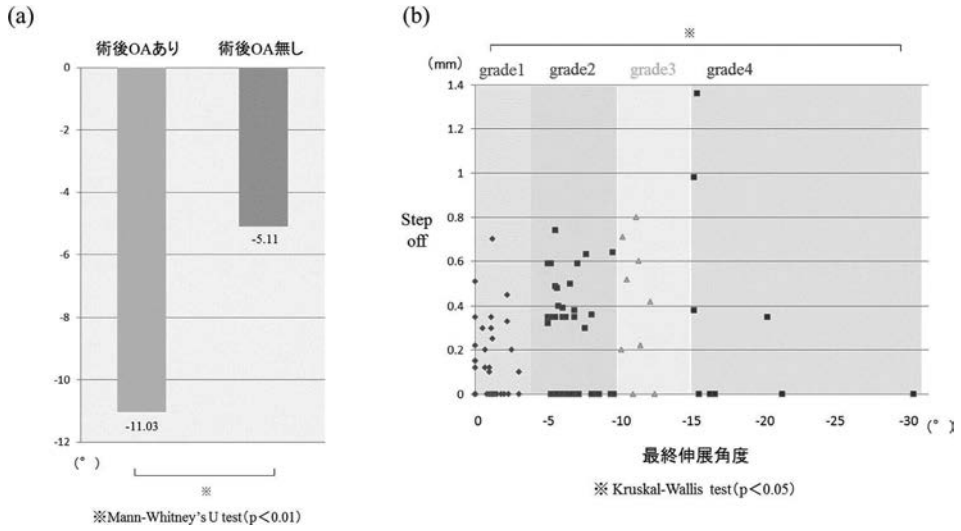

図 5　最終伸展角度と（a）術後 OA の有無，（b）手術時の関節面 step off の関連

±8.2％，grade3：40.6±10.0％，grade4：45.6±7.9％）（図 3b），転位の大きさ（grade1：1.26±0.48mm，grade2：1.24±0.71mm，grade3：1.45±0.48mm，grade4：1.34±0.76mm）（図 4a），及びピン抜去までの期間（grade1：27.0±4.1 日，grade2：27.5±4.2 日，grade3：26.8±2.5 日，grade4：26.1±4.7 日）（図 4b）では，いずれも各群間で有意差を認めなかった．術後 OA と最終伸展角度では，術後 OA 有り：-11.0±5.34°，術後 OA 無し：-5.11±5.13° であり，術後 OA を発症した群で伸展制限が大きくなる傾向がみられた（図 5a）．また，step off と最終伸展角度では，grade1：0.12±0.17mm，grade2：0.23±0.24mm，grade3：0.39±0.30mm，grade4：0.34±0.50mm であり，grade が上がるにつれ，有意に step off が大きくなる傾向を認めた（図 5b）．

【考　察】

石黒法において，術後の伸展制限を減少させる DIP 固定角度についてはいくつかの報告が散見されており，屈曲位固定を推奨するものと伸展位固定を推奨するものとに大別される．石黒法原法は DIP 関節を屈曲位固定とすることが特徴であり，その原著によれば，屈曲位固定の有用性として，骨片を受け入れるだけのスペースが生まれ，比較的容易に整復位が得られること，extension block することで骨片の安定性が得られること，骨折部に圧迫力を加

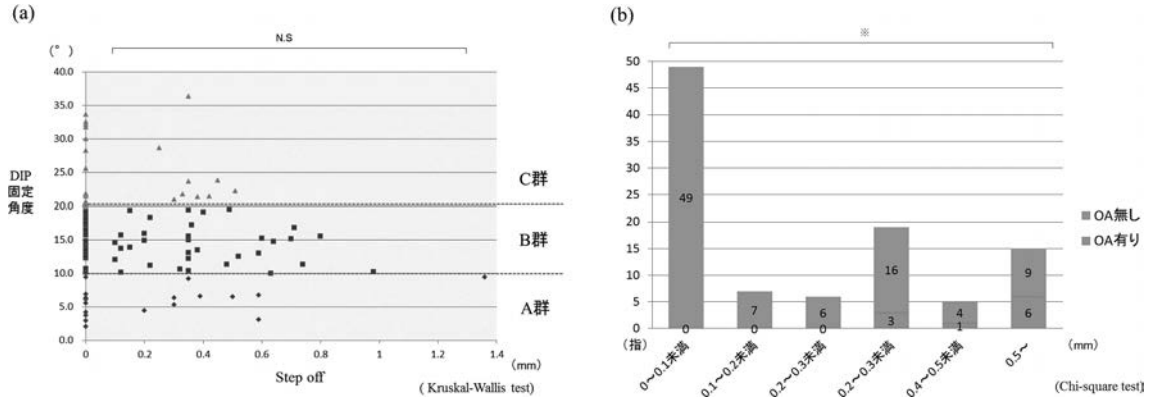

図 6 参考データ（a）DIP 固定角度と手術時の関節面 step off，（b）step off を基準に変形性関節症の有無を比較

えた状態で固定するため早期からの骨性癒合の獲得にすぐれていること，を挙げている．さらに，鋼線抜去直後から他動的な伸展運動が可能で，早期からの関節可動域獲得に優れており，10°を超す extension lag を残した症例はなかったとしている[1]．また，吉川らは DIP 固定の至適角度を約 30°と報告しており，屈曲位で骨片の転位を最小限に抑えた状態で固定し，他動伸展をはじめとする早期可動域訓練を積極的に行うことで，十分な可動域が得られ，術後成績の向上につながるとしている[4]．一方，荻原らによれば，伸展位固定では屈曲制限が増大するが，DIP 関節は伸筋腱より屈筋腱の牽引力の方が強いため，屈曲可動域は改善しやすく，短期的には伸展位固定による伸展拘縮例の方が可動域は改善する可能性がある，と報告している[5]．

今回の研究では，DIP 関節固定角度と最終伸展角度の間には相関性を認めず，年齢，術後発症した変形性関節症，及び手術時の関節面 step off において相関性を認める結果となった．年齢に関しては，荻原ら[5]が最終伸展角度に影響する因子の一つとして報告しており，今回の研究においても grade が上がるにつれ，年齢が高くなる傾向が見られた．従って，患者年齢層の上昇に応じ，場合によっては伸展制限が残存する可能性を十分に説明した上で，より慎重に経過を見ていく必要があると考えられた．また，今回の結果に加えた参考データとして，DIP 関節固定角度の各群で step off を比較してみたところ，A 群：0.25±0.35mm，B 群：0.23±0.26mm，C 群：0.14±0.19mm であり，各群間では step off に有意な差を認めなかった（図 6a）．これはすなわち，伸展位固定，屈曲位固定に依らず step off には差がないということであり，ひいては DIP 固定角度が最終伸展角度に影響を与えないことを示唆するともとらえることができる．さらに，step off を基準に術後 OA の有無を比較するため，step off を 0.1mm ごとに分けて検討を行った．結果としては，0～0.1mm 未満が OA 無し 49 指/OA 有り 0 指，0.1～0.2mm 未満が OA 無し 7 指/OA 有り 0 指，0.2～0.3mm 未満が OA 無し 6 指/OA 有り 0 指，0.3～0.4mm 未満が OA 無し 16 指/OA 有り 3 指，0.4～0.5mm 未満が OA 無し 4 指/OA 有り 1 指，0.5mm 以上が OA 無し 9 指/OA 有り 6 指であり，step off が大きくなるにつれ，術後 OA が増加する傾向を認めた（図 6b）．これらの点を踏まえると，十分な最終伸展角度を得るためには，術後の変形性関節症及びその一因となる，術中操作における関節面の step off を可能な限り小さくすることが重要であり，DIP 関節の固定角度よりも，骨片を整復し関節面の適合性が得られるようにすることが肝要と考えられる．

このような正確な関節面の整復操作においては，術者の技術向上は当然のことながら，整復操作における工夫も欠かせない要素である．石黒らは注射針を用いて背側骨片を押し込む方法を報告しており[2]，菅沼らは背側から 18G 針を刺入して骨片を整復し，針越しに φ0.8mm の K 鋼線を骨片中央に刺入して整復位を保持すると報告している[6]．また，坪川は骨片に直接 K 鋼線を刺入して関節面を整復し，固定する方法の有用性を報告している[7]．著者らは，骨片に合わせて 0.8mm もしくは 1.0mm の細い K 鋼線を骨折部に挿入して整復を行っており，この操

作により概ね良好な関節面の適合性を得ることができている．

【まとめ】

今回の研究では関節面の整復状態が伸展制限に関与する可能性が示唆された．

安定した術後成績を得るためには，DIP 関節の固定角度によらず正確な関節面の整復操作を行うことが必要であると考えられた．

【利益相反の開示】

本研究発表に関連し，開示すべき COI 関係にある企業等はありません．

【文　献】

1） 石黒 隆ほか．骨片を伴った mallet finger に対する closed reduction の新法．日手会誌 5: 444-447, 1988.
2） 小西池泰ほか．骨性マレット指に対する我々の適応と治療方針．日手会誌 25: 4-7, 2008.
3） 岡崎 敦ほか．骨性マレット指に対する石黒法における extension block pin 刺入位置の検討．日手会誌 28: 23-25, 2011.
4） 吉川泰弘ほか．骨性 mallet finger に対する石黒法の治療経験―DIP 関節の固定角度による比較―．日手会誌 19: 64-68, 2002.
5） 荻原弘晃ほか．骨性マレット変形に対する石黒法および石黒変法―伸展位固定の検討―．日手会誌 29: 768-770, 2013.
6） 菅沼省吾ほか．骨性マレット指に対する石黒法変法の成績．日手会誌 33: 703-705, 2017.
7） 坪川直人．骨接合固定法の選択　骨性マレット指に対する石黒法変法．MB Orthop 25: 41-45, 2012.

小児骨性槌指術後骨片転位例に対する保存治療の 2 例報告

長島さやか，田中利和，島崎紘史郎，小林彩香，落合直之

Conservative Treatment for the Postoperative Dislocation of the Bony Mallet Finger in Children: A Report of Two Cases

Sayaka Nagashima，Toshikazu Tanaka，Koshiro Shimasaki，Sayaka Kobayashi，Naoyuki Ochiai

2 例の小児骨性槌指術後に生じた骨片転位に対し，保存治療を行い良好な骨癒合を得た．症例提示と共に，骨片転位のメカニズム，小児骨性槌指の保存治療の成績について，文献的考察を行った．骨片転位がある骨性槌指の保存治療は小児の症例に対し治療選択の 1 つと考えられた．

【緒　言】

骨性槌指の治療は経皮ピンニングが広く行われているが，経過観察中に近位骨片の転位が生じ再治療を考慮することがある．小児例では高度骨片転位，末節骨の掌側亜脱臼，または，関節面の不適合がある場合には，成人と同様に手術適応と考えられるが，再手術を躊躇することも多い[1)]．今回，術後骨片転位に対し保存治療を行い，良好な骨癒合を得た症例を経験したので報告する．

なお，患者（またはその家族）は，得られた写真やデータが掲載されることについて説明を受け，その内容について同意されている．

対象は，骨性槌指術後骨片転位に対して保存治療を行なった 12 歳女児 2 名である．

【症例提示】

症例 1：12 歳，女児．

主訴：右中指遠位指節間関節（以下 DIP 関節）痛．

現病歴：ドッジボール競技中につき指をした．受傷同日に前医を受診し，右中指骨性槌指（図 1-a）と診断され，経皮ピンニングが行われた（図 1-b）．骨折面は 50％で．末梢骨片の掌側脱臼はなかった，術後 6 日で転位が生じ，術後 4 週ではさらに転位が進行し初診時同様となった．術後 5 週で Kirschner 鋼線（以下 K-wire）を抜去し（図 1-c），術後 10 週で当院を受診した．関節面の不正が見られたために再手術を行うこととした．

手術：受傷 11 週で観血的整復，K-wire による内固定術を行った（図 1-d）．

術後経過：再手術後 5 週で K-wire を抜去したが（図 2-a），骨片の転位がみられ，再手術後 6 週で偽関節手術（以下再々手術）を行った．

再々手術：末節骨骨折部掌側から K-wire を刺入し．DIP 関節を固定した．骨折部を新鮮化した後に，3−0 ナイロンを用いて Pull-out 変法にて骨折部を固定した．骨移植は行っていない（図 2-b）．

再々手術後 3 週で K-wire を抜去したが骨片の転位は不変だった（図 2-c）．再々手術後 12 週まで自動可動域訓練を行い．再々手術後 13 週から DIP 関節の屈曲が不十分であったために DIP 関節屈曲保持装具を作成の上，ハンドセラピストによる他動可動域訓練を開始した．再々手術後 21 週まで DIP 関節屈曲保持装具の着用を継続した．再々手術後 41 週（受傷後 58 週）で良好な骨癒合を得た（図 2-d）．最終獲得自動可動域は DIP 関節伸展 0 度，屈曲 50 度であった．特記すべき自覚症状はないが，骨癒合確認時の疼痛 NRS（Numerical Rating Scale）は 1/10 であり，画像上では末梢骨片の掌側亜脱臼が見られ

受理日　2018/09/04
キッコーマン総合病院　整形外科　〒278-0005　千葉県野田市宮崎 100

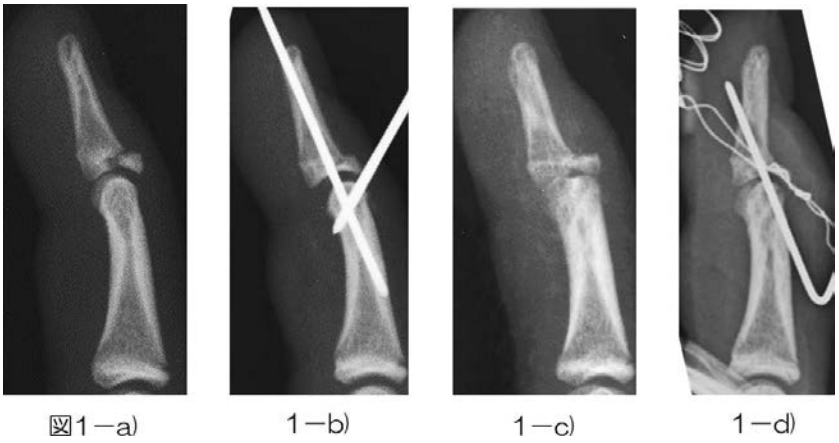

図 1　a. 受診時，b. 術直後，c. 術後 5 週，d. 再手術後

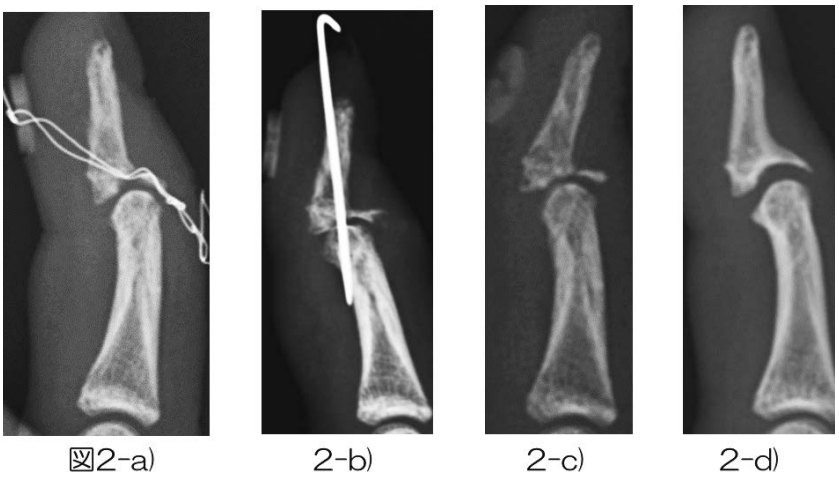

図 2　a. 再手術後 5 週，b. 再々手術後 c. 再々手術後 3 週　d. 再々手術後 41 週（受傷後 58 週）

図 3　a. 受診時，b. 術直後，c. 術後 4 週，d. 術後 6 週（拡大図含），e. 術後 10 週（受傷後 12 週）

た．

症例 2：12 歳，女児．

主訴：左環指 DIP 関節痛．

現病歴：ドッジボール競技中につき指をした．受傷 14 日で当院を受診し，左環指骨性槌指と診断した（図 3-a）．骨折面は 46％であり，末梢骨片の掌側脱臼はなかった．

手術：経皮ピンニングを行った（図 3-b）．

術後経過：術後 2 週で骨片の転位がみられた．術後 4 週で K-wire を抜去し（図 3-c），DIP 関節伸展位装具着用下で患部外の可動域訓練を開始した．術後 6 週で仮骨形成があった（図 3-d）．DIP 関節の可動域訓練を開始した．術後 8 週で装具着用を終了とし，術後 10 週（受傷後 12 週）で良好な骨癒合を得た（図 3-e）．最終獲得自動可動域は DIP 関節伸展 0 度屈曲 65 度であった．疼痛は NRS で 0/10 だった．

【考　察】

骨性槌指の多くはスポーツ外傷で生じ，若年者が多いとされている[2]．治療法は，経皮ピンニングが一般に行われているが，偽関節[3]，回旋転位が原因となり，術後十分な可動域を得られず，成績不良となることがある．今回の 2 症例は初回手術後に骨片の転位を生じている．成績不良の原因とされている因子は，骨折型（粉砕型，avulsion type），小骨片，整復不良，高齢など[4][5]があるが，今回の 2 症例ではそれらに該当するものはなかった．今回の 2 症例では伸展ブロック K-wire は 1 本であったが，転位予防には，K-wire2 本による固定法の選択[6]もその一つとも考えられた．しかし，今回の症例の転位の原因ははっきりしなかった．

小児の骨性槌指の手術適応は骨片が骨端の 50％以上，DIP 関節面の不適合であり，手術方式としては侵襲の少ない経皮ピンニングが推奨されている[2]．申ら[7]は，陳旧例に対する経皮ピンニングでも 10 代の小児では，転位が残存したまま骨癒合し経時的にリモデリングされ，関節面の gap が 1mm 程度であれば骨癒合後に gap はほぼ消失していると報告し，小児の骨再性能について触れている．

骨性槌指新鮮例に対する治療として保存治療の報告も近年散見されるようになった．向田ら[2]は，22 指に熱可塑性スプリントを使用した装具療法を行い，装具紛失 1 例を除いた全例で骨癒合を得ている．その中で 10 代の成績は良好で骨癒合は経時的にリモデリングしており，若年者の骨性槌指は手術の合併症を考えると保存治療の適応と述べている．成人例においても，原ら[8]は，8 例の骨性槌指に対して DIP 関節伸展位装具による固定を行い，1 例の疼痛による継続不可例を除いて，良好な成績であったと報告している．保存治療の適応を決める際に，関節面の大きさと末梢骨片の掌側亜脱臼が問題となる．原ら[8]の 8 例は，全例骨折面が 51％以下であり，末梢骨片の亜脱臼は整復されていた．また，Hausain ら[9]の報告でも，29 の検体で，人為的に骨性槌指を作成した際に骨片が 52％以上の場合，DIP 関節の掌側脱臼があったと報告しており，関節面に対する骨片の大きさは治療方針を決める際に良い指標となると考えられた．今回の 2 症例では骨折面が症例 1 で 50％，症例 2 で 46％であり，症例 1 では末梢骨片の掌側亜脱臼が見られたが，症例 2 では見られはなかった．

今回，小児症例の初回手術後の転位に対し，保存治療を行い，成績は良好であった．その理由として旺盛な小児の骨形成能がある[2]．今回の症例を振り返り，再手術の必要性の有無について検討が必要だと実感した．

【まとめ】

小児の骨性槌指術後骨片転位に対して保存治療を行い，良好な骨癒合を得た．小児で骨片の大きさが 50％以下のものでは保存治療も治療選択の 1 つである．

【利益相反の開示】

本研究発表に関連し，開示すべき COI 関係にある企業等はありません．

【文　献】

1) Beaty JAMES, et al. Rockwood and Wilkins' Fractures in Children. 第 8 版．USA. Wolters Kluwer Healt. pp 273-283, 2015.
2) 向田雅司ほか．骨性槌指に対する保存的治療例の検討．日手会誌 34: 370-373, 2017.
3) 太田 剛ほか．低出力超音波治療（LIPUS）による小児陳旧性骨性槌指の治療経験．日手会誌 32: 973-975, 2016.
4) 能登公俊ほか．当院における石黒法およびその変法を用いた骨性 mallet finger の治療成績．日手会誌 31: 219-221, 2014.
5) 岡崎敦他ほか．骨性マレット指術後に再手術を要した

症例の検討．骨折 37: 517-520, 2015.
6） 佐藤亮三ほか．骨性マレット指に対する石黒法及び石黒変法を用いた治療経験．日手会誌 32: 484-487, 2017.
7） 申 正樹ほか．石黒法による陳旧性骨性槌指の治療成績．日手会誌 28: 249-253, 2011.
8） 原　章ほか．骨性マレット指の保存治療．日手会誌 32: 979-982, 2016.
9） Hausain SN, et al. A biomechanical study of distal interphalangeal joint subluxatuon after mallet fracture injury. J Hand Surg Am 33: 26-30, 2008.

成人基節骨基部骨折の手術治療成績 ―成績不良因子の検討―

安井行彦，片岡利行，栗山幸治

Surgical Outcomes of the Proximal Phalangeal Base Fracture

Yukihiko Yasui，Toshiyuki Kataoka，Kohji Kuriyama

基節骨基部骨折の手術治療成績を調査し，成績不良因子を検討したので報告する．母指以外の基節骨基部骨折に対して鋼線固定術を行った 18 指を対象とした．術後可動域制限は PIP 関節に 5 指，MP 関節に 1 指認めた．PIP 関節の可動域制限を認めた 5 指の成績不良因子を検討するため年齢，喫煙本数，手術待機期間，骨片数，受傷時の角状変形，掌側 gap，背側 gap，掌側面骨軸方向の骨折長，背側面骨軸方向の骨折長，骨癒合時の角状変形，鋼線刺入期間，外固定期間を調査し，PIP 関節に可動域制限を認めなかった 13 指を対照として比較した．掌側 gap，掌側面骨軸方向の骨折長の 2 項目で有意差を認め，その他は有意差を認めなかった．成人の基節骨基部骨折で術後可動域制限は PIP 関節に多かった．特に掌側 gap が大きく，掌側面骨軸方向の骨折長が長い症例では屈筋腱や腱鞘の損傷を合併しやすいと考えられ，成績不良となる可能性がある．

【緒　言】

基節骨骨折は指節骨骨折の中で発生頻度が最も高く，基節骨を三等分すると近位 1/3 での骨折が 50％以上を占め[1]，日常的に遭遇する骨折である．転位が大きい症例や不安定な症例では手術加療が必要となるが，その治療成績は必ずしも良好でなく，手術後に 1/2 から 1/3 の症例で可動域制限を生じると報告されている[2)3)]．指節骨骨折での手術加療後の成績不良因子は年齢，軟部組織損傷の合併などが報告されている[4)5)]．しかし指節骨骨折は部位により病態が異なるため，骨折部位により成績不良因子が異なる可能性が推察されるが，部位別の成績不良因子はあまり知られていない．本研究の目的は，成人基節骨基部骨折の手術治療成績を調査し，成績不良因子を検討することである．

【対象と方法】

成人基節骨基部骨折は 18 歳以上で基節骨の近位 1/3 に主骨折線を認め，骨折線が遠位 1/3 に及ばないものとし，側副靭帯付着部裂離骨折は除外した．2012 年から 2017 年まで母指以外の基節骨基部骨折に対して経皮的鋼線刺入固定術を行い，3 か月以上経過観察できた 20 指のうち，術前に CT 撮影を行った 18 指を対象とした．男性 6 指，女性 12 指，平均年齢 56.1 歳（21～76 歳）で，受傷指は小指 13 指，環指 4 指，中指 1 指であった．開放創の合併を認めた症例はなかった．手術方法は基節骨近位の関節外から順行性に cross pinning を行い，術後は MP 関節屈曲位でアルミシーネもしくはギプスシャーレ固定を行った（平均固定期間 22.3 日：10～30 日）．外固定終了後に可動域訓練を開始した．

全例で骨癒合を得た．15 度以上の角状変形での変形治癒や機能障害を伴う指交差は 0 指であった．受傷時の矢状面での角状変形は 1 例のみ屈曲変形（1°）であったが，その他は全て伸展変形であった．可動域制限は 25 度以上の PIP 関節の flexion lag（自動屈曲と他動屈曲の可動域の差）が 4 指，25 度以上の PIP 関節の伸展制限が 1 指，75 度以下の PIP 関節の屈曲制限が 1 指（flexion lag 例と同一指），25 度以上の MP 関節の屈曲制限が 1 指であった．

PIP 関節の自他動可動域制限を認めた 5 指（PIP 関節自動他動可動域制限群）と，それ以外の 13 指（対

受理日　2018/09/09
独立行政法人地域医療機能推進機構星ヶ丘医療センター　整形外科　〒573-8511　大阪府枚方市星丘 4-8-1

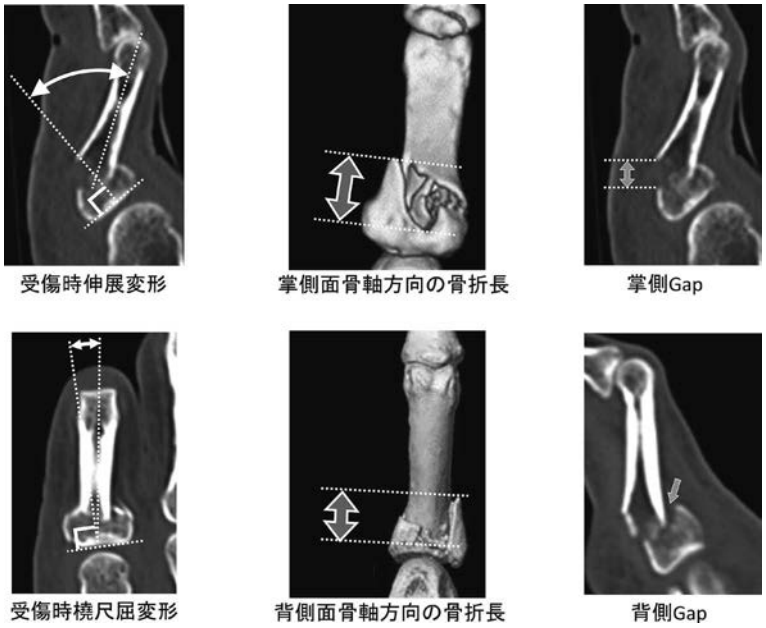

図 1　評価項目の計測方法

象群）を分けて予後不良因子を検討した．検討項目は関節内骨折の有無，年齢，喫煙本数，手術待機期間，骨片数，受傷時の角状変形，掌側 gap，背側 gap，掌側面骨軸方向の骨折長，背側面骨軸方向の骨折長，骨癒合時の角状変形，鋼線刺入期間，外固定期間を調査した．受傷時の角状変形は矢状面・冠状面の骨軸と関節面の垂線との傾きを計測し，骨軸方向の骨折長は 3D 画像で骨折型を把握して骨折線の近位端と遠位端の距離を計測，gap は矢状面の gap で最大となる部位で計測した（図 1）．角状変形の比較は変形量の平均値で行った．統計学的検討として，二群間比較を Mann-Whitney U 検定を用いて行い，$p<0.05$ を有意とした．

【結　果】

関節内骨折を認めた症例は PIP 関節自動他動可動域制限群で 2/5 指（40.0%），対照群で 4/13 指（30.8%）であった．その他の結果は（図 2）に示す通りで，掌側 gap，掌側面骨軸方向の骨折長の 2 項目で有意差を認め，その他の項目は有意差を認めなかった．

【考　察】

基節骨基部骨折は，掌側凸の伸展変形を生じやすく，変形治癒に至ると pseudoclawing や関節可動域制限の原因となると考えられるが，本研究では 15 度以上の角状変形での変形治癒は認めなかった．しかし，術後の可動域制限を PIP 関節に 5/18 指（27.8%），MP 関節に 1/22 指（5.6%）と比較的高率に認めた．基節骨基部骨折に部位を限定して治療成績を報告は少なく，5 症例以下の case series で良好な成績を報告しているものもあるが [6)7)]，sample size の大きい比較研究で 50 指中，PIP 関節に 1/2～1/3 の頻度で可動域制限が生じたとの報告がある [2)]．本研究でも過去の報告と同程度の頻度で PIP 関節の可動域制限を認めた．

著明な変形治癒を認めなかったにも関わらず，高頻度で可動域制限を生じた理由としては軟部組織の合併損傷や術後の癒着の影響が考えられる．開放骨折に対象を限定した指節骨骨折の治療成績の検討では軟部組織損傷の程度が重度であるほど成績不良であると報告されている [5)8)]．Chow らは軟部組織の損傷が皮膚の裂創もしくは神経の断裂のみを合併する指節骨骨折は 25%が成績不良，伸筋腱損傷を合併する例は 50%が成績不良，屈筋腱損傷を合併する症例は 80%が成績不良となると報告している．本研究では開放創の合併は認めなかったため直視下で腱鞘や屈筋腱，伸筋腱を観察していないが，術前の CT 画像に着目することで，軟部組織の損傷を推察

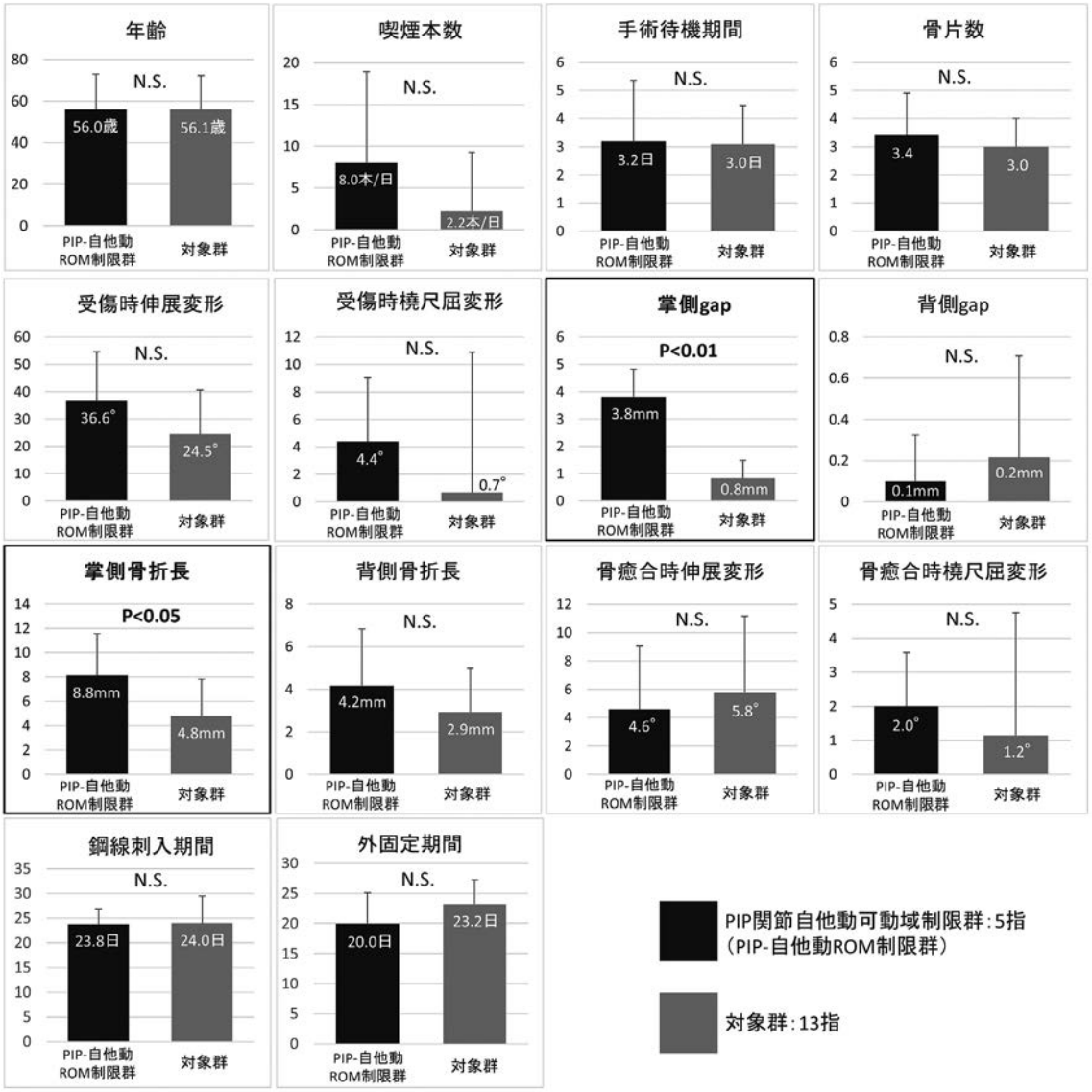

図 2　成績不良因子の検討

することが可能である．

成績不良因子として掌側 gap と掌側面骨軸方向の骨折長が明らかとなったが，（図 3）で示すように，（図 3a）と（図 3c）は一見すると類似した骨折型の 2 例であるが，（図 3a）は掌側 gap が 5.2mm で術後に PIP 関節の flexion lag を認めたが，（図 3c）は掌側 gap が 1.5mm で術後の可動域制限は認めなかった．CT の矢状断から軟部組織の損傷を推察すると（図 3a）では A2 pulley が横断裂し，近位と遠位に引き裂かれていると考えられ，屈筋腱の損傷も合併している可能性があるが，（図 3c）では腱鞘の損傷は軽度である可能性が予測される．掌側骨折長の長い症例（図 3b）に関しても同様の影響が予測され，A2 pully 及び屈筋腱の腱交差部での損傷に伴う癒着が，本研究で最も多かった可動域制限のパターンの PIP の flexion lag を生じた原因と考えられる．掌側 gap と掌側骨折長の 2 項目で統計学的な有意差を認めたことから，これらの 2 因子については術後に PIP

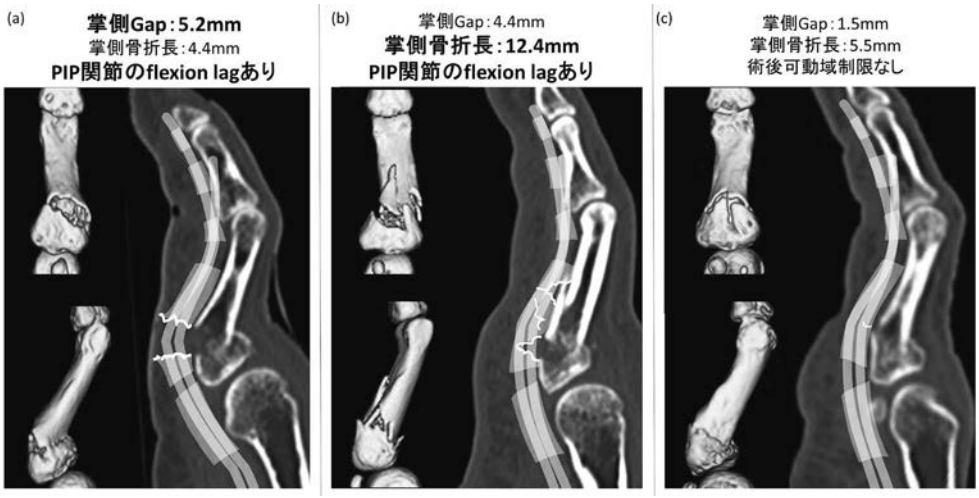

図 3　軟部組織損傷の推察

関節の自他動可動域制限を来す指標となり得る．

術後の可動域訓練の開始時期については術後 3-4 週で鋼線抜去後に開始と記載されている教科書があり[9)10)]，本研究では平均 22.3 日間の外固定の後に可動域訓練を開始した．過去の報告では術後 3-7 日の外固定の後，ROM 訓練を開始している報告があり[2)6)]，flexion lag を予防するために，早期に ROM 訓練を開始する必要性が考えられた．掌側 gap が大きい症例や掌側面骨軸方向の骨折長が長い症例では，患者にも成績不良となるリスクを説明し，積極的に ROM 訓練を指導することが重要であると考えられる．

【まとめ】

成人の基節骨基部骨折で術後可動域制限は PIP 関節に多かった．特に掌側 gap が大きく掌側面骨軸方向の骨折長が長い症例では屈筋腱や腱鞘の損傷を合併しやすいと考えられ，成績不良となる可能性がある．

【利益相反の開示】

本研究発表に関連し，開示すべき COI 関係にある企業等はありません．

【文　献】

1) Laugharne E, et al. The distribution of hand fractures: a British perspective. Eur J Plast Surg 36: 367-370, 2013.
2) Faruqui S, et al. Percutaneous pinning of fractures in the proximal third of the proximal phalanx: complications and outcomes. J Hand Surg Am 37: 1342-1348, 2012.
3) Elmaraghy M.W, et al. Transmetacarpal intramedullary K-wire fixation of proximal phalangeal fractures. Ann Plast Surg 41: 125-130, 1998.
4) Shimizu T, et al. Predictors of the postoperative range of finger motion for comminuted periarticular metacarpal and phalangeal fractures treated with a titanium plate. Injury 43: 940-945, 2012.
5) Duncan R.W, et al. Open hand fractures: an analysis of the recovery of active motion and of complications. J Hand Surg Am 18: 387-394, 1993.
6) 田中利和ほか．基節骨基部骨折に対する術後可動域制限の少ない鋼線固定術．日手会誌 30: 346-349, 2013.
7) 藤谷良太郎ほか．掌側ロッキングプレートを用いた手指基節骨基部骨折の治療．骨折 36: 165-168, 2014.
8) Chow S.P, et al. A prospective study of 245 open digital fractures of the hand. J Hand Surg Br 16: 137-140, 1991.
9) Jupiter JB, et al. AO 法骨折治療 Hand．第 1 版．東京．医学書院．pp179-184, 2018.
10) Court-Brown CM, et al. Rockwood and Green's Fractures in Adults. 8th edition. Philadelphi. Wolters Kluwer. pp 946-955, 2015.

ナックルスプリントを用いた基節骨骨折の保存的治療成績

星野貴正*，井出祐里恵*，奥村修也**，大井宏之***，隅田　潤****

Treatment of Proximal Phalanx Fracture Using Knuckle Splint

Takamasa Hoshino*，Yurie Ide*，Shuya Okumura**，Hiroyuki Ohi***，Jun Sumida****

熱可塑性プラスチックによるナックルスプリントでの基節骨骨折の保存的治療を行った．その作製法と治療成績について報告する．2009 年 11 月から 2017 年 7 月までの閉鎖性基節骨骨折 36 例 38 指に行った．全例骨癒合を確認し，Total active motion（TAM）は平均 235.3°，%TAM は平均 90.5%，Reyes の評価基準は pulp-palm distance（PPD）10mm 以上の成績不良例 3 指を除く 35 指で Excellent 34 指，Good 1 指であった．基節骨骨折のナックルスプリントを用いた保存的治療の要点は MP 関節屈曲位での PIP 関節屈伸運動である．キャストに比べてスプリントは軽量で副子的役割を持ちながら，日常での使い勝手，衛生面の管理，適合性において利点がある．また，再加熱によって形状と MP 関節屈曲角度の変更が容易にできる．ナックルスプリントはキャスト法とほぼ同様の成績が得られ，キャスト法に求められる改善点を補う一方法と考える．

【緒　言】

基節骨骨折の治療では，掌側凸変形と保存・観血的治療に関わらず，基節骨に接する伸筋腱，屈筋腱，指背腱膜，側索などの周囲組織の癒着による拘縮が危惧される．基節骨骨折の保存的治療手技は，Burkhalter[1]・Reyes[2] らが報告した short arm cast 法，本邦では石黒[3] らにより手関節を固定しないナックルキャスト法が報告されている．しかし，キャスト法は作製が少々難しく MP 関節の十分な屈曲角度が得られない[4] といった報告がある．そこで整復位保持と機能獲得を目的とした早期運動を行うため，石黒法を参考に熱可塑性プラスチックによるナックルスプリントでの治療を行った（図 1）．基節骨骨折に対するナックルスプリントの作製法と治療成績について報告する．

【対象と方法】

対象は 2009 年 11 月から 2017 年 7 月までの閉鎖性基節骨骨折 36 例 38 指である．内訳は男性 18 例 18 指・女性 18 例 20 指，受傷時年齢は平均 35.5（8～82）歳であった．示指 2 指，中指 1 指，環指 8 指，小指 27 指であった．複数指損傷は中指 - 環指 1 例，環指 - 小指 1 例であった．骨折部位別は骨頭 2 指，頚部 7 指，骨幹部 6 指，基部 23 指であった．そのうち指回旋変形は 19 例認めた．

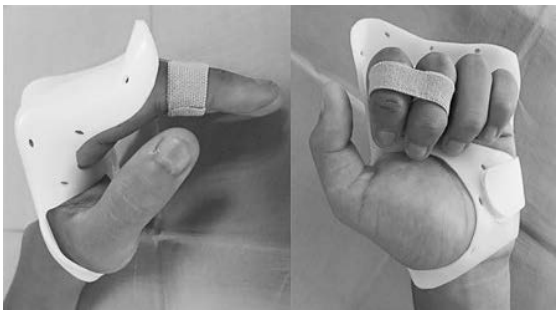

図 1　ナックルスプリント

本法の適応は関節面を保持できる骨頭骨折，整復位保持できる頚部から基部骨折である．関節面の不

受理日　2018/09/10
*佐久穂町立千曲病院リハビリテーション科　〒384-0698　長野県南佐久郡佐久穂町大字高野町 328
**聖隷横浜病院
***聖隷浜松病院 手外科・マイクロサージャリーセンター
****すみだクリニック

整例，頚部掌側から基部背側への長斜骨折などは屈筋腱損傷を考え，手術適応と考える．

ナックルスプリントの作製法と治療方法を説明する．初診時に転位が大きい場合には医師が麻酔下で徒手整復を行った．整復位の保持を確認し，医師の指示のもとハンドセラピィを開始した．ナックルスプリントは腫脹や疼痛を観察して装着したため，平均5.7（0～44）日で作製した．44日で作製した症例は，前医で2回徒手整復を行い6週経過後の紹介例である．作製時にMP関節が70°屈曲できない場合は，2回目以降角度調整を行った．回旋変形例には回旋の矯正を目的に隣接指とのbuddy tapingを併用した．患者本人にスプリントとテーピングの目的，使用方法を十分指導し，次回診療までの継続を促した．週1回患部の観察とスプリントの適合確認，必要に応じて角度調整を行った．また，患者自身が行う運動方法の指導を行った．指導内容はスプリント装着下での手指IP関節自動屈曲伸展運動を1時間毎に20回行うこと，IP関節の可能な限りの伸展を行わせることである．buddy tapingは隣接指の中節骨部で巻くように指導した．

ナックルスプリントの作製法について説明する．材料は熱可塑性プラスチック　アクアプラスト（株式会社　酒井医療）で厚さ2.4mmを使用した．スプリントの装着範囲は手関節以遠とし，スプリントの屈曲角度はMP関節70°以上，IP関節0°の伸展ができるようにした．熱可塑性プラスチックの採寸方法を説明する．巻き尺を用いて患手の手掌周径を計測し，Aとする．次いで手関節背側から損傷指PIP関節背側までの距離を計測し，Bとする．長辺をA，短辺をBとした長方形を切り出す．長辺Aを三等分，短辺Bを二等分する線を引き，長辺Aと短辺Bを等分する線の交点1つに接する円を描く．お湯で半透明になる程度まで加熱し，円の部分を切り取る．この切り取った部分がサムホールとなる(図2)．再加熱し，丸く開口した部分を母指に通す．手掌部を掌背側から包み，尺側で仮止めする．この時，母指球皮線にあわせてモールディングする．次いでスプリントの中心となる第3中手骨頭掌側（手掌部のくぼみ）をしっかりとモールディングしながらアーチの形成を行い，硬化の程度を確認してMP関節を屈曲する．小指MP関節尺側の重なる部分をしっかりと圧着して小指の尺側を覆うようにする．その後，掌側のMP関節（遠位および近位手掌皮線）以遠と

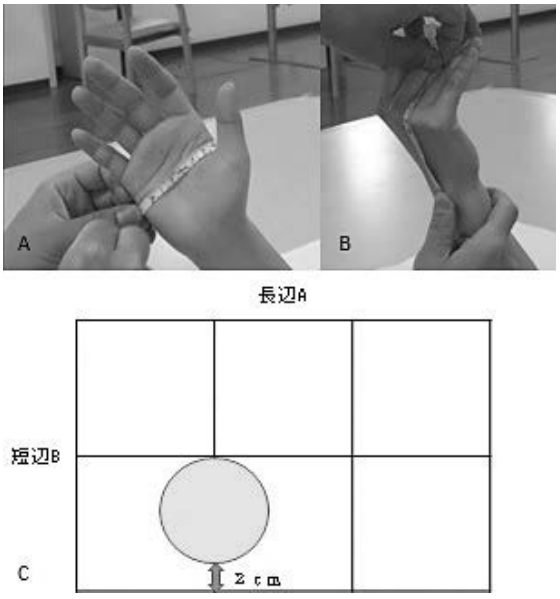

図2　採寸方法　A. 長辺Aの計測（手掌周径）　B. 短辺Bの計測（手関節背側からPIP関節背側）　C. 熱可塑性プラスチックの採寸図　※○部分を切り取る

手掌尺側・手関節（手関節皮線）近位の不要な部分を切り取り，手関節とMP関節での干渉をなくすよう調整する．小指尺側の圧着した部分を同素材で補強するとスプリントの耐久性が高まる．スプリントの先端（IP関節部）に背側へのフレア加工をして，IP関節の伸展運動時に干渉しないよう留意する．手掌部尺側にストラップを取り付けて完成する．必ず指自動運動を行い，指とスプリントの干渉がないことを確認する（図3）．また，スプリントはX線透過性が高く装着状態でも撮影可能である．

【結　果】

ナックルスプリントの装着期間は平均34.3（16～58）日，ハンドセラピィ期間は平均67.2（33～169）日であった．

X線で全例骨癒合を確認した．最終評価時の自動関節可動域（伸展/屈曲）は，MP関節が平均12.8°(-5～30°)/80.4°(65～95°)，PIP関節が平均-4.5°(-30～10°)/92.4°(60～115°)，DIP関節が平均-1.3°(-20～10°)/70.8°(35～90°)であった．Total active motion（TAM）は平均235.3°(170～275°)，%TAMは平均90.5%（65.4～104%）であった．Quick-DASHは平均5.5（0～20）であった．Reyesの評価基準[2)]

図 3 ナックルスプリントの作製法　A: 開口した部分を母指に通し，手掌部を掌背側から包んで尺側で仮止めする．B: 第 3 中手骨頭掌側（手掌部のくぼみ）をモールディングしながらアーチ形成し，MP 関節を屈曲する．C: 小指 MP 関節尺側の重なる部分を圧着して覆い，不要な部分を切り取る．D: スプリントの先端（IP 関節部）に背側へのフレア加工をする．

は pulp-palm distance（PPD）10mm 以上の成績不良例が 3 指あり，それ以外の 35 指では Excellent 34 指 Good 1 指であった．

【症例提示】

症例は 39 歳の男性，左小指基節骨骨折である．職業は金属加工業，機械操作時に受傷した．転位を認めたため受傷同日に麻酔下に徒手整復しシーネ固定がされた．紹介症例であったため，4 日後ナックルスプリントを作製し，ハンドセラピィを開始した．受傷時 X 線像より，小指は尺側へ大きく転位していたことから環指との buddy taping を併用し指自動屈曲伸展運動を行った．ナックルスプリント装着期間は 45 日，ハンドセラピィ期間は 116 日であった．最終評価時の自動関節可動域は MP 関節 15˚/85˚，PIP 関節 -10˚/90˚，DIP 関節 0˚/75˚であった．TAM は 250˚，%TAM は 92.3%，Q-DASH は機能・障害 4.6，仕事 12.5 であった．Reyes の評価基準は Excellent であった（図 4）．

図 4 症例　小指基節骨基部骨折　A: 受傷時の X 線像 B: 整復後の X 線像　C: 終了時の X 線像　D: 最終評価時の自動伸展　E: 最終評価時の自動屈曲

【考　察】

基節骨骨折のナックルスプリントを用いた保存的治療の要点は MP 関節屈曲位での PIP 関節屈伸運動である．MP 関節は屈曲すると側副靭帯の緊張が高まり，橈尺方向への動きがほとんどなくなる．屈曲 70˚付近 [5] で最も緊張し，MP 関節は安定して近位骨片が固定される．そのうえで PIP 関節の自動屈伸運動を行うことで基節骨への伸筋腱，指背腱膜によるヒンジ作用と副子的作用が働き，骨折部の整復位を維持しつつ，関節可動域を確保できる．また MP 関節屈曲時，PIP 関節伸展には指伸筋が強く働き，骨間筋の働きが弱まる [6] ため基節骨への掌側凸変形に働く力は弱まるものと考える．

損傷指に隣接する指をMP関節屈曲位として行う機能的スプリント療法[7]の報告もあるが，隣接指を副子的役割に用いる理由から損傷指に関わらず，示指から小指のMP関節を屈曲位としている．損傷指が尺側指で，なおかつ利き手の場合には書字動作など日常的使用がしやすいように示指・中指のMP関節固定角度を調整して対処している．いかにMP関節を屈曲位に保持できるかが重要と考えている．従来のナックルキャストは綿包帯や下巻材を必要とし，汗・水濡れで不潔になりやすく，ギプス包帯を巻く動作が手・指の横径を減ずる．また，巻き直しをしないとMP関節屈曲角度などの変更ができないことやよいギプスを巻くには手技に熟練を要すること，MP関節を屈曲位保持するための長軸方向のしっかりとした支えをつくることが難しい[8]などの問題点がある．一方，ナックルスプリントは下巻材を必要とせず，濡れても乾かすことができる．また，軽量で副子的役割を持ち，再加熱によって形状とMP関節屈曲角度の変更ができるといった特徴から，患者にとって軽く，日常での使い勝手，手洗いなど衛生面の管理，適合性において利点がある．医療者にとっては熱可塑性プラスチックの特性から扱いやすく，MP関節固定角度の調整が容易にできることである．調整方法はスプリントのMP関節より遠位部分を80℃以上のお湯で再加熱し，装着してからMP関節の屈曲角度を増して形状を整える．ヒートガンによる熱可塑性プラスチックの加熱も可能であるが，表面のコーティングが溶けてべたつくこと，高温となり患手にやけどの恐れがあり推奨できない．また遠位部には再度背側へのフレア加工を行い，PIP関節が伸展しやすいようにすることで屈曲拘縮の防止に役立つ．また，創処置も簡便であるという利点がある．

【まとめ】

1．基節骨骨折に対するナックルスプリント治療について，その作製法と治療成績について報告した．

2．ナックルスプリントはキャスト法とほぼ同様の成績が得られ，キャスト法に求められる改善点を補う一方法と思われる．

【利益相反の開示】

本研究発表に関連し，開示すべきCOI関係にある企業等はありません．

【文　献】

1）Burkhalter WE, et al. Closed treatment of Fractures of the hand. Bull Hosp Jt Dis 44: 145-162, 1984.
2）Reyes FA, et al. Conservative Management of Difficult Phalangeal Fractures. Clin Orthop 214: 23-30, 1987.
3）石黒 隆．指基節骨および中手骨骨折に対する保存的療法―MP関節屈曲位での早期運動療法―．日手会誌 8: 704-708, 1991.
4）高畑智嗣ほか．指基節骨骨折に対するギプス治療．臨床整形外科 39: 641-646, 2004.
5）Donald AN, et al. 筋骨格系のキネシオロジー．第1版．東京．医歯薬出版．pp224-228, 2005.
6）上羽康夫ほか．手　その機能と解剖．第4版．京都．金芳堂．pp153-158, 2006.
7）石垣大介ほか．基節骨および中手骨骨折に対する機能的スプリント療法．日手会誌 21: 110-113, 2004.
8）堂後隆彦ほか．指節骨骨折に対するMP関節屈曲位での早期運動療法．日手会誌 25: 465-469, 2009.

基節骨骨折に対する MP 関節屈曲位ギプス療法における至適 MP 関節角度の検討

木村和正*，佐野和史**，橋本智久**，大関　覚**

Optimal Angle of the Metacarpophalangeal Joints for the Treatment of Proximal Phalangeal Fractures Using a Cast with a Flexed Metacarpophalangeal Joint

Kazumasa Kimura*，Kazufumi Sano**，Tomohisa Hashimoto**，Satoru Ozeki**

ギプス装着下 MP 関節屈曲角度と手指可動域などの関連について 22 指で検討した．ギプス屈曲角度も含めて MP 関節屈曲角度が大きい程％TAM も大きい傾向と，ギプスのズレがあった場合には最終的な PIP 関節伸展不全が遺残する傾向があった．ギプスのズレを生じないようにフィットさせる事を意識しながら，MP 関節の屈曲角度を強める事が肝要と思われた．

【緒　言】

従来から基節骨骨折に対する外固定は，Burkhalter 法[1] や石黒法[2] などの MP 関節屈曲位ギプス固定が汎用されている．我々もこの固定法を MP 関節最大屈曲位である屈曲 90° になるよう意識し多用してきた．しかしこの外固定による MP 関節屈曲角度と臨床成績との関係を具体的に検討した報告は，渉猟し得た範囲で確認出来なかった．今回レントゲン計測によるギプス内 MP 関節屈曲角度と％TAM などの関連から至適 MP 関節屈曲角度について検討した．

【対象と方法】

対象は，基節骨骨幹部・基部骨折に対して Burkhalter 法[1] に準じたギプス固定（図 1）を 2011 年以降に行った 33 患者 40 指の中で側面もしくは強斜位レントゲンから MP 関節屈曲角度が計測可能な 15 患者 22 指である．また基節骨骨折以外の合併損傷例は除外した．受傷時平均年齢は 49 歳（11 歳～79 歳）であった．

ギプスは，骨折徒手整復の後 Burkhalter 法[1] に準じて MP 関節最大屈曲位で前腕を含め装着固定した（図 1）．もし徒手整復後に MP 関節屈曲位で十分な整復位が得られなければ，何らかの内固定を併用後にギプスを装着した．受傷からギプスまでの期間は平均 2.5 日（0 日～4 日），ギプス装着期間は平均 30 日（22 日～47 日）であった．

検討項目はレントゲン計測による MP 関節部ギプス角度（図 2）と MP 関節屈曲角度，中節部背側にギプスが当たり PIP 関節伸展を妨げているギプスのズレや浮き（以下『ギプスのズレ』（図 3））の有無，（対健側）骨折背屈角度（屈曲側を - 表記），内固定金属の有無であった．なお，骨折背屈角度は徒手整復で得られた整復位に最も依存している事と比較すれば，ギプス屈曲角度による影響がないものとした．そしてこれらと最終調査時の PIP 関節自

図 1　Burkhalter 法に準じたギプス固定

受理日　2018/09/06
*越谷誠和病院　整形外科　〒343-0856　埼玉県越谷市谷中町 4-25-5
**獨協医大埼玉医療センター　整形外科

図 2　MP 関節部ギプス屈曲角度（α）

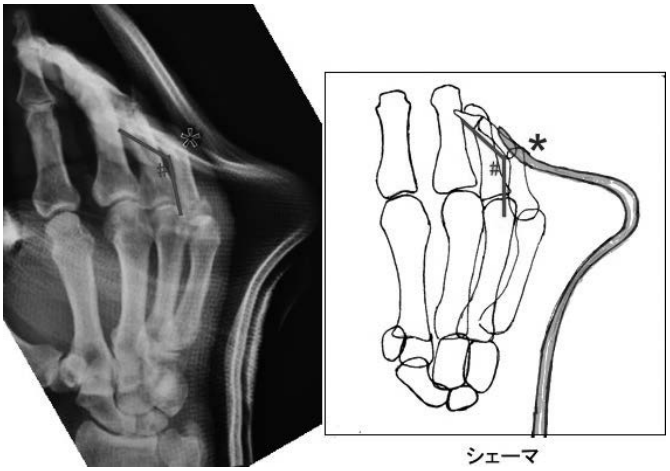

図 3　PIP 関節伸展を妨げている（#）『ギプスのズレ』（*）を認める．（右小指基節骨基部骨折例）

動伸展角度，%TAM の間で Spearman の順位相関分析（有意水準 5%）をおこなった．

【結　果】

ギプス後経過観察期間は平均 3.5 か月（1.5 か月～12 か月），MP 関節部ギプス角度は平均 78°（57～96°）であったが実際の MP 関節屈曲角度は 48°（14～68°）であった．『ギプスのズレ』は 9 指（9 指/22 指），骨折背屈角度は平均 9.3°（-7～45°），内固定金属が 6 指（6 指/22 指）で併用されていた（ワイヤー5 指，プレート 1 指）．調査時%TAM は 87%（66.9%～100%），PIP 関節自動伸展角度は -11°（-28°～0°）だった．

%TAM は，MP 関節部ギプス角度（r_s=0.53，P=0.011），MP 関節屈曲角度（r_s=0.46，P=0.028）と中等度の相関を認めた．つまり MP 関節部ギプス角度や MP 関節屈曲角度が大きい程，%TAM は高値であった．（表 1）．

PIP 関節自動伸展角度は，MP 関節部ギプス角度（r_s=0.44，P=0.040），PIP 伸展を妨げる『ギプスのズレ』の有無（r_s=-0.42，P=0.049）と中等度の相関を認めた．つまり MP 関節部ギプス角度が大きい場合や『ギプスのズレ』がない程，PIP 関節自動伸展角度は大きかった（表 2）．

【症例提示】

症例 : 57 歳，男性

現病歴 : 飲酒転倒し左手が体の下敷きになり受傷した，左小指基節骨基部骨折

治療経過 : 受傷後 4 日で徒手整復可能であったが，不安定であり鋼線固定を併用したギプス固定をおこなった．MP 関節部ギプス角度は 58°だったが実際の MP 関節屈曲角度は 14°であった．PIP 関節伸展を妨げる『ギプスのズレ』を認めた．

治療後経過 : 2 週で鋼線抜去したが，調査時 PIP 関節伸展は -20°，%TAM は 69%であった（図 4）．

【考　察】

基節骨骨折に対する MP 関節屈曲ギプス固定法は，徒手整復後に MP 関節を屈曲位にすることで指背腱膜が緊張し，更に PIP 関節の屈曲により側索 - 腱帽 - 指伸筋腱中央索などの伸展機構が tension band system として作用し骨折部掌側の圧迫力と安定性を増す．そして隣接指が捻れと側方変形をコントロールするとされる [1)3)]．従来からの Burkhalter 法 [1)] や石黒法 [2)] の MP 関節屈曲角度は 70°～90°や最大屈曲位と記載される事が多く，近年においても同様の記載 [4)5)] で報告されている．一方高畑は，本法における実際の MP 関節屈曲角度は 70°～90°には達していないこと，それでも良好な結果を得られていることを述べている [6)]．自検例においても MP 関節が 70°～90°に達していたものはなく，MP 関節が最も屈曲位であった症例は 68°に過ぎなかった．

一方で，基節骨骨折に対する MP 関節屈曲位固

表 1 %TAM は，MP 関節部ギプス角度，MP 関節屈曲角度と中等度に相関した．

%TAMとの相関分析

	相関係数(rs)	p値
MP関節部ギプス角度	0.53	0.011 *
MP関節屈曲角度	0.46	0.028 *
『ギプスのズレ』の有無	−0.27	0.21
骨折背屈角度	0.027	0.9
内固定金属の有無	−0.13	0.55

*：p値＜0.05

表 2 PIP 関節自動伸展角度は，MP 関節部ギプス角度，『ギプスのズレ』の有無と中等度に相関した．

PIP関節自動伸展角度との相関分析

	相関係数(rs)	p値
MP関節部ギプス角度	0.44	0.04 *
MP関節屈曲角度	0.38	0.077
『ギプスのズレ』の有無	−0.42	0.049 *
骨折背屈角度	0.01	0.94
内固定金属の有無	−0.22	0.32

*：p値＜0.05

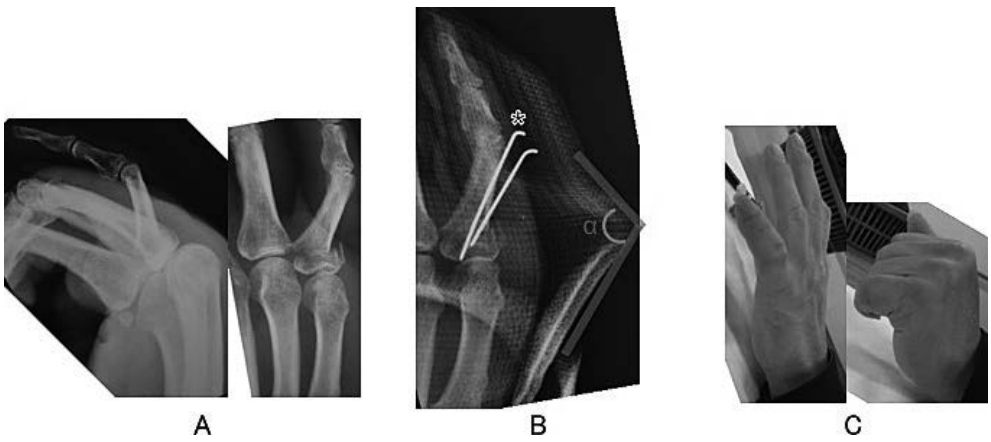

図 4 症例 : 57 歳，男性
A：受傷時 : 左小指基節骨基部骨折
B：MP 関節屈曲固定時 :MP 関節部ギプス角度（α）に対して実際の MP 関節屈曲は不十分で，『ギプスのズレ』（*）を認める
C：調査時（ギプス後 5 か月）

定に一部否定的な基礎研究報告がある．Valentine は，MP 関節屈曲位における PIP 関節自動伸展を主に司るものが外在筋ではなく内在筋であるため，外在筋からの指伸筋腱が骨折部近傍で癒着を生じて PIP 関節自動伸展制限を誘発することを述べている[7]．Evans は，MP 関節が伸展から軽度屈曲位の場合，内在筋だけではなく指伸筋の機能も促されるため PIP 関節を伸展する際に有利であることを言及している[8]．しかし，今回の %TAM に関する結果から実際の MP 関節の至適姿位は，最大屈曲位と考えられ，前述した基礎研究の結果に反して MP 関節屈曲位固定の優位性が推察される．今回，MP 関節部ギプス屈曲角度を強めることは PIP 関節よりも直接 MP 関節屈曲角度を増し，その結果 % TAM が増している．これらは MP 関節屈曲角度が増すことで IP 関節伸展が促され，各関節が intrinsic plus position の傾向になる．その状況で IP 関節屈伸が可能であり，%TAM の改善が得られていると思われる．そして『ギプスのズレ』のため PIP 関節伸展が妨げられたものは最終的に PIP 関節伸展不全の傾向を示したため，本法ギプスは MP 関節最大屈曲位だけにとらわれるのではなく，PIP 関節を完全伸展にフィットするように意識して作製する必要がある．

過去に報告されている MP 関節屈曲位固定法[1)2)9)10)]における違いは，固定材料の相違，手関節固定の有無，自己脱着可能とするのか，固定指を示指 - 小指の全指にするか隣接指までとするか，などである．術者がどの程度厳密に固定姿位の保持を求めるか否かに応じて，実際の固定法が選択されていると思われる．基節骨骨折は日常診療において好発する骨折の一つであり，容易に遂行可能な手法として本固定法が汎用されることが期待される．

今回の結果を踏まえ最近では，まず手背から基節骨への背側ギプスシーネ[9]を MP 関節最大屈曲位で形成し完全に硬化させる．そして中手骨部のみにギプスを巻き，背側からギプスシーネを介して中手骨骨幹部・基節骨の圧迫と掌側から中手骨頚部のギブスを圧迫形成する事で確実な MP 関節屈曲位固定をおこなっている．

石黒が指摘している手の挙上と指の屈伸を繰り返すこと[2]は，ギプスによる腫脹を軽減して基節骨部における伸展機構の癒着を軽減することが期待され，本法の有用性を更に増す手法であろう．

本研究における限界は，ギプス装着時の評価がレントゲンによる評価であり実際の MP 関節やギプス角度を直接計測していない事，全ての角度計測が側面レントゲンでされているわけではない事，可動域以外の臨床成績が評価されていない事などがある．更なる多く症例の検討が必要である．

【まとめ】

MP 関節屈曲位ギプス固定における MP 関節の至適姿位は最大屈曲位であり，『ギプスのズレ』から PIP 関節伸展が妨げられると最終的に PIP 関節伸展不全の傾向を示した．本法は MP 関節最大屈曲位だけにとらわれるのではなく，PIP 関節が完全伸展にフィットするように意識する事も必要である．

【利益相反の開示】

本研究発表に関連し，開示すべき COI 関係にある企業等はありません．

【文　献】

1) Burkhalter W, et al. Closed treatment of fractures of the hand. Bull Hosp Jt Dis 44: 145-162, 1984.
2) 石黒 隆ほか．指基節骨および中手骨骨折に対する保存的治療 MP 関節屈曲位での早期運動療法．日手会誌 8: 704-708, 1991.
3) Reyes FA, et al. Conservative management of difficult Phalangeal fractures Clinical orthopaedics and related reserch. Clin. Orthop. Relat. Res 214: 23-30, 1987.
4) 吉野友晴ほか．指基節骨および中手骨骨折に対する MP 関節屈曲位での早期運動療法（ナックルキャスト法）の経験．東日本整災誌 27: 427-430, 2015.
5) 小林明正ほか．【骨折（四肢・脊椎脊髄外傷）の診断と治療（その 2）】手　ナックルキャストを用いた手基節骨骨折の保存的治療．別冊整形外科 71: 74-78, 2017.
6) 高畑智嗣．手指の関節外骨折　指基節骨骨折に対するギプス治療（Burkhalter 法）．臨整外 39: 641-645, 2004.
7) Valentine P, et al. The interossei and the lumbricals. In Tubiana R: The Hand. 1. Philadelphia. W. B. pp 244-254, 1981.
8) Evans R. B, et al. An analysis of factors that support early active short arc motion of the repaired central slip. J Hand Ther 5: 187-201, 1992.
9) 堂後隆彦．指節骨骨折に対する MP 関節屈曲位での早期運動療法．日手会誌 25: 465-469, 2009.
10) 遠藤 健ほか．手指基節骨骨折に対する保存療法　テープ固定による Burkhalter 変法．日手会誌 29: 744-747, 2013.

手指中節骨基部変形治癒骨折に対する大腿骨外側顆部からの骨軟骨柱移植による関節面再建術

武谷博明*，岩部昌平*，名倉重樹*，細澤徹自**，伊藤恵康***

Reconstruction Surgery of Proximal Interphalangeal Joint Surface for Malunited of Middle Phalanx Base Fractures by Cylindrical Osteochondral Graft from a Lateral Femoral Condyle

Hiroaki Takeya*，Shohei Iwabu*，Shigeki Nagura*，Tetsuji Hosozawa**，Yoshiyasu Itoh***

関節面の陥凹を伴う手指中節骨基部変形治癒骨折では，陥凹した関節面骨片は小さくこれを整復することは困難である．関節面の陥凹を伴う手指中節骨基部変形治癒骨折 6 例に対し大腿骨外側顆部からの骨軟骨柱を用いた骨軟骨移植による関節面の再建を行った．手術は shotgun approach で展開し，大腿骨外側顆部から採取した骨軟骨柱を移植した．基節骨骨頭の軟骨欠損が 4 例にあり 2 例で再建を行った．軟骨欠損のある骨頭側を再建しなかった 2 例で可動域は改善しなかった．その他の 4 例は疼痛が消失し，近位指節間関節の可動域は平均で伸展が術前 -10° から最終観察時 -3° に，屈曲が術前 48° から最終観察時 88° と著明に改善した．手指中節骨基部変形治癒骨折に対する大腿骨外側顆部からの骨軟骨柱移植は良好な治療成績であった．基節骨頭関節面に軟骨欠損がある場合は，それに対しても同様に軟骨再建が必要であることが示唆された．

【緒　言】

手指中節骨基部関節内骨折は，単なる突き指として放置される，適切な治療がおこなわれても十分な整復が得られないなど，変形治癒となり機能障害を残すことがしばしばある[1]．手指中節骨基部関節内骨折変形治癒例に対する治療選択としては，矢部法などの観血的整復術，volar plate arthroplasty，hemihamate arthroplasty（以下，HHA）などがある[2]．著者らは陥凹した関節面骨片は小さくこれを整復することは困難であると考え，関節面の陥凹が掌側に限局している症例には HHA を施行し，関節面の陥凹が中央部を含む症例に対しては骨軟骨柱移植を施行している．今回，大腿骨外側顆部から近位指節間関節（PIP 関節）に骨軟骨柱移植を行った症例の治療成績を報告する．

【対象と方法】

手術適応は手指中節骨基部関節内骨折の患者のうち受傷から 6 週以上経過し母床となる骨折部の骨癒合が得られている変形治癒例のうち，PIP 関節の疼痛と可動域制限が残存している症例である．その中で大腿骨外側顆部から骨軟骨柱移植を施行し，かつ，術後 6 か月以上経過した症例を後ろ向きに調査した．

手術方法は掌側から shotgun approach で展開し，PIP 関節を過伸展し 2 つ折りにすることで両関節面を確認する．中節骨基部側関節面の軟骨欠損部位を確認する．欠損部位に骨孔を作成し，OATS ®（Arthrex 社）を用いて大腿骨外側顆部から骨軟骨柱を採取する．採取した骨軟骨柱を骨孔に打ち込み press fit して移植し，関節面の適合を良くするために骨軟骨柱の軟骨を損傷のない正常な関節面の曲率に合う

受理日　2018/08/24
*済生会宇都宮病院　整形外科　〒321-0974　栃木県宇都宮市竹林町 911-1
**那須赤十字病院　整形外科
***慶友整形外科病院　整形外科

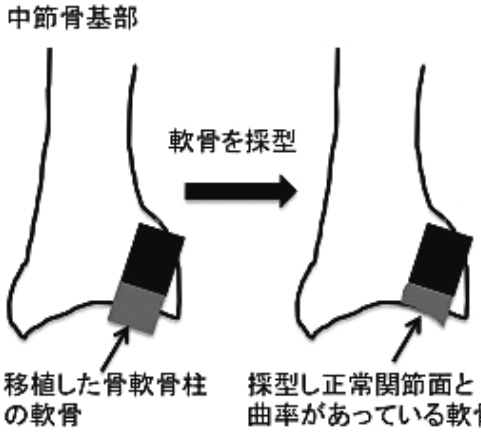

図 1　移植骨片の軟骨の採型　移植した骨軟骨柱の軟骨を正常な関節面に曲率が合うように採型することで関節面を再建する．

ように小円刃などを用い採型する（図 1）．（亜）脱臼例ではこの正常な関節面に移植した骨軟骨柱の軟骨の曲率を合わせることで，関節面の対向が改善し脱臼位が改善される．対向病変である基節骨骨頭側関節面に軟骨欠損部位を認める場合は，可能であれば同様に骨軟骨柱移植を行う．

【結　果】

男性 6 例，平均年齢 37 歳（28～55 歳）であった．罹患部位は示指 1 例，中指 1 例，環指 3 例，小指 1 例であった．初期治療は，放置が 1 例，保存療法が 2 例，手術療法が 2 例であった．治療までの平均期間は 35 週（6～56 週）であった（表 1）．骨頭側関節面に軟骨欠損を 4 症例で認め，2 例は再建を行い，2 例は再建を行わなかった（表 2）．

最終観察時に，不安定性と疼痛は全例でなかった（表 2）．骨頭側軟骨欠損の再建を行わなかった 2 例（症例 4，6）では PIP 関節の可動域は改善が得られなかった．残りの 4 症例（症例 1，2，3，5）の PIP 関節可動域は平均で伸展が術前 -10° が最終観察時 -3°，屈曲が術前 48° が最終観察時 88° と著明な改善がみられた．

【症例提示】

症例 1：29 歳男性

主訴：左環指 PIP 関節の痛みと腫脹

現病歴：バイク事故で受傷し，指の腫れは自覚していたが放置していた．痛みが継続するため受診し，

表 1　症例の内訳

症例	性別	年齢	左右	指	初期治療	移植までの期間
1	男	29	左	環指	放置	6週
2	男	55	左	環指	接骨院で保存療法	8ヶ月
3	男	28	左	中指	保存療法	8ヶ月
4	男	33	右	小指	保存療法	3ヶ月
5	男	40	右	環指	ORIF	5ヶ月
6	男	38	右	示指	ORIF + EF	5ヶ月

表 2　術後成績

症例	術前		術中所見		術後		
	伸展/屈曲	疼痛	骨頭軟骨欠損	再建	伸展/屈曲	不安定性	疼痛
1	記載なし	あり	なし	-	-5/85	なし	なし
2	-10/20	あり	あり	あり	0/90	なし	なし
3	0/85	あり	なし	-	0/90	なし	なし
4	-60/90	あり	あり	なし	-60/75	なし	なし
5	-10/40	あり	あり	あり	0/85	なし	なし
6	-10/20	なし	あり	なし	-5/10	なし	なし

受傷から 6 週で大腿骨外側顆部からの骨軟骨柱移植を行うこととなった．

身体所見・画像所見：左環指 PIP 関節に腫脹と疼痛を認めた．術前画像検査では中節骨基部の変形治癒があり，単純 X 線写真では側面像で掌側関節面の陥没と背側亜脱臼があり，CT 画像検査でも中央掌側寄り関節面に陥没と骨欠損があり，関節面の陥没に骨頭が落ち込むように背側亜脱臼していた（図 2）．

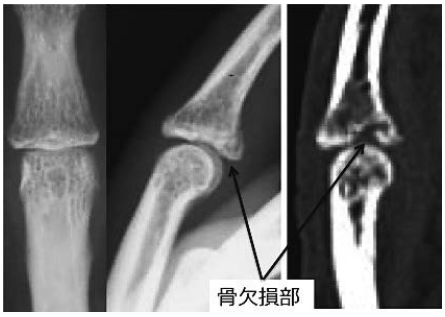

図 2　術前画像検査（症例 1）　左：術前単純 X 線写真 側面像で掌側関節面の陥没と背側亜脱臼がある．右：術前 CT 画像検査 中央掌側寄り関節面に陥没と骨欠損があり，関節面の陥没に骨頭が落ち込むように背側亜脱臼している．

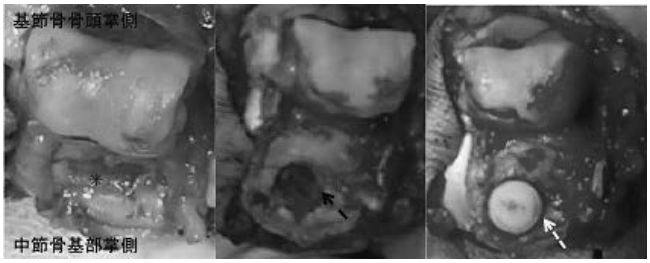

図 3 術中写真（症例 1） 左：中節骨基部掌側関節面に軟骨欠損（星印）を認め，基節骨骨頭側関節面の軟骨変性は軽度である．中：中節骨基部掌側関節面の軟骨欠損部位に骨孔（点線黒矢印）を作成する．右：中節骨基部掌側関節面の軟骨欠損部に作成した骨孔に大腿骨外側顆部から採取した骨軟骨柱（点線白矢印）を移植する．

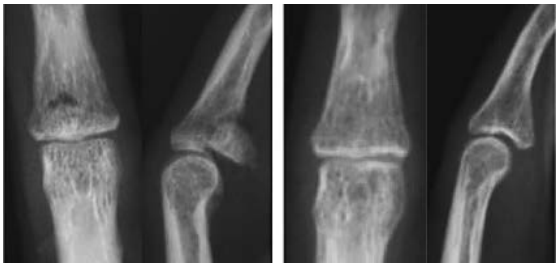

図 4 術後単純 X 線写真（症例 1） 左：術後直後単純 X 線写真 術前に認めていた背側亜脱臼は改善し，関節面の対向は良好である．右：術後 1 年単純 X 線写真　移植した骨軟骨柱は骨癒合しており関節面はリモデリングされ，関節面の対向は良好である．

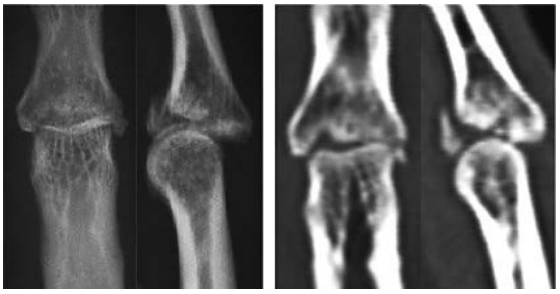

図 5 受傷時画像検査（症例 6） 左：術前単純 X 線写真側面像で掌側関節面の陥没と背側亜脱臼している．右：術前 CT 画像検査 掌側関節面に陥没を認めており，特に橈側で陥没が大きく，関節面の陥没に骨頭が落ち込むように背側亜脱臼している．

手術所見：Shotgun approach で展開すると中節骨基部側関節面には橈側に大きい溝状の骨欠損を認めた．骨頭側の軟骨変性は軽度であった．中節骨基部側関節面の軟骨欠損部に骨孔を作成し，大腿骨外側顆部から採取した 4.75mm の骨軟骨柱を骨孔に差し込み移植した．骨孔を作成した際に掌側皮質骨を穿孔したが骨軟骨柱を打ち込んだ際に掌側皮質は割れず press fit し良好な固定性が得られた．関節面の適合を良くするために移植した骨軟骨柱の軟骨面を正常な関節面である背側関節面に曲率をあわせて採型し関節面を再建した．PIP 関節を整復し透視で亜脱臼が改善したことを確認した後，閉創した（図 3）．術後単純 X 線写真で亜脱臼が改善していた（図 4）．

術後経過：術後はアルフェンスシーネによる伸展位固定とし，術後 1 週から自動運動での可動域訓練を開始した．術後 6 週まで buddy taping を継続した．術後 1 年で可動域は伸展-5°，屈曲 85° と良好であり，疼痛や不安定性も認めなかった．単純 X 線写真では移植骨片は骨癒合し関節面はリモデリングされ，関節面の対向は良好であった（図 4）．

症例 6：38 歳男性

主訴：右示指の可動域制限

現病歴：ソフトボールをプレー中にボールが当たり受傷し，疼痛と腫脹を右示指 PIP 関節に認めたために受診した．中節骨基部関節内骨折を認め（図 5），受傷 7 日目に創外固定を併用した観血的整復固定術を行った．術中に掌尺側関節面は粉砕しており整復できなかったが，掌橈側関節面には大きな骨片があり整復し掌側からのスクリューで固定した．術後 6 週で創外固定を抜去した後に徐々に関節症性変化が進行し，可動域制限が増悪したために受傷 5 か月で大腿骨外側顆部からの骨軟骨柱移植を行うこととなった．

身体所見・画像所見：右示指 PIP 関節に圧痛は認

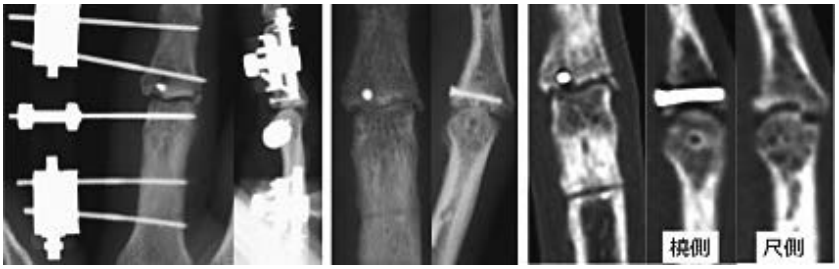

図 6　術前画像検査（症例 6）　左：初回手術後単純 X 線写真 中節骨基部側関節面橈側の骨片を整復後にスクリューで固定し創外固定により PIP 関節を牽引している．中：骨軟骨柱移植術前単純 X 線写真 関節面は狭小化しており変形性変化を認める．右：骨軟骨柱移植術前 CT 画像検査 中節骨基部側関節面の掌尺側に大きい関節面の陥凹を認めている．

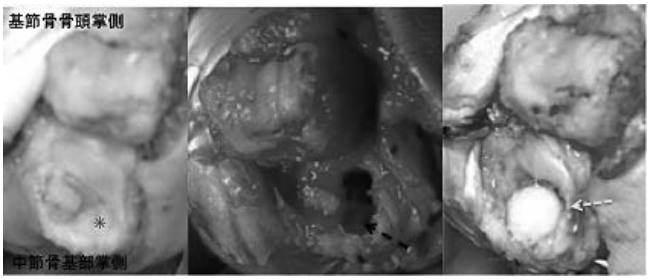

図 7　術中写真（症例 6）　左：中節骨基部掌側橈側関節面は初回手術時に整復した関節面骨片により軟骨は正常であるが，掌尺側関節面は軟骨欠損（星印）を認め，基節骨骨頭側関節面の軟骨変性は広範囲に及んでいる．中：中節骨基部掌尺側関節面の軟骨欠損部に骨孔（点線黒矢印）を作成する．右：作成した骨孔に大腿骨外側顆部から採取した骨軟骨柱（点線白矢印）を移植する．

めなかったが伸展 -10°，屈曲 20° と著明な可動域制限を認めた．術前画像検査では中節骨基部の変形治癒があり，単純 X 線写真では関節面狭小化があり，CT 画像検査では掌尺側に大きい関節面に陥没があった（図 6）．

手術所見：Shotgun approach で展開し，中節骨基部側関節面を観察すると初回手術で整復した掌橈側関節面は正常な軟骨が保たれていたが，掌尺側関節面には大きな軟骨欠損を認めた．骨頭側の軟骨変性は広範囲に及んでいた．中節骨基部側関節面の掌尺側の軟骨欠損部に骨孔を作成し，大腿骨外側顆部から採取した 4.75mm の骨軟骨柱を骨孔に差し込み移植した．関節面の対向を良好にするために移植した骨軟骨柱の軟骨面を正常な関節面である背側関節面に曲率が合うように採型した．基節骨骨頭側関節面は軟骨変性が広範囲に及んでおり骨軟骨柱移植を行うことができないと判断した．PIP 関節を整復し，関節の動きがスムーズであり，透視で関節面の対向が良好であることを確認し，閉創した（図 7）．術後単純 X 線写真で関節面の対向は良好であった（図 8）．

図 8　術後単純 X 線写真（症例 6）　左：術後直後単純 X 線写真　関節面の対向は良好である．右：術後 2 年単純 X 線写真　移植骨片は骨癒合しているが，関節症性変化が進行している．

術後経過：術後はアルフェンスシーネによる伸展

位固定とし，術後 1 週から自動運動での可動域訓練を開始した．術後 6 週まで buddy taping を継続した．術後徐々に関節裂隙の狭小化が進行した．術後 2 年で可動域は伸展 -5˚，屈曲 10˚ と非常に悪かったが，疼痛や不安定性は認めなかった．単純 X 線写真では移植骨片は骨癒合していたが関節症性変化を認めた（図 8）．

【考　察】

HHA は有鉤骨の第 4, 5CM 関節背側関節面が中節骨基部側関節面の形態と類似していることから中節骨基部掌側関節面の再建に用いられている．中節骨基部関節内骨折変形治癒例に対する HHA は，Calfee らにより良好な治療成績であることが報告されている．Calfee らは中節骨基部関節内骨折の新鮮 14 例，陳旧 8 例に対して HHA を行い，平均 PIP 関節可動域が新鮮例 70˚ に対し陳旧例 69˚ と新鮮例・陳旧例ともに良好な治療成績であると報告している [3]．

著者らが行なっている中節骨基部関節内骨折変形治癒例に対する骨軟骨柱移植は渉猟しえた範囲では 2 つの症例報告がある．Ozyurekoglu らは，中節骨基部側関節面に 5mm の軟骨欠損部位，基節骨骨頭関節面に 2mm と 2.5mm の軟骨欠損部位を認めていたために，HHA と同様に有鉤骨背側関節面を採取し，それを採型して 3 箇所の軟骨欠損部にそれぞれ移植している [4]．採型方法は中節骨基部関節面の移植片は OATS を用いて 5mm の骨軟骨柱に採型，基節骨骨頭関節面の移植片はリュエルを用いて採型し軟骨欠損部に press fit して移植している [4]．Ozyurekoglu らは膝関節と同様に PIP 関節にも骨軟骨柱移植により複数箇所の軟骨欠損部位の再建が可能であるとしている [4]．Yamagami らは，中節骨基部側関節面の関節面の陥凹が 6.5 x 5.0mm あり，有鉤骨背側関節面から採取するには大きすぎると判断し，大腿骨外側顆部から骨軟骨柱を採取して軟骨欠損部に press fit して移植している [5]．Yamagami らは，大腿骨外側顆部から骨軟骨柱を採取することにより，有鉤骨背側関節面よりもより大きな移植片を作成することが可能であるとしている [5]．術後成績は，Ozyurekoglu らでは術後 4 年で PIP 関節可動域は伸展 -10˚，屈曲 103˚ で疼痛はないと報告している．Yamagami らは術後 1 年で PIP 関節可動域は伸展 0˚，屈曲 90˚ で疼痛はないと報告している．著者らの骨頭側の骨欠損を再建しなかった 2 例を除いた 4 症例の最終観察時 PIP 関節可動域は平均で伸展 -3˚，屈曲術前 88˚ であり，全ての症例で疼痛はなく，これらの報告と同等である．また，Calfee らの HHA での治療成績と比較しても遜色ない治療成績である．

しかし，著者らの症例では基節骨骨頭側関節面に軟骨欠損があったにもかかわらず骨軟骨柱移植を行わなかった 2 症例で可動域の改善が得られなかった．それに対し，骨頭の軟骨欠損に対して骨軟骨柱移植を行なった 2 症例では可動域の改善は良好であった．よって，基節骨骨頭側関節面に軟骨欠損を認めた症例には，それに対しても骨軟骨柱移植を行うことが必要であることが示唆された．

【まとめ】

手指中節骨基部変形治癒骨折に対する大腿骨外側顆部からの骨軟骨柱移植は良好な治療成績であった．基節骨骨頭関節面に軟骨欠損がある場合は，それに対しても同様に軟骨再建が必要であることが示唆された．

【利益相反の開示】

本研究発表に関連し，開示すべき COI 関係にある企業等はありません．

【文　献】

1） Sprague BL. Proximal interphalangeal joint injuries and their initial treatment. J Trauma 15: 380-385, 1975.
2） Shen XF, et al. Delayed treatment of unstable proximal interphalangeal joint fracture-dislocations with a dynamic external fixator. Injury 46: 1938-1944, 2015.
3） Calfee RP, et al. Hemi-Hamate Arthroplasty Provides Functional Reconstruction of Acute and Chronic Proximal Interphalangeal Fracture–Dislocations. J Hand Surg Am 34: 1232-1241, 2009.
4） Ozyurekoglu T. Multiple Osteochondral Autograft Transfer to the Proximal Interphalangeal Joint: Case Report. J Hand Surg 35: 931-935, 2010.
5） Yamagami N, et al. Osteochondral autograft transplantation for malunited intra-articular fracture of the proximal interphalangeal joint: a case report. Arch Orthop Trauma Surg 133: 135-139, 2013.

手指単顆変形治癒骨折に対する関節内矯正骨切り術 —Condylar advancement osteotomy の 2 例を含む 3 例報告—

園淵和明*，後藤　均*，八田卓久**

Intra-articular Osteotomies for Malunited Unicondylar Fracture of the Finger : A Report of 3 Cases

Kazuaki Sonofuchi*，Hitoshi Goto*，Taku Hatta**

手指の橈側または尺側関節面に限局した変形治癒骨折に対し，関節内矯正骨切り術を行った 3 例につき検討した．損傷部位は DIP 関節 1 例，PIP 関節 2 例で，1 例は変形治癒部での関節内矯正骨切り術を行い，2 例は変形した片側関節面の近位を骨切りして伸長し矯正する condylar advancement osteotomy を行った．術後は全例で指の偏位は矯正され，患者の満足度は高かった．いずれの手術法も関節症性変化のみられない手指単顆変形治癒骨折に対して，残存する正常関節面を温存できる有用な方法である．しかし変形治癒部での矯正骨切り術は骨切り骨片が小さいために手術難度が高かった．一方，condylar advancement osteotomy では骨切り骨片が大きいため，矯正操作や強固な固定が容易であった．

【緒　言】

手指骨骨折後の変形治癒に対しては，関節内または関節外での矯正骨切り術，関節固定術，人工関節置換術や骨軟骨移植術などの手術が行われている．しかし変形が片側関節面に限局している場合は，残存する正常関節面の温存が望ましい．今回著者らは橈側または尺側関節面のみに変形が限局した手指単顆変形治癒骨折を 3 例経験した．1 例は変形治癒部での関節内矯正骨切り術を行い，2 例は変形した片側関節面の近位を骨切りして伸長し矯正する condylar advancement osteotomy[1]（図 1）を行い良好な結果を得たので報告する．

【対象と方法】

対象は関節症性変化のみられない手指単顆変形治癒骨折に対して，当院にて関節内矯正骨切り手術を行った 3 例である．男性 1 例，女性 2 例で，年齢は 15-44 歳，損傷部位は DIP 関節 1 例，PIP 関節 2 例であった．受傷から手術までの期間は 1 例が 3 か月，

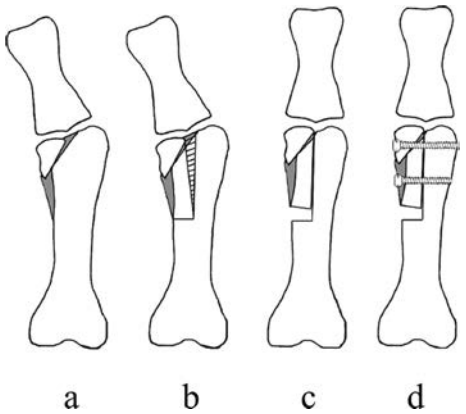

図 1　Condylar advancement osteotomy の模式図（文献 1 より引用）
a. PIP 関節の単顆変形治癒骨折．
b. 変形した片側関節面の近位を骨切りし，余分な骨は切除する（斜線部）．
c. 骨片を伸長し，関節適合性と偏位を矯正する．
d. スクリューで安定した固定を得る．骨移植は必須ではない．

受理日　2018/08/31
*ごとう整形外科手外科クリニック　〒980-0014　宮城県仙台市青葉区本町 2-4-8 510 ビル 4 階
**東北大学病院　整形外科

2例は約1年であった．手術は変形治癒部での関節内矯正骨切り術を1例に行い，2例はcondylar advancement osteotomyを行った．骨切り後の内固定にはプレート（Stryker社，profyle combo）を使用した．これら3例の骨癒合，関節可動域，手指の偏位，患者満足度を評価した．

【結　果】

全例で骨癒合を得た．3例とも関節拘縮は遺残したが，手指の偏位は矯正され，患者の満足度は高かった．以下に3例の詳細を提示する．

【症例提示】

症例1：44歳，女性（図2）．

現病歴：スライド式のドアに右環指を挟み受傷した．近医で骨折を指摘され，保存的に治療するも痛みと腫脹，変形が続き，受傷後1か月で当院を受診した．

身体所見：右環指DIP関節の圧痛，腫脹，尺側偏位がみられた．

画像所見：中節骨頭の完全関節内骨折で，尺側関節面が大きく転位していた．

手術：骨癒合を待ち，受傷後3か月で関節内矯正骨切り術を行った．尺側の変形治癒部に沿ってノミで骨切りし，関節面を矯正しプレートで固定した．なお骨切り骨片は小さく，術中操作が難しかった．

術後経過：術後5日から可動域訓練を開始し，術後2か月で骨癒合を得た．術後3か月の単純X線で関節面は良好に矯正されていた．術後2年の電話調査では，DIP関節拘縮はあるが疼痛はなく，外観上変形も矯正され，ADL障害はなかった．

症例2：15歳，男性（図3）．

現病歴：サッカーのシュートボールが左示指に当たり受傷した．近医を受診し，打撲と診断され経過観察となった．しかし次第に指の変形，屈曲制限が増悪し，受傷後1年で当院を受診した．

身体所見：左示指のPIP関節自動可動域は20-80°と制限あり，15°の橈側偏位がみられた．

画像所見：基節骨頭橈側関節面の陥没がみられた．

手術：Condylar advancement osteotomyを行った．橈側側副靭帯は基節骨側で切離してPIP関節面を展開した．基節骨骨頭橈側の近位を骨切りして約3 mm伸長し，生じた骨欠損部には人工骨を移植しプレート固定した．切離した橈側側副靭帯はPull out法で修復した．なお本法での骨切り骨片は，変形治癒部で骨切りした場合に比べ大きく，術中操作が容易であった．

術後経過：術後1週から可動訓練を開始し，術後3か月で骨癒合した．Pull outボタンは術後6週で抜去した．術後4か月でPIP関節可動域は20-90°，橈側偏位は消失し，握力は健側比96%であった．

図2　症例1. 変形治癒部での関節内矯正骨切り術.
a. 受傷後1か月の単純X線像．b. 受傷後3か月の単純X線像．c. 術中透視像．変形治癒部をノミで骨切りした．d. 術後3か月の単純X線像.

図3　症例2. Condylar advancement osteotomy
a. 術前の単純X線像．b. 術後3か月の単純X線像．c. d. 術中写真．c. 側副靭帯は基節骨側で切離し反転した．関節面を直視下に確認し骨切り部をマーキングした．d. 骨切りした骨片を伸長し，プレート固定した．骨欠損部には人工骨を充填した.

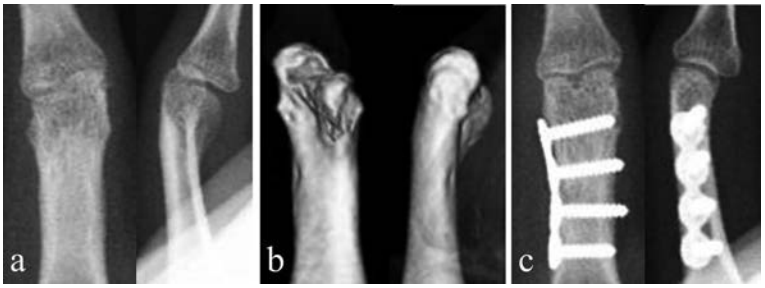

図 4　症例 3. 画像所見
a. 術前の単純 X 線像．b. 術前の単純 3D-CT．c. 術後 1 年の単純 X 線像.

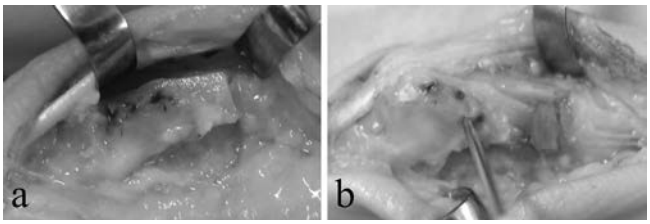

図 5　症例 3. Condylar advancement osteotomy
a. 側副靭帯は温存したまま骨切りした．b. 骨片を伸長し，背屈して Kirschner 鋼線で仮固定した．骨欠損部には橈骨から骨移植を行った.

症例 3：19 歳，女性（図 4, 5, 6）.

現病歴：バレーボールでトスを上げる際，左小指を突き指し受傷した．近医を受診し，骨折を指摘され保存的に治療した．痛みはなくなったが変形が残存し，受傷後 1 年で当院を受診した.

身体所見：左小指の PIP 関節自動可動域は 15-85˚と制限あり，20˚の尺側偏位がみられ，手指屈曲すると環指との指尖交差もみられた.

画像所見：基節骨骨頭尺側関節面の陥没，掌屈変形がみられた.

手術：Condylar advancement osteotomy を行った．側副靭帯は温存して関節面は直視せず，透視下に基節骨骨頭尺側近位の骨切り部を決定した．骨切りして骨片を約 3mm 伸長させると同時に約 30˚背屈させ，掌屈変形も矯正した．生じた骨欠損部には橈骨から骨移植しプレート固定した.

術後経過：手術翌日から可動訓練を開始し，術後 3 か月で骨癒合した．術後 1 年の最終診察時，PIP 関節自動可動域は 5-90˚，尺側偏位と指尖交差は消失し，握力は健側比 87％であった.

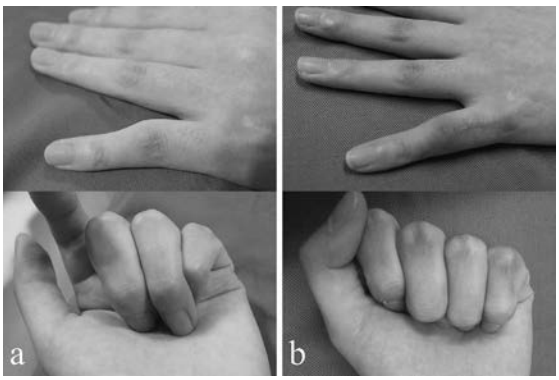

図 6　症例 3. 手指外観
a. 術前．b. 術後 1 年．指尖交叉は消失した.

【考　察】

手指の片側関節面に限局した単顆変形治癒骨折に対し，残存する関節面を温存しつつ関節適合性を改善するためには，変形治癒部である関節内で矯正骨切りする方法が最も理に適っている[2]．教科書的にも関節内での変形治癒骨折に対しては，若年者で外傷後の関節症性変化がみられなければ関節内矯正骨切り術を推奨している[3]．本症例 1 では変形治癒部

の関節内矯正骨切り術を行った．術後は関節拘縮を来したものの患者満足度は高かった．しかし骨切り骨片が小さいため，術中の操作や固定に難渋した．本邦ではこのような手指の単顆変形治癒骨折に対する関節内矯正骨切り術のまとまった報告は，著者らが渉猟しえた限りではなかった．海外の過去の報告では関節内矯正骨切りでは骨片が小さいために手術難度が高く，術後の骨壊死，偽関節，関節拘縮などの危険性が指摘されている[4]．そのため Harness らは関節外での矯正骨切り術を推奨し，5 例の患者の術後 1 年と短期ではあるが良好な成績を報告している[5]．しかし同時に関節面の step-off は 2-3mm 未満が妥当であるとその適応の限界についても述べている．

2002 年に Teoh らが考案した condylar advancement osteotomy は，変形した片側関節面の近位を骨切りすることで骨片が大きくなり，矯正操作や強固な固定が容易で早期に可動訓練が行えることから良好な機能が期待できるとされる[1]．彼らは 6 例の術後平均 33 か月の良好な治療成績を報告したが，その後本法の追試を行った報告はない．著者らは症例 2, 3 に本法を行ったところ，骨切り骨片が大きいため，プレートによる強固な固定が容易であった．そのため術後早期に可動域訓練を開始でき，症例 3 では特に良好な可動域を得た．症例 2 は患者の都合で術後 4 か月時での最終計測となったが，さらにリハビリを継続していればより良好な可動域を期待できた可能性がある．また，骨切り骨片が大きい利点として，骨片を伸長と同時に掌背屈させることで角状変形の矯正も容易に可能であった．関節症性変化がなく，関節面の短縮や角状変形が片側に限局している単顆変形治癒骨折に対しては，condylar advancement osteotomy は有用な方法と考える．ただ本法を行うにあたっては，その適応を含め術前の綿密な計画が重要である．今後は変形性関節症への進展に注意し，長期の経過観察が必要と考える．

【まとめ】

手指単顆変形治癒骨折 3 例に対し，1 例は変形治癒部での関節内矯正骨切り術を行い，2 例は condylar advancement osteotomy を行い概ね良好な結果を得た．変形治癒部での矯正骨切り術は，骨切り骨片が小さいために手術難度が高かった．一方，condylar advancement osteotomy では骨切り骨片が大きいため，矯正操作や強固な固定が容易でより有用な方法と考える．

【利益相反の開示】

本研究発表に関連し，開示すべき COI 関係にある企業等はありません．

【文　献】

1) Teoh LC, et al. Condylar advancement osteotomy for correcting condylar malunion of the finger. J Hand Surg Br 27: 31-35, 2002.
2) Freeland AE, et al. Malunions of the finger metacarpals and phalanges. Hand Clin 22: 341-355, 2006.
3) Day CS, et al. Fractures of metacarpals and phalanges. Green's operative hand surgery. 6th. Philadelphia. Churchill Livingstone. pp 239-290, 2010.
4) Duncan KH, et al. Intraarticular osteotomy for malunion of metacarpal head fractures. J Hand Surg Am 14: 888-893, 1989.
5) Harness NG, et al. Extra-articular osteotomy for malunited unicondylar fractures of the proximal phalanx. J Hand Surg Am 30: 566-572, 2005.

Variable Angle Locking Hand Plate を使用した手指 PIP 関節背側脱臼骨折の治療 —2 例報告—

佐藤俊介*，畑下　智*，伊藤雅之*，川上亮一**，紺野慎一**

Treatment of Dosal Fracture-Dislocation of Proximal Interphalangeal Joint Using Variable Angle Locking Hand Plates —Two Case Reports—

Shunsuke Sato*，Satoshi Hatashita*，Masayuki Ito*，Ryoichi Kawakami**，Shin-ichi Konno**

手指 PIP 関節背側脱臼骨折に対して，Variable Angle Locking Hand Plate（Depuy Synthes 社製）（以下 VA Hand Plate）をフックプレートに形成し，バットレスプレートとして観血的に整復内固定を行なった 2 例を報告する．手術方法は，PIP 関節掌側アプローチにて展開し，陥没骨片を直視下に整復する．掌側骨片を解剖学的位置に整復後，VA Hand Plate にて固定する．症例 1 は，20 歳の男性である．左示指 PIP 関節背側脱臼骨折に対して，受傷後 1 週で手術を施行した．術後 3 週間，可動式創外固定を使用した．術後 6 か月の手指機能は良好であった．症例 2 は，48 歳の女性である．左環指 PIP 関節背側脱臼骨折に対して，受傷後 3 週で手術を施行した．術後 6 か月の時点で，PIP 関節に伸展制限が残存した．手指 PIP 関節背側脱臼骨折の治療において，掌側バッドレスプレート固定により，掌側骨片の解剖学的整復と強固な内固定が得られた．また，VA Hand Plate は，low profile plate であり，かつ骨片の強固な固定が可能である．

【緒　言】

PIP 関節背側脱臼骨折はしばしば治療に難渋する外傷であり，疼痛残存，関節拘縮，および変形性関節症を生じる可能性がある．合併症を避けるために，外傷による関節の不適合性があれば，その整復及び保持と，早期の自動関節可動域訓練が必要と考えられる．治療法として，創外固定，経皮鋼線刺入，骨折観血的手術，あるいはそれらを組み合わせた方法が挙げられる．我々は，手指 PIP 関節背側脱臼骨折に対し，Variable Angle Locking Hand Plate（Depuy Synthes 社製）（以下 VA Hand Plate）を用い，掌側アプローチで観血的手術を行った 2 例を報告する．

【対象と方法】

手術は，2006 年に池田らが，2012 年に河野らが報告した方法に準じて行う．最初に PIP 関節の脱臼を徒手的に整復し，背側より extension block pin を挿入し整復位を保持する．PIP 関節掌側アプローチにて展開し，A3 pulley を切開する．深指屈筋腱（以下 FDP 腱）をよけ，両側の浅指屈筋腱（以下 FDS 腱）の中央部で縦割すると掌側骨片が，掌側板に付着した状態で確認される．陥没骨片があれば，掌側板を付着させたまま，掌側骨片を開き，直視下に整復する．掌側骨片を解剖学的に整復し，VA Hand Plate を用いてバットレスプレート固定する．我々の方法は，VA Hand Plate のストレートプレートをスクリューホールの部位で折り曲げてカットし，フックプレートを形成する（図 1）．その後，プレートを中節骨基部に合うようにベンドする．プレートは FDS 腱を縫合したり，pulley の一部を FDS 腱の下に敷き込むなどして被覆する [1)2)]．

受理日　2018/08/26
*会津中央病院　外傷再建センター　〒965-0011　福島県会津若松市鶴賀町 1-1
**福島県立医科大学　整形外科学講座



図 1　Mini Hook Plate の作成法
VA Hand Plate のストレートプレートを図に示しように切離する

【症例提示】

症例 1：20 歳，男性．主訴：左示指痛．

現病歴：フライングディスクを取り損ねて受傷した．近位を受診し，脱臼整復され，受傷 3 日目に当科に紹介された．単純 X 線検査にて，左示指 PIP 関節背側脱臼骨折（図 2），Schenck 分類（図 3）3-A と診断した．

治療経過：受傷 13 日目に手術を施行した．VA Hand Plate は 1.5 規格を使用し，術後は PIP-WING（アラタ社製）による創外固定を併用した（図 4）．

術後経過：手術翌日より関節可動域訓練を開始し，術後 1 週間で創外固定は除去した．術後 3 か月，骨癒合を認めたためプレートは抜去した．その際，プレートは完全に被覆されており，プレートと FDS 腱は癒着していたが，FDP 腱の癒着や部分断裂，腱表面の毛羽立ちの所見は認められなかった（図 5）．術後 6 か月，左示指の自動可動域は，DIP 関節が屈曲 75°，伸展 0°，PIP 関節が屈曲 100°，伸展 0° であった．健側の自動可動域は，DIP 関節が屈曲 75°，伸展 0°，PIP 関節が屈曲 100°，伸展 0° であり，健患差は

図 2　症例 1　左示指 PIP 関節背側脱臼骨折
a）X 線前後像　b）X 線側面像　c）CT 像

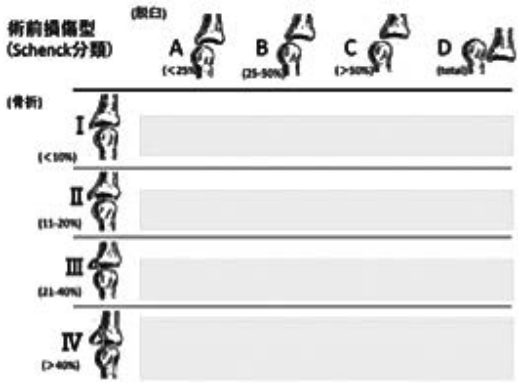

図 3　術前損傷評価
Schenck 分類（Schenck RR, 1994）

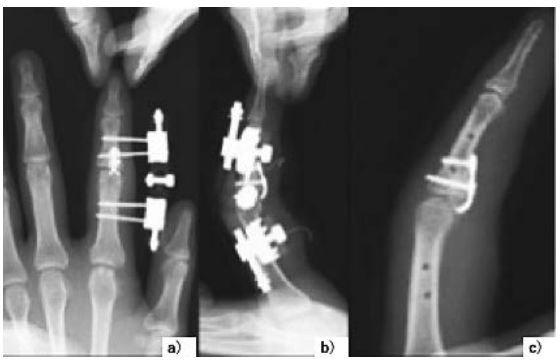

図 4　症例 1　X 線所見
a. 術直後前後像，b. 術直後側面像，c. 創外固定抜去時（術後 23 日後）

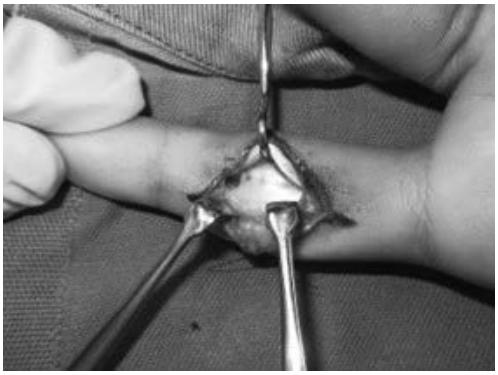

図 5　症例 1　抜釘時所見
初回手術後 3 か月で抜釘を行った．プレートと FDS 腱は癒着していたが，FDP 腱の癒着や部分断裂，腱表面の毛羽立ちの所見は認められなかった．

認められなかった（図 6）．臨床成績は，Hand 20 が 2 点，DASH score 0 点，%TAM が 100%であった．

症例 2：48 歳，女性．主訴：左環指痛．

現病歴：1 週間前に転倒し，手をついて受傷した．左環指の疼痛と腫脹が継続するために当科を受診．単純 X 線検査にて，左環指 PIP 関節背側脱臼骨折（図 7），Schenck 分類 4-A と診断した．入院時の血液学検査にて，未治療の糖尿病（HbA1c 9.7%）が認められた．周術期血糖コントロールを行い，手術治療を 9 日間待機した．

治療経過：受傷 18 日目に手術を施行した．VA Hand Plate は 1.3 規格を使用し，創外固定器は併用しなかった（図 8）．

術後経過：手術翌日より可動域訓練を開始した．術後 2 か月で骨癒合を認めた．術後 6 か月，左環指の自動可動域は，DIP 関節が屈曲 50°，伸展 0°，PIP 関節が屈曲 90°，伸展 -18°であった．健側の自動可動域は，DIP 関節が屈曲 75°，伸展 0°，PIP 関節が屈曲 100°，伸展 0°であり，患指では PIP 関節の伸展制限が認められた（図 9）．臨床成績は，Hand 20 が 1.5 点，DASH score 3.95 点，%TAM が 84%であった．

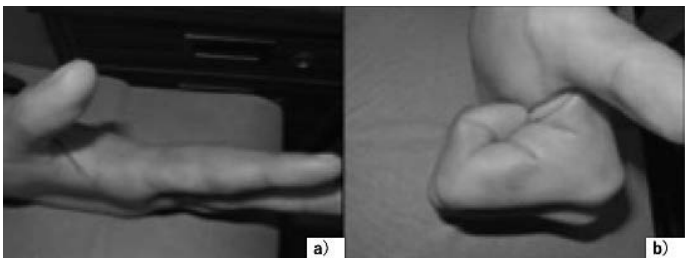

図 6　症例 1 術後 6 か月外観
a）伸展　b）屈曲

図 7　症例 2　左環指 PIP 関節背側脱臼骨折
a）X 線前後像　b）X 線側面像　c）CT 像

図 8　症例 2　術直後の左環指 X 線像

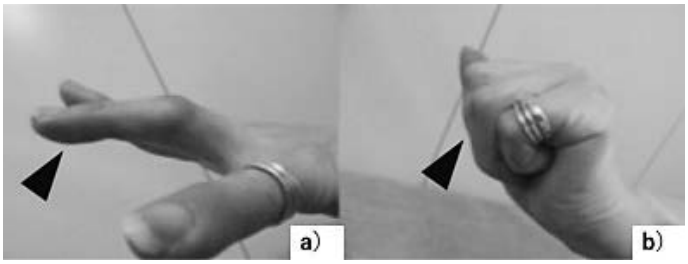

図 9 症例 2 術後 6 か月外観
a）伸展 b）屈曲

【考 察】

手指 PIP 関節背側脱臼骨折は，受傷機転より，過伸展損傷と軸圧損傷に分けられる．過伸展損傷では掌側骨片が生じ，軸圧損傷では関節内陥没骨片が生じる．PIP 関節の安定性は，掌側骨片の大きさと，関節内の陥没の程度に規定される[3]．特に，掌側骨片が PIP 関節の安定に重要であり，その大きさが，関節面の 20%を超えると，関節運動時の不安定性が高くなる[4]．すなわち，本疾患の治療において骨折観血的手術による，掌側骨片の解剖学的整復と，その保持は非常に重要である．

骨折観血的手術以外の治療法として，鋼線牽引する方法や特殊な創外固定を装着する方法，伸展ブロックピンやその他，鋼線刺入固定術を組み合わせた方法が報告されている．しかし，これらの方法では，掌側骨片の解剖学的整復は手技的に困難である[5]．

骨折観血的手術のアプローチとしては，側方アプローチ（shotgun approach）の報告がある[6]．この方法は，掌側骨片の解剖学的整復は可能であるが，固定はスクリューのみで行われる．さらに，側副靭帯の切離を行うため，関節周囲の軟部組織に対して侵襲的である．

2006 年に池田らが初めて報告した掌側アプローチによるバッドレスプレート固定[1]は，関節内陥没骨片の直視下整復と，掌側骨片の解剖学的整復及び，バットレスプレートによる強固な固定が同時に可能である．すなわち，関節面再建という観点，特に，関節の安定化に重要な掌側骨片の解剖学的整復と固定が可能な方法と考えられる[1)7)]．

しかし，この方法の問題点としては，屈筋腱の癒着や，屈筋腱とプレートの機械的刺激が原因となる屈筋腱の炎症や断裂が危惧される[8]．これらの合併症を回避するために，したがって，プレートは骨の形状に合わせ，FDS で完全に被覆する方法を徹底する必要がある．プレートは，より low profile plate を選択すべきである．我々が使用している VA Hand Plate は，その上ロッキングスクリューが挿入できる利点もある．このため，1.3 規格の最小のプレートを用いても引き抜き強度が高く，強固な固定が可能であった．さらにロッキングプレートの利点として，関節内陥没骨片の整復位保持の為のラフトスクリューの挿入が可能な点が挙げられる．

今回の 2 例を比較して，症例 1 の方が，良好な可動域を再獲得することが可能であった．その理由としては，症例 2 では，受傷から手術まで 18 日間と，待機期間が長かったことが，伸展制限を来した原因と考えられる．加えて，血糖コントロールが不良な糖尿病患者であり，手指の軟部組織に変化を生じ可動域が低下した可能性がある[9]．症例 2 においても，可動式創外固定を使用すれば，牽引効果による関節可動域の改善が図れた可能性がある[10]．今後，後療法に可動式創外固定器を併用すべきか否かについては更なる検討が必要である．

【まとめ】

1．手指 PIP 関節背側脱臼骨折の治療において，掌側バッドレスプレート固定により，掌側骨片の解剖学的整復と強固な内固定が得られた．

2．VA Hand Plate は，low profile で，かつ骨片の強固な固定が可能である．

【利益相反の開示】

本研究発表に関連し，開示すべき COI 関係にある企業等はありません．

【文　献】

1）池田全良ほか．Low-profile mini-plate を用いた指 PIP 関節背側脱臼骨折の手術療法．日手会誌 23: 132-136, 2006.
2）河野正明ほか．フックプレートを用いた PIP 関節背側脱臼骨折に対する新たな治療法．日手会誌 28: 353-356, 2012.
3）Lee JJ, et al. Open reduction of proximal interphalangeal fracture-dislocation through a midlateral inciseon using absorbable suture materials. Arch Plast Surg 40: 397-402, 2013.
4）Tyser AR, et al. Stability of acute dorsal dislocations of the proximal interphalangeal joint: a biomechanical study. J Hand Surg Am 39: 13-18, 2014.
5）上羽宏明ほか．手指 PIP 関節脱臼骨折に対する DDA2 創外固定の術後成績．日手会誌 31: 63-66, 2014.
6）Maalla R, et al. Extension-block pinning for fracture-dislocation of the proximal interphalangeal joint. Orthop Traumatol Surg Res 98: 559-563, 2012.
7）Cheah AE, et al. Volar plating for unstable proximal interphalangeal joint dorsal fracture-dislocations. J Hand Surg Am 37: 28-33, 2012.
8）岡崎真人ほか．PIP 関節背側脱臼骨折に対するミニプレート固定手術―成績に影響する因子の検討―．日手会誌 32: 992-994, 2016.
9）Ravindran Rajendran S, et al. Prevalence and pattern of hand soft-tissue changes in type 2 diabetes mellitus. Diabetes Metab 37: 312-317, 2011.
10）岩城啓修ほか．手指中節骨 pilon 骨折に対する創外固定を用いた治療．日手会誌 33: 926-930, 2017.

観血的脱臼整復術を要した手指関節脱臼の 8 例

後藤　剛，古江幸博，川嶌眞人

Eight Cases of Finger Joint Dislocation Requiring Open Reduction

Takeshi Goto，Yukihiro Furue，Mahito Kawashima

手指関節脱臼において徒手整復困難なため観血的脱臼整復術を要した 8 症例について報告する．母指 MP 関節脱臼 3 例，示指 MP 関節脱臼 1 例，中指 PIP 関節脱臼 1 例，小指 PIP 関節脱臼 2 例，小指 DIP 関節脱臼 1 例であり，母指 MP 関節脱臼に 1 例側方脱臼を認めた以外は全て背側脱臼であった．整復阻害因子は屈筋腱 3 例，掌側板 2 例，種子骨複合体 1 例，骨折片 1 例，陳旧性（精神疾患の合併）1 例であった．手術は掌側進入 2 例，背側進入 2 例，側方進入 4 例であった．DIP 関節と PIP 関節背側脱臼の X 線正面像で遠位の骨が側方偏位し，側面像で遠位の骨が近位へ大きく偏位している場合は，屈筋腱が整復を阻害している可能性が高い．MP 関節背側脱臼においては整復阻害因子を画像で予測出来なかった．DIP 関節，PIP 関節，MP 関節背側脱臼では徒手整復困難で観血的脱臼整復術が必要となる症例があることを認識することが重要である．

【緒　言】

手指関節脱臼は日常診療で比較的良く遭遇するが，ほとんどの症例で徒手的に脱臼整復が可能である．今回，著者らは観血的脱臼整復術を必要とした 8 症例について報告する．

【対象と方法】

対象は 2006 年～2017 年の間に当院で治療した男性 6 例，女性 2 例の計 8 例であり，年齢は 6 歳～77 歳であった．これら症例の罹患部位，脱臼方向，整復阻害因子，手術進入路，受傷時画像の特徴について検討した．

【結　果】

母指 MP 関節脱臼 3 例，示指 MP 関節脱臼 1 例，中指 PIP 関節脱臼 1 例，小指 PIP 関節脱臼 2 例，小指 DIP 関節脱臼 1 例であり，母指 MP 関節脱臼の 1 例に側方脱臼を認めた以外は全て背側脱臼であった．整復を阻害していた因子は屈筋腱 3 例，掌側板 2 例，種子骨複合体 1 例，骨折片 1 例，陳旧性（精神疾患の合併）1 例であった．手術進入路は掌側進入 2 例，背側進入 2 例，側方進入 4 例であった．術者が整復阻害因子を予測し，それぞれ進入路を決定した（表 1）．

【症例提示】

症例 1：39 歳，男性．

主訴：右中指開放創，中指の変形．

現病歴：野球中に打球が右中指に当たり受傷し，同日当院を受診した．

身体所見・検査所見：右中指 PIP 関節掌側に開放創があり，基節骨骨頭が突出していた（図 1）．

X 線像：正面像で中節骨が橈側へ偏位し，側面像では PIP 関節の背側脱臼を認め中節骨が大きく近位に偏位していた（図 2）．

手術所見：麻酔下に指を牽引するも整復困難であった．掌側板と屈筋腱が橈側を回って基節骨背側に乗り上げており，整復を阻害していた．掌側の開放創をそのまま利用し，掌側板，屈筋腱を掌側に戻すと脱臼は容易に整復された（図 3）．

術後経過：術後 2 週間副子固定とした．術後 8 か月の最終観察時，右中指 PIP 関節屈曲 100 度，伸展

受理日　2018/08/27
川嶌整形外科病院　〒871-0012　大分県中津市宮夫 17

表 1　自験例 8 症例の特徴

性別	年齢	罹患部位	開放性脱臼	整復阻害因子	手術進入路
①男性	39	中指PIP背側脱臼	○	屈筋腱	掌側
②女性	6	示指MP背側脱臼	×	掌側板	背側
③男性	77	小指PIP背側脱臼	×	屈筋腱	掌側
④男性	14	小指PIP背側脱臼	×	屈筋腱	側方
⑤男性	16	母指MP背側脱臼	×	種子骨複合体	側方
⑥女性	48	小指DIP背側脱臼	×	陳旧例	背側
⑦男性	16	母指MP側方脱臼	×	骨折片	側方
⑧男性	12	母指MP背側脱臼	×	掌側板	側方

図 1　症例 1．受傷時画像．開放創から基節骨骨頭が露出し橈側に屈筋腱を認める．

図 2　症例 1．受傷時 X 線像．正面像では中節骨が橈側に偏位し，側面像では中節骨が大きく近位に偏位している．

図 3　症例 1．術中写真．屈筋腱を引き出すことで容易に脱臼が整復される．

-5 度で日常生活動作において愁訴はなかった．

症例 7：16 歳　男性．

主訴：左母指変形，疼痛．

現病歴：野球のスライディングをした際に左手を地面につき受傷した．直後より左母指変形，疼痛が出現したためそのまま当院を受診した．

身体所見・検査所見：左母指の MP 関節レベルでの橈屈変形を認めた．

X 線像，CT：初診時 X 線像では左母指 MP 関節での側方脱臼骨折を認めた．徒手整復後の X 線像，CT では左母指 MP 関節の亜脱臼と関節内に骨折片の残存を認めた（図 4, 5）．

手術所見：母指 MP 関節の尺側から進入し関節内を展開すると，側副靭帯が付着した骨折片を認めた．関節内から骨折片を引き出すことで脱臼は整復された．骨折部を整復し Kirschner 鋼線と Soft wire で骨接合を行い MP 関節は安定した（図 6）．

術後経過：術後 2 週間副子固定を行った．術後 3 か月で抜釘し，最終観察時母指 IP 関節のみに屈曲

図 4 症例 7．受傷時 X 線像．母指 MP 関節橈側脱臼骨折を認める．

図 5 症例 7．整復後 X 線像，3D-CT．脱臼位の残存と関節内に嵌入した骨折片を認める．

図 6 症例 7．術後 X 線像．

図 7 自験例の X 線正面像．中節骨が側方に偏位している．

60 度（健側 85 度）と可動域制限を認めたが特に愁訴はなく元のスポーツへ復帰した．

【考　察】

自験例における徒手整復困難な手指関節脱臼の術中所見から得られた整復阻害因子は，屈筋腱 3 例，掌側板 2 例，種子骨複合体 1 例であった．徒手整復困難で観血的脱臼整復術に移行するまでに整復阻害因子が予測出来れば治療に際し有利に進めることが可能と考えられる．症例 7 の母指 MP 関節側方脱臼は中手骨から側副靭帯付着部裂離骨折を生じた稀な骨折で，X 線像から骨折片が整復を阻害していることが容易に予測出来る．また，症例 6 の DIP 関節脱臼陳旧例は精神疾患を合併しており治療が遅れたものであった．

DIP 関節，PIP 関節背側脱臼は稀に掌側板，屈筋腱，小骨片などにより徒手整復困難となり，観血的脱臼整復術を必要とする症例がある．PIP 関節背側脱臼において屈筋腱が整復を阻害していた過去の報告例は自験例の 3 例を含め 11 例であり，その 8 例中 7 例の X 線正面像で中節骨の側方偏位を認めた[1)2)3)4)5)6)7)]（図 7）．Ghobadi ら[8)]は DIP 関節では X 線正面像で末節骨の側方偏位を認めた場合，屈筋腱が整復阻害因子である可能性が高く，側方偏位していなければ掌側板が整復阻害因子である可能性が高いと報告している．PIP 関節においても DIP 関節と

図 8　自験例の X 線側面像．中節骨が近位に大きく偏位している．

同様に X 線正面像で中節骨の側方偏位は屈筋腱が整復阻害因子である可能性が高いと考えられる．X 線側面像においては，11 例のうち評価可能であった 10 例中 8 例に基節骨顆部よりも近位へ中節骨基部が偏位している所見を認めた（図 8）．中節骨が近位に大きく偏位しており，間に介在物（屈筋腱，掌側板）の存在を疑わせる所見と考えられる．この 2 つの画像所見があり，徒手整復困難な場合は屈筋腱が整復阻害因子と予測し，掌側からの手術進入が有用と考えられる．

MP 関節背側脱臼では整復阻害因子として掌側板，種子骨，屈筋腱，虫様筋，母指以外の 4 指では横中手靭帯などが報告されている [9]．自験例の MP 関節背側脱臼 3 例においては整復阻害因子は掌側板が母指，示指において 1 例ずつ，種子骨複合体が母指 1 例であった．受傷時 X 線像からは今回の 3 症例における整復阻害因子の予測は困難であった．MP 関節背側脱臼においては整復方法が DIP 関節，PIP 関節とは異なり，介在物を中手骨骨頭に沿わせて掌側へ押し出すよう基節骨を屈曲させることで整復する手技を確実に実行することが重要と考える．DIP関節，PIP 関節，MP 関節の背側脱臼は通常，徒手整復は容易であるが，稀に整復出来ない症例があることを理解し，やみくもに徒手整復を繰り返し医原性損傷を引き起こさないことが重要であると考える．

【まとめ】

徒手整復困難のため観血的脱臼整復術を必要とした 8 例を経験した．DIP 関節，PIP 関節背側脱臼は X 線正面像で遠位の骨が側方偏位し，側面像で遠位の骨が近位へ大きく偏位していれば屈筋腱が整復阻害因子である可能性が高い．MP 関節背側脱臼は適切な整復方法を用いることが重要である．手指関節脱臼では徒手整復出来ない症例が稀に存在し，観血的脱臼整復術が必要となる症例があることを認識する必要がある．

【利益相反の開示】

本研究発表に関連し，開示すべき COI 関係にある企業等はありません．

【文　献】

1）Kilgore E, et al. Post-Traumatic Trapped Dislocations of the Proximal interphalangeal joint. J Trauma 16: 481-487, 1976.
2）Green S, et al. Irreducible dorsal dislocations of th proximal interphalangeal joint. J Hand Surg Am 10: 85-87, 1985.
3）Stern P, et al. Open dorsal dislocations of the proximal interphalangeal joint. J Hand Surg Am 10: 364-370, 1985.
4）Kjeldal I, et al. Irreducible Compound Dorsal Dislocations of the Proximal Interphalangeal joint of the Finger. J Hand Surg Br 11: 49-50, 1986.
5）斎藤 覚ほか．背側に転位した屈筋腱が整復障害因子と考えられた手指関節背側脱臼．別冊整形外科 28: 184-186, 1995.
6）相澤 充ほか．1 指における 2 関節同時脱臼の 1 例．関東整災誌 31: 87-90, 2000.
7）Takami H, et al. Irreducible open dorsal dislocation of the proximal interphalangeal joint. Arch Orthop Trauma Surg 121: 232-233, 2001.
8）Ghobadi F, et al. Irreducible Distal interphalangeal joint Dislocation of Finger: A New Cause. J Hand Surg Am 19: 196-198, 1994.
9）鈴木 康ほか．観血的治療を要する手指の脱臼．MB Orthop 15: 52-59, 2002.

陳旧性母指 MP 関節側副靭帯損傷に対し，長掌筋腱と Tenodesis screw を用いた靭帯再建術

加藤次朗*，森田哲正*，中川泰伸**，辻井雅也***，平田　仁**，藤澤幸三*

Collateral Ligament Reconstruction of the Metacarpophalangeal Joint of the Thumb Using Palmaris Longus Tendon & the Tenodesis Screw System

Jiro Kato*，Akimasa Morita*，Yasunobu Nakagawa**，Masaya Tsujii***，Hitoshi Hirata**，Kozo Fujisawa*

陳旧性の母指 MP 関節側副靭帯損傷に対し，Tenodesis screw を用いた靭帯再建術を行った 4 例を経験したので報告する．当院で手術を行った陳旧性母指 MP 関節側副靭帯損傷 4 例 4 手を対象とした．男性 2 例，女性 2 例であり，平均年齢は 50.5 歳であった．待機期間は平均 4.5 か月．術後平均経過観察期間は 11.8 か月であった．手術は，骨孔の作製や screw の設置を工夫することで関節面及び反対側の靭帯付着部の損傷と screw が緩むことを予防した．全例で運動時痛，不安定性は軽減し，ADL の改善を認めた．MP 関節の可動域は 3 例で改善を認めたが，IP 関節では 1 例のみに改善を認めた．Tenodesis screw を用いた長掌筋腱の遊離移植はプルアウト法などの他の治療法と比較してより簡便で，創管理も容易であり有用であると思われた．

【緒　言】

母指 MP 関節側副靭帯損傷に対して，これまで様々な治療法が報告されている．今回著者らは，陳旧性の母指 MP 関節側副靭帯損傷に対し，Arthrex 社製 Bio-Tenodesis Screw System を用いた靭帯再建術を行った 4 例を経験したので報告する．

【対象と方法】

対象は当院で 2016 年 8 月から 2017 年 5 月までの間に施行された陳旧性母指 MP 関節側副靭帯損傷に対する手術症例 4 例，4 手（橈側 1 例，尺側 3 例）である．平均年齢 50.5 歳（27-62 歳），男性 2 例，女性 2 例，右手 2 例，左手 2 例で，待機期間は平均 4.5 か月（2-8 か月），経過観察期間は平均 11.8 か月（7-15 か月）であった．

手術は靭帯断裂部を展開した後，基節骨側，中手骨側でそれぞれの靭帯付着部に骨孔を作成した．この際 Tenodesis screw は最小径が 3mm とやや大きいことから，骨孔作成時に遠位側の関節面や反対側の靭帯付着部を損傷しないよう，関節面から離れる方向に約 45 度の角度で作成した．また，長掌筋腱を骨孔に通して Tenodesis screw で固定する際に，遠位では反対側から screw を設置することで，近位固定時に移植腱へテンションをかけた際に遠位 screw が緩むことを予防した（図 1）．術後は 3 週間 MP 関節を Kirschner 鋼線にて仮固定，3 週間外固定とした．

治療成績は関節可動域，握力，ピンチ力，DASH，Hand20 で評価した．

【結　果】

MP 関節の平均可動域は術前伸展 -6°，屈曲 48.5°，

受理日　2018/08/24
*鈴鹿回生病院　整形外科　〒513-8505　三重県鈴鹿市国府町 112-1
**名古屋大学　手の外科
***三重大学大学院　整形外科

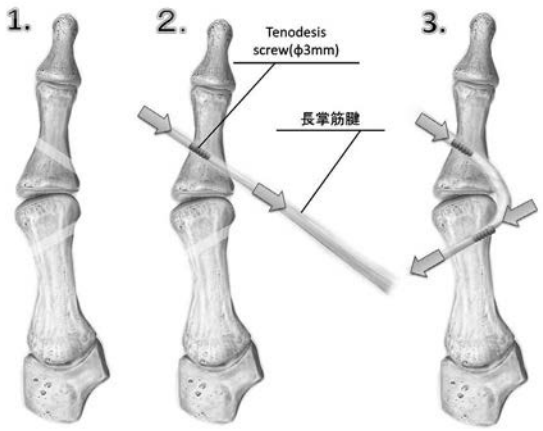

図 1　本法の手術手技：1；関節面や対側の靭帯付着部を避けて斜め 45°に骨孔を作成．2；1 本目の screw は遠位で反対側から挿入．3；移植腱に tension をかけても 2 本の screw は緩まない．

術後伸展 -5.5°，屈曲 50.8°であり，4 例中 3 例に可動域の拡大，1 例に縮小を認めた．IP 関節の平均可動域は術前伸展 8°，屈曲 55.5°，術後伸展 10°，屈曲 47°であり，4 例中 2 例は可動域に増減なく，1 例は拡大，1 例は縮小を認めた．握力，ピンチ力は健側比 90%以上に保たれており，DASH 平均 15 点，Hand20 平均 11.1 点と ADL で大きな支障は認めなかったが，橈側例の成績はやや不良であった（表 1）．

【症例提示】

症例：27 歳，男性．主訴：右母指痛

現病歴：仕事中にレンチで右母指を受傷．近医にて保存的に加療されるも疼痛が持続し，受傷 2 か月後に MRI にて靭帯損傷を疑われ，当院へ紹介された．

身体所見・検査所見：右母指 MP 関節橈側の疼痛を認めたが不安定性ははっきりせず，MP 関節の可動域は伸展 -12°，屈曲 40°と屈曲，伸展共に制限があり，IP 関節の可動域も伸展 18°，屈曲 54°と屈曲制限を認めた．また，握力（患側 30.0kg/健側 34.0kg＝健側比 0.88）と Lateral pinch（患側 5.6kg/8.0kg＝0.70），Palp pinch（患側 4.8kg/健側 6.8kg＝0.71）の低下を認めた．

MRI T2 強調画像では，尺側側副靭帯の損傷が認められた（図 2）．

手術所見：尺側側副靭帯の付着部には一部に靭帯の遺残を認めるのみで断裂していた（図 3）．靭帯付着部に斜め 45°の角度で骨孔を作成し，長掌筋腱を通して緊張をかけながら，まず遠位に反対側から，続いて近位は患側から tenodesis screw を設置し固定した．

表 1　各症例の成績

症　例	靭帯	待機期間(月)	経過観察期間(月)	術前MP	術後MP	術前IP	術後IP
①27歳 男 右手	尺側	2	7	12～40	12～50	-18～54	-20～52
②54歳 女 左手	尺側	3	15	0～60	10～52	0～60	-20～40
③59歳 女 右手	橈側	5	12	0～42	-10～46	0～34	0～26
④62歳 男 左手	尺側	8	13	12～52	10～55	-14～74	0～70
平均		4.5	11.8	6～48.5	5.5～50.8	-8～55.5	-10～47

症　例	握力 (患/健)kg=健側比	Lateral pinch (患/健)kg=健側比	Palp pinch (患/健)kg=健側比	DASH	Hand20
①	32.0/37.0=0.86	6.2/6.8=0.91	6.0/6.8=0.88	7.5	6
②	26.5/26.0=1.02	7.0/7.8=0.90	4.2/5.2=0.81	13.3	0
③	18.5/21.0=0.88	6.2/5.4=1.15	4.4/4.0=1.1	24.2	38
④	32.0/39.0=0.82	-	-	-	0.5
平均	健側比 0.90	健側比 0.99	健側比 0.93	15	11.1

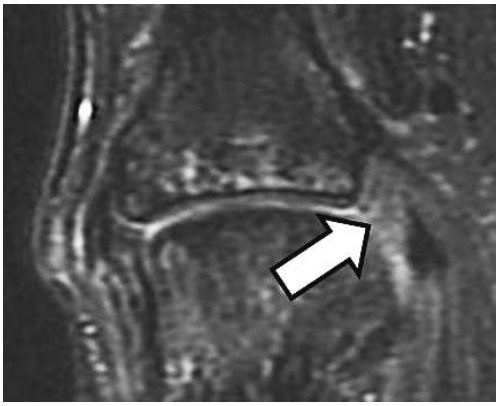

図 2 術前 MRI T2 強調画像：尺側側副靭帯の損傷を認めた（矢印）

図 4 術後 7 か月単純 X 線像：4 例中 3 例で骨孔の軽度拡大が認められた

術後経過：術後 7 か月と短期ではあるが，可動域，握力，ピンチ力は比較的良好であった．また，この症例を含む 3 例で単純 X 線像（図 4）にて骨孔の軽度拡大が認めたが，screw が脱転した症例はなかった．

【考　察】

MP 関節の側副靭帯の再建方法には 8 の字移植法，Pull-out wire 法など様々なものが報告されているが [1)2)]，interference screw を用いた方法としては 1993 年に田中ら [3)] が初めて報告しており，固定力，移植腱の緊張，靭帯線維方向の解剖学的修復，容易な創管理などの点から優れているとされている．今回著者らは，tenodesis screw を用いた同様の靭帯再建を行った．

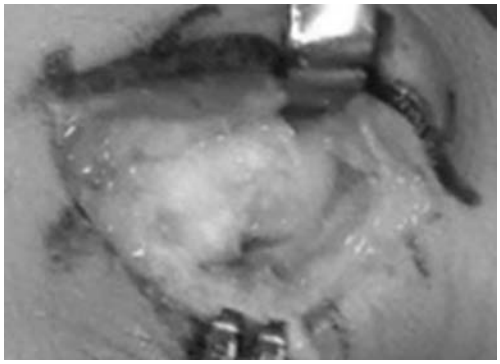

図 3 術中所見：尺側側副靭帯の付着部は一部に靭帯の遺残を認めるのみで断裂していた

靭帯再建時に移植腱の緊張が靭帯付着部の再構築において重要であることが報告されているが [4)]，従来法では 2 本目のスクリューを刺入する際に移植腱に緊張をかけることで 1 本目のスクリューが緩む危険性がある．また，tenodesis screw は最小径が 3mm とやや大きいことから骨孔が比較的大きく，関節面の損傷が懸念される．実際，坂井ら [5)] の報告でも，19 例中 1 例においてスクリューの脱転が認められており，骨孔の作成と移植腱の固定に工夫が必要と思われた．

そこで，本法のように斜めに骨孔を作成することで関節面と反対側の靭帯付着部が破壊されることを防ぎ，また，1 本目のスクリューの刺入方向を反対側からより皮質の厚い部位に刺入することで移植腱の緊張が保たれ，スクリューの脱転をも予防できる可能性があると考えた．

【まとめ】

母指 MP 関節側副靭帯損傷に対して tenodesis screw と長掌筋腱を用いて靭帯再建を行った 4 例を報告した．骨孔の作製，screw の刺入方向を工夫することで，低侵襲で強固な固定が期待できると思われた．

【利益相反の開示】

本研究発表に関連し，開示すべき COI 関係にある企業等はありません．

【文　献】

1） Milford L, et al. Campbell's Operative Orthopaedics.

4th. CV Mosby. London. pp 163-165, 1963.
2) Smith RJ, et al. Post-traumatic instability of metacarpophalangeal joint of the thumb. J Bone Joint Surg Am 59: 14-21, 1977.
3) 田中寿一ほか．陳旧性母指尺側側副靭帯損傷に対する新しい靭帯再建法．日手会誌 10: 472-475, 1993.
4) Okuno H, et al. Evaluation of an interference screw for tendon reattachment to small bones. J Orthop Trauma 16: 418-421, 2002.
5) 坂井宏成ほか．TJ スクリューシステムを用いた母指 MP 関節側副靭帯再建術の術後成績．日手会誌 20: 598-601, 2003.

手指 PIP 関節伸展拘縮に対する側索解離術の経験

笹倉英樹，西　源三郎

Experience of Lateral Band Release for PIP Extension Contracture

Hideki Sasakura，Genzaburou Nishi

PIP 関節伸展拘縮の治療において，残存した拘縮に対しては手術治療が必要となる．今回 PIP 関節伸展拘縮に対する側索解離術を経験したのでその治療成績について報告する．症例は 10 例 13 指で拘縮発生から手術までの期間は平均 7.2 か月であった．術前の PIP 関節の ROM は屈曲平均 39.6˚，伸展平均 -13.1˚で PIP の arc of motion は平均 26.5˚であった．術後の PIP 関節の ROM は屈曲平均 78.8˚伸展平均 -28.5˚で PIP の arc of motion は平均 50.3˚であり，術後に arc of motion は平均 23.8˚の改善，最終観察時には arc of motion は平均 35.4˚の改善をみた．一方，最終観察時には術前に比較して PIP 関節の伸展が平均 9.2˚悪化していた．軟部組織損傷が強い症例では可動域の改善が乏しい傾向があったが，軟部組織損傷が強い例でも解離術後に関節可動域が悪化した症例は今回認めていないため手術の適応はあると考える．また，今回の症例では PIP 関節の伸展が術前よりも平均 9.2˚悪化していたことから，術後の屈曲拘縮の発生にも注意を払う必要がある．

【緒　言】

PIP 関節伸展拘縮の治療は装具療法を主としたリハビリテーションが第一選択となるが，残存した拘縮に対しては，患者の希望があれば手術治療が必要となる．PIP 関節伸展拘縮に対して側索解離術を施行した 9 例 12 指を経験したので，文献的考察を交えて報告する．

【対象と方法】

2014 年 3 月～2017 年 9 月の間に当科で PIP 関節伸展拘縮に対して側索解離術を施行した 10 例 13 指．年齢は 17 歳から 62 歳（平均 42.0 歳）．性別は男性 7 例 9 指，女性 2 例 3 指．罹患指は示指 1 指，中指 2 指，環指 4 指，小指 5 指であった．原因疾患は切断 2 例 4 指，基節骨開放骨折 1 例 1 指，側副靭帯開放断裂 1 例 1 指，基節骨骨折 3 例 3 指，屈筋腱皮下断裂 1 例 1 指，挫傷 1 例 2 指であった（表 1）．拘縮発生から手術までの期間，術前・術後・最終観察時の PIP の ROM および arc of motion，山賀らの評価法での関節可動域を評価した．

手術の適応としては PIP 関節伸展拘縮に対して 3 か月のリハビリテーションを行った結果，得られた可動域に対して患者が満足できなかった症例に対して手術加療を行っている．

手術の内容としては，手指の PIP 背側縦切開（PIP 中心に約 40mm）で伸筋腱を露出させ，正中索と側索の間を鋭的に切開する．この際，正中索と側索の境界が非常に不鮮明となっていることが多いため，側索の幅が 3～4mm 程度取れるよう切離する．正中索と基節骨の癒着も可及的鋭的に剥離する．そして，PIP 関節をゆっくりと屈曲させて指尖部が手掌部につけば手術終了とする．

側索解離術後は，術後 1 日目から積極的に手指の可動域訓練を開始しており，外固定は行っていない．

術後の痛みが比較的強い症例に対しては，術後数日内のリハビリ時に 0.75％アナペイン 5ml と 1％キシロカイン 5ml を混注したものを指間 block に用いて自動可動域訓練ができるようにした．

受理日　2018/09/11
一宮西病院　整形外科　〒494-0001　愛知県一宮市開明字平 1 番地

表 1　症例の内訳

症例	性別	年齢	罹患指	原因疾患	術前のリハビリ	術前PIP 屈曲/伸展	術後PIP 屈曲/伸展	最終PIP 屈曲/伸展	arc of motion/改善角度	評価（山賀ら）
1	男	40	環指	ring avulsion	6か月	60/−20	85/−40	80/−5	75/35	優
2	男	53	環指	PIP関節脱臼骨折	6か月	35/0	90/0	105/−15	90/55	優
3a	男	56	中指	切断	6か月	45/−35	85/−50	90/−30	60/50	良
3b			環指	切断	6か月	25/−25	70/−60	80/−30	50/50	良
3c			小指	切断	24か月	30/−10	50/−35	80/−50	30/10.	可
4	男	17	小指	基節骨頸部骨折	8か月	50/−25	95/−35	95/−30	65/40	良
5	男	34	小指	基節骨開放骨折	6か月	50/−15	75/−45	75/−40	35/0	可
6	女	62	小指	屈筋腱皮下断裂	7か月	0/0	40/−5	55/0	55/55	良
7a	女	49	環指	挫傷	6か月	30/20	95/−15	105/−10	95/45	優
7b			小指	挫傷	6か月	30/15	85/−5	95/−10	85/40	優
8	男	18	環指	基節骨頸部骨折	4か月	60/−5	80/−20	90/−15	75/20	優
9	男	54	示指	側副靭帯開放断裂	4か月	30/−20	90/−20	60/−20	40/30	可

表 2　再手術を必要とした割合

	側索解離術症例数	追加手術症例数
山賀ら1982年	23	2
Inoueら1991年	10	1
菊地ら2004年	25	1
著者ら2018年	12	1

【結　果】

拘縮発生から手術までの期間は 4 か月から 24 か月（平均 7.3 か月）であった．術前の PIP 関節の ROM は屈曲 0～60°（平均 37.1°），伸展 -35°～20°（平均 -10.0°）で PIP の arc of motion は平均 27.1°であった．術後の PIP 関節の ROM は屈曲 45～95°（平均 78.3°）伸展 -60～0°（平均 -27.5°）で PIP の arc of motion は平均 50.8°であり，術後に arc of motion は平均 23.7°の改善をみた．最終観察時の PIP 関節の ROM は屈曲 55～105°（平均 84.1°），伸展 -50～0°（平均 -21.2°）で PIP の arc of motion は平均 62.9°であり，術前から比較すると最終観察時には arc of motion は平均 35.8°の改善をみた．一方，最終観察時には術前に比較して PIP 関節の伸展が平均 9.2°悪化していた．山賀らの評価法では優 5 指，良 4 指，可 3 指であった（表 2）．山賀らの評価法では，PIP 関節の ROM が 0～24°を不可，25～49°を可，50～74°を良，75～100°を優としている．

【症例提示】

症例 1：39 歳男性．Ring avulsion injury 後の再接着の症例で，術後 10 日目からリハビリテーションを開始し屈曲装具を併用したが術後 6 か月で環指 PIP 関節は自動・他動とも屈曲 60°，伸展 -20°であった（図 4a, 4b）ため側索解離術を行った．PIP 関節背側縦切開で側索と中央索の間を鋭的に切離し，中央索の基節骨との癒着も剥離した．PIP 関節を他動屈曲させると約 100°の屈曲が得られた．術翌日からリハビリテーションを再開し，術後 14 か月で環指 PIP 関節の自動屈曲は 80°，自動伸展は -5°であった（図 5a, 図 5b）．

症例 2：53 歳男性．転倒して左環指 PIP 関節脱臼骨折を受傷し，近医で副子固定後（固定期間は不明）放置され PIP 関節伸展拘縮を来した．来院時には受傷時から 3 年が経過していた．初診時，環指 PIP 関節の屈曲は 30°，伸展 -5°であった．装具治療を中心としたリハビリテーションを約 3 か月行ったが，PIP 関節の自動屈曲 35°，自動伸展 -5°であったため側索解離術を行った．術直後の PIP 関節の他動屈曲は 90°，自動屈曲は 80°であった．術後 2 日目からリハビリテーションを開始し，術後 3 か月で左環指 PIP 関節の自動屈曲は 105°，自動伸展は -15°であった．

【考　察】

江川ら[1]は日本語の文献ではあるが世界で初めて側索解離術（lateral band mobilization）の成績を発表しており，正中索と側索を結ぶ薄い膜状の線維を oblique fiber と呼び，PIP 関節が長期に伸展位固定されると，この線維が拘縮を起こして PIP 関節屈曲時に側索の掌側移動ができなくなり，PIP 関節の伸展拘縮が発生すると述べ，その治療法として側索解離術を考案した．また，PIP 関節から離れた位置での挫傷や骨折で長期間伸展位固定された結果，伸展

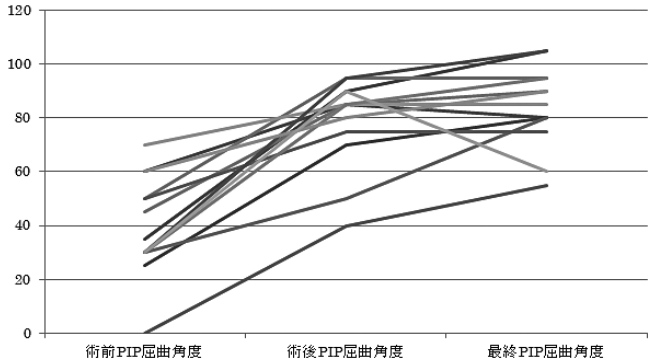

図 1　術前・術後・最終観察時での自動屈曲角度の推移

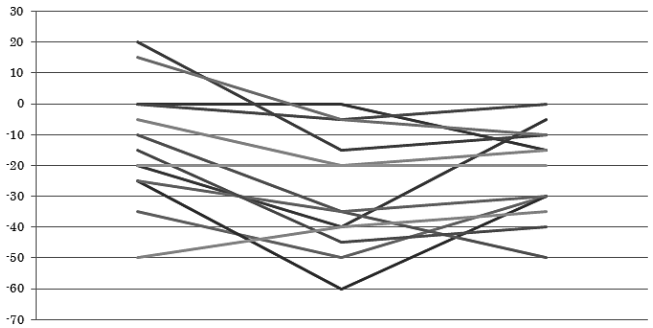

図 2　術前・術後・最終観察時での自動伸展角度の推移

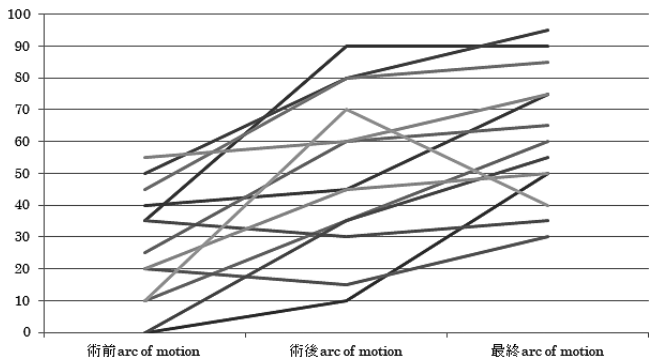

図 3　術前・術後・最終観察時での arc of motion の推移

拘縮に至った症例を手術適応とし，軟部組織の損傷が比較的強いものについては適応を除外した．

しかし，本症例では，12 指中 1 指に側索解離術に関節包切開や側副靭帯切離などの追加手術が必要となったが，その頻度は他の報告（70 例中 5 例　表 2）[2)3)4)] と同程度であり，手指 PIP 関節伸展拘縮に有効な手術法と考えられる．山賀ら [2)]，菊地ら [4)]，西脇ら [5)] の報告によると，軟部組織損傷の強い症例では治療成績が不良であったと述べられているが，自験例で術後屈曲角度が悪化した症例はないので軟部組織損傷の強い症例でも側索解離術の適応はあると考える．

また，今回の症例では PIP 関節の伸展が術前より平均 9.2° 悪化していたことから，術後屈曲拘縮の発生にも注意を払う必要がある．術後伸展の悪化の原因として，術後リハビリで屈曲する方向への指導

図 **4a**　術前自動屈曲

図 **5a**　最終自動屈曲

図 **4b**　術前自動伸展

図 **5b**　最終自動伸展

を意識させる一方で，伸展訓練に対する意識付けが足りなかったためではないかと考えており，今後は術後リハビリ指導において，伸展可動域訓練の指導を意識して行うこととしている．

【まとめ】

軟部組織損傷の強くない症例での，本術式で得られる可動域の改善は良好である．

軟部組織損傷が強い例での側索解離術は可動域改善が乏しい傾向はあるが，術後可動域の悪化を認めた症例はなかったため，軟部組織損傷が強い症例でも適応があると考える．

術後 PIP 関節の屈曲拘縮を来す例がみられることから伸展 ROM 訓練の意識付けも必要である．

【利益相反の開示】

本研究発表に関連し，開示すべき COI 関係にある企業等はありません．

【文　献】

1）江川常一ほか．手指伸展拘縮に対する lateral band 解離手術．手術 24: 336-342, 1970.
2）山賀 寛ほか．手指 PIP 関節背側における指背腱膜剥離術．整形外科 33: 1631-1634, 1982.
3）Inoue G. Lateral band release for post-traumatic extension contracture of the proximal interphalangeal joint. Arch Orthop Trauma Surg 110: 298-300, 1991.
4）菊地淑人ほか．PIP 関節伸展拘縮に対する側索解離術の検討．日手会誌 21: 751-755, 2004.
5）西脇正夫ほか．側索解離術および屈筋腱剥離術を要した手指伸展拘縮の治療成績．日手会誌 24: 39-44, 2007.

成人舟状骨骨折における高齢患者と青壮年患者の比較

鈴木浩司，堀木　充，西本俊介，中川玲子

Clinical Results of Scaphoid Fractures in Adults —Comparison between Younger and Elderly Patients—

Koji Suzuki，Mitsuru Horiki，Shunsuke Nishimoto，Reiko Nakagawa

手術治療を行った成人新鮮舟状骨骨折において，20 歳から 64 歳の青壮年患者と 65 歳以上の高齢患者の臨床成績を比較検討した．患者背景として青壮年群は男性の割合が多く交通外傷やスポーツ外傷など比較的高エネルギーの受傷が多かった．一方，高齢群は女性が多く歩行時の転倒などの低エネルギー外傷が多かった．骨折型は青壮年群で転位を伴う Herbert 分類 TypeB の割合が多かったが，骨折部位や骨折線方向は両群間に明らかな傾向の違いは認めなかった．手術方法，ギプスシーネ固定期間に差はなかった．後療法における装具装着の割合が高齢群で高かった．全例骨癒合したが，骨癒合期間は高齢群で有意に長かった．高齢舟状骨骨折の治療においては，成人例と同様に手術を実施した場合においても，骨癒合期間が長くなることを念頭に後療法を選択し術後経過観察を行うことが重要と考えられる．

【緒　言】

舟状骨骨折は若年者に好発する手関節周囲骨折のひとつで，高齢者に発生することは少なく特徴や治療法など不明な点が多い．今回，成人舟状骨骨折において高齢患者の疫学および治療成績を青壮年患者と比較検討したので報告する．

【対象と方法】

2015 年 1 月から 2017 年 10 月に当科で新鮮舟状骨骨折に対して手術治療を行った成人 30 例のうち，骨癒合まで経過観察可能であった 24 例を後ろ向きに検討した．年齢別の評価のため，20 歳から 64 歳の青壮年患者を Younger patients 群：Y 群，65 歳以上の高齢患者を Elderly patients 群：E 群として両群を比較検討した．評価項目は性別，受傷機転，骨折型，手術方法，後療法，および骨癒合期間とした．受傷機転は歩行や立位などから同一平面上での転倒や打撲を低エネルギーと分類し，落差のある受傷を転落として高エネルギーに分類した．自転車やバイク乗車時の転倒，スポーツ外傷も高エネルギーとした．骨折型は Herbert 分類，Mayo 分類，Russe 分類で評価した．治療方法は早期のリハビリと確実な骨癒合を目的として，転位が比較的少ない Herbert 分類の typeA を含めて手術治療を選択した．骨折部位に応じて掌側もしくは背側アプローチを選択した．また，骨折部の転位の程度に応じて経皮的な in situ スクリュー固定，経皮的もしくは観血的整復スクリュー固定を行った．後療法は術後外固定期間と外固定除去後の着脱式装具使用の有無を評価した．骨癒合の評価は術者の判断に応じて X 線像もしくは CT で行い，骨癒合率および骨癒合期間を比較した．統計は t 検定を用い，P 値 0.05 未満を有意差ありとした．

【結　果】

Y 群が 20 例，E 群が 4 例であり，平均年齢は Y 群が 37（20-63）歳，E 群が 71（67-80）歳であった．男女比は Y 群で 16：4，E 群で 1：3 であった（表 1）．受傷機転は Y 群では交通外傷やスポーツ外傷が多く，E 群では転倒外傷が多く（表 1），E 群は Y 群と比較して低エネルギー外傷の割合が高かった（表 1, 図 1）．骨折型は Herbert 分類において，Y 群で

受理日　2018/08/26
関西労災病院　整形外科　〒660-8511　兵庫県尼崎市稲葉荘 3 丁目 1 番 69 号

表 1　患者背景および受傷機転の内訳

		Y群	E群
＜患者＞			
人数 (人)		20	4
年齢 (歳)		37 (20-63)	71 (67-80)
性別 (男:女)		16:4	1:3
＜受傷機転＞			
低エネルギー	転倒	1	3
	その他	1	0
高エネルギー	転落	4	0
	交通外傷	7	1
	スポーツ外傷	7	0

表 2　骨折型の内訳

		Y群	E群
Herbert分類	Type A	2 (10%)	2 (50%)
	Type B	18 (90%)	2 (50%)
Mayo分類	Distal third	6 (30%)	1 (25%)
	Middle third	11 (55%)	2 (50%)
	Proximal third	3 (15%)	1 (25%)
Russe分類	Horizontal	5 (25%)	1 (25%)
	Transverse	15 (75%)	3 (75%)
	Vertical	0	0

表 3　治療の詳細

		Y群	E群
＜手術＞			
アプローチ	掌側	18	4
	背側	2	0
整復手技	in situ	17	4
	経皮的	2	0
	観血的	1	0
＜後療法＞			
外固定期間(週)		3.1 (1-5)	2.5 (2-4)
着脱式装具使用		3 (15%)	3 (75%)
＜骨癒合＞			
骨癒合率		100%	100%
骨癒合期間(週)		13.9 (10-20)	18.7 (14-24)

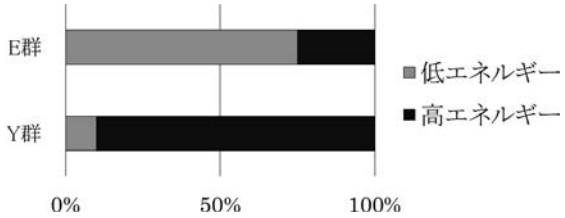

図 1　受傷エネルギー別の患者比．Y 群は高エネルギー，E 群は低エネルギーの占める割合が高い．

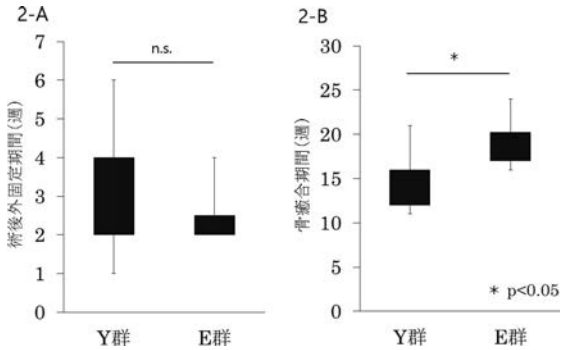

図 2　後療法および骨癒合．術後外固定期間は両群に差を認めなかった．骨癒合期間は E 群で有意に長かった．

は TypeB の割合が高く転位を伴う骨折が多かった．一方，Mayo 分類では両群ともに middle third の骨折が多く，Russe 分類では両群とも transverse type の骨折が多く，骨折部位や骨折方向について Y 群と E 群に明らかな傾向の違いは認めなかった（表 2）．手術治療は全例 headless compression screw で内固定しており，Y 群は 1 例で骨折部の観血的な整復操作，2 例で経皮的な Kapandji 法による整復操作を要した．Y 群の 17 例と E 群の全例で経皮的な in situ スクリュー固定を行った（表 3）．後療法について，術後外固定期間は Y 群平均 3.1（1-5）週，E 群平均 2.5（2-4）週で両群に明らかな差は認めなかった（p＝0.43）．外固定除去後の装具使用は Y 群は 15％（20 例中 3 例），E 群は 75％（4 例中 3 例）と E 群で使用率が高かった．骨癒合は全例で得られ，骨癒合期間は Y 群平均 13.9（10-20）週，E 群平均 18.7（14-24）週と E 群で有意に長かった（p＜0.05）（表 3, 図 2-A, 2-B）．

【考　察】

舟状骨骨折は手関節周囲骨折の約 10％を占め，手根骨骨折に中では最も頻度の高い骨折であり，0-20 歳代をピークとした若年男性に好発し小児や高齢者の発生頻度は少ない[1)2)]．特に，高齢者舟状骨骨折の疫学的報告は非常に少なく治療方針に関する報告もないため，若年成人舟状骨骨折の治療に準じて行われている．今回の研究で成人新鮮舟状骨骨折における青壮年患者と高齢患者の患者背景や受傷機転の特徴，治療方法を後ろ向きに比較検討した．

全舟状骨骨折のうち高齢者の割合は 60 歳以上で 15％程度，70 歳以上で 2％から 11％と報告[3)4)]され

ており，本研究（24 例中 4 例：16％）も同様の結果となった．患者内訳では高齢群は女性の割合が高く，歩行時からの転倒など低エネルギー受傷が多かった．舟状骨骨折は転倒などの際に手関節に背屈強制ストレスがかかることで生じるとされている．これは橈骨遠位端骨折の背屈転位タイプと同様の発生要因である．舟状骨骨折は橈骨遠位端骨折の 1/10 程度の発生頻度であり，高齢者に絞ればさらに発生頻度は少なくなる．どちらの骨折が生じやすくなるかは，Frykman ら[5] は受傷時肢位の手関節伸展角度が 45 度 -90 度で橈骨遠位端骨折，90 度以上で舟状骨骨折が生じやすくなると報告しており，中嶋ら[6] は舟状骨と橈骨遠位端の局所骨密度が関与すると報告している．患者背景，受傷機転，受傷時肢位など共通することが多く，高齢者の手関節周囲骨折の際には舟状骨骨折の可能性を考慮すべきである．

骨折型は年齢別で比較すると青壮年群で Herbert 分類 typeB の割合が高く，高齢群で typeA と typeB の割合が同等であった．高齢群は低エネルギー外傷の割合が高かったことから，骨折部の転位も生じにくい可能性が示唆された．一方，男女別の比較においてはいずれも Herbert 分類 typeB2 の割合が高かった．骨折部位や骨折線方向については，Mayo 分類，Russe 分類も両群に傾向の違いを認めなかった．

新鮮舟状骨骨折の保存治療における骨癒合率に関して，Cooney ら[7] は転位のない骨折で 94％，転位がある場合は 54％と報告している．手術療法については骨癒合率は高くなるものの合併症頻度が増加するという報告がある一方で，転位の少ない骨折に絞った研究では経皮的な headless compression screw を用いた内固定によって合併症が増加することなく全例骨癒合が得られており，早期の仕事復帰や骨癒合期間の短縮を可能としている[8)9)]．本研究の結果では青壮年群は小切開による整復操作を行った症例を含め手術療法により全例骨癒合した．高齢群は転位が小さい症例の割合が高く，経皮的な in situ 固定のみしか行われていないが，青壮年群と同様に全例で骨癒合が得られた．骨癒合期間に関しては年齢別に評価した報告は少なく，高エネルギー外傷が多い 17 歳～45 歳で骨癒合期間が長くなったという報告[10] はあるが，高齢群に絞った研究はこれまでなかった．本研究の結果から高齢群で全例骨癒合が得られるものの，骨癒合期間は青壮年群と比較して長期間要することが明らかになった．

【まとめ】

高齢者舟状骨骨折は青壮年患者と比較し発生頻度は少なく，男女比では女性の割合が多かった．低エネルギー外傷での受傷が多いが，骨折型は青壮年患者と同じ傾向であった．治療に関しては手術療法により良好な骨癒合率を獲得できたが，骨癒合に要する期間は長く後療法を注意深く行う必要性が示唆された．

【利益相反の開示】

本研究発表に関連し，開示すべき COI 関係にある企業等はありません．

【文　献】

1) Duckworth A.D, et al. Scaphoid fracture epidemiology. J Trauma Acute Care Surg 72: 41-45, 2012.
2) Alsawadi A, et al. Scaphoid fracture in the elderly: a review. Hand Surg 17: 295-298, 2012.
3) Bohler L, et al. The results of treatment of 734 fresh, simple fractures of the scaphoid. J Hand Surg Br 28: 319-331, 2003.
4) Van Tassel D.C, et al. Incidence estimates and demographics of scaphoid fracture in the U.S. population. J Hand Surg Am 35: 1242-1245, 2010.
5) Frykman G. Fracture of the distal radius including sequelae–shoulder-hand-finger syndrome, disturbance in the distal radio-ulnar joint and impairment of nerve function. A clinical and experimental study. Acta Orthop Scand 108(Suppl): 1-153, 1967.
6) 中嶋由理子．舟状骨骨折の発生要因―骨密度測定による検討―．日手会誌 15: 818-822, 1999.
7) Cooney W.P, et al. Fractures of the scaphoid: a rational approach to management. Clin Orthop Relat Res 149: 90-97, 1980.
8) Alnaeem H, et al. A Systematic Review and Meta-Analysis Examining the Differences Between Nonsurgical Management and Percutaneous Fixation of Minimally and Nondisplaced Scaphoid Fractures. J Hand Surg Am 41: 1135-1144, 2016.
9) Ibrahim T, et al. Surgical versus nonsurgical treatment of acute minimally displaced and undisplaced scaphoid waist fractures: pairwise and network meta-analyses of randomized controlled trials. J Hand Surg Am 36: 1759-1768, 2011.
10) 花香直美ほか．舟状骨骨折における年齢による骨癒合期間の検討．日手会誌 33: 956-959, 2017.

順天堂浦安手外科センターにおける舟状骨偽関節の治療成績

石井紗矢佳*，市原理司*，原　　章*，工藤俊哉*，鈴木雅生*，金子和夫**

The Management of Scaphoid Nonunion in Hand Surgery Center, Juntendo Urayasu Hospital

Sayaka Ishii*，Satoshi Ichihara*，Akira Hara*，Toshiya Kudo*，Masao Suzuki*，Kazuo Kaneko**

舟状骨骨折は偽関節をきたしやすい骨折の一つである．今回，当院で手術加療した舟状骨偽関節の治療成績を報告する．当院で手術治療を施行した舟状骨偽関節 14 例（男 13 例，女 1 例）を対象とした．骨折型は嚢胞型 4 例，転位・硬化型 10 例であり，DISI 変形を 3 例に認めた．手術は全例病巣掻爬し，その後遊離骨移植を 12 例，Zaidemberg 法を 2 例に施行した．内固定は Herbert screw を使用し，2 例に Kirschner 鋼線を併用した．14 例中 12 例で骨癒合が得られた．最終評価時の平均可動域は掌屈 58.6°（15～90°），背屈 59°（30～90°），Mayo modified Wrist Score は平均で 81.4 点（50～100）であった．舟状骨偽関節に対する治療成績はおおむね満足すべき結果であった．しかし，患者背景に合わせて治療方法について今後もさらに検討すべきである．

【緒　言】

舟状骨骨折は手根骨骨折の中でも最も多い骨折であるにも関わらず，診断の遅れや不適切な治療，その特異な血液供給により偽関節をきたしやすいことが知られている．今回，当センターにおける舟状骨偽関節の治療成績を検討した．

【対象と方法】

2015～2017 年に当院にて舟状骨偽関節の診断で手術加療を施行し，術後 6 か月以上経過を追えた 14 例（男性 13 例，女性 1 例）を対象とした．骨折型は池田分類[1]で嚢胞型 4 例，転位・硬化型 10 例であり，DISI 変形を伴ったものは 3 例であった．また受傷から手術までの期間は 6 か月以下が 7 例，6 か月～2 年が 4 例，5 年以上が 3 例であった．術式は遊離骨移植を施行したものは 12 例，有茎血管柄付き骨移植を施行した症例は 2 例であった．遊離骨移植例のうち 8 例は腸骨移植，4 例は橈骨海綿骨移植を施行し，有茎血管柄付き骨移植は全例 Zaidemberg 法を施行した．骨移植後には全例 Herbert screw（HBS）で固定を行い，うち 2 例に鋼線固定を併用した．後療法として Thumb spica cast で 6 週間固定を行い，重作業は骨癒合を確認後に許可した．術後 6 か月時点での骨癒合の有無，最終観察時点での手関節可動域・握力，原職復帰の有無を検討し，総合評価は Mayo modified wrist score（MMWS）にて行った．

【結　果】

術後平均経過観察期間は 12 か月（6 か月～2 年）であり，術後 6 か月時点で 14 例中 12 例に骨癒合を認めた．骨癒合を確認できなかった 2 例は腸骨移植例が 1 例と橈骨海綿骨移植例が 1 例であった．前者は術後 2 年経過した現在も癒合が確認できておらず，後者は術後 6 か月より低出力超音波パルス治療を開始した．術後 8 か月経過した現在，癒合は得られていないが，仮骨の形成を認めている．原職（スポーツ）復帰をした症例は 14 例中 11 例であった．

受理日　2018/08/24
*順天堂大学浦安病院　整形外科　〒279-0021　千葉県浦安市富岡 2-1-1
**順天堂大学　整形外科

職場復帰できなかった 3 例中，偽関節症例が 1 例，骨癒合は得たが可動域制限が残存したため原職（トラック運転手）に復帰できなかったのが 2 例であった．

最終観察時平均手関節可動域は掌屈 58.6°（15-90°）で背屈 59°（30-90°），平均握力は術前 27.7kg（20-40kg）に対し，術後 30.5kg（9-45kg）と改善傾向にあった．MMWS は平均 81.4（50-100）であった．

【症例提示】

症例 1：29 歳，男性．脚立から落下して受傷．その後，近医で打撲の診断となり，経過をみるも疼痛改善なく再度受診．舟状骨偽関節の診断に対して当院紹介となった．嚢胞型，近位極での骨折であり，MRI で近位骨片の血流障害が疑われた（図 1a, b）．受傷より 6 か月経過した時点で Zaidemberg 法による血管柄付き骨移植術を施行し，HBS で固定を行った．術後 4 か月で骨癒合が得られ，最終経過観察時の手関節可動域は掌屈 90°，背屈 90°，握力は 34kg，MMWS は 85 であった（図 1c）．

症例 2：45 歳，男性．ロフトから落下して受傷．疼痛あるも経過観察していたが，仕事中に疼痛の増強があり他院受診．舟状骨偽関節の診断に対して当院紹介となった．硬化型，腰部での骨折であり，MRI では近位骨片の血流障害を疑う所見を認めなかった（図 2a, b）．受傷してから 1 年 3 か月で橈骨海綿骨移植術施行し，HBS で固定を行った．術後 6 か月の時点で骨癒合が確認できず，低出力超音波パルス治療を開始した（図 2c, d）．

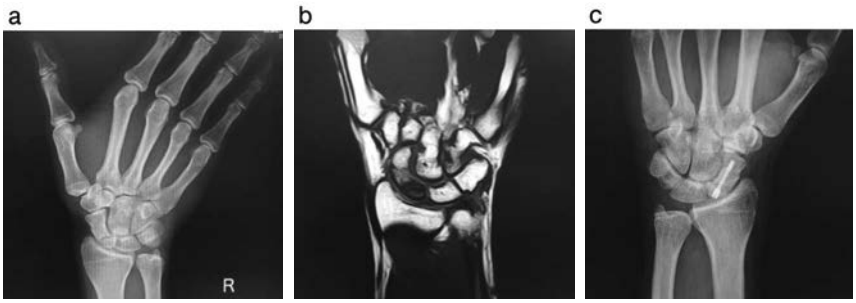

図 1 a 術前レントゲン画像
b 術前 MRI 画像
c 最終観察時レントゲン画像

図 2 a 術前レントゲン画像
b 術前 MRI 画像
c 最終観察時レントゲン画像
d 最終観察時レントゲン側面像

【考　察】

われわれは，術前に MRI を用いて近位骨片への血流評価を行い，T1・T2 画像で low intensity を示し，血流障害が疑われるような症例や術中，骨掻把後に血流を伴わない症例には血管柄付き骨移植を行っている．また，近位極の骨折後の偽関節症例に対しても骨癒合が遷延する可能性を考えて血管柄付き骨移植を選択する．その他の症例に関しては遊離骨移植を選択し，DISI 変形を伴わない症例でかつ，骨欠損量が少ないと術中に判断された症例に関しては橈骨からの海綿骨移植を施行している．舟状骨偽関節に対する手術加療後，骨癒合の遷延を誘起する因子としては受傷から手術までの期間が長期であること[2]の他，血流の不安定性の関与[3]，また術中操作として screw の設置不良[3]や不十分な掻把[4]，移植骨の不足[5]などが報告されている．自験例での遷延癒合例を検討してみると，1 例目は受傷から手術加療までの経過が 5 年以上の長期経過例であることに加えて，外固定除去後，癒合が確認される前に許可なく腕立て伏せなどの背屈位での過度な負荷をかけたことが原因と考える．本例はすでに術後 2 年が経過し，疼痛の訴えはないものの，骨癒合は確認できていない．また 2 例目は橈骨海綿骨移植とした症例であるが，受傷から手術までの期間は 1 年 3 か月と長期とは言い難い他，screw の設置位置や固定性に問題はなく，術中操作として掻把や骨移植量が不十分であった可能性が考えられる．今後は新鮮化する際に骨硬化の強い症例ではより新鮮化をきちんと行い，en bloc での腸骨移植も考慮する．本症例は術後 6 か月が経過した現在，疼痛の訴えはなく，ADL の改善を認めているが骨癒合は得られていない．Farkash らは低出力超音波パルス治療が癒合を促進する[6]として報告しており，本症例に対しても低出力超音波パルス治療を開始している．

【まとめ】

当院で手術加療を施行し，遊離・血管柄付き骨移植を用いて加療を行い，概ね良好な結果を得られた．しかし，骨癒合遷延例を減らすため，患者背景や手術方法について今後も更なる検討が必要である．

【利益相反の開示】

本研究発表に関連し，開示すべき COI 関係にある企業等はありません．

【文　献】

1) 池田和夫ほか．舟状骨遷延治癒骨折・偽関節の治療方針．骨折 28-1: 94-98, 2006.
2) Nakamura R, et al. Factors affecting the functional outcome of open reduction and wedge grafting with Herbert screw fixation. J Hand Surg Br 18: 219-224, 1993.
3) 振角和利ほか．手舟状骨偽関節に対する低出力超音波による治療経験．骨折 23: 1-3, 2001.
4) Daly K, et al. Established nonunion of the scaphoid treated by volar wedge grafting and Herbert screw fixation. J Bone Joint Surg Br 78: 530-534, 1996.
5) 岩崎弘英ほか．舟状骨偽関節に対する遊離骨移植術の限界と血管柄付き骨移植術の適応．日手会誌 25: 496-500, 2009.
6) Farkash U, et al. Low-intensity pulsed ultrasound for treating delayed union scaphoid fractures: case series. J Orthop Surg Res 10: 72-72, 2015.

当科における舟状骨偽関節に対する治療成績の検討

藤田明子*，新海宏明*，牧野仁美*，鈴木正孝**

The Result of Treatment for Scaphoid Nonunion in Our Institute

Akiko Fujita*，Hiroki Shinkai*，Hitomi Makino*，Masataka Suzuki**

舟状骨偽関節に対して，術後 4 か月以上経過観察をし得た 21 例で，術前後の橈骨月状骨角 radiolunate angle（以下 RLA）を計測し術後 dorsal intercalated segmental instability（以下 DISI）変形の有無で 2 群に分類し，治療成績を比較検討した．対象は，21 例 21 手．男性 20 例，女性 1 例．平均年齢 29.5 歳（15-63 歳）．術前 DISI 変形を伴う症例が 10 例，伴わなかった症例が 11 例，術後 DISI 変形がなくなった症例 15 例，残存した症例が 6 例であった．手術方法は術前 DISI 変形がある群については全例で矯正をし，自家骨移植を行って headless compression screw により内固定を行った．骨癒合を 18 例（85.7%）でみとめ，2 例で再手術を要した．1 例は愁訴がなく追加手術を行わなかった．骨癒合期間，術後手関節掌背屈可動域，握力，手関節痛有無について検討した．平均経過観察期間 324.9 日では，DISI 変形の有無と術後の臨床成績については有意差や相関関係は認めなかった．しかし，DISI 変形が残存していても，術後 RLA が術前 RLA より改善している場合は，臨床所見の改善を見込めると考えられた．また，術後に疼痛なしと答えたのは DISI が正常化した群に限られたことから，DISI 変形の矯正は重要であると考えられた．

【緒　言】

舟状骨骨折偽関節では，DISI 変形の残存は予後不良因子とされている．実際の診療では，術後 DISI 変形が残存する症例で臨床成績が良いことも多い．今回，術前後の橈骨月状骨角 RLA -9° 以上の DISI (-) 群と RLA-10° 以下の DISI（+）群で区別し，骨癒合期間，ROM，握力，手関節痛に影響があるか検討した．

【対象と方法】

対象は 2000～2017 年に手術加療を行った 21 例．右 14 手，左 17 手．平均年齢 29.5（15～63）歳．受傷から手術までの期間は平均1.9年(93日～17.7年)．平均経過観察期間 324.9（146～768）日．術前単純 X 線写真による Herbert 分類は D1 が 3 例，D2 が 18 例．骨折部位は近位 4 例，腰部 16 例，遠位 3 例だった．受傷機転はスポーツが14例, 交通外傷3例, 転倒 2 例，不明 2 例だった．

手術方法は，掌側アプローチで偽関節部の新鮮化を行い，中村法 1）により DISI 変形を矯正，腸骨や橈骨，肘頭からの自家骨移植を行い hump back deformity を矯正し，headless compression screw を用いて内固定を行った．内固定は症例に応じて掌側または背側から行った．

検討項目は，術前後の単純 X 線側面像の RLA，舟状月状骨角 scapholunate angle（以下，SLA），骨癒合期間，最終観察時の手関節掌背屈可動域，握力の健側比，疼痛の有無とした．疼痛は，1）日常的に疼痛がある，2）負荷時に疼痛がある，3）軽く疼痛がある，4）疼痛なし，の 4 つに分類した．Mann-Whitney U 検定を用いて術後 DISI（+）群と術後 DISI (-) 群で比較検討を行った．

【結　果】

術前単純 X 線で DISI（+）10 例，DISI（-）11 例．術後 DISI（+）群は 6 例，術後 DISI（-）群は 15 例であった．21 例中 18 例で骨癒合を得た．骨癒合が得られなかった 2 例は再手術（1 例再偽関節手術，

受理日　2018/09/01
*東海病院　整形外科　〒464-8512　愛知県名古屋市千種区千代田橋一丁目 1 番 1 号
**あいせい紀年病院　整形外科

表 1　各群における術後結果

	術後DISI（＋）群	術後DISI（－）群	p値
平均骨癒合期間(日）	201	116	0.1
掌背屈ROM(°)	110	121	0.55
（健側比較(%)）	71	88	0.81
握力健側比(%)	70	86	0.47

表 2　術後 DISI（+）群の術前後疼痛

	術前	術後
日常的に疼痛がある	0	0
負荷時に疼痛がある	5	0
軽く疼痛がある	0	5
疼痛なし	0	0

表 3　術後 DISI（-）群の術前後疼痛

	術前	術後
日常的に疼痛がある	5	0
負荷時に疼痛がある	8	2
軽く疼痛がある	0	6
疼痛なし	0	5

1 例部分手関節固定術）を要し，1 例は愁訴がなく追加手術を行わなかった．再手術ではいずれも骨癒合が得られ，疼痛は改善した．骨癒合が得られなかった 3 例を除いて検討した．平均骨癒合期間は 201 日／116 日（術後 DISI（+）群／術後 DISI（-）群）．掌屈背屈平均可動域 110°／121°．握力の健側比 71％／88％．2 群間で有意差を認めなかった．また，術前および術後 RLA と骨癒合期間，術後 ROM や握力の健側比にも明らかな相関関係はなかったが，いずれも術後 DISI(-)群で改善する傾向にあった（表 1）．

術後の疼痛については，術後 DISI（-）群では 5 例で疼痛なしであった．この 5 例はいずれも術前 DISI（+）で術後に DISI（-）となった症例であった．術後 DISI（+）群でも全例で 1 段階以上疼痛が改善した（表 2, 3）．

また RLA の変化量は術後 DISI（+）群で平均 4.6°（0°～15°），術後 DISI（-）群で 5.3°（-5～25°）でいずれも術前より改善していた．

【症例提示】

症例 1：14 歳，男性．主訴：右手関節痛．現病歴：ラグビーで右手をついて受傷．受傷から約 4 か月で，前医受診し，右手舟状骨偽関節疑いで当院紹介受診となった．身体所見・検査所見（図 1）：とくに右手関節背屈で疼痛があり，背屈 30 度と可動域制限を認めた．術前単純 X 線評価で，Herbert 分類 D2，RLA29°，SLA56°．

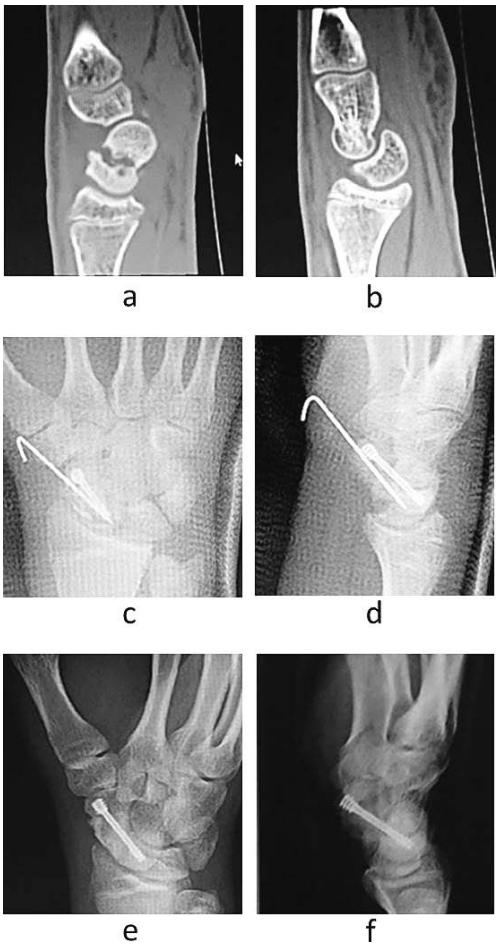

図 1　症例 1，14 歳男性

手術所見：受傷 5.5 か月で偽関節手術を行った．腋窩伝達麻酔と局所麻酔で，中村法により DISI 変形を矯正，右腸骨より自家骨移植を行い，掌側からメイラ社 DTJ スクリューを用いて内固定を行った．術後経過：仮固定に用いた K-wire は術後も残し，4 週で抜去した．術後は 4 週の前腕ギプス固定後，手関節サポーターを術後 8 週まで装着した．術後 3.5 か月で骨癒合が得られた．最終評価時の RLA3°，SLR 56°．術後背屈 65°可能となり，ROM 健側比は 76.7 %，握力健側比 88.9%．術前疼痛が負荷時にあったが，術後はときどき軽くある程度となった．

【考　察】

舟状骨偽関節の手術では DISI 変形を正常に近い形に矯正することで，疼痛，手関節運動制限，握力が改善する [1] といわれており，当院でも術前 DISI 変形のある症例全例で手術時に DISI 変形の矯正を行っており，偽関節となった 1 例を除いて，RLA は改善している．

本検討では，RLA と臨床所見に強い相関を認めなかったが，骨癒合による安定が得られたため，短期的な ROM や握力が改善したと考えられる．また今回の結果より，DISI 変形の矯正を行うことで，DISI 変形が残ったとしても RLA が改善していれば臨床成績に改善が見込めると考えられた．また，術後に疼痛なしとなったのは術後 DISI（-）群に限られたことから，DISI 変形の矯正を行うことは重要であると考えられた．

舟状骨偽関節と DISI 変形については，短期的には DISI 変形の残存は成績に強い影響はない [2] とする報告や，偽関節が治癒していれば変形が残存しても臨床成績には関係ない [3] とする報告もある．筆者らの結果では，DISI 変形の矯正が行えた症例で疼痛が改善しており DISI 変形の矯正は必要と考えられた．また，DISI 変形の残存が二次的に変形性手関節症を誘発し機能障害を生じる可能性がある [4] との報告もあり，引き続き経過を観察して長期的な成績を検討する必要があると考えられる．

【まとめ】

1．当院の舟状骨偽関節治療について，短期間の経過観察では，術前後 RLA は骨癒合期間，手関節 ROM，握力とは相関せず，術後 DISI 変形の有無で臨床的評価に有意差を認めなかった．

2．術後 DISI 変形が残存していても，術後 RLA が改善している場合は臨床所見の改善を見込めると考えられた．

3．術後に疼痛なしと答えたのは DISI が正常化した群に限られたことから，DISI 変形の矯正は重要であると考えられた．

【利益相反の開示】

本研究発表に関連し，開示すべき COI 関係にある企業等はありません．

【文　献】

1） Nakamura R, et al. Reduction of the scaphoid fracture with DISI alignment. J Hand Surg Am 12: 1000-1005, 1987.
2） 楢崎慎二ほか．舟状骨偽関節に対する治療成績の検討．日手会誌 29: 540-542, 2013.
3） Wada T, et al. DISI deformity and postoperative symptoms of scaphoid non-union. Hand Surg 4: 117-124, 1999.
4） Cooney WP, et al. Scaphoid nonunion; Role of anterior interpositional bone grafts. J Hand Surg Am 13: 635-650, 1988.

スポーツに起因する有鉤骨鉤骨折の骨片摘出術の治療成績

中澤克優*，安藤佳幸*，安田匡孝**

Clinical Outcome of Surgical Excision for the Fracture of the Hook of the Hamate

Katsumasa Nakazawa*，Yoshiyuki Ando*，Masataka Yasuda**

スポーツに起因する有鉤骨鉤骨折の骨片摘出術について，その治療成績をスポーツ復帰に着目し，報告する．対象は 2006 年 8 月 -2018 年 3 月に骨片摘出術を施行した 10 例，全例男性，利き手は全例右，罹患側は利き手 5 例．平均年齢 27.2 歳，受傷機転は野球 7 例，籠球 1 例，蹴球 1 例，ゴルフ 1 例で，骨折部位は Stark 分類 Middle 2 例，Proximal 8 例．受傷から手術までの期間は平均 65.9 日，手術アプローチは掌側 8 例，尺側 2 例で，術後観察期間は 11.4 か月．評価項目は最終観察時の疼痛 VAS，術後の握力健側比，DASH score，スポーツ復帰時期と最終時の復帰程度，術後合併症を調査した．疼痛 VAS は評価し得た 6 例で 0 点，術後 DASH score は平均 6.14，握力健側比は平均 91%．復帰時期は平均 8.8 週，復帰程度は平均 98%と良好だった．術後合併症は尺側アプローチの 1 例で軽度筋力低下を認めた．骨片摘出術の治療成績は，早期のスポーツ復帰とスポーツパフォーマンスにおいて良好であると考える．

【緒　言】

有鉤骨鉤骨折は，野球，テニス，ゴルフなどのスポーツに起因するグリップエンド骨折として知られており，骨片摘出術は早期のスポーツ復帰が可能であると報告されている[1)2)3)4)5)6)]．本研究では，スポーツに起因する有鉤骨鉤骨折に対し骨片摘出術を施行した症例のスポーツ復帰に着目し報告する．

【対象と方法】

対象は 2006 年 8 月から 2018 年 3 月までに骨片摘出術を施行した 10 例で，全例　男性，全例　右利きであった．罹患側は右が 5 例で，左が 5 例であった．平均年齢は 27.2 歳（15-45）で，受傷機転は野球 7 例，籠球 1 例，蹴球 1 例，ゴルフ 1 例であった．受傷から手術までの期間は平均 65.9 日（8-150）であった．

骨折部位は Stark 分類で Middle 2 例，Proximal 8 例であった．1）手術アプローチは掌側アプローチが 8 例，尺側アプローチが 2 例で行い，術後観察期間は 11.4 か月（2.3-41.3）であった．

評価項目として術後の握力の健側比，DASH score，最終観察時の安静時，軽作業時，重作業時における疼痛 VAS，スポーツ復帰の時期と最終時の復帰率，術後合併症を調査した．復帰率は受傷前と比較した最終観察時におけるスポーツパフォーマンスを患者の主観評価と定義した．

【結　果】

術後の DASH score は 6.14（0-15.52）であり，握力の健側比は平均 0.91（0.66-1.26）であった．術後の疼痛 VAS は評価しえた 6 例全例で安静時・軽作業時，重作業時すべて 0 点であった．スポーツの復帰時期は平均 8.8 週（4-14）であり，最終時の復帰率は平均 98%（95-100）と良好であった．術後合併症は一過性の小指しびれを 6 例（掌側アプローチで 5 例，尺側アプローチで 1 例）に認めた．小指のしびれに関しては平均 19.2 日（2-28）で改善を認めた．また，掌側アプローチの症例で創部違和感を 2 例認

受理日　2018/09/09
*白庭病院　整形外科　〒630-0136　奈良県生駒市白庭台 6-10-1
**馬場記念病院　整形外科

図 1　初診時単純 X 線
手関節斜位像

図 2　初診時単純 X 線手根管撮影像

図 3　初診時単純 CT 矢状断像

図 4　初診時単純 CT 横断像

め，尺側アプローチの 1 例で手内筋の軽度筋力低下を認めた．

【症例提示】

症例：16 歳，男性．

主訴：右手関節痛

現病歴：野球のバットを素振りしていた際に右手関節痛が出現し，その後も症状改善しないため，受診より 4 か月後に当院外来受診された．

身体所見・検査所見：右有鉤骨鉤部に圧痛あり

単純 X 線，CT：右有鉤骨鉤骨折　Stark 分類 proximal（図 1, 2, 3, 4）

手術所見:掌側アプローチで骨片摘出術を施行(図 5)．

術後経過：術後 6 か月時，疼痛 VAS は 0 点，握力 109%，DASH 12.1 点であった．また，術後 4 週間で野球に復帰し，最終復帰程度は 95%であった．小指のしびれを認めたが，術後 10 日間で消失した．

【考　察】

有鉤骨鉤骨折に対する骨片摘出術はスポーツ復帰における良好な成績が報告されている[1)2)3)4)5)6)]．疼痛 VAS，復帰率は，過去の報告と同様の結果であったが，DASH に関して Devers らが 0.5 点に対し，我々の結果は 6.1 点であった．これは Devers らの経過観察期間が平均 19 か月であるのに対して我々は 11 か月であったことが影響していると考えた[3)]．スポーツ復帰時期は，過去の報告と同様に早期復帰が可能であった．当院では創部癒合を確認した後，疼痛の程度によって，可及的早期の復帰を促していることが要因であると考える．

図 5　術後単純 X 線手根管撮影像

合併症は，過去の報告と同様，掌側アプローチ 10 例中 5 例に一過性の小指しびれを認め，2 例で創部違和感を認めた．また，尺側アプローチではしびれを 1 例，筋力低下を 1 例に認めた．鉤切除術は骨接合術によって偽関節を生じる可能性やそれによる小指屈筋皮下断裂の合併症をきたす可能性をすくな

くすることが利点として挙げられる．また，スポーツ選手においては早期復帰が挙げられる．しかし，手関節の回内外の肢位により骨片摘出術後に 11-15％の握力の低下があることも報告されている[7]．握力低下が許容されないスポーツでは骨接合術が基本となるが，骨癒合の期間を考慮するとスポーツ復帰を早期に希望する場合は骨片摘出術が適応になると考える．

掌側アプローチの利点としては視野内で尺骨神経深枝，尺骨動静脈を確認できることが挙げられ，欠点としてはグリップを行うアスリートにおいては肥厚性瘢痕や瘢痕部の違和感が問題となる[8]．また，尺側アプローチの利点としては瘢痕部の違和感が少ないことが挙げられるが，展開が困難であり，尺骨神経麻痺の可能性が上げられる．本研究での尺側アプローチの１例に尺骨神経麻痺を経験したため，我々は掌側アプローチを選択し，合併症対策として，小指球筋の陥凹にそって皮切し，尺骨神経の十分な展開と保護を行っている．

本研究の限界は術前握力，ピンチ力の欠如，主観的評価が多く，経過観察期間が短い，客観的評価が少ない，症例数が少ない，データ不揃いの症例が存在する，などが挙げられる．

【まとめ】

有鉤骨鉤骨折に対する骨片摘出術は，早期のスポーツ復帰が可能で，復帰程度も良好であった．我々は尺骨神経麻痺を尺側アプローチの１例で経験したため，掌側アプローチを選択し尺骨神経を十分に展開し保護することで合併症を予防している．

【利益相反の開示】

本研究発表に関連し，開示すべき COI 関係にある企業等はありません．

【文　献】

1） Stark HH, et al. Fracture of the hook of the hamate. J Bone Joint Surg Am 71: 1202-1207, 1989.
2） Futami T, et al. Fractures of the hook of the hamate in athletes. 8 cases followed for 6 years. Acta Orthop Scand 64: 469-471, 1993.
3） Devers BN, et al. Outcomes of hook of hamate fracture excision in high-level amateur athletes. J Hand Surg Am 38: 72-76, 2013.
4） 山口幸之助ほか．野球選手の有鉤骨鉤骨折に対する手術成績．中国・四国整形外科学会雑誌 23: 323-326, 2011.
5） Aldridge JM 3RD, et al. Hook of the hamate fractures in competitive golfers: results of treatment by excision of the fractured hook of the hamate. Orthopedics 26: 717-719, 2003.
6） Bachoura A, et al. Hook of hamate fractures in competitive baseball players. Hand（N Y）8: 302-307, 2013.
7） Demirkan F, et al. Biomechanical evaluation of flexor tendon function after hamate hook excision. J Hand Surg Am 28: 138-143, 2003.
8） Tolat AR, et al. Surgical excision of ununited hook of hamate fractures via the carpal tunnel approach. Injury 45: 1554-1556, 2014.

有鉤骨鉤切除前後における小指屈筋腱曲率半径の変化

井下田有芳*，内藤聖人*，後藤賢司*，渡　泰士*，岩瀬嘉志**，金子和夫*

The Change in Curvature Radius before and after Hamate Hook Excision

Yuka Igeta*，Kiyohito Naito*，Kenji Goto*，Taiji Watari*，Yoshiyuki Iwase**，Kazuo Kaneko*

有鉤骨鉤偽関節の合併症に尺側指屈筋腱損傷があるが，その原因は有鉤骨鉤が尺側指屈筋腱に対する滑車機能を有しているからと考えられている．しかし，有鉤骨鉤切除前後において屈筋腱滑車機能がどの程度消失するかを明確に証明した研究は著者らが渉猟し得た限りは，存在しない．本研究では有鉤骨鉤切除前後における小指屈筋腱曲率半径の変化について調査した．新鮮凍結屍体前腕 6 肢を使用し，手根管部から A1 プーリー部まで小指屈筋腱の走行を観察した．有鉤骨鉤部における小指屈筋腱の曲率半径を手指伸展位と屈曲位とで測定し，有鉤骨鉤切除前後における曲率半径の変化を調査した．有鉤骨鉤切除前の小指屈筋腱の曲率半径は手指伸展位で 60.9±10.3mm，屈曲位で 54.2±13.5mm であり，有鉤骨鉤切除後では手指伸展位で 60.2±9.8mm，屈曲位で 136.5±59.8mm であり，手指屈曲位では有鉤骨鉤切除前と比較し切除後で有意な曲率半径の増大を認めた．この事実によって，有鉤骨鉤が小指屈筋腱の滑車として機能することが示唆された．

【緒　言】

有鉤骨鉤偽関節の合併症に尺側指屈筋腱損傷がある[1]が，その原因は有鉤骨鉤が尺側指屈筋腱に対する滑車機能を有しているからと考えられている[2]．しかし，有鉤骨鉤切除前後において屈筋腱滑車機能がどの程度消失するかを明確に調査した研究は，著者らが渉猟し得た限りは，存在しない．

今回，著者らは新鮮凍結屍体を用いて，有鉤骨鉤切除前後における小指屈筋腱曲率半径の変化を調査し，有鉤骨鉤の屈筋腱滑車機能について検討し，有鉤骨鉤骨折の治療法について考察した．

【対象と方法】

本研究は Acumed LLC Cadaver Course Guidelines に従い，Acumed Learning Centre（Hillsboro OR, USA）で行った．本研究は新鮮凍結屍体前腕 6 肢（右手：0 手，左手：6 手）を使用した．手掌の皮膚，および皮下組織を除去し，手根管を開放した．そして，小指深指屈筋腱を手根管部から A1 プーリー部まで展開し，露出した．有鉤骨鉤部における小指深指屈筋腱の走行を手指伸展位で観察した．次に，中指，環指，小指深指屈筋腱の共同腱を筋腱移行部で鉗子で把持し，中指が完全屈曲になるまで牽引した状態を手指屈曲位とし，有鉤骨部における小指深指屈筋腱の走行を確認した（図 1a, b）．それぞれ小指深指屈筋腱の走行が，手根管部から A1 プーリー部まで確認できる状態で，手関節部以遠を手掌に平行に，写真で撮影し記録し，曲率半径を測定した．その後，有鉤骨鉤を切除し，同様に手指屈曲位，伸展位で有鉤骨部における曲率半径を測定した（図 2a, b）．そして，有鉤骨鉤切除前後での曲率半径の変化を調査した．

曲率半径はニュートン・ラプソン法を用いて測定した[3]．L＝r×θ，d＝2×r×sin（θ/2），h＝r×（1-cos（θ/2）），L＝弧長，d＝弦長，h＝矢高，r＝半径，h＝弦長，h＝弦長，h＝半径．この方程式では，4 つのパラメータ（L，d，h，r）に，2 つの値のみを割り当てることで残りの 2 つの値を得ることができ，

受理日　2018/09/09
*順天堂大学医学部整形外科学講座　〒113-8421　東京都文京区本郷 2-1-1
**順天堂東京江東高齢者医療センター　整形外科

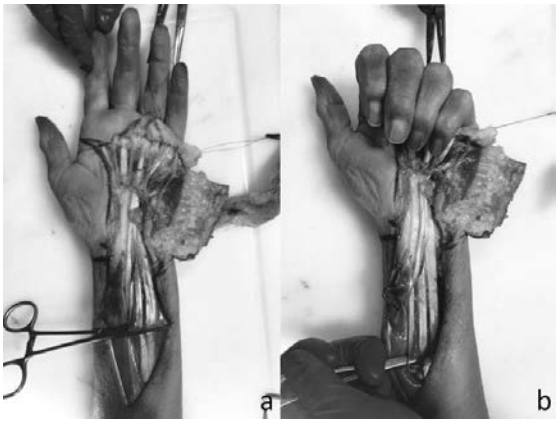

図 1　有鉤骨切除前に小指深指屈筋腱の走行を手根管部から A1 プーリー部まで確認した．a: 手指伸展位 b: 手指屈曲位：中指，環指，小指深指屈筋腱の共同腱を筋腱移行部で鉗子で把持し，中指が完全屈曲になるまで牽引した状態を手指屈曲位とした．

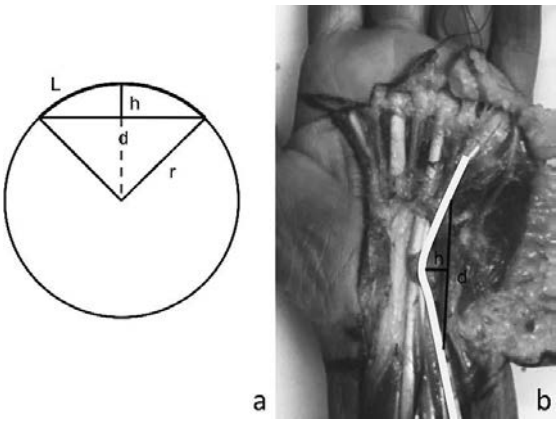

図 3　ニュートンラプソン法を用いて曲率半径を計算した．a: L=r×θ，d=2×r×sin（θ/2），h=r×（1-cos（θ/2））, L=弧長，d=弦長，h=矢高，r=半径．b: 掌側から観察した記録写真における，有鉤骨鉤部での曲率半径の計算方法．

本研究では，記録した写真より d と h を測定し，曲率半径 r を得た（図 3a, b）．

【結　果】

有鉤骨鉤切除前の小指深指屈筋腱の曲率半径は，手指伸展位で 60.9±10.3mm，屈曲位で 54.2±13.5 mm であった．有鉤骨鉤切除後では，手指伸展位で 60.2±9.8mm，屈曲位で 136.5±59.8mm であった．手指伸展位では，有鉤骨鉤切除前後において，小指深指屈筋腱の曲率半径の有意な変化は認めなかった（図 4）．しかし，手指屈曲位では，有鉤骨鉤切除前と比較し，切除後で有意な曲率半径の増大を認めた（P＜0.01）（図 5）．

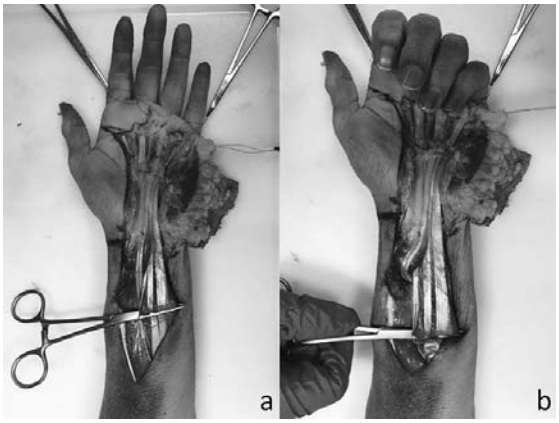

図 2　有鉤骨切除後に小指深指屈筋腱の走行を手根管部から A1 プーリー部まで確認した．a: 手指伸展位 b: 手指屈曲位

【考　察】

Demirkan らは，有鉤骨鉤の消失が握力低下に繋がると述べており[4]，Goto らは，腱条件 CT を使用し，有鉤骨が屈筋腱の滑車機能を果たしていると述べている[2]．本研究において，手指屈曲位で有鉤骨鉤の有無によって屈筋腱の曲率半径が優位に変化することが判明し，有鉤骨鉤が小指屈筋腱の滑車機能を果たしていることが示唆された．

現在，有鉤骨鉤骨折の治療法には，保存療法，および手術方法としては，有鉤骨鉤切除と骨接合術が存在する．保存治療では，50%以上の確率で偽関節の合併症が認められ，骨癒合率が高くないために手術方法を選択することが多い[5]．

骨接合術と有鉤骨鉤切除術の是非については，未だ統一された見解が存在しないのが現状である．Scheufler らは，骨接合術と有鉤骨鉤切除術後での握力を比較し，骨接合術後の方が，握力が強かったとの報告している[6]．しかし，Devers らは，有鉤骨鉤切除術後でも握力低下をきたさず，スポーツ復帰を果たしているとの報告している[7]．また，Bachoura らは，術後後療法について，骨接合術後は固定による安静が必要なため，リハビリテーションの開始の遅れが，握力の早期回復を困難にする可能性がある

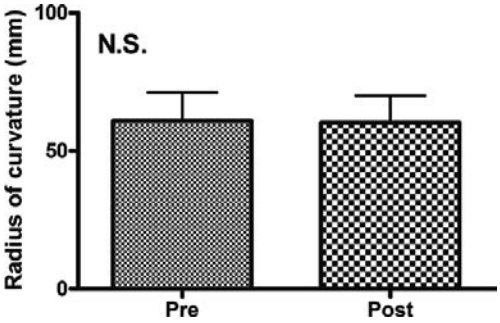

図 4 手指伸展位での有鉤骨鉤切除前後における小指深指屈筋権の曲率半径：手指伸展位において小指屈筋腱の曲率半径の有意な変化は認めなかった．

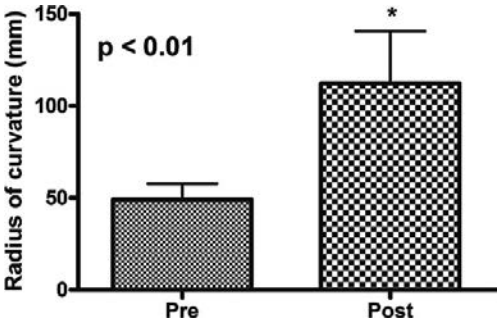

図 5 手指屈曲位での有鉤骨鉤切除前後における小指深指屈筋権の曲率半径：手指屈曲位では有鉤骨鉤切除前と比較し切除後で有意な曲率半径の増大を認めた（P＜0.01）．

と骨接合術の問題点を指摘している[8]．以上から，手術療法での有鉤骨鉤切除術と骨接合術の選択は，アスリートや肉体労働者であるかといった患者背景や，受傷時期，および術者の判断といった様々な事由により決定されているのが現状である．

本研究で導かれた曲率半径の差によって，有鉤骨鉤が屈筋腱の滑車機能を果たしているために有鉤骨鉤切除術は，術後の握力低下を来す可能性が極めて高いと考える．解剖学的に，小指屈筋腱の滑車として機能する有鉤骨鉤は存在する方が望ましく，術式選択において有鉤骨鉤切除術よりも骨接合術が望ましいと考える．しかしながら，実際の臨床における有鉤骨鉤の滑車機能の評価や各術式の治療成績については，今後，より一層の検討が必要である．

【まとめ】

有鉤骨鉤は，小指屈筋腱の滑車として機能する可能性が示唆された．有鉤骨鉤が存在しなければ，小指屈筋腱の Bowstring が生じる可能性がある．しかし，本研究と実際の治療法による握力の評価といった治療成績に関しては，今後，検討が必要であると考える．

【利益相反の開示】

本研究発表に関連し，開示すべき COI 関係にある企業等はありません．

【文　献】

1) Milek MA, et al. Flexor tendon ruptures secondary to hamate hook fractures. J Hand Surg Am 15: 740-744, 1990.
2) Goto K, et al. Evaluation of the pulley function of the hamulus of the hamate for the flexor tendons. Surg Radiol Anat 40: 1013-1017, 2018.
3) Galantai A. The theory of Newton's method. J Comput Appl Math 124: 25-44, 2000.
4) Demirkan F, et al. Biomechanical evaluation of flexor tendon function after hamate hook excision. J Hand Surg Am 28: 138-143, 2003.
5) Mouzopoulos G, et al. Fractures of hamate: a clinical overview. Musculoskelet Surg in press: May-29, 2018.
6) Scheufler O, et al. Therapeutic alternatives in nonunion hook of hamate fractures: personal experience in 8 patients and review of literature. Ann Plast Surg 55: 149-154, 2005.
7) Devers BN, et al. Outcomes of hook of hamate fracture excision in high-level amateur athletes. J Hand Surg Am 38: 72-76, 2013.
8) Bachoura A, et al. Hook of hamate fractures in competitive baseball players. Hand（N Y）8: 302-307, 2013.

症例対照研究による橈骨遠位端骨折の手術的治療と保存的治療の成績比較

三竹辰徳，岩月克之，山本美知郎，平田　仁

A Case Control Study of Dorsal Displaced Fractures of the Distal Radius: Comparison between Volar Locking Plate and Nonsurgical Treatment

Tatunori Mitake，Katsuyuki Iwatsuki，Michiro Yamamoto，Hitoshi Hirata

症例対照研究により橈骨遠位端骨折の手術的治療と保存的治療の 16-20 週での成績を比較した．掌側ロッキングプレート（以下，VLP）を用いて骨接合術を行った成人の背側転位型の橈骨遠位端骨折 191 手と，非観血的整復術とギプス固定（保存的治療）を行った 51 手のうち，受傷時の年齢・性別・骨折型をマッチングさせた VLP 群 29 手と保存群 29 手を対象とした．対照の内訳は 2 群とも平均年齢 66 歳，男性 4 手，女性 25 手，AO 分類 A 型 16 手，B 型はなし，C 型 13 手であった．最終診察時 VT は VLP 群 9.6 度に対し保存群 -4.1 度（P＜0.01），RI は VLP 群 19 度に対し保存群 17 度（P＝0.03）で有意差を認めた．最終診察時可動域は，掌背屈，回内外ともに有意差を認めなかった．握力健側比は VLP 群 76％に対し保存群 57％，Hand20 は VLP 群 11 点に対し保存群 17 点でいずれも有意差を認めなかった．

【緒　言】

橈骨遠位端骨折に対する治療は，掌側ロッキングプレート（VLP）の登場により良好な成績が数多く報告されるようになってきたが，高齢者では手術的治療と保存的治療で長期の臨床成績に有意差はなく，単純 X 線評価で変形が残存しても患者の主観的評価は良好と報告されている [1)2)3)]．

橈骨遠位端骨折の治療期間について，Arora らは 65 歳以上の橈骨遠位端骨折患者 73 例の randomized control trial（RCT）を行い，6 週，12 週，6 か月，12 か月での DASH score，Patient-Rated Wrist Evaluation（PRWE）を経時的に比較した [4)]．Arora らの RCT によると，12 週の短期成績では DASH score，PRWE，握力とも手術群で良好であったと述べている．6 か月時の握力では有意差を認めたものの，DASH score，PRWE では手術群と保存群の治療成績に有意差を認めなかった．12 か月時の評価でも同様に 2 群間に有意差はなかったと報告した．また，別の報告でも 1-2 年以上の長期成績では保存的治療は手術的治療と明確な差は明らかにされなかった [5)]．

比較的早期には手術群で治療成績が良いという報告がみられる一方，どの時点で成績に差がなくなってくるのかは明らかにされていない．

本研究の目的は，症例対照研究により橈骨遠位端骨折の手術的治療と保存的治療の 16-20 週での成績を比較することである．

【対象と方法】

VLP を用いて骨接合術を行った成人の背側転位型の橈骨遠位端骨折 191 手と，非観血的整復術とギプス固定（保存的治療）を行った 51 手のうち，受傷時の年齢・性別・骨折型をマッチングさせた VLP 群 29 手と保存群 29 手を対象とした．

手術群 191 手の内訳は平均年齢 63 歳，男性 52 手，女性 139 手，AO 分類 A2 型 27 手，A3 型 31 手，B1 型 3 手，B2 型 3 手，C1 型 35 手，C2 型 54 手，C3 型

受理日　2018/08/26
名古屋大学大学院医学系研究科　手の外科　〒466-8550　愛知県名古屋市昭和区鶴舞町 65

39手であった．保存群51手の内訳は平均年齢66歳，男性10手，女性41手，AO分類A2型18手，A3型8手，C1型14手，C2型11手であった．手術群191手の受傷機転は立位からの転倒139手，転落外傷30手，交通外傷12手，スポーツ外傷10手であった．保存群51手の受傷機転は立位からの転倒46手，転落外傷5手であった．

保存的治療の方法は，まずエコーガイド下腋窩伝達麻酔で除痛と筋弛緩を行い，術者と助手で愛護的に牽引し，背屈変形を徒手整復した．Finger trapは用いなかった．その後単純レントゲンとCTを評価し，後療法の十分な説明を行った後，患者の意思によって治療方針を選択した．

保存的治療では2週間肘上ギプス固定，その後2-4週間の前腕ギプス固定とした．ギプス固定中の後療法は手指自動運動の指導のみであり，ギプス固定解除後から手関節・手指関節に対して通院リハ入りテーションを行った．

マッチングした対照の内訳は2群とも平均年齢66歳，男性4手，女性25手，AO分類A型16手，B型はなし，C型13手であった．手術群の使用インプラントはAcuMed社製Acu-Loc Volar Distal Radius Plate（Acu-Loc）11手，Stryker社製 VariAx Distal Radius Locking Plate（VariAx）10手，メイラ社製Distal Radius Plate System P-Plate（P-Plate）3手，SYNTHES社製LCP Distal Radius Plate 2.4 System Extra-Articular Plate（DRP-EA）3手，とVariable Angle Two-Column Distal Radius Plate 2.4mm（VA-TCP）2手であった．

主要アウトカムは臨床評価であり，最終評価時の手関節可動域，握力健側比，患者立脚型評価のHand20を比較した．副次アウトカムは最終診察時のX線評価とし，volar tilt（VT），radial inclination（以下RI），ulnar variance（以下UV）を比較した．また，合併症も調査した．

統計学的処理は，2群間の比較には対応のあるt検定，またはウィルコクソン符号付順位和検定を用いた．$P<0.05$を統計学的有意差ありとした．

【結　果】

患者背景を表1に示す．51手の保存的治療群には部分手関節内骨折は含まれていなかったため，マッチングした症例群にもAO分類B型は含まれていなかった．受傷時の平均計測値は，VLP群VT: -13度，RI: 12度，UV: 1.5mmであった．保存群は受傷時VT: -12度，RI: 18度，UV: 1.0mmであった．受傷時のRIは2群間で統計学的有意差を認めた（$P=0.02$）．平均経過観察期間はVLP群20週，保存群16週であった．

表1　患者背景

		VLP群	保存群	P値
N		29	29	
平均年齢(歳)		66(38-84)	66(38-84)	
男性		4手	4手	
女性		25手	25手	
AO分類	A型	16手	16手	
	B型	0手	0手	
	C型	13手	13手	
VT（度）		-13±15	-12±15	0.58
RI（度）		12±13	18±5	0.02
UV（mm）		1.5±2.1	1.0±1.5	0.21
経過観察期間（週）		20(12-29)	16(12-30)	<0.01

最終診察時可動域は，掌背屈，回内外ともに有意差を認めなかった（図1）．握力健側比はVLP群76％に対し保存群57％，Hand20はVLP群11点に対し保存群17点でいずれも有意差を認めなかった（図2）．

最終診察時VTはVLP群9.6度に対し保存群-4.1度（$P<0.01$），RIはVLP群19度に対し保存群17度（$P=0.03$）で有意差を認めた（図3）．UVはVLP群0.1mmに対し保存群0.7mmで大きい傾向があったが，統計学的には有意差を認めなかった（$P=0.10$）．

合併症は手術群に屈筋腱障害を1手，保存群に手根管症候群を2手認めた．

【考　察】

近年，Chenらは60歳以上の橈骨遠位端骨折患

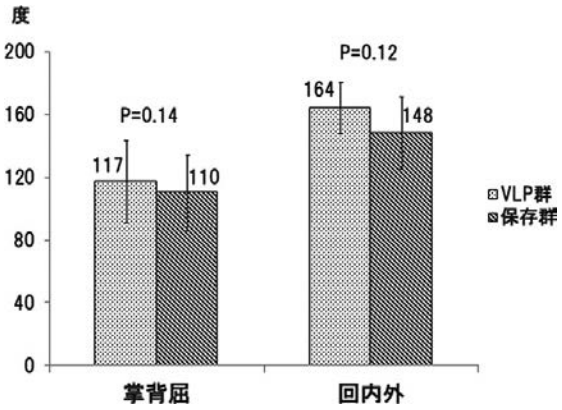

図 1　最終診察時の可動域

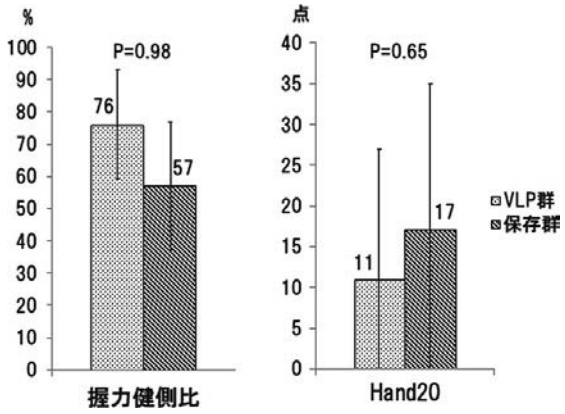

図 2　最終診察時握力と Hand20

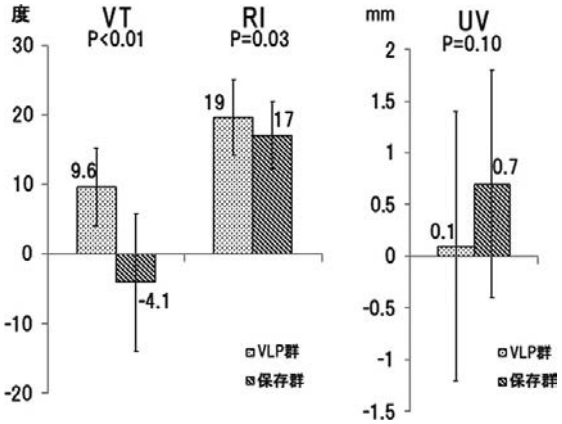

図 3　最終診察時 X 線評価

者について，2 つのランダム化試験と 6 つのレトロスペクティブスタディを用いてメタアナリシスを行った．12-62 か月の経過では手術群と非手術群の間に疼痛，機能評価や手関節可動域に統計学的有意差はなかったと報告した [6]．

細川らは骨折型を安定型（AO 分類 A2.C1）と不安定型（A3.B3.C2.C3）に分類し，橈骨遠位端骨折の手術群と保存群の 3 か月での短期成績を比較した．安定型の機能評価に有意差はなく，不安型は手術群で有意に Quick-DASH score が良好であった [7]．

橈骨遠位端骨折の比較研究では，研究対象とした患者の年齢や治療成績比較のタイミングが問題になる．本研究では年齢・性別・骨折型を統一して 16-20 週の短期成績を調査した．16-20 週評価時の X 線評価は VT と RI で統計学的有意差を認めた．しかし，可動域や握力，Hand20 では統計学的有意差を認めなかった．先行研究では 3 か月では手術群が良好だが 6 か月では差がないとされているが，本研究の新規性は 4-5 か月でも差はないということを明らかにしたことである．日本での保険診療上の作業療法の算定上限は 150 日であるため，20 週付近で治療成績を比較することに意義があるのではないかと考えられる．

児玉らは橈骨遠位端骨折の保存的治療 47 例，VLP による手術的治療 44 例の治療成績を調査した．児玉らは 20 度以上の背屈転位，10mm 以上の短縮，骨幹端部の粉砕，関節面に及ぶ高度な粉砕などを不安定性の基準とした．後方視的に骨折部の不安定性を評価し，保存療法あるいは手術療法どちらの適応であったかを判定した．その結果，保存的治療の適応でありながら実際には手術された症例は保存的治療に比べ成績が劣っていたと報告している [8]．本研究でも最終診察時の可動域や Hand20 でも有意差はなかったため，保存療法でも治療可能な症例であれば，積極的な手術は控えるべきであると考えられる．その一方で，先述の児玉らの報告では手術的治療の適応でありながら実際には保存的治療を行った症例は，治療成績は不良であった [8]．したがって，手術の適応と考えられる症例は手術を行うべきである．しかし，受傷時のレントゲンを見てまず手術ありきではなく，まず徒手整復・外固定の保存療法を試み，その中で骨折型や患者の活動性などを総合的に考慮して，手術の適応を明確にするべきである．

本研究の限界はいくつかある．第一に，保存的治療で良好な成績が見込める患者は保存的治療を選択されるという選択バイアスがかかる．ただ，本研究

は受傷時の骨折型を一致させ，X 線計測値も臨床的に差のあるほどの有意差はなかった．第二の限界は，本研究は患者の希望に沿った後ろ向きの観察研究デザインであり，無作為ランダム化比較試験ではないということである．しかし，ベースラインでの両群を可能な限り均等として比較しており，実際の臨床では困難な，手術か保存治療かのランダム化を行わずに両群の治療成績を比較検討することができたと考える．第三に，症例対照研究の対照群は現集団を代表していなければならないが，マッチングから漏れた症例には本研究結果を適応できない[9]．最後に，実臨床では VT, RI, UV だけでは関節面の適合性や橈骨皮質のアライメントは評価できず，治療方針を決定するうえでほかの因子の探求が必要な可能性がある．

【まとめ】

1．年齢・性別・骨折型を一致させて，橈骨遠位端骨折の VLP 群と保存群の 16-20 週の治療成績を比較した．

2．最終診察時の VT と RI で統計学的有意差を認めた．

3．最終診察時の可動域と握力，Hand20 は有意差を認めなかった．

【利益相反の開示】

本研究発表に関連し，開示すべき COI 関係にある企業等はありません．

【文　献】

1） Gehrmann SV, et al. Distal radius fracture management in elderly patients: a literature review. J Hand Surg Am 33: 421-429, 2008.
2） Arora R, et al. A comparative study of clinical and radiologic outcomes of unstable colles type distal radius fractures in patients older than 70 years: nonoperative treatment versus volar locking plating. J Orthop Trauma 23: 237-242, 2009.
3） Diaz-Garcia RJ, et al. A systematic review of outcomes and complications of treating unstable distal radius fractures in the elderly. J Hand Surg Am 36: 824-835, 2011.
4） Arora R, et al. A prospective randomized trial comparing nonoperative treatment with volar locking plate fixation for displaced and unstable distal radial fractures in patients sixty-five years of age and older. J Bone Joint Surg Am 93: 2146-2153, 2011.
5） Foldhazy Z, et al. Long-term outcome of nonsurgically treated distal radius fractures. J Hand Surg Am 32: 1374-1384, 2007.
6） Chen Y, et al. Safety and efficacy of operative versus nonsurgical management of distal radius fractures in elderly patients: systematic review and meta-analysis. J Hand Surg Am 41: 404-413, 2016.
7） 細川高史ほか．橈骨遠位端骨折の手術療法は早期 ADL 回復に有用か―保存療法との比較検討―．日手会誌 33: 52-54, 2016.
8） 児玉成人ほか．後期高齢者の橈骨遠位端骨折に対するロッキングプレートの功罪―保存療法と比較して．日手会誌 30: 5-8, 2013.
9） 康永秀生．できる！臨床研究最短攻略 50 の鉄則．第 1 版．東京．金原出版．pp67-75, 2017.

橈骨遠位端骨折への掌側ロッキングプレート固定術に対する超音波ガイド下腕神経叢ブロックと全身麻酔単独麻酔による周術期管理の比較検討

岡田恭彰*，田崎　篤*，木場　健*，藤田信子**

Comparison Perioperative Management of Ultrasound Guided Plexus Blockade and General Anesthesia in the Volar Locking Plate Fixation for Distal Radius Fracture

Yasuaki Okada*，Atsushi Tasaki*，Takeshi Koba*，Nobuko Fujita**

橈骨遠位端骨折への掌側ロッキングプレート（以下 VLP）固定術を超音波ガイド下腕神経叢ブロック下で施行した群（ブロック群）と全身麻酔単独下で施行した群（全身麻酔群）との周術期管理状況を後ろ向きに比較した．対象は 2016 年 1 月から 2017 年 7 月までに当院で VLP 固定術を施行した 56 例（ブロック群：30 例，全身麻酔群：26 例）である．ブロック群は術直後から 8 時間目までの疼痛が低く（$p<0.01$），麻薬使用量が少なく（$p<0.01$），術後手術室関連滞在時間が短かった（$p<0.01$）．ブロック群では術後 8 時間以降にブロックの麻酔効果消失によって生じるとされる Rebound Pain を認めたが，全身麻酔群より疼痛が上回ることはなく，合併症も見られなかった．高齢者に多い橈骨遠位端骨折に対するブロック麻酔での周術期管理は，麻薬使用量を減少し，術後早期の疼痛管理にも有用であったが，Rebound Pain に対する予防的な疼痛対策が今後の課題と考えられた．

【緒　言】

上肢領域の手術に対して超音波ガイド下腕神経叢ブロック（以下 UGPB）は普及しつつある．高齢者に多い橈骨遠位端骨折は，全身状態によっては全身麻酔下での管理が選択されてきたが，軽度の鎮静や鎮痛補助を用いた麻酔管理（Monitored Anesthesia Care）を併用することで UPGB による管理下で手術を行うことが可能となってきている[1]．一方で UPGB の有用性に関しては術中管理に着目した報告が多く，術後鎮痛としての有用性を検討した報告は少ない[2]．また，術後鎮痛をはじめとした周術期管理は疾患や術式の手術侵襲によって異なるが，本邦では上肢の骨折全体を対象としており，疾患，術式を統一して全身麻酔との周術期管理を比較検討した報告は少なく[3]，橈骨遠位端骨折においても麻酔方法に関して一定の見解は未だ確立されていない[4]．本研究の仮説として，橈骨遠位端骨折への VLP 固定術に対する UPGB による管理は全身麻酔単独による管理と比較して麻薬使用量を減らし，術後疼痛を減ずることで周術期管理に有用な可能性がある．本研究の目的は橈骨遠位端骨折への VLP 固定術に対して UGPB で管理した症例と全身麻酔単独で管理した症例の周術期管理を比較検討することである．

【対象と方法】

本研究開始に先立って当院倫理委員会の承諾を得た．研究デザインは診療録を用いた後ろ向きコホート研究である．

1．対象

選択基準は 2016 年 1 月から 2017 年 10 月の間に当院で橈骨遠位端骨折に対して VLP を用いて観血的整復固定術を施行した症例とした．除外基準は術

受理日　2018/09/09
*聖路加国際病院　整形外科　〒104-8560　東京都中央区明石町 9-1
**聖路加国際病院　麻酔科

前に全身麻酔後に UGPB を行った症例，UPGB 群で麻酔効果が不十分で全身麻酔に移行した症例（UPGB 不成功例）とした．

2．方法

全症例は術前に麻酔科外来を受診して術前評価を行なった．手術は当院手外科担当医 2 名のいずれかが執刀した．UGPB と全身麻酔の振り分けは手術担当医と患者の協議により決定した．UPGB 群のブロックは著者と麻酔担当医のいずれかが，麻酔科のブロック指導医の監督下に行なった．超音波診断装置には，S-Nerve（富士フイルムメディカル，東京）リニアプローベを用いた．アプローチは鎖骨上神経アプローチ法，または腋窩アプローチ法で行い，穿刺針は 22G 針 80mm（スティムプレックス D ニードル，ビー・ブラウンエースクラップ株式会社）を使用し，末梢神経刺激装置（スティムプレックス HNS12，ビー・ブラウンエースクラップ株式会社）を用いて行なった（Dual Guidance Approach）[5]．薬剤は 0.375％ロピバカイン 15-20ml に局所麻酔薬作用時間延長の目的でデキサメサゾン 3.3mg を添加したものを使用した．執刀開始前にブロックの麻酔効果を確認してから手術を開始し，術前評価で麻酔科が鎮静を必要と判断した症例や術中に鎮静を希望した症例に対しては鎮静を用いて，挿管は行わずに管理を行った（Monitored Anesthesia Care：MAC）[1]．全身麻酔群は麻酔科による挿管での麻酔管理を行った．周術期に使用した麻薬の種類，使用量は麻酔科の判断としたが，各麻薬をフェンタニルに力価を換算して計算した．両群共に手術開始前に 10 万倍 Epinephrine 含有 1％リドカイン 10ml を皮切周囲に注入した．展開は Trans Flexor Carpi Approach を用いた．全身麻酔群のみ閉創後に創部周囲に 0.75％ロピバカインを 10ml 注入した．両群とも術後は鎮痛薬の定期投与は行わなかった．疼痛時は経口鎮痛薬を第 1 選択としたが，疼痛が強ければ経静脈的に投与した．翌日朝の回診で創部の処置を行い退院とした．

3．調査項目

患者背景として性別，年齢，Body Mass Index，手術前の Numerical Rating Scale（NRS），骨折型（AO 分類）を調査した．主要評価項目を NRS とし，覚醒直後を 0 として 0.5（回復室），2，4，8，12，16 時間後に計測した．副次評価項目として術後初回鎮痛薬使用までの時間，手術関連滞在時間（麻酔開始から手術開始，手術終了から退室，回復室滞在時間），術中麻薬（フェンタニル）使用量，回復室での麻薬使用の有無，術後嘔吐の有無，ブロック麻酔に伴う合併症（局所静脈麻酔中毒，気胸，血腫，神経損傷，横隔神経麻痺，Horner 兆候）を検討した．

4．統計解析

連続変数の比較には Student-T 検定，名義変数の比較にはカイ二乗検定を行い，有意水準は $p<0.05$ とした．解析ソフトは IBM SPSS Statistics 22.0 を使用した．

【結　果】

対象期間から 80 例が抽出された．このうち除外基準から術前に全身麻酔後に UPGB を行った 22 例を除外した対象は 58 例で，内訳は UPGB 群 32 例，全身麻酔群 26 例であった．UPGB 群のうち 2 例は尺骨神経領域のみの麻酔効果が得られなかったため，術中に肘部管からのブロックを追加し手術を継続した．2 例は全神経領域の麻酔効果が不十分であり全身麻酔に移行したため不成功例として除外し，最終的に UPGB 群は 30 例とした（図 1）．患者背景は 2 群間に有意差を認めなかった（表 1）．術後疼痛は術直後から術後 8 時間まで UPGB 群が有意に低かったが（$p<0.01$），術後 8 時間以降は 2 群間に有意差はなかった（図 2）．初回鎮痛薬使用までの時間は UPGB 群が有意に長かった（$p<0.01$）（表 2）．手術室関連滞在時間では UPBG 群は手術終了から退室までの時間が有意に短く（$p<0.01$），回復室滞在時間が有意に短かった（$p=0.01$）（表 2）．麻薬使用に関して UPGB 群は術中麻薬使用量が有意に少なく（$p<0.01$），回復室での麻薬使用頻度も有意に少なかった（$p=0.02$）（表 2）．UPGB 群は術後嘔吐が少ない傾向があり（$p=0.09$），UPGB 群で嘔吐があった 3 例は術中に鎮静薬として麻薬を使用した症例であった（表 2）．ブロックに伴う合併症は認められなかった（表 2）．

【考　察】

本研究では橈骨遠位端骨折への VLP 固定術に対する UPGB による管理は，全身麻酔による管理と比較して麻薬使用量を抑え，手術終了から退室までの時間と回復室滞在時間を短くすることができ，術後早期の鎮痛効果に優れた．ブロックによる合併症は生じなかったことから，UPGB による鎮痛に加え軽度

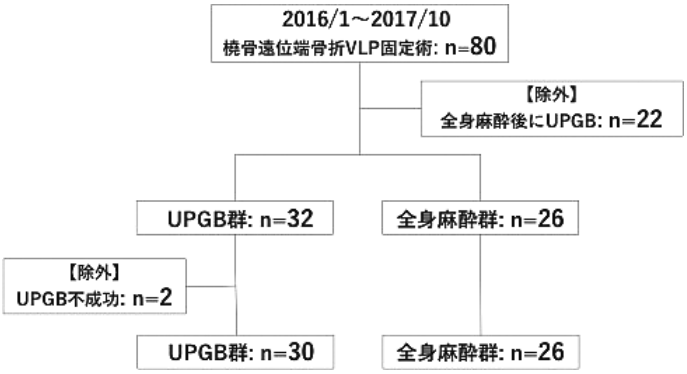

図 1　Patient flow diagram

表 1　患者背景：患者背景は 2 群間に統計学的有意差は認めなかった．

患者背景	UPGB群（N＝30）	全身麻酔群（N＝26）	P-Value
性別（女）	22 (73.3%)	22 (84.6%)	0.32
年齢	59.6 (±16.2)	67 (±16.0)	0.91
BMI	22.8 (±3.9)	22.1 (±4.4)	0.86
安静時のNRS	0.93 (±1.46)	0.96 (±1.18)	0.93
AO分類：A	12 (40%)	11 (42%)	
AO分類：B	6 (20%)	8 (31%)	0.52
AO分類：C	12 (40%)	7 (27%)	

の鎮静や鎮痛補助を用いる MAC を併用した Opioid free の麻酔管理は，術中のみならず術後管理の点からも有用であったと考える．

手術室関連時間に関しては，麻酔開始から執刀までは UPGB の麻酔効果発現が律速となり，本研究結果では約 40 分程度を要したが，手術室入室前に回復室などであらかじめ UPGB を行えば，麻酔効果発現までの待機時間は短縮可能である[6]．当院は臨床研修病院であることが影響してか，全身麻酔群の方が麻酔開始から手術開始までの時間が長かったが，2 群間に統計学的有意差は認められなかった．また，本研究で UPGB 群が手術終了から退室までの時間，回復室使用時間が短かったのは，Galos らの報告[3]と同様であった．これは UPGB 群に鎮静（MAC）を併用したとしても，閉創時には覚醒している状態であり抜管の必要がないこと，術直後はブロックの鎮痛効果のため回復室では疼痛がない状態であること，麻薬使用量の減少により回復室での嘔吐が生じにくいことがその理由と考えられた．

UPGB 群は術直後から術後 8 時間までの鎮痛効果に優れていた．しかし，術後 8 時間以降に NRS スコアが上昇したのは，Rebound Pain[3]と呼ばれるブロックの麻酔効果の消失による急激な疼痛の出現のためと考えられた．本邦での橈骨遠位端骨折への VLP 固定術に対する全身麻酔を併用した UPGB と持続麻薬静脈注射の術後鎮痛の比較研究[2]では，UPGB の麻酔効果が消失後の術日翌朝以降も持続麻薬静脈注射群と比較して疼痛コントロールが良好であったとされ，術前の UPGB による先制鎮痛効果が影響している可能性があるとしているが，本研究では異なった結果であった．下肢領域では Rebound Pain への対策としてカテーテル留置による持続ブロックの報告[7]があり，ポプスカインなどの長時間作用型の局所麻酔薬の使用なども有用と考えられる．しかし比較的長期間の入院が見込まれる下肢の手術とは異なり，上肢領域は日帰り手術も多く，本研究で設定した手術翌日の退院時にはブロックの麻酔効果が消失して手指の運動が回復していることが

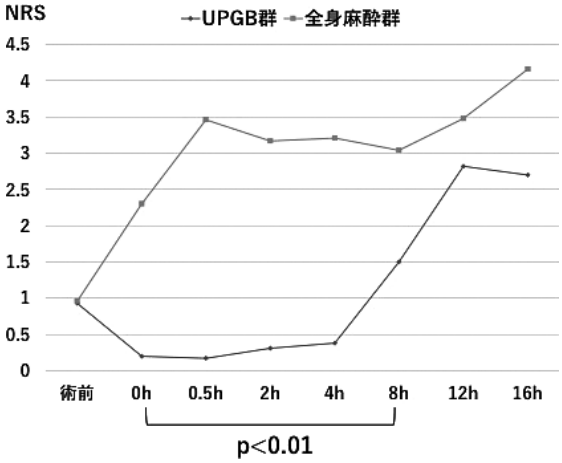

図 2 主要評価項目：UPGB 群は術直後から術後 8 時間まで有意に NRS が低かった（p＜0.01）.

望ましい．また，手術開始時刻にもよるが Rebound Pain は術日の深夜から翌日早朝に発生することが多く，一度 Rebound Pain が発生すると疼痛コントロールは不良になり得る．日帰り手術が多い海外では，疼痛による術当日の深夜の救急外来受診が問題になっており，患者の麻酔への満足度の低下につながったとされている[4]．本研究でも術当日の深夜帯から朝方に疼痛によって起きてしまったという症例が多く，人員が少ない深夜帯での対応は患者のみならず医療者への負担にもつながるため，予測され得る Rebound Pain への対策は必須である．術後鎮痛はブロックや持続麻薬静脈注射など単独での管理を行うのではなく，作用機序の異なる様々な方法を組み合わせた Multimodal Analgesia による管理が望ましく，副作用の少ない経口鎮痛薬の使用が基本である．Galos らは術後患者に Rebound Pain が起こることを十分に説明し，ブロックの麻酔効果が持続している段階で，疼痛がなくても予防的に鎮痛薬を内服させることが重要であるとしている[3]．また，経口鎮痛薬の投与方法に関しては，下肢領域では術前からの予防内服により術後の麻薬使用量の軽減に繋がったとの報告[8]もあるが，上肢領域では術前の予防内服の有用性は未だ確立されておらず[9]，今後の検討課題である．

本研究の限界として後ろ向き研究であり患者背景に両群に有意差はないものの，ランダム化しておらず測定不能因子による交絡はある．また，麻酔科の術中の管理法や帰室後の鎮痛薬の使用に関して明確なプロトコールがないため，術中麻薬使用量や術後鎮痛薬の投与方法などにより，術後疼痛は影響を受けた可能性がある．今後これらを明確にプロトコール化し，Rebound Pain に対する予防的疼痛対策を検討していく予定である．本研究ではブロックに伴う合併症を生じた症例はいなかったが，ブロック不成功例が 2 例（6.3%）あった．これは超音波と神経刺激を併用した Dural Guidance Approach[5]により放散痛を生じさせることなく，0.375％ロピバカイン 15-20ml と従来の報告[10]より低濃度，少量での局所麻酔薬でブロックを行ったことが影響していると考えられるが，確実な麻酔効果が得られるような安定した手技の習得が今後の課題である．

【まとめ】

橈骨遠位端骨折に対する VLP 固定術への UPGB

表 2 副次的評価項目：UPGB 群で嘔吐があった 3 例（＊）は術中に鎮静薬として麻薬を使用した症例であった.

	UPGB群（N＝30）	全身麻酔群（N＝26）	P-Value
初回補助鎮痛薬使用までの時間（分）	796.7（±385.3）	228.8（±289.9）	＜0.01
麻酔開始～手術開始までの時間（分）	37.1（±8.5）	39.4（±6.8）	0.28
手術終了～退室までの時間（分）	18.5（±7.3）	24.2（±6.2）	＜0.01
回復室滞在時間（分）	28.9（±14.9）	37.1（±21.3）	0.01
フェンタニル使用量（μl）	68.3（±74.8）	269.6（±60.6）	＜0.01
回復室での麻薬使用の有無	0（0%）	7（27%）	0.02
嘔吐の有無	3（10%）＊	7（27%）	0.09
ブロックに伴う有害事象	0	0	/

による管理は，全身麻酔単独による管理と比較して麻薬使用量低下に寄与し，術後早期の鎮痛効果に優れた．Rebound Pain に対する予防的な疼痛対策の検討が必要である．

【利益相反の開示】

本研究発表に関連し，開示すべき COI 関係にある企業等はありません．

【文　献】

1) 稲垣喜三ほか．デクサメデトミジンと鎮静，区域麻酔や局所麻酔で臨む周術期の鎮静と鎮痛．Life Support and Anesthesia 21: 218-223, 2014.
2) 藤巻亮二ほか．超音波ガイド下鎖骨上腕神経叢ブロックの術後疼痛対策としての有用性．日手会誌 33: 824-828, 2017.
3) Galos D, et al. Does Brachial Plexus Blockade Result in Improved Pain Scores After Distal Radius Fracture Fixation? A Randomized Trial. Clin Orthop Relat Res 474: 1247-1254, 2016.
4) Sellbrandt I, et al. Anesthesia for open wrist fracture surgery in adults/elderly. F1000 Research 2017 6: 1-10, 2018.
5) 佐倉伸一ほか．周術期超音波ガイド下神経ブロック．改定第 2 版．東京．真興交易医書出版部．pp92-96, 2014.
6) 千馬誠悦ほか．上肢の手術に対する超音波ガイド下鎖骨上腕神経叢ブロック．日手会誌 31: 307-309, 2014.
7) Williams B, et al. Rebound pain scores as a function of femoral nerve block duration after anterior cruciate ligament reconstruction: retrospective analysis of a prospective, randomized clinical trial. Reg Anesth Pain Med 32: 186-192, 2007.
8) Huang Y, et al. Perioperative celecoxib administration for pain management after total knee arthroplasty – a randomized, controlled study. BMC Musculoskelet Disord 9: 1-6, 2008.
9) Stepan J, et al. Perioperative Celecoxib and Postoperative Opioid Use in Hand Surgery: A Prospective Cohort Study. J Hand Surg 43: 346-353, 2018.
10) 武田和樹ほか．上肢手術に対する超音波ガイド下鎖骨上腕神経叢ブロックの至適麻酔薬投与量に関する検討．日手会誌 31: 150-154, 2014.

日手会誌（J Jpn Soc Surg Hand），第 35 巻　第 4 号　770–773，2019

橈骨遠位端骨折内固定術における 3D 術前計画と従来法の術後 X 線骨形態変化

吉井雄一, 十時靖和，酒井晋介，石井朝夫

Postoperative Radiographic Changes of Distal Radius Fracture with 3D Preoperative Planning and Conventional Planning

Yuichi Yoshii，Yasukazu Totoki，Sinsuke Sakai，Tomoo Ishi

3D 術前計画法と従来法で骨接合術を行った橈骨遠位端骨折の整復位の術後経過を健側と比較し，3D 術前計画の有用性について検討した．橈骨遠位端骨折に対して 3D 術前計画を用いて骨接合術を施行した計画群 20 手関節と従来の術前計画，骨接合術を施行した対照群 22 手関節を対象とした．両群の整復位を手関節 X 線の正面像，側面像における ulnar variance，volar tilt，radial inclination で評価した．術後 1 週，3，6 か月において計測を行い，計測値の健側との差を求めた．各計測値を計画群と対照群で比較した．術後 1 週の radial inclination と術後 6 か月の ulnar variance で，計画群の健側との差が対照群と比較して有意に少なかった（P＜0.05）．3D 術前計画は橈骨遠位端骨折骨接合術における術後短縮の低減に有用と考えられた．

【緒　言】

整形外科におけるコンピューター支援手術は主に脊椎や人工関節の領域で発展してきた．一方，骨折に対する骨接合術は頻度の高い手術であるにも関わらず，コンピューター支援手術の導入は立ち遅れている．そこで，コンピューター上で橈骨遠位端骨折の整復，内固定設置のシミュレーションを行う 3D 術前計画ソフトウェアを開発し，臨床応用してきた[1)2)]．3D 術前計画により，内固定材選択について高い一致率がえられることがわかった．一方で，3D 術前計画が臨床経過に及ぼす効果は未だ明らかでない．そこで，3D 術前計画法と従来法で骨接合術を行った橈骨遠位端骨折患者の術後経過を比較し，3D 術前計画の有用性について検討することを着想した．本研究の目的は，3D 術前計画法と従来法で骨接合術を行った橈骨遠位端骨折の整復位の術後 X 線画像を健側と比較し，その経時的変化を調べることである．

【対象と方法】

橈骨遠位端骨折に対して骨接合術を施行した 42 例 42 手関節を retrospective に検討した．3D 術前計画を用いて骨接合術を施行した症例を計画群，従来法で骨接合術を施行した症例を対照群とした．対象は 2012 年 7 月から 2017 年 2 月までにおいて，橈骨遠位端骨折に対して Hoya technosurgical の橈骨遠位端骨折用ロッキングプレート（Stellar 2）を用いて骨接合術を行い，術後 6 か月間の経過観察期間があったものとした．計画群は 2015 年 11 月にソフトウェアの臨床応用が可能になってからの症例群とした．計画群は 20 例 20 手関節（女性 15 例，男性 5 例，17-78 歳，平均年齢 60.1 歳），対照群は 22 例 22 手関節（女性 16 例，男性 6 例，29-87 歳，平均 63.3 歳）であった．計画群の骨折型は AO 分類の A2: 1 例，A3: 2 例，C1: 2 例，C2: 7 例，C3: 8 例であった．対照群の骨折型は AO 分類の A3: 4 例，C1: 1 例，C2: 7 例，C3: 10 例であった．

計画群では，術前に患側手関節の CT を撮像し，DICOM データから橈骨遠位部の 3D 画像を作成した．先行研究で報告した方法で，骨折整復と内固定選択・設置のシミュレーションを行った（図 1）[1)]．主な整復基準は短縮の改善，関節面の陥凹・step off

受理日　2018/09/09
東京医科大学茨城医療センター　整形外科　〒300-0395　茨城県稲敷郡阿見町中央 3-20-1

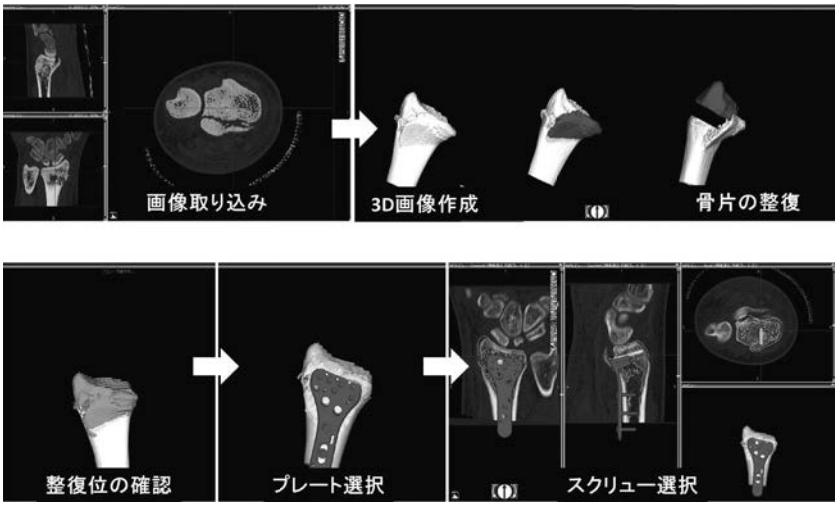

図 1　術前計画の手順

の解消，radial inclination・volar tilt の回復，骨片間間隙の解消とした．骨折線に沿って骨片を分離し，骨片間の適合をみながら整復シミュレーションを行った．複数骨片が存在する場合には，それぞれの骨折線に沿って骨片を分離し，整復位に移動した．スクリューで把持できないと思われる骨片は整復の対象としなかった．内固定材の 3D テンプレートは，Stellar 2（Hoya technosurgical）の CAD データをインポートして使用した．プレートサイズは small，medium，large それぞれショートとロングのサイズ選択ができるようにした．スクリュー長は近位側 10-20mm，遠位側 10-24mm のサイズ選択ができるようにした．術前計画を作成後，全身麻酔下に骨接合術を施行した．手術中は X 線透視画像と術前計画画像を対比して整復固定を行った（図 2）．プレート設置に際して，術前計画における橈骨遠位関節面からプレート遠位端までの距離を参考にした．対照群では術前の単純 X 線からテンプレートを使用してプレートサイズを選択し，手術時に健側手関節の X 線を参考に整復固定した．プレート設置に際しては術中にプレートの骨片被覆を確認し，プレート最遠位部にある仮止め用穴に鋼線を刺入して，鋼線が関節面に穿破しない再遠位の位置を意識して設置した．術者は，計画群で後期研修医 11 例／専門医 9 例，対照群では後期研修医 7 例／専門医 15 例であった．後期研修医が術者の場合には，専門医の指導下に行った．術後，両群とも創の状態が安定した時点での早期可動域訓練を行った．

評価：両群の整復位を手関節単純 X 線の正面像，側面像における ulnar variance（UV），volar tilt（VT），radial inclination（RI）で評価した．術後 1 週，3，6 か月において計測を行い，健側との計測値の差を求めた．計測は 2 人の検者（A，B）が行い，検者間信頼性を級内相関係数で評価した．検者 A の計測結果につき各計測項目の計画群と対照群との差を Welch の t 検定で評価した．P 値 0.05 未満を有意な差と判断した．統計学的検定には，エクセル統計（ベルカーブ，SSRI Co., Ltd.）を用いた．

図 2　術前計画画像と術中 X 線透視画像の対比．（a）3D 術前計画画像，（b）術中 X 線透視画像．

【結　果】

検者 A，B の計測値の級内相関係数は 0.92-0.96（P＜0.01）で，十分な検者間信頼性があると判断した．術後 1 週，3，6 か月の UV の健側との差は，計画群/対照群でそれぞれ -0.1±1.4mm/0.5±0.6mm，0.2±1.3mm/0.8±1.2mm，0.4±1.1mm/1.1±1.1mm であった（図 3）．術後 1 週，3，6 か月の VT の健側との差は，計画群/対照群でそれぞれ 1.4±2.9°/1.6±4.6°，1.6±3.6°/1.1±4.9°1.5±3.4°/1.5±5.2°（計画群/対照群）であった（図 4）．術後 1 週間，3，6 か月での RT の健側との差は，計画群/対照群でそれぞれ 1.6±2.1°/3.1±3.6°，1.9±2.8°/3.0±3.5°，1.8±2.6°/3.0±3.8°（計画群/対照群）であった（図 5）．術後 1 週の RI と術後 6 か月の UV において，計画群の健側との差が対照群と比較して有意に少なかった（P＜0.05）．

【考　察】

近年，整形外科手術においてコンピューター支援技術の有用性が報告されている[3)4)5)]．コンピュータ

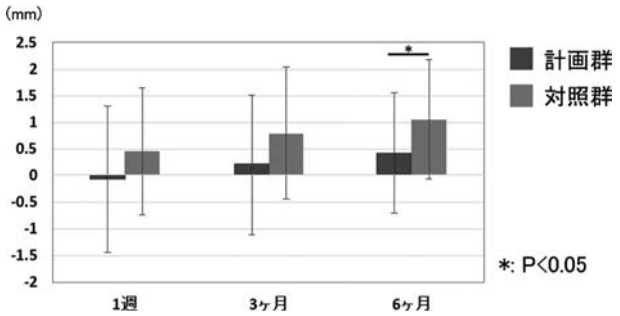

図 3　Ulnar variance の比較．術後 6 か月において，計画群の健側との差が対照群と比較して有意に少なかった．

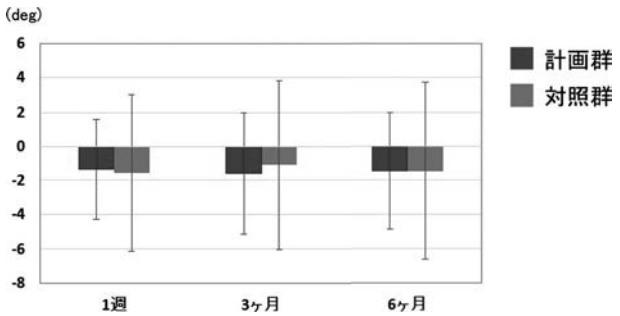

図 4　Volar tilt の比較

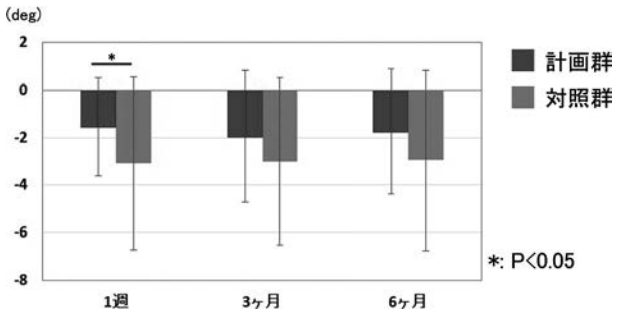

図 5　Radial inclination の比較．術後 1 週において，計画群の健側との差が対照群と比較して有意に少なかった．

ー支援による術前計画に基づく正確なインプラント設置は，手術の精度を高め，合併症を低減する有効な手段と考えられる．一方で，術前計画立案が煩雑であること，装置が高額で運用コストが高いことなどの理由により，一部の手術にしか適用されていない．

骨折に対する骨接合術は，整形外科領域で最も頻度の高い手術の一つである．骨接合術において失われた運動機能を回復するためには，理想的な整復位の獲得と適正な内固定設置が望まれる．不適切な整復・内固定設置により骨癒合不全，整復位の再転位などの合併症を生じ，患者の機能回復が遷延することがある．これら合併症の予防には，個々の骨折型・骨形態に応じた整復位と至適内固定材の選択が必要であり，これには適切な術前計画が必要と考えられる．そのため，コンピューター上で橈骨遠位端骨折の整復，内固定設置のシミュレーションを行う 3D 術前計画を臨床応用してきた．

骨折治療におけるコンピューター支援に関して，骨折部の 3D モデルや画像を作成することで難易度の高い骨折治療の術前計画やナビゲーションを行う試みがある[6)7)8)]．骨盤骨折においては，3D モデルが手術アプローチや整復手技の決定，適切な内固定選択に有用とされている．大腿骨骨折においては，骨長や回旋整復位の確認にも応用されている．また上腕骨近位部骨折対して 3D 術前計画を行った報告によれば，プレート設置位置の良好な再現性が示されている．本研究で，3D 術前計画群では対照群と比較して，術後 1 週における RI と術後 6 か月における UV の健側との差が有意に少なかった．術後早期に RI の健側との差が少なかったことは，より健側に近い整復位を獲得できたためと考えられる．これは 3D 術前計画により橈骨茎状突起を含む骨片をどの方向に整復するべきかより適切に判断できたためと考えられる．また UV の変化が少なかったことは，術後経過における橈骨の短縮が少なかったものと考えられる．先行研究[9)]で，3D 術前計画は橈骨遠位端骨折の骨接合術において遠位スクリュー選択の適正化に有用とされていることから，適切な内固定選択によって術後短縮の低減に有効であったと推察している．

本研究の限界は，骨折治療の機能評価や患者の主観的評価が含まれていないこと，術後矯正損失と内固定選択・設置位置の比較ができていないこと，後ろ向き研究であるため症例群に骨折型，術者，治療時期にばらつきがあることなどがあげられる．今後，これらを踏まえてランダム化比較試験を行い，3D 術前計画の臨床的意義をより詳細に検討していく必要がある．

【まとめ】

3D 術前計画法と従来法で骨接合術を行った橈骨遠位端骨折患者の整復位の術後 X 線画像を健側と比較し，その経時的変化を調べた．3D 術前計画は橈骨遠位端骨折骨接合術における術後短縮の低減に有用と考えられた．

【利益相反の開示】

本研究は LEXI 株式会社との共同研究です．

【文　献】

1) 吉井雄一ほか．橈骨遠位端骨折骨接合術に対する 3D 術前計画ソフトウェアの開発．日手会誌 33: 654-657, 2017.
2) Yoshii Y, et al. Reproducibility of three dimensional digital preoperative planning for the osteosynthesis of distal radius fractures. J Orthop Res 35: 2646-2651, 2017.
3) Nishihara S, et al. Accuracy evaluation of a shape-based registration method for a computer navigation system for total knee arthroplasty. J Knee Surg 16: 98-105, 2003.
4) Tamura Y, et al. Surface-based registration accuracy of CT-based image-guided spine surgery. Eur Spine J 14: 291-297, 2005.
5) Shin BJ, et al. Pedicle screw navigation: a systematic review and meta-analysis of perforation risk for computer-navigated versus freehand insertion. J Neurosurg Spine 17: 113-122, 2012.
6) Fadero PE, et al. Three dimensional(3D)modelling and surgical planning in trauma and orthopaedics. Surgeon 12: 328-333, 2014.
7) Xia S, et al. Computerized virtual surgery planning for ORIF of proximal humeral fractures. Orthopedics 38: 428-433, 2015.
8) 塩田直史ほか．外傷に対するナビゲーションの応用．関節外科 34: 196-202, 2015.
9) Totoki Y, et al. Screw length optimization of a volar locking plate using three dimensional preoperative planning in distal radius fractures. J Hand Surg Asian Pac 23: 520-527, 2018.

背側転位型橈骨遠位端骨折の術中整復固定法：プレート設置前に健側を基準として骨折部の整復を完了する方法（第二報）

山縣朋宏

Operative Reduction Procedure of Dorsally Displaced Fracture of Distal Radius: Reduction Being Completed before Plating by Using Template Made with Reference to Intact Side; The Second Report

Tomohiro Yamagata

背側転位型橈骨遠位端骨折に対する手術治療において，プレート設置前に骨折部の整復を完了し，健側を基準に作成した術中テンプレートを用いて整復位を確認する方法の有効性を検討した．2012 年 5 月～2017 年 8 月の期間に，背側転位型橈骨遠位端骨折に対して本法を用いて手術を行った症例のうち，健側に既往歴・外傷歴のあるものを除き，術後 5 か月間以上経過観察可能であった 45 肢を対象とした．男性 15 名，女性 30 名で，手術時年齢は平均 62.6 歳であり，術後観察期間は平均 9.9 か月であった．術直後整復位と健側との差は，平均で palmar tilt -1.3 度と，概ね正確な解剖学的整復が得られていた．著者が手術を担当した症例では，73％で方形回内筋の温存が可能であった．最終観察時，臨床評価可能であった 39 肢のうち，術後に CRPS を認めた 1 肢を除くと，Mayo Wrist Score は平均 80.1 点であり，良好な成績と考える．

【緒　言】

橈骨遠位端骨折に対し掌側ロッキングプレートを用いて強固な内固定を行うことは，確立された治療法となっている．

術中の整復固定法について，今谷ら[1]が手技の標準化の必要性を示しており，いくつかの手法が報告されている．

著者らは，背側転位型の橈骨遠位端骨折に対し，骨折部の術中整復を行う際に，健側の解剖学的形態に合わせた整復位を目標とし，palmar tilt の整復不足を予防する目的で，プレート設置前に骨折部の整復を完了し，整復位の確認に健側の単純 X 線を基準に作成した術中テンプレートを使用する方法を用いている．その有効性について 2015 年に報告[2]したが，症例数を追加して再検討を行なったので報告する．

【対象と方法】

2012 年 5 月～2017 年 8 月の期間に，背側転位型橈骨遠位端骨折に対して本法を用いて掌側ロッキングプレート固定術を施行した症例のうち，健側に既往歴・外傷歴のあるものを除き，手術後 5 か月間以上経過観察可能であった 45 肢を対象とした．男性 15 名，女性 30 名で，手術時年齢は，平均 62.6 歳（28～86 歳）であった．術後観察期間は，平均 9.9 か月（5～24 か月）であった．

骨折型は，AO 分類で A2：17 肢，A3：10 肢，C1：1 肢，C2：5 肢，C3：12 肢であった．

使用したプレートは，HOYA 社 Stellar1：18 肢，Stellar2：2 肢，Zimmer Biomet 社 DVR：8 肢，日本

受理日　2018/09/02
国家公務員共済組合連合会立川病院整形外科　〒190-8531　東京都立川市錦町 4-2-22

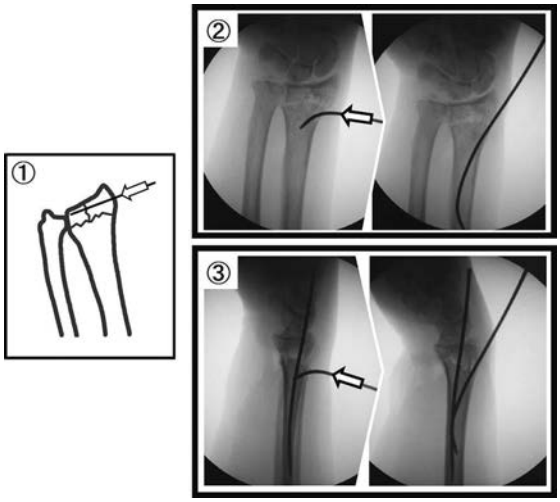

図 1　術中整復法
関節面の整復が必要な場合にはまずこれを完了し，関節面を一塊として K-wire で仮固定する（①）．
次に，IFP を橈側（②）・背側（③）から行なって RI，PT の整復を行う．

エム・ディ・エム社 MODE：9 肢，エム・イー・システム社 APTUS：5 肢，KiSCO 社 OSR2：2 肢，DePuy Synthes 社 VA-TCP：1 肢である．

これらの症例に対して，単純 X 線で palmar tilt（PT），radial inclination（RI），ulnar variance（UV）を計測し，健側と患側，術前と術後の変化を調査した．また，著者が手術を担当した症例について，術中に方形回内筋（PQ）温存が可能であった割合を調べた．

手術は，全例 trans-FCR approach で施行した．

術中の整復固定法（図 1）は，関節面の gap や step-off，陥没骨片などを認める場合には，まずこれらの整復を行う．X 線イメージ画像で確認しながら陥没骨片を髄内から押し出すなどして整復し，必要に応じて，関節鏡を用いて関節面の整復を確認する．関節面の整復が完了したら，K-wire で仮固定を行なって末梢骨片を一塊として取り扱えるようにする．次に，intrafocal pinning（IFP）を橈側・背側から行なって RI，PT の整復を行うが，この際，K-wire 刺入部に小皮切を加えるなどの処置は行なっていない．整復操作では，掌側皮質が正確に適合するよう配慮する．整復後に形成された骨欠損に対する人工骨などの充填は，基本的には行なっていない．

これら一連の整復操作を施行した後，山中らの「術中テンプレート法」[3] に準じて，テンプレートを X 線イメージ画像に重ね合わせて整復位の確認を行う．使用するテンプレートは，術前に，健側の単純 X 線上に透明シートを重ねて，橈骨骨軸と PT に相当する直線をマジックで透明シート上に描画して作成しておく（図 2）．

健側と同様の整復位を得られている場合には，プレート設置の手技に進み，あるいは整復不十分の場合には，整復操作を追加した後再びテンプレートを用いて整復位を評価する．

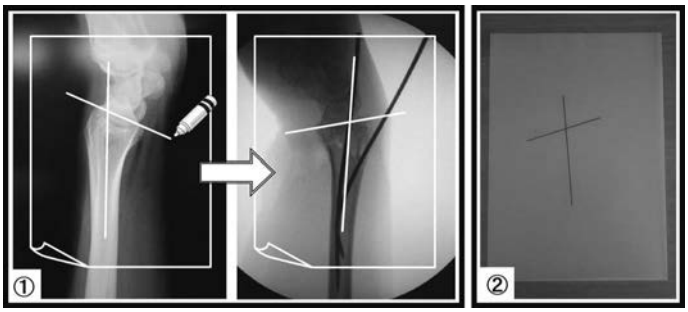

図 2　術中テンプレート法
①図中に透明シートを模式的に示している．
①左：術前に，健側の単純 X 線に透明シートを重ねて，橈骨骨軸と PT に相当する直線をマジックで描画する．
①右：術中，テンプレートを X 線イメージ画像に重ねて整復位を確認する．
②：作成したテンプレート．描画した直線がわかりやすいように，白い紙の上に透明シートを載せて撮影した．

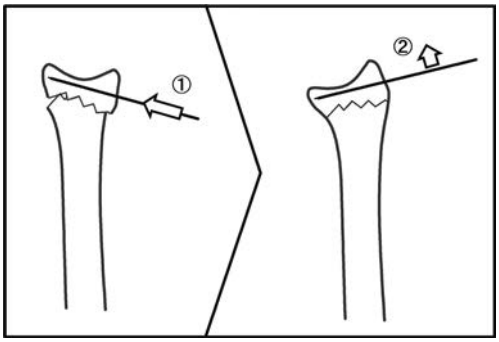

図 3 Joystick 法
骨折部背側の粉砕を認める場合や，IFP で十分な整復位が得られない場合，関節面直下に刺入した K-wire（①）を joystick として使用（②）し，PT を整復する．

骨折部背側の粉砕を認める場合には，IFP では目標とする PT の獲得が困難なことがあり，この場合には，関節面の軟骨下骨直下に背側より刺入した K-wire を joystick として使用し，PT を整復する方法（joystick 法）を用いた（図 3）．

プレート設置の手技は，可能な限り PQ を温存して，その下層にプレートを挿入した後，エレバトリウムなどの器具を用いてプレートの遠位端が遠位骨片から離れないように圧着しながら，プレート遠位のロッキングスクリューを挿入・固定し，次に骨幹部のスクリュー固定を行なった．基本的には，遠位骨片には全ての遠位スクリューホールを使用してロッキングスクリューを挿入し，近位骨片にはノンロッキングスクリュー3 本を挿入して固定している．仮固定に用いた K-wire は，基本的にはプレート設置後に全て抜去しているが，関節面を固定した K-wire は，高度な関節面粉砕のためロッキングスクリューのみでは固定性に難があると判断した症例 4 例では，これを留置した．術後は，前腕以遠の外固定を，症例に応じて 1～3 週間行なった．後療法は，手術翌日から手指，肘，および前腕回内外の可動域訓練を開始し，外固定除去後に手関節可動域訓練を実施した．

【結　果】

全例で骨癒合を認めた．最終観察時，手関節可動域の平均は，伸展 57.9 度，屈曲 61.5 度，握力健側比は平均 84.7%であった．臨床評価可能であった 39 肢のうち，1 肢は術後に CRPS 様症状を認め，Mayo Wrist Score[4]（MWS）で 55 点（poor）となったが，これを除くと，平均 80.1 点，Excellent：8 肢，Good：19 肢，Satisfactory：11 肢であった．CRPS 1 肢の他には，プレートやスクリューの破損，正中神経障害，橈骨神経浅枝障害，腱損傷などの術後合併症を認めなかった．

単純 X 線の平均計測値（表 1）は，術前：PT -21.1 度，RI 14.9 度，UV 2.8mm，術直後：PT 14.1 度，RI 25.0 度，UV -0.1mm で，最終観察時：PT 14.6 度，RI 25.3 度，UV 0.8mm であり，健側：PT 15.7 度，RI 25.6 度，UV 0.7mm であった．

術直後整復位と健側との差は，平均で，PT -1.3 度，RI -0.7 度，UV -0.7mm であった．

最終観察時と術直後との差は，平均で，PT 0.3 度，RI 0.3 度，UV 0.8mm であり，対応のある t 検定（有意水準 5%）では，PT，RI は有意差を認めなかった（$p>0.05$）が，UV では有意差を認めた（$p<0.01$）．

著者が手術を担当した症例は 26 肢で，そのうち 19 肢では PQ 温存が可能であり，割合は 73%であった．

表 1 単純 X 線の計測値：平均値±SD を示す．（対応のある t 検定：＊有意差なし（$p>0.05$）＊＊有意差あり（$p<0.01$））

	PT（度）	RI（度）	UV（mm）
術前	−21.1±11.6	14.9±7.4	2.8±2.6
術直後	14.1±3.1	25.0±3.3	−0.1±1.5
最終観察時	14.6±3.3	25.3±3.2	0.8±1.5
健側	15.7±2.9	25.6±2.3	0.7±0.7
（術直後）−（健側）	−1.3±1.5	−0.7±3.0	−0.7±1.0
（最終観察時）−（術直後）	0.3±1.5 ＊	0.3±1.6 ＊	0.8±0.7 ＊＊

図 4　症例：29 歳，男性
a：術前（AO 分類 A2，PT -18 度，RI 11 度，UV -2.0mm）
b：術直後（術側 PT 12 度，RI 23 度，UV -2.5mm ／ 健側 PT 12 度，RI 25 度，UV -1.5mm）
c：術後 1 年（PT 11 度，RI 22 度，UV -2.0mm）

【症例提示】

症例（図 4）：29 歳の男性で，右利きである．

現病歴：業務中にトラックの荷台から転落して受傷．AO 分類 A2 であった．受傷後 9 日で観血的整復固定術を施行した．

手術所見：橈側・背側から IFP を行い，術中テンプレート法で確認すると，良好な alignment を確認できた．PQ は温存可能であった．

術後経過：術後 1 週間，前腕以遠の外固定を施行した．術後 3 か月で骨癒合を認め，術後 1 年で抜釘を行なった．

単純 X 線の計測値は，術前：PT -18 度，RI 11 度，UV -2.0mm，術直後：PT 12 度，RI 23 度，UV -2.5mm で，最終観察時（術後 1 年）：PT 11 度，RI 22 度，UV -2.0mm であり，健側：PT 12 度，RI 25 度，UV -1.5mm であった．

術直後整復位と健側との差は，PT 0 度，RI -2 度，UV -1.0mm であり，最終観察時と術直後との差は，PT -1 度，RI-1 度，UV +0.5mm であった．

最終観察時の手関節可動域は，背屈 65 度，掌屈 65 度，回内 90 度，回外 90 度，橈屈 30 度，尺屈 45 度，握力は 45.0kg（健側比 105％）であり，Mayo Wrist Score は 90 点で Excellent であった．受傷前と同様の業務へ復帰を果たしている．

【考　察】

南野らの調査[5]によると，手関節の単純 X 線計測値で，PT は 2～28 度（13.9±4.7 度），RI は 11～33 度（25.4±3.0 度 ），UV は -1～5mm（1.5±1.4mm）であるが，個人差が大きい．本報告で調査した健側 alignment でも同様の傾向が認められ，分散は RI（5.33）に比して PT（8.23）で大きかった．患者健側の手関節単純 X 線計測値を用いれば，個人の解剖学的形態に合わせた整復位の指標とすることができるため，合理的である．山中らは，健側の PT を透明シートに書き写してテンプレートを作成し，術中の X 線イメージ画像と重ね合わせて整復位の指標とする方法「術中テンプレート法」を報告[3]しており，有用であったとしている．

健側の解剖学的形態に合わせた整復位の獲得を目

標とする上で，IFP は，K-wire の直径や本数，刺入角度で整復位を調整できる点で適した整復法であり，著者らはこれを用いている．IFP では，骨片間固定を行わないので，テンプレートで確認して整復不足が認められた場合に，joystick 法などで整復を追加できることも利点となる．

Condylar stabilizing 法[6]は，術中整復法として，一般に広く認知されている方法であるが，症例の骨密度や骨折型，プレート設置位置などによっては，実際に得られる PT の整復角度が，設定したロッキングピンの動く角度より小さいという報告[7]もあり，PT の整復不足に留意が必要である．

掌側ロッキングプレートの重大な合併症である屈筋腱損傷のリスクを低減するためには，Soong らが提唱[8]したように，プレート遠位端の掌側突出「volar prominence」を防止することが重要であると言われている．PT の整復不足は volar prominence の原因の一つであるが，術中テンプレートを用いて整復位の指標を可視化することで，PT の整復不足を簡便・明瞭に認識し，これを予防することが可能である．

また，プレート遠位端を PQ や，PQ と関節包との間に存在する線維性組織である intermediate fibrous zone（IFZ）などの軟部組織で被覆できれば，屈筋腱を保護するバリアーとして機能すると考えられる[9][10]が，本法を用いればプレートを設置する前に整復が完了していることから，PQ 温存の手技が容易となり，PQ・IFZ を修復してプレート遠位端を被覆しやすいことにも利点がある．

本法で術中整復固定を行なった結果，術直後の整復位と健側との差は，PT の平均で -1.3 度と小さく，概ね正確な解剖学的整復が得られていると考える．また，術直後と最終観察時との比較では，PT・RI では有意差を認めず，整復位は良好に保持されている．今回の検討で調査した範囲では，PQ 温存が可能であった割合は 73％であった．

以上より，本法は，健側の解剖学的形態に合わせた整復位の獲得が可能であり，掌側ロッキングプレート固定術において，PT の整復不足によって惹起されうる重大な合併症である，屈筋腱損傷のリスクを低減することができる有用な術中整復法と考えられる．

術後に平均 0.8mm の有意な UV の増加を認めたのは，著者らの前回の報告[2]と同様の結果であり，やはり，術中整復で 1mm 程度橈骨を延長して固定するのが良いと言えるかもしれない．

【まとめ】

背側転位型橈骨遠位端骨折に対する掌側ロッキングプレート固定術の際に用いる術中整復法について，プレート設置前に骨折部の整復を完了し，健側の単純 X 線を基準に作成した術中テンプレートを使用して整復位を確認する方法を用いた 45 肢の X 線学的検討を行なった結果，良好な整復位の獲得が認められ，多くの症例で PQ 温存が可能であった．簡便な手順で PT の整復不足を予防可能であり，屈筋腱損傷のリスクを低減できる有用な方法と考える．

【利益相反の開示】

本研究発表に関連し，開示すべき COI 関係にある企業等はありません．

【文　献】

1) 今谷潤也ほか．橈骨遠位端骨折に対する“標準的”掌側ロッキングプレート固定法．日手会誌 30: 487-491, 2014.
2) 山縣朋宏ほか．背側転位型橈骨遠位端骨折の整復固定法：プレート設置前に健側を基準として骨折部の整復を完了する方法の検討．日手会誌 32: 545-550, 2016.
3) 山中一良ほか．椀骨遠位端骨折に対する術中テンプレート法の有用性．骨折 32: 265-267, 2010.
4) Cooney WP, et al. Difficult wrist fractures. Perilunate fracture-dislocations of the wrist. Clin Orthop Relat Res 214: 136-147, 1987.
5) 南野光彦ほか．橈骨遠位端骨折における転位と臨床成績との相関　X 線学的指標の患健側差の分析．日手会誌 17: 16-20, 2000.
6) 清重佳郎．中高年女性橈骨遠位端骨折に対する condylar stabilizing 法．日手会誌 19: 6-9, 2002.
7) 吉澤貴弘ほか．橈骨遠位端骨折の Dorsal tilt の整復に影響を与える因子の検討．日手会誌 33: 940-946, 2017.
8) Soong M, et al. Volar locking plate implant prominence and flexor tendon rupture. J Bone Joint Surg Am 93: 328-335, 2011.
9) 善財慶治ほか．橈骨遠位端骨折掌側プレート固定における intermediate fibrous zone 切離法の長母指屈筋腱損傷予防効果．日手会誌 28: 323-326, 2012.
10) 神田俊浩ほか．橈骨遠位端骨折内固定時と抜釘時における長母指屈筋腱滑動部位の変化．日手会誌 29: 510-512, 2013.

日手会誌（J Jpn Soc Surg Hand），第 35 巻　第 4 号　779–781，2019

橈骨遠位端骨折に対する掌側ロッキングプレート固定におけるプレートの幅と矯正損失の関係

伊佐治　雅，尼子雅敏，山田真央，藤巻亮二, 千葉一裕

Relationship between Width of Volar Locking Plate and Loss of Reduction in Distal Radius Fracture

Masashi Isaji，Masatoshi Amako，Mao Yamada，Ryoji Fujimaki，Kazuhiro Chiba

橈骨遠位端骨折に対する掌側ロッキングプレート固定において幅の狭いプレートは軟部組織で被覆しやすいため，合併症予防の観点から有用と考えている．本研究の目的はプレートの幅と固定性の関連を明らかにすることである．対象は掌側ロッキングプレート固定された橈骨遠位端骨折 43 例 43 手である．矯正損失の指標として Radial Inclination（RI），Palmar Tilt（PT），Ulnar Variance（UV）を計測した．橈骨遠位幅とプレート遠位幅の比率（橈骨 - プレート比）を算出し，過去の報告を参考に 0.65 以上を W 群，0.65 未満を N 群に分け，矯正損失の比較検討を行った．結果，橈骨 - プレート比は平均 0.68（±0.06）であった．W 群は 25 例，N 群は 18 例であり，両群間に RI，PT，UV の矯正損失に有意差は認めなかった．幅の狭いプレートでも幅の広いプレートと比べて矯正損失に差は認めておらず，比較的幅の狭いプレートでも十分な固定性が得られると考えられた．

【緒　言】

橈骨遠位端骨折（distal radius fracture，DRF）の治療は掌側ロッキングプレート（volar locking plate，VLP）固定が一般的である．そして，術中のプレートサイズ選択は橈骨遠位幅に合わせて選択されることが多い．著者らは幅の広いプレートを用いた際に方形回内筋（pronator quadratus，PQ）等の軟部組織でプレートを被覆しづらく，後に長母指屈筋（flexier pollicis longus，FPL）腱断裂を来した症例を経験した．以降，PQ で被覆できるような幅の狭いプレートが有用ではないかと考えている．しかし，幅の狭いプレートでも十分な固定性が得られるか検討した報告はない．

本研究の目的は DRF に対する VLP 固定術におけるプレート幅と術後の矯正損失の関連を明らかにすることである．

【対象と方法】

平成 26 年 1 月～29 年 9 月までの間に当院および関連病院で VLP 固定を行った DRF 症例のうち，3 か月以上経過観察可能であった 43 例 43 手を対象とした後ろ向き研究である．術者は当院に在籍していた手外科医 3 名であり，プレートの選択は各術者の判断で行われた．平均年齢 62.4 歳（16～88 歳），男性 15 例，女性 28 例，右側 23 例，左側 20 例であった．平均術後経過観察期間は 8.1 か月（4～21 か月）であった．骨折型は AO 分類で Type A 7 例，Type B 2 例，Type C 34 例であった．骨折時の転位方向は掌側 9 例，背側 34 例であった．全例で掌側アプローチにより展開した．PQ は温存もしくは切開後に修復を行った．使用したプレートは VA-TCP ®（Depuy-Synthes 社）29 例，Stellar2 ®（Hoya 社）6 例，ADAPTIVE ®（ME system 社）6 例，Acu-Loc2 ®（Acumed 社）2 例であった．

矯正損失の指標として，手術直後および最終観察時の単純 X 線像における radial inclination（RI），palmar tilt（PT），ulnar variance（UV）を計測した．橈骨骨軸に垂直な直線上の橈骨遠位端の最大幅と使

受理日　2018/09/01
防衛医科大学校　整形外科学講座　〒359-0042　埼玉県所沢市並木 3-2

図 1　橈骨骨軸に垂直な直線上の橈骨遠位端の最大幅（A）と使用したプレートの最大幅（B）の比を橈骨 - プレート比（＝B/A）とした．

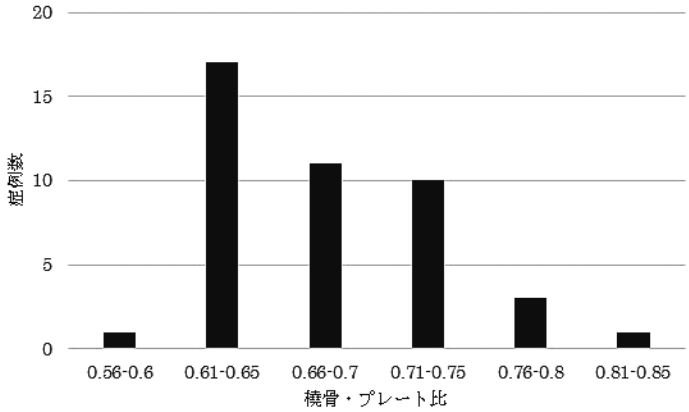

図 2　橈骨 - プレート比別の症例数．平均値の 0.68 前後に症例が集中していた．

用したプレートの最大幅の比を橈骨 - プレート比（図 1）として計測した．AO 分類別に橈骨 - プレート比の分布を検討した．また，過去の報告[1)2)]における橈骨 - プレート比の最小値が約 0.65 であったことを参考とし，対象を橈骨 - プレート比が 0.65 以上の Wide 群（W 群）と 0.65 未満の Narrow 群（N 群）の 2 群に分けた．W 群と N 群の間における矯正損失の差を検討した．統計学的手法は t 検定を用いた．統計解析には JMP® pro12（SAS，東京）を用いた．

【結　果】

今回の対象全体の橈骨 - プレート比は平均 0.68（± 0.06）であり，分布は図 2 の通りであった．AO 分類別の平均橈骨 - プレート比は Type A 0.68（±0.06），Type B 0.68（±0.07），Type C 0.68（±0.06）であり，各群間に有意差は認めなかった．

W 群は 25 例（男性 8 例，女性 17 例，右側 13 例，左側 12 例）であり，平均年齢は 63.2 歳（16～88），平均橈骨 - プレート比は 0.72（±0.04）であった．AO 分類は Type A 5 例，Type B 1 例，Type C 19 例であった．使用したプレートは VA-TCP® 15 例，Stellar2® 4 例，ADAPTIVE® 4 例，Acu-Loc2® 2 例であった．N 群は 18 例（男性 7 例，女性 11 例，右側 10 例，左側 8 例）であり，平均年齢は 61.3 歳（32～81），平均橈骨 - プレート比は 0.63（±0.02）であった．AO 分類は Type A 2 例，Type B 1 例，Type C 15 例であった．使用したプレートは VA-TCP® 14 例，Stellar2® 2 例，ADAPTIVE® 2 例であった．両群間の性別，左右，年齢，使用プレート，AO 分類に有意差は認めなかった．

表 1　W 群と N 群の術直後と最終観察時における矯正損失（RI，PT，UV）．2 群間の矯正損失にいずれも有意差を認めなかった．

	W 群	N 群
RI	1.56°（±0.41）	1.28°（±0.49）
PT	1.92°（±0.48）	2.67°（±0.56）
UV	0.52°（±1.00）	0.78°（±0.94）

W 群と N 群の矯正損失の平均値は，RI は W 群 1.56°（±0.41），N 群 1.28°（±0.49）であり両群間に有意差を認めなかった．PT は W 群 1.92°（±0.48），N 群 2.67°（±0.56）であり両群間に有意差を認めなかった．UV は W 群 0.52°（±1.00），N 群 0.78°（± 0.94）であり両群間に有意差を認めなかった（表 1）．合併症は W 群の 1 例に長母指伸筋（extensor pollicis longus，EPL）腱炎を認めたが，経過観察で改善した．N 群に合併症は認めなかった．

【考　察】

DRF に対する VLP 固定の術後合併症は EPL 腱断裂，手根管症候群・正中神経障害，FPL 腱断裂，複合性局所疼痛症候群，スクリューの関節内穿破，感染，橈骨神経浅枝障害など多岐にわたる[2)]．これらのうち FPL 腱断裂は頻度が 0～9.3％[3)]と言われて

おり，比較的頻度の高い合併症である．FPL 腱断裂はプレート最遠位の軟部組織による被覆不足のために，プレート最遠位縁と腱が接触することが原因の一つとされている[3]．この合併症を予防するためには low profile なプレートの使用や PQ などの軟部組織によるプレートの被覆が勧められており[4]，極力，腱に対してプレートの露出を避けることが重要と考えられる．著者らは以前に Synthes 社の 2.4mm LCP Distal Radius System を用い（橈骨・プレート比 0.83），術後 FPL 腱断裂を来した症例を経験した．同症例の FPL 腱再建術の際，プレート遠位は軟部組織で被覆されておらず，プレートと腱の接触が FPL 腱断裂の原因と考えられた．そのため，以降は比較的幅の狭いプレートを用いるよう心掛け，PQ などの軟部組織によるプレート遠位部の被覆を容易にして腱断裂を予防するよう治療してきた．一般的な橈骨 - プレート比は過去の報告に記載のある橈骨幅とプレートの種類から算出すると，古田ら[1]の報告は平均 0.81，竹下ら[2]の報告は平均 0.72 であり，著者らのプレート選択は他施設よりもやや狭かった．プレートのサイズに関しては，小型プレートを用いて PQ を温存した症例は標準型プレートを用いて PQ を切開した症例と同等以上の成績であった[5]，と過去に報告されている．本研究の結果では両群間の骨折型に差は認めておらず，幅の狭いプレートであっても幅の広いプレートと比較して同程度の矯正損失であり，幅の狭いプレートでも十分な固定性が得られる可能性が示唆された．プレートの幅が狭いことの利点としては，PQ を温存しての手術や小皮切手術がしやすくなること，PQ を切開した際も修復がしやすくなること，プレートの橈側への突出による疼痛，違和感を予防[1]できることなどが考えられる．VLP 固定時には橈骨遠位幅に合わせた幅の広いプレートではなく，比較的幅の狭いプレートを用いることは合併症予防の観点から有用と考えられた．

今回の検討では橈骨 - プレート比は AO 分類の骨折型間に差は認めておらず，比較的幅の狭いプレートは骨折型によらず使用可能と考えられた．しかし，幅の狭いプレートの限界として volar lunate facet（VLF）骨片が挙げられる．VLF 骨片は以前より骨片をプレートの面で被覆する必要性が報告[6]されていたが，自験例でも 1 例で十分に骨片を被覆できず，術後に骨折部の掌側転位を来して再手術を要した．VLF 骨片を有する症例に対して幅の狭いプレートを用いる際は，VLF 骨片をプレートで十分被覆できるか慎重に検討すべきと考えられた．

本研究の限界として後ろ向き研究であること，プレートの選択基準や PQ の処置（温存か修復）が各術者に一任されていること，骨折部の粉砕の程度や各骨片へのスクリューの刺入状況，プレートの設置位置，各プレートの特性を考慮していないことが挙げられる．今後，症例数を重ねて粉砕の程度や使用プレートやその選択基準を統一して検討していく必要があると考えられた．

【まとめ】

橈骨遠位端骨折に対する掌側ロッキングプレート固定において，幅の狭いプレートでも幅の広いプレートと同程度の矯正損失であった．合併症予防の観点からも比較的幅の狭いプレートを用いることは有用ではないかと考えられた．

【利益相反の開示】

本研究発表に関連し，開示すべき COI 関係にある企業等はありません．

【文　献】

1）古田和彦ほか．橈骨遠位端骨折における Acu-Loc distal Radius Plate のサイズバリエーションの選択．骨折 31: 660-663, 2009.
2）竹下 歩ほか．Variable Angle TCP Radius Plate を用いた橈骨遠位端骨折の治療成績．中部整災誌 55: 993-994, 2012.
3）丸毛啓史ほか．橈骨遠位端骨折診療ガイドライン 2017. 改定第 2 版．東京．南江堂．pp94-95, 2017.
4）Orbay JL, et al. History and complications of volar locking plate fixation for distal radius fractures. 整外最小侵襲術誌 75: 85-100, 2015.
5）松岡秀明ほか．小型掌側ロッキングプレートを用いた不安定型橈骨遠位端骨折に対する低侵襲手術．日手会誌 24: 295-298, 2007.
6）川崎恵吉ほか．橈骨遠位端骨折に対する掌側プレート固定術後の掌側亜脱臼 -volar lunate facet fragment 固定の重要性．日手会誌 32: 1023-1027, 2016.

橈骨遠位端骨折術後の単純 X 線側面像における関節面の整復位の形態が手関節の変形性関節症の進行と臨床成績に及ぼす影響

片山　健*，古田和彦*，小野浩史**

Relationship between Lateral Radiographic Evaluation of Articular Incongruity and Progression of Osteoarthritis in the Wrist after the Operative Treatment of the Distal Radius Fracture

Takeshi Katayama*，Kazuhiko Furuta*，Hiroshi Ono**

橈骨遠位端骨折術後の単純 X 線側面像での関節面整復位の形態が手関節の変形性関節症（OA）の進行と臨床成績に及ぼす影響を明らかにするために 5 年の追跡調査が可能であった 51 例を対象とした．関節面整復位の形態評価は健側の単純 X 線手関節側面像で橈骨遠位関節面を trace したカーブを正円と想定し，患側手関節の関節面形態をその半径が同じでは中間型，大きいと open book 型，小さいと closed book 型と定義し，術直後，骨癒合，術後 5 年時に Knirk による手関節 OA の grade 評価と臨床成績を合わせて評価した．術直後の関節面の形態は術後 5 年まで維持され，全症例の 67％に手関節 OA が進行した．関節面の incongruity の形態と手関節 OA の進行との関連はなく，術後 5 年時の臨床成績に影響はなかった．

【緒　言】

橈骨遠位端関節内骨折（以下 DRF）の骨折部の転位や整復の指標としての単純 X 線学的評価方法は ulnar variance（以下 UV），volar tilt（以下 VT）や radial inclination（以下 RI）などの関節外要素と gap, step-off や teardrop angle（以下 TDA）などの関節内要素の計測が一般的に用いられる．これらの計測は手術中や術後の骨折部の整復位保持の評価としても重要である．また，掌側ロッキングプレート（以下 VLP）を用いた術後長期成績に関して Disabilites of the Arm, Shoulder, and Hand（以下 DASH）や SF-36 に代表される患者立脚型評価を用いた臨床成績は良好である[1]が，単純 X 線学的評価では橈骨手根関節の変形性関節症（以下 OA）が進行するとの報告が散見される[2]．しかし，DRF 術後の手関節単純 X 線側面像による橈骨遠位関節面の整復位の形態が手関節 OA の進行と手関節可動域などの臨床成績に及ぼす影響については未だ明らかではない．そのために本研究ではそれらの関連を明確にするため後ろ向きに検討を行った．

【対象と方法】

2006 年 1 月から 2012 年 3 月に徒手整復後も dorsal tilt が 5 度以上，radial shortening が 10mm 以上残存する不安定型 DRF[3] に対して VLP を用いた手術加療を行い術後 5 年の追跡調査が可能であった 51 例を対象とした．男性 14 例，女性 37 例，手術時平均年齢は 63.2 歳（27-76 歳），AO 分類は type C のみを対象とし，C1: 31 例，C2: 14 例，C3: 6 例であった．

手関節単純 X 線画像についての調査は術直後，骨癒合時，術後 5 年の 3 時点で健側と患側の正面像と側面像の 2 方向撮影を行い，臨床成績については術後 5 年時に調査した．橈骨遠位関節面の整復位の形態評価は手関節単純 X 線側面像を用いて Cole ら[4]の計測方法に準じ，はじめに健側の橈骨遠位関節面を trace したカーブを正円と想定し，その半径 r（単

受理日　2018/08/29
*国保中央病院　整形外科　〒636-0302　奈良県磯城郡田原本町宮古 404-1
**西奈良中央病院　整形外科・手外科センター

図 1　橈骨遠位関節面の形態の計測法
手関節単純 X 線側面像で橈骨遠位関節面を trace したカーブを正円と想定してその半径 r を計測

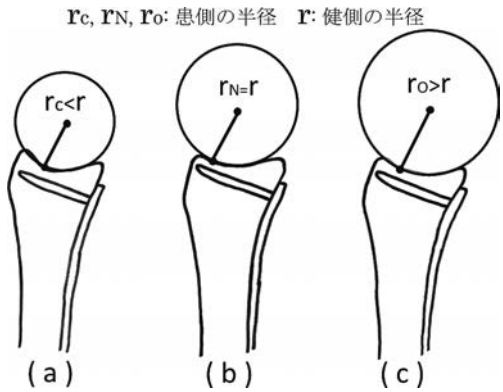

図 2　橈骨遠位関節面の形態の分類
（a）closed book 型　（b）中間型　（c）open book 型

位 mm）を計測する（図 1）．次に，患側の手関節側面像を用いて健側と同様に橈骨遠位関節面を trace したカーブを正円と想定し，その半径が健側の半径 r より小さい場合を closed book（以下 C）型，同じ場合を中間（以下 N）型，大きい場合を open book（以下 O）型と定義した（図 2）．また，手関節 OA の評価は橈骨手根関節と遠位橈尺関節について X 線正面像で Knirk ら[5] による 4 段階（0-3）の評価法で行い，術直後から一段階以上の grade 増加を OA 進行有りと定義し，手関節 OA 進行の有無を調査した．臨床成績は術後 5 年時に対健側比手関節可動域（背屈・掌屈の可動域和），対健側比握力，modified Mayo wrist score（以下 MMWS），Patient-Related Wrist Evaluation（以下 PRWE），DASH を調査した．

検討項目は 1: 術直後から術後 5 年の関節面整復位の形態の経時的変化と手関節 OA 進行の頻度，2: 術前の骨折型（AO 分類）および関節面整復位の形態と手関節 OA 進行の有無との関連を $\chi 2$ 乗検定および残差分析，3: 関節面整復位の形態と対健側比手関節可動域，対健側比握力，MMWS, PRWE, DASH との関連を Kruskal-Wallis 検定により検討した．統計学的検定は SPSS Version19 を用いて行い，有意水準 5%未満を有意差ありとした．

【結　果】

1: 橈骨遠位関節面の形態は術直後から術後 5 年まで変化せず C/N/O 型はそれぞれ 13 例/21 例/17 例であった．手関節 OA は術直後に 19 例（37.2%），最終追跡時に 39 例（76.4%）に認め，追跡期間中に Knirk grade は 34 例（66.6%）に進行した．

2: 術前の骨折型および関節面（C/N/O 型）の形態と手関節 OA 進行の有無との関連についてクロス集計結果と残差分析結果をそれぞれ表 1，表 2 に示

表 1　術前骨折型（AO 分類）と手関節 OA 進行の有無との関連

		C1	C2	C3
OA進行有	度数	20	8	6
	調整残差	0.4	0.9	1.8
OA進行無	度数	11	6	0
	調整残差	−0.4	−0.9	−1.8

（C1/C2/C3型の3群間: χ2乗検定 p値=0.162）
（残差検定: 調整残差1.96以上の場合5%水準で有意差あり）

表 2　橈骨遠位関節面の形態と手関節 OA 進行の有無との関連

		C型	N型	O型
OA進行有	度数	11	9	14
	調整残差	2.1	−3.1	2.2
OA進行無	度数	2	12	3
	調整残差	−2.1	3.1	−2.2

（C/N/O型の3群間: χ2乗検定 p値=0.01）
（残差検定: 調整残差1.96以上の場合5%水準で有意差あり）
（C/O型の2群間: χ2乗検定 p値=0.612）

表 3 橈骨遠位関節面の形態と臨床成績との関連

	C型	N型	O型	p値
対健側比手関節可動域 (%)	91.0±10.4	94.6±9.1	90.7±10.5	0.41
対健側比握力 (%)	95.3±6.5	93.7±8.9	94.1±4.8	0.82
MMWS (点)	98.0±3.3	95.7±5.6	97.6±3.1	0.25
PRWE (点)	5.3±6.9	7.5±10.7	6.7±10.3	0.81
DASH (点)	7.7±13.8	6.3±8.7	5.1±10.1	0.81

（Kruskal-Wallis検定）

す．術前の AO 分類（C1/C2/C3）と手関節 OA 進行の有無の関連について有意差はなかったが type C3 で手関節 OA が進行する傾向を認め（表 1）．また，関節面（C/N/O 型）の形態と手関節 OA 進行の有無の関連について 3 群間に有意差を認めた．さらに残差分析により N 型は手関節 OA 進行無しと有意に関連し，C 型と O 型は手関節 OA の進行と有意な関連を認めたが，C/O 型の 2 群と手関節 OA の進行の関連はなかった（表 2）．

3: 臨床成績に関しては関節面の形態（C/N/O 型）と手関節可動域，握力，MMWS, PRWE, DASH の関連はなかった（表 3）．

【考　察】

不安定型 DRF に対する治療目標は術前の単純 X 線学的評価により近位または遠位設置型 VLP を適切に選択し，解剖学的整復を目指した強固な内固定を行うことで患者 ADL の早期回復と二次性の手関節 OA の発現を減少させることにある．手関節単純 X 線側面像による遠位骨片の転位や整復の指標は VT, TDA が重要であるがその解釈に注意を要する．関節外骨折に対しては遠位骨片の解剖学的整復位の獲得により VT, TDA ともに正常値となる一方，関節内骨折では冠状面で月状骨窩の遠位掌側骨片の回旋転位が残存すると VT は正常値となっても TDA が異常値として残存する．特に，遠位掌側骨片の背屈転位が残存する整復不良のまま VLP によるバットレス固定された関節面の形態は V-shaped valley deformity と呼ばれ，術後の手関節 OA の進行や臨床成績が悪化する原因と報告されている[6]．この関節面の形態は本研究では C 型に対応していると考えられるが O 型に対応する形態が手関節 OA の進行と臨床成績との関連について報告した文献はなかった．また，術前の TDA 計測の信頼性は Fujitani ら[7]の報告により明らかであるが，術後の TDA 計測は掌側に VLP が存在するために TDA の計測が困難との報告がある[8]．そのために本研究では VLP による術後の TDA 計測の不確実性を排除するために手関節単純 X 線側面像で健側の橈骨遠位関節面を正円と想定した曲率半径と患側の橈骨遠位関節面の曲率半径を比較してその関節面整復位の形態を N/O/C 型の 3 群に分けた．その上で不安定型 DRF に対して VLP を用いた術後 5 年の追跡調査により単純 X 線側面像での橈骨遠位関節面の整復位の形態が手関節 OA の進行と臨床成績に及ぼす影響につき検討を行った．

追跡調査中に手関節 OA は 67%の症例に進行したが，この結果は 65%に手関節 OA が進行したとする Knirk ら[5]の報告とほぼ同様の結果であった．手術時の平均年齢が 63.2 歳と比較的高齢の対象群であることから加齢性変化も手関節 OA の進行が比較的高率に生じた要因と考えられた．また術前の骨折型が AO 分類 type C3 では手関節 OA が進行する傾向を認めたが統計的な有意差はなかった．さらに手関節単純 X 線側面像の橈骨遠位関節面の形態に関しては術直後から術後 5 年まで変化することはなかった．術後は健側と同様の解剖学的整復となる N 型は 41.1%の症例で獲得できたが，58.9%の症例で整復位が O/C 型になった．いずれも橈骨遠位関節面の incoungruity が残存し，術後の手関節 OA の進行に影響することが明らかとなった．この結果から手関節 OA 進行の予防には健側の単純 X 線側面像を参考に関節外要素の計測項目である VT だけでなく橈骨遠位関節面の congruity についても解剖学的整復

位の再獲得の重要性が示唆された．術後臨床成績に関しては橈骨遠位関節面の形態に影響することなく客観的評価である対健側比手関節可動域，握力はいずれも対健側比 90％以上，MMWS も excellent に改善し，患者立脚型評価である PRWE, DASH ともに一桁台の点数であった．本結果は文献間で対象年齢や調査期間の違いにより統計学的な比較は困難であるが数値を単純に比較してみると VLP 使用後の長期成績（DASH13 点）の報告[1]と遜色なく，Non-locking plate（MMWS78.6 点）や Pinning と創外固定併用例（DASH23 点）の報告[9)10)]よりも良好であった．

最後に本研究の問題点として，第 1 に症例数が少なく後ろ向き研究であること，第 2 にレントゲン計測につき複数の検者および複数回の測定による信頼性につき検定をおこなっていないこと，第 3 に二次性の手関節 OA に影響するとされる DRF に合併する TFCC 損傷や舟状月状骨不安定症による軟部組織損傷の有無を考慮していないことである．したがって今後は症例数を増やし，関節面形態の分類に関する X 線計測の信頼性の検定と手関節 OA の進行については手関節鏡所見を加味した検討を行うことが必要である．

【まとめ】

1．DRF 術後の手関節単純 X 線側面像による橈骨遠位関節面の形態は術後 5 年まで維持され，全症例の 67％に手関節 OA が進行した．

2．約 58％の症例で橈骨遠位関節面の incongruity が残存し，手関節 OA の進行に影響を与えたが，関節面の incongruity の形態と手関節 OA 進行との関連はなく臨床成績にも影響はなかった．

【利益相反の開示】

本研究発表に関連し，開示すべき COI 関係にある企業等はありません．

【文　献】

1） Gruber G, et al. Quality of life after volar plate fixation of articular fractures of the distal part of the radius. J Bone Joint Surg Am 92: 1170-1178, 2010.
2） Katayama T, et al. Comparison of five years clinical and radiological outcomes between progressive and non-progressive wrist osteoarthritis after volar locking plate fixation of distal radius fractures. J Hand Surg Asian Pac Vol in Press: 1-5, 2018.
3） 佐々木孝．橈骨遠位端骨折の保存的治療．整形・災害外科 32: 249-256, 1989.
4） Cole RJ, et al. Radiographic evaluation of osseous displacement following intra-articular fractures of the distal radius: Reliability of plain radiography versus computed tomography. J Hand Surg Am 22: 792-800, 1997.
5） Knirk JL, et al. Intra-articular fractures of the distal end of the radius in young adults. J Bone Joint Surg Am 68: 647-659, 1986.
6） Sugiyama Y, et al. Devising for a distal radius fracture fixation focus on the intra-articular volar dislocated fragment. Ann Med Surg 8: 1-5, 2016.
7） Fujitani R, et al. Reliability and clinical importance of teardrop angle measurement in intra-articular distal radius fracture. J Hand Surg Am 37: 454-459, 2012.
8） 山藤 滋ほか．橈骨遠位端骨折における teardrop angle と手関節機能との関連性．臨整外 52: 939-944, 2017.
9） 戸張佳子ほか．Non-locking plate による橈骨遠位端骨折の長期治療成績．日手会誌 29: 687-690, 2013.
10） Rizzo M, et al. Comparison of volar plating versus pinning and external fixation in the treatment of unstable intraarticular distal radius fractures. Hand 3: 111-117, 2008.

橈骨遠位端辺縁骨折に対する Variable Angle LCP Volar Rim Distal Radius Plate® の治療成績

辻本　律*，松林昌平*，田中奈津美**，尾﨑　誠*

Clinical Results of Marginal Fractures of Distal Radius Treated with Variable Angle LCP Volar Rim Distal Radius Plate®

Ritsu Tsujimoto*，Shohei Matsubayashi*，Natsumi Tanaka**，Makoto Osaki*

骨片が小さな橈骨遠位端辺縁骨折は，掌側ロッキングプレートでの治療が困難なことがある．本研究の目的は，橈骨遠位端辺縁骨折に対する Variable Angle LCP Volar Rim Distal Radius Plate®（以下 Rim Plate）の有用性を検討することである．Rim Plate を用いて初期治療を行った 10 例（男性 8 例女性 2 例）を対象とした．平均年齢は 60.8 歳，AO 分類 C-2 1 例 C-3 9 例，背側転位型 8 例，掌側転位型 2 例，経過観察期間は平均 494.9 日であった．最終経過観察時の可動域は掌屈 47.0°，背屈 55.0°，回内 80.0°，回外 84.5°，健側比握力 72.8％であった．日手会評価基準で excellent6 例 good3 例 fair 1 例であった．Rim Plate は橈骨遠位端辺縁骨折に対する有用な治療選択肢のひとつと考える．

【緒　言】

関節面を含む骨片が小さな橈骨遠位端辺縁骨折は，通常の掌側ロッキングプレートでの治療が困難なことがある．DePuySynthes 社製 Variable Angle LCP Volar Rim Distal Radius Plate®（以下 Rim Plate）はこのような骨折に対応できるプレートである．比較的新しいプレートであり，まとまった治療成績の報告は少ないが概ね良好な成績が報告されている[1)2)3)4)5)]．本研究の目的は，橈骨遠位端辺縁骨折に対する Rim Plate の有用性を検討することである．

【対象と方法】

2014 年 9 月から 2017 年 5 月までに Rim Plate を用いて初期治療を行った橈骨遠位端辺縁骨折 10 例を対象とした．内訳は男性 8 例女性 2 例，平均年齢は 60.8 歳（43～75 歳），骨折型は AO 分類 C-2　1 例 C-3　9 例，背屈転位型 8 例，掌屈転位型 2 例，罹患側は右 5 例左 5 例（全例右利き），受傷機転は高所からの転落 4 例，バイク事故 2 例，転倒 2 例，自転車転倒 1 例，船上のロープでの打撲 1 例であった．CT 像から計測した掌側月状骨窩骨片（volar lunate facet fragment）（以下 VLF 骨片）の大きさは縦径 7.5±2.3mm，横径 15.0±4.8mm，奥行き 12.7±3.6mm であった．手術は全例筆頭著者（RT）が執刀した．trans FCR アプローチで展開し，整復・プレート固定後に方形回内筋，intermediated fibrous zone などの軟部組織でプレート遠位部を被覆した．2 例では整復のために背側アプローチを追加した．経過観察期間は平均 494.9 日（177～1367 日），抜釘までの期間は平均 290.1 日（100～1367 日）（1367 日で抜釘した一例を除くと平均 172.3 日（100～252 日））であった．単純 X 線像で手術直後及び最終経過観察時の ulna variance（以下 UV），palmar tilt（以下 PT），radial inclination（以下 RI）を比較した．治療成績として，最終経過観察時の可動域，健側比握力，最終経過観察時の OA 所見の有無，遠位骨片吸収の有無，日本手外科学会橈骨遠位端骨折の治療成績評価基準（以下日手会評価基準），合併症の有無を調査した．また，抜釘前の手指屈筋腱刺激症状，抜釘時の手指屈筋腱肉眼所見についても検討をおこなった．

受理日　2018/09/06
*長崎大学　整形外科　〒851-0134　長崎県長崎市坂本 1 丁目 7-1
**長崎労災病院　整形外科

【結　果】

手術直後と最終経過観察時の X 線パラメーターは UV：0.8±1.2mm，1.1±1.1mm，PT：4.9±5.2°，5.8±5.4°，RI：21.4±5.3°，23.2±3.8° で有意差は見られなかった（表 1）．最終経過観察時の可動域は掌屈 47.0±14.6°，背屈 55.0±19.0°，回内 80.0±12.5°，回外 84.5±9.6°，握力は健側比 72.8±26.5％であった．最終経過観察時 OA 所見を 4 例に認め，すべて橈骨手根関節の狭小化であった．1 例で経過中に遠位骨片の吸収があり，スクリューが関節内に露出していた．日手会評価基準で excellent 6 例，good 3 例，fair 1 例であった．1 例に CRPS を生じた．手指の腱断裂や手根管症候群を生じた症例はなかった．1 例に示指屈筋腱の刺激症状（轢音）を認めたが抜釘後に症状は消失した．抜釘時の手指屈筋腱肉眼所見で 1 例に滑膜炎（腱刺激症状のあった症例）と 1 例で示指屈筋腱の毛羽立ちを認めた．

【症例提示】

58 歳男性．テトラポットから転落し AO 分類 C3 骨折を受傷した．VLF 骨片が縦径 6.2mm，横径 15.3 mm，奥行き 16.1mm と小さく通常の掌側ロッキングプレートでは固定困難と判断し Rim Plate で固定した．遠位橈尺関節の不安定性を認めたため，遠位橈尺関節をキルシュナー鋼線で 4 週間固定した．術後再転位を生じることなく骨癒合し，術後 211 日に抜釘を行った．抜釘時手指屈筋腱に異常所見は認めなかった．術後 12 か月の最終経過観察時の X 線像で掌側月状骨窩部の軟骨面の硬化像を認めたが関節裂隙は保たれていた．可動域は手関節掌屈 60°，背

表 1　各種単純 X 線パラメーター

		術直後	最終経過観察時	p 値	矯正損失量
UV	(mm)	0.8±1.2	1.1±1.1	p = 0.929	0.3±1.0
PT	(°)	4.9±5.2	5.8±5.4	p = 0.846	1.0±2.5
RI	(°)	21.4±5.3	23.2±3.8	p = 0.497	1.8±3.1

UV：ulna variance，PT：palmar tilt，RI：radial inclination，
p 値：術直後と最終経過観察時の t 検定

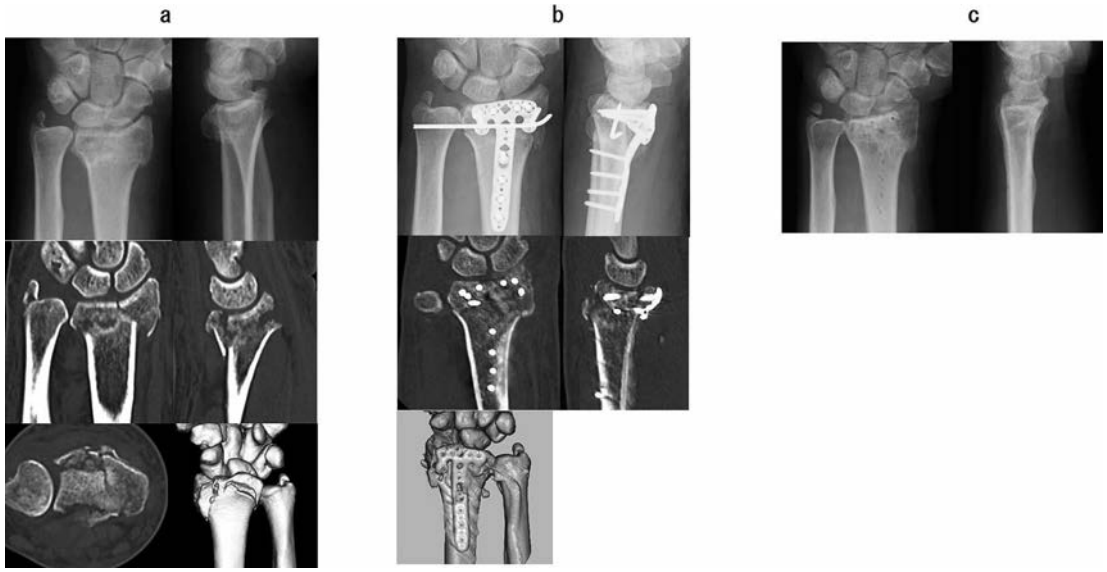

図 1　a：受傷時，b：手術直後，c：最終経過観察時（12 か月後）

屈 80˚，前腕回外 90˚，回内 70˚，健側比握力 73.2 %で，日手会評価基準で excellent であった（図 1）．

【考　察】

橈骨遠位端骨折のうち関節面の高度な粉砕例や関節面を含む骨片が小さい例は marginal fracture とよばれ掌側ロッキングプレートでの治療に難渋する．Harness ら[6]は掌側ロッキングプレート術後に生じた掌側亜脱臼を報告し，その原因は遠位掌側骨片のサポート不足と述べている．川崎ら[7]は掌側亜脱臼の危険因子として VLF 骨片の縦径 10mm 以下，VLF 骨片の縦径に対するプレートでのサポート率が約 1/3 以下であることを挙げている．Rim Plate は watershed line を越え末梢の骨片を抱えるようにデザインされた「超」遠位設置の掌側ロッキングプレートである．VLF 骨片が小さい marginal fracture に対しても骨片の十分なサポートが可能である．本研究における VLF 骨片は縦径 7.5±2.3mm，横径 15.0±4.8mm，奥行き 12.7±3.6mm で小さかったが，大きな矯正損失を生じることなく全例で骨癒合が得られた．術後臨床成績は日手会評価基準で 10 例中 6 例が excellent，3 例が good で良好な成績であった．

掌側ロッキングプレートの合併症のひとつに手指屈筋腱皮下断裂があげられる．Soong ら[8]は watershed line を越えたプレート突出が手指屈筋腱断裂の危険因子と報告している．Rim Plate はアナトミカルにデザインされているが，watershed line を超えて設置するため，他の掌側ロッキングプレートよりも手指屈筋腱損傷が危惧される．Rim Plate を使用する際には，プレートが浮き上がらないように整復位やプレート設置位置に細心の注意を払う必要がある．我々は，専用の reduction clamp を用いてプレートと橈骨を圧着することにより，プレートにあわせて橈骨の PT を整復し，プレートが橈骨から浮き上がらないようにしている（本 reduction clamp はインプラント用手術道具にセットされている）．また，方形回内筋，intermediated fibrous zone などの軟部組織でプレートを被覆することが重要である．六角ら[9]は抜釘時の所見で 13 例中 3 例に手指屈筋腱の異常所見を認めたと述べている．本研究では，整復位・プレート設置・軟部組織でのプレート被覆はすべて問題なかったが 2 例で抜釘時に手指屈筋腱に異常所見を認めている．Rim Plate で固定後は，手指屈筋腱断裂の危険性を念頭に慎重に経過観察を行い，骨癒合確認後に早期抜釘を行うべきと考える．

【まとめ】

1．橈骨遠位端辺縁骨折に対して Rim Plate を用いて治療した 10 例の治療成績を報告した．

2．Rim Plate は通常の掌側ロッキングプレートでは治療困難と思われる橈骨遠位端辺縁骨折に対する有用な治療選択肢のひとつと考える．

【利益相反の開示】

本研究発表に関連し，開示すべき COI 関係にある企業等はありません．

【文　献】

1）上條翔太郎ほか．Variable Angle Volar Rim plate を用いた橈骨遠位端 marginal fracture の手術成績．日手会誌 34: 445-448, 2017.
2）大沼 円ほか．Variable angle LCP volar Rim plate を用いた橈骨遠位端骨折の治療成績．骨折 38: 858-862, 2016.
3）Kachooei AR, et al. Distal Radius Volar Rim Fracture Fixation Using DePuy-Synthes Volar Rim Plate. J Wrist Surg 5: 2-8, 2016.
4）Spiteri M, et al. Distal radius volar rim plate: Technical and radiographic considerations. World J Orthop 8: 567-573, 2017.
5）Goorens CK, et al. Midterm Follow-up of Treating Volar Marginal Rim Fractures with Variable Angle Lcp Volar Rim Distal Radius Plates. J Hand Surg Asian Pac 22: 184-187, 2017.
6）Harness NG, et al. Loss of fixation of the volar lunate facet fragment in fractures of the distal part of the radius. J Bone Joint Surg Am 86: 1900-1908, 2004.
7）川崎恵吉ほか．橈骨遠位端骨折に対する掌側プレート固定術後の掌側亜脱臼　volar lunate facet fragment 固定の重要性．日手会誌 32: 1023-1027, 2016.
8）Soong M, et al. Volar locking plate implant prominence and flexor tendon rupture. J Bone Joint Surg Am 93: 23-25, 2011.
9）六角智之ほか．VA-LCP Volar Rim Distal Radius Plate を使用した橈骨遠位端骨折の治療　屈筋腱に着目した抜去の重要性について．骨折 39: 23-25, 2017.

日手会誌（J Jpn Soc Surg Hand），第 35 巻　第 4 号　789–791，2019

背側天蓋状骨片を伴う橈骨遠位端骨折例の検討

伊藤博紀*，千馬誠悦**，成田裕一郎**，浦山雅和***，白幡毅士****，
冨岡　立*****

Clinical Evaluation of Distal Radius Fracture with Dorsal Roof Fragment

Hiroki Ito*，Seietsu Senma**，Yuichiro Narita**，Masakazu Urayama***，
Tsuyoshi Shirahata****，Taturu Tomioka*****

秋田大学整形外科の関連病院のうち，6 施設において過去 3 年間に行われた橈骨遠位端骨折 443 手（437 例）のうち，6 か月以上の経過観察期間を有し，術前に CT を施行した 378 手（372 例），男性 70 手（69 例），女性 308 手（303 例），平均年齢 64.7 歳を対象とした．これらの症例における背側天蓋状骨片を認めた症例数，受傷機転，骨折型（AO 分類），山中分類，手術方法と背側天蓋状骨片に対する処置方法，長母指伸筋腱（以下 EPL）断裂発生の有無について後ろ向きに調査した．背側天蓋状骨片は 16 手（4.2%）で認められた．手術は全例掌側ロッキングプレートで内固定され，背側天蓋状骨片に対する処置は，連続型と遊離型に対して全例整復を行い，髄内型に対しては 5 手で整復を，2 手で摘出を，髄内型の 3 手で放置とし，うち 1 手では鏡視による確認を行なった．最終的に EPL 断裂を生じた例はなかった．

【緒　言】

橈骨遠位端骨折において，関節外の骨片が手関節背側に転位する場合があり，背側天蓋状骨片と定義されている[1)2)]．同骨片は伸筋腱滑走障害の一因とされ，その存在の認識と伸筋腱断裂等の発生予防のために適切な処置が必要とされている[3)4)]．今回，著者らは，秋田大学整形外科の関連病院のうち，6 施設において過去 3 年間に行われた橈骨遠位端骨折手術例における，背側天蓋状骨片を伴う症例の臨床像を後ろ向きに調査したので報告する．

【対象と方法】

2014 年 5 月から 2017 年 4 月の間に，6 施設において手術を行った橈骨遠位端骨折 443 手（437 例）のうち，6 か月以上の経過観察期間を有し，術前に CT を施行した 378 手（372 例），男性 70 手（69 例），女性 308 手（303 例），平均年齢 64.7 歳を対象とした．これらの症例における背側天蓋状骨片を認めた症例数，受傷機転，骨折型（AO 分類），山中分類[2)]，手術方法と背側天蓋状骨片に対する処置方法，長母指伸筋腱（以下 EPL）断裂発生の有無について後ろ向きに調査した．

【結　果】

背側天蓋状骨片は，378 手中 16 手（4.2%）で認められた．受傷機転は転倒 11 手，転落 1 手，墜落 1 手，交通事故 1 手，その他 2 手であった．骨折型は AO 分類 C1：3 手，C2：5 手，C3：4 手，A3：4 手，山中分類は連続型 3 手，髄内型 10 手，遊離型 3 手であった．手術は全例掌側ロッキングプレートで内固定され，背側天蓋状骨片に対する処置は，整復を 11 手，摘出を 2 手，放置を 3 手に行った．骨折型

受理日　2018/08/24
*能代厚生医療センター　整形外科　〒016-0014　秋田県能代市落合字上前田地内
**中通総合病院　整形外科
***雄勝中央病院　整形外科
****由利組合総合病院　整形外科
*****市立横手総合病院　整形外科

別では，連続型と遊離型に対して全例整復を行い，髄内型に対しては 5 手で整復を，2 手で摘出を，髄内型の 3 手で放置とし，うち 1 手では鏡視による確認をおこなった（表 1）．EPL 腱断裂を合併した症例はなかった．

【症例 5】63 歳女性，雪道を歩行中に転倒し受傷した．AO 分類 A3 の橈骨遠位端骨折を認め，尺骨遠位端骨幹端骨折を合併している（図 1）．CT-MPR において連続型背側天蓋状骨片を認めた（図 2）．掌側ロッキングプレートによる固定の後に，背側を展開し骨片を整復し（図 3），滑走床を再建した．術後単純 X 線を図 4 に示す．最終観察時，骨癒合は得られ，EPL 断裂を認めない（図 5）．

【考　察】

背側天蓋状骨片の発生頻度は 0.4～3.1％と報告されている[1)2)3)4)]．近藤らは[4)]，背側天蓋状骨片を認めた 10 例のうち 5 例においては単純 X 線検査 2 方向では本骨片の存在は明らかでなく，CT 検査により従来見逃されていた可能性のある背側天蓋状骨片の描出が可能であることを指摘している．また，伊藤らは[5)]，橈骨遠位端骨折手術例における長母指伸筋腱滑走障害因子に関して，7 例中 4 例で背側天蓋骨片が関与しており，詳細な評価には CT が有用と報告し，森谷らは[3)]，関節面が保たれていても背側皮質の粉砕した症例では CT による骨折部の評価を積極的に考慮すべきと報告している．橈骨遠位端骨折診療ガイドラインにおいて，関節内骨折の CT による評価は GradeB と推奨されているが，関節外骨折に関する記載はない[6)]．本調査における発生頻度は 4.2％と決して低い数値ではなく，また，骨折型は AO 分類 C1：3 手，C2：5 手，C3：4 手，A3：4

表 1　背側天蓋状骨片を伴う症例の概要

症例	年齢	性別	骨折型	山中分類	処置
1	64	女	C2	髄内型	整復
2	38	女	A3	遊離型	整復
3	65	女	A3	遊離型	整復
4	80	女	A3	遊離型	整復
5	63	女	A3	髄内型	整復
6	53	女	C3	髄内型	摘出
7	66	女	C3	髄内型	放置
8	61	男	C3	髄内型	摘出
9	58	女	C1	連続型	整復
10	56	女	C2	連続型	整復
11	67	女	C2	髄内型	整復
12	66	女	C1	髄内型	整復
13	58	女	C2	髄内型	放置
14	73	女	C3	髄内型	放置
15	76	女	C2	髄内型	鏡視で確認
16	63	女	C1	連続型	整復

図 1　受傷時単純 X 線：橈骨骨幹端部は粉砕し，連続型背側天蓋状骨片を認める．

図 2　CT-MPR：連続型の背側天蓋状骨片を認める．

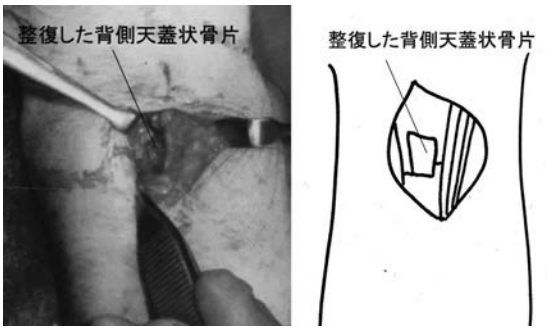

図 3　背側天蓋状骨片を直視下に整復し，腱滑走床を再建した．

図 4　術後単純 X 線

図 5　最終観察時単純 X 線：骨癒合は得られている．

手と，諸家の報告と同様に骨幹端部の粉砕例に多い傾向が認められたことから，関節外骨折例であっても骨幹端部の粉砕例では背側天蓋骨片を念頭に CT を考慮する必要があると考える．

過去の報告では，滑走床の背側天蓋状骨片を有する例においては，遅発性 EPL 腱断裂に致る可能性が指摘されている[7]．こうした問題を踏まえ，背側天蓋状骨片に対する処置方法について，近藤らは[4]，CT による背側天蓋状骨片の骨折型，大きさおよび位置の評価を行い，骨片サイズの小さい遊離型・髄内型に対して骨片の摘出を，骨片サイズの比較的大きい連続型では同骨片を整復し，さらに骨片の大きさにより固定方法を変える治療戦略を報告している．

本調査においては，連続型と遊離型の 6 手に対して整復が，髄内型の 5 手で整復が，2 手で摘出が，3 手で放置が行われ，うち 1 手では鏡視による確認が実施されていた．EPL 断裂を生じた例はなく，摘出や整復等処置を行ったことが同腱断裂の回避につながった可能性が示唆された．

本調査の問題点としては，多施設・後ろ向きの調査であり，近藤らの提唱する背側天蓋状骨片の大きさおよび位置に関する詳細な評価を行っていないことや治療方針についても，術者によって異なる点があげられる．今後さらに症例を重ね，CT による詳細な評価を加え検討していく必要があると考えている．

【まとめ】

1．秋田大学整形外科の関連病院のうち，6 施設において過去 3 年間に行われた橈骨遠位端骨折手術例における，背側天蓋状骨片を伴う症例の臨床像を後ろ向きに調査した．

2．背側天蓋状骨片の発生頻度は 4.2%であり，骨折型では AO 分類 C1：3 手，C2：5 手，C3：4 手，A3：4 手と骨幹端部の粉砕例に多く発生する傾向が認められた．このことから，橈骨遠位端骨折例で骨幹端部の粉砕例では，背側天蓋骨片を念頭に CT を考慮する必要がある．

【利益相反の開示】

本研究発表に関連し，開示すべき COI 関係にある企業等はありません．

【文　献】

1）佐々木孝ほか．手関節内に骨片が転位あるいは嵌頓した橈骨遠位端骨折．日手会誌 16: 129-129, 1999.
2）山中一良ほか．背側天蓋状骨片を伴う橈骨遠位端骨折の検討．日手会誌 24: 605-608, 2008.
3）森谷史朗ほか．背側天蓋状骨片または関節内嵌頓骨片を伴った橈骨遠位端骨折の検討．整形・災害外科 55: 1573-1579, 2012.
4）近藤秀則ほか．橈骨遠位端骨折における背側天蓋状骨片に対する治療戦略．日手会誌 32: 25-27, 2015.
5）伊藤博紀ほか．長母指伸筋腱の滑走床障害を予防すべく背側展開を併用した橈骨遠位端骨折手術例の検討．日手会誌 31: 24-27, 2014.
6）橈骨遠位端骨折診療ガイドライン策定委員会ほか．橈骨遠位端骨折診療ガイドライン．第 2 版 南江堂 : 25-26, 2017.
7）頭川峰志ほか．橈骨遠位端骨折に対する掌側プレート固定後の長母指伸筋腱断裂の検討．日手会誌 30: 712-714, 2014.

骨脆弱性橈骨遠位端骨折に合併する尺骨遠位端骨折の治療経験

伊東　翼*，田中宏昌*，岩野壮栄*，矢﨑尚哉**

The Treatment of Distal Ulna Fracture Associated with Fragility Distal Radius Fracture

Tsubasa Ito*，Hiromasa Tanaka*，Shigeharu Iwano*，Naoya Yazaki**

65 歳以上の橈骨遠位端骨折に合併した尺骨遠位端骨折（尺骨茎状突起単独骨折を除く）に対して，橈骨骨接合後に尺骨骨接合を施行した群と尺骨には保存的治療を施行した群で後ろ向きに比較調査した．骨接合群 20 例，保存的治療群 5 例で全例に骨癒合を得た．骨接合群の平均可動域は掌屈 58.5˚背屈 65.4˚回内 75.6˚回外 82.8˚で，保存的治療群は掌屈 52.5˚背屈 57.5˚回内 58.8˚回外 80.0˚であった．掌屈背屈と回外では可動域に有意差を認めなかったが，回内のみ保存的治療群は有意に低値であった．また，骨接合群で尺骨神経背側枝の損傷を 1 例に合併した．高齢者尺骨遠位端骨折に対しては，合併症の可能性を考慮し，患者に必要な機能レベルに応じた治療内容を検討すべきである．

【緒　言】

近年，我が国では超高齢社会となり，骨粗鬆症による骨脆弱性橈骨遠位端骨折が増加しつつある．その合併損傷として尺骨遠位端骨折は比較的頻度が高いが，それに関する文献は少なく，治療方針について苦慮することがしばしばある．主な治療戦略として，骨接合や外固定による保存的治療，また粉砕し骨接合困難な場合は Darrach 法や Sauvé-Kapandji 法などが選択されることもあるが，当院では橈骨遠位端骨折に掌側ロッキングプレートを用いて骨接合術を施行した後に，尺骨の骨接合術を行う，もしくは尺骨の骨接合術はせずに外固定を用いて保存的治療を行って対応している．今回著者らは，当院で手術を行った骨脆弱性橈骨遠位端骨折に合併した尺骨遠位端骨折に対する治療結果について調査し検討したので報告する．

【対象と方法】

2013 年 4 月から 2017 年 9 月までに当院で橈骨遠位端骨折の骨接合術を施行した 65 歳以上の患者を対象にして後ろ向きに調査した．91 例の橈骨遠位端骨折に対して，25 例の尺骨遠位端骨折の合併損傷を認めた．尺骨茎状突起単独骨折は今回の調査から除外した．25 例の尺骨遠位端骨折のうち，男性 1 例，女性 24 例で，年齢は 65 歳～96 歳（平均年齢 81.1 歳），経過観察期間は 2 か月～18 か月（平均 10.2 か月）であった．橈骨の骨折型は AO 分類で A3 が 9 例，C1 が 2 例，C2 が 9 例，C3 が 5 例で掌屈転位が 7 例，背屈転位が 18 例であった．尺骨の骨折型は Biyani 分類 [1] を用いて評価し，type1 が 4 例，type2 が 10 例，type3 が 8 例，type4 が 3 例であった（図 1）．高度粉砕を伴う type4 の 3 例のうち 2 例は尺骨遠位端開放骨折であり創外固定とデブリードマンを施行した後に橈骨尺骨ともに骨接合を行った．1 例は尺骨の骨折が遠位橈尺関節（distal radioulnar joint：以下 DRUJ）にかかる関節内骨折であった．

本研究の方法として対象を橈骨骨接合後に尺骨に対して手術治療を行った群と保存的治療を行った群の 2 群に分けた．手術治療群は 20 例で，まず橈骨を解剖学的に整復した後に掌側ロッキングプレートで固定を行った．次に尺骨に対して尺側に追加皮切

受理日　2018/08/26
*静岡済生会総合病院　整形外科　〒422-8527　静岡県静岡市駿河区小鹿 1-1-1
**静岡済生会総合病院　手外科・マイクロサージャリーセンター

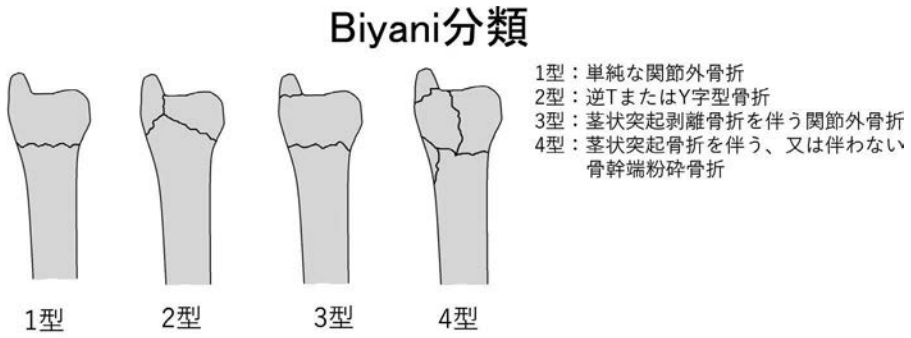

Biyani分類	1型	2型	3型	4型
手術治療群	3例	9例	5例	3例
保存的治療群	1例	1例	3例	0例

図 1　尺骨遠位端骨折の分類

表 1　関節可動域の比較

	掌屈	背屈	回内	回外
手術治療群	58.5°	65.4°	75.6°	82.8°
保存的治療群	52.5°	57.5°	58.8°	80.0°
p値（*p<0.05)	0.313	0.274	0.048(＊)	0.089

を行い，主にプレート固定を行った．プレート固定が困難であった 2 例はピンニングとワイヤリングで固定した．橈骨は Acu-Loc2, DVR Crosslock,VA-TCP, APTUS2.5 を，尺骨は Acu-Loc Ulnar, LCP Distal Ulnar Plate, APTUS Distal ulnar plate, VariAx Hand を固定材料として使用した．基本的に術後早期から可動域訓練を開始し，皮膚軟部組織損傷が高度な症例は 2 週間～6 週間（平均 1.8 週）の上腕シーネ固定を行い，状態が安定化してから可動域訓練を開始した．保存的治療群は 5 例で橈骨の骨接合後に仮骨形成まで上腕ギプス固定を3週間～6週間（平均3.8週）行った後に可動域訓練を開始した．

評価項目として骨癒合の有無，手関節の可動域，Mayo wrist score を調査した．可動域は母平均の差の検定（t 検定，対応なし）を用い有意水準を両側 5%とした．

【結　果】

骨接合術を施行した症例，保存的治療とした症例の全てで骨癒合が得られ，疼痛の遺残を認めなかった．骨接合群の平均可動域は平均±1SD で掌屈 58.5±12.5˚背屈 65.4±12.5˚回内 75.6±17.1˚回外 82.8±14.1˚で，保存的治療群は掌屈 52.5±2.9˚背屈 57.5±8.7˚回内 58.8±16.0˚回外 80.0±4.1˚であった．掌・背屈および回外では有意差はなかったが，回内のみ保存的治療群は有意に低値であった（表 1）．Mayo wrist score は手術治療群で excellent が 2 例，good が 13 例，satisfactory が 5 例，保存的治療群では good が 2 例，satisfactory が 3 例で両群ともに poor は認めなかった．合併症は骨接合群で尺骨神経背側枝の損傷が 1 例で生じていた．

【症例提示】

症例 1：84 歳女性．掃除中に椅子から転落して左手をついて受傷した．橈骨は AO 分類 C2，尺骨は Biyani 分類の type3 であった．橈骨は Acu-Loc2 を使用し，尺骨は Acu-Loc Ulnar を用いて骨接合を行った．外固定はせず術後 1 日目から可動域訓練を開始した．順調に骨癒合し術後 1 年の最終観察時は疼痛なく，関節可動域は掌屈 55˚背屈 60˚回内 75˚回外 80˚で Mayo wrist score は good であった（図 2）．

症例 2：73 歳女性．布団を運ぶ際に転倒して左手

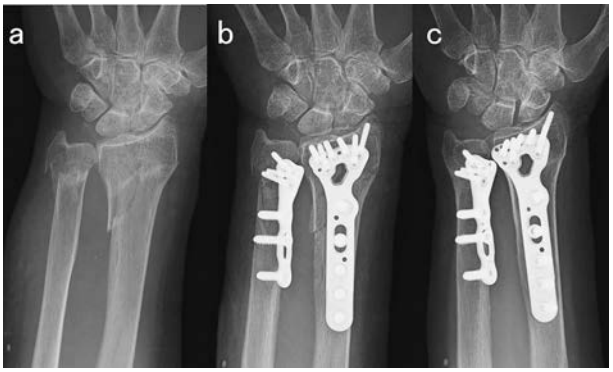

図 2 症例 1 a. 受傷時 b. 術直後 c. 術後 1 年（abc）

図 3 症例 2 a. 受傷時 b. 術直後 c. 術後 6 週間 d. 術後 1 年（abcd）

をついて受傷した．橈骨は AO 分類 C2，尺骨は Biyani 分類 type2 であった．橈骨は DVR Crosslock を用いて骨接合後に上腕までギプスで外固定を行った．術後 6 週で尺骨遠位部に仮骨形成を認め，可動域訓練を開始した．その後は順調に骨癒合し術後 1 年の最終観察時に疼痛の遺残はなく，関節可動域は掌屈 50˚ 背屈 65˚ 回内 45˚ 回外 75˚ で Mayo wrist score は satisfactory であった（図 3）．

【考　察】

結果で示した通り，橈骨を掌側ロッキングプレートで強固に固定した後，尺骨は上腕ギプス固定を用いて保存的治療としても概ね良好な結果となった．

過去の報告をみると，尺骨の骨接合を推奨する報告者らの意見ではロッキングプレートで内固定すれば早期可動域訓練に耐えうる固定性が得られるため可能な限り内固定すべき[2]，また Biyani2・4 型は内固定せずに早期可動域訓練を行うと変形癒合や DRUJ の離開をきたすため内固定を要すると報告されている[3]．一方，尺骨の保存的治療を推奨する報告者らの意見では，Soo-Min Cha らが 65 歳以上の 29 例の骨接合群と 32 例の保存的治療群を比較して，臨床成績や画像所見に関して有意差はなかったとする報告や[4]，橈骨整復後に尺骨は解剖学的整復位を得られ，高齢者においては必ずしも観血的整復固定術は必要でなく，たとえ変形治癒・偽関節になっても Sauvé-Kapandji 法などのサルベージ手術を行えばよいと報告されている[5]．また 2017 年度の橈骨遠位端骨折診療ガイドラインにおいても合併する尺骨遠位端骨折に対して内固定を推奨する明確な根拠はないとされている[6]．

自験例では開放骨折や DRUJ に及ぶ関節内骨折など骨接合を要すると主観的に判断した症例はあるものの両群ともに疼痛なく骨癒合を得た．合併症として，骨接合群では 20 例中 1 例に尺骨神経背側枝損傷を生じた．保存的治療群では術後外固定期間が手術治療群と比べると長く，有意に回内制限を生じていた．ただし，尺骨骨折に対して内固定を施行せず

に早期可動域訓練を行った場合，血流障害による尺骨頭の萎縮や DRUJ の離開をきたすことがあるとの報告がある[7]．高齢者社会に伴い，高齢者の認知機能や活動量は患者それぞれで千差万別であるため，全ての患者に回内制限を許容していいと考えるのは問題であるが，軽度の回内制限は肩関節外転運動である程度代償できるため，活動量の低い高齢者に対して厳格に可動域を求める必要性は低い．このためスポーツ活動や仕事復帰を希望しない高齢患者における尺骨遠位端骨折は保存的治療で対応するのが望ましいと考える．

【まとめ】

骨脆弱性橈骨遠位端骨折に合併する尺骨遠位端骨折に骨接合群・保存的治療群ともに骨癒合を得ることができた．骨接合群は 1 例の尺骨神経背側枝の損傷を合併し，保存的治療群は有意に回内制限を生じる結果となったが，掌背屈や回外に可動域の有意差を認めなかった．高齢者尺骨遠位端骨折に対しては，合併症の可能性を考慮し，患者に必要な機能レベルに応じた治療内容を検討すべきと考える．

【利益相反の開示】

本研究発表に関連し，開示すべき COI 関係にある企業等はありません．

【文　献】

1） Biyani A, et al. fracture of the distal radius and ulna. J Hand Surg Br 20: 357-364, 1995.
2） 森実 圭ほか．橈骨遠位端骨折に伴う尺骨遠位端骨折の治療成績．日手会誌 29: 86-89, 2012.
3） 杉田 健ほか．橈骨遠位端骨折に合併した尺骨遠位端骨折に対する治療法．日手会誌 30: 502-505, 2014.
4） Cha SM, et al. treatment of unstable distal ulna fractures associated with distal radius fractures in patients 65 years and older. J Hand Surg Am 37: 2481-2487, 2012.
5） 白坂律郎ほか．橈骨遠位端骨折に合併した尺骨遠位端骨折に内固定は必要か？　日手会誌 30: 719-722, 2014.
6） 日本整形外科学会日本手外科学会．橈骨遠位端骨折診療ガイドライン 2017．改訂第 2 版．東京．南江堂．pp115-116, 2017.
7） 福田祥二ほか．橈尺骨遠位端骨折の治療経験―尺骨遠位端骨折に内固定を行う立場から―．骨折 32: 468-471, 2010.

高齢者の橈骨遠位端骨折に合併した不安定型尺骨遠位端骨折に対するロッキングプレートによる治療成績

國分直樹

Clinical Results of Locking Plate Fixation for Unstable Distal Ulna Fractures Associated with Distal Radius Fracture of the Elderly

Naoki Kokubu

橈骨遠位端骨折に合併した不安定型尺骨遠位端骨折に対するロッキングプレート固定の治療成績を検討した．13 例 13 手，全例女性，平均年齢 80 歳，平均経過観察期間 8 か月，骨折型は Biyani 分類 type2: 4 例，type4: 9 例で，手術は橈骨，尺骨ともにロッキングプレート固定を施行した（Depuy Synthes 社 LCP DISTAL ULNA plate）．全例で骨癒合を認め，画像上も有意な矯正損失は認めなかった．Mayo Wrist Score は excellent: 6 例，good: 5 例，fair: 1 例，poor: 1 例で，poor の 1 例は乳癌術後にて受傷前より複合性局所疼痛症候群様の症状が存在していたためで，治療経過に問題はなかった．橈骨遠位端骨折に合併した不安定型尺骨遠位端骨折に対するロッキングプレート固定は，臨床的，画像的に良好な成績が期待できる治療法の一つと考えられた．

【緒　言】

橈骨遠位端骨折に対する治療は掌側ロッキングプレートによる内固定が主流であり，強固な固定により早期からの可動域訓練が可能となった．しかし橈骨遠位端骨折に合併した尺骨遠位端骨折は骨片が小さく，またその多くは脆弱性骨折であるため強固な内固定が困難であり，保存治療か手術治療で意見の分かれるところである．関節外骨折である Biyani 分類[1] type1，3 では橈骨を整復すると尺骨も安定することが多く，保存治療にて良好な成績が見込まれる．しかし関節内骨折である Biyani 分類 type2，4 では橈骨の整復固定だけでは骨折部の不安定性や転位が残存し，骨癒合不全や遠位橈尺関節（DRUJ）の機能不全などの可能性がある[2]．近年では角度安定性を持つロッキングプレートによる良好な手術成績も散見され[3][4]，当院では橈骨遠位端骨折に合併した Biyani 分類 type2，4 の不安定型尺骨遠位端骨折に対してロッキングプレートを用いた内固定を行っており，その治療成績について検討したので報告する．

【対象と方法】

2014 年 1 月より 2017 年 4 月までに当院にて手術治療を行った橈骨遠位端骨折に合併した尺骨遠位端骨折 13 例 13 手で，手術適応は高度認知症の合併がなく，ADL が寝たきりではない症例とした．手術時年齢は平均 80 歳（66～95 歳），性別は全例女性で，受傷側は右 6 例，左 7 例，術後経過観察期間は平均 8 か月（4～12 か月）であった．尺骨の骨折型は Biyani 分類 type2: 4 例，type4: 9 例であり，橈骨の骨折型は AO 分類 A2: 1 例，A3: 4 例，C2: 6 例，C3: 2 例，転位方向は掌側転位型が 2 例，背側転位型が 11 例で，全例閉鎖性骨折であった．手術については，橈骨は全例掌側ロッキングプレート（Depuy Synthes 社製 VA-LCP plate: 7 例，MDM 社製 Mode Plate: 6 例）にて内固定を行い，尺骨は全例尺側よりアプローチ

受理日　2018/09/04
鈴鹿中央総合病院　整形外科　〒513-8630　三重県鈴鹿市安塚町山之花 1275-53

し Depuy Synthes 社製 LCP DISTAL ULNA plate にて内固定を行った．後療法として前腕ギプス固定を 2 週間行った後より可動域訓練を開始した．抜釘に関しては 1 例のみ術後 10 か月の時点で行った．検討項目は X 線学的には骨癒合，および術直後，最終観察時の ulnar variance（以下，UV），distal radio-ulnar joint gap（以下，DRUJ gap）を計測し，臨床評価は最終観察時の関節可動域，握力，Mayo Wrist Score を評価した．

【結　果】

全例で橈尺骨ともに骨癒合し，骨癒合までの期間は平均 8.6 週（8～12 週）であった．矯正損失は UV が平均 0.1mm（0～1mm），DRUJ gap が平均 0.1mm（0～1mm）と有意な矯正損失は認めなかった．平均の関節可動域は手関節掌屈 63 度（45～80 度），背屈 68 度（45～75 度），前腕回内 75 度（40～90 度），回外 77 度（45～90 度），握力は対健側比 82.6%（49～100%）であった．Mayo Wrist Score は excellent: 6 例，good: 5 例，fair: 1 例，poor: 1 例であった．

【症例提示】

症例 1：70 歳，女性．骨折型は橈骨 AO:A3，尺骨 Biyani type4 であった．雪で滑り転倒して手をついて受傷した．橈骨は掌側ロッキングプレート（MDM 社製 Mode Plate）にて内固定を行った．橈骨内固定後も尺骨は整復されず，掌側に転位していた遠位骨片を整復し，ロッキングプレート（Depuy Synthes 社製 LCP DISTAL ULNA plate）にて内固定を行なった．術後は前腕ギプスで 2 週間の外固定を行った後に可動域訓練を開始した．術後 8 か月の最終観察時における可動域は手関節掌屈 75 度，背屈 70 度，前腕回内 90 度，回外 85 度，握力は 21kg（対健側比 90%）で，Mayo wrist score は excellent であった（図 1）．

症例 2：78 歳，女性．骨折型は橈骨 AO:C3，尺骨 Biyani type4 であった．橈尺骨ともにロッキングプレート（橈骨：Depuy Synthes 社製 VA-LCP plate，尺骨：Depuy Synthes 社製 LCP DISTAL ULNA plate）にて内固定を行なったが，粉砕が強く尺骨側のプレート設置が困難で，結果として尺骨のプレートが尺骨茎状突起より 2mm 程の遠位設置となった．また，術直後の UV は 1.0mm とやや橈骨長の矯正も不足していた．さらに術後 1 か月で橈骨の矯正損失を認め UV: 2.0mm と増大し手関節尺側部痛が出現した．術後 6 か月で疼痛は軽減し抜釘は希望されなかったが，可動域，疼痛項目で減点となり，術後 10 か月の最終観察時で可動域は手関節掌屈 60 度，背屈 65

図 1　症例 1：70 歳，女性．橈骨 AO:A3，尺骨 Biyani type4

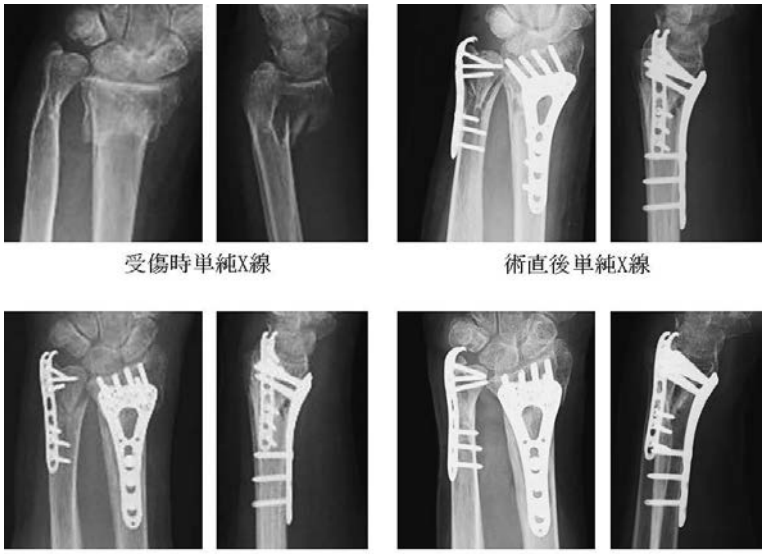

図 2　症例 2：78 歳，女性．橈骨 AO:C3，尺骨 Biyani type4

度，前腕回内 60 度，回外 85 度，握力 13kg（対健側比 87%）で，Mayo wrist score は fair であった（図 2）．

症例 3：66 歳，女性．骨折型は橈骨 AO:C2，尺骨 Biyani type4 であった．橈尺骨ともにロッキングプレート（橈骨：Depuy Synthes 社製 VA-LCP plate，尺骨：Depuy Synthes 社製 LCP DISTAL ULNA plate）にて内固定を行なった．乳癌術後のため受傷前より患側に浮腫，知覚過敏が存在し，受傷時より疼痛が非常に強く，術後もリハビリに難渋した．最終的に疼痛は消失し X 線上の骨癒合も良好であったが，握力，可動域の項目で減点となり，術後 14 か月の最終観察時で可動域は手関節掌屈 50 度，背屈 45 度，前腕回内 40 度，回外 45 度，握力 9kg（対健側比 49%）で，Mayo wrist score は poor であった（図 3）．

【考　察】

橈骨遠位端骨折における尺骨遠位端骨折の合併率は，Biyani らは 5.6% [1]，本邦では近年 10.6-15.5%と増加傾向にあると報告されている [5]．

本骨折の治療法として，橈骨の整復固定が良好である場合は内固定不要とする報告もあるが [6]，DRUJ 離解，橈尺骨間の架橋形成，偽関節などの合併症も報告されており [1]，骨折型に応じて治療法は選択されるべきである．治療法として関節外骨折である Biyani type1，3 型に関しては，橈骨整復固定後に安定することが多く内固定は不要とされるが [7]，合併症の報告もあるため橈骨整復後も骨片の転位や不安

図 3　症例 3：66 歳，女性．橈骨 AO:C2，尺骨 Biyani type4

定性が残存する場合は経皮ピンニングを推奨する意見もある[5]．関節内骨折である Biyani type 2，4 型では橈骨整復後も骨片の転位や不安定性が残存することが多いため内固定が必要とする意見が多いが[2)8)]，骨粗鬆症例での粉砕例が多く強固な内固定は困難であるため，骨折型や骨折部の不安定性，患者の活動性に応じて治療法を選択すべきである．

手術方法として，一期的尺骨頭切除術は短期的には尺骨頭温存群と遜色ない成績が報告されており[9]，高齢者で骨質不良例では選択肢の一つとされるが，握力低下や手根骨尺側偏位，橈骨の安定性の低下などの問題もある[9)10)]．尺骨遠位端骨折に対するプレート固定は角度安定性を有するプレートでいずれも良好な成績が報告されており[4)8)9)10)]，当科では Depuy Synthes 社 LCP DISTAL ULNA plate を使用した．本プレートはロッキング機構を有し，フックプレートでもあるため尺骨茎状突起も固定可能であり，実際に全例で使用可能で十分な固定性が得られた．注意点としてはプレート長が 46mm と短いため，骨幹端より中枢に骨折が及ぶ例では他のプレート長が長いロッキングプレートの使用を考慮する必要がある．

本検討での成績不良例は 2 例であり，poor の 1 例は乳癌術後の影響にて受傷時より複合性局所疼痛症候群様の症状を呈した 1 例で，握力，可動域の項目で減点となっていた．こちらは骨折部の固定性は良好で矯正損失なく骨癒合が得られており，成績不良は基礎疾患の影響によるものと考えられる．Fair の 1 例は尺骨の矯正損失は認めなかったが橈骨の矯正損失により相対的に UV が増大し，また尺骨プレートの設置位置不良もあり結果として手関節尺側部痛が出現した症例であった．成績を良好に保つためには橈骨の正確な整復固定，ならびに尺骨プレートの設置位置が重要であると考える．

本検討では 90 歳代の超高齢者を 3 人含んでいるが，尺骨の有意な矯正損失はなく，全例で骨癒合が得られており，臨床評価もおおむね良好であった．活動性の低い症例や高度の認知症例を除けば，積極的にプレート固定を選択してもよいと考える．手技的困難さやプレート設置位置などに注意を要するが，橈骨遠位端骨折に合併した不安定型尺骨遠位端骨折に対するロッキングプレート固定は有用な治療選択肢の一つと考えられた．

本研究の限界としては症例数が少なく，経過観察期間も平均 8 か月と短期であることが挙げられる．今後症例数の蓄積とさらなる経過観察を行う予定である．

【まとめ】

1．高齢者の橈骨遠位端骨折に合併した不安定型の尺骨遠位端骨折 13 例に対しロッキングプレートを用いて内固定を施行し，治療成績について検討した．

2．全例で尺骨の有意な矯正損失なく骨癒合が得られ，握力，可動域においても良好な回復が得られた．

3．手技的困難さや遠位設置による刺激症状等の問題点はあるが，不安定型尺骨遠位端骨折に対するロッキングプレート固定は有用な治療選択肢の一つと考えられた．

【利益相反の開示】

本研究発表に関連し，開示すべき COI 関係にある企業等はありません．

【文　献】

1）Biyani A, et al. Fracture of the distal radius and ulna. J Hand Surg Br 20: 357-364, 1995.
2）南野光彦ほか．尺骨遠位端骨折の治療経験．骨折 27: 363-367, 2005.
3）Ring D, et al. Condylar balde plate fixation of unstable fractures of the distal ulna associated with fracture of the distal radius. J Hand Surg Am 29: 103-109, 2004.
4）川端 確ほか．橈尺骨遠位端骨折に対する両骨プレート固定の成績．日手会誌 28: 312-317, 2012.
5）櫛田 学ほか．橈骨遠位端骨折に合併した尺骨遠位端骨折に対する治療法についての検討．骨折 33: 292-294, 2011.
6）難波二郎．高齢者橈骨遠位端骨折に合併した尺骨遠位端骨折に ORIF は必要か？　骨折 29: 680-683, 2007.
7）葉梨大輔ほか．橈尺骨遠位端骨折の治療における尺骨内固定の必要性に関する検討．日手会誌 22: 712-716, 2005.
8）杉田 健ほか．橈骨遠位端骨折に合併した尺骨遠位端骨折．整形外科と災害外科 62: 771-773, 2013.
9）後藤真一ほか．高齢者の橈骨遠位端骨折に合併した尺骨遠位端骨折に対する一期的尺骨頭切除術．日手会誌 27: 47-51, 2010.
10）Bell ML, et al. Ulnar impingement syndrome. J Bone Joint Surg Br 67: 126-129, 1985.

4DCT を用いた橈骨月状骨窩の応力解析

大木　聡*，稲葉尚人*，岩本卓士*，松村　昇*，陣崎雅弘**，佐藤和毅*

4DCT Analysis of Stress on the Radial Lunate Facet

Satoshi Oki*，Naoto Inaba*，Takuji Iwamoto*，Noboru Matsumura*，Masahiro Jinzaki**，Kazuki Sato*

我々は手関節自動運動中の橈骨月状骨面の月状骨接触領域を 4DCT を用いて計測した．健常ボランティア 8 名（男性 4 名，女性 4 名）を対象とし，4DCT 撮影を手関節掌背屈運動，前腕回内外運動について行った．最大掌屈位，中間位，最大背屈位と最大回内位，中間位，最大回外位のフレームでの月状骨と橈骨月状骨窩の表面間距離を計算し，表面間距離 1.5mm 以下の部分を推定接触領域と定義した．月状骨の重心位置の橈骨関節面の前後方向への変位も計算した．推定接触領域は中間位と比較し，背屈位と回内位で有意に増加していた．月状骨重心位置は中間位と比較して背屈位と回内位で掌側へ有意に移動していた．月状骨窩掌側への応力集中は背屈位に加え，回内位で大きくなることが推測される．これらの肢位における橈骨月状骨面への荷重変化を考慮して保存加療や手術後の後療法を施行することが重要であると考える．

【緒　言】

関節面を含む橈骨遠位端骨折において掌側尺側骨片の転位は予後に重大な影響を及ぼす．手関節掌屈背屈と前腕回内外運動が橈骨関節面月状骨窩部に加わる荷重変化については報告がない．

4 次元 CT 撮影装置（4DCT）は 3 次元 CT ボリュームデータを短時間かつ連続的に取得できる CT 撮影装置である．我々は手関節掌背屈運動と前腕回内外運動中の橈骨月状骨面の月状骨接触領域を 4DCT を用いて計測することを目的として解析を行った．

【対象と方法】

健常ボランティア 8 名（男性 4 名，女性 4 名，年齢：22.3±0.5 歳）の利き手（全例右手）を対象とした．撮影には 4 次元 CT（4DCT）撮影装置（Aquilion One, TOSHIBA Medical Systems, Otawara, Tochigi, Japan）を使用した．被験者を CT 撮影台上に伏臥位の状態で肩関節挙上位，肘伸展位として手関節を CT ガントリー内に位置させ，10 秒間 51 フレーム（1 フレームは 1 つの 3 次元 CT ボリュームデータ）の手関節掌背屈運動の 4DCT 撮影を行なった．同様に被験者を座位とし，肩関節外転位，肘関節 90 度屈曲位として屈曲前腕全長を CT ガントリー内に位置させ，10 秒間 51 フレームの 4DCT 撮影を前腕回内外運動について行った（図 1）．別に前腕から手指まで含む静止 3DCT を撮影した．CT 画像は DICOM（Digital Imaging and Communications in Medicine）フォーマットデータとして保存した．

橈骨，尺骨，月状骨，第三中手骨の表面データをソフトウェア（Avizo, FEI Japan, Shinagawa, Tokyo, Japan）によって再構成した．掌背屈，回内外の全フレームにおける全体の表面画像を同ソフトウェアを用いて再構成し，Surface Registration 法にて橈骨，尺骨，月状骨，第三中手骨の表面データを全体表面データに位置合わせさせ，各骨の位置情報を回転行列により計算した（VTK 6.3.0 Kitware Inc.，New York, US）．橈骨長軸と第三中手骨長軸がなす角度より手関節掌背屈角度，尺骨に対する橈骨の動きを表す回転行列より回内外角度を計算し，最大掌屈位・中間位・最大背屈位，最大回内位・中間位・最大回外位のフレームを同定した．中間位はそれぞれ掌背屈 0°，回内外 0°のフレームとした（図 2）．

受理日　2018/08/26
*慶應義塾大学　整形外科　〒160-8582　東京都新宿区信濃町 35
**慶應義塾大学　放射線科



図 1　被験者は CT ガントリー内に手関節が入るようにして掌屈，背屈を行い，前腕が入るようにして回内，回外運動を行った．それぞれ 10 秒間の撮影を行い 51 フレームの CT ボリュームデータを得た．

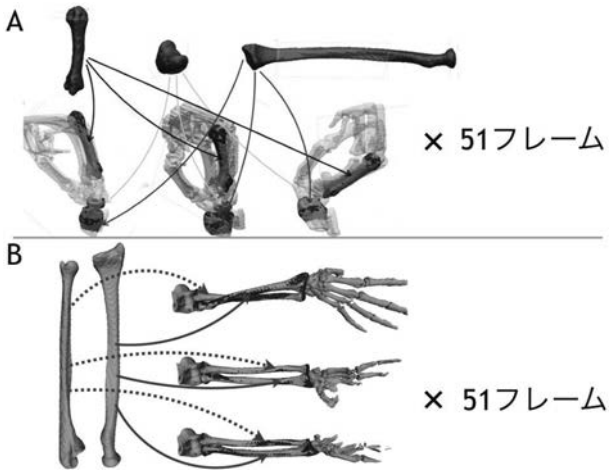

図 2　Surface Registration 法により，橈骨，中手骨の位置関係から掌背屈角度を，橈骨，尺骨の位置関係から回内外角度を計算した．

計測パラメータとして橈骨月状骨窩の推定接触領域と月状骨重心位置を求めた．

推定接触領域は各フレームにおける月状骨と橈骨関節面の表面間距離より計算し，橈骨軟骨計測の先行研究を参考として表面間距離 1.5mm 以下を推定接触領域と定義した[1)]．月状骨の重心位置は月状骨の CT 画像から皮質骨の密度が一定であると仮定して CT 値 250 以上の voxel データを積分することより計算し，その位置に関して橈骨座標軸上における掌側方向・背側方向への変位を計算した（図 3）．

橈骨月状骨窩の接触領域と月状骨重心位置の偏位を最大掌屈位・中間位・最大背屈位，最大回内位・中間位・最大回外位で比較し，それぞれの中間位との差を一元配置分散分析と Dunnett の後検定を用いて検定した．

【結　果】

可動域の平均は回内外が最大回内角度は 73.9° ± 9.3°，最大回外位は 78.0° ±15.5° であり，掌背屈が最大掌屈角 74.5° ±4.3°，最大背屈角 56.6° ±9.5° であった．

推定接触領域は掌背屈運動では，背屈位では中間位と比較して 27.6mm^2 増加していた（$p<0.001$）．また回内外運動では中間位と比較して回内位では 12.0 mm^2 増加していた（$p=0.04$）（図 4）．

月状骨重心位置は中間位と比較して背屈位で 2.0 mm 前方へ（$p<0.001$），掌屈位で 0.6mm 後方（$p=0.04$）へ移動し，回内位で 1.0mm 前方（$p=0.04$）に移動していた（図 5）．

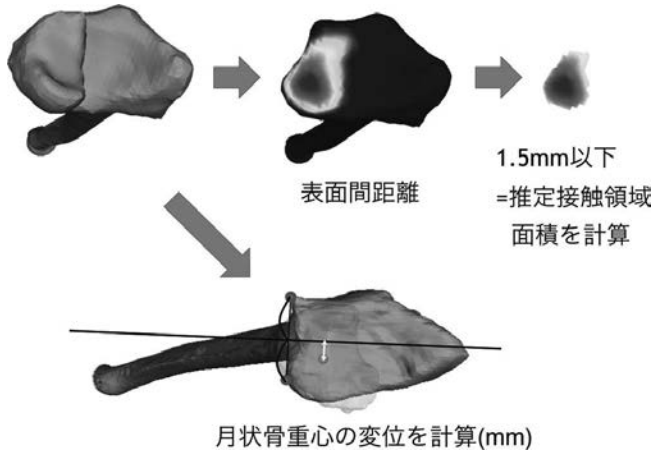

図 3 最大掌屈位・中間位・最大背屈位と最大回内位・中間位・最大回外位において計測を行った．表面データよりから橈骨と月状骨の表面間距離を求め，1.5mm 以下の部分を推定接触領域と定義してその面積を求めた．また，月状骨重心位置の掌側背側への偏位を求めた．

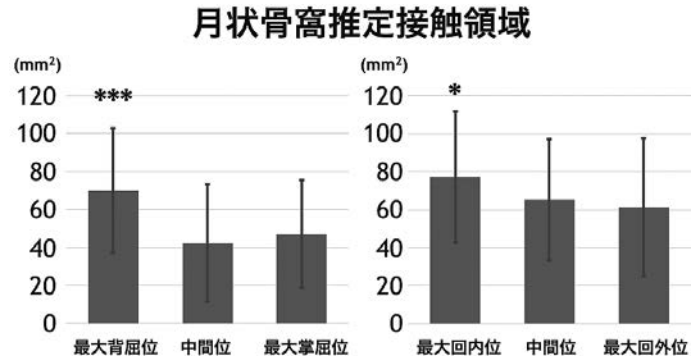

図 4 月状骨推定接触領域（*：P＜0.05，***：P＜0.001）

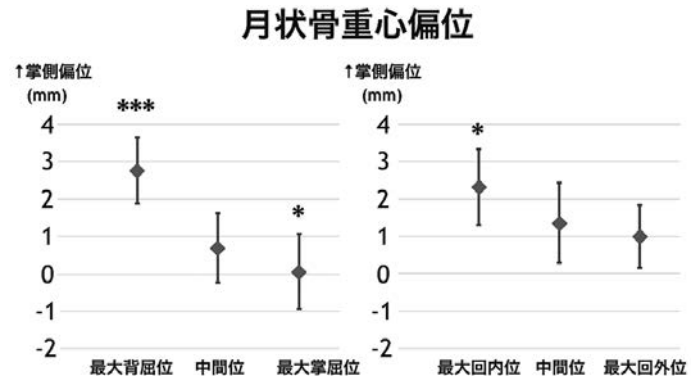

図 5 月状骨の掌背側への偏位方向（*：P＜0.05，***：P＜0.001）

【考　察】

CT データから計算した推定接触領域の増加は関節面にかかる応力と相関することが報告されている[2]．本研究では手関節背屈時に加え，前腕回内時に橈骨月状骨窩の推定接触領域の増加がみられ，同部位にかかる応力の増加が考えられる．また，月状骨重心の前方変位も同様に手関節背屈時と前腕回内時に増加している．これらのことから手関節背屈と前腕回内動作が月状骨掌側に負荷をかけると考えられた．

橈骨遠位端関節面骨折において，Key Stone と言われる橈骨掌側尺側骨片の転位は，月状骨の掌側近位方向への沈下を起こし，予後増悪因子となる[3]．とくに剪断力による受傷では骨片自体が薄くなり，スクリューやプレートによる保持が不安定となる．近年 Fragment Specific Plate が開発され同部位の固定が試みられているが，骨片自体が関節包の牽引力にて掌側偏位，背屈回転する力がかかるため絶対的固定は得られない事が多い．

橈骨遠位端骨折保存加療の固定では肘関節より遠位の固定で十分な安定性を得られるとする報告が多く[4)5)]，関節内骨折にても同様の報告がある[6]．これらのエビデンスに基づき骨接合術後は肘より遠位の固定のみ用いられることが多い．しかしながらこれらの報告では遠位骨片形状によっては分類しておらず，固定困難な月状骨掌側尺側骨片を伴う症例では手関節背屈運動に加えて回内運動も制限することで骨片転位が予防できる可能性がある．

本研究では 4DCT を用いることにより自動運動中の境界点での骨位置情報を得ることができた．しかし limitation として，関節接触領域を推定接触領域から計算し，その領域面積の増加と月状骨重心位置から橈骨関節面の荷重領域を推定した．今後は高精度 MRI などの手法で正確に軟骨接触領域を計測できれば，より詳細に月状骨窩の荷重変化がわかると考えられる．

【まとめ】

4DCT を用いて手関節掌背屈と前腕回内外中の橈骨月状骨窩にかかる負荷を推定した．背屈と回内時に月状骨は前方に偏位し，月状骨窩の推定接触領域が増加し，月状骨窩掌側への負荷が増えることが推測された．掌側尺側骨片が不安定な骨折では手関節掌背屈に加え，前腕の回内外も制限することが重要であると考えられる．

【利益相反の開示】

本研究発表に関連し，開示すべき COI 関係にある企業等はありません．

【文　献】

1) Pollock J, et al. Articular Cartilage Thickness at the Distal Radius: A Cadaveric Study. J Hand Surg Am 38: 1477-1481, 2013.
2) Eckstein F, et al. Stress distribution in the trochlear notch. A model of bicentric load transmission through joints. J Bone Joint Surg Br 76: 647-653, 1994.
3) Beck JD, et al. Volar plate fixation failure for volar shearing distal radius fractures with small lunate facet fragments. J Hand Surg Am 39: 670-678, 2014.
4) Park MJ, et al. Is a short arm cast appropriate for stable distal radius fractures in patients older than 55 years? A randomized prospective multicentre study. J Hand Surg Eur 42: 487-492, 2017.
5) Bong MR, et al. A comparison of immediate postreduction splinting constructs for controlling initial displacement of fractures of the distal radius: a prospective randomized study of long-arm versus short-arm splinting. J Hand Surg Am 31: 766-770, 2006.
6) Killic A, et al. The results of non-surgical treatment for unstable distal radius fractures in elderly patients. Acta Orthop Traumatol Turc 43: 229-234, 2009.

橈骨遠位端骨折に対する掌側ロッキングプレート固定後の抜釘の必要性について
―術後 FPL 断裂の観点から―

小杉健二，善家雄吉，田島貴文，山中芳亮，目貫邦隆，酒井昭典

Reconsideration of Implant Removal after Volar Locking Plate Fixation for Distal Radius Fracture in Terms of the Rupture of the Flexor Pollicis Longus

Kenji Kosugi，Yukichi Zenke，Takafumi Tajima，Yoshiaki Yamanaka，Kunitaka Menuki，Akinori Sakai

橈骨遠位端骨折に対する掌側ロッキングプレート（VLP）固定後の長母指屈筋腱（FPL）断裂症例を後ろ向きに調査した．対象は 2013 年 4 月から 2017 年 9 月まで他院からの紹介 8 例を含む当院で治療した VLP 固定術後の FPL 断裂 10 症例で，全例に抜釘及び長掌筋腱（PL）移植もしくは環指浅指屈筋腱（FDS）移行を行った．症例の内訳は男性 2 例，女性 8 例，平均年齢は 76.9 歳であり，手術から腱断裂までの期間は平均 4 年 2 か月であった．糖尿病やステロイド長期内服等の既往歴ありが 3 例，自覚症状ありが 2 例であった．プレート設置位置は遠位突出，掌側突出が多く，プレート遠位部の軟部組織での被覆は全例で不十分であった．以上の結果より，当院では初回手術時に標準的手術手技を遵守して VLP 固定を行ったのち，プレート遠位部の軟部組織被覆に着目し，被覆が不十分と判断すれば FPL 断裂予防の観点より自覚症状に注意しながらフォローし，骨癒合後の抜釘を推奨する．

【緒　言】

橈骨遠位端骨折は上肢骨折の中で最も発生頻度が高く，さらなる高齢社会の到来により症例数の増加が見込まれる．また，手外科医のみならず一般整形外科医や臨床経験の浅いレジデントが手術を担うことも多いのが現状である．掌側ロッキングプレート（VLP）固定は優れた初期固定性や角度安定性から，今や一般的な治療法として確立されている[1)]．術後合併症として屈筋腱損傷，伸筋腱損傷，スクリューの関節内穿孔，正中神経障害，といった主に術者のテクニカルエラーが原因と考えられる様々な合併症が数多く報告されている．特に，長母指屈筋腱（FPL）断裂は重篤な合併症として問題視されている．その発生を防ぐために抜釘を積極的に行うか否かの議論があるが，適応についてはいまだに一定の見解は得られていない．本研究の目的は橈骨遠位端骨折に対する VLP 固定後の FPL 断裂症例を後ろ向きに調査し，FPL 断裂症例の特徴について明らかにすることである．

【対象と方法】

対象は 2013 年 4 月から 2017 年 9 月までに当院で治療した VLP 固定術後の FPL 断裂 10 症例（初回手術：他院 8 例，当院 2 例）とした．骨折型は他院からの紹介例を多く含むため，評価困難であった．使用インプラントは Acu-Loc（Acumed）4 例，D-type plate（メイラ）2 例，VA-TCP（DePuy-Synthes）2 例，Stellar plate（旧ユニテック）1 例，DRV-locking plate（MIZUHO）1 例であった．全例に抜釘及び長掌筋腱（PL）を用いた腱移植，もしくは環指浅指

受理日　2018/09/08
産業医科大学　整形外科　〒807-8555　福岡県北九州市八幡西区医生ヶ丘 1-1

図 1　plate to volar rim distance（PVR）と plate to critical line distance（PCL）の定義

屈筋腱（FDS）を用いた腱移行を行った．皮切は前回骨接合時と同一部位を利用し，術中所見としてプレート遠位部の軟部組織による被覆状態を観察した．再建方法については，受傷から短期間で FPL の筋拘縮がなく力源として利用できる場合は PL 腱移植（2/10 例）を，そうでない場合は環指 FDS 腱移行（8/10 例）を選択した．検討項目は年齢，性別，手術から腱断裂までの期間，既往歴，自覚症状の有無，単純 X 線像による整復位の指標として radial inclination（RI），ulnar variance（UV），volar tilt（VT），設置位置の指標として Soong 分類[2]，Kitay らが提唱した plate to volar rim distance（PVR），plate to clitical line distance（PCL）[3]（図 1），術中所見（プレート遠位の軟部組織による被覆状態），今谷ら[6]の述べる FPL 断裂の主要因を検討した．

【結　果】

症例内訳は男性 2 例，女性 8 例，平均年齢は 76.9 歳（65-89 歳），手術から腱断裂までの期間は平均 50.2 か月（5-110 か月）であった．糖尿病やステロイド長期内服等の既往歴ありを 3 例に，可動時の違和感や轢音といった自覚症状ありを 2 例に認めた．単純 X 線パラメーターは RI: 16.8±1.7°，UV: 0.4±0.5mm, VT: 6.2±1.4°で，Soong 分類は Grade 0: 1 例，Grade 1: 6 例，Grade 2: 3 例であり，PVR は 2.7±0.6mm, PCL は 3.0±0.7mm であった．術中所見（図 2）はプレート遠位部の透見を 6 例，露出を 4 例に認め，全例でプレート遠位部尺側は軟部組織での被覆が不十分であった．FPL 断裂の主要因では，1）プレート遠位部の軟部組織による被覆不良は 10 例に，2）プレートの設置位置不良は 6 例に，3）プレートデザインの問題やスクリューの突出が 2 例に，4）不十分な整復や矯正損失を 1 例に，5）腱自体の脆弱性・易損性を 1 例に認めた．

【考　察】

橈骨遠位端骨折に対する VLP 固定は一般的な治療法であり，合併症を防ぐために VLP の形状はより low profile で，かつ橈骨遠位端部掌側面の解剖学的形状に沿うように変遷していき，これまで多種多様なプレートが開発されてきた．しかし，low profile プレートが各種揃う現在でも，VLP 固定後の FPL 断裂は依然として 2%程度存在し[4]，最近の

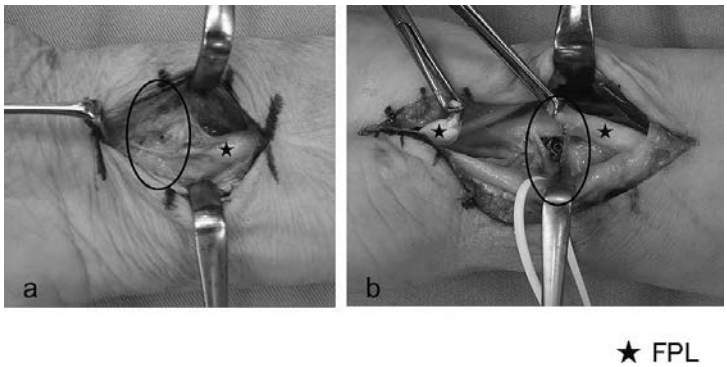

図 2　術中所見：a. プレート遠位部が透見（6/10 例），b. プレート遠位部が露出（4/10 例）

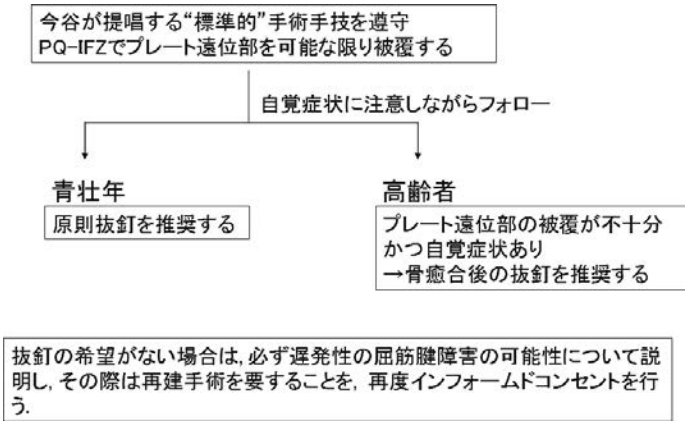

図 3 著者らの橈骨遠位端骨折（手術症例）の治療指針

systematic review では約 50％は 2 年以内に発生すると報告されている[5]．当院のみの症例における術後 FPL 断裂発生率は 0.5％（2/393 例）で先行研究より少なく，本研究における全 10 症例の腱断裂までの期間は平均 50.2 か月と長期経過例が多かった．今回の結果はプレートの改良や術者の技術の向上等が一因と考えられるが，それでも FPL 断裂を完全に防ぐことはできていない．

術後 FPL 断裂の主な要因として，今谷ら[6]は 1）プレート遠位部の軟部組織による被覆不良，2）プレートの設置位置不良，3）プレートデザインの問題やスクリューの突出，4）不十分な整復や矯正損失，5）腱自体の脆弱性・易損性，を挙げており，その多くがテクニカルエラーによるものであり，本研究結果も同様であった．単純 X 線学的評価について，背屈転位の残存はなく整復位は概ね許容範囲内であった．側面像で Soong 分類 Grade 1 以上が大半を占め，また，腱断裂のリスク因子とされる PVR 3mm 未満，PCL 2mm 以上[3]の両方を満たすのが 6/10 例に存在した．Soong 分類は Grade 1 の中にも突出の程度に差があることと，Grade 1 と 2 を判別するのが難しい症例もあるため，あくまで簡易的なスクリーニングとして用いるには有用であると考える．

術後 FPL 断裂の予防として，手術手技では解剖学的整復と watershed line を超えない設置を可能な限り遵守し，屈筋腱障害の予測因子として PCL が有用との報告より[7]，掌側突出しないようにプレートを選択し，至適位置に設置することが重要とされている．その他，軟部組織による被覆の工夫として方形回内筋（PQ）とその遠位に存在する intermediate fibrous zone（IFZ）切離方法の工夫[8]や，腕橈骨筋腱を利用してプレートの遠位部を被覆する新たな試み[9]も報告されている．また，近年では聴診[10]や超音波[8]を用いた早期診断の有用性が数多く報告されている．

そのため，抜釘に際しては高リスク群の抽出が重要になる．本合併症は FPL の滑走床において，プレートやスクリューがその位置よりも掌側に突出して起こることが主な要因と考えられる．その予防にプレート遠位部の軟部組織による被覆は有用であり，被覆の程度は術中に確実に評価できるため，手術記録に必ず記載しておくべきである．高齢者はもともと PQ が萎縮している例も多く，骨折型によっては挫滅例も存在し，全例で完全に被覆することは不可能であるが，先に述べたような工夫を行うことで，なるべく修復することを心がけている．超音波による断裂リスクの予測は有用であるが，手技に習熟を要する点が問題である．一方，聴診は比較的簡便に行えるため有用で，また，自覚症状は限られた問診の中でも容易に確認できる．以上より，著者らの橈骨遠位端骨折（手術症例）の治療方針をチャートに示す（図 3）．原則は今谷ら[1]が提唱した“標準的”手術手技を遵守し，解剖学的に整復，仮固定し，プレートを至適位置に設置，その上でプレートの浮き上がり防止に専用の圧着デバイスを用いたり，背屈変形の再発を防ぐために，プレート固定時にエスマルヒ駆血帯を手背部に置くなど配慮する．

青壮年は原則抜釘を推奨し，高齢者の中でもプレート遠位部の被覆が不十分であった症例は，自覚症状に注意しながら慎重に経過観察し，自覚症状ありの場合には骨癒合が確認できたのち，抜釘を推奨している．しかし，抜釘を希望されない場合は遅発性に屈筋腱障害が起こる可能性があることや，その際に再建手術を要すること，可動時の軋音や違和感を自覚した場合は必ず受診すること，を改めて必ずインフォームドコンセントするようにしている．

【まとめ】

VLP 固定後の FPL 断裂 10 症例を後ろ向きに検討した．Soong 分類では Grade 1 以上が，また，プレートは遠位突出，掌側突出が多く，抜釘時全例でプレート遠位部の軟部組織は破綻していた．FPL 断裂の発生予防には標準的な手術手技を遵守し，プレート遠位部を軟部組織で確実に被覆することと，自覚症状に注意することが重要であると考える．

【利益相反の開示】

本研究発表に関連し，開示すべき COI 関係にある企業等はありません．

【文　献】

1）今谷潤也ほか．橈骨遠位端骨折に対する“標準的”掌側ロッキングプレート固定法．日手会誌 30: 487-491, 2014.
2）Soong M, et al. Volar locking plate implant prominence and flexor tendon rupture. J Bone Joint Surg Am 93: 328-335, 2011.
3）Kitay A, et al. Volar plate position and flexor tendon rupture following distal radius fracture fixation. J Hand Surg Am 38: 1091-1096, 2013.
4）Limthongthang R, et al. Distal radius volar locking plate design and associated vulnerability of the flexor pollicis longus. J Hand Surg Am 39: 852-860, 2014.
5）Asadollahi S, et al. Flexor tendon injuries following plate fixation of distal radius fractures: a systematic review of the literature. J Orthop Traumatol 14: 227-234, 2013.
6）今谷潤也ほか．橈骨遠位端骨折に対する掌側ロッキングプレート固定術後の屈筋腱損傷の対策と治療．MB Orthop 29: 73-79, 2016.
7）徳武克浩ほか．橈骨遠位端骨折術後の屈筋腱障害の検討―掌側突出距離測定の有用性―．日手会誌 33: 698-702, 2017.
8）善財慶治ほか．IFZ 切離法を用いた橈骨遠位端プレート固定後抜釘例の検討―超音波計測値での安全域と術後腱損傷リスクに関与する要因について．日手会誌 33: 690-693, 2017.
9）Jew NB, et al. Brachioradialis tendon coverage in volar distal radius plating. Tech Hand Up Extrem Surg 20: 151-154, 2016.
10）吉田紘二ほか．橈骨遠位端骨折に対する掌側ロッキングプレート固定術後の屈筋腱皮下断裂を予測できるか？　骨折 35: 535-537, 2013.

橈骨遠位端骨折後に続発する長母指伸筋腱断裂の検討

佐藤文香*，吉澤貴弘*，関谷繁樹*，山田賢治**

Rupture of Extensor Pollicis Longus Tendon after Distal Radius Fracture

Fumika Sato*，Takahiro Yoshizawa*，Shigeki Sekiya*，Kenji Yamada**

長母指伸筋腱（EPL）断裂を続発した橈骨遠位端骨折の保存治療 19 例と手術治療 6 例について，単純 X 線所見と CT 所見を用いて比較検討した．単純 X 線所見の計測では，関節面中央から骨折線までの距離は保存例平均 8.7mm，手術例平均 9.0mm と短く，骨折線は Lister 結節にかかるものが多かった．骨癒合後の volar tilt は保存例と手術例で有意差がみられ，手術例の方が改善されていた．保存例と手術例の単純 X 線所見と CT 所見の比較では，それぞれに有意な差は認められなかった．また CT 所見より，EPL groove の骨性不整が 15 例中 12 例に認められた．骨折受傷から EPL 腱断裂までの期間は，手術例で有意に遅発性に断裂しており，CT 所見で認められた EPL groove の骨性不整による機械的障害の関与が大きいと考えられた．保存例にみられた早期断裂には，機械的障害以外の要因が複合的に関与している可能性が示唆された．

【緒　言】

橈骨遠位端骨折後に続発する長母指伸筋腱断裂（以下 EPL 断裂）は保存治療例に多いといわれているが，手術治療例での報告も散見される[1)2)3)]．今回，EPL 断裂を続発した橈骨遠位端骨折の保存治療例と手術治療例について，単純 X 線所見と CT 所見を比較検討したので，若干の文献的考察を加えて報告する．

【対象と方法】

対象は 2012 年 9 月から 2018 年 2 月までの期間に橈骨遠位端骨折後に長母指伸筋腱断裂をきたし，腱移行術を行った 25 例 25 肢である．内訳は，男性 2 例，女性 23 例，年齢は平均 65.7 歳（16～77 歳），骨折の治療方法は保存治療 19 例（以下保存例），手術治療 6 例（以下手術例）であった．当科での経過観察期間は平均 10 か月（2 か月～4 年）であった．骨折線の位置と Lister 結節の関係を，25 例の単純 X 線所見，15 例（保存例 9 例，手術例 6 例）の CT 所見で調査し，保存例と手術例について比較検討した．検討項目は黒沢ら[4)]の報告に順じて単純 X 線正面像で関節面中央から骨折線までの距離を，側面像で Lister 結節の長さ，高さ，関節面から Lister 結節頂点までの距離を計測した（図 1）．また，骨癒合後の volar tilt と radial inclination を計測した．Pichler ら[5)]，澤田ら[6)]の報告に順じて CT 像から，Lister 結節の橈側・尺側それぞれの大きさ，Lister 結節の長さ，関節面から Lister 結節頂点までの距離，EPL groove の深さ，EPL groove の幅，橈骨背側幅，Lister 結節と橈骨橈側縁と尺側縁のなす角を計測した（図 2）．さらに CT 像から EPL groove の形態，異常所見の有無を調査した．骨折受傷から EPL 腱断裂までの期間を調査し，保存例と手術例を比較した．統計処理は，Excel 統計 2015（社会情報サービス社製　東京）を用い，Mann-Whitney の U 検定で行った．

【結　果】

単純 X 線像の検討では，関節面中央から骨折線までの距離，Lister 結節の長さ，高さ，関節面から Lister 結節頂点までの距離について，保存例，手術例間で有意な差はなかった（表 1）．CT 像の検討では，Lister 結節の橈側・尺側それぞれの大きさ，Lister

受理日　2018/08/24
*社会医療法人社団　尚篤会　赤心堂病院　整形外科　〒350-1123　埼玉県川越市脇田本町 25-19
**杏林大学　救急救命学科

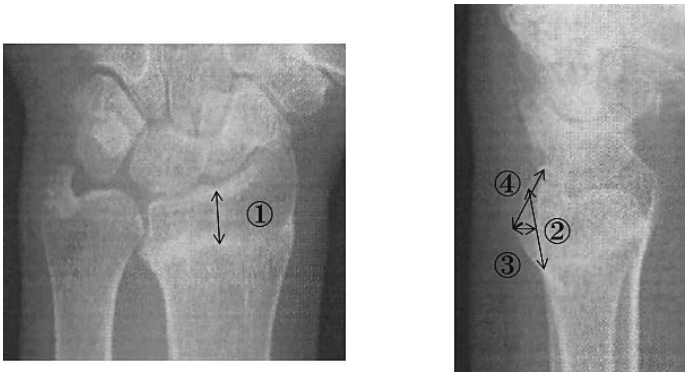

図 1　単純 X 線像での橈骨，Lister 結節の計測項目
①関節面中央から骨折線までの距離　② Lister 結節の長さ　③ Lister 結節の高さ　④関節面から Lister 結節頂点までの距離

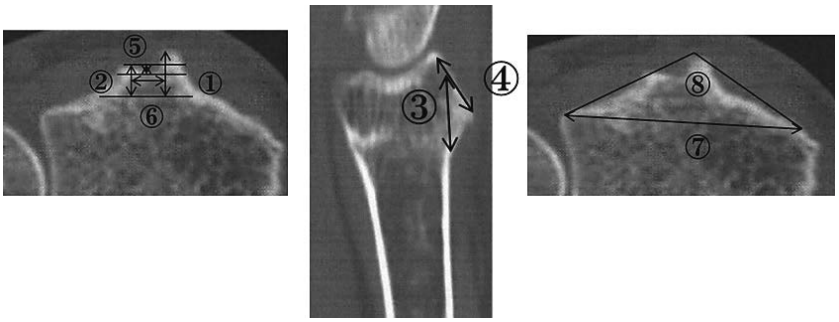

図 2　CT 像での橈骨，Lister 結節の計測項目
① Lister 結節の大きさ（橈側）　② Lister 結節の大きさ（尺側）　③ Lister 結節の長さ　④関節面から Lister 結節頂点までの距離　⑤ EPL groove の深さ　⑥ EPL groove の幅　⑦橈骨背側幅　⑧ Lister 結節と橈骨橈側縁・尺側縁のなす角

結節の長さ，関節面から Lister 結節頂点までの距離，EPL groove の深さ，EPL groove の幅，橈骨背側幅，Lister 結節と橈骨橈側縁と尺側縁のなす角について，保存例，手術例間で差はなかった（表 2）．EPL groove の CT 像では，特に所見がなかったものが 1 例（保存例）（図 3），groove 自体がなかったものが 1 例（保存例）（図 4），スクリューの背側突出を認めたものが 1 例（手術例）（図 5），骨折線，仮骨形成，骨棘，変性など何らかの骨性不整を認めたものが 12 例（図 6）であった．骨性不整の内訳は保存例 7 例，手術例 5 例であった．骨癒合後の volar tilt は，保存例で平均 4.2°（-10.0°～15.4°），手術例で平均 10.2°（6.2°～15.3°），radial inclination は保存例で平均 22.2°（7.0°～27.4°），手術例で平均 19.6°（14.6°～23.7°）であり，volar tilt は保存例と手術例で有意差がみられた（P＜0.05）（図 7）．骨折受傷から EPL 断裂までの期間は全体で平均 41 週（1 週～7 年）であった．保存例では平均 15 週（1 週～2 年），手術例では平均 121 週（4 週～7 年）と手術例は有意に遅発性に断裂していた（P＜0.05）（図 8）．

表 1　単純 X 線像での橈骨，Lister 結節の計測値

	骨折線までの距離(mm)	Lister結節の長さ(mm)	Lister結節の高さ(mm)	④関節面から頂点までの距離(mm)
保存	8.7	8.7	3.0	10.6
手術	9.0	8.3	3.0	10.6

表 2　CT 像での橈骨，Lister 結節の計測値

	Lister結節の大きさ（橈側）(mm)	Lister結節の大きさ（尺側）(mm)	Lister結節の長さ(mm)	関節面から頂点までの距離(mm)
保存	4.0	2.0	8.2	10.2
手術	4.8	2.1	8.1	10.4

	EPL groove の深さ(mm)	EPL grooveの幅(mm)	橈骨背側の幅(mm)	Lister結節と橈骨橈側縁・尺側縁のなす角(°)
保存	1.2	3.3	28.0	123.0
手術	1.2	3.7	27.7	123.7

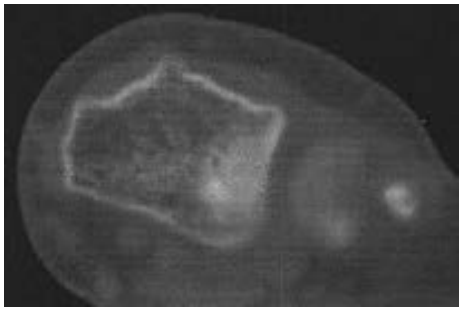

図 3　EPL groove の所見
所見なし

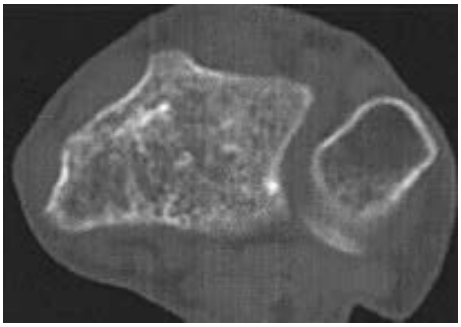

図 4　EPL groove の所見
groove なし

【考　察】

今回の検討では，EPL 断裂を発症した橈骨遠位端骨折の保存例と手術例の単純 X 線所見と CT 所見の比較について，それぞれに有意な差は認められなかった．黒沢ら[4]は，単純 X 線像でみた橈骨関節面から骨折線までの距離を EPL 断裂例と断裂を伴わない例で比較し，断裂例では骨折線がより遠位にあったと報告している．自験例でも関節面中央から骨折線までの距離は保存例で平均 8.7mm（4.4mm～12.2mm），手術例で平均 9.0mm（7.1mm～16.6mm）

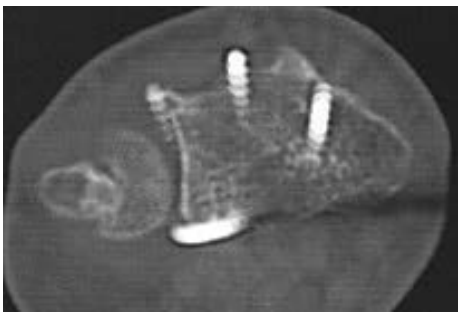

図 5　EPL groove の所見
スクリューの突出

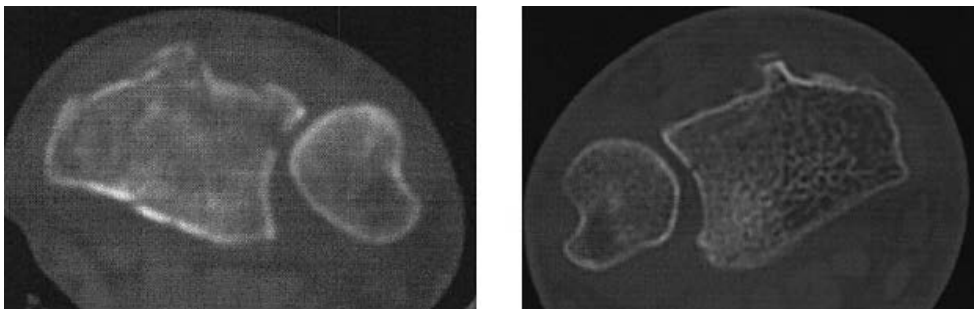

図 6　EPL groove の所見
骨性不整（骨折線，仮骨，骨棘など）

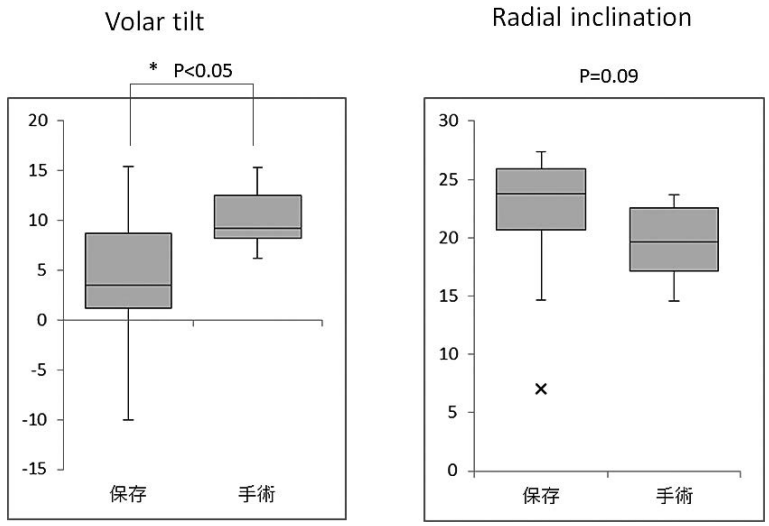

図 7　骨癒合後の volar tilt と radial inclination の計測
保存症例と手術症例の比較

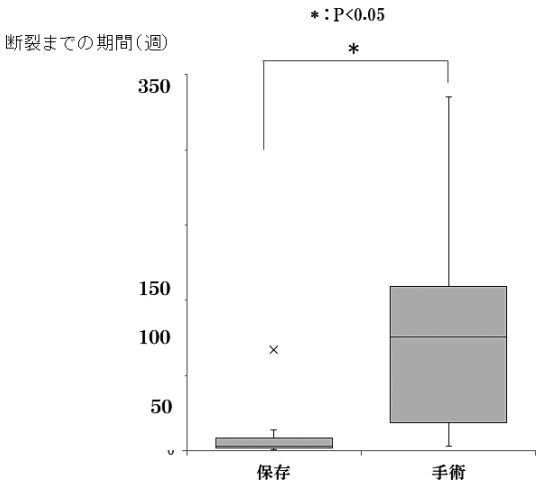

図 8　骨折から腱断裂までの期間
保存症例と手術症例の比較

であり，黒沢らの報告と同様に骨折線は関節面に近い部分にみられ，また Lister 結節にかかる位置での骨折を多く認めた．黒沢らは EPL が Lister 結節で橈側に約 45° 向きを変えるという特徴的な走行から，断裂には Lister 結節が関与している可能性を述べており[4]，それを支持する結果と考えられた．澤田ら[6]は健常群と腱断裂群で CT 所見を比較し，EPL groove の狭小化を認めたと報告している．澤田らの報告の健常群と自験例を比較したところ，EPL groove の狭小化はみられなかった．また CT 画像で計測したその他の Lister 結節の解剖学的形態についても，自験例と有意な差はみられなかった．今回の検討から，Lister 結節の解剖学的形態が EPL 断裂の発症に与える影響は小さいと考えられた．一方，澤田ら[6]は EPL groove の 14 例中 9 例に骨性不整を認めたと報告しており，自験例でも 15 例中 12 例に認められた．保存例と手術例では，保存例の方に単純骨折が多く，転位の少ない骨折と一般的には考えられるが，groove の骨性不整は保存例にも認められた．また骨折部の整復位に関して，骨癒合後の volar tilt は手術例の方が有意に改善されていた（P<0.05）．EPL 断裂は転位の少ない保存例に多いと言われてきたが，あらためて保存例の報告を検討してみたところ，volar tilt，radial inclination の測定値は記載されていなかった[4)6)7)8)9)]．保存例で許容されてきた整復位が CT 所見での EPL groove の骨性不整に影響している可能性があり，今後検討を要すると考えられた．澤田ら[6]は，橈骨遠位端骨折後の EPL 断裂発症に EPL 腱の滑走床の不整が関与していると述べており，今回の結果はそれを支持するものと思われた．また，手術症例でのスクリューの背側突出による医原的な要因での EPL 断裂は 1 例あり，掌側ロッキングプレート固定でのスクリュー長に関してはこれまでの報告[1]同様，注意が必要である．

EPL 断裂の時期について，これまで保存例は平均

11週や10例中9例で2週から6週にみられるなど，比較的早期断裂の報告[3]が多く，自験例でも同様の結果であった．反対に，手術例は，これまでの報告では比較的早期断裂の報告[3]が多かったのに対し，自験例では平均121週と遅発性断裂が多くみられた．EPL断裂は受傷時の圧挫，血行不全，機械的障害が原因としてあげられている[4]．代田ら[9]は保存例で33例のうち7例に手術を施行し，腱の不全断裂，血腫，色調変化や滑走床の不整を認めたと報告している．また手術例でNaitoら[10]は25例で手術時に第3区画を開放し，tendon floor fibrillationを14%に，tendon injuryを88%に認めたと報告し，頭川ら[2]は26例のうち全例に血腫の貯留を認め，EPL部分断裂を1例認めたと報告している．今回の自験例の検討から，保存例の早期の腱断裂の発生は，これまでの報告[9]と同様に受傷時の圧挫や血行不全などの複合的な要因が関与していると考えられた．また手術例にみられた遅発性断裂の発生要因としては，骨性不整による機械的障害が大きいのではないかと考えられた．経過観察中の保存例，手術例において，EPL grooveの骨性不整が疑われた際には，EPL断裂の発生に注意が必要となるが，手術による直接的な腱と腱の滑走床を確認するべきか，行う場合はどのタイミングで行うべきか，実際の判断は難しい．また，橈骨遠位端骨折の手術を行う際に，骨折部が関節面に近く，Lister結節にかかる骨折である場合や，CT画像でEPL grooveに骨性不整がみられた場合に，全例に第3区画を除圧すべきであろうか．頭川ら[2]は掌側プレート固定後も残存する背側天蓋状骨片の突出，sharp edgeなどが危険因子と考えられ，発生率は少ないが，第3区画を開放し，背側天蓋状骨片を整復することで術後のEPL断裂を予防できる可能性があると述べている．代田ら[9]は保存例でEPL at-risk signとして予防法を報告したが，手術症例でも予防法の検討が必要であると思われた．

【まとめ】

橈骨遠位端骨折後のEPL断裂例について，保存例と手術例の単純X線所見とCT所見を比較検討した．保存例と手術例では画像所見において橈骨の形態には有意な差はみられなかった．単純X線所見で骨折線が関節面に近く，Lister結節にかかる骨折，CT所見ではEPL grooveに骨性不整を認めるものが，EPL断裂の危険因子と考えられた．手術例にみられた遅発性の断裂は，EPL grooveの骨性不整による機械的障害の影響が大きいと考えられた．保存例にみられた早期の断裂には，受傷時の圧挫や血行不全などの機械的障害以外の要因が複合的に関与している可能性が示唆された．

【利益相反の開示】

本研究発表に関連し，開示すべきCOI関係にある企業等はありません．

【文　献】

1) 木佐貫修ほか．橈骨遠位端掌側プレート後に発生した長母指伸筋腱断裂の検討．骨折 33: 548-551, 2011.
2) 頭川峰志ほか．橈骨遠位端骨折に対する掌側プレート固定後の長母指伸筋腱断裂の検討：スクリュー以外の要因について．日手会誌 30: 712-714, 2014.
3) 白川哲也ほか．掌側ロッキングプレート固定術後に発症した長母指伸筋腱断裂の検討．骨折 38: 533-536, 2016.
4) 黒沢秀樹ほか．橈骨遠位端骨折後の長母指伸筋腱断裂について．臨整外 21: 241-248, 1986.
5) Pichler W, et al. Computer tomography aided 3D analysis of the distal dorsal radius surface and the effect on volar plate osteosynthesis. J Hand Surg Eur 34: 598-602, 2009.
6) 澤田智一ほか．長母指伸筋腱断裂を生じた橈骨遠位端骨折のCT画像所見の特徴．骨折 37: 875-877, 2015.
7) 清水隆昌ほか．橈骨遠位端骨折に続発した長母指伸筋皮下断裂の検討．中部整災誌 47: 1231-1232, 2004.
8) 田口 学ほか．橈骨遠位端骨折後の長母指伸筋腱皮下断裂症例の検討．整形外科と災害外科 54: 143-146, 2005.
9) 代田雅彦ほか．橈骨遠位端骨折に続発する長母指伸筋腱断裂の予防法．日手会誌 21: 542-548, 2004.
10) Naito K, et al. A survey of extensor policis longus tendon injury at the time of distal radius fractures. Injury 48: 925-929, 2017.

10 代前半の小児前腕両骨骨幹部骨折における鋼線髄内釘固定法の治療成績

宮本　直*，樋口晴久*，安井行彦**，片岡利行**，栗山幸治**

Outcome of Intramedullary Nailing for Both-bone Forearm Diaphyseal Fractures in Young Adolescents

Nao Miyamoto *，Haruhisa Higuchi *，Yukihiko Yasui **，Toshiyuki Kataoka **，Kohji Kuriyama **

10 歳以上の前腕両骨骨幹部骨折の手術治療において，鋼線髄内釘固定法とプレート固定法の使い分けに明確な基準はない．今回，10～14 歳の患児 19 例 19 肢を対象に本骨折における鋼線髄内釘固定法の治療成績を調査・検討した．評価項目は，骨癒合の有無，骨癒合期間，橈尺骨の変形，最終観察時の前腕回旋可動域，合併症とした．結果は全例で骨癒合が得られ，骨癒合期間は術後平均 7.2 週であった．橈骨は全例で直線化し，伸展変形を 5 例認めた．尺骨は外反変形が 2 例と屈曲変形を 1 例認めた．前腕回旋可動域は回内・回外とも健側との有意差を認めなかった．術後合併症は鋼線刺入部の感染を 1 例認めた．全例で骨癒合および良好な前腕回旋可動域を獲得することができており，10～14 歳において鋼線髄内釘固定法は優れた手術方法であると考えられた．また鋼線先端の処理方法として，皮下に埋没させて早期抜釘を避けることが重要であると考えられた．

【緒　言】

小児前腕両骨骨幹部骨折の手術治療では，年少児では鋼線髄内釘固定法が，年長児ではプレート固定法が選択されることが多いが，その使い分けに明確な基準はない．橈尺骨のリモデリング機能は 10 歳以上で低下するとの報告[1]もあり，患児が 10 歳以上の場合，確実に転位を整復できるプレート固定法を選択すべきかどうかは意見の分かれるところである．著者らは 14 歳以下の小児では基本的に鋼線髄内釘固定法にて治療を行っており，これまで良好な治療成績が得られているため，若干の文献的考察を加えて報告する．

【対象と方法】

対象は 2007 年 5 月から 2017 年 5 月の間に，橈尺骨の中央 1/3 の骨折に対して橈尺骨ともに鋼線髄内釘固定法を施行した受傷時年齢 10～14 歳の男女 20 例 20 肢の内，術直後に鋼線ごと骨折部で大きく変形した 1 例を除く 19 例 19 肢とし，各所属病院の倫理委員会の承諾を得た上で診療録を用いて後ろ向きに研究を行った．患児の内訳は男児 16 例，女児 3 例，受傷時年齢平均 12.4 歳，追跡期間は平均 9.2 か月（5～15 か月）であった．手術では骨折部の転位を非観血的に整復した後，直径が平均 1.9mm（1.5～2.4mm）のステンレス鋼線を橈尺骨髄腔内へそれぞれ 1 本ずつ挿入して骨折部を固定した．鋼線は挿入を容易にするためと骨折部での回旋抵抗力を増すために，予め挿入端を曲げた状態に形成してから挿入した．また橈骨は Lister 結節のやや近位部から骨端線を貫通しないように挿入し，尺骨は肘頭部から骨端線を貫通するように挿入した．術後は上腕～手部のギプス固定を平均 6 週（4～8 週）行い，ギプス除去と同時に可動域訓練を開始した．抜釘は鋼線先端を皮膚上に露出させた場合はギプス除去と同時に行い，鋼線先端を皮下に埋没した場合は術後平均 7.1 か月（5.5～11 か月）に行った．これらの症例に対して，

受理日　2018/09/09
*守口敬仁会病院　整形外科　〒570-0021　大阪府守口市八雲東町 2-47-12
**独立行政法人地域医療機能推進機構星ヶ丘医療センター　整形外科



図 1　Magnitude of Maximum Radial Bow（MMRB）．単純 X 線正面像において橈骨粗面と遠位骨端線とを結ぶ線を y，橈骨の bowing 頂部から y への垂線を a とし，MMRB＝a/y の計算式にて求める．

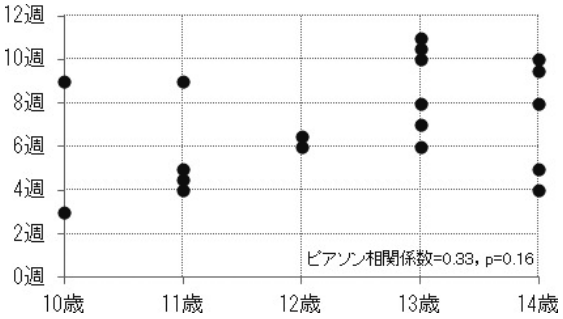

図 2　患児の年齢と骨癒合期

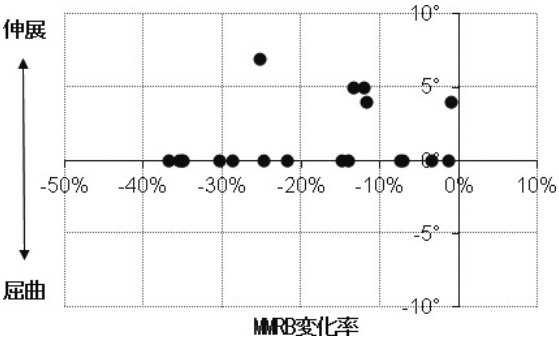

図 3　橈骨の変形（最終観察時）

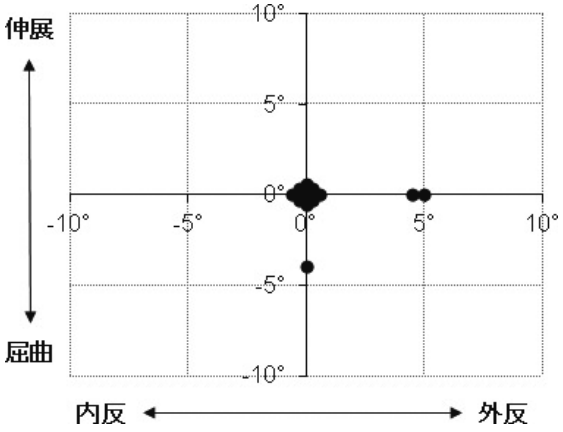

図 4　尺骨の変形（最終観察時）

X 線学的評価として骨癒合の有無，骨癒合期間，橈尺骨の変形を調査した．また臨床的評価として最終観察時の前腕回旋可動域，合併症を調査した．調査では単純 X 線 2 方向撮影で 4 面の皮質骨架橋形成あるいは骨梁の連続を橈尺骨ともに認めた時点を骨癒合と定義した．変形は橈骨正面像で Magnitude of Maximum Radial Bow（以下 MMRB）[2] にて bowing を，橈骨側面像および尺骨の正面像と側面像で角状変形を計測し，それぞれを健側と比較した（図 1）．また統計学的解析にはピアソンの相関係数および対応のある t- 検定を用い，$p<0.05$ を有意差ありとした．

【結　果】

全例で骨癒合が得られ，骨癒合期間は術後平均 7.2 週（3～11 週）であった．骨癒合期間と患者年齢との間には相関を認めなかった（ピアソンの相関係数＝0.33，$p=0.16$）（図 2）．橈骨の MMRB は全例で減少し（$p<0.05$），減少率は健側比で平均 19.0％（1.1～35.6％）であった．橈骨の角状変形は変形量が 1～5° のものが 4 例，6～10° のものが 1 例，変形なしが 14 例であり，変形はすべて伸展変形であった（図 3）．尺骨の角状変形は変形量が 1～5° のものが 3 例，変形なしが 16 例であり，変形は外反変形が 2 例と屈曲変形が 1 例であった（図 4）．

前腕回旋可動域は患側で回内 83.8±6.0°，回外 89.7±3.7°，健側で回内 85.3±5.1°，回外 90.6±2.4° であり，いずれも有意差を認めなかった（回内：$p=0.06$，回外：$p=0.19$）．

合併症は鋼線刺入部の感染を，鋼線先端を皮下に埋没した 1 例で認めた．

【考　察】

小児骨幹部骨折の手術治療において鋼線髄内釘固定法とプレート固定法はいずれも有用な手術方法であり，これらの良好な治療成績は多数報告されてい

る．一方でこれら報告の内，リモデリング機能が低下する 10 歳以上の小児のみを対象としたものは非常に少ない．小児骨幹部骨折治療における鋼線髄内釘固定法は，リモデリングにより変形癒合が矯正されることを前提とした手術方法であるため，リモデリング機能が低下する 10 歳以上の小児の治療成績を研究することは，今後の手術方法選択の指標決定のために重要であると考える．本研究では 10～14 歳の前腕両骨骨幹部骨折に対して鋼線髄内釘固定法を行い，全例で骨癒合と健側と同等の前腕回旋可動域を獲得することができた．このことから，10～14 歳においても鋼線髄内釘固定法は優れた手術方法であると考えられた．Reinhardt ら[3] は 10～16 歳を対象に前腕両骨骨幹部骨折における鋼線髄内釘固定法とプレート固定法の治療成績を調査し，骨癒合率や術後前腕回旋可動域に差はなかったと報告している．また Shah ら[4] も 11～16 歳を対象に同様の比較研究を行い，骨癒合率や術後前腕回旋可動域に差はなかったと報告している．これらの報告は本研究と同様に，10 代前半の小児前腕両骨骨幹部骨折における鋼線髄内釘固定法の有用性を示すものであると考える．鋼線髄内釘固定法には低侵襲，抜釘が容易，美容上優れるなどのプレート固定法にはない大きな利点もあるため，患児が 10 代前半の際には鋼線髄内釘固定法による手術も検討すべきであると考えられた．

本研究では良好な骨癒合率と前腕回旋可動域を獲得できたが，一方で可動域に影響を及ぼさない程度の変形癒合も認めた．Miyake ら[5] は前腕骨幹部骨折の変形癒合症例を解析し，橈骨は伸展方向の，尺骨は外反方向の変形傾向を認めたと報告している．本研究では橈骨の伸展変形が 5 例と，尺骨の外反変形 2 例および屈曲変形 1 例を認めており，変形傾向は Miyake らの報告と概ね一致していた．橈骨の変形に関しては受傷時に全例で伸展変形をきたしていたことから，鋼線髄内釘固定法では完全な整復が困難であることが要因と考えられた．また橈骨の MMRB 減少（直線化）に関しては，手術で直線状の鋼線が髄内釘として挿入されることで，鋼線に沿うように橈骨が骨折部で尺側凸に変形することが要因と考えられた（図 5）．尺骨の変形の原因は本研究結果からは明らかでなかった．なお本研究では最終観察時に橈尺骨とも骨端線が閉鎖していない症例が 19 例中 17 例と大半であり，これら骨端線未閉鎖症例では経過を追うことでさらに変形の程度が改善する可能性が考えられた．

また鋼線先端の処理方法として皮膚上に露出させる方法と皮下に埋没させる方法があるが，その選択は術者により様々である．鋼線先端を皮膚上に露出させる方法は容易に抜釘ができるという利点がある一方，鋼線刺入部の感染リスクや日常生活上の制限が多くなる欠点があり，どうしても早期に抜釘せざるを得ない．本研究では皮膚上露出が 3 例，皮下埋没が 16 例であり，それぞれの鋼線抜釘時期は術後平均 6 週と術後平均 7.1 か月であった．鋼線先端の処理方法の違いで変形癒合を生じた症例数を比較すると，皮膚上露出が 3 例中 2 例（66.7％），皮下埋没が 16 例中 5 例（31.2％）であり，鋼線先端を皮膚上へ露出させた方法では有意差はないものの高率に変形癒合が生じていた．本研究では 12 歳を除く全ての年齢で骨癒合に 9 週以上を要する症例を認めており，10 代前半の前腕骨幹部骨折では骨癒合に成人と同程度の期間を要する場合があると推察される．このことから，術後 6 週間の鋼線固定では固定期間が不十分である可能性が示唆された．また Makki ら[6] は前腕骨幹部骨折に対する鋼線髄内釘法において術後 6 か月以内の鋼線の抜釘は再骨折のリスクであることを報告しており，このことは術後 6 か月以内では骨折部の修復が完全には終了していない可能性を指摘しているものと推察される．以上のことから，骨癒合が不十分な状態で鋼線の抜釘を行うことを避けるため，鋼線先端は皮下に埋没して早期抜釘を避けることが重要であると考えられた．

本研究の限界として症例数が少ないこと，後ろ向き研究であること，回旋変形を評価できていないことが挙げられる．回旋変形に関しては Dumont ら[7] が 20° の回旋変形で可動域が最大 16％低下すると報告しているが，本研究では 10％以上の可動域低下

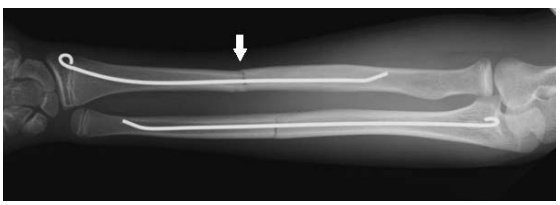

図 5　手術直後の単純 X 線画像．橈骨は髄内に鋼線が挿入されることで，骨折部で尺側凸に変形し直線化する．

症例を認めなかったことから，回旋変形に関しては20°以下であったと推察された．今後は症例数を増やしながら，CT 検査による回旋変形の評価も行っていく必要があると考えられた．

【まとめ】

1．10 代前半の前腕両骨骨幹部骨折に対する鋼線髄内釘固定法の治療成績について報告した．

2．橈骨は bowing が減少して直線化し，尺骨はほとんど変形を残さなかった．

3．良好な骨癒合率と可動域が得られており，10 代前半の小児においても鋼線髄内釘固定法は優れた手術法である．

【利益相反の開示】

本研究発表に関連し，開示すべき COI 関係にある企業等はありません．

【文　献】

1） Kay SB, et al. Both-bone midshaft forearm fractures in children. J Pediatr Orthop 6: 306-310, 1986.
2） Firl M, et al. Measurement of bowing of the radius. J Bone Joint Surg Br 86: 1047-1049, 2004.
3） Reinhardt KR, et al. Comparison of intramedullary nailing to plating for both-bone forearm fractures in older children. J Pediatr Orthop 28: 403-409, 2008.
4） Shah AS, et al. Stabilization of adolescent both-bone forearm fractures: a comparison of intramedullary nailing versus open reduction and internal fixation. J Orthop Trauma 24: 440-447, 2010.
5） Miyake J, et al. 3-Dimensional deformity analysis of malunited forearm diaphyseal fractures. J Hand Surg Am 38: 1356-1365, 2013.
6） Makki D, et al. Refractures following removal of plates and elastic nails from paediatric forearms. J Pediatr Orthop B 23: 221-226, 2014.
7） Dumont CE, et al. The effect of rotational malunion of the radius and the ulna on supination and pronation. J Bone Joint Surg Br 84: 1070-1074, 2002.

小児橈骨遠位 1/3 骨幹部骨折及び橈骨遠位端骨折に対する掌側プレート固定の治療成績

伊藤りえ*，坂野裕昭*，勝村　哲*，石井克志*，仲　拓磨*，齋藤知行**

Clinical Results of Volar Fixation for Distal Rdius Fractures and Distal One-Third Diaphyseal Raidius Fractures in Children

Rie Ito*，Hiroaki Sakano*，Tetsu Katsumura*，Katsushi Ishii*，Takuma Naka*，Tomoyuki Saito**

小児の橈骨遠位 1/3 骨幹部骨折，橈骨遠位端骨折（以下橈骨遠位部骨折）の治療として保存治療，経皮的鋼線刺入術が一般的であるが，治療中に遷延癒合や再転位をきたすことが報告されている．今回著者らは 15 症例に対して掌側プレート固定を行い，良好な治療成績を得ることができたので報告する．対象は 10 歳以上 15 歳以下の小児で橈骨遠位部骨折に対して Stellar 1 plate を用いて観血的整復固定術を行った 14 例 15 手．男児 13 例．女児 1 例．受傷時年齢は平均 12.1 歳であった．骨癒合の時期，手関節可動域，angulation，合併症の有無を評価した．全例で骨癒合が得られ，骨癒合時期は手術後平均 9.6 週であった．手関節の平均可動域は背屈 86°掌屈 90°回内 90°回外 90°．Angulation は術後有意に改善し，最終観察時まで維持された．合併症は認めなかった．10 歳以上の小児の橈骨遠位部骨折に対して掌側プレート固定することで強固な固定性が得ることができ，小児といえども早期の日常生活を可能にするメリットは十分にあると考える．掌側プレート固定は治療の選択肢の一つとして考慮してよいと考える．

【緒　言】

小児の橈骨遠位 1/3 骨幹部骨折，橈骨遠位端骨折の治療として保存治療，経皮的鋼線刺入術が一般的であるが，治療中に遷延癒合や再転位をきたすことが報告されている．そのリスクファクターの一つとして 10 歳以上の年長児であることがしばしば指摘されている[1)2)3)]．今回著者らは 10 歳以上の橈骨遠位部骨折 15 症例に対して掌側プレート固定を行い，良好な治療成績を得ることができたので報告する．

【対象と方法】

対象は 10 歳以上 15 歳以下の小児で橈骨遠位部遠位端骨折に対して掌側プレートを用いて観血的整復固定術を行った 14 例 15 手．骨端線損傷は除外した．性別は男児 13 例，女児 1 例．受傷時年齢は平均 12.1 歳（10～14 歳）．右 8 手，左 7 手．受傷機転は全例転倒で，スポーツ中 10 手，歩行中 3 手，自転車走行中が 2 手であった．受傷から手術までの平均期間は 19.0 日（3～63 日）．平均経過観察機期間は 7.1 か月（4～13 か月）であった．Stellar 1 plate，nonlocking plate（HOYA technosurgical）を用いた．術後は当院関節外パスを使用し，可動域訓練は術翌日から手関節 active，術後 1 週より active assist，術後 2 週より passive 開始し，術後 3 週まではリストサポーター着用下で日常生活可とした．安静度を守ることができないと思われた一部の症例に対して術後 3 週間シーネ固定した．抜釘時期は平均 5.2 か月（3～8.5 か月）であった．

評価は骨癒合の時期，angulation，手関節可動域，合併症の有無を調査した．Angulation は骨端核の形態が評価困難なものがあったため，写真のように橈骨軸の垂線と骨幹端のなす角を angulation とした（図 1）．統計処理には paired t 検定を用い，p 値 0.05 未満を有意差ありとした．

受理日　2018/08/27
*平塚共済病院　整形外科・手外科センター　〒254-8502　神奈川県平塚市追分 9-11
**横浜市立大学　運動器病態学

図 1　angulation 計測法．橈骨軸の垂線と骨端核のなす角を angulation とした．

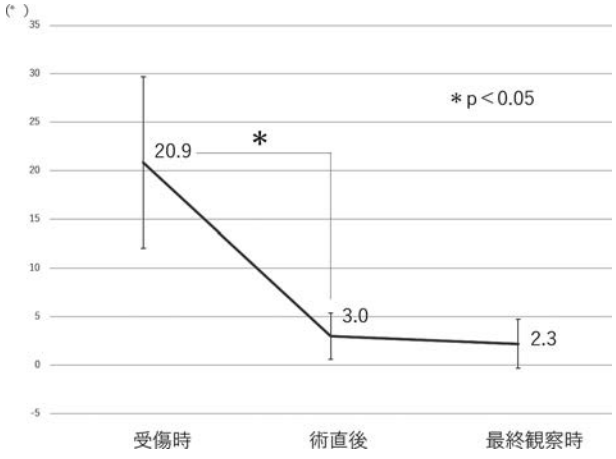

図 2　angulation 結果．術後有意に改善し，最終観察時まで維持されている．

【結　果】

骨癒合時期は術後平均 9.6 週であった．Angulation は受傷時 20.9˚，術直後 3.0˚，最終観察時 2.3˚と術後有意に改善し，最終観察時まで維持された（図 2）．手関節の最終平均可動域は背屈 86˚掌屈 90˚回内 90˚回外 90˚と良好であった．合併症は認めず，プレート由来の神経損傷や腱損傷も認めなかった．

【症例提示】

12 歳男児．サッカー中に転倒し受傷し，近医受診した．背側転位型橈骨遠位 1/3 骨幹部骨折を認めた（図 3）．受傷時 angulation は 20˚．シーネで保存加療中に転位が増悪し当院紹介となった．受傷後 3.5 週で angulation29˚でありすでに背側は仮骨形成を認めた．初診時流行性耳下腺炎疑われたため手術は延期，受傷後 6 週で観血的整復固定術を施行した．術後 angulation は 3˚で最終観察時は 2˚であった（図 4）．最終観察時掌背屈，回内外すべて 90˚であり，合併症は認めなかった．

【考　察】

小児橈骨遠位部の骨折は保存加療が基本であるが，保存加療中に転位した報告は多く，その割合は 20%から多いもので 40%の報告がある．転位のリスクファクターは諸家によってさまざまな報告があり一致した見解はまだ得られていない．Zamzam[1] は橈骨遠位端骨折の保存加療中 10 歳未満の症例と比べて 10～16 歳で明らかに再転位をおこしやすかったと報告した．山本[2] は橈骨遠位 1/3 骨幹部骨折 27 例に対して経皮的鋼線刺入術を施行．7 例に再転位を認め，再転位症例は平均 11.1 歳であったと報告した．この時期の橈骨遠位部骨折は再骨折，再転位のリスクが高く，通常の小児の骨折と分けて考えるべきである．

年長児の再骨折，再転位が多い理由としては年齢特有の骨脆弱性が要因と考えられる．Peter[4] は 11～12 歳女児と 12～13 歳男児は bone remodeling が盛んで，橈骨遠位 1/3 骨幹部は相対的な骨粗鬆症の状態であると報告した．Hagino[5] は橈骨骨幹端部で 11～13 歳児の BMD の上昇率が急激に低下し，橈骨骨幹端部骨折の発生率が上昇していると報告した．Rauch[6] は年長児橈骨遠位部の BMD は成人の 70%以上であるが，骨強度の指標である SSI は 10～11 歳の女児，12～13 歳の男児までは成人の約 20%と低く，その後上昇を認めるも成人と比較して依然低値であると報告した．更に年齢とともに前腕長，体重が増加することで転落によって発生する橈骨への負荷も増加し橈骨遠位端骨折の増加につながるとした．前腕長，体重の増加に加えて活動性の高さも外力の増加の一因として挙げられる．この時期特有の骨脆弱性と前腕に加わる外力の増加により，不安定性の高い骨折型となりうる．骨折の不安定性とその脆弱性から鋼線固定では固定性が不十分で遷

図 3　症例．(a) 受傷時 X 線写真．背側転位型 1/3 骨幹部骨折．(b) 当院初診時 X 線写真．背側骨皮質に仮骨形成を認める．

図 4　症例．(c) 術後 X 線写真．(d) 最終観察時 X 線写真．骨癒合は良好である．

延癒合をきたしやすく，抜去後の再転位や再骨折をきたすリスクが上昇すると考えられる．

橈骨遠位部骨折に関する報告は多数あるが，年長児に注目して治療を行った報告は少ない．村岡[3]は小児橈骨骨幹部 1/3 遠位端骨折に発生した再骨折，遷延癒合つき検討した．若木骨折は再骨折のリスクがあり，6 週間の固定が必要であり，完全骨折は遷延癒合が危惧され，plate による強固な内固定が必要であると報告した．倉[7]は小児橈骨遠位部骨折のうち 40%に整復後に転位をきたしたと報告した．また橈骨遠位 1/3 骨幹部骨折 23%で鋼線抜去後に転位，遷延癒合したものを認め，これらの骨折には plate 固定を考慮してよいとした．森澤[8]は 10 歳以上の橈骨遠位端骨折にプレート固定を施行し，全例で術後矯正損失はなく，DASH0 点，Mayo score100 点であった．掌側プレート固定をすることで強固な固定性が得ることができ，鋼線刺入後の消毒や鋼線トラブルからも解放され，小児といえども早期の日常生活を可能にするメリットは十分あると考える．また十分な骨癒合が得られてから抜釘することが可能で再転位や再骨折のリスクを減らすことが可能であり，10 歳以上の年長児には掌側プレート固定を検討してもよいと考える．但しこの時期は成長に関して個人差が大きいため患者の身長や体重等を考慮し，また個々の環境や活動レベルを考慮した上で術式選択を行うのが望ましいと考える．

【まとめ】

橈骨遠位 1/3 骨幹部骨折及び橈骨遠位端骨折に対して Stellar 1 plate を用いて観血的整復固定術を行った 15 手につき術後成績を検討した．全症例で骨癒合し良好な可動域が得られ，合併症は認めなかった．掌側プレート固定は治療の選択肢の一つとして考慮してよいと考える．

【利益相反の開示】

本研究発表に関連し，開示すべき COI 関係にある企業等はありません．

【文　献】

1） Zamzam MM, et al. Displaced fracture of the distal radius in children: factors responsible for redisplacement after closed reduction. J Bone Joint Surg Br 87: 841-843, 2005.
2） 山本 研ほか．小児橈骨遠位 1/3 骨幹部骨折に対する手術治療．日手会誌 33: 340-343, 2016.
3） 村岡邦秀ほか．小児橈骨遠位端 1/3 骨幹部骨折治療上の問題点．骨折 32: 685-688, 2010.
4） Peter MW, et al. Rockwood and Wilkins' fractures in children. 5th. America. Lippin-cott Williams & Wilkins. pp380-442, 2001.
5） Hagino H, et al. Fracture incidence and bone mineral density of the distal radius in Japanese children. Arch. Orthop. Trauma Surg 109: 262-264, 1990.
6） Raugh F, et al. The development of metaphyseal cortex-Implications for distal radius fractures during glowth. J Bone Min Res 16: 1547-1554, 2001.
7） 倉 明彦ほか．小児橈骨遠位端骨折及び遠位 1/3 骨幹部骨折の手術治療．日手会誌 31: 614-618, 2015.
8） 森澤 委ほか．年長児掌屈型橈骨遠位端骨折（新鮮および陳旧）に対する掌側プレートの有用性．骨折 39: 517-520, 2017.

仮骨形成期に観血的整復を行った橈骨遠位骨端線損傷（Salter-Harris 分類 type2）の 3 例

馬野雅之，川端　確，阿波康成，高松聖仁

Open Reduction of the Physeal Fractures（Salter-Harris Type 2）of the Distal Radius with Callus Formation: A Report of Three Cases

Masayuki Umano，Akira Kawabata，Yasunari Awa，Kiyohito Takamatsu

橈骨遠位端骨端線損傷で，仮骨形成期に観血的整復を施行した 3 例を経験したため報告する．2014 年 4 月から 2016 年 5 月までの期間で，受傷後 4 週以上経過し横径転位 50％を超える橈骨遠位端骨端線損傷に対して K-wire を用いた観血的整復固定術を行った 3 例を対象とした．手術時年齢は平均 11.7 歳で全例男児の Salter-Harris 分類 Type2 であった．手術までの日数は平均 36.7 日であり，術後経過観察期間は平均 17.7 か月であった．全例で骨癒合が得られたものの，骨端線は健側に比して早期部分閉鎖を認め，Ulnar variance は最終経過観察時で平均で＋1.93mm であった．関節可動域や握力は良好な成績であった．臨床的には良好な成績であったが，全例に骨端線早期部分閉鎖を認めた．今後の成長障害に対する慎重な経過観察と，転位のある骨端線損傷に対する早期愛護的整復の必要性を再認識すべきと考えた．

【緒　言】

新鮮例の転位が大きい橈骨遠位骨端線損傷に対しては一般的に受傷後早期に閉鎖整復が試みられるが，非新鮮例での整復には骨端線への観血的操作が必要となる場合があり，その適応については一定の見解が得られていない．井上ら[1]は，陳旧例の整復は成長障害の因子となりうるとする一方で，受傷から 4 週前後の症例でも整復困難ではなく結果は良好であったとし，仮骨の硬化が進んでいないものは観血的整復の適応があるとしている．今回，橈骨遠位骨端線損傷で，受傷後 4～6 週の仮骨形成期に観血的整復を施行した 3 例を経験したため報告する．

【対象と方法】

2014 年 4 月から 2016 年 5 月までに，受傷後 4 週以上経過した横径転位 50％を超える橈骨遠位骨端線損傷に対して手術加療を行った 3 例を対象とした．手術時年齢は平均 11.7（10～14）歳で全例男児であった．骨折型は Salter-Harris 分類で全例 Type2 であった．受傷から手術まで日数は平均 36.7（28～42）日であり，術後経過観察期間は平均 17.3（15～22）か月であった．全例で観血的整復を要し，内固定としてキルシュナー鋼線（以下，K-wire）を用いた．K-wire は全例皮膚外に留置とし，術後平均 5 週で抜去した．術後外固定期間は平均 6 週であった．これら 3 症例に対し，それぞれの最終経過観察時において，X 線学的，臨床的評価を行った．検討項目は，骨癒合，骨端線早期閉鎖の有無，Ulnar variance（以下，UV），関節可動域，握力，Mayo Wrist Score とした．

【結　果】

X 線学的には全例で骨癒合が得られたものの，骨端線は健側に比して早期部分閉鎖を認めた．UV は最終経過観察時で患側平均は＋1.9（＋0.8～＋3.7）mm，健側平均は -0.17（-0.5～0）mm，患側と健側の UV の差（患側 UV- 健側 UV）の平均は＋3.9（＋

受理日　2018/08/30
淀川キリスト教病院　整形外科　〒533-0024　大阪府大阪市東淀川区 1-7-50

表 1 最終経過観察時での成績（症例 1～3）

	手術時年齢	受傷側	利き手	患側UV（mm）	健側UV（mm）	掌屈（右/左）（度）	背屈（右/左）（度）	握力（右/左）（kg）
症例1	10歳	左	右	3.7	0	90/90	90/90	15/18
症例2	11歳	左	右	2.3	−3.5	80/80	90/90	17/10
症例3	14歳	左	右	0	−1.5	100/100	90/90	30/29

1.5～＋5.8）mm であった．関節可動域は平均で掌屈 90 度，背屈 90 度，回内 95 度，回外 88.3 度であり，握力の健側比は平均で 91.9％であった．Mayo Wrist Score は平均 95（85-100）点であった．全例で部活動も含めた日常生活における愁訴はなかった（表 1）．

【症例提示】

症例：10 歳，男児

主訴：手関節部痛

現病歴：サッカー中にサッカーボールが手に当たり受傷し他院で転位のない橈骨遠位端骨端線損傷（図 1, 2）の診断となる．受傷後 13 日目で手をつき，軽度転位を認めたが保存療法継続となる．経過中さらなる転位の増悪を認めたため当院紹介初診となった（図 3, 4, 5）．

検査所見：術前の単純 X 線では，dorsal tilt が 35 度，横径転位は 65％であった．

手術所見：受傷後 42 日目に手術を施行した．手術は背側アプローチで骨折部まで到達し，背側の仮骨を愛護的に除去し整復を試みた．しかし骨折部の整復は不完全であったため，掌側の仮骨を除去した後に再度整復を施行した．K-wire ϕ1.8mm を 2 本用いて，クロスピンニングで固定した（図 6, 7）．

術後経過：術後，5 週間はオルソグラス固定を行い，固定除去後から可動域訓練を開始した．その後骨端線は健側と比較して部分早期閉鎖を認め，最終経過観察時（術後 16 か月）では UV が＋3.7mm であった（図 8, 9）．最終経過観察時の関節可動域は掌屈 90 度，背屈 90 度，回内 95 度，回外 90 度であり，握力は 18kg（健側 15kg），Mayo wrist score は 100 点であった．最終経過観察時の時点で，自覚症状は明らかには認めておらず，完全なスポーツ復帰を果たしている．以後，慎重に経過観察中である．

【考　察】

橈骨遠位骨端線損傷 Salter-Harris 分類 Type2 の骨端線早期閉鎖の割合は，Larsen ら[2]によれば 0～4.3％であったが，本研究では 100％（3/3）であった．骨端線早期閉鎖は，最初の外傷や整復操作による医原性の損傷によって生じるとされているが，Bae ら[3)4)]は，3 週間経過した症例に観血的整復を施行し骨端線閉鎖が生じたと報告しており，非新鮮例での整復や再整復は，医原性の骨端線損傷を引き起こすとしている．また，Abzug ら[5]も，非新鮮例の骨端線損傷の整復は，骨端線閉鎖発生のリスク軽減のため控えるべきと報告している．これらの報告から，本研究の非新鮮 3 例の骨端線早期閉鎖は観血的整復操作が要因となった可能性があると考えられた．

骨端線損傷に対しては，可及的早期の整復固定が必要と考えられるが，Nietosvaara ら[6]は，再転位の危険因子として横径転位 50％以上，角状変形 20 度以上，または解剖学的整復位が得られないものを挙げ，骨成長停止まで 1 年未満の症例に対しては，解剖学的整復位獲得の有無に関わらず経皮的鋼線固定術を推奨としている．

一方，非新鮮例の転位例に対し，保存療法も選択肢の 1 つとして挙げられる．Bae ら[3]は，小児では 20～25 度の角状変形は改善が期待されると報告しており，Larsen ら[2]は，10 歳を超えると角状変形が 8～20％で残存すると報告している．これらの報告から，10 歳以下，角状変形が 25 度以下の症例では，リモデリングに期待すべきといえる．

しかし，本研究の症例提示で示した 10 歳男児の高度転位例（単純 X 線で dorsal tilt が 35 度，横径転位が 65％）に対しての治療選択は議論のあるところである．手術加療として観血的整復を選択すれば骨端線早期閉鎖に至り，保存加療を選択すればリモデリングに限界があり変形治癒に至ると予想される[3]．

橈骨骨端線早期閉鎖後は，UV 増加から尺骨突き上げ症候群をきたし，TFCC 損傷，DRUJ の不安定性が生じ，長期間経過では，橈骨舟状骨関節の関節症変化，手根骨不安定性を引き起こし，疼痛や可動域制限が生じ得る[7]．しかし，UV 増加を認める症例全てに症状が発生するわけではなく，Cannata ら[8]は，橈骨遠位もしくは尺骨遠位の骨端線を損傷した 157 人を平均 25.5 年フォローした結果，橈骨と尺骨

図1　単純X線正面(受傷時)

図2　単純X線側面（受傷時）

図3　単純X線正面（術前）

図4　単純X線側面(術前)

図5　単純CT sagittal像(術前)

図6　単純X線正面（術直後）

図7　単純X線側面(術直後)

図8　単純X線正面（最終経過観察時）

図9　単純X線側面（最終経過観察時）

の差が 1cm 以上あると，20％で何らかの重篤な症状が出現したと報告している．すなわち，骨端線早期閉鎖では患者の自覚症状の少ない状態が長期間存在すると言え，その期間の中でいくつかの治療選択がある．骨端線早期閉鎖に対しての次のアプローチとしては，橈骨の手術として，骨性架橋切除術や骨延長術，尺骨の手術として，骨端線閉鎖術や短縮骨切り術などが挙げられる[5]．

橈骨の骨性架橋切除術は骨性架橋が 50％以下で成長が 2 年以上残存している場合が適応とされている[9]．尺骨の成長の余地が十分残された症例では尺骨骨端線閉鎖術の選択があり，骨が成熟しているか成長の余地がほとんど無い症例には，尺骨の短縮骨切り術で UV を調整するか，また橈骨の骨切り術や仮骨延長術などで短縮した橈骨の矯正を行うこともできる[4)7)10)]．骨端線早期閉鎖を生じた場合には，慎重な経過観察を行い，これらの手術を適切なタイミングで選択していく必要がある．

一方で，高度転位に対し，保存療法の選択を行い変形治癒をきたした症例に対してはリモデリングを期待し経過観察を行うが，成長が停止した時点でこれ以上のリモデリングを期待出来ない．停止時点でのアライメントに応じて，橈骨や尺骨の矯正骨切り術が選択肢に挙がる．また，成長停止前にも関わらず，TFCC 損傷や DRUJ 不適合などの影響で手関節周囲の症状が発生する場合も考えられるため，転位が強い症例に対しての保存療法も注意が必要である．

非新鮮例の橈骨遠位骨端線損傷において観血的整復をするか否かはいまだに議論の余地がある．リモデリングが期待できないような高度の変形は，観血的手術を選択することで即時にその変形を矯正できる．また成長が止まる年齢が近ければ，観血的整復後の成長障害は最小限に留まり再手術を回避できる可能性があり，再手術が必要な場合でも，成長障害が軽度であれば，前述した手術の中でも矯正量の少ない手術を選択できる．よって非新鮮例で高度転位を認める橈骨遠位骨端線損傷においては，成長の余地が少なく，リモデリング能力が低くなるほど，観血的整復を考慮してよいと考えられた．本研究では，3 症例ともに転位が高度，また 10 歳以上で今後の成長の余地が少なく，保存療法としてリモデリングに期待すると変形治癒や成長停止前の症状が発生すると考え，手術を選択した．

【まとめ】

仮骨形成期に観血的整復を行った橈骨遠位骨端線損傷の 3 例を経験した．臨床的には良好な成績であったが，全例に骨端線早期部分閉鎖を認め手術侵襲による影響も一因と考えられた．より低年齢の症例においては，今後の成長障害に対する慎重な経過観察が必要であり，転位のある骨端線損傷に対する早期愛護的整復の必要性を再認識すべきと考えられた．

非新鮮例で高度転位を認める橈骨遠位骨端線損傷は，患者の年齢や転位の程度，受傷からの日数により，骨端線早期閉鎖のリスクや今後の変形治癒の程度を想定し，整復をするか否かの選択，そして次の手術を見据えた経過観察が必要である．

【利益相反の開示】

本研究発表に関連し，開示すべき COI 関係にある企業等はありません．

【文　献】

1) 井上 博ほか．小児四肢骨折治療の実際．改訂第 2 版．東京．金原出版．pp232-243, 2002.
2) Larsen M.C, et al. Outcomes of Nonoperative Treatment of Salter-Harris II Distal Radius Fractures: A Systematic Review. Hand（N Y）11: 29-35, 2016.
3) Bae D.S. Pediatric Distal Radius and Forearm Fractures. J Hand Surg Am 33: 1911-23, 2008.
4) Bae D.S, et al. Pediatric Distal Radius Fractures and Triangular Fibrocartilage Complex Injuries. Hand Clin 22: 43-53, 2006.
5) Abzug J.M, et al. Physeal Arrest of the Distal Radius. J Am Acad Orthop Surg 22: 381-9, 2014.
6) Nietosvaara Y, et al. Marked initial displacement predicts complications in physeal fractures of the distal radius: An analysis of fracture characteristics, primary treatment and complications in 109 patients. Acta Orthop 76: 873-7, 2005.
7) Schmidt I. Primary Combined Replacements for Treatment of Distal Radius Physeal Arrest. J Wrist Surg 3: 203-5, 2014.
8) Cannata G, et al. Physeal fractures of the distal radius and ulna: long-term prognosis. J Orthop Trauma 17: 172-9, 2003.
9) Kang H.G, et al. Resection of a physeal bar under computer assisted guidance. J Bone Joint Surg Br 92: 1452-5, 2010.
10) Page W.T, et al. Distraction Osteogenesis for Correction of Distal Radius Deformity After Physeal Arrest. J Hand Surg Am 34: 617-26, 2009.

小児上腕骨遠位骨幹・骨幹端移行部骨折の臨床的特徴 ―上腕骨顆上骨折と区別すべきか？―

山中清孝，日高典昭，中川敬介，細見　僚

The Clinical Features of Fractures of the Distal Humeral Metaphyseal-diaphyseal Junction in Children

Kiyotaka Yamanaka，Noriaki Hidaka，Keisuke Nakagawa，Ryo Hosomi

小児上腕骨遠位骨幹・骨幹端移行部骨折（DMF）は小児上腕骨顆上骨折（SCF）に比べて不安定なことが多いため，明確に区別して治療されるべきとの報告がある．2004 年から 2017 年までに当科にて SCF と診断され手術加療を行った 121 例のうち，DMF は 6 例（4.9%）認めた．いずれも経皮鋼線固定術が行われていたが，機能的には問題がなかったものの内反肘を残したものが 2 例あった．本研究結果では，骨折の臨床的特徴として SCF と MDF に統計学的な有意差はなかった．しかし，治療法においては骨折線の位置や方向により経皮鋼線固定術では不十分な症例も存在すると考えられ，注意が必要である．

【緒　言】

小児上腕骨顆上骨折（以下，SCF）の頻度は，小児肘関節周辺骨折の中で最も高い．通常，骨折線は内外側顆を結ぶ関節外にあり，鉤突窩と肘頭窩の間の骨菲薄部に生じる．以前の教科書で Sanders[1] は，肘頭窩より近位部に生じる遠位骨幹部の骨折は稀で不安定であり，SCF と区別するべきと述べているが，最近の教科書では明確に区別しておらず，同様に扱われて診断，治療されていることが多い．

2008 年 Fayssoux ら[2] は，上腕骨遠位骨幹部の髄腔拡大部から肘頭窩近位縁までの範囲を metaphyseal-diaphyseal junction とし，この領域の骨折を SCF と区別する必要性を報告した．本研究の目的は当科で治療した上腕骨遠位骨幹・骨幹端移行部骨折（以下，MDF）の臨床的特徴を調査し，SCF と区別して扱うべきか否かについて検討することである．

【対象と方法】

2004 年から 2017 年の期間に当科にて SCF の診断病名で手術加療を行い，3 か月以上の経過観察が可能であった症例のうち，単純 X 線画像にて MDF に該当する症例を後方視的に抽出した．MDF の選択基準は，単純 X 線肘関節正面像において，骨折線が肘頭窩より近位の上腕骨骨幹部の髄腔拡大部を通るものとした．抽出した MDF について，性別，受傷時年齢，受傷機転，骨折型（Gartland 分類），転位の方向，骨折線の形状，合併損傷の有無，治療方法，術後合併症の有無ならびに最終経過観察時の臨床成績（Flynn の評価）を調査した．年齢，性別，患側，Gartland 分類，転位方向，骨折の形状については，SCF と MDF の間で統計学的比較を行った．年齢については Mann-Whitney U test，残りは Chi square test を用い，危険率 0.05 未満を有意差ありとした．また，それらの結果を過去の報告と比較した．

【結　果】

SCF の病名で手術を行ったものは合計 121 例あり，その中に MDF は 6 例（4.9%）含まれていた．MDF 6 例の内訳を表 1 に示す．平均年齢は 5.1 歳，性別は男児 4 例女児 2 例で，患側は右 1 例左 5 例であった．受傷機転は，転落によるものが 5 例あり，転倒によるものが 1 例あった．骨折型は Gartland3 型が 4 例，2 型が 2 例であった．転位の方向はいずれも伸展型であった．骨折の形状は横骨折が 3 例，内側粉

受理日　2018/08/23
大阪市立総合医療センター　〒534-0021　大阪府大阪市都島区都島本通 2-13-22

表 1　MDF の内訳

症例	年齢	性	患側	受傷機転	Gartland分類	骨折型	ピン固定法	Flynn Criteria Cosmetic
1	6	男	左	うんていで転落	Ⅲ	粉砕	2 外, 1 内	可
2	6	男	右	2mの高さから転落	Ⅲ	横	2 外 , 2内	優
3	6	女	左	転倒し手をついた	Ⅲ	横	2 外	優
4	4	女	左	2mの高さから転落	Ⅲ	横	2 外, 1 後	不可
5	3	男	左	1mの高さから転落	Ⅱ	斜	2 外	優
6	6	男	左	うんていで転落	Ⅱ	粉砕	2 外, 1 内	優

表 2　SCF と MDF の比較

		SCF N＝115	MDF N＝6	P値
平均年齢(歳)		6.3	5.1	0.15
性別	男	75	4	0.98
	女	38	2	
患側	右	33	1	0.52
	左	82	5	
Gartland分類	2型	62	2	0.32
	3型	53	4	
転位方向	伸展型	114	6	0.82
	屈曲型	1	0	
骨折の形状	横骨折	101	3	
	粉砕骨折	4	2	0.06
	斜骨折	10	1	

砕を伴う粉砕骨折が 2 例，斜骨折が 1 例であった．合併損傷として神経麻痺や血流障害を認めた症例はなかった．治療法は，全例経皮鋼線固定（以下，PP）が施行されていた．鋼線の刺入方法は交差刺入が 3 例，外側から複数本刺入が 2 例，外側および後方からの刺入が 1 例であった．術後合併症として神経学的な異常などはみられなかった．Flynn 評価では funcional factor は全例優であったが，cosmetic factor で内反肘を残し可と不可であったものが 1 例ずつあった．

年齢，性別，患側，Gartland 分類，転位方向，骨折の形状について SCF と MDF の間で，いずれも統計学的な差は認めなかった（表 2）．

【症例提示】

症例 3

6 歳の女児で，転倒し手をついて受傷した（図 1）．

図 1　上：受傷時単純 X 線像　中：術後単純 X 線像　下：術後 3 か月単純 X 線像

受傷当日に手術を行った．徒手整復し，外側から2本のPPを行った．術後3か月単純X線では骨癒合しCarrying angle 18度，Flynn評価で優であった．

症例1

6歳の男児で，うんていから落ちて受傷した（図2）．内側に粉砕を認める粉砕骨折と診断した．受傷日に手術を行った．外側2本内側1本のPPを行った．4週間のギプス固定の後，ピンを抜去した．術後3か月の経過観察時，骨癒合は得られていたが整復位損失が生じており，Carrying angle 3度と内反肘変形が残存した．Flynn評価のcosmetic factorは可であった．

図2　上：受傷時単純X線像　中：術後単純X線像　下：術後3か月単純X線像

【考　察】

1．疫学

MDFについての報告はこれまで数編あるが，その中には手術群のみの検討と保存療法を含めた骨折全てからの検討とが混在している．過去の報告の頻度と受傷時平均年齢の表を示す（表3）．われわれと同様に手術群のみから検討したFayssouxらと比べ，頻度はやや多めであったが，平均年齢は同等であった．Marengoら[3]の報告での平均年齢は9.7歳と高くなっているが，その報告の中でFayssouxらの報告には1,2歳の症例が含まれているため平均値として低くなったのではないかと考察している．

2．受傷機転

本研究では転落による受傷が多かったが，SCFとの受傷形態の違いはまだ不明な点が多い．Senら[4]は，通常，上腕骨顆上骨折では，完全伸展位で肘頭が肘頭窩にロックされた状態で曲げ応力が上腕骨遠位に集中して生じるが，この稀な骨折は，軸圧とともに回旋力が伝わることにより近位の遠位骨幹部領域に骨折が生じるのではないかと考察している．また，骨幹端から骨幹部への力の放散は小さく，骨片はあまり大きく転位しないとも述べている．

3．治療法

Faxssouxらは全例PPを行っているが，横骨折では83%の整復位損失を認めており注意すべきと述べている．一方，Gheldere[5]はFayssouxらの論文に対するletterとして，MDFをSCFのvariantとして以前より区別して認識しており，治療法についてもPPではなく近位からの弾性髄内ピン固定（ESIN）を推奨すると述べている．同様にMarengoら[3]は14例にESINを行い，全例で良好な結果が得られたと報告している．PPかESINかの議論以外にもSen

表3　過去の報告との比較

	症例数（MDF/SCF）	MDFの割合（%）	平均年齢（歳）
Fayssoux RS et al.	14/422（手術のみ）	3.3	4.9
Sen KR et al.	6/182	3.1	5.8
Marengo L et al.	16/1100	1.4	9.7
われわれ	6/121（手術のみ）	4.9	5.1

ら[4]は，斜骨折や粉砕骨折は低エネルギー損傷のため転位が少ないものが多く，徒手整復とギプスで良好な結果が得られやすく，必ずしも手術は必要ないとし，横骨折にのみ PP を推奨している．われわれの結果では 2 例が整復位損失による内反肘変形を残した．この 2 例は固定法が外側から 2 本の鋼線刺入のものや，内側粉砕を伴っている骨折であり，治療法としての PP を否定するものではない．しかし，PP を行うにあたって以下の手技上の問題点があると考えている．MDF では SCF に比べピンの刺入方向は対側皮質に平行になりやすく，骨折線が近位になるほどその傾向は強くなる．また，横骨折で交差刺入を行う場合，対側皮質を貫く位置も骨折線の近くになりやすい．斜骨折の場合は同一方向からの刺入にならざるを得ず力学的に不利である．さらにいずれの骨折型も整復位が不十分になると至適位置へのピンの刺入はより困難となりやすい．したがって，徒手整復のみで十分な整復が得られない場合は，正確な整復のための観血的な整復を考慮する必要があると考える．

最近，Kamara ら[6]が模擬骨で MDF を作成し，骨折線の高さを high，mid，low に分け，内固定材料（鋼線固定，創外固定，ESIN）による固定力の差を比較した実験を報告している．その結果，high では ESIN が，mid および low では交差鋼線刺入がそれぞれ固定力がよかったとしている．

4．本研究の限界

本研究では母集団となる SCF を病名コードから抽出したため，上腕骨骨幹部骨折の病名で治療されていた MDF は対象症例に含まれていないことになる．また，SCF の中から MDF を抽出する際にも，肘頭窩近位縁の骨折や遠位骨幹部をまたぐ長い斜骨折では X 線画像のみでは判断しづらいことがあった．解剖学的な部位のみでは分類が困難な例が存在するため，骨折の定義を明確化することも必要と考える．

5．SCF は MDF と区別して取り扱うべきか

本研究の結果からは，SCF と MDF の間に，骨折の臨床的特徴としての統計学的な違いは見いだせなかった．しかし，治療法については，本研究の結果と過去の報告を合わせて考えると，SCF と MDF は同様に考えるべきではなく，骨折線の位置や方向により PP だけでは不十分な症例も存在すると推測される．今後は，骨折の定義を明確化，細分化し，検討していく必要があると考える．

【まとめ】

1．当科で SCF と診断し手術加療を行ったうち，4.9％が MDF であった．

2．SCF と MDF の間に，骨折の臨床的特徴の違いはなかった．

3．MDF は SCF と治療法の選択は区別して考える必要がある．

4．MDF に対する PP では，骨折線の位置が高位になるほど至適位置への刺入は困難となりやすくなるため，MDF は SCF と区別して考える必要である．

【利益相反の開示】

本研究発表に関連し，開示すべき COI 関係にある企業等はありません．

【文　献】

1） Sanders JO, et al. Rockwood & Wilkins’s Fracture in children. 第 5 版. Philadelphia. Lippincott. pp905-952, 1996.
2） Fayssoux RS, et al. Fractures of the distal humeral metaphyseal-diaphyseal junction in children. J Pediatr Orthop 28: 142-146, 2008.
3） Marengo L, et al. Outcome of Displaced Fractures of the Distal Metaphyseal-Diaphyseal Junction of the Humerus in Children Treated With Elastic Stable Intramedullary Nails. J Pediatr Orthop 35: 611-616, 2015.
4） Sen RK, et al. Metaphyseo-diaphyseal junction fracture of distal humerus in children. J Pediatr Orthop B 21: 109-114, 2012.
5） de Gheldere A, et al. Re: Article by Fayssoux et al entitled “Fractures of the distal humeral metaphyseal-diaphyseal junction in children”. J Pediatr Orthop 30: 746-747, 2010.
6） Kamara A, et al. A comparative biomechanical study on different fixation techniques in the management of transverse metaphyseal-diaphyseal junction fractures of the distal humerus in children. Int Orthop 9: 1-6, 2018.

日手会誌（J Jpn Soc Surg Hand），第 35 巻　第 4 号　829–831，2019

超音波検査による上腕骨外側上顆炎の病態解析とその手術治療の検討

村岡邦秀*，副島　修**，田中祥継***

Evaluation of the Pathogenesis and Surgical Procedure for the Lateral Epicondylitis: Ultrasonographic Analysis

Kunihide Muraoka*，Osamu Soejima**，Yoshitsugu Tanaka***

著者らはこれまで難治性の上腕骨外側上顆炎（sever LE）に対して観血的手術を行ってきた．本手術のコンセプトは，変性した短橈側手根伸筋腱の掻爬に加え，関節包と輪状靭帯の一部も切除して橈骨頭周囲にかかる緊張を除去することである．本研究の目的は超音波検査を用いて sever LE の病態解析を行い，本手術法について考察することである．ボランティアの control 群 16 肘・保存加療が奏功した mild LE 群 11 肘・sever LE 群 13 肘を対象に超音波検査を行い，橈骨頭の外側編位を測定した．外側偏位とは，超音波検査の冠状面において橈骨頭が腕橈関節の接線から外側へ突出する部分の距離と定義し，それぞれの群間で比較検討した．Sever LE 群の外側偏位は mild LE 群よりも有意に小さかった．Control 群の外側偏位は mild LE 群よりも小さい傾向にあったが，統計学的有意差には至らなかった．Sever LE では，肘関節外側の軟部組織から橈骨頭へ過度な緊張が及んでいると考えられ，橈骨頭へ及ぶ緊張を除去することを目的とした著者らの術式の妥当性が示唆された．

【緒　言】

著者らはこれまで保存加療が無効な難治性の上腕骨外側上顆炎（Sever Lateral Epicondylitis: Sever LE）に対して，小切開を用いた観血的手術を行ってきた．この手術のコンセプトは，変性した短橈側手根伸筋（ECRB）腱の掻爬に加え関節包と輪状靭帯の一部も切除して橈骨頭周囲にかかる緊張を除去することである[1]．この手技を通して，sever LE では前腕回内外時に肘関節外側の軟部組織から橈骨頭へ過度な緊張が及んでおり，その緊張を除去することが症状改善につながることを経験的に実感してきた．それをもとに sever LE の病態について考察を重ね，sever LE 群では外側の軟部組織から橈骨頭へ異常な緊張が及び，その可動性が低下しているのではないかとの仮説を立てた．本研究の目的は，超音波検査を用いて橈骨頭の動態評価を行い，sever LE の病態解析を行うとともにその手術治療について考察することである．

【対象と方法】

2015 年 4 月から 2016 年 2 月までに LE の治療を受けた患者で，保存加療が有効であった 10 例 11 肘（mild LE：女 4，男 6）・保存加療が無効で手術治療を行った 12 例 13 肘（sever LE：女 8，男 4），また肘関節痛の既往がないボランティアの 8 例 16 肘（control：女 3，男 5）を対象とした．全例に超音波検査を行い，橈骨頭の外側偏位（lateral shift）を測定した．外側偏位とは，超音波検査の冠状面において橈骨頭が腕橈関節の接線から外側へ突出する部分の距離と定義し，これを橈骨頭の可動性の指標とした（図 1）．超音波検査には東芝社製 Aplio440・12MHz のリネアトランスデューサーを使用し，検査手技は過去の著者らの報告に従った[2]．この外側偏位の平均値を各群間で比較検討した．統計学的検定には

受理日　2018/09/04
*長崎県対馬病院　整形外科　〒817-0032　長崎県対馬市美津島町雞知乙 1168-7
**福岡山王病院　整形外科
***福岡大学医学部　整形外科

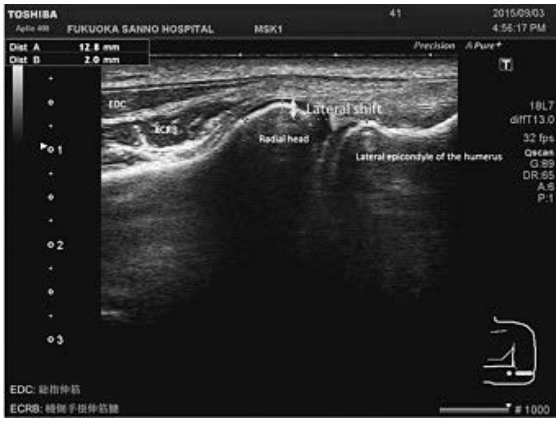

図 1　橈骨頭外側変位（lateral shift）の計測

Mann-Whitney U test を用い，P＜0.05 を有意差ありとした．

【結　果】

Sever LE 群の外側偏位は mild LE 群よりも有意に小さかった（P＜0.05）．また，control 群の外側偏位は mild LE 群よりも小さい傾向にあったが，統計学的有意差には至らなかった（図 2）．

【考　察】

本研究では，sever LE 群は mild LE 群に比べて橈骨頭の外側偏位が有意に小さい事が明らかになった．また，control 群においても統計学的な有意差はないものの mild LE 群と比較して橈骨頭の外側偏位が小さい傾向にあった．この結果は先に述べられている LE の stage theory[3)4)] を裏付けるものとなりうる．それは第 1 段階が炎症期・第 2 段階が血管新生と変性変化・第 3 段階が組織の構造的破綻・第 4 段階が線維化と石灰化の病態としているが，本研究における mild LE が第 3 段階，sever LE が第 4 段階に相当するのではないかと考えられる．つまり第 3 段階における組織構造の破綻により一度は橈骨頭周囲にある種の不安定性が生じるが，第 4 段階において周囲組織の線維化・石灰化が起こり，橈骨頭にかかる緊張が増強し可動性が低下する．実際の手術において，この緊張は ECRB 腱起始部の掻爬だけでなく，関節包と輪状靭帯の一部を切除して初めて解除される．このことから，LE とは ECRB 腱起始部/関節包/輪状靭帯複合体（肘外側複合体）に対し前腕回内外時に橈骨頭から繰り返しの突き上げが加わり，さらに退行性変化と over use が加わる事で発症する肩 impingement 症候群に類似した病態，すなわち lateral elbow impingement syndrome（LEIS）であると理解できる[5)]．特に周囲組織の線維化・肥厚により橈骨頭に及ぶ緊張が増強している sever LE においては，ECRB 腱起始部の変性部分を切除するだけでなく関節包と輪状靭帯の一部を切除する，peri radial head decompression（PRD）によりその緊張を除去することが症状改善のために重要であると考えている[5)]．一方で，control 群においても sever LE 群と同様に橈骨頭の可動性が低い傾向にあるのは，正常群の橈骨頭外側の肘外側複合体は組織破綻や線維化・石灰化も生じておらず，組織としての弾性を維持したまま橈骨頭を制動しているためと推察している．今後は正常群と sever LE 群間における肘外側複合体の弾性の差異を評価することで，さらなる病態解明に繋がるのではないかと考えている．

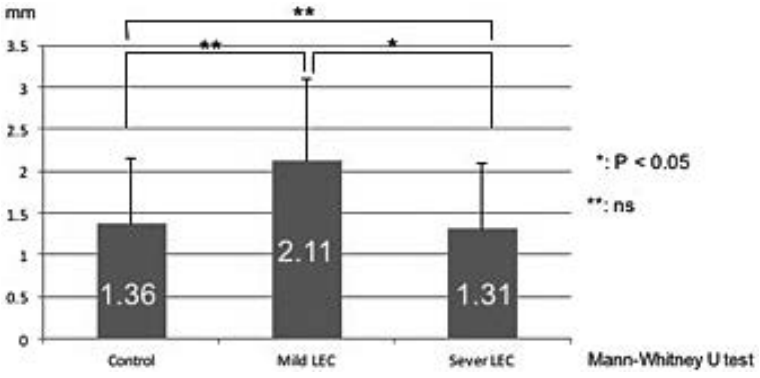

図 2　各群における lateral shift の平均値

【まとめ】

LE の病態として lateral elbow impingement syndrome（LEIS）を提唱する．また，橈骨頭に過度の緊張が及びその可動性が低下している sever LE に対しては，ECRB 腱起始部の変性部掻爬のみではなく関節包と輪状靭帯の一部を切除する，peri radial head decompression（PRD）手技によりその緊張を除去することが症状の改善に繋がると考える．

【利益相反の開示】

本研究発表に関連し，開示すべき COI 関係にある企業等はありません．

【文　献】

1） 副島 修．肘関節手術のすべて . 上腕骨外側上顆炎（内側上顆炎）直視下法．第 1 版．東京．メジカルビュー社．pp202-215, 2015.
2） 村岡邦秀ほか．上腕骨外側上顆炎に対する超音波検査の試み（第一報）．日肘会誌 23: 340-342, 2016.
3） Ciccotti MG, et al. Medial epicondylitis. Tech Hand Up Extrem Surg 7: 190-196, 2003.
4） Nirschl RP, et al. Prevention and treatment of elbow and shoulder injuries in the tennis player. Clin Sports Med 7: 289-308, 1988.
5） 副島 修．肘外側障害 テニス肘の診断と治療．MB Orthop 30: 35-42, 2017.

上腕骨内側，外側上顆炎に対する PRP 療法の治療成績

小原由紀彦

The Clinical Result of Platelet-rich Plasma Injection to Elbow Enthesopathy

Yukihiko Obara

再生医療法の施行に伴い Platelet-Rich Plasma（以下，PRP）療法が注目されている．上腕骨内側，外側上顆炎に対する PRP 療法の結果を示す．疼痛にて ADL，スポーツ制限がある 11 肘を対象とした．上腕骨外側上顆炎 6 肘，上腕骨内側上顆炎 5 肘であった．静脈血より PRP を抽出，患部に分注した．PRP 注射前後の VAS や臨床成績を評価した．平均経過期間は 7.6 か月（3-12 か月）であった．VAS は施行前平均 7.5 が最終評価時 1.9，日本整形外科学会 - 日本肘関節学会肘機能スコア上顆炎評価基準は施行前平均 31.1 が最終評価時で 74.5，Quick DASH JSSH は施行前平均 23.3 が最終評価時 12.2 となった．本方法は欧米では数多くの報告があり，合併症がなく除痛効果が得られるため，上腕骨内側，外側上顆炎に対するステロイド注射に代わる方法として期待される．

【緒　言】

近年，スポーツ外傷に対する多血小板血漿（PRP: Platelet-rich plasma）療法が注目されている．手術加療よりも早期にスポーツ復帰でき，手術加療を必要としないことから多くのプロスポーツ選手に用いられている．上腕骨内側，外側上顆炎に対して施行した本方法の治療成績について報告する．

【対象と方法】

疼痛にて日常生活動作やスポーツ制限がある 10 人を対象とした．男性 9 人，女性 1 人，平均年齢は 47.6 歳（16-69 歳），右 5 肘，左 6 肘（両側 1 人），障害の原因はゴルフ 4 肘，仕事 4 肘，野球 2 肘，筋トレ 1 肘であった．原因疾患は上腕骨外側上顆炎 6 肘で外側側副靭帯部分断裂合併 1 肘であり，上腕骨内側上顆炎 5 肘で内側側副靭帯部分断裂合併が 4 肘であった．ステロイド注射の既往歴は 4 人 4 肘であった．

本方法の除外項目は以下のものである．1. 担癌状態にある患者　2. 抗癌剤もしくは免疫抑制剤を使用している患者　3. 明らかに感染を有する患者　4. 発熱（38.5℃以上）を伴う患者　5. 1 か月以内に当療法を受けたことのある患者　6. 重篤な合併症（心疾患・肺疾患・肝疾患・腎疾患・出血傾向・コントロール不良な糖尿病や高血圧症など）を有する患者　7. 薬剤過敏症の既往歴を有する患者

PRP 精製には GPS ミニ ®（Zimmer-Biomet 社製，東京）を使用する．付属のクエン酸ナトリウム配合液（ACD-A 液）4cc を充填させた 30cc シリンジに 18 ゲージ針を用いて肘正中皮静脈より 26cc の静脈血を採取する．合計 30cc となった静脈血を GPS ® ミニに充填して，専用の遠心分離器にて 3200PPM15 分間遠心分離して PRP を 3cc 精製する（図 1）．エコーと触診にて患部をマーキングし，1% リドカイン 0.5cc ずつ皮膚直下のみ局所麻酔を行う．21 ケージ針にて 3 か所に 1cc ずつ PRP を peppering technique を用いて分注する．施行後は弾性包帯で圧迫固定を行い積極的なストレッチを指示する．2 週後より軽運動開始，4 週後より通常運動を許可する．

施行前後の Visual analogue scale（以下，VAS），日本整形外科学会 - 日本肘関節学会　肘機能スコア上顆炎評価基準，Quick DASH JSSH にて評価し，T

受理日　2018/09/11
豊岡第一病院整形外科　〒358-0007　埼玉県入間市大字黒須 1369-3

図 1　静脈血を遠心分離した後の Zimmer-Biomet 社 GPS Ⅲ ® ミニ
中間層に PRP が集まる（*）

検定を用いて P＜0.05 を有意差ありとする．

【結　果】

平均経過期間は 7.6 か月（3-12 か月）であった．VAS は施行前平均 7.5 が施行後 1 か月で 4.1，最終評価時 1.9 となった．11 肘全例で低下し，最終評価時では有意に改善した（図 2）．日本整形外科学会 - 日本肘関節学会　肘機能スコア　上顆炎評価基準は施行前平均 31.1 が施行後 1 か月で 57.9，最終評価時で 74.5 となった．11 肘全例で増加し，最終評価時では有意に改善した（図 3）．Quick DASH JSSH は施行前平均 23.3 が施行後 1 か月で 21.0，最終評価時 12.2 となった．7 肘で低下，3 肘で増加，1 肘で変化なかった．有意差はなかった P＝0.096（図 4）．

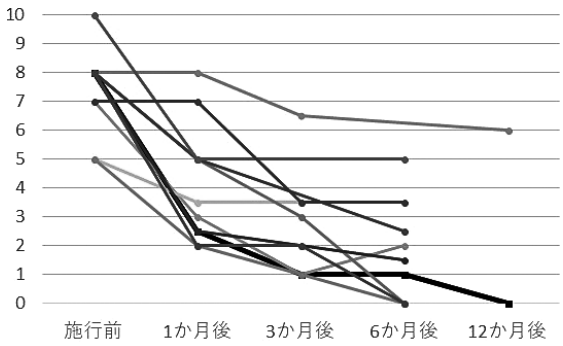

図 2　VAS
施行前平均 7.5 が施行後 1 か月で 4.1，最終評価時 1.9 となった．11 肘全例で低下し，最終評価時では有意に改善した．

【症例提示】

症例：47 歳，男性．
主訴：左内側肘痛．
現病歴：1 年前からのゴルフスイング時の左内側

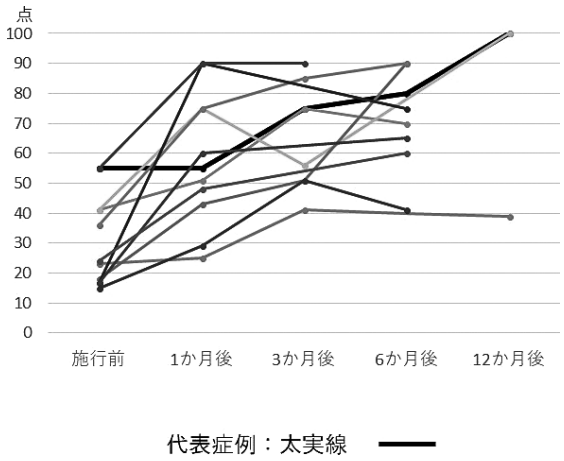

図 3　日本整形外科学会 - 日本肘関節学会　肘機能スコア　上顆炎評価基準
施行前平均 31.1 が施行後 1 か月で 57.9，最終評価時で 74.5 となった．11 肘全例で増加し，最終評価時では有意に改善した．

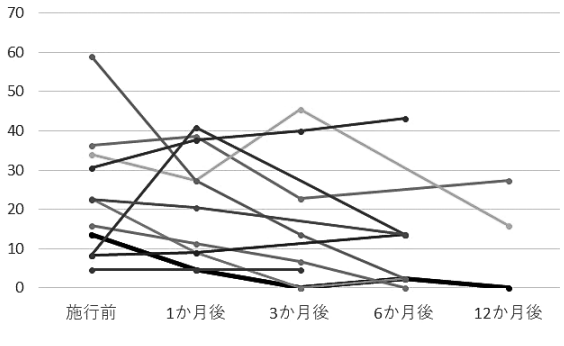

図 4　Quick DASH JSSH
施行前平均 23.3 が施行後 1 か月で 21.0，最終評価時 12.2 となった．7 肘で低下，3 肘で増加，1 肘で変化なかった．有意差はなかった P＝0.096.

図 5 PRP 療法施行前 MRI（前額断像）
MRI T2 強調像にて上腕骨内側上顆筋付着部や屈筋群筋腹に高輝度変化を認める（矢印）

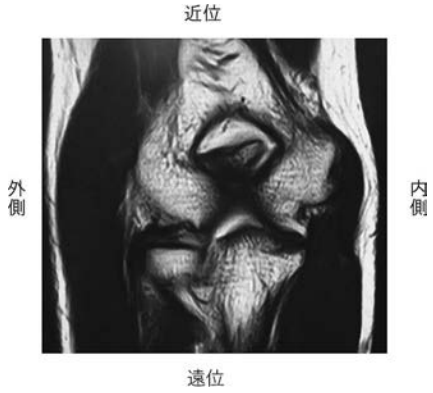

図 6 PRP 療法施行後 6 か月 MRI（前額断像）
MRI T2 強調画像では施行前に認められた上腕骨内側上顆部の高輝度変化は消失している．

肘関節痛を自覚した．1％リドカイン 1cc，トリアムシノロン 10mg の局所注射を 3 か月ごとに 3 回繰り返していたが治療効果がなくなり受診した．

身体所見・検査所見：左肘関節内側上顆部を中心に圧痛，運動時痛を認めた．握力は 53kg（健側：50kg），可動域は屈曲 145 度，伸展 0 度と制限はかった．Reversed Thomsen Test は陽性であった．MRI T2 強調像にて上腕骨内側上顆筋付着部や屈筋群筋腹に高輝度変化を認め，筋付着部部分断裂と筋実質部の炎症と診断した（図 5）．

経過：3 か月の安静加療も改善せず，PRP 療法を行った．21 ケージ針にて上腕骨内側上顆を中心に 3 か所に 1cc ずつ PRP を分注した．施行後は弾性包帯で圧迫固定を行い積極的なストレッチを指示した．2 週後より軽運動開始，4 週後より通常運動を許可した．

結果：VAS は施行前 8 が施行後 1 か月で 2.5，3 か月で 1，6 か月で 1，12 か月で 0 となった．日本整形外科学会 - 日本肘関節学会　肘機能スコア　上顆炎評価基準は施行前 55 が施行後 1 か月で 55，3 か月で 75，6 か月で 80，12 か月で 100 となった．Quick DASH JSSH は施行前 13.63 が施行後 1 か月で 4.55，3 か月で 0，6 か月で 2.27，12 か月で 0 となった（図 2, 3, 4）．施行後 6 か月での MRI T2 強調画像では施行前に認められていた上腕骨内側上顆部と屈筋群筋腹の高輝度変化は消失し正常な筋組織に回復していることが確認された（図 6）．スポーツ時の痛みはなく，可動域制限も認めていない．

【考　察】

PRP 療法は欧米では有効性が報告されて，スポーツ外傷を中心に用いられている方法である [1]．

今回の上腕骨内側または外側上顆炎に対する治療では VAS と日本整形外科学会 - 日本肘関節学会　肘機能スコアに関して改善効果が得られた．Quick-DASH で悪化が 3 肘あったが，2 肘は 69 歳の両側例であり，PRP 注射施行前の VAS は 8 であるが Quick-DASH は 8.3 と低く，評価が正確でなかったと考える．1 肘は 40 歳の TFCC 損傷合併例であり，Quick-DASH が悪化したと考える．

上腕骨外側上顆炎や内側上顆炎のような慢性筋付着部炎に対するステロイド注射は短期の有効性は証明されており，ガイドラインの推奨も GradeA である．しかし，ステロイド注射と理学療法を比較した長期成績では理学療法のほうが経過良好であり [2]，ステロイド注射は複数回手術のリスクファクターでもあり [3]，頻回のステロイド注射は望ましくない．今回提示した代表症例でも 3 回のステロイド注射による筋実質部，付着部損傷が生じた可能性があり，自覚症状でも徐々にステロイド注射の効果が薄れ，ステロイド注射の効果が切れた後の痛みは施行前より悪化していた．日常診療上このような症例に遭遇することは比較的多く，筋組織の萎縮や断裂性変化を生じ難治性となっていることがある．そこでステロイド注射に代わる方法として PRP 療法が注目されている．

PRP療法は自己再生を促す治療であり靭帯, 筋膜,

筋実質部などを変性，萎縮させる危険性はなくむしろ回復させることで恒常的な回復を見込める治療である．自己血を使用することからアレルギー反応もなく，感染を起こすこともないとされている[4]．今回使用した GPS ミニ® で採取した PRP は通常血液の 5.4 倍の白血球が含まれるが，これには異化作用があり慢性化した損傷の治療に有効である[5]．ステロイド注射との比較検討試験では PRP 療法のほう有用であることが報告されており[6]，効果も単回投与によって 82.1％の患者で VAS が 50％以下になることが報告されている[7]．今回も 1 肘を除くほとんどの症例で VAS は 50％以下となり，VAS が 0 の完全寛解も 4 肘あり，過去の報告と同様の効果を得た．

本邦では本方法は自由診療であり，再生医療法の適応となるため，限定された施設での加療となり普及には時間がかかると思われるが，慢性化した筋付着部炎に対する有効な治療法になる可能性がある．

【まとめ】

上腕骨内側，外側上顆炎に対する PRP 療法の治療成績を報告した．

合併症もなく良好な成績を得た．

【利益相反の開示】

本研究発表に関連し，開示すべき COI 関係にある企業等はありません．

【文　献】

1) Redler LH, et al. Platelet-Rich PlasmaTherapy: A Systematic Literature Review and Evidence For Clinical Use. Rhys Sportsmed 39: 42-51, 2011.
2) Coombes BK, et al. Effect of Corticosteroid Injection, Physiotherapy, or Both on Clinical Outcomes in Patients With Unilateral Lateral Epicondylalgia A Randomized Controlled Trial. JAMA 309: 461-469, 2013.
3) Degen RM, et al. Three or more preoperative injections is the most significant risk factor for revision surgery after operative treatment of lateral epicondylitis: an analysis of 3863 patients. J Shoulder and Elbow Surg 26: 704-709, 2017.
4) Bielecka AC, et al. Autologus platelets and leukocytes can improve healing of infected high-energy soft tissue injury. Transfus Apher Sci 41: 9-12, 2009.
5) Kobayashi Y, et al. Leukocyte concentration and composition in platelet-rich plasma(PRP)influences the growth factor and protease concentrations. J Orthop Sci 21: 683-689, 2016.
6) Gosen T, et al. Ongoing Positive Effect of Platelet-Rich Plasma Versus Corticosteroid Injection in Lateral Epicondylitis A Double-Blind Randomized Controlled Trial With 2-year Follow-up. Am J Sport 39: 1200-1208, 2011.
7) Mishra AK, et al. Efficacy of Platelet-Rich Plasma for Chronic Tennis Elbow A Double-Blind, Prospective, Multicenter, Randomized Controlled Trial of 230 Patients. Am J Sport 42: 463-471, 2014.

上腕骨通顆骨折術後合併症の検討

宮下昌大，安田匡孝，湊　健太，濵　峻平，福田　誠，岡本幸太郎

Complications of Open Reduction and Internal Fixation for Transcondylar Fractures of the Humerus

Masahiro Miyashita，Masataka Yasuda，Kenta Minato，Shunpei Hama，Makoto Fukuda，Kotaro Okamoto

上腕骨通顆骨折は高齢者に好発し，主に手術加療が行われる．当院で上腕骨通顆骨折手術を行った 12 例 12 肘の術後成績を後ろ向きに調査した．インプラント脱転を 1 例に認め，同症例で再手術を 2 回施行したが偽関節となった．尺骨神経麻痺を 3 例，プレートによる疼痛を 1 例，周術期脳梗塞発症を 1 例に認めた．平均可動域は屈曲 126°，伸展 -20°で，屈曲拘縮を 3 例に，伸展拘縮を 2 例に認めた．術中陳旧例と考えられる所見を 7 例に認めた．

【緒　言】

上腕骨通顆骨折は高齢者に好発し，主に手術加療が行われる．しかし，高齢者の粗鬆骨であるため強固な固定にしばしば難渋する．当科における上腕骨通顆骨折術後合併症を調査し，考察した．

【対象と方法】

2012 年 8 月から 2017 年 7 月までに上腕骨通顆骨折に対して手術を行った 16 例中，3 か月以上の経過観察が可能で可動域が計測されていた 12 例（12 肘）を対象とした．手術時平均年齢は 77 歳（58-91 歳），平均観察期間は 12 か月（4-39 か月）であった．AO 分類で A2：10 例，C1：2 例で，固定法はダブルプレート法（9 例），ダブル鋼線締結法（TBW）（1 例），プレートおよび TBW（2 例）による内固定を行った．これらの症例に対して術後合併症（感染，脱転，再手術，神経麻痺，スクリュー破損，拘縮など），肘関節可動域，術中所見，術前 CT 画像所見などを調査した．

【結　果】

感染は認めず，インプラント脱転とスクリュー破損を 1 例に認め，同症例で再手術を 2 回施行し偽関節となった．尺骨神経麻痺を 3 例に認め，1 例は内在筋萎縮が，ほか 2 例は最終観察時に小指の痺れが残存した（表 1）．プレートによる内側皮膚の疼痛が 1 例，周術期脳梗塞発症が 1 例あった．平均可動域は屈曲 126°，伸展 -20°で健側差 30°以上の屈曲拘縮を 3 例，伸展拘縮を 2 例認めた．術前新鮮例と判断したものの，術中所見で陳旧例を疑う骨硬化像や瘢痕組織を 7/11 例（63%）に認めた．術前 CT 画像で骨折部断端に骨硬化像を確認できたものは 9/10 例（90%）であった．

【症例提示】

82 歳，男（図 1, 2）（症例 2）．AO 分類 A2．受傷 2 週後に初診．転位なく ADL も考慮し保存加療を選択したが，半年後偽関節となり，偽関節手術を施行した．両側ロッキングプレート（ACUMED® Elbow Epicondyle Plate）を使用した．術後シーネ固定継続していたが，内側プレートの設置位置不良および裸子固定力不足により術後 1 週で破綻した．再手術施行後 2 週間ギプス固定を行った後，支柱付き装具を装着したが，術後半年で徐々に裸子のバックアウトを認め，CT にて偽関節の所見であった．人工関節等の追加手術は希望されず，術後 2 年で抜釘のみ

受理日　2018/08/24
馬場記念病院　〒592-8555　大阪府堺市西区浜寺船尾町東 4-244

表 1　症例一覧

症例	年齢	性別	術前待機期間	術後経過観察期間	骨折型	内固定法	可動域	骨癒合	術中陳旧所見	尺骨神経麻痺
1	74	女	10日	20か月	C1	mayo,mayo	40–115	癒合		
2	82	男	6か月	39か月	A2	mayo,mayo	25–115	偽関節		
3	58	女	14日	15か月	A2	ONI,TBW	25–125	癒合	あり	痺れ
4	65	男	9日	7か月	A2	ONI,mayo	15–130	癒合		
5	89	女	17日	11か月	A2	ONI,mayo	10–120	癒合	あり	claw hand
6	64	女	11日	12か月	C1	ONI,mayo	5–135	癒合	あり	
7	74	女	6日	5か月	A2	TBW,TBW	25–130	癒合	あり	
8	82	女	11日	6か月	A2	variax,variax	35–120	癒合		
9	86	女	3日	8か月	A2	homes,TBW	25–140	癒合	あり	
10	91	女	16日	6か月	A2	variax,variax	30–130	癒合		
11	72	男	9日	11か月	A2	VA,VA	10–135	癒合	あり	痺れ
12	84	女	12日	4か月	A2	ONI,mayo	0–120	癒合	あり	

図 1　82 歳，男　保存加療半年後，偽関節手術施行した．

図 2　術後 1 週間で裸子がバックアウトし，再手術を施行するも徐々に緩みを認めた．最終的には偽関節となった．

施行した．反対側上肢で前腕を支えながらの生活となった．

82歳，女（図3）（症例8）．AO分類A2．受診時，過去の外傷エピソードはなく疼痛のみを主訴に来院した．単純X線において内外側共に骨硬化像を認め，CTでも同様の所見であった．両側ロッキングプレート（Stryker VariAx® Distal Humerus Plate）を使用した．術中硬化部の掻爬により解剖学的整復は困難となり，プレート設置に難渋した．術後は2週間のシーネ固定を行った．内側裸子の固定力不足は示唆されるが骨癒合が得られた．-35°と伸展制限を残す結果となった．

86歳，女（図4）（症例9）．AO分類A2．本症例でも過去の外傷エピソードはなく単純X線で転位はなく骨硬化像もはっきりしなかったが，CTでは内外側共に硬化像を認めた．外側はロッキングプレート（Stryker VariAx® Distal Humerus Plate）で内側はTBWで固定した．術後は10日間のシーネ固定を行った．刺激痛により抜釘を要したが，術後成績は概ね良好であった．

【考　察】

上腕骨通顆骨折はそのほとんどが手術適応であるが，高齢者の粗鬆骨であるため強固な固定にしばしば難渋する[1)2)]．転位の軽微な症例では保存加療で骨癒合し良好な成績であったとする報告もあるが，

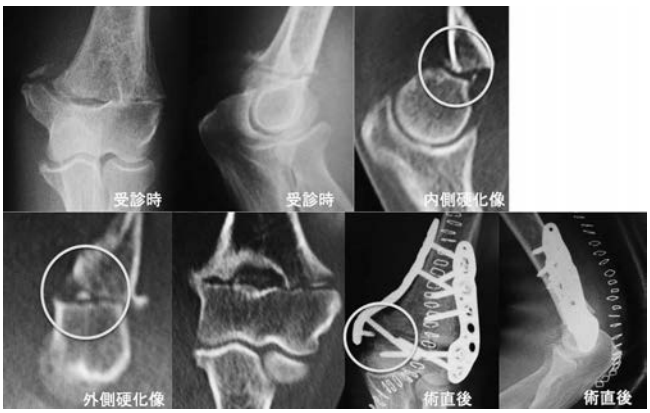

図3　82歳，女　単純X線およびCTで内外側共に骨硬化像を認めた．解剖学的整復が困難でプレート設置に難渋した．内側スクリューの固定力不足が示唆されるが，最終的には骨癒合を得た．

図4　86歳，女　CTで内外側共に硬化像を認めた．内側はTBWで固定し，術後成績は概ね良好であった．

手術加療に比べ偽関節発生率および成績は不良であり，手を使わないあるいは合併症により手術ができない患者に限って保存加療を考慮すべきと考える[3]．術後尺骨神経麻痺の原因として，外傷時の損傷，術中操作，骨折治癒過程による癒着等が原因としてあげられる[4]．本邦における過去の報告では上記に加え，高エネルギー外傷や高齢であることをリスク因子としている[5)6)]．森谷らは周囲軟部組織と尺骨神経とを一塊として移動し，安全かつ確実な手術ができたと報告している[7]．本研究では 12 例中 3 例に尺骨神経症状を認め，1 例は claw hand となった．症例 5 においては術前待機期間が長く，骨折部瘢痕の掻爬を広範囲に施行しており，術中操作による損傷の可能性があった．また皮下前方移動を施行しているが，内側側方プレートの遠位はサイズが合っておらず浮いた状態で固定されていた．神経皮下移動が不十分でありプレートと接触した可能性も考えられた．プレートによる尺骨神経麻痺を避けるため TBW，裸子固定を推奨する報告もあるが[8)9)]，内側裸子固定においても同様に神経麻痺を生じたとする報告もある[10]．個々の症例に応じて必要十分な内固定法を選択し，接触の可能性のあるインプラントにおいては尺骨神経の慎重かつ愛護的な剥離操作と確実な前方移動を行う必要がある．再手術を施行した症例 2 においては，瘢痕組織を完全に掻爬したため，解剖学的整復が不能となり，掻爬部の間隙には腸骨移植を追加した．結果的にプレート設置が不良であったため，遠位骨片の裸子把持力が不足し術後破綻を来した．インプラント選択や裸子設置に関して慎重に計画を行う必要がある．また，硬化部の掻爬は遠位骨片固定力を優先して最小限に行うべきと考えた．術前 CT 画像ではほとんどの症例で骨折部の骨硬化像が確認されていたが，これらも含めて術前 X 線写真では新鮮と判断されていた陳旧症例を多く認めた．したがって，高齢者通顆骨折においては偽関節手術は元より，外傷エピソードにより新鮮と判断した場合においても，常に骨移植の準備や内固定材料の十分な検討を行う必要がある．

【まとめ】

上腕骨通顆骨折の術後合併症を検討した．合併症の主な原因は，解剖学的整復困難とプレート設置および裸子固定力不足であった．陳旧例の可能性および固定力不足も想定して，骨移植準備や適切なインプラント選択を行う必要がある．

【利益相反の開示】

本研究発表に関連し，開示すべき COI 関係にある企業等はありません．

【文　献】

1) 千馬誠悦ほか．高齢者の上腕骨通顆骨折の問題点．骨折 28: 585-588, 2006.
2) 廣岡孝彦ほか．高齢者上腕骨通顆骨折における初期治療の重要性．骨折 31: 690-693, 2009.
3) Popovic D, et al. Fragility fractures of the distal humerus what is the optimal treatment? J Bone Joint Surg Br 94: 16-22, 2012.
4) Shin R, et al. The ulnar nerve in elbow trauma. J Bone Joint Surg Am 89: 1108-1116, 2007.
5) 飯田 竜ほか．上腕骨遠位端骨折に対するダブルロッキングプレート固定の術後尺骨神経麻痺の検討．日手会誌 32: 478-481, 2016.
6) 黒田 司ほか．上腕骨遠位端骨折に対する Mayo clinic congruent elbow plate system の治療成績と合併症．骨折 39: 834-837, 2017.
7) 森谷史郎ほか．上腕骨遠位端骨折の手術における最小侵襲尺骨神経移動．骨折 39: 455-459, 2017.
8) 新海宏明ほか．高齢者上腕骨通顆骨折に対する ONI transcondylar plate を用いた治療成績．骨折 32: 725-727, 2010.
9) 瀧川直秀ほか．高齢者上腕骨通顆骨折に対する骨接合術の治療成績．骨折 36: 208-211, 2014.
10) 渋谷純一郎ほか．成人上腕骨遠位端骨折に伴う術後合併症．骨折 40: 312-315, 2018.

肘関節脱臼に伴う肘関節不安定症に対する靱帯修復術の治療成績

瀧川直秀，安井憲司，江城久子

Clinical Results of Collateral Ligaments Repair of the Elbow Associated with Elbow Dislocations

Naohide Takigawa，Kenji Yasui，Hisako Eshiro

肘関節脱臼に伴う肘関節不安定症に靱帯修復術を行なった症例について手術成績に加え筋断裂を含めた靱帯断裂の詳細を調査した．2011 年 5 月以降に肘関節脱臼に伴う肘関節不安定症に対して靱帯修復術を行なった 20 例（男 10 例，女 10 例，平均年齢 59 歳，平均経過観察期間 11.2 か月）を対象とした．合併骨折は 9 例（鉤状突起骨折 7 例，橈骨頭骨折 4 例，肘頭骨折 1 例，橈骨遠位端骨折 1 例）であった．修復靭帯は MCL のみ 2 例，LCL のみ 5 例，両側が 13 例の計 33 部位であった．断裂部位は実質部断裂はなく，上腕骨付着部 31 部位，尺骨付着部 2 部位であった．筋損傷の合併は 33 部位中 19 部位であった．平均肘関節可動域は屈曲 132.9 度，伸展 -3.6 度であり，JOA スコアは平均 91.3 点と概ね成績は良好であった．肘関節の骨折や筋損傷などの合併のある肘関節脱臼に対しては不安定性の評価を行い，積極的な靭帯縫合術が必要と考える．

【緒　言】

肘関節脱臼に伴う肘関節不安定症の治療は，合併する筋損傷や骨折によって治療方法，治療順序が異なるため難渋することがある．今回肘関節脱臼に伴う肘関節不安定症に対して靱帯修復術を行なった症例について靱帯，筋断裂の詳細，手術成績について調査し検討したので報告する．

【対象と方法】

対象：2011 年 5 月～2017 年 5 月に肘関節脱臼に伴う肘関節不安定症に対して靱帯修復術を行なった 20 例を対象とした．男性 10 例，女性 10 例，平均年齢は 59 歳（14～92 歳），術後経過観察期間は平均 11.2 か月（5～42 か月）であった．同側上肢の合併骨折のあった症例は 9 例で，鉤状突起骨折 7 例，橈骨頭骨折 4 例，肘頭骨折 1 例，橈骨遠位端骨折 1 例であった（重複あり）．

手術方法：治療部位の決定や治療順序は全身麻酔下でのイメージ下のストレス撮影（Valgus stress, Varus stress, PLRI）にて今谷らの報告を参考に筋損傷を予想した[1]．内固定の必要な肘関節骨折をまず骨接合し，靭帯損傷に関しては，不安定性の大きい側よりアプローチし，靱帯縫合を施行した．合併筋損傷のある場合は同時に縫合した．その後反対側の不安定性の評価を行い，必要があれば反対側も靱帯，筋縫合を行なった．靱帯，筋縫合は全例 Mitek G2 Anchor（Mitek 社）を用いて行った．修復靭帯は内側側副靭帯（以下 MCL）のみ 2 例，外側側副靭帯（以下 LCL）のみ 5 例，MCL と LCL 両方が 13 例の計 33 部位であった．後療法は術後約 2 週間の外固定の後，可動域訓練を開始した．

検討項目：術中所見での靱帯断裂部位と合併筋損傷の有無，最終観察時の肘関節可動域，JOA スコア，合併症の有無を後ろ向きに調査した．

【結　果】

実質部断裂はなく，MCL の 2 例に尺骨付着部断裂を認めた．その他の 31 部位は上腕骨付着部での断裂であった（図 1）．筋損傷の合併は 33 部位中 19 部位（58%）であった．肘関節の骨折もしくは筋損傷

受理日　2018/08/27
西宮協立脳神経外科病院　整形外科　〒663-8211　兵庫県西宮市今津山中町 11-1

を合併した症例は 20 例中 18 例（90%）であった．最終観察時の平均肘関節可動域は屈曲 132.9 度（122-140 度），伸展 -3.6 度（-40-0 度）であった．JOA スコアは平均 91.3 点（74-100 点）と概ね成績は良好であった（表 1）．合併症は再脱臼を 1 例，遅発性尺骨神経麻痺を 2 例に認めた．

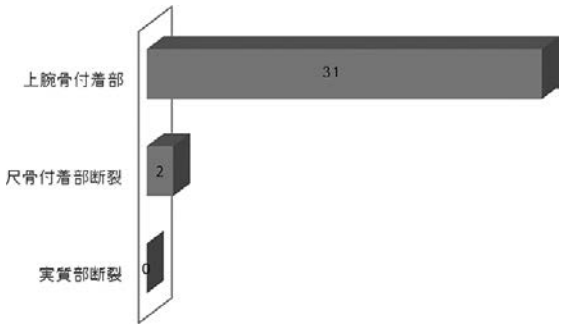

図 1　例靭帯断裂部位：靭帯縫合を行った 33 部位中，31 部位は上腕骨付着部での断裂（MCL13 例，LCL18），MCL の 2 例は尺骨付着部での断裂を認め，実質部断裂はなかった．

【症例提示】

40 歳男性，転倒にて受傷し，他院で肘関節脱臼整復後当院に紹介受診となった．X 線，CT による画像検査では，鉤状突起骨折を合併しており，全麻下のストレス検査では内側の不安定性が強かったため，手術はまず内側アプローチにて展開した．MCL は尺骨側で断裂しており，筋損傷も合併していた．内側より鉤状突起を整復し後方より Acutrak screw（Acumed 社）を挿入し鉤状突起を内固定した．次に尺骨に Mitek G *2* Anchor を挿入し MCL を縫合し，筋損傷も修復した．その後のチェックで外側も不安定性が残存しており，外側アプローチにて LCL を

表 1　全症例の詳細および治療成績，＋筋：筋損傷の合併

症例	年齢	性別	合併損傷	靭帯縫合側	靭帯断裂部位	肘屈曲（°）	肘伸展（°）	JOA	合併症	備考
1	14	男	内上顆骨折	外側	近位	125	0	96		
2	54	女		内側＋筋 外側	近位 近位	138	0	100		
3	47	男		外側＋筋	近位	140	0	100		
4	69	男		内側	近位	140	0	97		
5	76	女		内側	近位	145	0	98		
6	78	女		内側＋筋 外側＋筋	近位 近位	135	0	78	遅発性尺骨神経麻痺	
7	40	男	鉤状突起骨折	内側＋筋 外P	遠位 近位	140	0	95		
8	47	男	橈骨頭骨折 鉤状突起骨折	内側 外側＋筋	遠位 近位	126	0	81		terrible triad
9	61	女	鉤状突起骨折	内側＋筋 外側＋筋	近位 近位	130	−40	74	再脱臼	terrible triad
10	73	女		内側 外側＋筋	近位 近位	140	0	100		
11	30	男		内側 外側＋筋	近位 近位	126	0	100		
12	72	女	鉤状突起骨折 肘頭粉砕骨折 橈骨頭骨折	内側＋筋 外側＋筋	近位	140	−10	79	遅発性尺骨神経麻痺	terrible triad
13	78	女	橈骨遠位端骨折 鉤状突起骨折	外側	近位	130	−5	89		
14	41	男	鉤状突起骨折 橈骨頭骨折	外側+筋	近位	145	0	100		terrible triad
15	41	男		内側 外側+筋	近位 近位	122	0	92		
16	92	女	橈骨頭骨折	内側 外側+筋	近位 近位	130	−5	96		
17	78	女		内側 外側+筋	近位 近位	130	−10	92		
18	67	男		内側 外側+筋	遠位 近位	130	0	82		
19	72	女	鉤状突起骨折	外側+筋	近位	120	−5	87		
20	41	男		内側 外側+筋	近位 近位	125	0	90		
平均	59					132.85	−3.75	91.3		

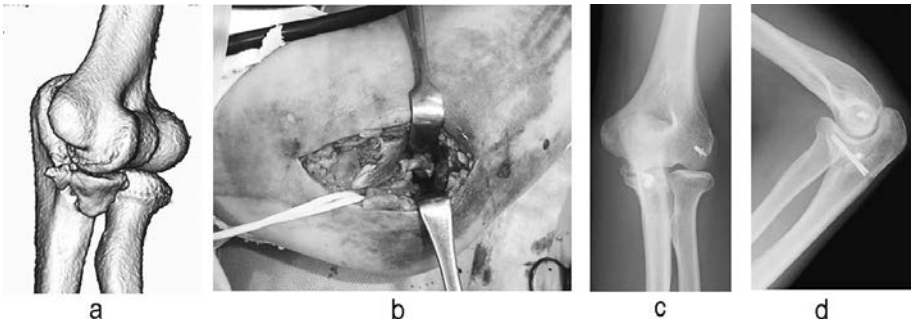

図 2 症例 40 歳男性：a: 術前 CT b: 術中写真：MCL の尺骨付着部での断裂 c: 最終観察時 X 線像 正面 d: 最終観察時 X 線像 側面

縫合した．術後 5 か月の最終経過観察時，骨癒合しており，可動域は肘関節屈曲 140 度，伸展 0 度で JOA スコアは 95 点であった（図 2）．

【考 察】

肘関節脱臼のメカニズムとして O'Driscoll ら[2] は外反，外旋，軸圧によりまず LCL complex から損傷が起こり，前方，後方関節包から MCL へと広がる circle concept を提唱している．これ以外の脱臼パターンとして Schreiber ら[3] は Acute Valgus Instability として外反損傷による MCL 損傷からの脱臼パターンについて報告している．当院では今谷らの肘関節靭帯損傷判定基準[1] を参考に術前の不安定性より靱帯縫合部位を決定しており，自験例では，MCL の縫合が 15 部位，LCL の縫合が 18 部位と LCL の縫合が多い結果であった．

靭帯断裂部位は，縫合した 33 部位中 MCL の 13 部位は近位側（上腕骨側）で，2 部位は遠位側（尺骨付着部）での断裂であり，LCL の 18 部位は全例近位側（上腕骨側）での断裂であった．千馬ら[4] は骨折を伴わない新鮮肘関節側副靭帯損傷において MCL の 23 部位中，近位側が 20 肘，遠位側（前斜走靭帯）が 3 肘，LCL の 9 部位中全例近位側の断裂であったと報告しており，自験例と同様であった．LCL complex は上腕骨外側上顆から橈骨頭に向かっている橈側側副靭帯（RCL）と尺骨に向かっている外側尺側側副靭帯（LUCL）からなりそれぞれ輪状靭帯（AL）と癒合して共同で機能していると考えられている[5]．この為遠位側で断裂する割合は少ないと考えられる．

肘関節脱臼の靭帯損傷に伴う合併筋損傷については Adolfsson ら[6] は 8 例の再脱臼，易脱臼例に対して 15 部位の靱帯を修復し，そのうち 11 部位（73%）で筋損傷を認め伸筋群と屈筋群の筋損傷の割合は 50%であったと報告している．また Mckee ら[7] は 62 例の LCL 損傷のうち 41 例（66%）に筋損傷を合併していたと報告している．自験例では不安定型の肘関節脱臼症例に治療を行い，33 部位の靱帯修復に対し 19 部位（58%）に筋損傷を合併しておりやや少ない比率であった．屈筋群と伸筋群の割合は伸筋群が 74%とやや高率であった．

新鮮肘関節靭帯損傷の治療成績では近年 suture anchor の使用も含め積極的な治療で良好な治療成績が報告されている[8)9)10)]．我々も肘関節脱臼に伴う靭帯損傷に対して合併筋損傷の評価も行い，両者を suture anchor を用いて積極的に縫合した．合併症として遅発性尺骨神経麻痺を 2 例，鈎状突起骨折を合併した症例で再脱臼を 1 例に認めたが，それ以外の症例では概ね成績は良好であった．

本研究は靭帯損傷に対して保存的加療を行った群との比較がないことや経過観察期間が短い症例が含まれることなどが limitation としてあげられるが，肘関節脱臼に対しては骨折，靭帯損傷部位に加え，筋損傷の合併を評価し積極的に治療にあたることが重要であると考えられる．

【まとめ】

肘関節の骨折や筋損傷などの合併のある肘関節脱臼に対しては不安定性の評価を行い，積極的な靭帯縫合術が必要と考えている．今回 suture anchor を用い，靱帯，筋損傷に対して縫合術を行いその治療成績は概ね良好であった．

【利益相反の開示】

本研究発表に関連し，開示すべき COI 関係にある企業等はありません．

【文　献】

1）今谷潤也ほか．肘内側靭帯損傷例の関節造影・ストレス検査所見と損傷形態．日肘会誌 7: 29-30, 2000.
2）O'Driscoll SW, et al. Posterolateral rotatory instability of the elbow. J Bone Joint Surg Am 73: 440-446, 1991.
3）Schreiber JJ, et al. An online video investigation into the mechanism of elbow dislocations. J Hand Surg Am 38: 488-494, 2012.
4）千馬誠悦ほか．骨折を伴わない新鮮肘関節側副靭帯損傷の手術成績．日肘会誌 21: 80-82, 2014.
5）Takigawa N, et al. Functional anatomy of the lateral collateral ligament complex of the elbow: morphology and strain. J Hand Surg Br 30: 143-147, 2005.
6）Adolfsson LE, et al. Extensive soft tissue lesions in redislcated after simple elbow dislocations. J Shoulder Elbow Surg 26: 1294-1297, 2017.
7）McKee MD, et al. The pathoanatomy of lateral ligamentous disruption in complex elbow instability. J Shoulder Elbow Surg 12: 391-396, 2003.
8）Imatani J, et al. Acute posterolateral rotatory subluxation of the elbow joint. A case report. Am J Sports Med 25: 77-80, 1997.
9）Heo YM, et al. Unstable simple elbow dislocation treated with the repair of lateral collateral ligament complex. Clin Orthop Surg 7: 241-247, 2015.
10）中村 修ほか．肘関節脱臼に伴う肘関節靭帯損傷に対する Suture Anchor を用いた修復術の治療成績．日肘会誌 21: 74-76, 2014.

超音波を用いた一般住民における肘関節尺側側副靱帯と腕尺関節裂隙の評価

久保井卓郎，大谷　昇，田鹿　毅，遠藤史隆，筑田博隆

Ultrasound Evaluation of the Ulnar Collateral Ligament and Ulnohumeral Joint Space of the Elbow in General Population

Takuro Kuboi，Noboru Ohya，Tsuyoshi Tajika，Fumitaka Endo，Hirotaka Chikuda

超音波を用いて一般住民における肘関節尺側側副靱帯（UCL）の厚み及び外反ストレスによる腕尺関節裂隙の変化を調査した．群馬県片品村の一般住民検診を受けた 40 歳以上の 200 人 400 肘から外傷歴がある 9 肘を除いた 391 肘を対象とした．超音波を用いて肘関節屈曲 30° の肢位で UCL の前斜走靱帯（AOL），腕尺関節裂隙を描出し，AOL の厚みと安静時および外反ストレス時の腕尺関節裂隙長を計測した．超音波による AOL の厚み（mm）は，全体/男/女の順で 4.5/4.5/4.5 であった．安静時腕尺関節裂隙長（mm）は 3.8/3.6/3.8，外反ストレス時腕尺関節裂隙長（mm）は 4.6/4.5/4.7，腕尺関節裂隙開大長（mm）は 0.8/0.9/0.9 であった．AOL の厚み（mm）は，40～65 歳未満の群が 4.7，65 歳以上の群が 4.3 で有意差を認めた（P＜0.01）．本研究では超音波による AOL の厚みが，40～65 歳未満の群では 65 歳以上の群に比べて有意に大きく，活動性の高さが影響していると推測された．

【緒　言】

野球投手などのスローイングアスリートでは投球側の肘関節尺側側副靱帯（以下 UCL）の肥厚や肘関節不安定性が生じることが超音波を用いた先行研究でいわれている[1)2)3)]が，一般住民における UCL の厚さや肘関節不安定性については不明である．今回著者らは超音波を用いて一般住民における UCL の厚み及び外反ストレスによる腕尺関節裂隙の変化を調査した．

【対象と方法】

2016 年に群馬県北東部に位置する山村地域である片品村の一般住民検診を受けた 40 歳以上の 200 人 400 肘から外傷歴がある 9 肘を除いた 391 肘（男性 136 肘，女性 255 肘・平均 66.7 歳）を対象とした．年代別の内訳は 40 歳代 30 肘，50 歳代 82 肘，60 歳代 122 肘，70 歳代 95 肘，80 歳以上 62 肘であった．

《測定方法》検者は被検者と対面に座り机の上に被験者の検査側の上肢を置いた状態で肘関節屈曲 30° の肢位として測定した．外反ストレスは検者の徒手によりストレスをかけて測定した．超音波装置は LOGIQe®（GE Healthcare USA），プローベは 12 MHz リニアプローベを使用し，測定は全て 1 名の同一検者が行った．

《測定項目》UCL の前斜走靱帯（以下 AOL）の長軸像での厚みと安静時及び外反ストレス時での腕尺関節裂隙長を測定した．

《計測方法》上腕骨内側上顆，滑車，尺骨鉤状突起をメルクマールとした像を描出し Nazarian らの方法に従い計測した[3)]．AOL の厚みは靱帯中央部で計測し，腕尺関節裂隙長は滑車の頂部から鉤状突起の縁までの距離として計測した（図 1）．また整形外科専門医 2 名で計測値の検定を行い信頼性は級内相関係数を求め，検者内 0.856，検者間 0.815 であった．

《統計学的手法》AOL の厚み，安静時と外反ストレス時の腕尺関節裂隙長およびその差（以下関節裂隙開大長）の平均値を男女別および年代別にウェル

受理日　2018/08/24
群馬大学　整形外科　〒371-8511　群馬県前橋市昭和町 3-39-22

図 1　MEH：上腕骨内側上顆，TH：上腕骨滑車，CU：尺骨鉤状突起，CFT：屈筋腱群，黄色点線：AOL厚み，青色点線：腕尺関節裂隙長

チの t 検定で比較検討を行った．

【結　果】

超音波による AOL の厚み，安静時腕尺関節裂隙長，外反ストレス時腕尺関節裂隙長，関節裂隙開大長は，安静時腕尺関節裂隙長で平均値が男性 3.6mm，女性 3.8mm と有意差を認め，それ以外の検討項目では有意差を認めなかった（表 1）．また利き手，非利き手でそれぞれの検討項目に有意差を認めなかった（表 2）．次に 40～65 歳未満の壮中年層，65 歳以上の高年層の 2 群に分け比較したところ，AOL の厚みが 40～65 歳未満の群の平均値が 4.7mm，65 歳以上の群では 4.3mm で 40～65 歳未満の群で有意に大きくそれ以外の検討項目では有意差を認めなかった（表 3）．

【考　察】

野球投手などのスローイングアスリートでは投球側の UCL の肥厚が発生することが超音波を用いた先行研究でいわれている．Tajika らは高校野球投手に対し超音波で UCL の厚みを評価したところ，非投球側に比べて投球側では有意に大きかったと報告している[2]．また Nagamoto らは中学生と高校生の野球投手の UCL を超音波で評価し，高校生で投球側の UCL の厚みが非投球側に比べて有意に大きく，中学生では有意差を認めなかったことから，投球側での UCL の肥厚の変化は高校生の年齢から始まっている可能性がある[4]，と述べている．

スローイングアスリート以外では Ward らは 21～34 歳の健常男性 30 名の UCL の厚みを超音波で評価したところ利き手，非利き手で有意差を認めなかった[5]，と報告している．本研究でも一般住民では UCL の厚みは利き手，非利き手で有意差は認められなかった．

野球投手の投球動作における加速期には外反トルクは 64N-m に達すると報告されていて[6]，投球動作において UCL には過大な外反ストレスが繰り返し生じている．その結果として UCL に肥厚変化や損

表 1

	男性(n=136)	女性(n=255)	P
年齢	68.6±11.2	65.7±11.8	0.19
AOL厚み(mm)	4.5±0.8	4.5±0.8	0.6
安静時腕尺関節裂隙長(mm)	3.6±0.8	3.8±0.8	0.01
外反ストレス時腕尺関節裂隙長(mm)	4.5±0.9	4.7±1.0	0.09
関節裂隙開大長(mm)	0.9±0.5	0.8±0.5	0.74

表 2

	利き手(n=136)	非利き手(n=255)	P
AOL厚み(mm)	4.5±0.9	4.5±0.9	0.95
安静時腕尺関節裂隙長(mm)	3.8±0.8	3.8±0.8	0.99
外反ストレス時腕尺関節裂隙長(mm)	4.6±1.0	4.6±1.0	0.83
関節裂隙開大長(mm)	0.9±0.5	0.8±0.5	0.59

表 3

	65歳未満(n=179)	65歳以上(n=212)	P
AOL厚み(mm)	4.7±0.8	4.3±0.8	＜0.001
安静時腕尺関節裂隙長(mm)	3.8±0.7	3.7±0.9	0.2
外反ストレス時腕尺関節裂隙長(mm)	4.6±1.0	4.6±1.0	0.85
関節裂隙開大長(mm)	0.8±0.6	0.8±0.5	0.76

傷が発生すると考えられている[4]．本研究では 40～65 歳未満の UCL の厚みは 65 歳以上と比較して有意に大きかった．これは活動性の高い壮中年期では労働などによる影響で UCL の肥厚変化が生じている可能性が示唆された．

野球選手の外反ストレスによる腕尺関節裂隙開大長を超音波で評価したところ，投球側は非投球側に比べて有意に大きかった[1)2)3)4)]，と諸家から報告されている．これに対して本研究で一般住民の外反ストレスによる腕尺関節裂隙開大長は利き手・非利き手で有意差は求められなかった．今回の結果から一般住民において日常生活や労働負荷だけでは肘関節不安定性が生じる可能性は低いと推察された．

本研究の限界として，横断研究であること，体格による身体の補正を行っていないこと，外反ストレスが同一検者ではあるが徒手によるもので定量化されていないこと，職業の詳細な調査はしておらず労働負荷による肘関節への影響を評価していないこと，などが挙げられる．一般住民における AOL の厚み，腕尺関節裂隙開大長と加齢の関連性について今後経年的な縦断研究が必要と思われる．また超音波による腕尺関節裂隙の計測方法については，過去の報告では Sasaki らは肘関節屈曲 90° の肢位で測定し，腕尺関節裂隙の水平距離と垂直距離の二つを計測している[1)]．今回著者らは肘関節屈曲 30° の肢位で測定しており，同肢位で測定している別の報告に倣い描出像から測定のしやすい滑車頂部から鉤状突起の縁までの距離として計測した[2)3)]．肢位や測定方法によって単純に絶対値で測定値を他の報告と比較できないことも今後の課題であると思われる．

【まとめ】

一般住民 391 肘の AOL の厚み，腕尺関節裂隙，関節裂隙開大長を超音波で評価した結果，利き手・非利き手で有意差は認められなかった．

一般住民における 40～65 歳未満の年齢層は高年齢層と比較して AOL は有意に肥厚していた．

【利益相反の開示】

本研究発表に関連し，開示すべき COI 関係にある企業等はありません．

【文　献】

1） Sasaki J, et al. Ultrasonographic assessment of the ulnar collateral ligament and medial elbow laxity in collateral ligament and medial elbow laxity in college baseball players. J bone Joint Surg Am 84: 525-531, 2002.
2） Tajika T, et al. The morphologic change of the ulnar collateral ligament of elbow in high school baseball pitchers, with and without symptoms, by sonography. J Shoulder Elbow Surg 25: 1223-1228, 2016.
3） Nazarian LN, et al. Dynamic US of the anterior band of the ulnar collateral of the elbow in asymptomatic major league baseball players. Radiology 227: 149-154, 2003.
4） Nagamoto H, et al. Evaluation of the thickness of the medial ulnar collateral ligament in junior high and high school baseball players. J Med Ultrason 42: 395-400, 2015.
5） Ward SI, et al. Sonography of the medial collateral ligament of the elbow: a study of cadavers and healthy adult male volunteers. Am J Roentgenol 180: 389-394, 2003.
6） Fleisig GS, et al. Kinetics of baseball pitching with implications about injury mechanisms. Am J Spots Med 23: 233-239, 1995.

輪状靱帯および三角線維軟骨複合体の切離が橈尺関節の不安定性に及ぼす影響について―生体力学的研究―

速水直生*，面川庄平**，吉良　務*，北條潤也***，田中康仁*

Effects of Sequential Sectioning of Annular Ligament and TFCC on the Stability of Proximal and Distal Radioulnar Joints

Naoki Hayami*，Shohei Omokawa**，Tsutomu Kira*，Junya Hojo***，Yasuhito Tanaka*

新鮮凍結屍体 6 上肢を用いて輪状靱帯と三角線維軟骨複合体（TFCC）を順に切離し，近位橈尺関節と遠位橈尺関節にどのような不安定性が出現するか調査した．不安定性の計測には三次元座標測定装置を使用し，センサーを橈尺骨の遠位及び近位骨端部にそれぞれ挿入した．前腕中間位で橈骨頭に対して前方，側方，後方へ 20N の負荷をかけ，橈骨頭と橈骨遠位部の移動度を遠位及び近位橈尺関節の不安定性と定義した．輪状靱帯切離により，近位橈尺関節で橈骨頭の後外側方向への不安定性が増加した．TFCC 追加切離により，遠位橈尺関節で尺骨頭の背側と解離方向への不安定性が増加した．本研究の結果から，輪状靱帯と TFCC が同時に損傷されると橈骨頭への外力により近位及び遠位橈尺関節がともに不安定になる病態が存在する可能性を示した．一つは，橈骨頭外側脱臼と尺骨頭背側脱臼の合併であり，もう一つは橈骨頭後方脱臼と遠位橈尺関節解離の合併である．

【緒　言】

前腕骨骨折に合併する近位および遠位橈尺関節の脱臼は，Monteggia 骨折，Galeazzi 骨折として知られている．一方，骨折を伴わない橈骨頭や尺骨頭の単独脱臼の報告は比較的多く存在するが[1)2)3)]，これらの同時脱臼は稀である[4)5)6)]．今回我々は，輪状靱帯と三角線維軟骨複合体（TFCC）をともに切離することにより，近位及び遠位橈尺関節が同時に不安定になるという仮説を立てた．本研究の目的は，輪状靱帯と TFCC を段階的に切離したモデルにおける橈骨頭と尺骨頭の不安定性を定量的に調査し，肘と手関節における橈尺関節同時脱臼の病態を明らかにすることである．

【対象と方法】

新鮮凍結屍体 6 上肢を使用した．どの献体にも膠原病の既往や前腕骨周囲の外傷の既往や変形は存在しなかった．上肢を上腕部と手関節部で切断し，靱帯・骨間膜と骨以外の軟部組織をすべて除去した．肘関節 90 度屈曲位で上腕骨と尺骨については専用固定台に強固に固定した．橈骨については橈骨頭と橈骨遠位部の水平断の動きを許容し，回旋は橈骨に垂直に挿入した回旋固定ピンで中間位を保持するように固定した．三次元座標測定装置（trakSTAR ®）のセンサーを橈尺骨の遠位及び近位骨端部の 4 か所に挿入した（図 1）．橈骨頚部にまいたワイヤーを 20N で前方，側方，後方へ牽引し，牽引前後の橈骨頭と橈骨遠位部の移動距離を計測した．それぞれの移動距離を橈骨頭（尺骨頭）の直径で除したものを橈骨頭（尺骨頭）の脱臼度（%）と定義した．

靱帯切離モデルとして，肘関節包のみ切除したものを control 群，続いて輪状靱帯を切離したものを A 群，肘関節包と輪状靱帯に加えて遠位橈尺関節包と TFCC を切離したものを A+T 群を作製した．Two-way repeated measures ANOVA を用いて，異なる切離群と脱臼方向の 2 因子とその交互作用の有意性を

受理日　2018/08/26
*奈良県立医科大学　整形外科　〒634-8522　奈良県橿原市四条町 840
**奈良県立医科大学　手の外科学講座
***平成記念病院　整形外科

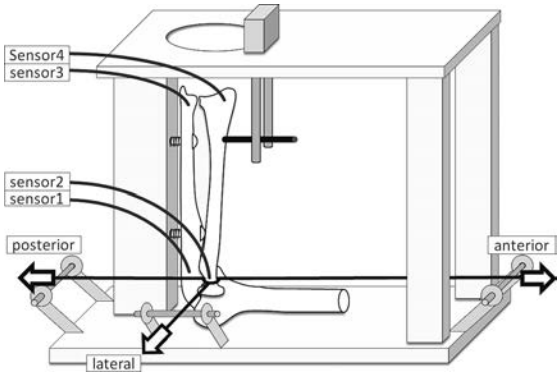

図 1　計測時のセッティング．三次元座標測定装置のセンサーを①尺骨近位部内，②橈骨頭内，③尺骨頭内，④橈骨遠位部内に挿入した．橈骨頭頚部にまいたワイヤーを 20N で橈骨頭に対して前方，側方，後方への負荷をかけ，負荷前からの橈骨頭と橈骨遠位部の移動距離を計測した．

確認し，多重比較として Tukey 検定を行った．有意水準は 5%に設定した．

【結　果】

橈骨頭脱臼度（図 2）

前方方向についての脱臼度変化は小さいものであり，control 群，A 群，A+T 群の 3 群間で有意差を認めなかった．外側方向について，control 群と比較して A 群（34％，$p<0.01$），A+T 群（36％，$p<0.01$）は有意な脱臼度の増加を認めた．後方についても同様に A 群（36%，$p<0.01$）と A+T 群（42%，$p<0.01$）について有意な脱臼度の増加を認めた．A 群と A+T 群の比較では全方向で有意差を認めなかった．

尺骨頭脱臼度（図 3）

橈骨頭脱臼度と同様に，橈骨頭前方牽引による尺骨頭脱臼度は 3 群で有意差を認めなかった．また，A 群では control 群と比較して，3 方向すべてで有意な脱臼度の増加を認めなかった．A+T 群では control 群と比較して，橈骨頭外側牽引では橈骨遠位部は尺骨頭に対して掌側に移動することで尺骨頭は背側方向（31％，$p<0.05$）へ有意な脱臼度の増加を認めた．橈骨頭後方牽引で橈骨遠位部は橈側に移動し，遠位橈尺関節は解離方向（24％，$p<0.01$）へ有意な脱臼度の増加を認めた．A 群と A+T 群の比較についても，遠位橈尺関節解離方向に有意な脱臼度増加（$p<0.05$）を認めた．

【考　察】

前腕における橈尺骨間の不安定性についてはさまざまな生体力学的研究がなされてきたが，これまで，橈骨頭と尺骨頭の不安定性の関連について直接調査した研究は存在しない．Malone ら[7] は新鮮屍体を用いて，回内外時に近位橈尺関節と遠位橈尺関節の内圧が同調しており，接触面積も同調していることを示した．関節内圧と接触面積が同調するということは橈骨頭と尺骨頭の関節求心性が同調していると考察でき，橈骨頭と尺骨頭の安定性が関連していることを示唆しているが，関節を支持する靭帯を切離した際の安定性の変化については明らかでない．本研究では，輪状靱帯と TFCC を両方切離すること

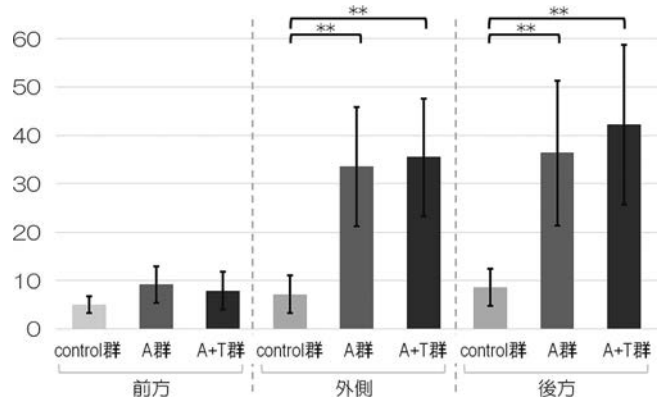

図 2　橈骨頭脱臼度 Control 群，A 群，A+T 群について橈骨頭を前方，外側，後方に牽引した時の脱臼度（%）をグラフで示す．*：$p<0.05$，**：$p<0.01$．エラーバーは標準偏差を表す．

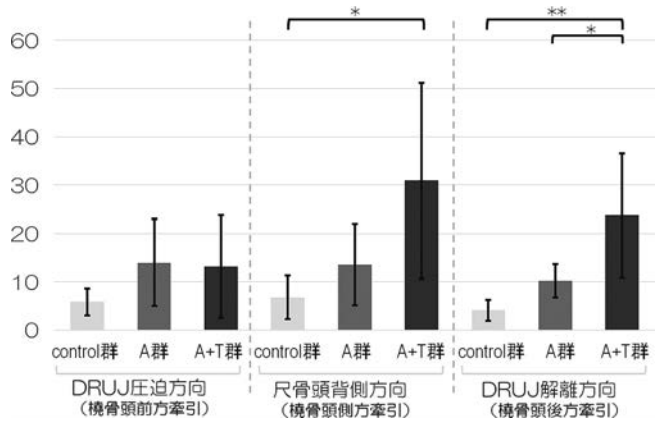

図 3　尺骨頭脱臼度 Control 群, A 群, A+T 群について橈骨頭を前方, 外側, 後方に牽引した時の尺骨頭脱臼度（%）をグラフで示す．*：$p<0.05$，**：$p<0.01$．エラーバーは標準偏差を表す．

により近位および遠位橈尺関節が同時に不安定になるという仮説を立てた．我々は橈骨頭を直接牽引することで不安定性を評価したが，輪状靱帯と TFCC を切離後に橈骨頭へ外力を加えると，橈骨頭と尺骨頭の不安定性が同時に生じうることを初めて示した．すなわち，輪状靱帯と TFCC がともに機能不全を生じると，橈骨頭外側脱臼と尺骨頭背側脱臼，あるいは橈骨頭後方脱臼と遠位橈尺関節解離が同時に発生する可能性が明らかになった．

Leung ら[4]は，橈骨頭と尺骨頭の同時脱臼の 1 症例を最初に報告した．彼らは，橈骨と尺骨が互いに交差し近位および遠位橈尺関節が同時に脱臼する損傷形態を，“Criss-cross injury”と命名した．また Potter らは，骨間膜が支点となって橈骨頭と尺骨頭が同時に脱臼すると推論しており[5]，骨間膜損傷がなくとも同時脱臼が生じる可能性がある．骨間膜を切離しない靱帯切離モデルで計測した本研究においても，橈骨頭の牽引により橈骨遠位部は牽引と反対方向へ移動することを示した（図 4b, c）．過去の同時脱臼の報告で橈骨頭の前方脱臼を呈する症例が存在するが，本実験では橈骨頭の前方不安定性は比較的少なかった．前方脱臼が生じにくいメカニズムとして，中間位で橈骨頭の前方牽引を行うと遠位橈尺関節ではむしろ圧迫方向の力が作用することが原因と推察した（図 4a）．前方脱臼を同時に合併するためには，輪状靱帯損傷や TFCC に加えて骨間膜など

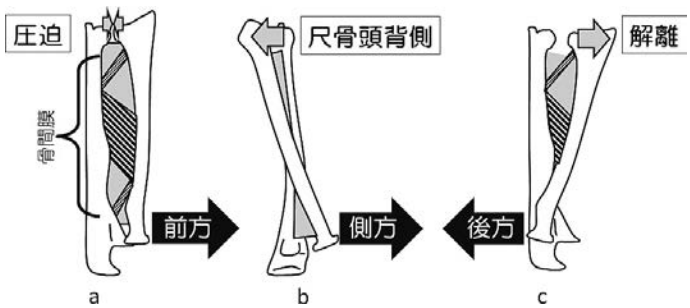

図 4　前腕中間位で橈骨頭を牽引した時の橈骨遠位部の動き　a：前腕骨側面像．橈骨頭前方牽引では橈骨遠位部尺側方向へ力が働くが尺骨頭に当たるためほとんど移動しない．b：前腕骨正面像．橈骨頭を外側牽引すると，橈骨遠位部は尺骨頭に対して掌側方向に移動し尺骨頭は背側脱臼となる．c：前腕骨側面像．橈骨頭を後方牽引すると，橈骨遠位部は橈側方向に移動し DRUJ が解離する．

の前腕支持組織を追加切離する必要があると考えられた．

また，今回の研究では軟部組織損傷モデルを評価したが，過去には本研究モデルと類似した臨床症例の報告が存在する．Moritomo ら[8] は Sauvé-Kapandji 手術後に橈骨頭が脱臼した症例を報告した．さらに，橈骨遠位端骨折と橈骨頭脱臼が同時に発生したとする報告も存在する[9]．これらは前腕遠位部で橈尺骨間が潜在的に不安定であれば，近位橈尺関節に影響を与える可能性を示唆している．

本研究にはいくつか limitation が存在する．第一に，20N という負荷量が適切かどうかについては情報が少ないが，本実験では過去の生体力学的研究で使用されている負荷量を用いた[1)10)]．第二に，本実験では他の筋群の橈骨頭脱臼に対する作用を考慮していない．第三に，今回は橈骨頭と尺骨頭の脱臼度を評価したが，臨床的に問題が無いと判断できる脱臼度は不明であり，これらの問題について追加研究が必要である．

【まとめ】

輪状靱帯と TFCC 切離後，橈骨頭は後外側に尺骨頭は背側方向と解離方向に不安定になり，橈骨頭への外力により近位橈尺関節と遠位橈尺関節が同時に不安定になる病態が存在する可能性を示した．

【利益相反の開示】

本研究は JSPS 科研費 JP17K18021 の助成を受けたものです．

【文　献】

1) Hayami N, et al. Biomechanical study of isolated radial head dislocation. BMC Musculoskelet Disord 18: 470-, 2017.
2) Lloyd-Roberts GC, et al. Anterior dislocation of the radial head in children: aetiology, natural history and management. J Bone Joint Surg Br 59-B: 402-407, 1977.
3) Oka K, et al. Morphologic evaluation of chronic radial head dislocation: three-dimensional and quantitative analyses. Clin Orthop Relat Res 468: 2410-2418, 2010.
4) Leung YF, et al. Isolated dislocation of the radial head, with simultaneous dislocation of proximal and distal radio-ulnar joints without fracture in an adult patient: case report and review of the literature. Injury 33: 271-273, 2002.
5) Potter M, et al. Simultaneous dislocation of the radiocapitellar and distal radioulnar joints without fracture: case report. J Hand Surg Am 37: 2502-2505, 2012.
6) Spicer DD, et al. Simultaneous dislocations of the radiocapitellar and distal radioulnar joints. J Orthop Trauma 16: 136-138, 2002.
7) Malone PS, et al. The Effect of Elbow Extension on the Biomechanics of the Osseoligamentous Structures of the Forearm. J Hand Surg Am 40: 1776-1784, 2015.
8) Moritomo H, et al. Spontaneous divergent elbow dislocation after Sauve-Kapandji procedure. Clin Orthop Relat Res 406: 97-102, 2003.
9) van Wagenberg JM, et al. Pediatric complex divergent elbow dislocation. J Orthop Trauma 25: e5-8, 2011.
10) Iida A, et al. Effect of wrist position on distal radioulnar joint stability: a biomechanical study. J Orthop Res 32: 1247-1251, 2014.

母指の運動調節能と手指の巧緻性検査との関連性

西村誠次*，柴田克之*，多田　薫**，堀江　翔***

Relationship between Coordination Ability of the Thumb and Finger Dexterity Test

Seiji Nishimura*，Katsuyuki Shibata*，Kaoru Tada**，Sho Horie***

著者らはこれまでに三次元解析による新しい手の機能評価法を開発し，母指の屈曲，伸展，外転，内転の最大筋力と，各運動方向の動揺総軌跡長による運動調節能の再現性と信頼性を検証してきた．今回の研究では，さらに母指の最大筋力 25%，50%，75%の各運動方向の運動調節能と O'Connor 巧緻テストによる手の巧緻能力との基準関連妥当性を検証した．各運動調節能と O'Connor 巧緻テストの相関では，最大筋力 25%の屈曲は r＝0.25，伸展は r＝0.18，外転は r＝0.22，内転は r＝0.11，50%の屈曲は r＝0.44，伸展は r＝0.15，外転は r＝0.15，内転は r＝0.18，75%の屈曲は r＝0.43，伸展は r＝0.07，外転は r＝0.22，内転は r＝0.18 で，50%と 75%の屈曲のみ弱い相関を認め，母指屈曲の運動調節能と手の巧緻能力に関連性があることが示唆された．今後は，つまみ動作における示指や中指の影響や，母指の運動調節能に寄与する筋群の筋活動等との関連性を検討する必要性がある．

【緒　言】

手外科領域の筋力評価では，Bourbonnais ら[1]による二次元解析の母指筋力に関する研究や，Boatright ら[2]や Schreuders ら[3]による握力，ピンチ力，母指単独指の筋力評価に関する報告がある．著者らも三次元解析による母指，手指単独の筋力測定システムを開発し，母指の各運動方向の筋力や手内筋群の筋力評価を実施してきた[4)5)]．さらに著者らは母指の各運動方向の筋力評価の臨床応用を通して，一定の運動方向に力を保持することができない外傷手の症例や健康高齢者を経験した．そこで著者らは本法を改良して単独指の筋力評価に加え，母指あるいは手指の各運動方向に，任意の力で運動を調節する能力，いわゆる動揺総軌跡長による運動調節能を計測できるシステムを開発し，本法の再現性と信頼性を検討してきた[6]．今回は，母指の最大筋力 25%，50%，75%における各運動方向の運動調節能を計測し，母指の運動調節能と O'Connor 巧緻テストによる手の巧緻能力との相関の算出から本法の基準関連妥当性を検証した．

【対象と方法】

対象は，昨年の報告と同様の被験者で，測定による後遺症がないことを事前に説明し，同意を得た健常成人 35 名 35 手で，年齢は 21.3±0.7 歳であった．また，両上肢と母指，手指に機能障害の既往がないことを再度確認した．なお，本研究は，金沢大学医学倫理審査委員会の承認を得て実施したものである（倫理審査承認番号 330-2）．

本法の計測システムは昨年の報告と同様で，三分力計（共和電業，LSM-10KBS）と 3 台の動歪みアンプ（日本電気三栄，6M92），A/D 変換解析機器（共和電業，PCD-320A）を用いたオリジナルの測定機器である．最大筋力と運動調節能の計測では，2 台のディスプレイで，1 台は検者が，残りの 1 台は被験者が視覚でリアルタイムに運動方向を確認できる（図 1）．

本研究の母指の最大筋力と各運動調節能の計測値

受理日　2018/09/01
*金沢大学医薬保健研究域保健学系　〒920-0942　石川県金沢市小立野 5-11-80
**金沢大学附属病院　整形外科
***金沢大学附属病院　リハビリテーション部



図 1 測定システムの概要
（A）測定システム （B）検査者側の計測画面

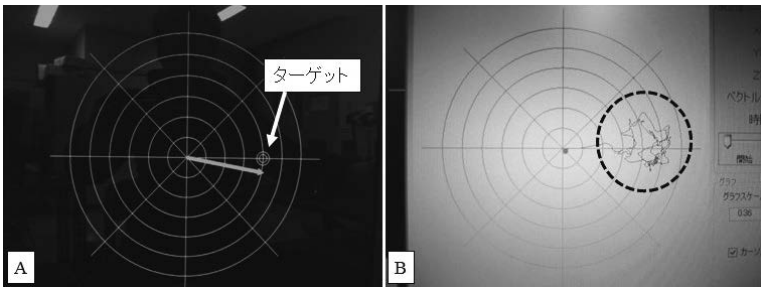

図 2 運動調節能の計測
（A）被験者側のターゲットを示した計測画面（B）計測結果例



図 3 O'Connor 巧緻テスト
（A）3 本のピンを同時につまむ（B）3 本のピンを穴に挿入する（C）A と B を繰り返して開始位置から終了位置までかかった時間を計測する.

は，昨年の計測結果を使用した[6]．測定肢位は椅子座位で，肩関節屈曲 60°，前腕中間位，手関節背屈 40°，母指橈側外転 20°，掌側外転 40° とし，母指 IP 関節を装置のセンサー部に当てた．母指の最大筋力は，屈曲，伸展，外転，内転の各運動方向を 3 回ずつランダムな順序で計測した．母指の運動調節能の計測は，最大筋力と同様の測定肢位で，各運動方向において最大筋力 25，50，75％のターゲットを設定し，そのターゲット位置に運動を保持する能力，つまりターゲットの位置からずれた動揺総軌跡長を運動調節能とした（図 2）.

本研究ではさらに同一被験者で，手指の巧緻性検査として O'Connor 巧緻テストを実施した．O'Connor 巧緻テストは，3 本のピンを同時につまみ，100 個

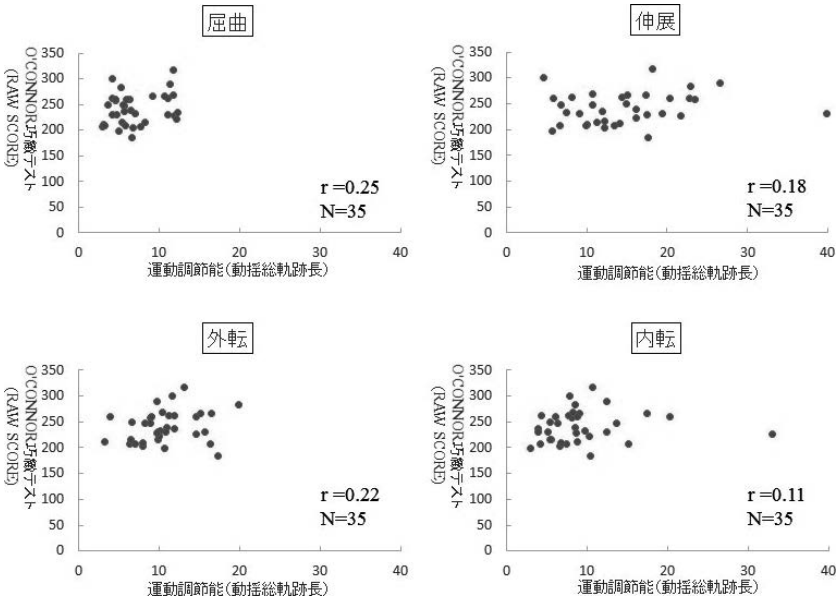

図 4　母指の最大筋力 25%の運動調節能と O'Connor 巧緻テストの相関

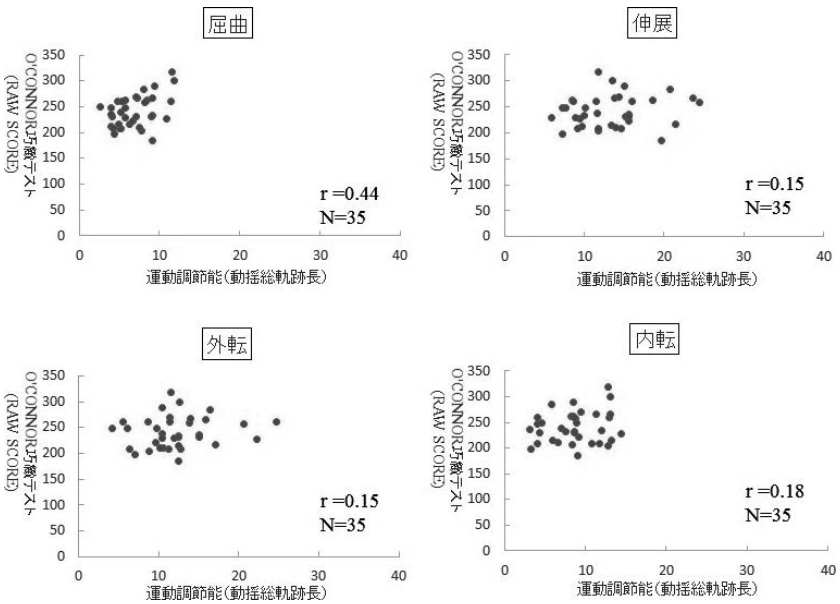

図 5　母指の最大筋力 50%の運動調節能と O'Connor 巧緻テストの相関

の穴にその 3 本のピンを挿入するテストである．開始位置から 5 列の計 50 個にかかった時間を First Half Time とし，その後，終了位置までかかった時間を Second Half Time とする（図 3）．O'Connor 巧緻テストの測定値は，Raw Score＝（First Half Time ＋（1.1×Second Half Time））/2 で算出し，各運動調節能と O'Connor 巧緻テストの Raw Score で相関係数を算出した．

統計処理では統計ソフト SPSS（Version23.0，IBM）を用いて，各運動調節能と O'Connor 巧緻テストの相関はピアソンの相関係数を実施した．

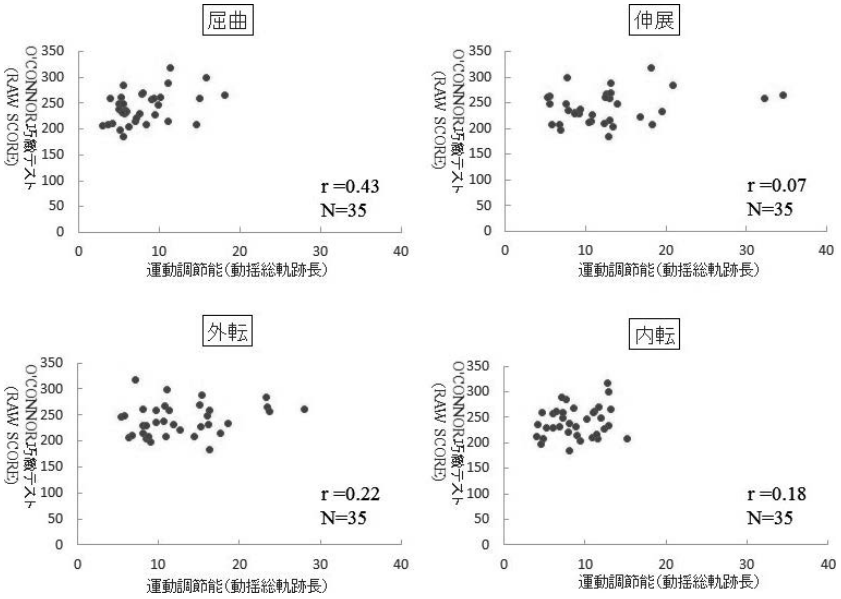

図 6 母指の最大筋力 75%の運動調節能と O'Connor 巧緻テストの相関

【結　果】

O'Connor 巧緻テストの Raw Score は 241.1±30.3 であった．母指の最大筋力 25%における各運動調節能と O'Connor 巧緻テストの相関は，屈曲が r＝0.25，伸展が r＝0.18，外転が r＝0.22，内転が r＝0.11 で全ての運動方向で相関を認めなかった(図4)．最大筋力 50%では屈曲が r＝0.44，伸展が r＝0.15，外転が r＝0.15，内転が r＝0.18，最大筋力 75%では屈曲が r＝0.43，伸展が r＝0.07，外転が r＝0.22，内転が r＝0.18 で，最大筋力 50%と 75%においては屈曲のみ弱い相関を認めた（図 5, 6）．

【考　察】

著者らはこれまでの研究で，三次元解析による母指と手指単独の筋力測定法を開発し[4)5)]，さらにターゲットの位置に運動を調節して正確に保持する能力，いわゆる母指と手指の運動調節能を計測できるシステムを開発した[6)]．本法は，一定の時間内にターゲット位置からずれた動揺総軌跡長を運動調節能とする．本法の検者内信頼性は，再テスト法にて各運動方向の級内相関係数（CC（1,1））が 0.80～0.95 で高い再現性を確認している．また著者らは昨年の報告で，最大筋力 25%，50%，75%の母指屈曲の動揺総軌跡長は，伸展，外転よりも有意に小さく，つまり屈曲の運動調節能が最も高く，さらに各運動方向において，最大筋力 25%，50%，75%間に有意な差を認めなかったことを検証した[6)]．そこで今回の研究では, さらに母指の各運動調節能と O'Connor 巧緻テストによる手の巧緻能力との基準関連妥当性を検証した．

各運動方向の運動調節能と O'Connor 巧緻テストの相関では, 最大筋力 50%と 75%の母指屈曲が各々 r＝0.44，r＝0.43 で弱い相関を認めた．母指屈曲のみで相関を認めた要因として，短母指屈筋が母指球筋内で最も筋紡錘の密度が高いこと[7)]や，母指掌側の触覚機能が高いこと，さらにつまみ動作の習熟度が高いことが要因として考えられた．ただし，最大筋力 25%の屈曲では r＝0.25 で相関を認めなかった．本研究の母指屈曲の最大筋力は平均 3.2kg で[6)]，最大筋力 25%のターゲット位置は 0.8kg に相当する．25%では母指掌側の圧刺激が弱く，表在感覚の情報による運動のフィードバック能力に影響した可能性が考えられ，さらに筋収縮力が弱いため筋紡錘が寄与しにくいことも影響したのかもしれない．

さらに今回，本研究の手の巧緻能力の評価として O'Connor 巧緻テストを選択した．現在，手外科領域のパフォーマンステストはまだ国際的に統一されていない．国内では簡易上肢機能検査（Simple test

for evaluation hand function；STEF）が最も広く利用されているが主に脳血管疾患での報告が多く，手外科領域での使用では障害の検出能の問題などが報告されている[8)9)]．海外では Jebsen Taylor Hand Function Test と Purdue Pegboard Test，O'Connor 巧緻テストなどの報告が多い．本研究で O'Connor 巧緻テストを用いた理由として，国際的に利用されていること，上肢による運搬能力の影響が少ないこと，さらに患側のみで計測が可能なテストであることを考慮した．O'Connor 巧緻テストは，つまみ能力に限局したパフォーマンステストのため，今後は手の運動調節能と他のパフォーマンス評価法との相関も検証する必要性があると考える．

著者らは，これまでに本法の運動調節能の高い再現性を示し，さらに本研究で従来から臨床で使用されている O'Connor 巧緻テストとの基準関連妥当性を示した．今後は，つまみ・把持能力において母指以外の影響の検討も必要であり，さらに寄与する筋群の筋活動との関連性も検証する必要性がある．また臨床応用においては，患者負担の軽減のために測定方法や計測項目の簡略化，さらに点数化による障害レベルの把握などまだ多くの課題が残っているが，本法は手の運動の質の評価であり，筋腱移行術後や末梢神経損傷後の治療効果判定の新しい機能評価法として期待できるものと考えている．

【まとめ】

母指の最大筋力 25％，50％，75％の各運動方向の運動調節能と O'Connor 巧緻テストによる手の巧緻能力との関連性を検証した．最大筋力 50％と 75％の母指屈曲の運動調節能と O'Connor 巧緻テストの相関は，各々r＝0.44，r＝0.43 で弱い相関を示した．本法の運動調節能は，手の巧緻能力と関連性があることが示唆された．

【利益相反の開示】

本研究発表に関連し，開示すべき COI 関係にある企業等はありません．

【文　献】

1） Bourbonnais D, et al. Multidirectional analysis of maximal voluntary contractions of the thumb. J Hand Ther 6: 313-318, 1993.
2） Boatright JR, et al. Measurement of thumb abduction strength: Normative data and a comparison with grip and pinch strength. J Hand Surg 22: 843-848, 1997.
3） Schreuders TA, et al. Strength measurements of the intrinsic hand muscles: A review of the development and evaluation of the Rotterdam intrinsic hand myometer. J Hand Ther 19: 393-401, 2006.
4） 西村誠次ほか．新しい筋力測定システムによる母指の屈曲，伸展，外転，内転力．日手会誌 21: 29-32, 2004.
5） 西村誠次ほか．手内筋筋力とピンチ力の検討．日手会誌 26: 97-100, 2010.
6） 西村誠次ほか．母指の屈曲，伸展，外転，内転運動の各運動調節能の検討．日手会誌 34: 176-179, 2017.
7） Kokkorogiannis T, et al. Somatic and intramuscular distribution of muscle spindles and their relation to muscular angiotypes. J theor Biol 229: 263-280, 2004.
8） 小川圭太ほか．手外科領域における簡易上肢機能検査（STEF）と Purdue Pegboard Test（PPT）の関連性．日手会誌 33: 630-632, 2017.
9） Irie K, et al. Validity and responsiveness of the Simple Test for Evaluating Hand Function. Hand Ther 22: 133-140, 2017.

長崎大学病院外傷センターにおける上肢緊急手術症例への取り組みと検討

岩尾敦彦*，大石正雄*，吉本　浩*，宮本俊之**，辻本　律***，田中克己*

Effort and Investigation of Upper Limb Emergency Operation in Nagasaki University Hospital Trauma Center

Atsuhiko Iwao *，Masao Oishi *，Hiroshi Yoshimoto *，Toshiyuki Miyamoto **，
Ritsu Tsujimoto ***，Katsumi Tanaka *

長崎大学病院外傷センターは 2011 年 10 月に設立された．その特徴は整形外科専門医 3 名と形成外科専門医 1 名からなる 2 科で構成されている点であるが，整形外科サイドは主に骨・関節・靱帯の治療にあたり，形成外科サイドは主に軟部組織損傷や手指の開放性損傷の治療を行う．2012 年から 2017 年までの 6 年間に，当院で緊急手術を行った肘関節より遠位の症例を検討した．手術件数は 2013 年を除き，全体として増加傾向にあった．整形外科サイドの症例は前腕の閉鎖骨折が多数を占めており，形成外科サイドの症例は軟部組織損傷が多数を占めていた．上肢複合損傷に関しては，両科で構築した共通認識の下に治療を行ってきた．一方で症例を重ねるに毎に両科の検討項目はむしろ増加し，お互いへの要望も増えてきた．初療時より両科が密接に関わることで一貫性を持った治療が可能となり，機能的・整容的予後の改善に繋がるものと考えられる．

【緒　言】

長崎大学病院外傷センターは 2011 年 10 月 1 日に長崎大学病院救命救急センターに併設される形で設立され，主に長崎県内の重度外傷や急性発症の重症骨軟部感染症の治療を行っている．その特徴は，単科ではなく，整形外科専門医 3 名，形成外科専門医 1 名からなる 2 科で構成されている点で，いずれの医師も外傷センター専属である．受け入れ要請があった場合，基本的に，骨折や関節・靱帯の損傷は整形外科サイドが治療を担当し，神経や血管・腱などの軟部組織損傷や手指の開放性損傷は形成外科サイドが治療を担当している．なお，上肢複合損傷については基本的に整形外科サイドと同時に形成外科サイドへも連絡があり，初療時から迅速に対応可能となっている．開設から 6 年を経過した現在，上肢緊急手術症例に対する調査を行うと共に，当センターにおける上肢複合損傷に対するアプローチに関して検討を行った．

【対象と方法】

2012 年から 2017 年までの 6 年間に，当院で緊急手術を行った肘関節より遠位の症例を診療録より抽出し検討した．本論文における緊急手術症例は，緊急手術として手術申し込みを行ったものであり，大多数が初診当日の手術であるが，同一症例の 2nd look 手術なども 1 手術とした．手術件数の年次推移，性別，年齢と共に，疾患と部位における検討を行った．疾患に関しては，整形外科主科分は開放骨折，閉鎖骨折，感染症，その他に分類し，形成外科主科分は再接着を行った切断症例，神経・血管・腱などの軟部組織損傷，骨折，感染症，その他に分類した．なお，骨折と軟部組織損傷を合併した場合は，皮弁での再建を要したものは軟部組織損傷に分類し，他は骨折に分類した．部位に関しては，前腕，手関節，

受理日　2018/09/04
*長崎大学病院　形成外科　〒852-8501　長崎県長崎市坂本 1 丁目 7 番 1 号
**長崎大学病院　外傷センター
***長崎大学病院　整形外科

図 1 手術件数の年次推移を示す．縦軸は手術件数である．2013 年を除き全体として増加傾向にある．

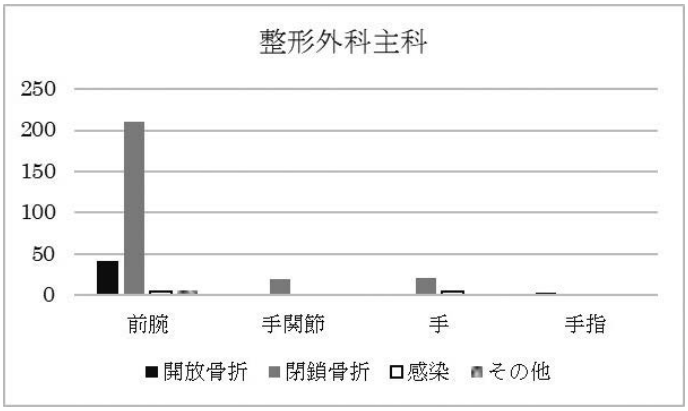

図 2 2012 年から 2017 年における整形外科主科分の手術を疾患と部位毎に示す．縦軸は手術件数である．前腕の閉鎖骨折が多数を占める．

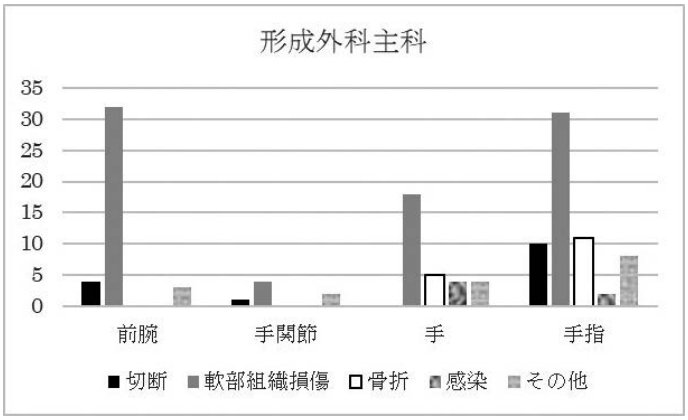

図 3 2012 年から 2017 年における形成外科主科分の手術を疾患と部位毎に示す．縦軸は手術件数である．いずれの部位でも軟部組織損傷が多数を占める．

手，手指に分類し，それぞれ調査した．複数部位での受傷は部位毎に 1 手術とし，多数指損傷の場合は損傷された指の数に関わらず 1 手術とした．

【結　果】

総手術件数は 457 件であり，男性 287 件，女性 170 件であった．また手術を行った年齢は 1 歳から 92 歳と，非常に幅広いものであった．手術件数の年次推移では，2014 年，2015 年にやや減少したが，再度 2016 年からは増加している（図 1）．整形外科主科分の症例は，前腕に対する手術が全体の 83％を占めていた（図 2）．このうち 80％が閉鎖骨折の症例であり，前腕の閉鎖骨折症例が多数を占めていた．一方，形成外科主科分の症例は，手と手指に対する手術が全体の 67％を占めていた（図 3）．疾患分類では，いずれの部位でも軟部組織損傷に対する症例の割合が多数を占めていた（前腕：82％・手関節：58％・手：58％・手指：50％）．なお，手（切断：0％・軟部組織損傷：58％・骨折：16％・感染症：13％・その他：13％）と手指（同：16％・50％・18％・3％・13％）では，疾患にばらつきがあった．上肢複合損傷に関しては，特に肘関節から手関節の開放骨折は 56 例であった．Gustilo III 症例は 23 例であり，このうち 17 例で整形外科サイドと形成外科サイドの両者が初療時より治療に関わっていた．

【考　察】

本邦における外傷センターは当初，防ぎ得た外傷死の回避を主眼として設立されてきた．しかし次第に，救命のみならず機能回復への対応とそれ実現する体制の重要性が強調されるようになり[1]，全国的に外傷センターを独自に設置する施設が散見されるようになった．それに伴い外傷センターは，蘇生を得意とする救命型外傷センターと，機能的なものを得意とする整形外科外傷センターとに二分する傾向を認めるようになってきた[2]．そのような状況下で，長崎大学病院外傷センターは救命救急センター併設型の外傷センター[3]という位置づけにある．その特徴として確実な救命と機能予後最善化のバランスに優れているという点が挙げられ，これが Early Total Care や Damage Control Orthopaedics の最適化に繋がっているものと考えられる．外傷センターに搬送される症例は，四肢の単独損傷に限らず，多発外傷であることも多い．当院では，バイタル変動を伴う多発外傷や重篤な基礎疾患をもつ症例は高度救命救急センターが，比較的全身状態の安定した症例は外傷センターが，それぞれ柔軟に主治医を務めることで，幅広い症例に対応することが可能となっている．この体制は手術件数の増加に寄与していると考えられる．また全例で外傷センターのスタッフが搬送時より治療に関わることで，その後の損傷機能の回復を視野に入れた初期治療を展開し，防ぎ得た外傷後後遺症 preventable trauma disability を減少させるよう，努めている．さらに形成外科が積極的に関与することで，機能的予後の改善だけでなく，整容的予後の改善にも繋がるように取り組んでいる．

2017 年の手術件数は，外傷センター発足当初の 2012 年の 2.4 倍に上っていた．専属スタッフは 4 名で維持されているが，整形外科サイドでは専攻医のローテーションがあり，形成外科サイドでは緊急時に迅速な応援が行われることで対応している．手術件数の増加は当センターの存在が長崎県内で認知されるに伴い，症例の集約化が進んだことを反映したものと考えられる．一方，他院で初期治療が行われた後，感染症等の合併症を来して当院へ転院となる症例も存在する．初期治療の重要性や一貫した治療の必要性など，今後も啓発を続けていく必要があると考えられる．また長崎県は多くの離島を抱えるという特殊性もあるため，治療予後の改善を目指すにあたり，2 次医療圏ではなく県レベルでの広域な集約体制を目指していくことも必要かもしれない．

当センターの骨折治療について，前腕と手関節に関しては整形外科サイドで治療が行われ，手指に関しては形成外科サイドが多数の症例を担当していることが明確となった．しかしながら，手に関しては明確な「棲み分け」が存在せず，両科の境界領域となっていることが分かった．同様の傾向は感染症例に関しても認められた．基本的に整形外科サイドは骨・関節・靱帯の治療を，形成外科サイドは軟部組織損傷や手指の開放性損傷の治療を行うが，境界領域の手に関して「棲み分け」を作る必要性は感じられない．あくまで主科としての対応であり，各科サイドで治療に苦慮した場合には円滑に両科での検討が行えるためである．これはセンター化のメリットと言える．

Orthoplastic surgery は L. Scott Levin により提唱された概念であり，整形外科と形成外科の境界領域を指したものである[4]．上肢複合損傷の治療はまさ

に orthoplastic surgery そのものであり，複雑な骨・関節損傷の再建と神経・血管損傷の修復，そして軟部組織の再建が調和して行われる必要がある．その治療にあたっては，受傷早期における的確な診断と適切な治療がその後の経過を大きく左右することを念頭に，まずゴールを設定する．そのためには搬送時より整形外科と形成外科の両科が関わり，積極的に情報を共有する必要がある．また上肢では下肢に比べて全身の合併損傷の率が低いため，初療時から機能と整容に対して積極的な治療が可能である．当院ではセンター長である整形外科医師がコマンダーとなり体系的に連携を進めていくが，GustiloIII 症例では 74％で両科が 1st look 手術に臨んでいた．これは早期に共通認識を構築するために他ならない．そして，その後の具体的な再建方法の検討に際しても各科それぞれで行うのではなく，お互いの再建内容に目を向け積極的に情報交換を行うよう心がけている．なお，当センターでは二期的な修正手術に関しても，時期や順序といった点を両科で協議し治療方針の決定を行っている．一方で問題点もある．治療方針に関して，時に意見の不一致を認めることである．症例を重ねる毎に両科の検討項目はむしろ増加してきた．また議論を深めるようなったことに伴い，お互いへの治療方針や手術に対する要望も増えてきた．最適な方針を選択できるように日々両科で切磋琢磨しているのが現状である．他にも両科それぞれに予定手術があることや外来日が異なるといったことで，一緒に包帯交換を行えないことが多く，術後経過に関して意見交換が不十分になることがある．また創閉鎖後はリハビリテーション目的に転院となるため，その後の経過や晩期合併症に関して，両科で振り返りの検討が行いづらいといった点も挙げられる．初期治療にあたった医師が最後まで関与してその機能予後を知ることが初期治療の改善に有用である [5] との意見もあり，今後はリハビリテーションまでを視野に入れた治療体制作りを展開していく必要があるのかもしれない．

【まとめ】

過去 6 年間の長崎大学病院外傷センターにおける上肢緊急手術症例の検討を行った．整形外科サイドでは前腕の閉鎖骨折が，形成外科サイドではいずれの部位でも軟部組織損傷が多数を占めていた．上肢複合損傷対する治療では，初療時より両科が密接に関わることで一貫性を持った治療が可能となり，機能的･整容的予後の改善に繋がるものと考えられる．

【利益相反の開示】

本研究発表に関連し，開示すべき COI 関係にある企業等はありません．

【文　献】

1) 森村尚登ほか．我が国初の自治体設置型外傷センターの成り立ち：横浜市重症外傷センターの開設経緯と現況．日外傷会誌 31: 79-86, 2017.
2) 渡辺広明ほか．地方こそ外傷センターは必要とされている―高度外傷センターでの取り組みと提言―．日外傷会誌 32: 38-39, 2018.
3) 入船秀仁．救急救命センターにおける整形外科外傷医療．北海整災学誌 55: 27-33, 2013.
4) Levin LS. The reconstruction ladder. An orthoplastic approach. Ortho Clin North Am 24: 393-409, 1993.
5) 松下 隆．日本における外傷センターの理想像．整・災外 52: 753-757, 2009.

日本手外科学会雑誌　第 35 巻第 4 号　　平成 31 年 1 月 28 日発行

編集兼発行者　一般社団法人 日本手外科学会　理事長　加藤　博之

担当理事　面川　庄平

編集委員長　谷口　泰徳

編集委員

池口　良輔	池田　全良	入江　弘基	岩部　昌平
江尻　荘一	岡田　貴充	長田　伝重	河村　健二
佐藤　和毅	関谷　勇人	田鹿　毅	峠　　康
長岡　正宏	西田圭一郎	西田　淳	二村　昭元
林原　雅子	藤田　浩二	古川　洋志	堀井恵美子
松崎　浩徳	松村　　一	村瀬　剛	森谷　浩治

発行所

〒102-8481
東京都千代田区麹町 5-1　弘済会館ビル
一般社団法人 日本手外科学会
TEL (03)5216-5569　FAX (03)5216-5552

作成

株式会社ひでじま