昭和60年12月3日第4種郵便物認可　平成28年2月29日印刷　平成28年2月29日発行　ISSN 2185–4092

第 32 巻・第 5 号　Vol. 32 No. 5, 2016

日本手外科学会雑誌

The Journal of Japanese Society for Surgery of the Hand

一般社団法人日本手外科学会

日手会誌　一般社団法人 日本手外科学会　J. Jpn. Soc. Surg. Hand

目　次

―外傷―

外傷性母指 CM 関節脱臼の新鮮例に対する治療経験……浅　野　研　一・他…… 575

中手骨骨幹部骨折に対する観血的治療～髄内釘法と ORIF 法のどちらが有用か～
……峯　　博　子・他…… 579

基節骨基部骨折に対する観血的整復術：
アプローチと内固定法の工夫……板　寺　英　一…… 584

PIP 関節掌側脱臼骨折の治療経験……藤　井　裕　子・他…… 589

母指完全引き抜き切断再接着の二次再建の経験……宮　地　有　理・他…… 593

尺骨神経麻痺を生じた前腕両骨骨幹部骨折の 4 例……沖　田　駿　治・他…… 597

小児肘頭骨折の骨折型と合併損傷……久保田　　豊・他…… 601

青壮年の自衛官における上肢運動器の外傷・障害に関する疫学的検討
……伊　藤　雄　也・他 …… 606

―TFCC 損傷―

遠位橈尺関節不安定症に対する掌側橈尺靭帯再建術……有　光　小百合・他…… 610

―皮膚欠損―

手指皮膚軟部組織欠損に対する
Superficial Palmar Branch of the Radial Artery Flap による治療経験
……岩　田　勝　栄・他…… 614

手外科領域における種々の有茎穿通枝皮弁・脂肪弁・筋膜脂肪弁の応用
……高　松　聖　仁・他…… 619

―腱損傷―

屈筋腱縫合のトレーニング法について：手外科教育の側面から
……竹　内　直　英・他…… 625

豚足を用いた腱縫合法実習……尼　子　雅　敏・他…… 629

Zone I 屈筋腱断裂に対する pull out wire 法後の早期自動屈曲運動法の治療成績
……野　中　信　宏・他…… 633

手指伸筋腱皮下断裂例の検討……吉　塚　将　昭・他…… 638

―槌指―
陳旧性骨性槌指に対する引き寄せ締結固定法……森　澤　　妥・他…… 642

陳旧性骨性 Mallet 指に対する両側切開法を用いた Pull out 法の治療経験
……稲　垣　弘　進・他…… 646

―橈骨遠位端骨折―
当院における MODE Dital Radius Plate の治療成績……石　倉　久　光・他 …… 650

橈骨遠位端関節外骨折に対する手術治療成績
―髄内釘と掌側ロッキングプレートの比較研究―……川　端　　確・他…… 654

64 歳以下の橈骨遠位端骨折における橈骨短縮及び遠位橈尺関節開大と
DASH スコアとの関連……片　岡　利　行・他…… 659

救急搬送された橈骨遠位端骨折の外傷重症度スコア（ISS）別の治療内容の分析
……若　林　良　明・他…… 663

当科における 60 歳以上の高齢者橈骨遠位端骨折に対する
掌側ロッキングプレートの治療成績（尺側部痛を含めた検討）
……髙　﨑　　実・他…… 668

橈骨遠位端骨折に対する掌側ロッキングプレート破損に関する
アンケート調査（第 2 報）……富　田　一　誠・他…… 672

橈骨遠位端骨折後の正中神経障害に関連する因子の検討……里　中　東　彦・他…… 677

―手根管症候群―
鏡視下手根管開放術後の pillar pain……牧　　裕・他…… 681

神経障害性疼痛を有する手根管症候群におけるプレガバリンの効果
……高　井　盛　光・他…… 685

透析手根管症候群切除滑膜におけるアミロイド沈着陽性率
……長　沼　　靖・他…… 689

血液透析患者に発症した手根管症候群における再手術例の検討
……佐　伯　将　臣・他…… 691

TTR アミロイド沈着を認めた手根管症候群の臨床的特徴と心機能
……大　茂　壽　久・他…… 694

手根管症候群の術後成績に母指 CM 関節症が与える影響
—電気生理学的見地から—……三　竹　辰　徳・他…… 699

重症手根管症候群の短母指外転筋遠位潜時導出の限界……田　山　信　敬…… 703

—前骨間神経麻痺—
両側に発症した特発性前骨間神経麻痺……飯　島　準　一・他 …… 706

—腫瘍—
手指に発生した腱鞘巨細胞腫の治療成績
—再発のリスク因子の検討—……能　登　公　俊・他…… 709

指尖部グロムス腫瘍の超音波診断……瀬　川　武　司・他…… 712

高輝度 LED ライトを用いた皮下腫瘤簡易補助診断法……新　井　　健・他…… 715

上肢軟部腫瘤における MRI 検査の意義……福　田　　誠・他…… 718

—母指 CM 関節症—
母指 CM 関節症に対する第 1 中手骨外転対立位骨切り術の短期治療成績
……都　丸　倫　代・他…… 723

母指 CM 関節症に対する Suture button suspensionplasty を併用した鏡視下関節形成術
……坂　野　裕　昭・他 …… 726

3D-CT を用いた初期母指 CM 関節症の評価
—可動域・骨棘形成・関節接触面の変化—……高　井　宏　明・他…… 731

—手根骨壊死—
進行期 Kienböck 病に対する橈骨短縮骨切り術の手術成績
……千　馬　誠　悦・他 …… 735

若年者に生じた小菱形骨無腐性壊死の 1 例……森　重　浩　光・他…… 739

—腱鞘炎—
超音波画像と術中所見から得られたバネ指の病態……榮　﨑　彰　秀・他…… 744

上肢の腱鞘炎および腱付着部症に対する
超音波ガイド下トリアムシノロン局所注射療法の経験……田　中　優砂光…… 747

—Dupuytren 拘縮—
Partial fasciectomy と Z-plasty による Dupuytren 拘縮の治療成績
……菅　野　百　合・他…… 751

当科における Dupuytren 拘縮の治療成績……渡　辺　直　也・他…… 755

―その他―
小指 FDS 腱独立滑走を妨げる解剖学的要因……木　村　和　正・他 …… 759

握力測定機器の違いによる浅指屈筋および深指屈筋の筋活動特性
……小田桐　正　博・他…… 764

手・肘関節疾患患者における簡易上肢機能検査（STEF）と関節可動域との関係
……太　田　光　俊・他…… 769

中枢神経障害の指標としての手の機能について……澁　谷　亮　一・他…… 773

血友病性肘関節症に対する鏡視下手術の治療成績……轉法輪　　光・他…… 777

第 31 回中部日本手外科研究会発表演題抄録……781

第 29 回東日本手外科研究会……796

日手会誌（J Jpn Soc Surg Hand），第32巻　第5号　575-578，2016

外傷性母指CM関節脱臼の新鮮例に対する治療経験

浅野研一（あさのけんいち）*，牧野仁美（まきのひとみ）*，近藤高弘（こんどうたかひろ）*，鈴木正孝（すずきまさたか）**，平田　仁（ひらた　ひとし）***

外傷性の母指CM関節脱臼は非常にまれな疾患であり，整復を行っても再脱臼しやすい．保存療法では脱臼位を残すことや不安定性が残存するため治療に難渋する．今回受傷から4週以内に手術治療を行った新鮮例4例の治療成績と問題点について調べた．全例で徒手整復は可能であったが，容易に再脱臼を起こすため手術を行った．手術方法は鋼線刺入固定術1例，靭帯修復術3例であった．可動域訓練は平均30日で開始し，術後観察期間は平均3年2か月であった．疼痛なしを2例，少しの疼痛を2例に認めた．鋼線刺入固定術を行った1例で，再脱臼を生じ不安定性と疼痛を認めたため関節形成術を行った．最終観察時の可動域は橈側外転平均53°，掌側外転平均59°であった．握力は健側比平均70％であった．青壮年の新鮮例に対するdorsoradial ligamentの靭帯修復は安定性を獲得でき，良好な成績であった．

【緒　言】

外傷性の母指CM関節脱臼は非常にまれな疾患であり，整復を行っても再脱臼しやすいといわれている．保存療法後に不安定性が持続すると陳旧例へ移行し，治療に難渋する．また高齢者では母指CM関節症のために受傷前より亜脱臼を生じていることがあり，新鮮例であるかの判断が難しく，初期治療の方法に苦慮する．今回著者らは新鮮例の4例に対して手術治療を行い，治療方針に関しての検討を行ったので報告する．

【対象と方法】

2003年から2014年までに新鮮例の外傷性母指CM関節脱臼に対して手術治療を行った4例を対象とした．男性3例，女性1例，平均年齢は47歳（37～60歳）であった．受傷機転は転倒2例，オートバイ事故1例，自転車事故1例であった．第1中手骨基部の裂離骨折を1例，舟状骨骨折を1例に合併していた．受傷から手術までの期間は平均11日（1～22日）であった．全例で徒手整復は可能であったが，容易に再脱臼を起こすため手術を行った．手術方法は経皮的鋼線刺入固定術1例，観血的靭帯修復術3例であった．術後観察期間は平均3年2か月（7か月～7年6か月）であった．これらの症例に対して，可動域訓練開始時期，疼痛，不安定性，可動域（橈側外転，掌側外転），握力，Hand20について調べた．疼痛に関してはverbal rating scale（以下VRS）で0：痛みがない，1：少し痛い，2：かなり痛い，3：耐えられないほど痛いと4段階で評価した．

【結　果】

可動域訓練は平均30日（24～36日）で開始していた．最終観察時の疼痛はVRS0を2例，VRS1を2例に認めた．経皮的鋼線刺入固定術を行った1例で，再脱臼を生じ不安定性と疼痛を認めたため関節形成術を行った．最終観察時の可動域は橈側外転平均53°（30～70°），掌側外転平均59°（40～70°）であった．握力は健側比平均70％（50～80％）であった．Hand20に関しては3例で回答があり，平均9点（5.5～14）であった（表1）．

【症例提示】

症例1：37歳，男性．

主訴：右手痛

現病歴：バイク運転中にトラックと衝突して受傷した．右手の疼痛と腫脹を認め，近医を受診した．右母指CM関節脱臼を認め，徒手整復可能であったが容易に再脱臼するため当科紹介となった．

検査所見：単純レントゲン検査にて右母指CM

受理日　2015/09/04

*国家公務員共済組合連合会　東海病院　〒464-8512　愛知県名古屋市千種区千代田橋1丁目1番1号
**あいせい紀年病院整形外科
***名古屋大学大学院手の外科

表 1　症例の内訳

症例	年齢	性別	患側	待機期間（日）	手術方法	ROM開始（日）	観察期間（か月）	疼痛（VRS）	橈側外転（°）	掌側外転（°）	不安定性	握力健側比（%）	Hand20
1	37	男	右	4	靭帯修復	24	90	0	50	65	無	79	7
2	38	男	左	22	靭帯修復	27	13	0	63	70	無	50	5.5
3	53	男	左	1	靭帯修復	36	7	1	70	60	無	80	14
4	60	女	左	16	鋼線固定	34	40	1	30	40	有	70	

関節脱臼を認めた（図 1a）．

手術所見：受傷 4 日目に観血的に手術を行った．母指球筋の橈側に皮切を行い，関節包を切開すると dorsoradial ligament が中手骨の付着部から断裂していた．Pull out 法で靭帯を修復し，鋼線で CM 関節仮固定を行った（図 1b）．

術後経過：24 日間 thumb spica cast 固定を行い，鋼線を抜去し，その後可動域訓練を開始した．3 か月でスポーツ活動（ゴルフ）を開始した．7 年 6 か月の最終観察時に疼痛と不安定性なく，可動域は橈側外転 50°，掌側外転 65°であった．握力は健側比 79％であり，Hand20 は 7 点であった（図 1c）．

症例 4：60 歳，女性．

主訴：左手痛

現病歴：転倒して左手をついて受傷した．左手の疼痛と腫脹を認め，近医を受診した．左母指 CM 関節脱臼を認め，徒手整復可能であったが容易に再脱臼するため当科紹介となった．

検査所見：単純レントゲン検査では左母指 CM 関節脱臼を認め，関節症性変化を伴っていた（図 2a）．

手術所見：受傷 16 日目に手術を行った．徒手的に整復を行い，経皮的に鋼線で CM 関節を固定した（図 2b）．

術後経過：4 週後に鋼線を抜去し，更に 1 週間 thumb spica cast 固定を行った．2 か月で不安定性を認め，日常生活でのかなりの痛みが残存したため 11 か月で関節形成術を行った（図 2c）．大菱形骨を切除し，腱球による置換を行った．3 年 4 か月の最終観察時に少しの疼痛を認め，可動域は橈側外転 30°，掌側外転 40°であった．握力は健側比 70％であり，ピンチ力は健側比 75％であった（図 2d）．

【考　察】

母指 CM 関節脱臼は Bennett 骨折や Rolando 骨折に合併してしばしばみられるが，脱臼単独での発生は非常にまれである．母指 CM 関節は多くの内在筋や外来筋と靭帯に囲まれて安定しており，このため脱臼が生じにくいと考える．靭帯に関して掌側は anterior oblique ligament（AOL），橈側は dorsoradial ligament（DRL），背側は posterior oblique ligament（POL）により構成されている．どの靭帯が母指 CM 関節の安定性に重要かは議論が分かれ，Eaton ら[1] は AOL の重要性を報告しているが，最近の報告では DRL が厚い線維組織と豊富な神経支配から構成されており，安定性に重要であると報告されている[2]．また過去 20 年の文献を systematic

図 1a 受傷時

図 1b 術直後

図 1c 最終観察時

図 **2a** 受傷時

図 **2b** 鋼線刺入固定術後

図 **2c** 関節形成術後

図 **2d** 最終観察時

review した報告でも DRL が最も重要な安定化構造であると述べられている[3]．著者らは母指 CM 関節脱臼に対して母指球筋の橈側よりアプローチを行い，DRL の修復を行っている．術後に脱臼の再発なく安定性を得られており，DRL を解剖学的に修復することが大切と考える．

新鮮例の母指 CM 関節脱臼は徒手整復により多くは整復可能であるが，再脱臼を起こしやすいといわれている[4]．外固定による保存療法では再脱臼を生じやすく，手術治療をすすめる報告が多い[4)5)]．陳旧例へ移行すると再建術が必要となり治療に難渋するため，新鮮例での適切な対応が求められる．著者らは経皮的関節固定単独で治療を行ったが，再脱臼を生じ不安定性の残存する症例を経験した．新鮮例に対して靭帯縫合を行った 3 例は，脱臼の再発なく安定性を獲得することができた．新鮮例のうちに靭帯修復を行い，不安定性を残さないことが必要と考える．

治療方針の選択に困るのは母指 CM 関節症を合併する症例であり，亜脱臼が受傷前から存在することがある．外傷を契機に靭帯が断裂し脱臼を生じるが，そのような症例に対して靭帯縫合による治療で不安定性を改善することができるかは疑問である．外傷性母指 CM 関節脱臼に対して一期的に靭帯再建を行った症例の報告があり，良好な成績であった述べられている[6)7)]．母指 CM 関節症を伴う症例に対しては靭帯再建を行うことで安定性を獲得でき，再脱臼や関節症の進行を防ぐことができると推察する．青壮年の新鮮例では靭帯縫合が有効と考えるが，高齢者の CM 関節症を合併する症例では靭帯再建を考慮するべきと考える．

【まとめ】

1．比較的まれな外傷による母指 CM 関節脱臼の 4 例を経験した．

2．青壮年の新鮮例に対する DRL の靭帯修復は安定性を獲得でき，良好な成績であった．

3．経皮的鋼線刺入固定術単独では不安定性が残存し，陳旧例へ移行することがあり注意が必要である．

【利益相反の開示】

本研究発表に関連し，開示すべき COI 関係にある企業等はありません．

【文　献】

1） Eaton RG, et al. Ligament reconstruction for the painful thumb carpometacarpal joint. J Bone Joint Surg 55: 1655-1666, 1973.
2） Mobargha N, et al. Ultrastructure and innervation of thumb carpometacarpal ligaments in surgical patients with osteoarthritis. Clin Orthop Relat Res 472: 1146-1154, 2014.
3） Lin JD, et al. Trapeziometacarpal joint stability: the evolving importance of the dorsal ligaments. Clin Orthop Relat Res 472:1138-1145, 2014.
4） 丸山正昭ほか．母指 CM 関節脱臼の治療経験―靭帯再建と関節形成を行った母指 CM 関節脱臼の 2 例．日手会誌　7:725-728, 1990.
5） 寺嶋博史ほか．外傷性母指 CM 関節脱臼の治療経験．日手会誌　12: 42-45, 1995.
6） 石垣範雄ほか．靭帯再建を行った母指 CM 関節脱臼の治療．日手会誌　22: 76-79, 2005.
7） 佐伯将臣ほか．外傷性母指 CM 関節脱臼の 2 例．中部整災誌　56: 873-874, 2013.

日手会誌（J Jpn Soc Surg Hand），第 32 巻　第 5 号　579-583，2016

中手骨骨幹部骨折に対する観血的治療 ～髄内釘法と ORIF 法のどちらが有用か～

峯（みね）　博子（ひろこ），鶴田敏幸（つるたとしゆき）

中手骨骨折の手術法には，鋼線や髄内ピンなどによる髄内釘法，螺子やプレートで固定する観血的整復固定術（open reduction and internal fixation，ORIF 法）がある．今回，本骨折に対する二法の有用性について比較・検討した．対象は 33 例 39 指で，髄内釘法 19 例 23 指，ORIF 法 14 例 16 指である．全例に対し，受傷から手術までの期間，手術時間，骨癒合期間，合併症を調査し，スポーツ競技者には競技復帰時期について調査した．その結果，受傷から手術までの期間は髄内釘法群が ORIF 法群に比し有意に短かったが，手術時間，骨癒合期間，合併症については両群間に有意差はなく，両術式の有用性に差はないと考えられた．しかし，手術から競技復帰までの期間は，髄内釘法群の方が ORIF 法群に比し有意に早く，早期競技復帰を望むスポーツ選手においては髄内釘法のほうが有用であると考えられた．

【緒　言】

中手骨骨幹部骨折の手術法には，鋼線や髄内ピンなどによる髄内釘法，螺子やプレートで固定する観血的整復固定術（open reduction and internal fixation，ORIF 法）がある．1999 年 11 月にナカシマメディカル社製　NODE アンカーリングシステム®（以下 NODE ピン）が発売され，当院では 2004 年より NODE ピンを用いた髄内釘法を行っている．それ以前は mini screw による ORIF 法を行っていたことから，今回，当院の症例を retrospective に調査し，両術式の有用性について比較検討した．

【対象と方法】

1. 対象

2001 年 7 月から 2014 年 1 月までに，当院にて中手骨骨幹部骨折に対し手術を行った 33 名 39 指を対象とした．髄内釘法群は 19 名 23 指，ORIF 法群は 14 名 16 指で，平均年齢，性別において両群間に有意な差はなかった．骨折型は，全て横骨折か斜骨折で，第 3 骨片や粉砕骨片を伴うような症例はなかった（**表 1**）．

2. 治療方法

2003 年までの症例は全例 ORIF 法，2004 年からは

表 1　対象

	髄内釘法群（19例23指）	ORIF法群（14例16指）	有意差
年齢（歳）	24.6±12.3	26.9±17.8	n.s.
性別（男性/女性，%）	14（73.7）/5（26.3）	11（78.6）/3（21.4）	n.s.
患指（指）	示指: 2 中指: 4 環指: 11 小指: 6	示指: 3 中指: 5 環指: 7 小指: 1	
骨折型（%）	横骨折: 9（39.1） 斜骨折: 14（60.9）	横骨折: 0（0） 斜骨折: 16（100）	
使用材料	Z-wire: 1 NODE アンカーリングシステム®（ナカシマメディカル社製）: 22	全例 mini screw	

n. s. : not significant.

受理日　2015/08/27
医療法人友和会鶴田整形外科　〒849-0306　佐賀県小城市牛津町勝 1241 番 6 号

基本的に髄内釘法を行い，斜骨折で骨折線が基部まで及んでいる症例のみ ORIF 法を行っている．髄内釘法は，22 指が NODE ピン，1 指のみ Z-wire を用いた．ORIF 法は全例 mini screw を用いた（**表 1**）．スポーツ競技者の術後の競技復帰は，創部に問題がなく，疼痛と腫張が沈静化した時点で，手掌部 functional brace 装具（**図 1**）を装着することを条件に許可している．

3. 調査項目

受傷から手術までの期間，手術時間，骨癒合期間，合併症（感染，再転位，偽関節，腱損傷，可動域制限など），スポーツ競技者については，スポーツの種類と手術から競技復帰までの期間について，両群間の差異を検討した．

4. 統計処理

統計処理には，StatView J-5.0 software パッケージ（SAS Institute，NC）を用いた．髄内釘群と ORIF 群の連続変数の比較には対応のない t- 検定を，名義変数の比較には χ^2 検定を用い，危険率 5%未満をもって統計的有意水準とした．

図 1　手掌部 functional brace

【結　果】

調査結果を**表 2** に示す．受傷から手術までの期間は，髄内釘法群が平均 6.3 日，ORIF 法群が平均 10.9 日で，髄内釘法群のほうが有意に短かった（$p<0.05$）．手術時間は，髄内釘群が平均 32.6 分，ORIF 群が平均 29.6 分，骨癒合期間は髄内釘群が平均 70.3 日，ORIF 群が平均 67.1 日で，両群間に有意差は認めなかった．全例に感染，再転位，偽関節，腱損傷，可動域制限などの合併症は認めなかった．スポーツ競技者の症例は 28 指あり，髄内釘法群 13 例 17 指（手術時年齢平均 22.2 歳），ORIF 群 9 例 11 指（手術時年齢平均 22.9 歳）で，スポーツの種類は多岐にわたっていた（**表 3**）．手術から競技復帰までの期間は，髄内釘群が平均 15.9 日，ORIF 群が平均 36.7 日で，髄内釘群が ORIF 群に比べて有意に短かった（$p<0.05$）．

【症例提示】

症例 1：26 歳，男性．

主訴：右小指の痛みと腫れ．

現病歴：壁に手をぶつけて受傷．

X 線所見：右小指中手骨骨幹部斜骨折を認めた．

手術所見：NODE ピン 2 本（ϕ1.4mm）にて髄内釘法を行った．

術後経過：術後 3 か月時の X 線像において骨癒合は良好で，可動域制限も認めていない（**図 2**）．

症例 2：17 歳，女性．

主訴：左中指および環指の痛みと腫れ．

現病歴：自転車走行中にバイクと接触して受傷．

X 線所見：左中指および環指の骨幹部斜骨折を認めた．

手術所見：受傷後 6 日目に髄内釘法を行った．中指は NODE ピンの ϕ1.4mm を用いたが，環指は ϕ1.4mm の NODE ピンの挿入が困難であったため，ϕ1.2mm の Z-wire を用いた．

表 2　調査結果

	髄内釘法群	ORIF法群	有意差
受傷から手術までの期間（日）	6.3±4.7	10.9±7.2	p<0.05
手術時間（分）	32.6±13.6	29.6±8.3	n. s.
骨癒合期間（日）	70.3±21.0	67.1±19.5	n. s.
合併症	なし	なし	
手術から競技復帰までの期間（日）	15.9±13.8	36.7±19.9	p<0.05

n. s. : not significant.

表 3　スポーツ種類の内訳

	髄内釘法群（n=17）	ORIF群（n=11）
野球	3	2
サッカー	3	0
バレーボール	3	0
ラグビー	0	3
ドッヂボール	0	2
バスケケット	1	1
ソフトボール	1	1
テコンドー	2	0
弓道	2	0
ハンドボール	0	1
柔道	0	1
新体操	1	0
登山	1	0

術後経過：術後 4 か月で抜釘を行ったが，骨癒合，可動域ともに良好であった（**図 3**）.

症例 3：21 歳，男性.

主訴：右示指の痛みと腫れ.

現病歴：右手をついて受傷.

X 線所見：右示指骨幹部斜骨折を認めた.

手術所見：観血的に整復し，オムニテックのシルバーの screw2 本にて固定した.

術後経過：術後 4 か月時は骨癒合良好で，可動域制限も認めていない（**図 4**）.

症例 4：23 歳，男性.

主訴：左環指の痛みと腫れ.

現病歴：消防士であり，訓練中に左手を捻って受傷.

X 線所見：左環指骨幹部斜骨折を認めた.

手術所見：観血的に整復し，ϕ1.5mm の mini screw 3 本にて固定を行った.

術後経過：術後 6 か月で抜糸を行ったが，骨癒合

初診時　術後　術後3か月

図 2　症例 1（髄内釘法群）

初診時　術後　抜釘後

図 3　症例 2（髄内釘法群）

初診時　術後　術後4か月

図 4　症例 3（ORIF 法群）

初診時　　術後　　抜釘後

図 5　症例 4（ORIF 法群）

良好で，可動域制限も認めていない（**図 5**）.

【考　察】

髄内釘法の特徴は，elastic な内固定は外架橋性仮骨形成に有利に働くとされる骨折部の flexibility を有しており，早期に可動域訓練を開始しても再転位を来さない程度の固定性が得られ，骨癒合に有利な方法と報告されている[1]．問題点としては，時に抜釘が困難なことや[2]，ピンの断端部における伸筋腱皮下断裂にも注意が必要である[3]．さらに，横骨折にはよく用いられるが，斜骨折の場合髄腔を占拠しない限り再転位の危険性があること[4]，斜骨折部分が長いと 3 点固定が困難な場合がある[5]．また，今回著者らの症例において，環指で髄腔が狭いため NODE ピン（最小は φ1.4mm）が挿入困難で，φ1.2 mm の Z-wire にてどうにか整復・固定ができた症例を経験していることから，髄内釘法を行う際には髄腔の広さにも注意が必要であると考える.

ORIF 法の特徴は，螺子固定は，プレート固定法に比べ軟部組織の剥離が少なく，腱癒着の可能性が少ない低侵襲な方法で，骨折線の長さが中手骨直径の 3 倍以上ある斜骨折やらせん骨折で，螺子が 2 本以上使用可能であれば固定性は良好と述べられている[6]．プレート固定の有用性についての報告も散見されるが[7]，プレート固定は螺子固定に比べて侵襲が大きく，骨癒合不全や伸筋腱癒着などによる関節拘縮，プレートの緩みや破損，疼痛，感染などの合併症が 32％見られるとの報告もある[8]．このため，著者らは若年者にはプレート固定を積極的には用いていない.

このように，術式に様々な特徴があるものの，今回の調査の結果，受傷から手術までの期間は髄内釘法群が ORIF 法群より有意に短かったが，手術時間，骨癒合期間，合併症については両群間に明らかな差は認められず，両術式の有用性に差はないと考えられた．スポーツ選手の手術から競技復帰までの期間については，ORIF 法において平均 3.3 週[9]，平均 32 日[10] との報告がある．著者らの ORIF 法群も平均 36.7 日であったことから，ORIF 法では競技復帰に 1 か月程度要するものと考えられた．しかし今回，髄内釘法群は平均 15.9 日と，ORIF 法群より早期にで競技復帰可能であった．髄内釘法は骨折部に皮切を置かず，小皮切である．このため，腫張も早期に軽減し，皮膚切開部の痛みが少なく，早期に違和感なく functional brace を装着できたものと考えられ，早期の競技復帰を希望する若年者には良い適応と思われた.

【まとめ】

中手骨骨幹部骨折に対する観血的治療として，髄内釘法と ORIF 法の有用性を検討した結果，スポーツ選手以外の症例では有用性に差はなく，早期競技復帰を望むスポーツ選手においては髄内釘法のほうが有用であると考えられた.

【利益相反の開示】

本研究発表に関連し，開示すべき COI 関係にある企業はない.

【文　献】

1）関口昌之ほか．経皮的髄内固定法による中手骨骨折に対する治療経験（同側複数指損傷例について）．骨折 20(2): 546-548, 1998.
2）大川隆太郎ほか．NODE anchoring system を用いた中手骨・中足骨骨折の治療経験．骨折 26(1): 296-300, 2004.
3）山中一良ほか．Foucher 法による中手骨骨折の治療成績．日手会誌 18(1): 69-73, 2001.
4）長尾聡哉ほか．中手骨骨折に対する cerclage wiring 法の治療成績．骨折 36(3): 449-452, 2014.
5）中村英次郎ほか．中手骨骨折に対する鋼線髄内固定法

の問題点．骨折 25(2): 839-842, 2003.
6) 小野浩史．中手骨骨折．臨床スポーツ医学 29(6): 597-601, 2012.
7) 児玉成人ほか．Low profile plate screw system を用いた手指骨折の治療成績．日手会誌 22(4): 472-477, 2005.
8) Fusetti C, et al. Complications of plate fixation in metacarpal fractures. J Trauma 52(3): 535-539, 2002.
9) 児玉成人ほか．早期スポーツ復帰を目的とした手指周辺骨折に対する内固定の治療成績．骨折 30(1): 41-44, 2008.
10) 小松秀郎ほか．中手骨骨折に対する強固な内固定とポリキャストブレースを用いたコンタクトスポーツへの早期復帰．JOSKAS 35: 294-297, 2010.

日手会誌（J Jpn Soc Surg Hand），第 32 巻　第 5 号　584-588，2016

基節骨基部骨折に対する観血的整復術：アプローチと内固定法の工夫

板寺英一（いたでらえいいち）

我々は基節骨基部骨折に対し，組織を温存しながら強固な内固定を行う方法を模索してきた．今回は我々が開発してきた手術法について報告する．術式 1：トランスウェブ・アプローチ，3 例 3 骨折．術式 2：トランス・ウェブ・プラス・側方アプローチ，3 例 3 骨折．術式 3：トランスメタカルパル・アプローチ，3 例 5 骨折．これら術式はそれぞれ強固な固定性が得られ，治療成績は良好であった．従来の治療法に加え，これらも選択肢のひとつになり得る．

【緒　言】

手指の基節骨基部の骨折は一般には保存的あるいは経皮ピンニングで治療されることが多いが，不安定な骨折は時にプレートやスクリューを用いた強固な固定が必要となる．しかし，同部はこのような固定を行うにはアプローチが困難な部位である．われわれは伸展機構を温存する新しいアプローチを試みてきたので，今回はそれらを報告し，アプローチの選択に関して考察する．

【対象と方法】

対象は 2008 年 8 月から 2014 年 7 月までの間に手術を行った 9 例 11 骨折であり，その内訳はトランスウェブ・アプローチが 3 例 3 骨折，トランスウェブ・プラス・側方アプローチが 3 例 3 骨折，そして，トランスメタカルパル・アプローチが 3 例 5 骨折であった（表 1）．

我々が考案した方法について述べる．(1) トランスウェブ・アプローチは中手指節関節（MP 関節）

表 1　対象症例

症例	年齢	性	患側	環指	受傷機転	合併損傷	アプローチ	経過観察期間	MP 関節可動域 伸展不足／屈曲（°）	骨癒合	再転位	術後合併症
1	41 歳	男	左	示指	自動車で自損事故	左示指中節骨・第 3 中手骨骨折	トランスウェブ	3 か月	0/90	+	-	-
2	10 歳	女	左	中指	球技中転倒	-	トランスウェブ	4 か月	0/90	+	-	-
3	38 歳	男	右	示指	野球でデッドボール	-	トランスウェブ	7 か月	0/80	+	-	-
3	42 歳	男	左	環指	機械に巻き込まれた	左小指挫創	トランスウェブ・プラス・側方	5 か月	0/95	+	-	-
4	57 歳	女	右	環指	歩行中に転倒	右小指基節骨基部関節外骨折	トランスウェブ・プラス・側方	4 か月	0/70	+	-	瘢痕形成
5	46 歳	女	左	環指	不明	-	トランスウェブ・プラス・側方	4 か月	0/80	+	-	-
7	67 歳	女	左	示指 環指 小指	歩行中に転倒	-	トランスメタカルパル	12 か月	0/80 0/70 0/80	+ + +	- - -	-
8	38 歳	女	左	小指	自転車で転倒	第 5 CM 関節脱臼骨折	トランスメタカルパル	12 か月	0/50	+	-	伸筋腱癒着
9	33 歳	女	右	小指	歩行中に転倒	-	トランスメタカルパル	11 か月	0/80	+	-	-

受理日　2015/09/09
日本赤十字社成田赤十字病院　〒286-8523　千葉県成田市飯田町 90-1

側副靱帯付着部を操作するための手技である（図1）．このアプローチに通常の側方アプローチを追加したのが，(2) トランスウェブ・プラス・側方アプローチで，特に中・環指の近位骨幹端部を側方から展開する（図4a,b）．さらに，(3) トランスメタカルパル・アプローチは中手骨骨頭を貫通して基節骨骨髄内へ達するものである（図7）．

(1) トランスウェブ・アプローチ（Trans-web approach）：

側副靱帯の基節骨付着部剥離骨折を念頭に置き，指間部から基節骨の基部へ進入する経路を考案した．皮切は指間部皮膚縁から掌側へ2cm，背側へ1cmとする（図1a）．浅横中手靱帯（水かき靱帯）を切離し，指動脈を保護しながら骨間筋および虫様筋腱を背側へよけると容易に基節骨基部に達することができる（図1b）．十分な術野が得られ，容易にスクリュー固定を行うことができるが，その際，常に指動脈に注意を払わなければならない（図2, 3）[1]．

(2) トランスウェブ・プラス・側方アプローチ（Trans-web plus midlateral approach）：

トランスウェブ・アプローチに側方アプローチを追加すれば，骨幹部まで連続して展開することができる（図4）．十分な術野が得られ，比較的容易に側方からプレート固定ができる（図5，6）[2]．

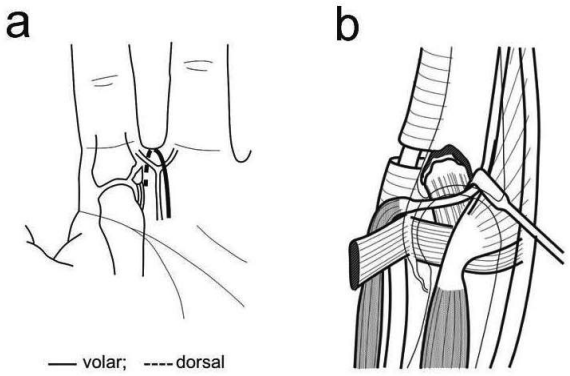

図1　トランスウェブ・アプローチ．皮切は指間部皮膚縁から掌側へ2cm，背側へ1cmとする（a）．骨間筋および虫様筋腱を背側へよけると容易に基節骨基部に達することができる（b）．

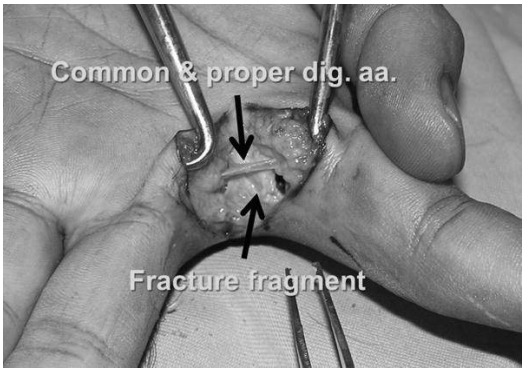

図2　トランスウェブ・アプローチの術中写真．

図3　トランスウェブ・アプローチによるスクリュー固定例．基節骨基部剥離骨折の術前（左）および術後（右）X線像．

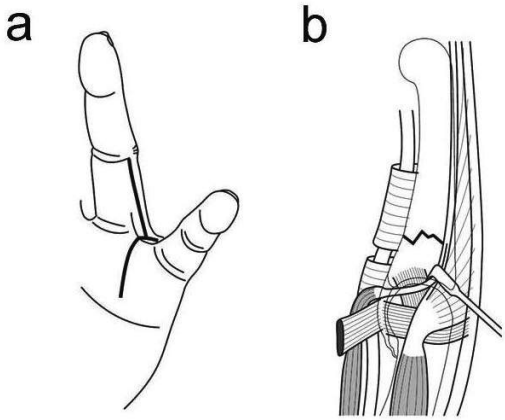

図4　トランスウェブ・プラス・側方アプローチ．トランスウェブ皮切に側正中切開を追加する（a），基節骨基部から骨幹部まで連続して展開することができる（b）．

（3）トランスメタカルパル・アプローチ（Trans-metacarpal approach）：

側副靭帯付着部を目安に中手骨骨頭の背側に伸筋腱の走行に沿った小切開を加え，ガイドピンを中手骨に対して約 70°傾けて刺入する（図 7a）．MP 関節屈曲位で中手骨骨頭を貫通して基節骨近位骨片までガイドピンを刺入する（図 7b）．さらに患指を屈曲して骨折部を整復し，ガイドピンを遠位骨片の髄腔へ十分刺入する．ドリリング後，ヘッドレス・カニュレーティッド・スクリューを刺入する（図 7c，8）．

【結　果】

トランスウェブ・アプローチによる内固定は小児例にはキルシュナー鋼線を成人例にはストライカー社製 1.7mm スクリューを用い，全例で骨癒合が得られた．MP 関節の可動域制限はなく，術後瘢痕拘縮も見られなかった．トランスウェブ・プラス・側方アプローチによるプレート固定（ストライカー社製 1.7mm スクリュー用スモール・コンディラー・プレート使用）では，MP 関節可動域制限はなかったが，側方切開が掌側よりになった 1 例で軽度の術後瘢痕が出現した．トランスメタカルパル・アプローチによる髄内スクリュー固定にはメイラ社製 DTJ ス

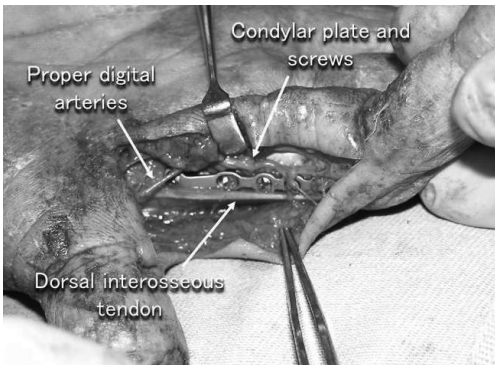

図 5　トランスウェブ・プラス・側方アプローチの術中写真．

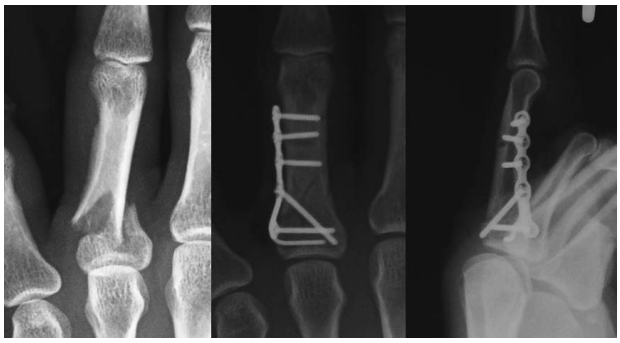

図 6　トランスウェブ・プラス・側方アプローチによるプレート固定例．基節骨基部骨折の術前（左）および術後（中・右）X 線像．

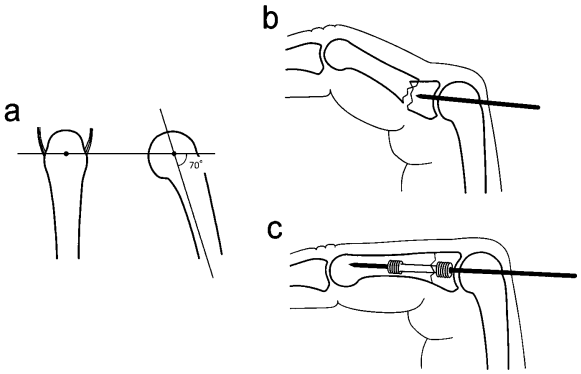

図 7　トランスメタカルパル・アプローチ．側副靭帯付着部を目安にガイドピンを中手骨に対して約 70°傾けて刺入する（a）．MP 関節屈曲位で基節骨近位骨片までガイドピンを刺入する（b）．骨折部を整復してガイドピンを遠位骨片へ刺入後，スクリューを刺入する（c）．

図 8　トランスメタカルパル・アプローチによる髄内スクリュー固定例．基節骨基部骨折の術前（左）および術後（右）X 線像．

クリューを用いた．全例で十分な固定性が得られ，これまでのところ MP 関節に関節症性変化は出現していないが，CM 関節脱臼骨折を伴った 1 例で伸筋腱癒着によると思われる MP 関節伸展拘縮がみられた．（表 1）．

【考　察】

手指基節骨剥離骨折は比較的まれな外傷である．転位例では MP 関節の不安定性を残すため，観血的治療が推奨されるが，手術手技は必ずしも，容易ではない．背側アプローチでは患側の矢状索を切離し，関節包を縦切して骨折部に達するが[3]，骨片が掌側よりにあるため，内固定などの操作がきわめて困難である．これに対し，2001 年に Kuhn らは手術操作が容易な掌側 A1 プーリー・アプローチを報告し，現在では多く用いられている[4]．しかしながら，この方法は A1 プーリーを切離して屈筋腱をよけ，掌側板を縦切して骨折部に達するもので，侵襲が少ないとは決して言えない．そこで我々が考案したのがトランスウェブ・アプローチであり，重要な組織を損傷することなく，比較的容易に内固定ができる方法と自負している[1]．

基節骨基部関節外骨折に対してプレート固定を行うには背側アプローチが一般的であり，手技も容易であるが，伸展機構へのダメージが危惧されるので，可能ならば側方アプローチを用いるべきと考えている．しかし，中指および環指では隣接指が障害となり，操作がきわめて困難である．そこで，前述のアプローチを併用することでこの問題を解決しようと試みたのがトランスウェブ・プラス・側方アプローチである[2]．

トランスメタカルパル・アプローチも基節骨基部関節外骨折を治療対象としているが，手技は格段に容易である．髄内スクリューを用いるため，粉砕が強く近位骨片が小さい場合には固定性が不十分になる可能性がある．また，最も危惧されるのはスクリュー刺入時の関節面損傷による変形性関節症である．本法を行う際には適応を十分検討した上で行うべきと考えている．

それではどのような骨折にどのアプローチを選択すべきか，を考察する．従来のアプローチとしては最もポピュラーなのが伸筋腱を縦切して侵入する背側アプローチである．これを用いれば広範囲を十分に展開できるが，伸展機構へのダメージを考慮し，われわれはできるだけ他のアプローチを用いるようにしている．側方アプローチは伸筋腱を背側へよけて進入する．これは示指橈側と小指尺側ではきわめて有効だが，指間部に対しては背側よりのアプローチとなり，側索の一部を切除せざるをえないことがある．Kuhn らの掌側 A1 プーリー・アプローチをさらに遠位へ延長して，掌側からプレート固定を行う方法を 2007 年に服部らが報告した[5]．これにより関節面を直視下に確認してプレート固定を行うことができる．

基節骨基部の骨折を大まかに，ⅰ）側副靭帯付着部の剥離骨折，ⅱ）関節内骨折，ⅲ）関節外骨折の 3 つに分けて考えることにする．ⅰ）剥離骨折に対しては古くは背側アプローチが用いられてきたが，操作はきわめて困難である．トランスウェブ・アプローチか掌側アプローチが適しているが，侵襲が少ないという意味でトランスウェブ・アプローチが最適と考えている．ⅱ）関節内骨折に対しては，手技的には背側アプローチが容易ではあるが，伸展機構を温存するには掌側アプローチが良いと考える．ⅲ）関節外骨折では近位骨片が大きい場合には，高齢者であれば手技的に最も容易なトランスメタカルパル・アプローチによる髄内スクリュー固定がよいと考えている．若年者の単純骨折に対しては将来的な関節症発生の可能性を考慮して，経皮ピンニングなどを優先すべきであろう．側方からプレートを当てる場合には，示指・小指では側方アプローチ，中指・環指ではトランスウェブ・プラス・側方アプローチを用いる．関節外の粉砕骨折など近位骨片が小さく髄内スクリュー固定が困難と思われる場合には，側方アプローチ（示指・小指）かトランスウェブ・プラス・側方アプローチ（中指・環指）でプレート固定を行うのがよいであろう．

今回の議論に加えて，さらに患者の年齢・背景などを考慮し，ひとつの方法に固執することなく，保存的治療や経皮ピンニングも含めた中から最適な方法を選択すべきである．

【まとめ】

我々が考案した基節骨基部骨折に対する手術アプローチ，すなわち (1) トランスウェブ・アプローチ，(2) トランスウェブ・プラス・側方アプローチ，(3) トランスメタカルパル・アプローチの手術手技と治療成績を報告した．

基節骨基部骨折の骨折型とアプローチの選択に関して考察した.

【利益相反の開示】

本研究発表に関連し，開示すべき COI 関係にある企業等はありません.

【文　献】

1） Itadera E, et al. Trans-web approach for fixation of avulsion fractures of the proximal phalangeal base: report of two cases. J Hand Surg 35A: 412-424, 2010.
2） Itadera E, et al. Application of a trans-web approach to plating technique for an extra-articular fracture of the proximal phalanx: a case report. Hand Surg 18: 129-131, 2013.
3） Stahl S, et al. Salter-Harris types III and IV epiphyseal fractures in the hand treated with tension-band wiring. J Pediatr Orthop 19: 233-235, 1999.
4） Kuhn KM, et al. Volar A1 pulley approach for fixation of avulsion fractures of the base of the proximal phalanx. J Hand Surg 26A: 762-771, 2001.
5） Hattori Y, et al. Volar plating for intra-articular fracture of the base of the proximal phalanx. J Hand Surg 32A: 1299-1303, 2007.

日手会誌（J Jpn Soc Surg Hand），第 32 巻　第 5 号　589-592，2016

PIP 関節掌側脱臼骨折の治療経験

藤井裕子*，松坂隆範**

PIP 関節掌側脱臼骨折の 6 例を報告する．罹患指は小指 3 指，環指 2 指，中指 1 指，男性 3 例，女性 3 例，手術方法は 3 例に非観血的整復＋経皮的鋼線固定，3 例に観血的整復（背側小皮切を加え骨折面を直視下に整復）＋screw 固定を行った．後療法は観血的手術の 2 例を除き，PIP 関節に対して 2～4 週間の鋼線固定もしくは 4 週間の外固定の後，可動域訓練を開始した．全例で骨癒合を認めたが，経皮的鋼線固定を行ったうち 2 例で中節骨基部関節面の前後長の増加を認めた．最終観察時に疼痛や運動時轢音を訴えた症例はなく，亜脱臼残存症例もなかった．最終観察時 PIP 関節の可動域は屈曲平均 95°，伸展平均 3.3° と比較的良好であったが，経皮的鋼線固定を行ったうち 2 例で PIP 関節の伸展制限が残存した．中央索付着部の剥離骨折に対して強固な固定を得ることは容易ではないが，小皮切での screw 固定は比較的低侵襲で骨折部を直視下に確認し整復できる利点がある．

【緒　言】

PIP 関節脱臼骨折の治療において背側脱臼骨折を中心に治療成績の向上が報告されているが，掌側脱臼骨折についてのまとまった報告は少ない．今回，PIP 関節掌側脱臼骨折症例について手術を行い術後成績を検討した．

【対象と方法】

PIP 関節掌側脱臼骨折に対して手術を施行した 6 例を対象とした．罹患指は小指 3 指，環指 2 指，中指 1 指，性別は男性 3 例，女性 3 例，年齢 22～66 歳（平均 39.5 歳），受傷原因はスポーツでの受傷が 3 例，けんかによる損傷 2 例，交通事故 1 例であった．X 線側面像で Rosenstadt らの方法[4] に準じ，中節骨の亜脱臼を示す Palmar subluxation（図 1）は 20～55％（平均 38％），関節面に対する背側骨片のサイズである dorsal fragment size は 22～43％（平均 33％）であった．

受傷から手術までの期間は 1～12 日（平均 4.5 日），手術方法は受傷後数日の急性例で閉鎖的に整復可能であった 3 例に非観血的整復＋裂離骨片の経皮的鋼線固定，関節面の整復困難であった 3 例に観血的整復（背側小皮切を加え骨折面を直視下に整復）＋screw 固定を行った．後療法は観血的整復固定を行った 2 例には屈曲制限のもとに術後早期から可動域訓練を開始，それ以外の例では 2～4 週間の鋼線固定もしくは 4 週間の外固定施行の後，可動域訓練を開始した．経過観察期間は 8 か月～1 年 6 か月（平均 11.5 か月）であった（表 1）．対象症例について臨床評価として自覚的には疼痛，ADL 障害，他覚的には PIP 関節可動域，握力，不安定性の有無を調査し，X 線学的評価を行った．

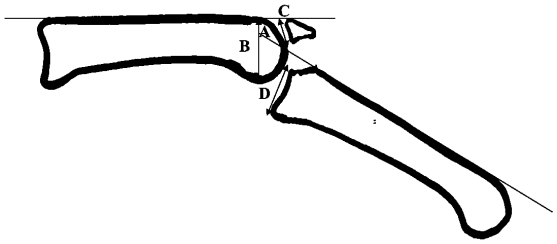

図 1　Palmar subluxation と Dorsal fragment size の計測法
A: Distance below dorsal surface
B: Condyle height
C: Articular surface of fracture fragment
D: Articular surface-base of middle phalanx
A/B ＝ Palmar subluxation（％）
C/（C+D）＝ Dorsal fragment size（％）

受理日　2015/09/10
*市立宇和島病院　〒798-8510　愛媛県宇和島市御殿町 1-1
**済生会西条病院

表 1　症例

症例	年齢	性別	罹患指	受傷機転	受傷から手術までの期間	Palmar subluxation	Dorsal fragment size	手術	
								経皮的/観血的	PIP関節鋼線固定
1	26	男性	左小指	バスケットボール	4日	20%	43%	経皮的鋼線固定	−
2	56	男性	右小指	交通事故	1日	33%	22%	経皮的鋼線固定	+
3	35	女性	左環指	バレーボール	3日	50%	30%	経皮的鋼線固定	+
4	32	男性	右中指	けんか	2日	55%	33%	観血的 小皮切展開＋screw固定	−
5	22	女性	右小指	バスケットボール	12日	25%	30%	観血的 小皮切展開＋screw固定	−
6	66	女性	右環指	けんか	5日	50%	37%	観血的 小皮切展開＋screw固定	+

表 2　結果

症例	年齢	性別	手術	術後外固定	最終経過観察時の自動関節可動域		握力（健側比）	X線評価	経過観察期間
			経皮的/観血的		PIP関節	DIP関節			
1	26	男性	経皮的鋼線固定	4週外固定	0°/100°	5°/60°	88%		10か月
2	56	男性	経皮的鋼線固定	4週鋼線固定	10°/90°	0°/65°	86%	中節骨基部関節面前後長の増加	9か月
3	35	女性	経皮的鋼線固定	4週鋼線固定	15°/85°	10°/60°	82%	中節骨基部関節面前後長の増加	12か月
4	32	男性	観血的 小皮切展開＋screw固定	屈曲制限のみ	0°/100°	0°/70°	88%		12か月
5	22	女性	観血的 小皮切展開＋screw固定	屈曲制限のみ	0°/95°	0°/65°	96%		1年6か月
6	66	女性	観血的 小皮切展開＋screw固定	2週鋼線固定	0°/100°	0°/60°	92%		8か月

【結　果】

最終観察時に疼痛や運動時軋音を訴えた症例はなく，亜脱臼残存症例もなかった．PIP 関節の可動域は屈曲 85～100°(平均 95°)，伸展 0～10°（平均 3.3°）であった．経皮的鋼線固定を行ったうち 2 例で，PIP 関節の伸展制限（10°）が残存した．X 線評価については全例で骨癒合を認めたが，経皮的鋼線固定を行ったうち 2 例で中節骨基部関節面の前後長の増加を認めた．その他，今回の手術に関連した合併症は生じなかった（表 2）．

【症例提示】

66 歳，女性．仕事中に右環指を捻って受傷した．単純 X 線にて PIP 関節掌側脱臼骨折を認め，Palmar subluxation は 50%，Dorsal fragment size は 37%であった（図 2）．受傷後 5 日で手術施行したが，転位した骨片の関節面の正確な整復が困難であり，背側小皮切を加えての剥離骨片の観血的整復，screw 固定し中央索の修復を行った（図 3）．術後 2 週鋼線固定しその後可動域訓練を開始し，術後 8 か月で疼痛，ADL 障害，不安定性なく関節可動域は PIP 関節伸展 0°，屈曲 100°，DIP 関節伸展 0°，屈曲 60°と可動域制限もほとんどない（図 4）．

【考　察】

PIP 関節の掌側脱臼，もしくは脱臼骨折は背側脱臼と比較して頻度は少ないが，不十分な治療によりボタンホール変形や屈曲拘縮，側方不安定性，掌側回旋亜脱臼などの障害をきたす[1]．発症メカニズムについて，Spinner ら[2]は屍体研究において PIP 関節が 20，30°屈曲位で内外反のストレスがかかるモデルにおいては一側の側副靭帯断裂，中央索の断裂と共に掌側脱臼が発生したと報告している．一方 PIP 関節が完全伸展位で掌側への直接外力がかかったモデルにおいては，掌側脱臼，一側の側副靭帯断裂と同側の掌側板損傷，中央索の損傷がみられたが，15 指中 1 指にのみ剥離骨折をともなった脱臼を生じたとしている．つまり剥離骨折を伴った掌側脱臼は PIP 関節完全伸展位で掌側への直接外力がおよんだ状況のうち，ごく稀に起こりうる外傷なのかもしれない．症例報告に関しては，Peimer ら[3]が PIP 関節掌側脱臼の 15 例，うち 3 例の脱臼骨折に対して観血的手術を施行し，中央索付着部を含んだ剥離骨折と一側の側副靭帯断裂の部分断裂が認められたと報告しているが，保存療法では制動困難で手術を要する例が多く，自験例でも全例に手術を要した．

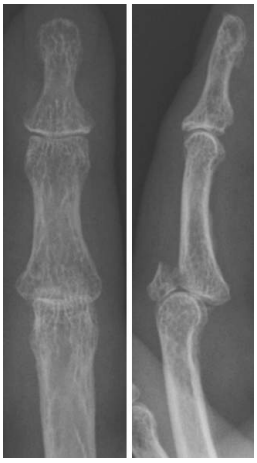

図 2　症例 6（術前）
単 純 X 線 像：PIP 関節の掌側脱臼骨折を認めた．

図 3　症例 6（術後）
：術直後単純 X 線像，術中所見：背側小皮切を加えての剥離骨片の観血的整復，screw 固定し中央索の修復を行った．

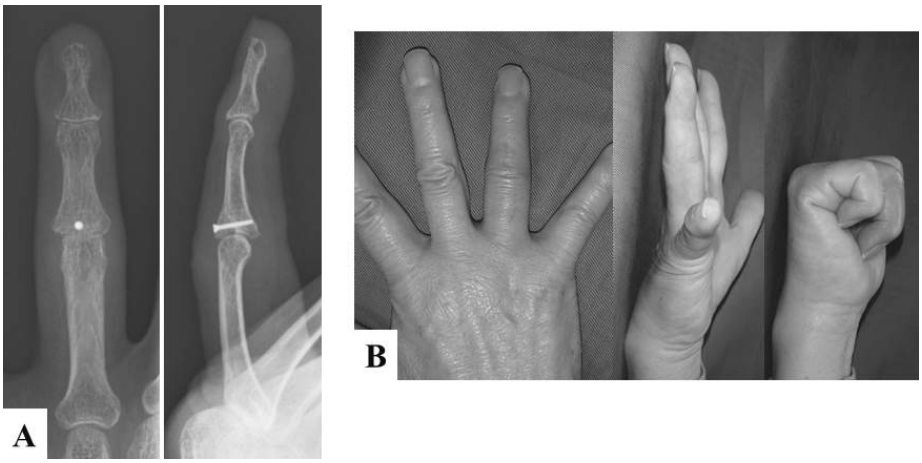

図 4　症例 6（術後 8 か月）
A：単純 X 線像：関節適合性は良好で脱臼傾向もない．
B：可動域制限はない．

PIP 関節掌側脱臼骨折の手術については，Rosenstadt は閉鎖的整復，鋼線固定での手術を推奨したが，13 例の脱臼骨折中 9 例の急性例に対して手術を行った結果，1 例において術後整復位損失により再手術，更に関節授動術まで要したと報告している[4]．一方 Peimer らは脱臼骨折 3 例に対し全て観血的に背側から大きく展開し，剥離骨折や中央索，側副靭帯まで修復した結果，いずれの例にも PIP 関節可動域制限が残存したと報告している[3]．自験例では単純 X 線で中節骨基部関節面の前後長の増加が 2 例に認められたが，これは背側や掌側骨片間に小さな gap が存在した結果であり，step off でなく関節症の進行も見られないことから許容される範囲と考える．

側副靭帯に対する処置に関して，Peimer らは 3 例の PIP 関節掌側脱臼骨折のうち全例で 1 側の側副靭帯不完全断裂を認めたが，掌側の線維は保たれていたと述べており，全例に側副靭帯修復を行ったが結果として平均可動域は PIP 関節 75° で 15° の伸展不全が残存したと報告している[3]．Rosenstadt は側

副靭帯損傷の処置のあるなしを含め，観血的に治療を行った例と閉鎖的に治療を行った例に機能的な安定性に差はないとは報告しており[4]，側副靭帯の観血的な修復までは必ずしも必要でないと思われる．

術後の合併症としては，DIP 関節の伸展不全，PIP 関節の屈曲拘縮が挙げられ[5]，本検討において経皮的鋼線固定を行ったうちの 2 例に DIP 関節伸展不全や軽度の PIP 関節屈曲拘縮の残存を認めた．しかし全例観血的に大きく展開した以前の報告例に比較すると良好な結果であった．Watanabe ら[6]は，PIP 関節脱臼骨折の治療成績不良に関与する因子として術後可動域訓練の遅れ，高齢，尺側指を挙げており，獲得可動域と術後可動域訓練開始時期との関連について，術後 1 週以内に可動域訓練を開始できた例では獲得可動域が良好であったと報告している．我々も術後 1 週以内に可動域訓練を開始できる強固な内固定を得ることが重要と考え内固定法を模索した．中央索付着部の剥離骨折に対して強固な固定を得ることは容易ではないが，小皮切での screw 固定は比較的低侵襲で，骨折部を直視下に確認し確実に整復できる利点がある．可動域制限の残存については伸展メカニズムの癒着が主な原因であるため，低侵襲かつ早期からの可動域訓練が良好な結果をえる方法と考える．

【まとめ】

1．PIP 関節掌側脱臼骨折の 6 例に対して 3 例に非観血的整復＋経皮的鋼線固定，3 例に観血的整復＋screw 固定での手術を施行した．

2．小皮切での screw 固定は比較的低侵襲に骨折部を直視下に整復できる方法で，早期からの可動域訓練も可能であった．

【利益相反の開示】

本研究発表に関連し，開示すべき COI 関係にある企業等はありません．

【文　献】

1） Posner MA, et al. Chronic palmar dislocation of proximal interphalangeal joints. J Hand Surg 11A: 253-258, 1986.
2） Spinner M, et al. Anterior dislocation of the proximal interphalangeal joint. J Bone Joint Surg 52A: 1329-1336, 1970.
3） Peimer CA, et al. Palmar dislocation of the proximal interphalangeal joint. J Hand Surg 9A: 39-48, 1984.
4） Rosenstadt BE, et al. Palmar fracture dislocation of the proximal interphalangeal joint. J Hand Surg 23A: 811-820, 1998.
5） Calfee RP, et al. Fracture- dislocation about the finger joints. J Hand Surg 34A: 1140-1147, 2009.
6） Watanabe K, et al. Factor affecting the functional results of open reduction and internal fixation for fracture- dislocation of the proximal interphalangeal joint. Hand Surg 20: 107-114, 2015.

日手会誌（J Jpn Soc Surg Hand），第 32 巻　第 5 号　593-596，2016

母指完全引き抜き切断再接着の二次再建の経験

宮地有理（みやちゆり），酒井和裕（さかいかずひろ），古川雄樹（ふるかわゆうき），杉田　健（すぎたけん）

母指切断，特に完全引き抜き切断の場合は，引き抜きに伴う組織欠損や組織の挫滅による再接着後の部分壊死や手術中駆血帯装着時間の制限の問題があり，再接着時に腱移植や神経移植などを追加するかについては議論の余地がある．一方，二次再建を考えた時，その時期については様々な見解がある．今回著者らは母指完全引き抜き切断再接着後に早期二次再建した 2 例を経験した．1 例目は術後 5 週で皮膚欠損部を遊離穿通枝感覚皮弁で再建した．2 例目は術後 3 週で屈筋腱の腱移行による再建，5 週で伸筋腱と指神経の再建を行った．治療内容・手術時期について報告する．

【緒　言】

母指は手の機能の 40%，身体全体の機能の 1/4 を担うと言われておりその機能が喪失することにより日常生活に大きな影響を与えるため[1] その機能再建は重要である．特に引き抜き損傷の場合は引き抜きに伴う組織欠損や組織の挫滅による再接着後の部分壊死の問題や手術中の駆血帯装着時間[2] などの問題がある．再接着時に腱移植や神経移植を追加する（一期的に全ての再建を行う）あるいは二期的に再建するかどうかは議論の余地がある[3)4)5)]．再接着術後二期的再建についての報告例は認められるものの，その具体的内容および再接着術からの期間について詳細を述べている文献は少ない[6)]．今回著者らは母指完全引き抜き切断再接着術後早期に二次再建した 2 例を経験したため治療内容・手術時期について報告する．

【症例提示】

【症例 1】68 歳　男性　金属加工業　右利き．

主訴：左母指 IP 関節完全引き抜き切断

現病歴：仕事中，電源が入っていないと思い金属加工機に左手を挿入したところ実際は電源が入っており，身体ごと器械に巻き込まれそうになったため手を引き抜いたところ母指が IP 完全離断した．同日再接着術を行った．

手術所見：断端中枢では橈側指動脈は吻合可能なものは確認できなかったが尺側指動脈は短いながらも吻合可能なのものを確認できた．切断母指側の指動脈は橈，尺側とも確認することができた．切断中枢では橈，尺側とも引き抜きで細くなった指神経が切断部近傍で確認できた．IP 関節は固定し，伸筋腱は IP 関節直上で縫合した．屈筋は筋肉部より引き抜かれており，大部分を切除した．指動脈は尺側のみ吻合，指神経は橈側・尺側とも縫合した．静脈は背側の 2 本を吻合した．

術後経過：血行障害を生じ術後 13 日目に掌側中心に部分壊死となった．術後 5 週間で腹側皮膚欠損を内側足底神経皮枝を使用した内側足底穿通枝感覚皮弁で覆った．術後 7 週間目に皮弁修正術を行い，さらに末節骨末梢が指尖部の皮弁遠位端で掌側に突出してきたため術後 3.5 か月で骨断端を整えたのち皮弁を前進させて被覆した．母指背側の皮膚欠損部には植皮を行った（図 1）．術後 7 か月で現職復帰した．再接着術後 1 年．母指 IP 関節は伸展 0°/屈曲 0°，MP 関節は伸展 0°/屈曲 30°，CM 関節は橈側外転 40°，掌側外転 35°，内転 0° と可動域制限がある．握力は 34Kg（健側比 80％），Key pinch は 1.4Kg（健側比 15％）を獲得している．感覚は 2PD 13mm まで回復した．痛みはなく，補助手として物を押したり支えたりしており，pinch は靴下など柔らかいものをひっかけて広げる時，袋を破るときに役立てている．単独使用ではつまみ動作やペットボトルなどの把持も可能である．機能面で本人満足度および高く的評価ともあまり高いとはいえないが，

受理日　2015/09/14
健和会大手町病院整形外科　〒803-8543　福岡県北九州市小倉北区 15-1

図 1　症例 1　左母指 IP 関節完全引き抜き切断

図 2　左母指完全引き抜き切断

図 3　再接着術後 13 日目　血行障害を生じ掌側中心に部分壊死となった

図 4　再接着術後 1 年

図 5　再接着術後 1 年　レントゲン像

整容面では自他覚的にかなり良好な結果を得ることができたと考えている．DASH42.5，MHQ72 となった（図 2）．

【症例 2】41 歳　男性　金属加工業　右利き．

主訴：右母指 MP 関節部引き抜き完全切断

現病歴：ボール板に孔を開ける作業中，ドリルに右手の皮手袋が巻き込まれ，母指が MP 関節部から完全離断した．離断指は皮手袋に入ったままであった．同日再接着術を行った．

手術中所見：受傷日に鋼線で MP 関節を整復仮固定し，母指球筋の腱は筋肉内に埋没固定した．長母指屈筋腱は MP 関節部掌尺側皮下に，長・短母指伸筋腱は snuff box やや末梢の皮下に挿入した．橈側指動脈を母指総指動脈と，尺側指動脈を橈骨動脈背側手根枝の分枝と吻合した．橈側指神経は引き抜かれていたが神経上膜縫合し，尺側指神経縫合は断念した．術後 2 週で母指 CM 関節の自動運動を開始した．屈筋腱の再建は再接着術後 3 週で長母指屈筋腱に環指浅指屈筋腱を腱移行することにより行った．伸筋腱と尺側指神経は 5 週で短母指伸筋に長掌筋腱，長母指伸筋に固有小指伸筋を腱移行し，また尺側指神経は橈骨神経浅枝と交差縫合することにより再建した．MP 関節仮固定は再接着術後 6 週で除去し，9 週で他動運動開始した（図 3）．感覚は再接着術後 3 か月で Tinel 徴候が前進を開始し，6 か月には橈側の感覚がほぼ回復し，自動運動の switching も進

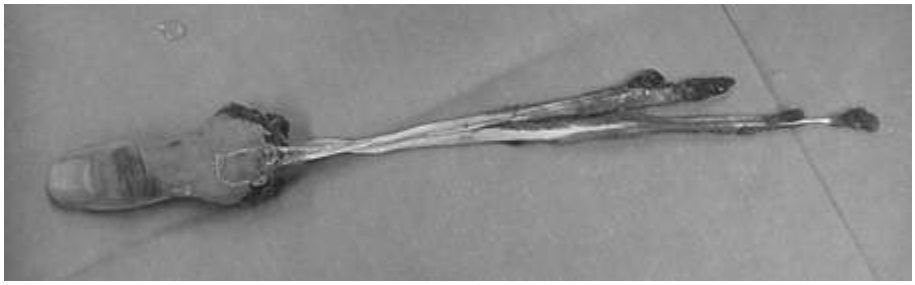

図 6　症例 2　右母指 MP 関節完全引き抜き切断

図 7　再接着術後 3 週間　EPL に環指 FDS を腱移行

図 8　再接着術後 5 週間　EPB に PL，EPL に EDI を腱移行，尺側指神経を橈骨神経浅枝で再建

図 9　再接着術後 9 か月

図 10 再接着術後 9 か月　レントゲン像

行した．現在 9 か月目．母指指尖部橈側にしびれはあるものの健側比 70％の感覚はある．握力は 31（健側比 60％），ピンチ力は 2.4（健側比 30％）となった．細かい手作業は困難であるが，大きな物の把持はほぼ可能で日常生活は全て自力で行えている．母指 IP 関節は伸展 -10°/屈曲 70°，MP 関節は伸展 -15°/屈曲 20°，CM 関節は橈側外転 30°，掌側外転 40°，内転 0°の可動域制限がある．自他覚的に機能的整容的に比較的良好な結果を得ることができたと考えている．DASH25，MHQ72 となった（図 4）．

【考　察】

完全引き抜き切断指の再接着成功率は文献によって様々であるが，一般には他の切断よりも成功率は低く 80-90％と報告されている[7]．この原因として外観上の皮膚よりも引き抜きにより内部の組織損傷範囲が広いためと思われる．このため術後合併症である静脈血栓症や動脈血栓症は少なくないと思われる[7)8)9)]．一方，腱・神経は端端縫合不能であり移行・移植などの再建術が必要であることも多い[10]．また術後壊死による皮膚再建の必要性も高い[10]．しかし，

母指の握り・つまみ・知覚といった機能の再建も考慮する必要があり，その時期と方法については機能の再建と接着指への侵襲という点から検討する必要がある．二次再建の手術時期であるが，早期ほど手術が容易で合併症がなければ成績良好であるものの，縫合離開や血行障害を引き起こす危険が高い上に術後壊死の予測が困難である．そこで再接着時での対策として二次手術が容易となるように腱・神経を移動しマーキングをしておくこと[10]や二次手術の障害にならない位置で血管を縫合しておくなどの工夫を要す．手術時期について具体的に述べている文献は少ない．Yu らは早期二次再建（再接着術後 2 か月以内）と晩期二次再建（再接着術の結果が全て明らかになるには 2 か月を要するため，再接着術 3 か月以降）に分類し，皮膚や皮下組織再建は早期に行なわれ，腱剝離などは組織の状態が安定し適切な理学療法後の 3～6 か月以降，すなわち晩期に行われると述べている[6]．Wilgis らは再接着術後 6ヶ月以降に神経移植術を行った症例を発表した．Pitzler らは腱に対する二次再建は再接着術後平均 8 か月，神経移植など神経は平均 6.7 か月（2.5-9.5 か月），皮膚再建は平均 3.5 か月（2 週間 -35 か月），骨は平均 4.4 か月（3-8 か月），血管は平均 1.7 日（1 日 -5 か月）と具体的に対象と時期を報告している．そして二次再建で最も成績が悪いのは腱で前回の手術により生じた瘢痕が原因であると述べている．なお Elliot らは瘢痕による腱への癒着による症状は術後 2-3 週間で明らかとなると報告している[7]．Russel らは手損傷受傷後の手指の運動機能改善目的の腱剝離などの二次再建術は 3-6ヶ月を要するとし，その理由としてこれは瘢痕が軟化するのに要する時間に相当すると述べている．以上，二次再建の手術時期についての今までの報告をまとめると神経縫合は数週間後，神経移植・腱移行・腱剝離は 3 か月以後あるいは 6 か月以降ということになる．

【まとめ】

母指完全引き抜き切断再接着術後に二次再建を行った 2 例を報告した．手術時期についてはなるべく早期に，しかし再接着部の血流がある程度安定し，再建術中の駆血帯装着に十分耐えられると考えられる再接着術後 3 週間が目安と考えている．

【利益相反の開示】

本研究発表に関連し，開示すべき COI 関係にある企業等はありません．

【文　献】

1) Aaron J, et al. Management of Osteoarthrosis of the Thumb. J. Hand Surg 40: 843-850, 2015.
2) Herter F, et al. Rational flap selection and timing for coverage of complex upper extremity trauma. Journal of Plastic, Reconstructive and Aesthetic Surgery 60: 760-768, 2007.
3) Guelgoenen A, et al. Replantagion of Thumb Avusion Injuries. Handchir Mikrochr Plast Chir 39: 231-237, 2003.
4) Wang H, et al. Secondary surgery after replataion : its incidence and sequence. Microsurgery 22: 57-61, 1979.
5) Molski M, et al. Replantaion of fingers and hands after avusion and crush injuries. Journal of Plastic and Reconstructive and Aestehtic Surgery 60: 748-754, 1980.
6) Yu JC, et al. Secondary procedures following digital replantation and revascularisation. British Journal of Plastic Surgery 56: 125-128, 2002.
7) Sears ED, et al. Replantation of Finger Avulsion Injuries:A Systmatic Review of Survival and Functional Outcomes. ASSH 36: 686-694, 2003.
8) Friedel R, et al. Late results following avulsion injuries of the thumb. Handchir Mikrochir Plast Chir 34: 312-318, 2007.
9) Russel RC, et al. Secondary procedures following multilating hand injuries. Hand Clin 19: 149-163, 2003.
10) Sabapathy SR, et al. Technical considerations and functional outcome of 22 major replantaions（The BSSH Douglas Lamb Lecture, 2005）. Journal of Hand Surgery（European volume）32: 488-501, 2011.

日手会誌（J Jpn Soc Surg Hand），第 32 巻　第 5 号　597-600，2016

尺骨神経麻痺を生じた前腕両骨骨幹部骨折の 4 例

沖田駿治*，福田祥二**

尺骨神経麻痺を伴う前腕両骨骨幹部骨折の報告は少ない．著者らは 4 例の尺骨神経麻痺を伴う前腕両骨骨幹部骨折を経験したので報告する．症例は 12 歳から 17 歳（平均 14.3 歳）の 4 例で全例男性であった．全例骨折観血的手術の際に尺骨神経の確認を行った．4 例中 2 例は尺骨神経の部分損傷を認め神経縫合を行った．4 例中 3 例で術後 16～20 週に神経剥離を追加した．最終観察時の前腕機能は Grace&Eversmann 分類で全例 excellent，尺骨神経麻痺は McGowan 分類で障害なしが 3 例，軽症が 1 例であった．自験例を含め渉猟し得た報告例では若年男性での発症および，骨折線が spike 様である事が多かった．過去の報告では体型に関しての記載は認めなかったが，自験例は全例痩せ型であり痩せ型である事も危険因子と考える．神経損傷の発生機序には骨片の転位の方向や大きさなどが関与していると考える．

【緒　言】

尺骨神経麻痺を伴う前腕両骨骨幹部骨折の報告は稀である．著者らが経験した過去 12 年間に手術加療を要した前腕両骨骨幹部骨折は 74 例であるが，そのうちの 4 例（5.4％）に尺骨神経麻痺を合併していた．神経損傷の発生機序と原因について検討し報告する．

【対象と方法】

症例は 12 歳から 17 歳（平均 14.3 歳）の 4 例で全例男性であった．右が 1 例，左が 3 例．骨折型は全例 AO 分類 22A3 であった．4 例中 3 例は骨折部に挫創あるいは pin hole 様の創があった．3 例は両骨ともプレート固定を行い，1 例は尺骨をプレートで固定し橈骨は Kirschner 鋼線を用いた髄内固定を行った．神経損傷の評価は Seddon 分類を用いた．前腕機能の評価は Grace&Eversmann 分類 [1]，尺骨神経障害の評価は McGowan 分類 [2] を利用した（障害なしを normal として項目を追加）．

【結　果】

全例初回手術の際に尺骨神経の確認を行い，追加の神経剥離は 3 例に施行した．神経剥離までの期間は 16～20 週であった．最終観察時には全例骨癒合を得た．神経の損傷は axonotmesis が 2 例，部分損傷ではあるが neurotmesis が 2 例であった．神経回復までの期間は初回術後 20～34 週（平均 27.5 週），神経剥離術後は初回術後 4～14 週（平均 8.7 週）であった．最終観察時には Grace&Eversmann 分類で excellent が 4 例．McGowan 分類では normal が 3 例，第 1 度が 1 例だった．

【症例提示】

症例 1：13 歳，男性．柔道の練習中に手をついて受傷．受傷直後より環指，小指の感覚異常の訴えがあり，手指の動かしにくさを自覚していた．受傷当日に両骨ともプレート固定を行い，その際に尺骨神

図 1　症例 1 尺骨神経は部分損傷あり

受理日　2015/09/14
*岡山市民病院　〒700-8557　岡山県岡山市北区北長瀬表町 3-20-1
**津山中央病院

図 2　症例 1 受傷時 X 線像

図 3　症例 2 受傷時 X 線像

図 4　症例 3 受傷時 X 線像

経の確認を行った．尺骨神経は部分損傷を認め神経線維束縫合を行い外膜も修復した．麻痺は順調に改善し，術後 28 週の時点で Grace&Eversmann 分類は excellent，小指に Semmes-Weinstein テストで 3.61（Blue）の異常知覚が残存したため McGowan 分類は第 1 度だった．

症例 2：15 歳，男性．サッカーの練習中に転倒し受傷．環指尺側，小指に感覚異常の訴えがあり，手指の動かしにくさを自覚していた．前腕屈側に pin hole 様の創を認めた．受傷当日に両骨ともプレート固定を行い，その際に尺骨神経の確認を行った．尺骨神経は部分損傷を認め神経線維束縫合を行い外膜も修復した．感覚異常は改善するも術後 16 週の時点でも claw 変形改善なく，Tinel sign の伸展もなくなったため，神経剥離を施行した．神経縫合部は骨折部を中心に 5cm 程度の範囲で瘢痕組織に覆われ圧迫を受けていたため，神経上膜切開を行った．神経剥離後 4 週で claw 変形改善し，内固定術後 18 か月の最終観察時には Grace&Eversmann 分類は excellent，McGowan 分類は normal だった．

症例 3：17 歳，男性．スケートボード中に転倒し受傷．受傷直後より小指の感覚異常，手指の動かしにくさの訴えがあった．骨折部の尺側に pin hole 様の創を認めた．受傷当日に両骨ともプレート固定を行い，その際に尺骨神経の確認を行った．尺骨神経は圧痕を認めるも外膜は連続していた．術後 claw 変形は改善傾向にあったが，小指に Semmes-Weinstein テストで 4.11（purple）の異常知覚が残存し，

図 5　症例 4 受傷時 X 線像

Tinel sign の伸展もなくなったため，術後 20 週でプレートの抜釘時に神経剥離を施行した．尺骨神経は瘢痕組織に覆われ圧迫をうけており，神経上膜切開を行った．神経剥離後，感覚異常は改善し，内固定術後 28 週の時点で Grace&Eversmann 分類は excellent，McGowan 分類は normal だった．

症例 4：12 歳，男児．窓から転落し受傷．受傷直後に変形を自ら徒手整復し受診した．術前には手指の動かしにくさの訴えがあったが，疼痛が非常に強く運動麻痺の評価は困難であった．感覚異常や claw 変形は認めなかったため，手指の動かしにくさが神経損傷によるものかははっきりしなかったが，前腕屈側に pin hole 様の創があること，CT で創下に遺

表1　症例のまとめ

症例No	年齢	性別	受傷機転	身長	体重	BMI	初回手術時の神経縫合	神経剥離までの期間	神経回復までの期間
1	13歳	男	スポーツ	150cm	35kg	15.5	有り	無し	28週
2	15歳	男	スポーツ	163cm	45kg	16.9	有り	16週	20週(神経剥離後4週)
3	17歳	男	スポーツ	180cm	57kg	17.5	無し	20週	28週(神経剥離後8週)
4	12歳	男	転落	145cm	35kg	16.6	無し	20週	34週(神経剥離後14週)

残骨片があることなどから，内固定術の際に尺骨神経の確認を行った．尺骨をプレート固定し橈骨はKirschner鋼線を用いた髄内固定を行った．尺骨神経は骨片によるものと思われる圧挫を認めた．術後，感覚異常はみとめなかったが術後2週頃よりclaw変形が出現した．その後もclaw変形は改善しなかったため，術後20週で尺骨の抜釘時に神経剥離術を施行した．尺骨神経は損傷部周囲は瘢痕組織による圧迫を認めたため神経上膜切開を行った．神経剥離後14週でclaw変形は改善した．内固定術後12か月の最終観察時にはGrace&Eversmann分類はexcellent, McGowan分類はnormalだった．

【考　察】

尺骨神経はその深層で深指屈筋が並走しており尺骨との距離がある上，尺骨神経の可動性が大きいため骨折に伴う損傷が生じにくいと考えられている[3]．前腕骨幹部骨折後に尺骨神経麻痺を生じる原因として，直達外力・整復操作などに伴う骨折部の挟み込み・瘢痕形成による絞扼などが挙げられている[4]．

4症例に共通する特徴としては1. 若年男性であること，2. 骨折線がspike様であること，3. 痩せ型であることであった．若年男性に多く認めること，骨折線がspike様であると神経損傷が合併しやすいことは過去の報告の通りである[5]．渉猟し得た報告では体型に関しての記載は認めなかったが，自検例の平均BMIは16.6と全例痩せ型であった．防御壁となる深指屈筋の筋量が比較的少ないことによって骨片が尺骨神経を損傷しやすくなると推察できる．また，若年者の発生が多い理由としては，骨膜が強固であるためと考えている．強固な骨膜によって粉砕や短縮転位を起こすことが少ないために，骨折部がヒンジになることで転位が大きくなり，尺骨神経に損傷を与える可能性が増すと考えている．

初回手術時の神経展開については諸説あるところと思われる．明らかな感覚異常・運動麻痺があれば神経を確認することに異論はないだろうが，運動麻痺は疼痛のためはっきりしない事が多い．自験例の4症例も術前に手指の動かしにくさの訴えはあったものの，疼痛の影響も大きく神経展開の必要性を決定づける所見とはいいにくい．症例1～3は術前に動かしづらさに加え，尺骨神経領域に感覚障害の訴えがあり，3症例とも尺骨骨片の尺骨神経方向への突出が大きかったので，神経損傷を強く疑い神経展開を行った．症例4では感覚障害の訴えはなかったが，前述の神経損傷を疑う特徴に加えて，手の動かしづらさや掌側皮下に遺残骨片を認めたため尺骨神経の確認を行うこととした．

神経剥離の追加については，初回手術時に尺骨神経の状態を確認し，回復が順調であれば行う必要はない．しかし，若年者といえども手内筋の回復までには時間がかかり，患者・患者家族の不安感の訴えは少なくはない．観血的整復を要した前腕両骨骨幹部骨折では早期の神経剥離を行うべきとする報告もあり[6]，著者らは抜釘時に完全回復していないのならば神経剥離を積極的に提案している．今回神経剥離を追加した3症例は全例瘢痕組織による圧迫を受けており，神経剥離がその後の順調な回復につながったと考えている．

【まとめ】

1. 比較的稀と思われる4例の尺骨神経麻痺を生じた前腕両骨骨幹部骨折を報告した．

2. 若年男性であること，骨折線がspike様であること，痩せ型であることが危険因子と思われた．

3. 術前に感覚異常やclaw変形や骨間筋麻痺の有無の確認を行う事が重要である．

【利益相反の開示】

本研究発表に関連し，開示すべきCOI関係にある企業等はありません．

【文　献】

1） Grace TG, et al. Forearm fractures :treatment by rigid

fixation with early motion. J Bone Joint Surg 62(3): 433-438, 1980.
2) McGowan AJ, et al. The result of transposition of the ulnar nerve for traumatic ulnar neuritis. J Bone Joint Surg 32B(3): 293-301, 1950.
3) Neiman R, et al. Ulnar nerve injury after closed forearm fractures in children. J Pediatr Orthop 18(5): 683-685, 1998.
4) Suganuma S, et al. Ulnar nerve palsy associated with closed midshaft forearm fractures. Orthopedics 35(11): 1680-1683, 2012.
5) 倉田佳明ほか．小児および青年期の前腕骨幹部骨折により生じた神経障害の検討．日本手外科学会雑誌 30(2): 56-59, 2013.
6) Stahl S, et al. Ulnar nerve injury following midshaft forearm fractures in children. J Hand Surg Br 22(6): 788-789, 1997.

日手会誌（J Jpn Soc Surg Hand），第 32 巻　第 5 号　601-605，2016

小児肘頭骨折の骨折型と合併損傷

久保田（くぼた）　豊（ゆたか）*，川崎恵吉（かわさきけいきち）*，池田（いけだ）　純（じゅん）**，上野幸夫（うえのゆきお）***，富田一誠（とみたかずなり）****，稲垣克記（いながきかつのり）*

小児肘頭骨折の合併損傷の割合は 48～77％[1] と多い．Jeffery 型骨折や Monteggia 骨折の複合損傷としての報告例は散見されるが，小児肘頭骨折に対する合併損傷についてのまとまった報告は少ない．そこで，2004 年～2014 年に当科で経験した小児肘頭骨折 30 例 32 肘について Wilkins 分類による骨折型と合併損傷を調査した．骨折型は骨端線損傷が両側 2 例を含む 6 肘で，S-H1 型が 1 肘で S-H2 型が 5 肘であった．骨幹端部骨折は 21 肘で屈曲損傷 6 肘，伸展外反損傷 11 肘，伸展内反損傷 4 肘，その他先端部骨折は 5 肘であった．合併損傷は 21 肘 66％にみられ，内訳は橈骨頚部骨折が 10 肘，橈骨頭脱臼が 7 肘，内側上顆骨折が 2 肘，外側顆骨折が 1 肘，内側側副靭帯損傷 1 肘であった．橈骨頭脱臼 7 肘のうち 3 肘に尺骨の acute plastic bowing を認め，その 3 肘とも肘頭は転位のない骨折，すなわち Hume 骨折であった．また合併損傷は，一般的な Jeffery 型骨折や Monteggia 骨折以外にも，骨端線損傷や Hume 骨折に 尺骨の acute plastic bowing を合併する例があり，注意を要した．

【緒　言】

小児肘頭骨折は，肘周辺骨折の複合損傷としての報告が多く，その頻度は 48～77％[1] ともされている．特に Jeffery 型骨折や Monteggia 骨折の複合損傷としての肘頭骨折の報告は散見される．一方で小児肘頭骨折に対する合併損傷のまとまった報告は少ない．そこで今回，著者らが経験した 15 歳以下の 30 例 32 肘の骨折型と合併損傷について調査した．

【対象と方法】

2004 年 4 月から 2014 年 10 月までに当院および関連施設で治療を行った 30 例 32 肘を対象とした．疲労骨折によるものは除外した．受傷時平均年齢 9.9 歳（2～15 歳），性別は男 : 女 20:10 例，罹患肢は右 : 左 : 両側 12:16:2 例であった．手術療法 25 肘，保存療法 7 肘，平均観察期間は 9.6 か月（6～24 か月）であった．これらの症例について，Wilkins 分類による骨折型と合併損傷の評価を行った．

【結　果】

骨折型は骨端線損傷が両側 2 例を含む 6 肘で，Salter-Harris（以下 S-H）1 型が 1 肘，S-H2 型が 5 肘であった．骨幹端部骨折は 21 肘で屈曲損傷 6 肘，伸展外反損傷 11 肘，伸展内反損傷 4 肘であった．その他，先端部骨折 5 肘であった．

合併損傷は 21 肘 66％にみられ，その内訳は橈骨頚部骨折が 10 肘と最多で次に橈骨頭脱臼が 7 肘，内側上顆骨折が 2 肘，外側顆骨折が 1 肘，内側側副靭帯（以下 MCL）損傷 1 肘であった（図 1）．

合併損傷を骨折型別にみると，骨端線損傷では 6 肘中 2 肘にみられ S-H1 型の 1 肘に内側上顆骨折，S-H2 型の 1 肘に Bado1 型橈骨頭脱臼（肘頭は転位のない Hume 骨折）+ 尺骨の acute plastic bowing（以下 APB）が合併していた．骨幹端部骨折では 21 肘中 15 肘にみられ，屈曲損傷は合併損傷がなく，伸展外反損傷は橈骨頚部骨折 9 肘（うち 2 肘は MCL 損傷合併），内側上顆骨折 1 肘，MCL 単独損傷 1 肘を認めた．伸展内反損傷は Bado3 型橈骨頭脱臼を 3 肘に認めた．先端部骨折では 5 肘中 4 肘にみられ，橈骨頚部骨折 1 肘，Bado1 型橈骨頭脱臼（肘頭は転位のない Hume 骨折）+ 尺骨の APB が 2 肘，Bado1 型橈骨頭脱臼（肘頭は転位のない Hume 骨折）が 1

受理日　2015/09/20
*昭和大学医学部整形外科学講座　〒142-8666　東京都品川区旗の台 1-5-8
**昭和大学横浜市北部病院
***太田西ノ内病院
****昭和大学江東豊洲病院

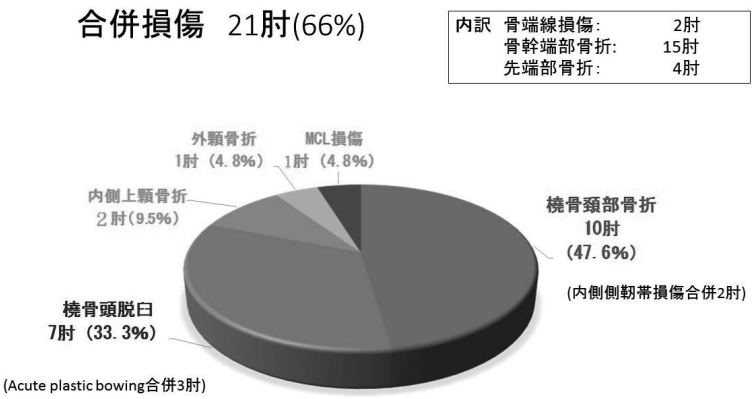

図 **1**　合併損傷の内訳

表 **1**　合併損傷の詳細

骨折部位(症例数)	骨折型	合併数	合併損傷
骨端線(6)	S-H1(1)	1	内側上顆骨折1例
	S-H2(5)	1	Hume+APB1例
骨幹端部(21)	屈曲(6)	0	なし
	伸展外反(11)	11	橈骨頸部骨折9例(2例MCL合併) 内側上顆骨折1例 MCL単独損傷1例
	伸展内反(4)	4	Bado3橈骨頭脱臼3例 Bado1橈骨頭脱臼1例
先端部(5)	-	4	橈骨頸部骨折1例 Hume+APB2例 Hume1例

肘であった（表 1）.

【症例提示】

症例 1：11 歳，男児．跳び箱から落ちて受傷した．単純 X 線で S-H1 型の肘頭骨端線損傷と内側上顆骨折の合併を認め（図 2-a,b），受傷翌日に尺骨は tension band wiring，内側上顆は K 鋼線による固定を行った（図 3-a,b）．骨癒合が得られ，術後 16 週で抜釘術を施行した．術後 24 か月の最終観察時（図 4-a,b），疼痛はなく可動域は屈曲 135° 伸展 -5 度であった．

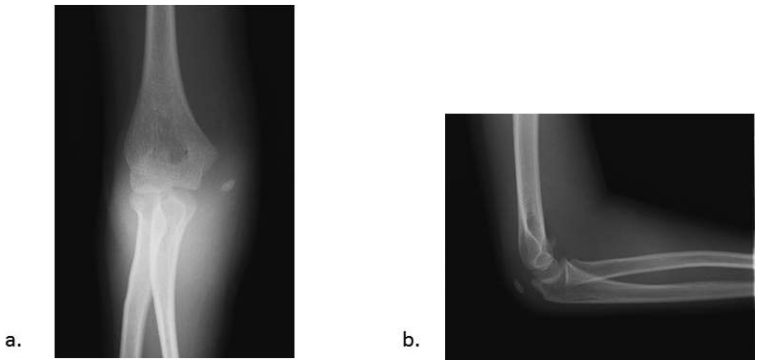

図 **2**　受傷時　単純 X 線

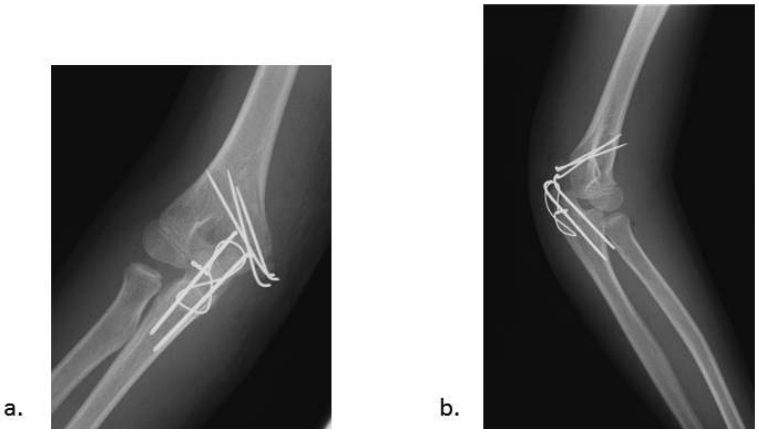

図 3　手術後　単純 X 線

図 4　最終観察時　単純 X 線

【考　察】

小児肘頭骨折は肘周辺骨折の中で，発生頻度が 4～6%[1] と多くないが，Jeffery 型骨折や Monteggia 骨折の名称は有名である．一方，小児肘頭骨折のまとまった報告は少なく（表 2）[2)3)]，当科で経験した 32 肘を検討したところ合併損傷は 21 肘（66%）に認められた．

当科においても Jeffery 型や Monteggia 骨折は多かったが，その中でも注目すべきは肘頭骨折と橈骨頭脱臼の合併例の 7 肘のうち，3 肘に尺骨の APB を認め，その 3 肘とも肘頭は転位のない骨折である Hume 骨折であった．

著者らはこれまでも，Hume 骨折に尺骨の APB を合併する可能性があることを報告してきた[4)5)]．受傷機転も Hume 骨折・APB とも肘関節の過伸展や前腕の過回内説など類似している．ただし，転位のない肘頭骨折に対しては過伸展時の軸圧損傷によるものか，上腕三頭筋の牽引によるものか，いまだはっきりしない．また，過去にも Hume 骨折と尺骨の APB の合併例の報告があり，合併例において尺骨の plastic bowing が橈骨頭脱臼の原因である可能性が指摘されている[6)7)]．

治療にあたっては，受傷時に見落とすと尺骨の plastic bowing の整復と橈骨頭の脱臼整復が困難になり，さらには尺骨の矯正骨切り術が必要となる危険性もあることから，初期診断・治療が重要になることは言うまでもない．

そこで，橈骨頭脱臼・転位のない肘頭骨折・尺骨の plastic bowing の三者が合併する可能性があることを念頭に置き，診断をすることで小児肘頭骨折の見逃しを減らすことが出来ると思われる．

次に骨端線損傷についてであるが，その発生頻度は約 1.8%[8)] と比較的稀であるが，当科では 6 例に認めた．

表 2　過去の報告

著者	症例数	骨端線損傷	骨幹端部骨折	その他	合併損傷	橈骨頸部骨折	橈骨頭脱臼	外顆骨折	MCL損傷	内側上顆骨折	肘脱臼	年度
佐藤ら	17	3	14		10	3	3	3			1	1992
仲川ら	21		20	1	11	2	5	3	1			2001
Gicoquel et al	26	3	23		11	9		1			1	2001
自験例	32	6	21	5	21	10	7(APB3)	1	1	2		2015

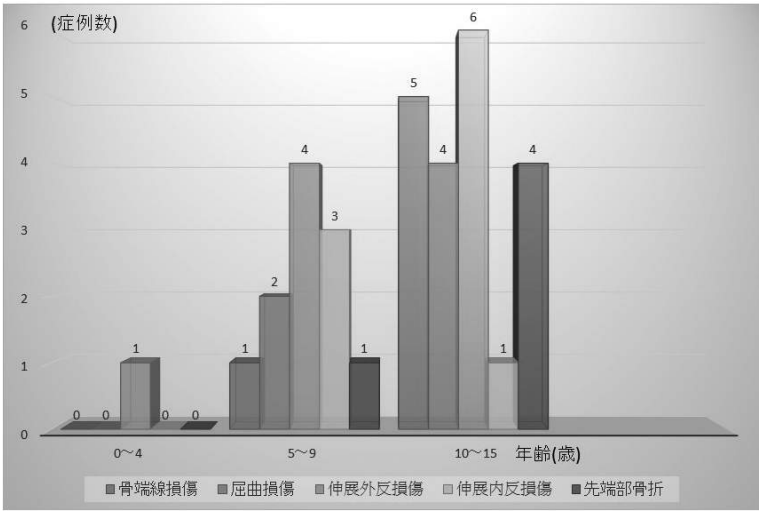

図 5　骨折型と年齢との関係

投球などの肘の過伸展での繰り返し動作や骨形成不全症などの基礎疾患を有する患者での報告は散見されるが，健常児の外傷性のものは少ない．これは通常上腕三頭筋の牽引力を伝える上腕三頭筋腱膜は肘頭先端ではなく，骨端線を超えて遠位にまで幅広く連続しているため，骨端線離開は生じにくいと言われている．しかし，骨形成不全症例ではこの上腕三頭筋腱膜が脆弱であり，外力により破綻をきたすことで骨端線損傷が起こりやすいとされている[1)9)]．

自験例でも当初骨形成不全症を疑ったが，低身長・四肢弯曲変形・青色強膜・歯牙形成不全など身体的特徴の有無や，骨折歴および家族歴などを調査して，これを否定した．また自験例で骨端線損傷が10～15歳に多かったが（図5），過去の報告でも同様に10歳前後の年長児でS-H2型の骨端線損傷の報告が散見される[3)]．

これは，幼少期では肘頭のほとんどが軟骨で占められているのに対し，8歳頃には骨端核が出現して診断がしやすくなること，骨化部分が増えることにより骨端線の厚さが薄く，脆弱になること，さらに上腕三頭筋の筋力増大が加わることが，骨端線損傷を引き起こす原因とされている[1)3)10)]．自験例で特に骨端線損傷の割合が多かった理由の一つとして，骨形成不全症でも実際はほとんど健常児と変わらず経過する軽症例であった可能性もあり，長期の経過観察が必要であると思われた．

【まとめ】

1．当科で経験した小児肘頭骨折30例32肘の骨折型と合併損傷について検討した．

2．骨折型は骨端線損傷6肘，骨幹端部骨折21肘，先端部骨折5肘であった．

3．合併損傷は32肘中21肘（66%）に認められ，過去の報告と同様に多かった．一般的なJeffery型骨折やMonteggia骨折以外にも，Hume骨折でさらにAPBを合併する例も3例に認めた．

4．骨端線損傷は10歳代の単独骨折が多かった．骨形成不全症などの基礎疾患に注意して治療する必要があると思われた．

【利益相反の開示】

研究発表に関連し，開示すべきCOI関係にある企業等はありません．

【文　献】

1） Wilkins KE, et al. Fractures in Children. 8th ed. holland. wolters kluwer. pp 473-526, 2010.
2） Gicoquel PH, et al. Olecranon fractures in 26 children with mean follow-up of 59 months. J Pediatr Orthop 21: 141-147, 2001.
3） 佐藤士郎ほか．小児肘頭骨折の治療経験．東海整外傷研誌 8: 43-48, 1995.
4） 久保田豊ほか．小児新鮮 Monteggia 脱臼骨折 24 例の検討．日肘会誌 20: 138-141, 2013.
5） 久保田豊ほか．Acute plastic bowing を合併した Hume 骨折の 3 例．骨折 35: 742-745, 2013.
6） 草野 望ほか．尺骨の plastic bowing を伴った小児モンテジア脱臼骨折の 2 新鮮症例．日肘会誌 6: 131-132, 1999.
7） 村上弘明ほか．明らかな骨折線を認めない Hume 骨折の 1 例．日肘会誌 18: 94-96, 2011.
8） Landin LA, et al. Elbow fractures in children. Acta Orthop Scand 57: 309-312, 1986.
9） Scott NS, et al. Displaced Fractures of the Apophysis of the Olecranon in Children Who Have Osteogenesis Imperfecta. J Bone Joint Surg 75: 1026-1033, 1993.
10） 久保田豊ほか．小児両側肘頭骨端線損傷の 2 例．骨折 37: 32-35, 2015.

日手会誌（J Jpn Soc Surg Hand），第 32 巻　第 5 号　606-609，2016

青壮年の自衛官における上肢運動器の外傷・障害に関する疫学的検討

伊藤雄也（いとうゆうや）*，尼子雅敏（あまこまさとし）**，有野浩司（ありのひろし）**，根本孝一（ねもとこういち）**

青壮年における上肢運動器外傷・障害に関する疫学的検討を行った．整形外科を受診した青壮年の自衛官に対して独自の質問票を配布し，回収された 26,838 件のうち，上肢の外傷・障害は 6,198 件 23.1％であった．外傷は 3,332 件 54％，障害は 2,866 件 46％であった．外傷群における受傷部位は，手指，肩に多く認められ，受傷原因はスポーツが 47％と最も多く，自衛隊の訓練などの運動活動に伴う受傷は 60％以上を占めた．診断については，捻挫・靭帯損傷が 49％と最多であり，打撲・挫傷が 32％と続いた．骨折は 17％と 3 番目に多かった．骨折の部位別では手指が 74％と大半を占め，指別では環指 30％，小指 26％で尺側指に多かった．骨折の危険因子は BMI18.5 未満と自衛隊歴が短いことであった．障害群における受傷部位は，肩，肘に多く，受傷原因は日常生活や明らかな誘因がないものが 40％以上で大半を占めた．このように青壮年期の自衛官の上肢運動器外傷・障害はスポーツによる捻挫・打撲が多く，尺側指に多い特徴が得られた．

【緒　言】

上肢運動器の外傷・障害に関する疫学的検討は少なく，その実態は明らかにされていない．今回，青壮年期の自衛官を対象に，上肢運動器の外傷・障害に実態を明らかにすることを目的として以下の検討を行った．

【対象と方法】

運動器外傷・障害で自衛隊病院等を受診した青壮年の自衛官に対し，独自の質問票を用いて，上肢運動器外傷・障害の実態を調査した．期間は 2008 年から 2011 年の 5 年間で，調査場所は防衛医科大学校整形外科および全国の自衛隊病院および医務室であった．調査票は年齢，性別，利き手側，身長，体重，職種，自衛隊歴，受傷原因，既往歴，日頃の運動習慣，運動能力，飲酒歴，喫煙歴など 17 項目で，患者自身が回答し，診察を行った整形外科医官が診断名を記入して回収した．受傷機転がはっきりしており，外力により生じたと判断されたものを外傷，受傷機転がはっきりしない，または微小な外力の反復により生じたと判断されたものを障害と定義した．診断が外傷と判断されたものを外傷群，障害と判断されたものを障害群と分類した．回収された質問票はのべ 26,838 件であった．男性はのべ 24,840 件，女性はのべ 1,800 件（性別の記載なし 198 件）で，年齢は 15～60 歳，平均年齢 35.4 歳であった．質問票は初診時に患者の同意を得て実施した．外傷・障害群における年齢，身長，体重，BMI，年代別の患者数，またそれぞれの群における受傷部位，受傷原因，診断名を調査した．また，外傷の中で，治療期間が長く業務復帰に時間を要する骨折に焦点をあて，以前の報告を参考に [1)2)3)]，性別（女性），BMI（<18.5），自衛隊の勤続年数，喫煙習慣（あり），飲酒習慣（毎日飲む），運動習慣（ランニング習慣あり）を因子として抽出し，多変量解析を行い危険因子の検討を行った．なお，統計学的検討は，JMP10®（SAS Institute Inc, 米国）を用いて，2 群間の比較では Mann-Whitney U 検定を用いて危険率 5％未満を有意差ありとした．多変量解析はロジスティック回帰分析を用いて，5％未満を有意水準として検討した．

【結　果】

上肢運動器外傷・障害はのべ 6,198 件（23.1％）であった．そのうち外傷群は 3,332 件（54％），障害群は 2,866 件（46％）であった．平均年齢は外傷群が 33.9±10.3 歳，障害群が 39.9±10.4 歳と有意差を

受理日　2015/09/08
*自衛隊中央病院　〒154-0001　埼玉県東京都世田谷区池尻 1-2-24
**防衛医科大学校整形外科

表 1　2 群間の比較（平均値±標準偏差）

	外傷群	障害群	全体
平均年齢(歳)	33.9 ± 10.3	39.9 ± 10.4	36.7 ± 10.7
身長(cm)	170.5 ± 6.2	169.9 ± 6.3	170.2 ± 6.3
体重(Kg)	69.0 ± 10.1	69.8 ± 10.7	69.4 ± 10.4
BMI	23.7 ± 3.0	24.2 ± 3.2	23.9 ± 3.1

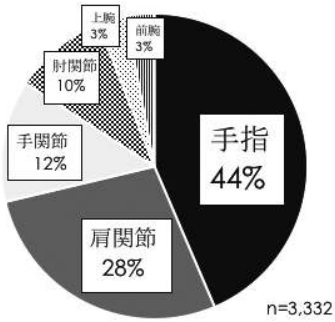

図 1　外傷群の受傷部位

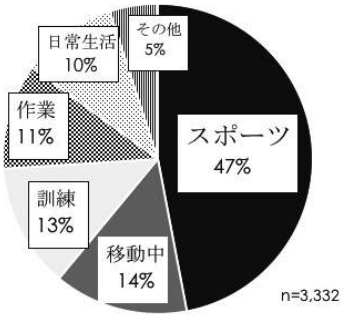

図 2　外傷群の受傷原因
スポーツ，訓練などの運動活動に伴う受傷が多かった．

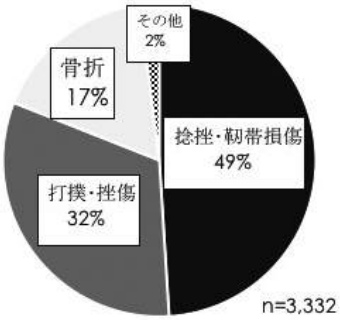

図 3　外傷の内訳
捻挫・靭帯損傷が半数を占めた．

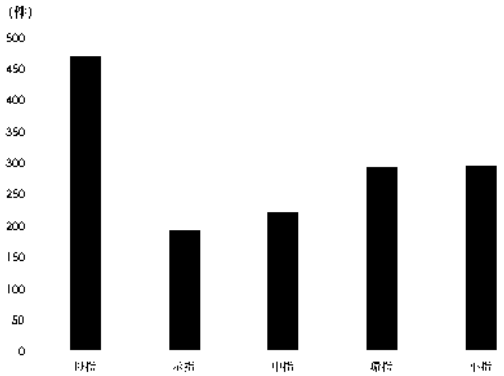

図 4　手指別の外傷件数
母指が最も多く，次に尺側指が多かった．

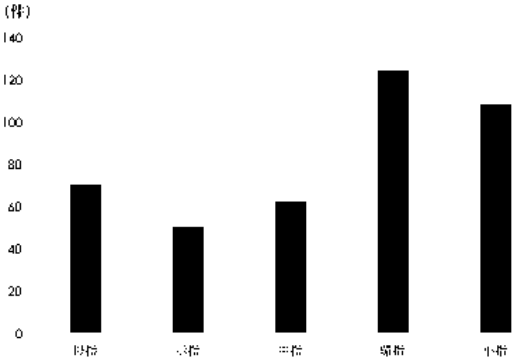

図 5　手指別の骨折件数
尺側指が多かった．

認めた（p<0.01）．身長，体重，BMI は 2 群間で有意差は認めなかった（表 1）．

外傷群における受傷部位は，手指が 44%と最も多く，肩関節，手関節の順に多く認められた（図 1）．受傷原因は，スポーツが 47%と最も多く，移動中(交通事故を含む)，訓練中の順に多く認められた（図 2）．診断は捻挫・靭帯損傷，打撲・挫傷，骨折の順に多く，骨折は 17%に認められた（図 3）．

外傷群の手指別の検討では，母指 469 件（32%），小指 294 件（20%），環指 292 件（20%）の順であり，母指の外傷が多く認められた（図 4）．骨折の手指別の検討では，環指 124 件（30%），小指 108 件（26%），母指 70 件（17%）の順であり，尺側指に骨折は多く認められた（図 5）．

骨折の危険因子に関する多変量解析では，BMI 18.5 未満と自衛隊の勤続年数が短いことが有意な危険因子であった（表 2）．

障害群における受傷部位は，肩関節，肘関節，手

表２　骨折の危険因子の検討

	オッズ比	信頼区間	p値
性別（女性）	0.91	0.71 - 1.79	0.65
BMI（<18.5）	2.47	1.16 - 5.01	0.02
自衛隊の勤続年数	0.98	0.98 - 1.00	0.02
喫煙習慣（あり）	0.92	0.75 - 1.13	0.41
飲酒習慣（毎日飲む）	0.86	0.62 - 1.19	0.36
運動習慣（ランニング習慣あり）	0.91	0.73 - 1.14	0.40

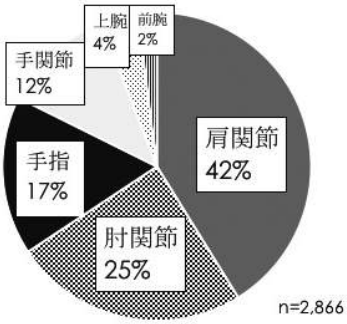

図６　障害群の受傷部位
上肢の近位の障害の割合が高かった．

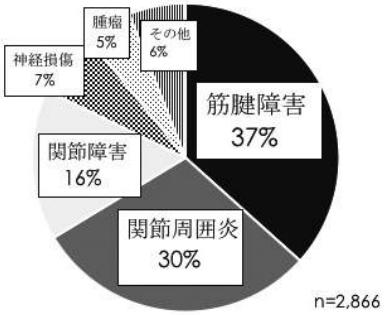

図７　障害の内訳
筋腱障害，関節周囲炎，関節障害の順に多かった．

指の順に多く，上肢の近位側に多く認められた（図6）．診断は，筋腱障害，関節周囲炎，関節障害の順に多く認められた（図7）．

【考　察】

上肢運動器外傷・障害に関する疫学的検討は少なく，中でも対象が青壮年であるもの，またオーバーユースなどの障害に関する検討はほとんどない．Jones[4] は米軍における運動器外傷・障害について検討しており，外傷部位は手関節以遠56%，肩・上腕31%，肘・前腕9%の順に多いと報告している．これは本研究とほぼ同様の結果であり，青壮年の上肢外傷は手指，肩関節周囲に多いものと思われた．診断の正確な比較は困難であるが，骨折に関しては，米軍19%[4]，本研究17%であり，青壮年の上肢外傷患者の約20%に骨折が存在するものと思われた．外傷，骨折ともに手指別の検討では尺側指に多い傾向であった．平澤ら[5] は労災による手の外傷は橈側指に多いと報告しており，また，太田ら[6] はスポーツによるPIP関節損傷は尺側指に多いと報告している．本研究においてスポーツが原因である受傷が多かったことが尺側指に多かった理由であると思われた．一方，運動器の障害について部位別では，米軍では肩67%，上腕・肘13%と上肢近位に多く[4]，本研究も同様に肩・肘が67%を占めた．また障害の種類も筋腱障害，関節周囲炎，関節障害が多く，米軍と同様な結果であった．

上肢における骨折の危険因子はBMI18.5未満と自衛隊の勤続年数が短いことであった．低BMIは高齢者の脆弱性骨折の危険因子であり[7]，上肢の骨折においても危険因子として同定された．今回，骨密度の計測は行っていないが，骨密度の低下が関与しているのではないかと考えている．また勤続年数の短いことについては，入隊してまもない隊員は体力的に未熟である者が多く，また不慣れな作業を課せられることが多いことが誘因ではないかと思われた．

本研究の究極の目標は，青壮年期の外傷・障害の予防である．Parkkari[8] は，青年男子の足関節外傷や上肢運動器外傷の予防に，神経筋トレーニングや外傷予防教育の有用性を報告している．またAmako[9] は，ストレッチングが新入隊員の外傷予防に効果があるとの報告をしている．Soligard[10] はオーバーユースによる障害発生の予防に神経筋トレーニングが有用であったと報告している．今回の結果をふまえ運動器外傷予防対策を策定し，実施普及することで，上肢運動器外傷・障害予防の予防につなげる必要がある．

【まとめ】

1．青壮年の自衛官の上肢運動器外傷・障害に関

する疫学的検討を行った．

2．外傷は手指に多く，障害は肩に多かった．受傷原因は外傷・障害ともにスポーツが多かった．

3．整形外科受診患者における上肢骨折の危険因子は BMI18.5 未満と自衛隊の勤続年数が短いことであった．

【利益相反の開示】

本研究発表に関連し，開示すべき COI 関係にある企業等はありません．

【文　献】

1) Yoshimura N. Intervention in lifestyle factors for the prevention of osteoporosis and osteoporotic fractures. Clin Calcium 15: 1399-1408, 2005.
2) Abrahamsen B, et al. A review of lifestyle, smoking and other modifiable risk factors for osteoporotic fractures. Bonekey Rep 3: 574-574, 2014.
3) Shen GS, et al. Cigarette smoking and risk of hip fracture in women: A meta-analysis of prospective cohort studies. Injury 46: 1333-1340, 2015.
4) Jones BH, et al. Medical surveillance of injuries in the u.s. Military descriptive epidemiology and recommendations for improvement. Am J Prev Med 38: 42-60, 2010.
5) 平澤英幸ほか．労働災害による手の外傷例の検討．日手会誌 30: 591-593, 2014.
6) 太田光俊ほか．スポーツによる PIP 関節損傷．日手会誌 30: 767-770, 2014.
7) Dai Z, et al. Association between change in body weight after midlife and risk of hip fracture-the Singapore Chinese Health Study. Osteoporos Int 26: 1939-1947, 2015.
8) Parkkari J, et al. Neuromuscular training with injury prevention counselling to decrease the risk of acute musculoskeletal injury in young men during military service: a population-based, randomised study. BMC Med 9: 35-35, 2011.
9) Amako M, et al. Effect of static stretching on prevention of injuries for military recruits. Military Medicine 168: 442-446, 2003.
10) Soligard T, et al. Comprehensive warm-up programme to prevent injuries in young female footballers: cluster randomised controlled trial. BMJ 337: 2469-2469, 2008.

日手会誌（J Jpn Soc Surg Hand），第 32 巻　第 5 号　610-613，2016

遠位橈尺関節不安定症に対する掌側橈尺靭帯再建術

有光小百合*，森友寿夫**，久保伸之*，正富　隆*，行岡正雄*

高度遠位橈尺関節背側不安定性を伴う TFCC 損傷に対し，長掌筋腱を用いた掌側橈尺靭帯再建術を考案し 7 例に施行した．外傷歴があったのは 6 例，尺骨変異は平均＋2.1mm であった．尺骨変異陽性または尺骨つきあげ症状があった 5 例には短縮骨切り術も併用した．術後全例で遠位橈尺関節の不安定性・尺側部痛は消失し，可動域は回内外・掌背屈ともに術前に比べて改善した．Adams-Berger 法など他方と比べ掌側アプローチのみで橈尺靭帯の再建が可能であるため小侵襲で，除痛と遠位橈尺関節安定化効果に優れた手術法と考えられた．

【緒　言】

遠位橈尺関節（以下 DRUJ）不安定症状に対する靭帯再建術には，長掌筋腱を用いて掌側および背側の橈尺靭帯全体を再建する Adams-Berger 法[1]，ECU 半裁腱を用いて三角繊維軟骨複合体（以下 TFCC）断端を背側から尺骨小窩に再逢着する中村法[2] などが代表的な方法としてあげられる．

これまでに，遠位橈尺靭帯深枝のうち背側橈尺靭帯は尺骨の掌側不安定性を制動，掌側橈尺靭帯は尺骨の背側不安定性を制動していることがわかっている[3]．臨床的に DRUJ 不安定性のほとんどは尺骨背側不安定型であり，尺骨掌側不安定型はまれである[4)5)] ことから，我々は DRUJ 不安定症の治療には掌側橈尺靭帯の再建が臨床上より重要であると考えた．

そこで今回高度な背側 DRUJ 不安定性を伴う TFCC 損傷症例に対し，掌側橈尺靭帯に重点を置いた TFCC 再建術を行い，その治療成績を報告することを目的とした．

【対象と方法】

対象は TFCC 損傷による高度な DRUJ 不安定性のある症例 7 例である．全例健側と比較し，掌・背側ストレスをかけない状態で回内位，中間位で尺骨の背側亜脱臼を認めた．平均年齢 43 歳（35～50），症状発生から手術までの期間は平均 12.5 か月（2～37），手術から最終観察時までの経過観察期間は平均 21.7 か月（6～57）であった．

明らかな外傷歴があった症例は 7 例中 6 例，general laxity を認める症例は 7 例中 3 例，単純 X 線正面像での Ulnar variance は平均＋2.1mm（－1～＋5）であった．

手術は約 4cm の皮切で掌側アプローチ[6] で行い，尺骨小窩で断裂した掌側橈尺靭帯の残存線維と尺骨手根靭帯に，同側前腕より採取した長掌筋腱を編み込み縫合，新鮮化した小窩に引き込んで interference screw（TJ screw system, MEIRA.CO, Nagoya, Japan）で固定した[5]（図 1）．

尺骨プラスバリアンス又はつきあげ症状が強かった 5 例に対しては尺骨骨幹部短縮骨切り術（Milch 法[7]）を併用し，術後 3 週間の外固定の後可動域訓練を開始した．

術前および最終観察時の尺側部痛を Visual analog scale（VAS 値）で評価し，DRUJ 不安定感の有無，手関節可動域，握力（健側比），術後 Modified Mayo wrist score[8] を調査した．

【結　果】

尺側部痛は VAS 値で術前 10 点中 5.2±1.7（平均値±2SD）点から 1.5±1.6 点へと改善した．DRUJ 亜脱臼感は全例で消失した．術前平均可動域は背屈 64±18 度・掌屈 72±15 度・回内 77±13 度・回外 83±11 度であったのに対し，最終観察時平均可動域は背屈 81±9 度・掌屈 81±11 度・回内 83±13 度・

受理日　2015/08/31
*医療法人行岡医学研究会行岡病院　手の外科センター　〒530-0021　大阪府大阪市北区浮田 2-2-3
**行岡医療大学

回外 84±11 度と改善した．握力は健側比平均 68±11%から 89±15%に回復した．術後 Modified Mayo wrist score は平均 100 点中 94±7 点で，Excellent 5 例，good 1 例，fair 1 例であった．fair の 1 例は短縮骨切り部固定プレートの irritation がみられた症例であった．

【症例提示】

症例：45 歳　女性

主訴：左手関節尺側部痛・DRUJ 亜脱臼感

現病歴：車いすを持ち上げた時に回外伸展強制され，その後手関節尺側部痛と DRUJ の亜脱臼感が出現した．

職業：介護職

身体所見・検査所見：可動域は背屈 45 度・掌屈 45 度，回内 60 度・回外 60 度，握力は右健側 22kg に対し 12kg，DRUJ ballottement test・Piano key sign は陽性，Fovea sign・Shake hands test・Carpal supination teat は陰性，Patient-Rated Wrist Evaluation（PRWE）score は 100 点中 51 点であった．肘関節の反張，hyperextension thumb が見られ，General laxity が認められた．

術前 X 線所見は，正面像で DRUJ の開大，側面像で尺骨頭の背側亜脱臼（図 2A）を認めた．MRI 前額面像で靭帯 fovea の付着部の不整と，軸位像で

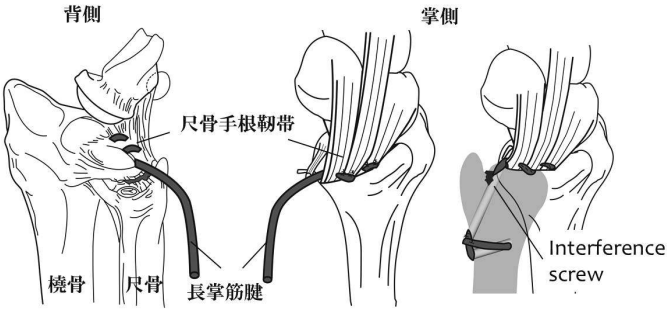

図 1　掌側遠位橈尺靭帯再建法　尺骨小窩で断裂した掌側橈尺靭帯の残存線維と尺骨手根靭帯に，同側前腕より採取した長掌筋腱を編み込み縫合，新鮮化した小窩に引き込んで TJ screw で固定する

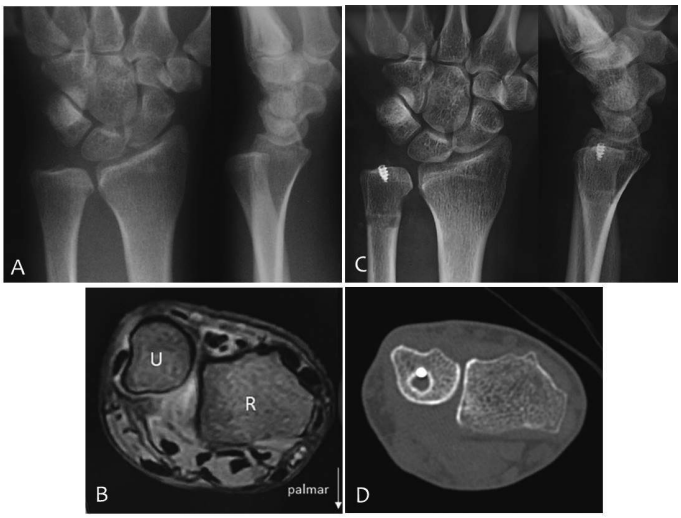

図 2　術前術後の X 線および MRI,CT 画像　（A）術前遠位橈尺関節の開大を認める　（B）術前尺骨頭の背側亜脱臼を認める R: 橈骨，U: 尺骨　（C）術後遠位橈尺間の開大は消失，側面像で尺骨背側亜脱臼も消失　（D）術後遠位橈尺適合性は改善

尺骨背側の亜脱臼を認めた（図 2B）が，DRUJ 関節造影では fovea への造影剤のあきらかな貯留像は認めなかった．

手術所見：掌側アプローチ[6]で行い，尺骨小窩から断裂弛緩した掌側橈尺靭帯を認めた（図 3）．尺骨小窩から尺骨頸部に骨孔を作成し（図 4A），腱断裂した TFCC の remnant と尺骨手根靭帯合流部に長掌筋腱を編み込み（図 4B），これを尺骨小窩から頸部内側へ引き出した（図 4C）．尺骨小窩への長掌筋腱の引き込み部分を TJ screw で固定した．

掌側靭帯がきいていない状態では尺骨頭は背側に脱臼していたが，再建後 DRUJ は安定化し，術後 X 線正面像で DRUJ の開大は消失，側面像で尺骨背側亜脱臼も消失し（図 2C），遠位橈尺適合性は改善した（図 2D）．

術後 1 年時点で尺側部疼痛・DRUJ 不安定感は消失，可動域は背屈 70 度・掌屈 80 度，回内 90 度・回外 90 度に改善，握力も健側 100％に改善した．

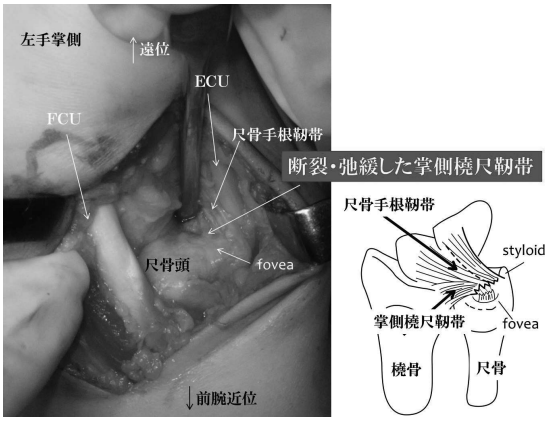

図 3　手術時掌側遠位橈尺靭帯断裂部所見　尺骨小窩から断裂弛緩し scar でおおわれた掌側遠位橈尺靭帯を認めた

PRWE score は 100 点中 25 点に改善，Mayo wrist score は excellent であった．

【考　察】

Adams-Burger 法[1]は TFCC 残存繊維を切除し，掌側・背側の靭帯を均等に再建する方法であり，中村法[2]は TFCC 残存繊維を温存し，meniscus homologue を介して掌側・背側の靭帯を一塊として尺骨小窩に引き込む方法である．しかし，Adams-Burger 法[1]は fovea に加えて橈骨 S 状切痕の掌背側両方の展開が必要であり，中村法[2]は背側からアプローチするため掌側橈尺靭帯の状態を確認しにくい．また，両者ともに掌側靭帯に重点を置いた再建法とはいえない．それに対し本法は臨床的に尺骨背側不安定症が多い臨床的事実を踏まえ，より重要性の高い掌側靭帯を重点的に再建する方法であるといえる．

DRUJ の安定性に寄与する組織には，掌側・背側の撓尺靭帯を primary component とする TFCC，Meniscus homologue，尺骨手根靭帯，尺手根伸筋腱鞘，遠位骨間膜，撓尺骨の骨性適合性があげられる[9]．TFCC が DRUJ の主な stabilizer であることは知られているが，それに次ぐ遠位骨間膜の重要性が報告されている[4),10]．木原らは前腕回内外時の DRUJ の安定化性を，安定性に寄与する各コンポーネントを順に切離して評価し，TFCC を切離後も遠位骨間膜が温存されていれば DRUJ の掌側不安定性をほとんど来たさないと報告している[10]．このことから TFCC 高度損傷例であっても，遠位骨間膜が残存している限り尺骨の掌側不安定性は生じにくいと考えられる．また掌側の橈尺靭帯は，尺骨手根靭帯の繊維が合流するため，TFCC 損傷例でも移植腱を編み込み縫合することができることが多い．本法は残存組織をできる限り利用し，小侵襲に尺骨背側不

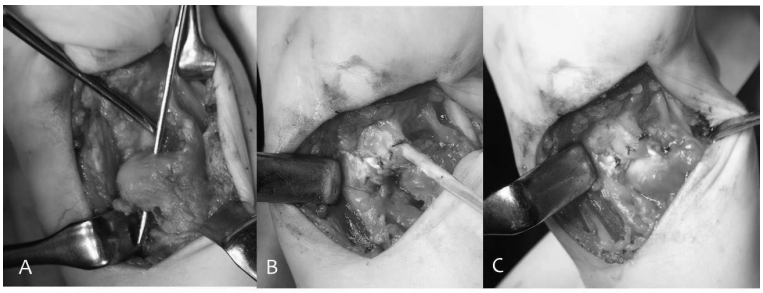

図 4　掌側橈尺靭帯再建　(A) 長掌筋腱を通す骨孔の作成　(B) 編み込み縫合した長掌筋腱　(C) 尺骨頸部に長掌筋腱を引出し固定

安定性を改善させる利点がある．

本研究の limitation として尺骨プラスバリアンス又はつきあげ症状があった 5 例に対して Milch 法を用いた尺骨骨幹部短縮骨切り術を併用しており，短縮骨切り術による尺側部の除痛効果や DRUJ 安定化効果が，本研究の結果に寄与している可能性がある．

本法が尺骨掌側不安定性のある症例に対して効果があるかどうかについては，背側の橈尺靭帯成分も含めて TFCC の残存線維と尺骨手根靭帯を長掌筋腱で尺骨小窩に再建する方法であることを考えると，尺骨掌側不安定性に関しても制動効果はある程度期待できるのではないかと推察される．ただし，今回の症例がすべて尺骨背側不安定性を有する症例であったため，その検証はなされていない．

【まとめ】

高度な尺骨背側不安定性に対して掌側橈尺靭帯を解剖学的に再建する手法を考案し良好な成績を得た．本法は Adams-Berger 法など他方と比べ掌側アプローチのみで再建が可能であるため小侵襲で，TFCC 修復や尺骨短縮骨切り術による DRUJ 制動効果では不十分と思われる DRUJ の尺骨背側不安定性の強い症例に対し有効な手術と考えられた．

【利益相反の開示】

本研究発表に関連し，開示すべき COI 関係にある企業等はありません．

【文　献】

1） Adams BD, et al. An anatomic reconstruction of the distal radioulnar ligaments for posttraumatic distal radioulnar joint instability. J Hand Surg Am 27: 243-251, 2002.
2） Nakamura T, et al. Anatomical Reattachment of the TFCC to the Ulnar Fovea Using an ECU Half-Slip. J wrist Surg 4: 15-21, 2015.
3） Kleinman WB, et al. Stability of the distal radioulnar joint: biomechanics, pathophysiology, physical diagnosis, and restoration of function what we have learned in 25 years. J Hand Surg Am 32: 1086-1106, 2007.
4） Stuart PR, et al. The dorsopalmar stability of the distal radioulnar joint. J Hand Surg Am 25: 689-699, 2000.
5） Moritomo H, et al. Palmar reconstruction of the triangular fibrocartilage complex for static instability of the distal radioulnar joint. Tech Hand Up Extrem Surg 18: 110-115, 2014.
6） Moritomo H, et al. Open repair of the triangular fibrocartilage complex from palmar aspect. J Wrist Surg 4: 2-8, 2015.
7） Milch H, et al. Cuff-resection of the ulna formalunited Colles fracture. J Bone Joint Surg Am 23: 311-313, 1941.
8） Amadio PC, et al. Scaphoid malunion. J Hand Surg Am 14: 679-687, 1989.
9） Tsai PC, et al. The distal radioulnar joint. Bull NYU Hosp Jt Dis 67: 90-96, 2009.
10） Kihara H, et al. The stabilizing mechanism of the distal radioulnar joint during pronation and supination. J Hand Surg Am 20: 930-936, 1995.

日手会誌（J Jpn Soc Surg Hand），第 32 巻　第 5 号　614-618，2016

手指皮膚軟部組織欠損に対する Superficial Palmar Branch of the Radial Artery Flap による治療経験

岩田勝栄*，北野陽二*，小野真平**

手指皮膚軟部組織欠損の治療法は多岐に渡るが，1 指節を越えた手指皮膚軟部組織欠損で腱や骨が露出する場合には遊離皮弁も選択肢となる．今回我々は橈骨動脈浅掌枝 superficial palmar branch of the radial artery をドナーとした遊離皮弁による手指皮膚軟部組織欠損の 3 例を経験した．1 例は ring injury の血行再建術後の手指掌側皮膚欠損に，2 例は DIP 関節を含んだ手指背側皮膚軟部組織欠損に用いた．本皮弁の利点は，患指の手関節掌側部から採取でき，一期的に縫縮可能で，薄さ・色調・質感が手指に類似し，比較的大きな手指皮膚軟部組織欠損の再建に利用でき，主要血管を犠牲にしないこと等が挙げられる．

【緒　言】

手指皮膚軟部組織欠損の治療法は多岐に渡る．特に腱や骨まで達する症例に対しては皮弁を用いた再建が必要である．損傷範囲が小さな欠損の場合は局所皮弁や島状皮弁で対応可能であるが，1 指節を越えるような大きな欠損に対しては，ときに遊離皮弁が適応になる．我々は手関節掌側部から採取される橈骨動脈浅掌枝 superficial palmar branch of the radial artery（以下 SPBRA）をドナーとした遊離皮弁による手指皮膚軟部組織欠損の 3 例を経験したので，若干の文献的考察を加え報告する．

【対象と方法】

手術手技

SPBRA は遠位手首皮線から約 1～2cm 中枢で橈骨動脈本幹から分岐し，手部に向かって走行する．その遠位は母指球筋下に入り，安定して存在する動脈として述べられている[1]．また母指球筋下からさらに遠位部は，多くは浅掌動脈弓に至るが，いくつかの解剖学的バリエーションが報告されている[2)3)4)]．

皮弁挙上に先立ち，橈骨動脈本幹から分岐している SPBRA の拍動を舟状骨結節部で触知する．ついでサウンドドップラーで走行を確認してから，皮弁の長軸が手首皮線と平行になるように手関節部掌側に皮弁のデザインを行う．皮膚切開を皮弁の橈側中枢部から開始し，橈骨動脈本幹とそれから分岐する SPBRA を第一に確認する．さらに SPBRA は舟状骨結節近くで母指球筋下に入って行くので[1]，皮弁の橈側末梢部を皮膚切開し，SPBRA の末梢端を確認し，SPBRA 本幹とそこから皮弁に流入する細い枝を確実に皮弁に含むように挙上する．SPBRA 本幹から皮弁に向かう細い枝は，術中に確認する必要はない．同時に皮下静脈と伴走静脈のどちらかを選択し，皮弁に含めるが，皮下静脈の方が長く採取するのが容易なので，長い静脈が必要な場合は皮下静脈を選択する．動脈と静脈を決定すれば，SPBRA が存在する部位より尺側には重要な組織はないので，その後比較的容易に皮弁全体を挙上できる．

以上の方法で採取した皮弁を利用した皮膚軟部組織欠損の 3 例を対象とした．

【結　果】

結果を表 1 に示す．

1 例は環指 ring injury の血行再建術後の掌側皮膚壊死で，皮膚欠損が最も大きかった．他の 2 例は挫滅による DIP 関節を含んだ手指背側の皮膚軟部組織欠損であった．動脈茎の長さは 20～25mm，その直径は 1.0～1.2mm で，donor の静脈として 2 例で皮下静脈を，1 例で伴走静脈を選択し，すべての血管に対し端々吻合を行った．症例 1 の皮弁末梢部のごく一部が壊死したが，全体的には問題なく生着した．3 例すべてで術後 10 か月以上を経過した時点

受理日　2015/09/01
*独立行政法人国立病院機構南和歌山医療センター　整形外科　〒646-8558　和歌山県田辺市たきない町 27-1
**日本医科大学付属病院　形成外科学教室

表 1　SPBRA による遊離皮弁を施行した 3 例の結果

症例	年・性	受傷指・部位	原因	皮膚欠損(mm)	皮弁(mm)	動脈茎の長さ/直径	使用静脈	生着	2PD(s/m)	SWT	再手術	経過観察期間
症例1	39・男	左環指 掌側	ring injury	45×35	70×30	25mm/1.0mm	皮下静脈	末梢部分壊死	15/14mm	red(4.56)	除脂肪術 Z形成術	12か月
症例2	25・男	右示指 DIP関節背側	挫滅創	40×20	65×25	25mm/1.2mm	皮下静脈	生着	12/10mm	red(5.18)	除脂肪術 DIP関節固定	11か月
症例3	59・男	左示指 DIP関節背側	挫滅創	35×15	50×20	20mm/1.0mm	伴走静脈	生着	8/8mm	red(4.74)	なし	10か月

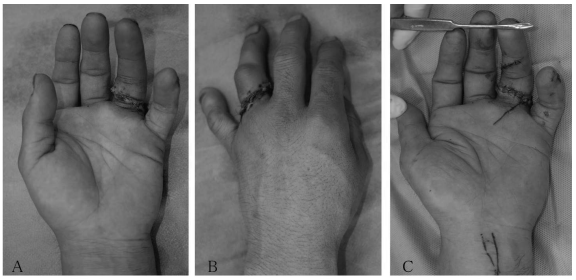

図 1　症例 1 39 歳 男性 ring injury，(A)（B）当院搬送直後．血行不全あり，(C）血行再建術後

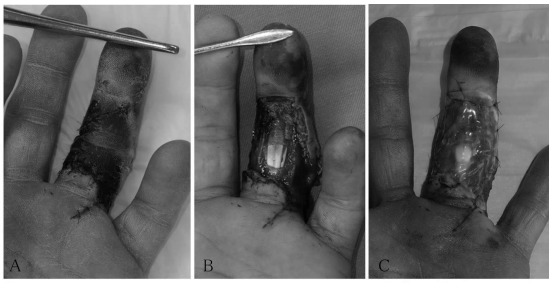

図 2　ring injury 血行再建術後 2 週，(A）皮膚壊死，(B）debridement 後．屈筋腱，神経が露出，(C）人工真皮貼付

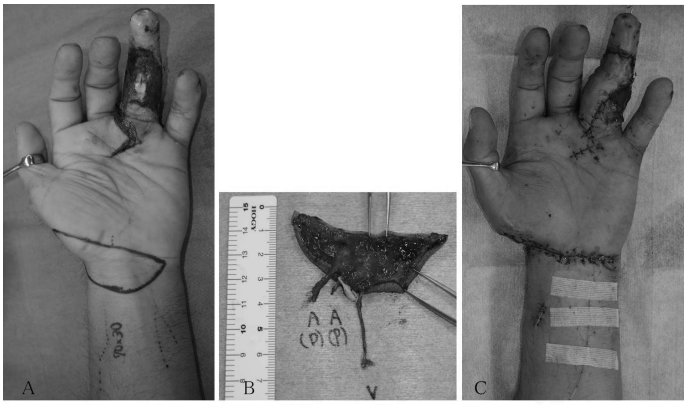

図 3　SPBRA を用いた遊離皮弁を施行，(A）皮弁デザイン，(B）皮弁採取後，(C）皮弁採取部は一期的に閉創可

でも防御知覚を獲得できなかった．2 例で除脂肪術を行ったが，それと同時に症例 1 では手関節橈側部の Z 形成術，症例 2 で DIP 関節固定術を追加した．全例 ADL 障害なく，復職可能であった．

【症例提示】

症例 1：39 歳　男性

現病歴：指輪をはめた左環指をトラックの荷台の扉で挟み受傷した．近医で皮膚縫合のみ行われ，皮膚の色調不良にて当院へ救急搬送された．

手術所見：ring injury であったため，搬送同日に初回手術として血行再建を行ったが（図 1)，徐々に皮膚壊死が進行し，受傷から約 2 週間で壊死部の debridement を施行した．背側の皮膚は問題なかったが，掌側では屈筋腱，神経が露出したため人工真皮を貼付し（図 2)，さらに 1 週間後 SPBRA を用いた遊離皮弁による再建を予定した．皮膚欠損が指側方にまで至り，45×35mm と大きかったため，donor site を一期的に縫縮できる 70×30mm の皮弁とし，屈筋腱と指神経を被覆した．皮弁で被覆できなかった部分には人工真皮で対応した．SPBRA と橈側指動脈を端々吻合し，ついで皮弁の皮下静脈と手背部から掌側に移行させた皮下静脈とを掌側で端々吻合した（図 3)．

経過：皮弁末梢部のごく一部が壊死したが，全体

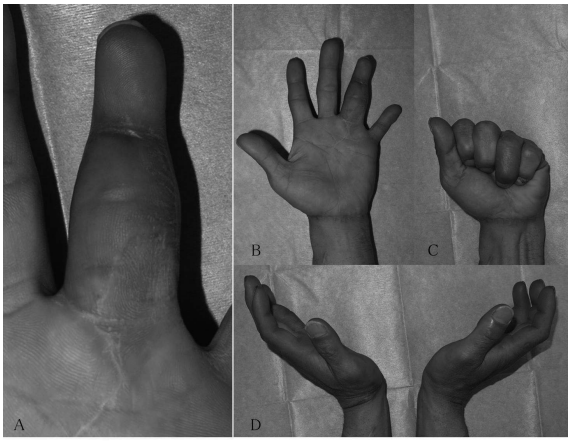

図 4　術後 1 年経過時，(A) 皮弁の色調，質感は良好である，(B)（C）手指可動域は比較的保たれている，(D) 手関節の可動域制限はない

図 5　症例 2 25 歳 男性 伸筋腱断裂と DIP 関節内骨折を認めた

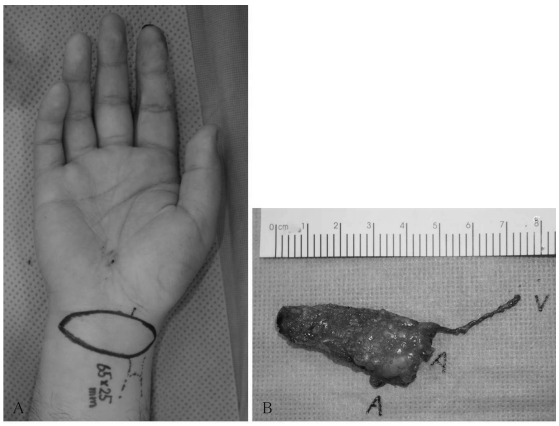

図 6　SPBRA を用いた遊離皮弁を施行，(A) 皮弁デザイン，(B) 皮弁採取後

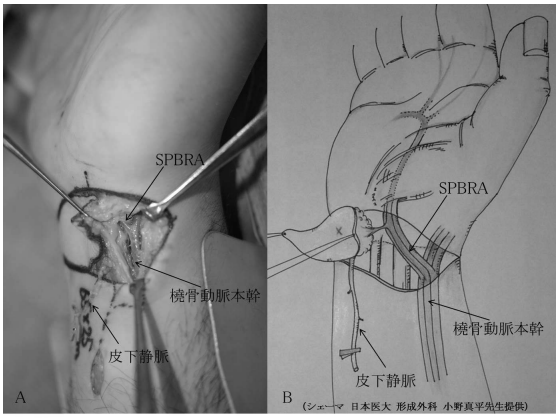

図 7　解剖，シェーマ，(A) 橈骨動脈本幹から分岐する SPBRA と皮下静脈，(B) 皮弁採取のシェーマ

として問題なく皮弁は生着した．皮弁のかさばりと手関節尺屈時の突っ張り感が残存したため，術後 4 か月で皮弁の除脂肪術と手関節橈側部の Z 形成術を行った．手術から 1 年経過後もまだ手指の腫脹が残存し，さらに DIP 関節の屈曲拘縮も残存しているが，皮弁の色調，質感は問題なく，復職している（図 4）．

症例 2：25 歳　男性．

現病歴：交通外傷により右示指 DIP 関節から中節骨背側に至る皮膚軟部組織欠損を受傷し，伸筋腱断裂と DIP 関節内骨折を認めた（図 5）．

手術所見：受傷同日に洗浄，debridement を行い，人工真皮で被覆し，約 1 週間後，伸筋腱の再建と本皮弁を行った．40×20mm の皮膚欠損に対し，65mm×25mm の皮弁をデザインした（図 6，7）．donor 側は SPBRA と皮下静脈，recipient 側は橈側指動脈と背側皮下静脈を利用し，それぞれを端々吻合した．皮弁採取部は一期的に閉創可能であった（図 8）．

経過：術後 5 か月で DIP 関節の関節症性変化を来したため，DIP 関節固定術を追加し，その際同時に皮弁の除脂肪術も行った．術後 11 か月での皮弁の色調，質感は良く，関節固定した DIP 関節を除き，手指，手関節の可動域は良好であった（図 9）．

図 8　遊離皮弁術後，（A）伸筋腱再建後，皮弁を移植，（B）皮弁採取部は一期的に閉創

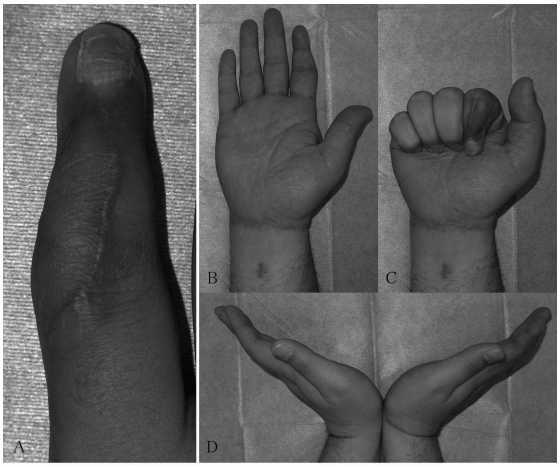

図 9　術後 11 か月経過時，（A）皮弁の色調，質感は良好である，（B）（C）DIP 関節を除き手指可動域は良好である，（D）手関節の可動域制限はない

【考　察】

本皮弁の利点は色調，質感が手指と類似し，手指背側だけでなく手指掌側，指尖部に適応可能であること，同時腱移植が可能であること，知覚皮弁として利用できる可能性があること（正中神経掌側枝，外側前腕皮神経，橈骨神経浅枝を利用），同一術野で採取可能で，donor site を一期的に閉創できること，指動脈と血管径が近く，主要血管が温存されること，flow through type として利用可能なことが挙げられる[5)6)7)8)9)]．

Superficial palmar branch of the radial artery を用いた遊離皮弁の報告は Kamei ら[5)]が最初であり，母指球部から採取するものであった．のちに Sakai[6)]や Lee[7)]らが手関節部に紡錘形のデザインを置いた皮弁を報告し，今回我々の方法はこれに準じている．さらにその後 Yang[8)]，Iwuagwu ら[9)]は，血行安定と術後皮膚性瘢痕を考慮し，母指球皮線を利用した縦型の紡錘形デザインを報告した．

一方，本皮弁は short pedicle であり，限界も指摘されている[7)]．Sakai ら[6)]は，皮弁サイズを最大の 60×20mm とした 1 例において部分壊死を来したと報告しているが，Lee ら[7)]は最大 50mm×25mm でも問題なく生着したとしており，皮弁の安全な大きさ，範囲についてはまだ確立されていないと結論づけている．症例 1 で皮弁末梢の一部が壊死したが，これは 70×30mm と手関節尺側にまで至る大きな皮弁サイズであり，安定した血行が得られなかったのではないかと考えた．Iwuagwu[9)]らの報告では 100 mm×20mm の皮弁でも壊死しなかったことから，手関節尺側部にまで至る今回のようなデザインではなく，彼らのような母指球皮線を用いた縦型の紡錘形皮弁で，手関節尺側部をできるだけ避けるような皮弁を作成することが壊死防止の一つの選択肢になり得ると思われる．つまり 70mm を超えるような大きな皮弁を要する場合，母指球皮線を利用した縦型皮弁の方が，安定した血行が得られるのではないかと推察した．

もうひとつの課題として，本皮弁は知覚皮弁として利用できる可能性はあるものの，採取した神経支配部の感覚鈍麻，異常感覚の残存や神経腫発生の問題が挙げられる[7)]．神経縫合しなくとも知覚の機能回復が良好であったという報告もあるが[9)]，本症例では神経縫合した例はなく，術後 10 か月以上経過しても，全例で防御知覚を獲得できなかった．どの症例も皮弁自体が比較的大きかったことが一要因と考えている．いずれにせよ本皮弁において神経縫合を行うか否か，つまり知覚皮弁として用いるかどうかは今後の検討課題と思われる．

本症例では受傷指が環指であったことや受傷部位が手指背側であったことから，知覚回復がそれほど問題にはならず，全例日常生活に支障なく，復職可能であった．本皮弁は 1 指節を越えるような比較的大きな手指皮膚軟部組織欠損に対して，有用な治療法のひとつになると考える．

【まとめ】

手指皮膚軟部組織欠損に対する superficial palmar branch of the radial artery flap の 3 例を経験した．本皮弁は色調，質感が手指と類似し，同一術野で採取可能で，donor site を一期的に閉創できること，主要血管が温存されること等が大きな利点と考える．

全例 ADL 障害なく復職し，比較的大きな手指皮膚軟部組織欠損に対して，本皮弁は有用と考えた．

皮弁サイズ，デザイン，知覚獲得については今後の検討課題である．

【利益相反の開示】

本研究発表に関連し，開示すべき COI 関係にある企業等はありません．

【文　献】

1） Omokawa S, et al. Vascular and neural anatomy of the thenar area of the hand: its surgical applications. Plast Reconstr Surg 99: 116-121, 1997.
2） Gellman H, et al. Arterial patterns of the deep and superficial palmar arches. Clin Orthop Relat Res 383: 41-46, 2001.
3） Loukas M, et al. Anatomical variations of the superficial and deep palmar arches. Folia Morphol 64: 78-83, 2005.
4） Bataineh ZM, et al. Variations in the superficial palmar arch of the hand. Ital J Anat Embryol 114: 11-20, 2009.
5） Kamei K, et al. A new free thenar flap. Plast Reconstr Surg 92: 1380-1384, 1993.
6） Sakai S. Free flap from the flexor aspect of the wrist for resurfacing defects of the hand and fingers. Plast Reconstr Surg 111: 1412-1420, 2003.
7） Lee TP, et al. Free flap from the superficial palmar branch of the radial artery (SPBRA flap) for finger reconstruction. J Trauma 66: 1173-1179, 2009.
8） Yang JW, et al. The radial artery superficial palmar branch flap: a modified free thenar flap with constant innervation. J Reconstr Microsurg 26: 529-538, 2010.
9） Iwuagwu FC, et al. Reconstruction of volar skin and soft tissue defects of the digits including the pulp: experience with the free SUPBRA flap. J Plast Reconstr Anesthet Surg 68: 26-34, 2015.

日手会誌（J Jpn Soc Surg Hand），第 32 巻　第 5 号　619-624，2016

手外科領域における種々の有茎穿通枝皮弁・脂肪弁・筋膜脂肪弁の応用

高松聖仁*，金城養典**，鈴木啓介***，斧出絵麻****，新谷康介****，上村卓也****

近年，手外科領域において穿通枝を茎とする種々の皮弁，脂肪弁などの報告がなされている．その適応は，従来は前腕・手部の軟部組織欠損に対するものが多く，それに対して穿通枝皮弁や脂肪弁に遊離分層植皮を組み合わせた報告がなされてきた．著者らは指部・手部や手関節部の組織欠損のみならず，指部や手関節部の神経剥離後・縫合後の神経癒着防止・保護，手部・固有指部の腱剥離後の腱癒着防止・滑走床作成目的に有茎の穿通枝皮弁・脂肪弁・筋膜脂肪弁を応用している．症例は 26 肢 27 皮弁で，対象は皮膚軟部組織欠損 8 例，神経損傷 14 例，腱損傷 5 例であった．用いた穿通枝は橈骨動脈穿通枝 11 例，尺骨動脈穿通枝 2 例，指動脈穿通枝 10 例，背側中手動脈穿通枝 4 例の皮弁・筋膜脂肪弁・脂肪弁であった．その結果，皮弁は固有指部も含めて全例生着し，神経損傷部における疼痛は改善され，伸筋腱の滑走も良好となった．手外科領域において，今後も種々の穿通枝皮弁・脂肪弁が応用されていくものと考えられる．

【緒　言】

これまで手外科領域における穿通枝の応用としては，前腕や手部の皮膚・軟部組織欠損に対する皮弁の報告が多くなされてきた[1)2)]．近年，それら以外の病態に対しても種々の穿通枝が応用されている[3)4)]．著者らも皮膚・軟部組織欠損に対しては前腕・手部のみならず固有指部に対しても穿通枝皮弁を用いており，また神経剥離後・縫合後の神経癒着防止・保護を目的として穿通枝脂肪弁による被覆を行い，腱剥離後の腱癒着防止・滑走床作成目的に穿通枝筋膜脂肪弁を応用してきた．今回，それらの有茎で用いられた穿通枝皮弁・脂肪弁・筋膜脂肪弁について検討を加えたので報告する．

【対象と方法】

手外科領域において種々の穿通枝皮弁は遊離，有茎のいずれでも用いられるが，今回は有茎で用いられた穿通枝皮弁を対象として検討を加えた．

症例は 2009 年 8 月より 2014 年 3 月に施行され 1 年以上経過を観察可能であった 26 肢 27 皮弁で，女性 9 例，男性 17 例であった．手術時年齢は 20～70 歳で平均 47.3 歳であった．適応は前腕・手部・固有指部の皮膚軟部組織欠損 8 例，手関節周囲神経損傷 8 例，指神経損傷 6 例，手部・固有指部の伸筋腱損傷後腱癒着 5 例であった．皮膚軟部組織欠損例に対しては穿通枝皮弁，穿通枝脂肪弁または穿通枝筋膜脂肪弁に遊離植皮を行った．神経損傷例には穿通枝脂肪弁，腱癒着例には穿通枝筋膜脂肪弁を用いた．いずれも穿通枝を茎として回転させたプロペラ皮弁または脂肪弁・筋膜脂肪弁として用いた．

術前にはカラードップラ（Venue40: GE healthcare Japan, Tokyo）で高周波プローブを用いて穿通枝の位置を確認し皮弁をデザインした．術後の後療法として穿通枝皮弁に対してはアルプロスタジル 20 μg を 1 日 2 回，術後 7 日目まで投与したが抗凝固療法は行わなかった．脂肪弁，筋膜脂肪弁に対してはアルプロスタジル投与および抗凝固療法のいずれも行わなかった．

調査検討項目は，皮弁挙上部位，使用された穿通枝，皮弁の種類（皮弁・脂肪弁・筋膜脂肪弁），皮弁の大きさ，合併症（感染，皮弁壊死，血腫形成，皮弁挙上部の色素沈着），追加処置・追加手術，臨

受理日　2015/09/05
*淀川キリスト教病院整形外科　〒533-0024　大阪府大阪市東淀川区柴島 1-7-50
**清恵会病院整形外科
***済生会中津病院整形外科
****大阪市立大学整形外科

床症状とした．また腱癒着例5例については可動域，神経損傷例6例についてはVAS（Visual Analouge Scale，以後VASと略す）も調査した．

【結　果】

1）皮膚・軟部組織欠損例

対象となった部位は，固有指部5例（指尖部3例，背側部2例），手部2例（尺側1例，背側1例），手関節部1例（掌側）であった．使用された穿通枝および皮弁の種類は，固有指部では指動脈穿通枝4例（皮弁1例，脂肪弁2例，筋膜脂肪弁1例），背側中手動脈穿通枝1例（筋膜脂肪弁）であった（表1）．手部および手関節部には橈骨動脈穿通枝3例（皮弁3例）が用いられていた．皮弁の大きさは，固有指部では10×15（指動脈穿通枝皮弁）～15×30mm^2（背側中手動脈穿通枝筋膜脂肪弁）であった．手部および手関節部での橈骨動脈穿通枝皮弁では60×90～90×140mm^{2}であった．皮弁は全例生着した．合併症としては，表層の皮膚壊死を橈骨動脈穿通枝皮弁1例の辺縁に認めた．感染，血腫形成，皮弁挙上部の色素沈着などは認めなかった．追加手術は，手関節皮膚欠損部に対する橈骨動脈穿通枝皮弁1例に対して除脂肪術を行った．

症例1：24歳，男性

機械に右手を巻き込まれて，右示指中指環指を受傷した．受傷当日にデブリードマンおよび洗浄を施行され，受傷7日目に指動脈穿通枝皮弁を施行した（図1）．

術中所見としては中指の中節部背側からDIP関節背側にかけて10×15mm^{2}の皮膚欠損を認め，腱及び骨の露出を認めた．同部位の皮膚軟部組織に対して，遠位を茎とした指動脈穿通枝皮弁（10×15mm^2）を挙上し皮膚欠損部に移行して被覆した（図2）．皮弁挙上部は一期的に閉鎖した．術後経過は良好で，皮弁は完全生着した（図3）．

症例2：73歳，女性

自傷行為により左手関節部を受傷した．受傷当日に皮膚縫合のみ施行され，受傷5日目に橈骨動脈穿通枝皮弁を施行した（図4）．

術中所見としては腱，神経及び動脈の再建を行ったが，手関節部掌側に60×90mm^{2}の皮膚欠損を認めた．同部位に対して遠位を茎とした橈骨動脈穿通枝皮弁（60×90mm^2）を挙上し90度回転させて皮膚欠損部を被覆した．皮弁挙上部には鼠径部より遊離全層植皮を施行した．術後経過は良好で皮弁は完全生着した（図5）．

表1　皮弁挙上部位，穿通枝，皮弁の種類

皮膚 軟部組織欠損	固有指部5例	指動脈穿通枝	皮弁1例 脂肪弁2例 筋膜脂肪弁 1例
		背側中手動脈穿通枝	筋膜脂肪弁1例
	手部2例 手関節部1例	橈骨動脈穿通枝	皮弁3例
神経損傷	固有指部6例	指動脈穿通枝	脂肪弁6例
	手関節部8例	橈骨動脈穿通枝	脂肪弁7例
		尺骨動脈穿通枝	脂肪弁2例（ 一部重複）
腱損傷後腱癒着	固有指部4例	指動脈穿通枝	脂肪弁2例
		背側中手動脈穿通枝	筋膜脂肪弁2例
	手部1例	橈骨動脈穿通枝	筋膜脂肪弁1例

図1　症例1：24歳，男性．機械に巻き込まれて右手を受傷した（左）．受傷後7日目にデブリードマンを施行したところ，右中指背側に骨，神経の露出を伴う10×15mm^{2}の皮膚軟部組織欠損を認めた（中）．それに対して尺側からの指動脈穿通枝皮弁をデザインした（右）．

2）神経損傷例

対象となった部位は，固有指部6例（固有指神経6例），手関節部8例（掌側6例，背側2例）であった．使用された穿通枝および皮弁の種類は，固有指部では全例指動脈穿通枝脂肪弁であった．手関節部では正中神経6例，尺骨神経2例，橈骨神経1例に対して橈骨動脈穿通枝7例（脂肪弁7例），尺骨動脈穿通枝2例（脂肪弁2例：一部重複）が用いられた．皮弁の大きさは，固有指部の指動脈穿通枝脂肪弁は5×8～10×20mm^{2}であった．手関節部では

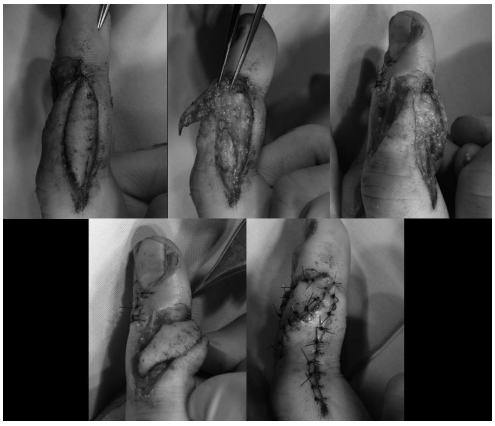

図 2　中節部尺側に，遠位を茎とした 10×15mm^2 の指動脈穿通枝皮弁を挙上した（上段）．皮弁を約 45 度回転させ皮膚欠損部に移行し，皮弁挙上部は一期的に閉創した．

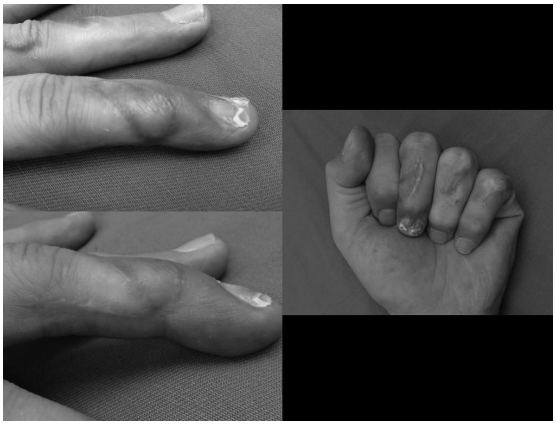

図 3　術後 4 か月後．皮弁は完全生着し一期的に閉鎖した皮弁挙上部も問題なく治癒した．

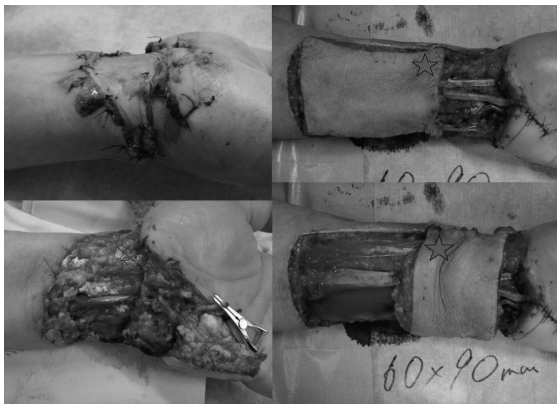

図 4　症例 2：73 歳，女性．自傷行為により左手関節部を受傷した．受傷当日に皮膚縫合のみ施行され（左上），受傷 5 日目に手術を施行した．腱縫合，正中，尺骨神経に神経移植，尺骨動脈に静脈移植を施行したが，手関節掌側に 60×90mm^2 の皮膚軟部組織欠損を認めた（左下）．それに対して同サイズの橈骨動脈穿通枝皮弁を挙上し（右上），90 度回転させて皮膚軟部組織欠損部に移行した．皮弁挙上部には鼠径部より遊離分層植皮を施行した．

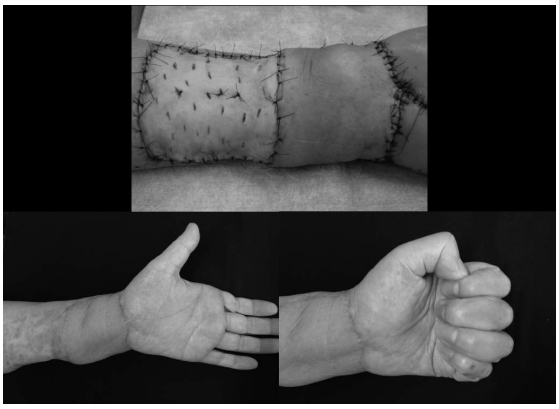

図 5　術後 12 か月後．皮弁は完全生着し，穿通枝皮弁下での屈筋腱の癒着も認められなかった．初回手術より約 2 年目に，穿通枝皮弁の除脂肪術を施行した．

10×20（橈骨動脈穿通枝脂肪弁）～30×40mm^2（橈骨動脈穿通枝脂肪弁）であった．合併症としては，橈骨動脈穿通枝脂肪弁挙上部の色素沈着を 3 例に認めた．感染，血腫形成などは認めなかったが，皮下脂肪が少なく橈骨動脈穿通枝脂肪弁では脂肪量が不足し，尺骨動脈穿通枝脂肪弁も追加した正中神経損傷例 1 例において術後 8 か月目に手関節背屈時での症状の再燃を認めた．追加処置・追加手術を行った症例はなかった．

臨床症状は，指動脈穿通枝穿通枝脂肪弁を行った指神経損傷後神経剥離 2 例および神経損傷に対する神経縫合 4 例の安静時疼痛の VAS は術後 2 週で平均 32mm，術後 4 週 15mm，最終診察時 8mm であった．神経損傷部の圧痛 VAS は術後 2 週で平均 43 mm，術後 4 週 7mm，最終診察時 0mm であった．正中神経損傷 6 例において安静時疼痛の VAS は術前平均 95mm から術後 20mm，手関節可動域（TAM）は 130 度から 158 度，Quick DASH score は 58 から 28，HAND20 score は 66 から 51 にいずれも改善傾

図 6　症例 3：48 歳，女性．ガラスで右示指基節部を受傷し同日皮膚縫合のみ施行され（左上），受傷 2 日目に腱縫合，神経縫合，動脈吻合および指動脈穿通枝脂肪弁を施行した．腱縫合，動脈吻合，神経縫合を施行後に，縫合部よりやや近位の尺側指動脈から掌側への穿通枝を茎とした指動脈穿通枝脂肪弁（10×20mm^2）を挙上し（左下），神経縫合部に移行し被覆した（右上）．術後 5 か月後．脂肪弁挙上部も合併症なく治癒し，神経縫合部の疼痛，チネル様徴候も軽度であった（右下）．

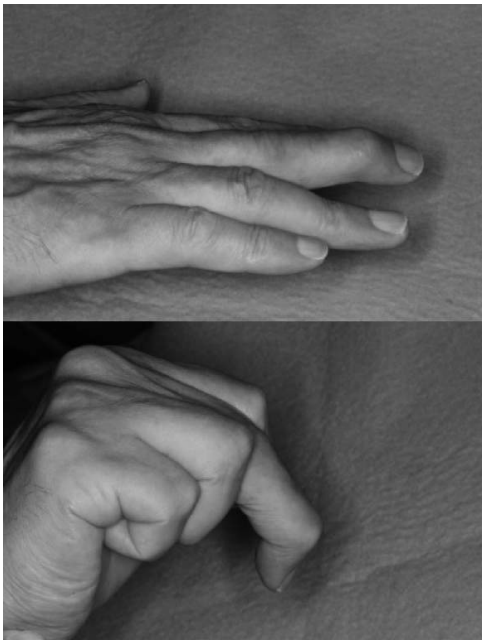

図 7　症例 4：70 歳，男性．ボタン穴変形による中指 PIP 関節拘縮を認めた．

向にあった．

症例 3：48 歳，女性

ガラスで右示指基節部を受傷した．受傷 2 日目に腱縫合，神経縫合および指動脈穿通枝脂肪弁を施行した（図 6）．

術中所見としては浅指屈筋腱断裂および橈側指動脈と指神経の完全断裂を認めた．腱縫合，動脈吻合，神経縫合を施行後に，縫合部よりやや近位の尺側指動脈から掌側への穿通枝を茎とした指動脈穿通枝脂肪弁（10×20mm^2）を挙上し神経縫合部に移行し被覆した．

安静時疼痛の VAS は術後 2 週で 51mm，術後 4 週 30mm，最終診察時 8mm であった．神経損傷部の圧痛 VAS は術後 2 週で平均 30mm，術後 4 週 21 mm，最終診察時 0mm であった．患者満足度は高く 5 段階評価で 5 であった．

3）腱損傷後腱癒着例

対象となった部位は，固有指部背側 4 例，手背部 1 例で全例伸筋腱であった．使用された穿通枝および皮弁の種類は，固有指部では指動脈穿通枝脂肪弁 2 例，背側中手動脈穿通枝筋膜脂肪弁 2 例であった．手背部では橈骨動脈穿通枝筋膜脂肪弁 1 例が用いられた．合併症としては，感染，血腫形成などは認めなかったが，創部の遷延治癒を 2 例に認めた．追加処置・追加手術は施行されなかった．臨床症状は，伸筋腱の滑走が改善しそれにより関節可動域（%TAM）も改善され健側比平均 79%であった．

症例 4：70 歳，男性

主訴：ボタン穴変形による中指 PIP 関節拘縮（図 7）．関節解離，腱剥離および背側中手動脈穿通枝筋膜脂肪弁移行術を施行した．

関節解離および腱剥離を施行後に，遠位を茎とする背側中手動脈穿通枝筋膜脂肪弁を挙上し，基節骨背側の伸筋腱と基節骨の間に脂肪弁を挿入した（図 8）．術後 10 か月目の%TAM は健側比 70%であった（図 9）．

【考　察】

これまで皮膚軟部組織欠損に対して種々の穿通枝皮弁の報告がなされているが，どの部位にどの穿通枝のどのような大きさの皮弁を用いるのか，また穿通枝皮弁，脂肪弁，筋膜脂肪弁のいずれとして用いるのかは未だ定見がない．Saint-Cyr らは手関節周囲で頻用される橈骨動脈穿通枝について詳細な解剖学的検討を加えている[5]．それによると橈骨動脈は前腕の近位及び遠位に多くの穿通枝が存在してお

図８　関節解離，腱剥離および背側中手動脈穿通枝筋膜脂肪弁移行術を施行した．関節解離および腱剥離を施行後に，遠位を茎とする背側中手動脈穿通枝筋膜脂肪弁を挙上し，基節骨背側の伸筋腱と基節骨の間に癒着防止のため脂肪弁を挿入した．

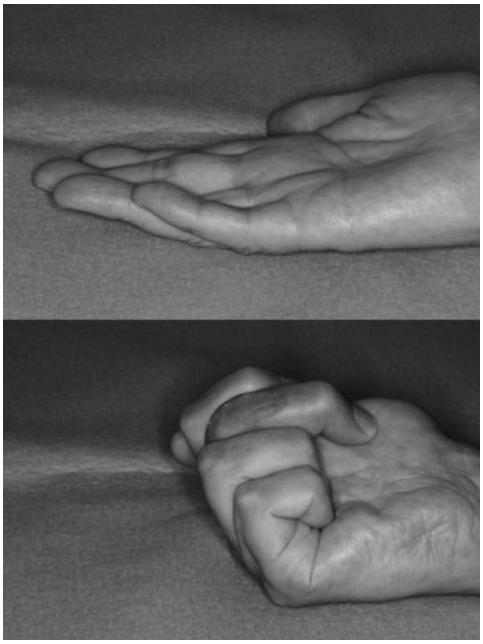

図９　皮弁挙上部も含めて合併症なく創部は治癒し，術後10か月目の%TAMは70%であった．

り，特に茎状突起から0-2cmの範囲に径の太い穿通枝が認められると述べている．その太い径の穿通枝の栄養範囲を染色液注入法で検討したところ，104-333cm^{2}と比較的大きな領域が栄養されていることを報告した．穿通枝皮弁では栄養動脈である穿通枝が細いため大きな皮弁は生着が困難となることが懸念されるが，自験例においても橈骨動脈穿通枝で最大126（9×14）cm^{2}の比較的大きな皮弁が合併症もなく経過も良好で完全生着した．その大きさの皮弁の選択肢を考慮すると，前腕では後骨間動脈皮弁でも挙上は容易ではなく，これまでは橈骨動脈皮弁が選択されることが一般的であった．しかし今後は，比較的大きな皮弁が必要になった際に橈骨動脈穿通枝皮弁を選択肢の一つとして考慮すべきと考えられる．またNarushimaらが報告しているように固有指部の軟部組織欠損も指動脈穿通枝を用いて再建が可能となっており，これまでの逆行性指動脈皮弁のように指動脈本幹を犠牲にすることなく欠損部の被覆が可能である[6]．しかしNarushimaらも述べているように，指動脈穿通枝皮弁挙上部の幅が10mm以下でないと一期的閉鎖が困難と考えられ，自験例でも皮弁として挙上したものはその幅が最大10mm以下であり，それ以外では脂肪弁で挙上し遊離分層植皮を追加した．比較的大きな指動脈穿通枝皮弁として挙上し皮弁挙上部に分層植皮を行うべきか，穿通枝脂肪弁として挙上し皮弁挙上部は一時閉鎖して脂肪弁上に分層植皮を行うべきかについてまだ明らかな適応基準はなく，今後症例を重ねて検討を加える予定である．

正中神経などの神経損傷部に対して，筋膜脂肪弁や脂肪弁が有用であることは諸家の報告の通りであり，近年ではさらに穿通枝筋膜脂肪弁や穿通枝脂肪弁の報告がなされている[7)8)]．また里中らは正中神経のような大きな径の神経のみならず，橈骨神経浅枝のような細い神経に対しても穿通枝筋膜脂肪弁を用いて良好な成績を報告している[9]．著者らはそれらを参考に指神経に対して穿通枝脂肪弁による指神経の被覆を行い比較的良好な成績を得た．その効果は皮膚との癒着防止と緩衝材作用によるものと考えられるが，本研究の限界として対照群がなく今後のさらなる検討が必要と考える．

腱癒着に対する腱剥離後に，伸筋腱と骨との間に筋膜脂肪弁を挿入することの有用性はすでに報告さ

れている[10]．それによると剥離された伸筋腱には緩みが生じているため脂肪弁を挿入することによって腱の緊張が得られ，また再癒着防止になるとされている．自験例では脂肪弁の生着を良好にさせるために筋膜脂肪弁に穿通枝を含ませている．術後の超音波検査でも脂肪弁の生着が確認でき，穿通枝筋膜脂肪弁は有用な方法と考えられた．

【まとめ】

手外科領域において皮膚軟部組織欠損例に対する穿通枝皮弁，脂肪弁，筋膜脂肪弁のみならず，神経損傷例に対する穿通枝脂肪弁や，腱損傷例に穿通枝脂肪弁，筋膜脂肪弁は，主幹動脈を犠牲にすることなく欠損部を補填でき，神経症状を軽減させ，腱の滑走を良好にするなど有用であり合併症も少なく治療の選択肢として考慮すべき方法であると考えられた．

【利益相反の開示】

本研究発表に関連し，開示すべきCOI関係にある企業等はありません．

【文　献】

1） Koshima I, et al. The radial artery perforator-based adipofascial flap for dorsal hand coverage. Ann Plast Surg 35: 474-479, 1995.
2） Yii NW, et al. Fascial flaps based on perforators for reconstruction of defects in the distal forearm. Br J Plast Sur 52: 534-540, 1999.
3） Mahmoud M, et al. Perforator-based radial forearm fascial flap for management of recurrent carpal tunnel syndrome. J Hand Surg Am 38: 2151-2158, 2013.
4） Samson D, et al. Adipofascial radial artery perforator flap interposition to treat post-traumatic radioulnar synostosis in a patient with head injury. BMJ Case Rep 27: 20142076-20142076, 2015.
5） Saint-Cyr M, et al. The Radial Artery Pedicle Perforator Flap: Vascular Analysis and Clinical Implications. Plast Reconstr Surg 125: 1469-1478, 2010.
6） Koshima I, et al. Digital artery perforator flaps for fingertip reconstructions. Plast Reconstr Surg 118: 1579-1584, 2006.
7） Adani R, et al. Treatment of painful median nerve neuromas with radial and ulnar artery perforator adipofascial flaps. J Hand Surg Am 39: 721-727, 2014.
8） Uemura T, et al. Radial artery perforator adiposal flap for coverage of the scarred median nerve. J Plast Reconstr Aesthet Surg 66: 1019-1021, 2013.
9） 里中東彦ほか．de Quervain 病の術後に認めた癒着性神経障害に橈骨動脈穿通枝脂肪弁を用いた1例．日本マイクロサージャリー学会会誌 24: 304-308, 2011.
10） 森谷浩治ほか．【手外科リハビリテーション―腱損傷保存療法と修復後運動療法のポイント―】腱剥離術　伸筋腱．MEDICAL REHABILITATION 145: 69-76, 2012.

日手会誌（J Jpn Soc Surg Hand），第 32 巻　第 5 号　625-628，2016

屈筋腱縫合のトレーニング法について：手外科教育の側面から

竹内直英（たけうちなおひで）*，光安廣倫（みつやすひろみち）**，岡田貴充（おかだたかみつ）*，花田麻須大（はなだますお）*，岩本幸英（いわもとゆきひで）*

人工材料を用いた屈筋腱縫合のトレーニング法の有用性を明らかにすること．直径 8mm, 長さ 80mm の dental roll を使用した．主縫合は 4-0 Prolene を用いて 6-strand Pennington suture を行い，補助縫合は 6-0 Prolene を用いて全周に interlocking cross-stitch suture を行った．整形外科医 9 人がこの縫合法を各 5 回行った．検討項目は，縫合時間，破断時の強度，疲労強度とした．5 回目の縫合時間は 1 回目の縫合時間に比べて有意に短かった（p＝0.0029）．破断強度，疲労強度は同一医師の縫合において明らかな有意差は認めなかった．Dental roll を用いた屈筋腱縫合トレーニングは，腱縫合の基本的な手技を習得するための簡便で有用な方法である．また，縫合強度の評価を客観的に行える本方法は，手外科教育の一つとなりうる．

【緒　言】

屈筋腱縫合手技は，極めて重要な手技の一つであり，その正確性は術後成績を左右するといっても過言ではない．縫合手技のトレーニングとしては動物腱を用いることが一般的であるが，倫理的な側面ばかりでなく，準備に労力と時間を要することから頻回に行うことが難しいのが現状である．光安らは，Tare らの報告[1] をもとに歯科で使用される人工材料の dental roll を使用し，屈筋腱縫合強度を比較検討する研究を行ってきた[2)3)]．そして，dental roll は径がほぼ均一であることから屈筋腱縫合強度を比較検討する研究において簡便で有用な材料であると報告してきた[2)]．

今回我々は，dental roll を用いた簡便な縫合手技のトレーニング方法と縫合強度を確認する力学試験を含めた評価方法を確立したので報告する．本研究の目的は，人工材料を用いた腱縫合のトレーニング法の有用性を明らかにすることである．

【対象と方法】

歯科治療で使用される綿性の人工材料である dental roll（Parotisrolls: Coltene/Whaledent Gmbh + Co., Germany）を用いた．本研究では，直径 8mm，長さ 80mm の dental roll を使用した．2 本の dental roll を断裂した屈筋腱とみなして縫合を行った．主縫合は，4-0 Prolene を用いて 6-strand Pennington suture を行った（図 1，2）．また補助縫合は，6-0 Prolene を用いて全周に interlocking cross stitch suture を行った[2)3)4)]．

整形外科医 9 人がこの縫合を各 5 回行った．本研

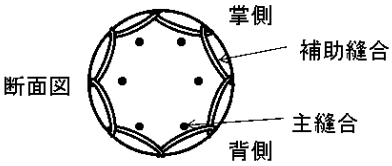

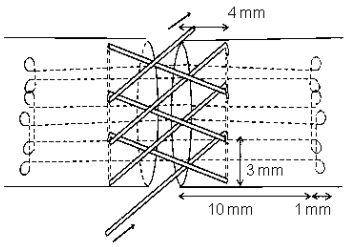

図 1　縫合法

受理日　2015/08/27
*九州大学病院　整形外科　〒812-8582　福岡県福岡市東区馬出 3-1-1
**光安整形外科

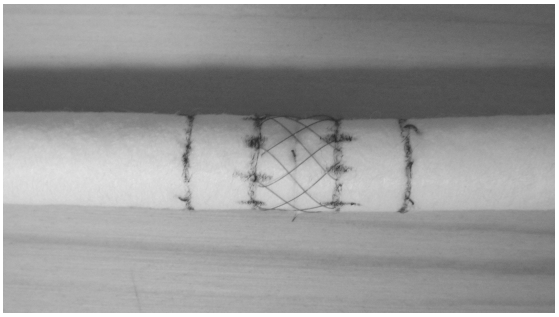

図 2

図 3　縫合トレーニング中

究に参加した医師の内訳は，卒後 5 年目以下の医師が 5 人，6 年目以上の医師が 3 人，10 年目以上の医師が 1 人であった（図 3）．縫合強度の測定は，独自に作成した cyclic loading machine を用いて行った[2]．負荷は，はじめに 10N, 500 回とし，その後 5N ずつ増やし，さらに 500 回の負荷を行い破断するまで行った．

検討項目は，縫合に要した時間，破断時の強度，疲労強度とした．疲労強度は，引っ張り強度と cycle 数の積を合計した数（Newton×cycle 数）と定義した．また，5 回目の縫合に要した時間と 1 回目の縫合に要した時間を比較検討した．破断時の強度と疲労強度は同一医師の縫合した人工材料で比較検討した．統計学的検討は対応ある t- 検定，分散分析を用い，$p < 0.05$ を有意水準とした．

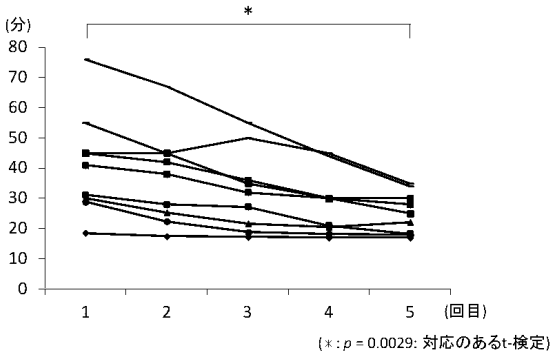

図 4　縫合回数と縫合時間との関係

表 1　縫合回数と縫合強度との関係

	破断強度(N)	疲労強度(N×cycle)
1回目	20.6 ± 3.2	17126 ± 5921
2回目	21.9 ± 4.6	19254 ± 8669
3回目	23.8 ± 6.4	24429 ± 16693
4回目	21.9 ± 3.7	18433 ± 7084
5回目	20.0 ± 2.7	16139 ± 4664

【結　果】

縫合に要した時間は 1 回目が 41.2±17.0 分，2 回目が 36.7±15.3 分，3 回目が 32.5±13.2 分，4 回目が 28.4±10.5 分，5 回目 25.2±6.9 分（平均±標準偏差）であった．5 回目の縫合に要した時間は 1 回目の縫合に要した時間に比べて有意に短かった（$p = 0.0029$）（図 4）．破断強度は，1 回目が 20.6±3.2 N，2 回目が 21.9±4.6 N，3 回目が 23.8±6.4 N，4 回目が 21.9±3.7 N，5 回目が 20.0±2.7N（平均±標準偏差）であり，各群間に有意差は認めなかった．疲労強度は，1 回目が 17126±5921 N×cycle，2 回目が 19254±8669 N×cycle，3 回目が 24429±16693 N×cycle，4 回目が 18433±7084 N×cycle，5 回目 16139 ±4664 N×cycle（平均±標準偏差）であり，各群間に有意差は認めなかった（表 1）．

【考　察】

今回の検討で明らかになったことは，縫合を行った医師全員において 5 回目の縫合時間が 1 回目の縫合時間より統計学的有意に短縮（39％の短縮）していたことであった．また 1 回目と 5 回目の縫合時間

は10年目の医師が1回目：18.5分，5回目：17分であったのに対し，5年目以下の医師（5人）では，1回目：平均46.4分，5回目：平均25分であり，縫合回数を重ねるにつれて縫合時間の差が小さくなっていた．これは，人工材料による縫合トレーニングにより経験の比較的少ない医師でも縫合手技を習得することが可能であり，結果として縫合時間の短縮につながった，と考える．

腱縫合のトレーニングに関する過去の文献[1)5)6)7)]であるが，Bariら[5)]は，屈筋腱縫合の手技を教育する前後での縫合強度の比較を行い，手技を教育した後の縫合強度は教育を受ける前のそれよりも有意に高かったと報告した．またBremnerら[6)]は，径9.5 mmの人工材料（複数のゴムひもを布製の人工物で束ねたもの）が腱縫合のトレーニング材料として有用であった，と報告した．また，Zetlitzら[7)]は，豚の屈筋腱を用いた縫合トレーニングが，縫合法を習得する上で有用な方法であったと報告している．

今回，Pennington法（modified locking Kessler法）を用いた理由としては，Pennington法は基本的な主縫合法の一つ[8)9)]であり，種々の新しい縫合法が報告されているが，Kessler法やTajima法と並び現在でも用いられている縫合法であるからである[10)]．

腱縫合手技は，手外科を専門とする上で必要不可欠であり，手術成績の向上には迅速かつ正確な手技が求められる．我々は繰り返しトレーニングを行うことが手技の向上につながると考えている．dental rollを用いた腱縫合トレーニングの優位性は，1）ドライラボで縫合練習が可能であり，いつでもどこでも縫合が可能であること，2）動物腱では材料の入手・保存・解凍の手間が必要であるが，人工材料ではそのような手間が一切不要であること，3）多忙な業務の合間でも比較的簡便に縫合の準備を行うことが可能であり，継続した縫合練習が可能であること，4）大きさがほぼ均一であるため，縫合強度の比較試験材料としても有用であることが挙げられる．一方，欠点としては，径が実際の腱よりもやや大きいこと，実際の腱の感触とは異なることが挙げられる．しかし，5回の縫合練習だけでも，繰り返し縫合を行うことで，縫合時間の有意な短縮を認めたことから，dental rollを用いた縫合練習は有用な方法であることが示唆された．さらに，力学的評価を行うことで，縫合部がどのくらいの強度を有しているのかを客観的にフィードバックできる．本研究では，同一医師の縫合した5対の人工材料で疲労強度に有意差は認めなかったものの，縫合強度を調べることで反復トレーニングを行う意欲の維持につながると考えている．実際に，本研究に参加した医師にアンケートを実施したところ，参加した医師全員が，5回目の縫合が1回目の縫合に比べて，よりスムーズにかつ縫合部の緩みなく縫合ができたと答えた．また，何本くらい縫合練習したら自信がつくか，との問いに対しては，10本と答えた医師が5人と最多であった．

【まとめ】

1．人工材料を用いた屈筋腱縫合のトレーニング法の有用性を検討した．

2．本研究に参加した整形外科医全員において5回目の縫合時間が1回目に比べて有意に短い結果であった．

3．破断強度，疲労強度は同一医師の各縫合回数において明らかな有意差は認めなかった．

4．Dental rollを用いた屈筋腱縫合トレーニングは，腱縫合の基本的な手技を習得するための簡便で有用な方法であり，cyclic loading machineを用いて縫合強度の評価を客観的に行える本方法は，手外科教育の一つとなりうることが示唆された．

【利益相反の開示】

本研究発表に関連し，開示すべきCOI関係にある企業等はありません．

【文　献】

1）Tare M. Dental rolls: a suitable model for practising tendon repair techniques. J Hand Surg Br 29: 506-507, 2004.
2）Takeuchi N, et al. Strength enhancement of the interlocking mechanism in cross-stitch peripheral sutures for flexor tendon repair: biomechanical comparisons by cyclic loading. J Hand Surg Eur 35: 46-50, 2010.
3）Takeuchi N, et al. The biomechanical assessment of gap formation after flexor tendon repair using partial interlocking cross-stitch peripheral sutures. J Hand Surg Eur 36: 584-589, 2011.
4）Dona E, et al. Biomechanical properties of four circumferential flexor tendon suture techniques. J Hand Surg Am 28: 824-831, 2003.
5）Bari AS, et al. Overcoming the learning curve: a curriculum-based model for teaching zone II flexor tendon repairs. Plast Reconstr Surg 130: 381-388, 2012.

6） Bremner NA, et al. A re-usable model for teaching and practising tendon repair techniques. J Hand Surg Eur 32: 726-726, 2007.
7） Zetlitz E, et al. Objective assessment of surgical training in flexor tendon repair: the utility of a low-cost porcine model as demonstrated by a single-subject research design. J Surg Educ 69: 504-510, 2012.
8） 津下健哉ほか．私の手の外科―手術アトラス―．改訂第 4 版．東京．南江堂．pp371-382, 2010.
9） Rawson S, et al. Suture techniques for tendon repair; a comparative review. Muscles, Ligament and Tendons Journal 3: 220-228, 2013.
10） Seiler JG Ⅲ , et al. Green's operative hand surgery. 第 6 版 . Philadelphia. Elsevier. pp 189-207, 2011.

日手会誌（J Jpn Soc Surg Hand），第 32 巻　第 5 号　629-632，2016

豚足を用いた腱縫合法実習

尼子雅敏（あまこまさとし），有野浩司（ありのひろし），根本孝一（ねもとこういち）

腱縫合の手技の習得の目的で，当科では豚足を用いた腱縫合実習を定期的に行ってきた．本実習の概要を紹介する．豚足は精肉店から 1 個 100 円で購入して用いた．まず伸筋腱を横切してマットレス縫合を行う．次に屈筋腱を展開，切断して津下法で縫合させ，補助縫合を追加する．できるだけ愛護的に腱を鑷子で把持しないようにしている．この方法を当科の研修医全員に実施させている．1 回の実習時間は 2 時間である．全員が縫合可能であった．縫合の手術手技の概念とともに，腱の識別法や扱い方を理解させることができた．豚足は食肉として流通しており，近隣の精肉店から安価に入手可能である．腱の性状はヒトと類似しており，手技の練習に適している．研修医は縫合の理論を習得するとともに，手技の難しさ，面白さを学び，手外科の技術の奥深さに感銘する者も少なくない．研修医に腱縫合実習の機会を与え，その魅力を体感させることは，手外科の教育において有用であると思われた．

【緒　言】

手外科領域の手術手技の中で，屈筋腱縫合術は特殊な技能を要し，手術手技の習得は，手外科医を目指す研修医にとって重要な課題である．当科では豚足を用いた腱縫合実習を行っているので，本実習の概要について紹介する．

【対象と方法】

対象は，当科でローテート研修を行っている初期研修医と後期研修医である．1 回の実習参加者は，初期研修医 5-7 人と後期研修医 1-2 人であった．当科のローテート研修期間は 6 週間であり，年間 8 回開催している[1]．2004 年以降，80 回以上実施してきた（図 1）．実習材料の豚足は，近所の精肉店で購入し，単価は 1 個 100 円である．-20℃で冷凍保存されており，常温解凍を 24 時間行い使用した（図 2）．事前教育として，津下健哉著の『私の手の外科―手

図 1　実習風景

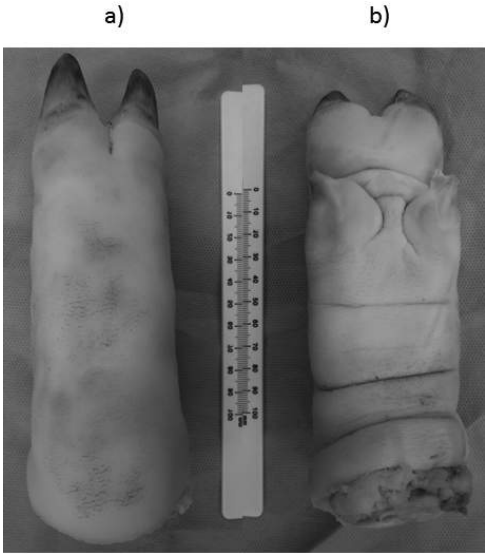

図 2　豚足の外観　a）足背側　　b）足底側

受理日　2015/09/19
防衛医科大学校　〒359-8513　埼玉県所沢市並木 3-2

術アトラス』を読ませ，腱縫合の概要を予習させるとともに，手技のイメージを持たせた[2]．使用器具は持針器，メス，鑷子，剪刀，2号強弯角針，2-0ナイロン糸を用いた（図3a）．研修目標は，初期研修医には皮膚切開，縫合，伸筋腱縫合，屈筋腱縫合とした．縫合は，器械結びで行わせ，伸筋腱縫合は水平または垂直マットレス縫合を，屈筋腱縫合は津下法を行わせた．後期研修医には伸筋腱縫合，屈筋腱縫合，腱移行を研修目的とした．愛護的な操作をこころがけ，実際の手術と同様の手技で行わせた．

＜手術手技＞

まず背側の皮膚を切開し伸筋腱を展開する．厚い皮膚を切開すると直下に伸筋腱が露出する．伸筋腱をメスで切断して，2-0ナイロン糸を用いて水平マットレスまたは垂直マットレスで2針縫合する．次に底側を切開して屈筋腱を展開する．屈筋腱は足底中央部で深趾屈筋腱を浅趾屈筋腱が取り巻く2重構造になっており，浅趾屈筋腱を切開して深趾屈筋腱を露出させた（図4a）．深趾屈筋腱を切断後に2-0ナイロン糸の端末を結ばせたループ針を作製し，津下

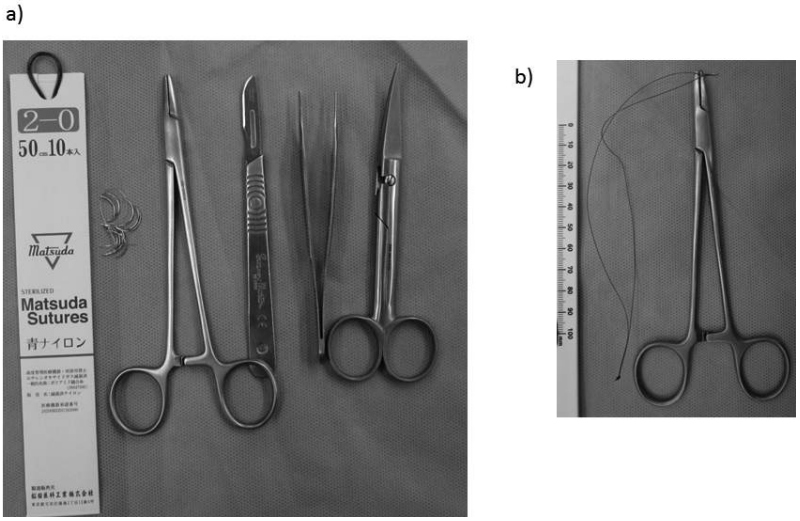

図3 使用器具．a） 2-0ナイロン，持針器，メス，鑷子，剪刀，2号強弯角針を用いる．b） ナイロン糸の両端を結んでループ針を作製して用いる．

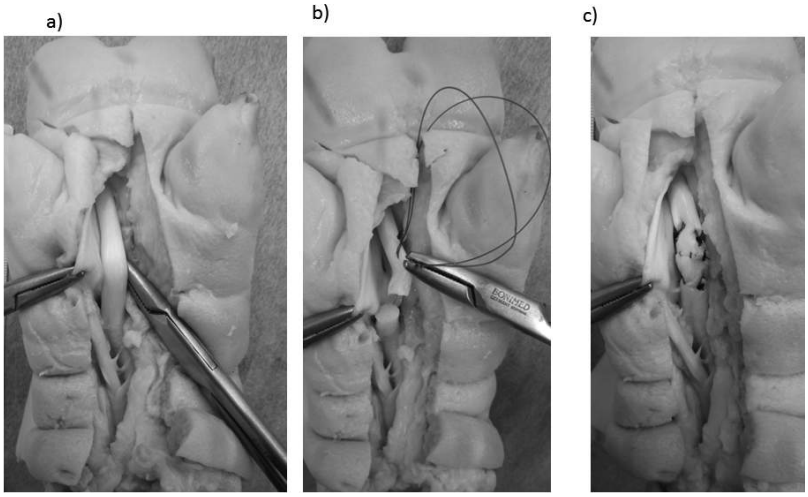

図4 屈筋系縫合の実際．a） 深趾屈筋腱を展開する．b） 切断して，縫合を行う．c） 4strandの縫合と補助縫合を行う．

法で縫合する（図 3b，4b）．断端から 2cm 離れたところで 1/3 周横方向で腱を確保し，糸を通す．できるだけ鑷子で腱を把持せずに断端に糸を通し，近位断端から 2cm 離して糸を出す．もう 1 針かけて同様の操作を行い 4-strand で縫合する．補助縫合を全周性に行い腱縫合を完了する（図 4c）．最後に腱を引っ張ってみて，指が動くこと，破断しないことを確認する．腱移行術は，1 本の伸筋腱を切離し，隣の伸筋腱に編み込み縫合法を用いて行わせた．尖刃で移行先の件を縦切して，移行元の腱を通して縫合を行う．その際，できるだけ腱の側面を鑷子で把持しないようにする．1 回の実習時間は 2 時間程度であった．

評価項目として，本実習を通じて研修医が修得できたことや困難であった点を検討した．さらに，実習後の感想を初期研修医から収集し，本実習の有用性について検討を行った．

【結　果】

初期研修医全員が研修目標である伸筋腱縫合と屈筋腱縫合を体験した．初期研修医共通の問題点としてループ針の刺入位置が断端部から 1cm 以内と近くなる場合が多かった．腱を鑷子で把持せずに縫合することは全員困難であり，愛護的な操作はできなかった．しかし，研修医に対して縫合の手術手技の概念とともに，腱の識別法や扱い方を理解させることができた．後期研修医は繰り返し腱縫合の練習を実施し，腱をできるだけ把持せず愛護的な操作ができるようになった．

実習後の感想を初期研修医から聞くと，「伸筋腱縫合，屈筋腱縫合の実際を理解できた」，「腱縫合の特殊性を理解できた」，「腱の感触が理解できた」，「すぐに実際の患者に腱縫合は行えない」という回答があった．後期研修医からは，「腱縫合の練習ができた」，「何とか愛護的な操作ができるようになった．」「複数回の練習が必要であるが，実際の患者でも腱縫合したい」という回答であった．

【考　察】

手外科領域の外科的治療は，手指の巧緻運動機能の獲得のために繊細で愛護的な手術手技が必要とされる．特に屈筋腱縫合術は適切な縫合糸の設置による強度と，癒着を防止のための愛護的な操作が重要である．技量不足が術後の腱癒着や再断裂などの合併症を生じやすくなるため，高度な技量が求められる．手外科専門医は，豊富な知識と共に高度な手術手技を習得し，高い水準の医療技術を提供することが求められている．

技量の向上には教育が重要である．日本学術会議は，「知識伝授型から問題解決型，知識重視型から技能・態度重視型の教育へ転換を図るべきである．」という指針を示しており，医学教育全体でより実践的な教育の導入が進んでいる[3]．しかし，人権意識の高まりや医療安全上の見地から，研修医が on the job training で修練することは困難になりつつある[4]．そこで，人工素材やシミュレーター，実験動物や食肉を用いた手術手技の教育プログラムが取り入れられている[5)6)7]．さらに近年，本邦においても新鮮凍結屍体を用いた教育プログラムも開始されているが，普及には至っていない．

人工素材を用いた縫合実習は大人数の実習に対応可能で繰り返しの利用が可能，感染の危険もなく初心者でも安心, 臭いや腐敗がないなどの利点がある．しかし，実際の手術とは質感が異なり，臨場感がないのが欠点である．実験動物を用いた方法は，動物保護の観点から減少傾向にあり，今後の発展は困難である．食肉は材料が流通しており，実験動物と異なり実習場所の制限が少ないため，外科手技実習材料として用いられるようになってきた．腱縫合の実習材料は，腱の質感が人体に酷似した豚足が適している[8]．近隣の精肉店から安価に購入可能で，食肉として流通している商品なので，特殊な実習室は不要で，廃棄も容易である．道具があれば自宅でも練習は可能である．

1 回の体験的な腱縫合の機会だけでは，手技の獲得には至っておらず，腱縫合の手技を習得するには，複数回のトレーニングを要する．しかし，これまでの実習の習得状況や手技の達成度の検証を行っていないので，今後習熟レベルに応じて達成目標や評価法を明確にして評価していきたいと考えている．

また，手外科医を目指す研修医にとって，手外科特有の手術手技の獲得は最大の目標であり，興味と情熱をもって取り組むべき課題である．研修医にこの技術教育プログラムを提供することは，研修医の関心を高め，手外科医の裾野を広げ，将来の人材確保に貢献すると思われた．

【まとめ】

1. 豚足を用いた腱縫合実習を紹介した.
2. 腱の性状はヒトと酷似しており手技の練習に適している.
3. 腱縫合の魅力を実感させることは手外科の教育に有用である.

【利益相反の開示】

本研究発表に関連し，開示すべき COI 関係にある企業等はありません.

【文　献】

1) 有野浩司ほか．一般研修医を対象とする手の外科基本手技の研修　豚足を用いたトレーニング．日手会誌 23: S40-S40, 2006.
2) 津下健哉．私の手の外科―手術アトラス．改訂 4 版．東京．南江堂．pp377-382, 2006.
3) 佐々木宏起ほか．OSCE（客観的臨床能力試験）による小外科手技の評価の妥当性の検討．医学教育 27: 105-108, 1999.
4) 小林 元ほか．ブタ皮膚・消化管組織を用いた外科手技シュミレーション講習会の経験．J Jpn Assoc Simul Med Educ 5: 25-29, 2012.
5) 岡田宇広ほか．貝割れ大根の神経縫合練習モデルとしての有用性．日手会誌 27: 654-658, 2011.
6) 小野寺久ほか．外科の魅力を伝える初期研修とは．外科治療 104: 917-922, 2011.
7) 工藤俊哉ほか．鶏手羽元によるマイクロサージャリーの発展的なトレーニングモデル．日手会誌 28: 664-666, 2012.
8) 坂口勝信ほか．異なった縫合方法で縫合したブタ足趾屈筋腱の力学的強度．東日本整災会誌 18: 141-144, 2006.

日手会誌（J Jpn Soc Surg Hand），第 32 巻　第 5 号　633-637，2016

Zone I 屈筋腱断裂に対する pull out wire 法後の早期自動屈曲運動法の治療成績

野中信宏（のなかのぶひろ），田崎和幸（たさきかずゆき），宮﨑洋一（みやざきよういち），貝田英二（かいだえいじ）

本研究は，pull out wire 法を用いて腱縫着した zoneI の手指屈筋腱断裂に対して術後早期自動屈曲運動法を行った治療成績を示すことである．対象は，7 例 8 指で，治療成績は日手会機能評価法，Strickland 評価法にて評価した．結果は excellent が 6 指，poor が 1 指，再断裂が 1 指であった．poor の 1 指は CRPS を合併した．再断裂 1 指の原因は患者自身の過度の伸展運動が原因であった．断裂腱を前進させて腱縫着する術式は，腱縫着部が腱停止部になるため，癒着が想定される場合，腱縫着部位より必ず近位に癒着が存在する．したがって術後療法は，癒着改善や安全面において伸展運動を行う Kleinert 法よりも自動屈曲運動法がより適していると考えられ，良好な結果が得られた．

【緒　言】

ZoneI における屈筋腱停止部付近での腱断裂や jersey finger などの皮下断裂時の治療法に深指屈筋腱を前進させ，アンカーを使用して末節骨基部に縫着する術式や直接末節骨に埋没させる pull out 法がある．その術後療法に早期自動運動療法を用いた報告は少ない．今回，pull out wire 法を用いた術後に早期自動屈曲運動法を行ったので，その治療成績を報告する．

【対象と方法】

対象は，腱移植術例や骨折を伴う例を除いた zoneI での深指屈筋腱完全断裂例で 2005 年から 2014 年までに当院にて pull out wire 法を用いて縫着し，術後自動屈曲運動法を行った 7 例 8 指とした．男性 6 例，女性 1 例で腱縫着時年齢平均 33.6 歳（12～49 歳）であった．経過観察期間は，経過中に CRPS を合併した例を除くと平均 13.8 週（8 週～24 週）で，CRPS 例は 24 週で評価した．鋭利な損傷が 6 指で皮下断裂は 2 指であった（表 1）．手術は，全例，ステンレスワイヤーを用いる腱縫合用プルアウトワイヤーセット（河野製作所）で行った．まず，断裂した深指屈筋腱を同定し停止部まで前進させ，過度な緊張でないことを確認した．次に腱末端をワイヤーで縫合し，末節骨基部に作成した骨孔に wire を通して，腱を末節骨に引き寄せて爪甲上にボタンにて固定した．さらに，末梢の残存した腱組織を縦割し，挟み込むように 4-0 ナイロン糸で追加縫合した（図 1，2）．なお，追加縫合できなかった例は，固定法で行い，今回の対象からは除外している．外固定は背側スプ

表 1　対象

症例	性別	手術時年齢	損傷指	受傷原因	Zone
1	男	23	左示指	ナイフ	I
2	男	12	右母指	鎌	I
3	男	46	左中指	はさみ	I
4	男	14	右環指	皮下断裂（サッカー）	I
5	男	46	右小指	鎌	I
6	女	45	右環指	皮下断裂	I
7	男	49	左環指	はさみ	I
			左小指		I

受理日　2015/09/19
愛野記念病院　手外科センター　〒854-0301　長崎県雲仙市愛野町甲 3838-1

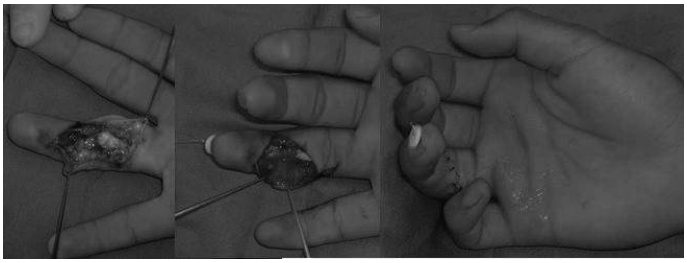

図 1　pull out wire 法

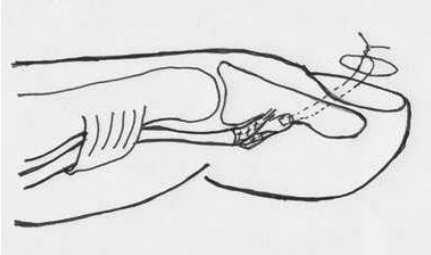

図 2　行った術式

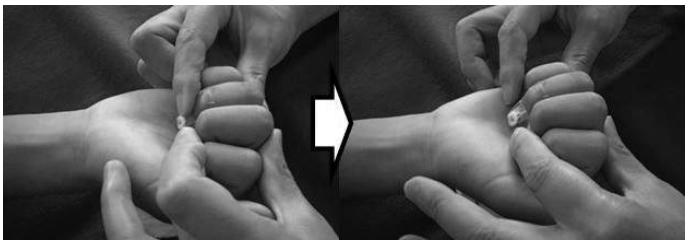

図 3　holding での早期自動屈曲運動

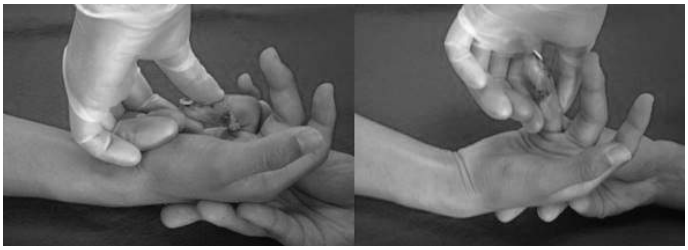

図 4　MP 関節を屈曲位に保持して単関節の他動伸展運動

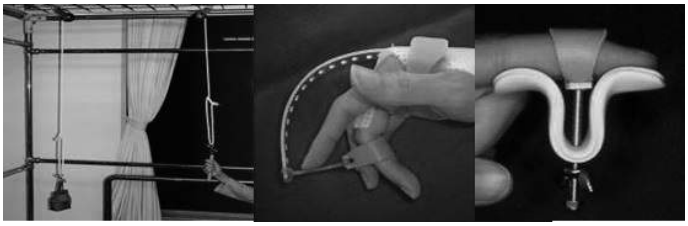

図 5　拘縮改善に使用したスプリントや治療器具

リントを用いて患指を訓練時以外は屈曲位とした．術後 3 週間の早期運動療法期間は必ず担当のセラピストが立ち会い，運動を行うようにした．早期運動療法は他動屈曲位を維持させる程度の屈曲力での自動屈曲運動（図 3）を行った後に，関節屈曲拘縮予防のために単関節での PIP，DIP 関節他動伸展運動（図 4）を行った．それぞれ 5 回程度，1 日 3～4 セット継続した．術後 3 週経過時以降は，夜間のみ屈曲位固定とし，日中は伸展制限スプリント内で自動運動を許可した．術後 5 週で wire を除去し，術後 6 週で伸展制限スプリントを除去したが，抵抗運動となるようなドアの開閉やタオル絞り，患指を使用してのピンチ動作などは禁止した．また，腱癒着や拘縮が残存していた場合は，拘縮改善用のスプリントや治療器具を用いた（図 5）．術後 8 週で軽い ADL に患手の使用を許可し，術後 12 週で制限なく仕事等に患手の使用を許可した．最終成績は，日手会機能評価法，Strickland 評価法にて評価した．

表 2　結果

症例	性別	手術時年齢	損傷指	%TAM	日手会機能評価法	Strickland 評価基準
1	男	23	左示指	104%	excellent	excellent
2	男	12	右母指	100%	excellent	excellent
3	男	46	左中指	93%	excellent	excellent
4	男	14	右環指	99%	excellent	excellent
5	男	46	右小指	再断裂		
6	女	45	右環指	poor（CRPS）		
7	男	49	左環指	103%	excellent	excellent
			左小指	95%	excellent	excellent

【結　果】

結果は，日手会機能評価法，Strickland 評価法ともに，excellent が 6 指，poor が 1 指，再断裂が 1 指であった（表 2）．poor の 1 指は，術後 12 週頃までは good の評価を得ていたが，CRPS を合併し，以降 poor となった．再断裂の 1 指は，術後 2 週経過時の訓練時以外に患者自身が患指を過度に他動伸展したことで再断裂した．1 例 2 指に術後 4 週経過時ボタンが外れるなどの wire トラブルを生じた．全例，爪部に変形などは生じず，感染もなかった．

【症例提示】

23 歳，男性．ナイフにて受傷し，左示指深指屈筋腱断裂を受傷し，pull out wire 法を用いて縫着した．術後 2 日経過時から早期自動屈曲運動法を開始した．経過中，関節可動域を制限するような拘縮や腱癒着はほとんど認めず，%TAM は，術後 4 週経過時が 92%で，術後 5 週経過時が 99%，術後 8 週経過時には 104%でプラトーとなり，徐々に使用制限を緩和し，職場復帰した（図 6）．

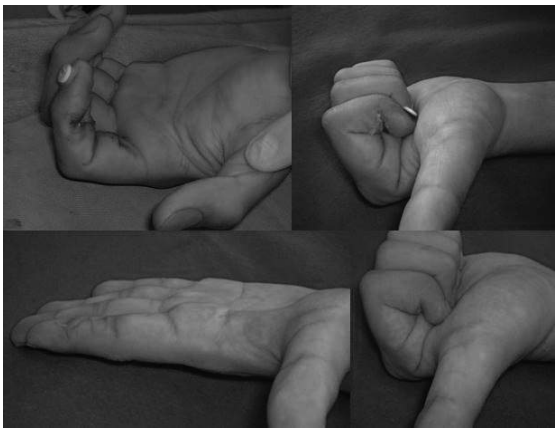

図 6　左上：術直後　右上：術後 3 週時　下：術後 8 週時

【考　察】

ZoneI での深指屈筋腱の滑動距離は，zoneII と比べて短い．そのため，zoneI で生じた腱の癒着を自動運動で剥離することは zoneII と比べて困難である．そのような機能解剖学的な差があるにもかかわらず，zoneI の屈筋腱断裂は，zoneII に併せて報告されることが多く，特に pull out 法を用いた治療報告は少ない．矢﨑ら[1]は，zoneI の屈筋腱損傷の中で，開放性と皮下断裂，腱縫合群と pull out 群に分類して治療成績を報告している．後療法は 2 指のみ早期運動療法で他 10 指は 3 週間固定法を行っており，特に開放性・pull out 群で成績は不良であったとしている．Guinard ら[2]は，24 指に Mantero technique を使った pull out 法を行い，術後手関節 30 度屈曲位，MP 関節 60 度屈曲位の伸展制限した上で，早期自動屈曲伸展運動法で治療している．1 指で感染し，再断裂したが，23 指は excellent 及び good の結果であったとしている．Bidwai ら[3]は，37 指に対して，button-over nail technique を用いて zoneI の腱断裂を縫着し，術後 1 日から手関節屈曲位，MP 関節 70 度屈曲位，PIP 以遠はフリーとした背側スプリントを用いて Kleinert 法を 47%に controlled active movement を 49%に行ったとしている．結果は，DIP 関節の可動域平均は 37.5 度（8-72）で，40 度を超えたのは全体の 45.7%であり，excellent 及び good であったのは，ほんの 15%であったと報告している．この報告では Kleinert 法と controlled active movement の成績の差は論じられていないが，著者らは，早期自動屈曲運動法で再断裂 1 指と CRPS1 指を生じたが，他指は全て excellent であった．

深指屈筋腱停止部縫着に関する実験的研究はいくつか報告されている．多くは，ボタンを使った pull

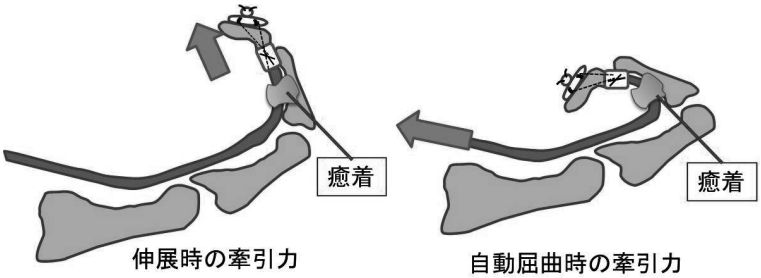

図 7　pull out 法モデル（癒着は必ず腱縫着部より近位に生じるので，牽引力は伸展より屈曲の方が安全で効果的といえる）

out 法とアンカーを比較したものである．それぞれ縫合法に違いがあるが，pull out 法がアンカーより破断張力が強い[4]という報告がある一方，single Mitek Mini アンカーでは，pull out 法と破断張力に差はなかったが，double Mitek Micro アンカーではそれより優れていた[5]とする報告や，最近では，両者に統計学的な有意差はなかった[6]という報告もあり，一定の見解は得られていない．しかし，これらに用いている pull out 法は縫合糸を用いたものであり，wire 法は，著者らが渉猟した中ではなかった．臨床研究においては，pull out 法とアンカーを無作為化で行った McCallister ら[7]の報告では，2 つの方法の結果に機能的な差は生じなかったとしている．また，pull out 法は，患者の理解が必要，合併症として爪の変形，感染，ボタンが外れる[2)8)]などがあり，アンカーは粗鬆骨の場合は，破綻しやすく，背側皮質や関節面に貫通することもある[4)9)]とも報告されている．著者らは，爪の変形や感染はなかったが，wire が切れるトラブルを生じた．これは，はっきりしていないが，爪甲上の wire が頻回のストレスにより折れたという感じであったため，後療法中に患指を触る際，ボタンとの接触等で wire の強度が徐々に弱くなって折れたのではないかと思われる．よって，患指を触る際にボタン部の頻回の接触に注意を要したほうが良い．今回，pull out wire 法に深指屈筋腱断裂末端部を追加縫合することで早期運動療法を行った．再断裂を 1 指生じたが，これは対象者が自己で過度な他動伸展運動を行ったことが原因であり，1 指の CRPS 合併例を除くと全て excellent を獲得でき，Guinard ら[2]の報告をみても，早期運動療法は有効な後療法であると思われた．

また，基本的には pull out 法であってもアンカーで縫着したとしても腱縫着部は深指屈筋腱停止部であり，癒着を原因とする flexion lag が発生した場合の癒着部位は，zoneII などの縫合部と違い，必ず縫着部位よりも近位に存在すると考えられる．したがって，自動でも他動でも伸展運動の際には縫着部位に遠位方向に牽引力が加わるため，癒着が生じると縫着部は破綻しやすい．一方，自動屈曲運動ははじめに癒着に力が加わるため，安全であり，癒着改善に効果的であったと考えた（図 7）．また，pull out wire 法は爪甲にボタンを装着するため，Kleinert 法時に使用するフックが装着しにくい．これらより，伸展運動を主に行う Kleinert 法よりも早期自動屈曲運動法がより適しているのではないかと考えた．

【まとめ】

Pull out wire 法を用いて腱縫着した zoneI の手指屈筋腱断裂 7 例 8 指に対して早期自動屈曲運動法を行った治療成績を報告した．結果は excellent6 指，poor1 指，再断裂 1 指であった．術後早期自動屈曲運動法は，excellent の結果を多く獲得できたが，1 例再断裂を認めた．pull out wire 法では癒着が想定される場合，腱縫着部位より必ず近位に癒着が存在する．したがって癒着改善や安全面において伸展運動を行う Kleinert 法よりも自動屈曲運動法がより適していると考えた．

【利益相反の開示】

本研究発表に関連し，開示すべき COI 関係にある企業等はありません．

【文　献】

1）矢﨑尚哉ほか．Zone Ⅰにおける深指屈筋腱断裂の治療成績．日手会誌 27: 603-606, 2011.
2）Guinard D, et al. The Mantero flexor tendon repair in

zone 1. J Hand Surg Br 24: 148-151, 1999.
3) Bidwai AS, et al. The button-over-nail technique for Zone I flexor tendon injuries. Hand Surg 17: 365-369, 2012.
4) Silva MJ, et al. The effects of multiple-strand suture techniques on the tensile properties of repair of the flexor digitorum profundus tendon to bone. J Bone joint Surg Am 80: 1507-1514, 1998.
5) Brustein M, et al. Bone Suture Anchors Versus the Pull-out Button for Repair of Distal Profudus Tendon Injuries:A Comparison of Strength in Human Cadaveric Hands. J Hand Surg 26: 489-496, 2001.
6) Chu J.Y, et al. Comparison of an All-Insaide Suture Technique With Traditional Pull-Out Suture and Suture Anchor Repair Techniques for Flexor Digitorum Profundus Attachment to Bone. J Hand Surg 38: 1084-1090, 2013.
7) McCallister WV, et al. Comparison of pullout button versus suture anchor for zone I flexor tendon repair. J Hand Surg 31: 246-251, 2006.
8) Kang N, et al. The morbidity of the button-over-nail technique for zone 1 flexor tendon repairs. Should we still be using this technique?. J Hand Surg Eur 33: 566-570, 2008.
9) Matsuzaki H, et al. Effect of suture material and bone quality on the mechanical properties of zone Ⅰ flexor tendon –bone reattachment with bone anchors. J Hand Surg 33: 709-717, 2008.

日手会誌（J Jpn Soc Surg Hand），第 32 巻　第 5 号　638-641，2016

手指伸筋腱皮下断裂例の検討

吉塚将昭*，砂川　融*，鈴木修身**，中島祐子*，四宮陸雄*，越智光夫*

手指伸筋腱皮下断裂に対する手術成績を検討した．対象は 25 例 27 手，年齢は 39 歳～84 歳（平均 63.2 歳），原疾患は OA10 手（Keinbock 病 1 手含む），RA17 手（SLE 1 手含む）．罹患指数は 1 指 7 手，2 指 12 手，3 指 8 手であった．術後 6 か月の時点での MP 関節伸展 -20° 以下もしくは MP 関節屈曲 50° 以下の症例を成績不良とし，年齢を 65 歳未満群（15 手）と 65 歳以上群（13 手），原疾患を OA 群（10 手），RA 群（17 手），罹患指数を 1 指群（7 手）と複数指群（20 手），手術までの待機期間を 3 か月未満群（13 手）と 3 か月以上群（14 手），術後 MP 関節の固定期間を 4 週未満固定群（20 手）と 4 週以上固定群（7 手）に分けてそれぞれの群における成績不良例の割合の差を比較した．成績不良例は 8 例あり，成績不良例が統計学的に有意に多かった群は 4 週間以上固定群のみであったが，RA 群や複数指群もやや成績不良例が多い傾向にあった．後療法や複数指例に対する手術法の改善が必要と考えられた．

【緒　言】

手指伸筋腱皮下断裂は関節リウマチ（以下 RA）や遠位橈尺関節変形性関節症（以下 OA）などが原因で起こる．当科で手術を行った症例について手術成績を検討し，成績不良の原因，改善点について考察したので報告する．

【対象と方法】

対象は平成 18 年から平成 26 年 6 月までに当科で手術をおこなった母指を除く伸筋腱皮下断裂 25 例 27 手（男 8 例，女 17 例）で，手術時年齢は 39 歳から 84 歳（平均 63.2 歳）であった．原疾患は OA10 手（Keinbock 病 1 手含む），RA17 手（SLE1 手含む）で，伸展不全を呈した指は小指 6 手（EDM のみ 2 手），示指 1 手，環・小指 12 手，中・環・小指 8 手で，発症から手術までの期間は 1.5 か月から 5.5 年の平均 13.4 か月であった．

再建方法は表 1 に示すとおりで，各々の症例に応

表 1

罹患指数	罹患指	症例数	再建方法
1 指	示指（EDC）	1 手	示指 EDC に PL 移植
	小指（EDM のみ）	2 手	EDM に EIP 移行
	小指（EDC&EDM）	4 手	環指 EDC に端側吻合後、EDM に EIP 移行
2 指	環・小指（EDC&EDM）	10 手	環・小指 EDC を中指 EDC に端側吻合後 EDM に EIP 移行
		1 手	環・小指 EDC・EDM に EIP 移行
	環・小指（EDC のみ）	1 手	中指 EDC に端側吻合
3 指	中・環・小指（EDC&EDM）	5 手	中指 EDC を示指 EDC に端側吻合後 環・小指 EDC に PL 移植
		1 手	中指 EDC を示指 EDC に端側吻合後 環・小指 EDC へ EIP 移行
		2 手	中・環・小指に PL 移植

受理日　2015/09/10
*広島大学整形外科　〒734-8551　広島県広島市南区霞 1 丁目 2-3
**広島総合病院整形外科

じて腱移行や腱移植を行った．小指 EDC，EDM 断裂の 1 指病変 4 手と環・小指 EDC，EDM 断裂の 2 病変 10 手には，断裂した EDC を隣接指へ端側吻合後，小指の伸展力の補強，小指単独伸展を可能とするため EDM へ EIP 移行を行った．Sauve-Kapandji 法を 17 手，Darrah 法を 9 手，骨片摘出を 1 手に併用した．MP 関節の固定は術後 4 週間未満が 20 手，4 週間以上が 7 手であった．

術後 6 か月の時点での MP 関節伸展 -20° 以下もしくは MP 関節屈曲 50° 以下の症例を成績不良とし，年齢を 65 歳未満群（15 手）と 65 歳以上群（12 手），原疾患を OA 群（10 手）と RA 群（17 手），罹患指数を 1 指群（7 手）と複数指群（20 手），手術までの待機期間を 3 か月未満群（13 手）と 3 か月以上群（14 手），術後 MP 関節の固定期間を 4 週未満群（20 手）と 4 週以上群（7 手）に分けて，それぞれの群における成績不良例の割合の差の 95％信頼区間を求め ,0 を含まないものを有意差ありとした．

【結　果】

MP 関節伸展 -20° 以下の症例は 1 手，MP 関節屈曲 50° 以下は 5 手，その両方が 2 手であった．成績不良例は合計 8 手であった（表 2）．

それぞれの群における成績不良例の割合と割合の差の 95％信頼区間は，年齢は 65 歳未満群 33％（5/15 手）に対し 65 歳以上群 23％（3/12 手）（-36~45％），原疾患は OA 群 20％（2/10 手）に対し RA 群 35％（6/17 手）（-20~51％），罹患指数は 1 指群 14％（1/7 手）に対し複数指群 35％（7/20 手）（-18~60％），手術待機期間は 3 か月未満群 31％（4/13 手）に対し 3 か月以上群 29％（4/14 手）（-37~32％），固定期間は 4 週未満群 10％（2/20 手）に対し 4 週以上群 86％（6/7 手）（30％~100％）であった．成績不良例が統計学的に有意に多かった群は 4 週以上群のみであったが，RA 群や多数指群もやや成績不良例が多い傾向にあった．

【考　察】

術後固定期間が 4 週間以上になると有意に成績不良例が増加し，伸展拘縮を起こした症例が多かった．水関らは指の機能として，示中指では伸展が，環小指では握力の発揮のため屈曲が重要と述べている [1]．また Nakamura らは，術後の患者満足度と手指 MP 関節の伸展 lag の間に相関関係はなく，術後の finger tip to palm distance が患者満足度と相関していたと報告している [2]．つまり患者の受診時の主訴は手指の伸展不全であるが，手術後の長期固定により伸展拘縮が生じると逆に患者満足は低下する．このことを踏まえ近年では減張位早期運動療法 [3]，dynamic splint を用いた早期運動療法 [4] を導入し成績は向上している．表 2 に示した症例 3 は術後 3 日目から減張位早期運動療法を開始し経過良好であったが，術後 8 週間でリハビリ通院を自己中止し，その 2 か月後に著明な伸展拘縮を起こし再診した症例であった．よって十分な期間のリハビリも重要と考える．成績不良例の中には，小指 EDC を隣接指へ端側吻合後，EDM へ EIP を移行した 4 症例（症例 2,4,6,7）が含まれていた．本再建法で，小指の伸展力を EIP 移行で補強したため伸展拘縮の出現が懸念されたが，本再建法を用いても早期運動療法を行

表 2　成績不良例 8 例の詳細

症例	年齢	性別	原疾患	罹患指数	待機期間（月）	再建方法	固定期間	MP 関節可動域					
								屈曲			伸展		
								中指	環指	小指	中指	環指	小指
1	60	F	RA	3	5	端側吻合＋PL 移植	4 週	40	40	40	-10	-5	-5
2	70	M	RA	1	6	端側吻合＋EIP 移行	4 週			30			-5
3	39	F	RA	2	4	EIP 移行	3 日		30	10		-30	-10
4	53	F	RA	2	1.5	端側吻合＋EIP 移行	4 週		40	35		5	-5
5	83	F	RA	3	2.5	PL 移植	4.5 週	45	40	40	5	0	0
6	78	F	OA	2	36	端側吻合＋EIP 移行	4 週		40	40		-20	-25
7	39	F	RA	2	2	端側吻合＋EIP 移行	4 週		45	15		-20	-15
8	84	M	OA	3	2	PL 移植	2.5 週	80	70	70	0	-20	-30

った症例では，小指の伸展拘縮は出現しておらず，この4症例の小指伸展拘縮出現の主な原因は，術後固定期間が4週間であったことと考えている．

また，原疾患がOA群よりRA群で成績不良が多い傾向にあった．RAでは発症前よりMP関節の変形や手指の尺側偏位が存在し，もともとのADL障害のため腱断裂が起こっても放置し受診が遅れることや，患者の申告した発症時期が不正確であることが考えられる．これにより患者の申告よりも実際の腱断裂から手術までの期間が長い可能性があり，EDMの筋拘縮が起こり，EDMを力源として利用した腱移植での伸展再建の場合，伸展不足，伸展拘縮が引き起こされることが考えられた[2]．著者らは2指病変に対しては主に隣接指への端側吻合で再建したが，RAの3指病変6例中5例にEDCを力源として使用した．その内2例（手術までの期間2.5ヶ月と5か月）が成績不良となった．これは2例とも術後MP関節の固定期間は4週間であった影響も考えられるが，EDCの筋拘縮により滑走不全や筋の収縮機能自体に問題があった可能性もある．Nakamuraらは中枢断端腱を末梢へ牽引し2cm以上牽引可能である場合，もしくは受傷後3か月以内の場合には，EDCの筋拘縮は可逆的であるとし力源として使用し概ね良好な成績を報告している[2]．受傷後からEDCの不可逆的な筋拘縮が起こるまでの期間ははっきりしていない．Moutneyらは，受傷後から手術まで期間が2週から76週の平均20週の症例にEDCを用いたPL移植を行ったが，成績は良好であったと報告している[5]．また,Magnellらは長母指伸筋腱断裂の受傷後5か月の症例に腱移植を用いて再建し良好な術後成績を報告している[6]．しかしながら，Moutneyらの症例には伸展lagが40°の症例も含まれており，さらにNakamuraらは末梢への牽引で充分な滑走が得られていた症例でも術後成績不良例が出現したため，滑走が良好でも筋収縮の機能自体に問題があった可能性があり，筋の機能評価方法の確立が望まれるとも述べている．よって著者らは受傷後3か月以上経過した症例，EDC腱を末梢へ牽引できたとしても強い牽引力が必要な症例などは，力源として十分に機能しない可能性があることを念頭に置く必要があると考える．

最後に，複数罹患症例で成績が劣っていたのは，3指病変を1つの力源で再建したことも一因と考えられる．著者らは3指罹患症例8例中2例（症例5，8）でPLの遊離移植を用いてEDC1つの力源で再建したが，両者とも成績不良であった．鈴木らはRAの3指病変に対して腱移行もしくは腱移植で1つの力源で再建した症例よりも，中指EDCを示指EDCに端側吻合後，EIPもしくは浅指屈筋腱（以下FDS）を環小指EDCに移行し力源を分割した症例のほうが成績良好であったと報告している[7]．水関らも3指病変を3指ともEDC1つの力源もしくはEIP移行単独で再建した症例の成績は不十分であり，中指EDCへEIPを移行し，環小指EDCへのPL移植の併用を提唱している[1]．その他，3指病変を1つの力源で再建すると伸展不足を経験したとの報告が散見される[8)9]．逆に，池上らは3指病変でも中環小指のEDCを1本化しEIPへの端側縫合で再建し良好な成績を報告している[10]．著者らは3指病変8例中6例に対しては，中指EDCを示指EDCへ端側吻合後，環小指EDCへPL移植もしくはEIP移行で力源を分割し再建を行ったが，1例（症例1）で成績不良であった．これは，力源として用いたEDCの筋拘縮が原因の可能性も考えられる．今後は発症から手術までの期間が長くなった症例，受傷時期の患者申告が不正確な症例などは，EDCの滑走が良くとも筋の機能低下が起こっている可能性を考え，環指，小指の再建にはPL移植の代わりにEIP移行もしくはFDS移行を選択すれば成績が安定すると考えている．

【まとめ】

術後固定期間が4週間以上になると有意に成績不良例（6/7手）が増加した．成績向上のためには，早期運動療法を行い，かつ十分な期間のリハビリを行うことが必須と考える．また3指病変では力源不足を避けるため力源を分けることも重要である．さらにEDCを力源として用いるときは滑走性の評価とともに，発症から手術までの期間を考慮し筋自体の機能低下が懸念される場合にはEIP移行やFDS移行の併用を検討する必要があると考える．

【利益相反の開示】

本研究発表に関連し，開示すべきCOI関係にある企業等はありません．

【文　献】

1） 水関隆也ほか．関節リウマチにより生じた3指伸筋腱

断裂再建法の比較検討．日手会誌 22: 105-108, 2006.
2) Nakamura S ほか．Tendon grafting for multiple extensor tendon ruptures of fingers in rheumatoid hands．J Hand Surg 27-B: 326-328, 2002.
3) 石黒 隆ほか．手指伸筋腱皮下断裂例に対する再建法 減張位超早期運動について．日手会誌 6: 509-512, 1989.
4) 土金 彰ほか．手指腱損傷の運動療法　Dynamic splint を用いた伸筋腱断裂後の早期運動療法．骨・関節・靭帯 9: 905-911, 1996.
5) Mountney J, et al. Free tendon interposition grafting for the repair of ruptured extensor tendons in the rheumatoid hand．J Hand Surg 23-B: 662-665, 1998.
6) Mangnell TD, et al. The intercalated tendon graft for treatment of extensor pollicis longus tendon rupture．J Hand Surg 13-A: 105-109, 1988.
7) 鈴木 拓ほか．関節リウマチにおける多数指伸筋腱断裂に対する再建法．日手会誌 27: 419-421, 2011.
8) 石田二志ほか．慢性関節リウマチにおける手指伸筋腱断裂の治療経験．中部整災誌 34: 1245-1246, 1991.
9) 川西啓生ほか．関節リウマチ患者の手指伸筋腱皮下断裂に対する治療．中四整会誌 22: 461-465, 2010.
10) 池上博泰ほか．慢性関節リウマチによる手指伸筋腱断裂　中・環・小指伸筋腱断裂例の治療について．日手会誌 18: 110-114, 2001.

日手会誌（J Jpn Soc Surg Hand），第 32 巻　第 5 号　642-645，2016

陳旧性骨性槌指に対する引き寄せ締結固定法

森澤　妥*，河野友祐*，越智健介**，松村崇史***，高山真一郎****

陳旧性骨性槌指にたいして著者らは鋼線を用いた観血的整復固定を施行している．今回その治療成績を検討した．症例は 21 例 21 指，年齢は平均 36 歳，術後経過観察期間は平均 47 週，受傷から手術までの期間は平均 9 週であった．検討項目は最終診察時で 1. 単純 X 線における骨癒合，2.DIP 関節の変形性関節症（以下，OA）変化の有無，3.DIP 関節の痛みの有無，4. 関節可動域，5. 指腹部（鋼線締結部）の圧痛・違和感の有無，6. 蟹江の評価，7. 表 1 の各項目について DIP 関節可動域との単変量解析（p＜0.05），8. 表 1 の各変数を説明変数として最終診察時の蟹江評価で不可であるかどうかを目的変数とした単回帰分析（p＜0.05）とした．骨癒合，痛みの消失は全例でえられた．蟹江の評価は優 10，良 5，可 1，不可 5 であった．DIP 関節可動域との単変量解析では年齢で有意差がみられた．最終診察時の蟹江の評価で不可であるかどうかを目的変数とした単回帰分析では受傷から手術までの期間で有意差が見られた．

【緒　言】

骨性槌指新鮮例の石黒法による治療成績は良好であるが，陳旧例においては議論のあるところである．陳旧性骨性槌指の治療は一定の見解が得られていない．著者らは陳旧性骨性槌指にたいする鋼線を用いた引き寄せ締結固定の治療成績を検討した．適応は，1. 受傷後 6-7 週までで石黒法を試みて整復されない症例，2. 受傷後 6-7 週以降の症例，3. 石黒法術後に骨片の脱転症例，とした．

【対象と方法】

症例は 21 例 21 指，性別は男性 13 例女性 8 例，手術時の年齢は 11～69 歳（平均 36 歳），術後経過観察期間は 12～108 週（平均 47 週），受傷から手術までの期間は 3～24（平均 9 週）であった．指の内訳は示指 5，中指 8，環指 5，小指 3 であった．このうち，石黒法術後骨片脱転症例は 3 例 3 指で各々術後 3,3,7 週で再手術を施行した．

術式はまず背側 H 型の皮切，掌側は斜め直線皮切を用いた．骨折部を十分に掻爬・新鮮化し，21G 針を用いて骨片ではなく腱に 0.3mm 鋼線をかけ，次に，末節骨に骨孔をあけ，鋼線を引き込んだ．骨片を整復し，1mm キルシュナーワイヤー（以下，K-W）で DIP 関節を伸展 0 度で仮固定する．その後，掌側小皮切で鋼線のでているところをつかみ，持針器で回して締結した．術後に鋼線締結部の圧痛・違和感をなるべく軽減するべく，鋼線は末節骨掌側にそわせるように圧着した．K-W は 6～8 週で抜釘，鋼線は骨癒合後，掌側に症状があれば抜釘した（図 1）．

検討項目は最終診察時で 1．単純 X 線における骨癒合，2．DIP 関節の変形性関節症（以下，OA）変化の有無，3．DIP 関節の痛みの有無，4．関節可動域，5．指腹部（鋼線締結部）の圧痛・違和感の有無，6．蟹江の評価[1]，7．表 1 の項目について DIP 関節可動域との単変量解析（p＜0.05），8．表 1 の各変数を説明変数として最終診察時の蟹江評価で不可であるかどうかを目的変数とした単回帰分析（p＜0.05）とした．

【結　果】

全例に骨癒合がえられた．1 例で DIP 関節の OA 変化がみられた．DIP 関節の痛みは全例で消失した．DIP 関節可動域は伸展 -30～5 度（平均 -6 度），

受理日　2015/09/21
*独立行政法人国立病院機構埼玉病院　〒351-0102　埼玉県和光市諏訪 2-1
**慶應義塾大学　整形外科
***松村外科整形外科
****国立成育医療研究センター

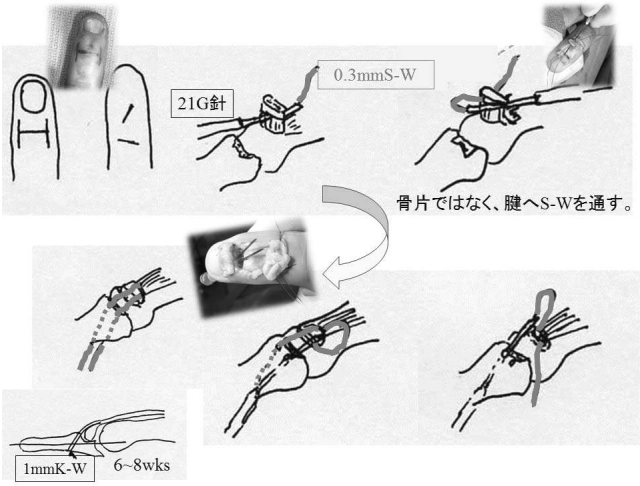

図 1　術式　鋼線（S-W），キルシュナーワイヤー（K-W）

表 1　これらの項目に対して 2 つの統計学的検討を行った．

・DIP関節可動域との単変量解析　(P ＜0.05)

(Mann-Whitney*, Spearman+、Kruskal-Wallis#)

・性別*、・年齢+ 、・罹患指#(示指、中指、環指、小指)、
・受傷から手術までの期間+
・初回手術であるか再手術であるか*

・ロジスティック回帰分析　(P ＜0.05)

下記の変数を説明変数として最終診察時の蟹江の評価で
不可であるかどうかを目的変数とした単回帰分析

・性別、・年齢、・罹患指(示指、中指、環指、小指)、
・受傷から手術までの期間
・初回手術であるか再手術であるか

表 2　結果（DIP 関節可動域との単変量解析）

因子		検定方法	p値
性別		Mann-Whitney	0.9453
年齢		Spearman	0.0268
罹患指	示指	Kruskal-Wallis	0.4363
	中指		0.2041
	環指		0.3247
	小指		0.665
受傷から手術までの期間		Spearman	0.2013
初回手術あるいは再手術か		Mann-Whitney	0.5967

表 3　結果（ロジスティック回帰分析）

因子		p値
性別		0.1364
年齢		0.9333
罹患指	示指	0.8558
	中指	0.3954
	環指	0.2185
	小指	0.5368
受傷から手術までの期間		0.043
初回手術あるいは再手術か		0.25

屈曲 3～85 度（平均 51 度）であった．指腹部（鋼線締結部）の圧痛を訴える症例はなく，5 指で違和感を訴えた．蟹江分類は優 10，良 5，可 1，不可 5 であった．DIP 関節可動域との単変量解析では年齢で有意差がみられた（表 2）．最終診察時の蟹江の評価で不可であるかどうかを目的変数とした単回帰分析では受傷から手術までの期間で有意差が見られた（表 3）．

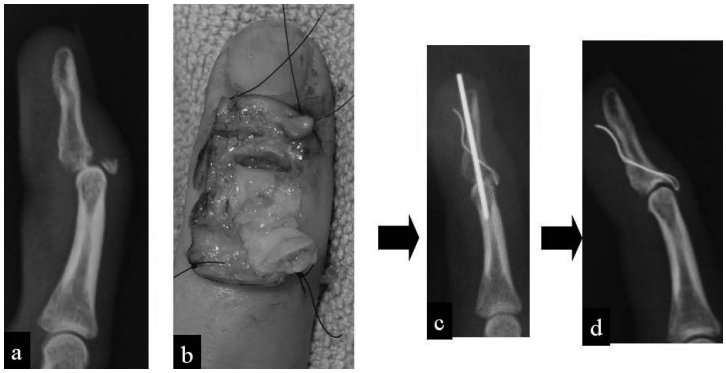

図 2　症例 14：44 歳女性
a：初診時単純 X 線像側面（受傷後 8 週時点）　b：術中所見　伸筋腱付きの骨片を翻転し，母床を新鮮化したところである．　c：直後単純 X 線像側面　d：術後単純 X 線像側面（術後 88 週時点）

【症例提示】

症例 14：44 歳，女性．

主訴：右陳旧性環指骨性槌指

現病歴：受傷後 8 週で本法を施行した．骨癒合を認め，術後 88 週時点で痛みはなく，骨癒合をみとめている．伸展 -5 度，屈曲 65 度，蟹江評価で優，日常で不自由はない（図 2a～d）．

【考　察】

陳旧性骨性槌指に関しては，石黒ら[2]は 3-5 週経過した陳旧例でも骨折部の可動性がまだ認めれる症例，豊山ら[3]は 6 週以上経過症例で新鮮化と石黒法で良好な成績が得られるとしている．田崎ら[4]は，4 週までの陳旧例は石黒法（経皮ピンニング）を試み，整復不能と判断されれば，観血的な石黒法に切り替えるとしている．また，陳旧例では骨片再離開，偽関節の報告[5]も散見され，観血的整復が望ましいとの報告がある．

陳旧性の骨性槌指の治療法であるが，大きくわけると 3 つの方法が試みられている．今回の著者らの方法[6]は石黒法よりは侵襲が大きいが plate 固定[7]よりは侵襲が少ないと考えている（表 4）．具体的には 6-7 週くらいまでの陳旧例には経皮的な新鮮化と石黒法（経皮）を試みて，整復できない症例には骨折部を展開して鋼線を用いた観血的整復固定（鋼線を用いた引き寄せ締結）をしている．経皮的に新鮮化してから石黒法の伸展ブロックピンで整復するもうまく整復できず，骨折部に段差が残ってしまう場合（図 3），石黒法で伸展ブロックピンを刺入する際，DIP 関節を屈曲して骨片の背側から刺入するが，良好な刺入位置が得られない場合（図 4）では石黒法では対処することは難しい．本法の利点としては，1. 直視下に骨折面や関節内の十分な掻爬・新鮮化が可能である．2. 鋼線を骨片ではなく，終止腱にかけることで骨片が割れることなく，確実な整復固定が可能である．3.DIP 関節は伸展位での固定となる．陳旧性の場合は，DIP 関節の伸展不全が主訴であることが多いので，術後から DIP 関節が伸展位で固定されているのは利点である．なお，本法で

表 4　手術法の比較

	石黒法（観血）	本法	plate固定
侵襲	＋	＋＋	＋＋＋
強固な固定性	＋	＋＋	＋＋＋
合併症	－	－	爪変形？

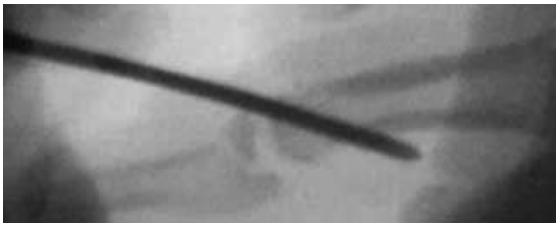

図 3　経皮的に新鮮化してから石黒法の伸展ブロックピンで整復するもうまく整復できず，骨折部に段差が残ってしまう．

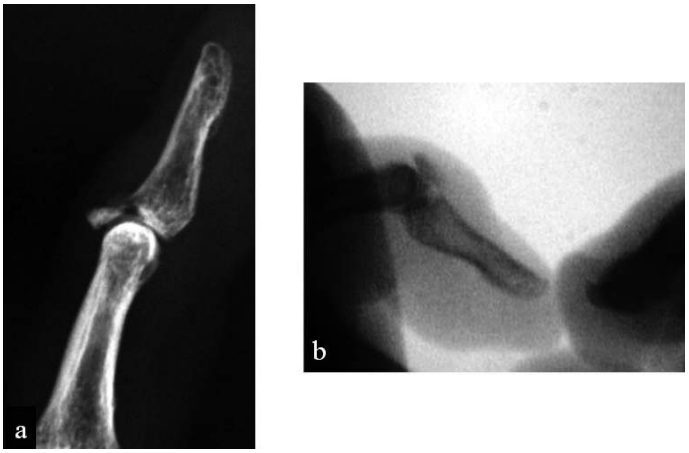

図 4　a，b：石黒法で伸展ブロックピンを刺入する際，DIP 関節を屈曲して骨片の背側から刺入するが，良好な刺入位置が得られない．

は掌側で鋼線を締結するが締結部を末節骨掌側にそわせるように圧着することで術後圧痛を訴えた症例はなかった（図 2d）．

本法の問題点は伸筋腱の骨片付着部が損傷されていないことが重要であり，今回石黒法術後に脱転した 3 例 3 指のうち 2 例 2 指で蟹江の評価は不可であった．

蟹江の評価は可動域と伸展不全の評価であるため，伸筋腱の骨片付着部の脆弱化及び癒着によって可動域不良が生じ，さらに伸筋腱の脆弱化によって伸展不全も生じたと考えられた．術後骨片脱転症例の一部で伸筋腱の骨片付着部が脆弱になっている症例は本法の限界と考えられた．

今回の検討結果では骨癒合は全例で得られ痛みは遺残しなかった．可動域はばらつきがあり，陳旧例の限界とも考えられたが，骨癒合が得られれば末節骨の掌側脱臼の進行もなくなり，痛みも改善するため，軽度の可動域制限は日常生活上問題とならない症例が多かった．関節可動域との単変量解析では年齢で有意差が認められた．これは年少であれば関節軟骨のリモデリング，関節形状の再適合性の獲得に有利なためと考えられた．蟹江の評価で不可であるかどうかを目的変数としたロジスティック回帰分析で手術までの期間で有意差を認めた．これは陳旧例では伸筋腱周囲の癒着，伸筋腱への損傷 によって伸展不全が遺残するためと考えられた．すなわち，高齢で受傷から手術までの期間が長い症例は可動域不良，伸展不全が遺残することがわかった．

【まとめ】

陳旧性骨性槌指にたいし，鋼線を用いた引き寄せ締結固定を施行した．本法では直視下に骨折面や関節内の十分な掻爬・新鮮化及び確実で強固な整復固定が可能であった．全例で骨癒合は得られ痛みはなかった．関節可動域はばらつきがみられ年齢において有意差を認めた．受傷から手術までの期間が長い症例では有意に蟹江の評価で成績が劣っていた．石黒法術後脱転した 3 例 3 指のうち 2 例 2 指で蟹江の評価は不可であった．

【利益相反の開示】

本研究発表に関連し，開示すべき COI 関係にある企業等はありません．

【文　献】

1）蟹江純一ほか．最近 14 年間に治療した mallet finger についての検討．整形外科 34: 1499-1501, 1983.
2）石黒 隆ほか．骨片を伴った mallet finger に対する closed reduction の新法．日手会誌 5: 444-447, 1988.
3）豊山起光ほか．陳旧性骨性槌指に対する石黒法による治療経験．日手会誌 24: 149-152, 2007.
4）田崎憲一ほか．骨片を伴う槌指の治療経験．日手会誌 15: 162-165, 1998.
5）千馬誠悦ほか．石黒法を用いて治療した陳旧性骨性槌指の治療経験．日手会誌 17: 119-121, 2010.
6）森澤 妥ほか．陳旧性骨性槌指の治療経験．日手会誌 28: 26-28, 2011.
7）福田祥二ほか．陳旧性骨性 Mallet 指に対する石黒法と‘Hook plate’固定の比較．日手会誌 27: 187-190, 2000.

日手会誌（J Jpn Soc Surg Hand），第 32 巻　第 5 号　646-649，2016

陳旧性骨性 Mallet 指に対する両側切開法を用いた Pull out 法の治療経験

稲垣弘進（いながきひろのぶ），佐伯将臣（さえきまさおみ）

受傷後 6 週以上経過した陳旧性骨性 mallet 指 5 例 5 指（全例 Wehbé 分類 2B 型）に対して pull out suture 法を行った．手術法の point は，近位爪郭より爪溝に沿って両側切開を行って骨折部位を展開したこと，背側骨片と末節骨をそれぞれ drilling し 3/0 nylon 糸を用いて指の背側皮膚上で pull out 固定を行い 4 週で抜去したこと，1.0mm の K-wire で DIP 関節固定を 5 週間行ったことである．術前の疼痛は全例で改善し，DIP 関節可動域は術前伸展平均 -12.4 度，可動角度は平均 15 度であったがそれぞれ -1.2 度，37 度に改善した．蟹江の評価では優 2 例良 3 例，Crawford の評価では excellent2 例，fair3 例であった．仕事や ADL に障害を訴えた例はなかった．両側切開法は背側骨片，terminal tendon や爪母への侵襲が少なく，整容面で優れている．

【緒　言】

骨性 mallet 指の外科的治療法は，新鮮例では一般に石黒法が第 1 選択とされ，また受傷後 5 週までの症例に対しても経皮的に骨折部位を新鮮化して行う石黒法が比較的侵襲が少なく推奨される．しかし，受傷後 6 週以上経過した陳旧例では末節骨の掌側転位に加えて，骨折部位の瘢痕形成，terminal tendon の癒着や短縮，関節の拘縮を伴うことが多く経皮的手術では治療は困難である [1]．このため陳旧性骨性 mallet 指に対して多くの観血的治療法が提唱されている．治療の主な目的が疼痛や可動域の改善，槌指変形など整容面の改善であることを考えると，どれも長所短所がありはっきりとした consensus は得られていない．以上を考慮し，著者らは original な皮切で pull out suture 法を行ったので，その方法と治療成績について報告する．

【対象と方法】

症例は受傷後 6 週間以上経過した陳旧性骨性 mallet 指 5 例 5 指で，男性 3 例女性 2 例，平均年齢 34 歳（16～53 歳）であった．受傷指は右環指 4 例右中指 1 例であった．初診時までの治療は未治療 3 例，副子固定 1 例，石黒法失敗例 1 例であった．Wehbé 分類 [2] では，全例で末節骨が掌側に亜脱臼し背側骨片が関節面の 1/3～2/3 の 2B 型であった．術前の疼痛は全例で日常生活において痛みがあり，特に患部に物が当たると強い痛みを感じていた．DIP 関節可動域は伸展平均 -12.4 度（-10～-15 度），可動角度は平均 15 度（0～20 度）であった．受傷から手術までの期間は平均 8 週（6～11 週）であった（表 1）．

手術方法は，近位爪郭より爪溝に沿って両側切開を行い，近位爪郭と爪甲の間に剥離子やエレバトリウムを挿入し爪母近位までを鈍的に丁寧に剥離する

表 1　症例および結果

症例	性別	年齢	患側	罹患指	術前疼痛	Wehbé分類	DIP関節		術前期間(週)	経過観察期間(月)	術後疼痛	DIP関節		蟹江評価	Crawford
							伸展	屈曲				伸展	屈曲		
1	女	32	右	環指	+	2B	−15	30	8	12	−	0	46	優	excellent
2	男	47	右	中指	+	2B	−12	12	6	5	−	0	32	良	fair
3	女	16	右	環指	+	2B	−10	30	7	3	−	2	47	優	excellent
4	男	23	右	環指	+	2B	−10	30	11	4	−	−3	33	良	fair
5	男	53	右	環指	+	2B	−15	33	8	3	−	−5	35	良	fair
平均		34.2					−12.4	27	8	5.4		−1.2	38.6		

受理日　2015/09/10
JA 愛知厚生連　豊田厚生病院　〒470-0396　愛知県豊田市浄水町伊保原 500-1

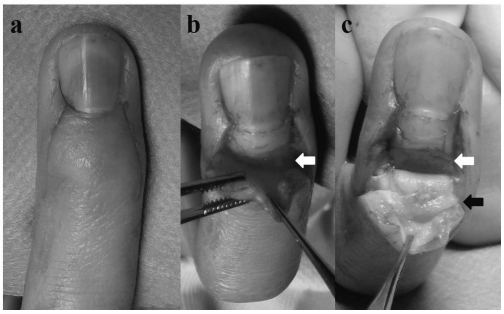

図 1　手術手順．a. 背側より両側切開．b. 近位爪郭と爪甲の間に剥離子を挿入し爪母近位まで剥離する．X 線透視で骨折部位を確認し，介在する瘢痕（白矢印）を切除して新鮮化する．c. 瘢痕切除後（白矢印），背側骨片（黒矢印）から近位 terminal tendon 周囲の癒着を剥離する．

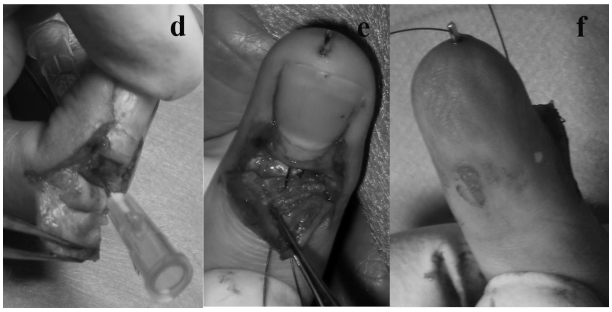

図 2　手術手順．d. 背側骨片と末節骨に 2 か所ずつ 1.0K-wire で drilling し，21G 針を通してそれをガイドに 3/0nylon 糸を通す．e. 末節骨の亜脱臼を整復して 1.0K-wire で関節固定後，f. 指腹に小切開をおいて nylon 糸を埋没し末節骨掌側に引っ張り上げて密着させる．

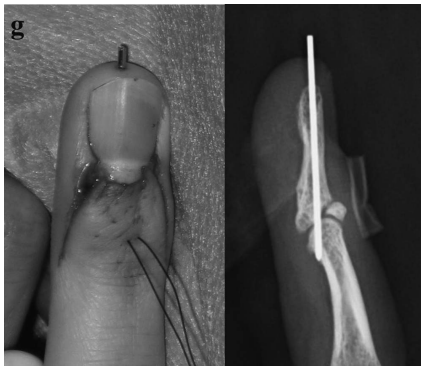

図 3　手術手順．g. 透視下に骨片の整復を確認し，背側皮膚上で nylon 糸をゴムチューブに締結する．

（図 1）．さらに近位へ同じ層で 11 番メスや剥離子を用いて少しずつ展開を進めていくが，ここで骨折部位に介在する瘢痕から terminal tendon までが白く連続した組織に見えて判別がつかないことが多く，瘢痕を切除するつもりが誤って terminal tendon を切除してしまわないように，必ず X 線透視で骨折部位を確認する．爪母のすぐ近位に末節骨側の骨折面があることが多い．側副靭帯を損傷しないように展開して骨折部位に介在する瘢痕を注意深く切除して新鮮化する．関節拘縮が強い場合は DIP 関節背側から湾曲した剥離子を挿入して掌側版の癒着を剥離し，さらに terminal tendon 周囲の癒着を剥離するが，著者らは背側骨片の血流維持のために，特に mallet 変形の主因が末節骨側の掌側転位である場合は骨片と背側皮膚とは可能な限り剥離を避けるようにしている．末節骨周囲の可動性が十分に得られたら，背側骨片と末節骨にそれぞれ 2 か所 1.0mm の K-wire で drilling し，21G 針を図のように通してそれをガイドに 3/0 nylon 糸を，背側皮膚から背側骨片→末節骨→指腹→末節骨→背側骨片と背側皮膚までの順に通して抜いておく（図 2）．末節骨の亜脱臼を整復してほぼ完全伸展位としてから 1.0mm の K-wire で関節固定後，指腹に小切開をおいて nylon 糸を埋没し末節骨掌側部分に引っ張り上げて密着させる．nylon 糸に緊張をかけて透視下に背側骨片の整復を確認しながら指背側皮膚上でゴムチューブを用いて締結し pull out 固定を終了とする（図 3）．外固定は行わず，4 週で nylon 糸を除去，5 週で K-wire を抜去し可動域訓練を開始した．

【結　果】

術後平均観察期間は 5 か月（3～12 か月）であった．骨癒合は術後平均 7 週（4～10 週）で全例が得られた．疼痛は全例で日常生活における痛みはなくなり改善が得られた．最終観察時の DIP 関節の平均可動域は伸展 -1.2 度（-5～2 度），屈曲 39 度（32～47 度），可動角度は平均 37 度（30～49 度）であった．蟹江の評価[3] では優 2 例良 3 例，Crawford の評価[4] では excellent2 例，fair3 例であった．感染例はなく，X 線像では 4 例に関節裂隙の狭小化を認めたが，仕事や ADL に障害を訴えた例はなかった．また，術後に末節部背側皮膚の壊死や瘢痕形成はなく，整容面に関しては全例が満足しているとの回答を得た．

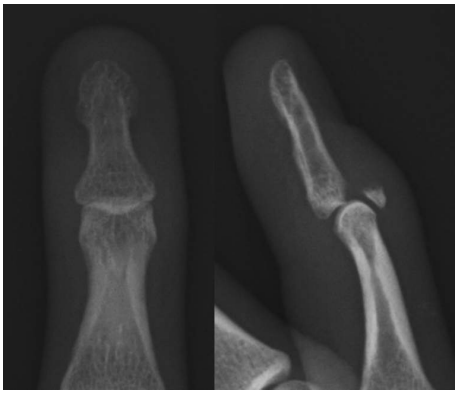

図 4 初診時（受傷 7 週）X 線像．Wehbé 分類では末節骨が掌側亜脱臼し骨片が関節面の 45%を占める 2B 型．

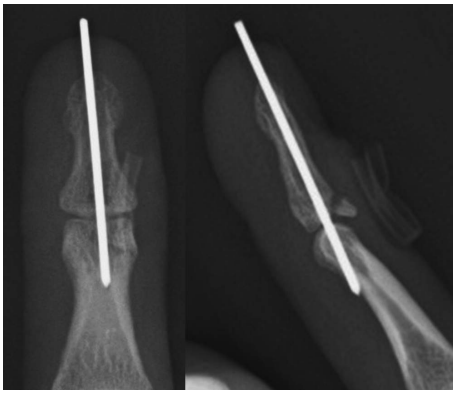

図 5 術後 X 線像．背側両側切開にて pull out suture 法を施行．

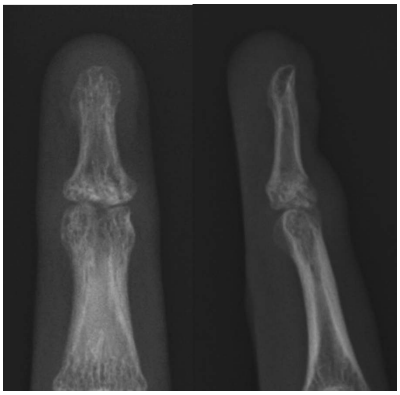

図 6 術後 5 か月 X 線像．関節症性変化は軽度で，疼痛はなく伸展 0 度屈曲 46 度で蟹江の評価は優，Crawford の評価では excellent.

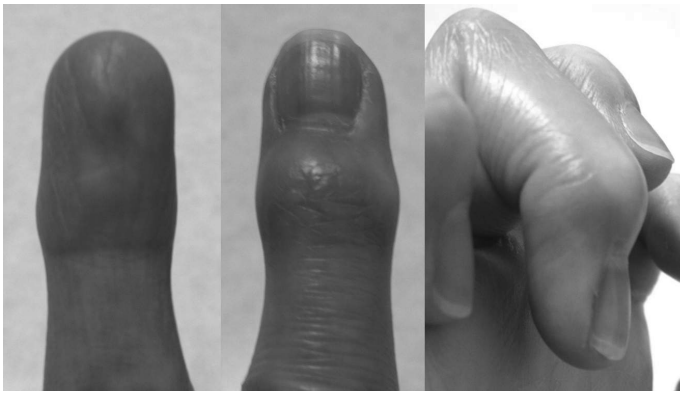

図 7 術後 1 年の外観．整容面では特に瘢痕や爪の問題はなく，可動域も良好で患者の満足度は高い．

症例を提示する．32 歳女性，子供に右環指を踏まれて受傷したが放置していた．痛みと変形が改善しないため 7 週間後受診した．初診時 DIP 関節可動域は伸展 -15 度屈曲 30 度であった．X 線像では，Wehbé 分類 2B 型であった（図 4）．背側から両側切開にて pull out suture 法を施行し（図 5）4 週で pull out 除去，5 週で K-wire を抜釘した．5 か月後は疼痛なく，可動域は伸展 0 度屈曲 46 度（健側比 74%）であり，X 線像では関節裂隙の狭小化があるが，蟹江の評価では優，Crawford の評価では excellent であった（図 6）．1 年後の外観では整容面では目立った瘢痕や爪の障害はなく，疼痛なく可動域も良好で患者の満足度は高かった（図 7）．

【考　察】

著者らは骨性 mallet 指の外科的治療法において新鮮例は石黒法を，受傷後 5 週までの症例に対しても経皮的に骨折部位を新鮮化して行う石黒法を第 1 選択としており，一般的にも推奨されている．しかし受傷後 6 週以降の陳旧例では末節骨の掌側転位に加えて，骨折部位の瘢痕形成，terminal tendon の癒着や短縮，関節の拘縮を伴うことが多く経皮的手術では治療は困難である [1]．そのため陳旧性骨性 mallet 指に対する観血的手術として tension band wiring 法（以下 TBW 法）[5)6)]，pull out wire 法 [7]，hook plate 法 [8]，8 の字締結法，螺子固定法などの報告がされている．しかし，どの手術法も DIP 関節背側からの Y 切開 [6]，H 切開 [7]，U 切開 [8] などで approach して

おり，背側皮膚や骨片，terminal tendon に対して直接的に展開しているため侵襲が大きく，術後血行障害による皮弁壊死や疼痛，可動域制限や爪変形などの報告がされている．今回著者らが提示した近位爪郭からの両側切開による展開であれば，背側骨片とその周囲の軟部組織を温存できるため，骨片や terminal tendon，爪母への侵襲も少ないと考えられ，mallet 指治療の主目的である槌指変形の改善だけでなく，背側皮膚の瘢痕形成が少ないため整容面でも利点がある．

手術手技に関しては，TBW 法は鋼線を terminal tendon にかけることで背側骨片への侵襲を少なくしているが，逆に terminal tendon への侵襲が大きくなるともいえる[6]．Damron らは TBW 法術後の爪変形を 39％と報告し[9]，また Bischoff らは 51 例中 24 例に背側皮膚障害，感染，骨片の転位，伸筋腱断裂や爪変形などの合併症を報告している[5]．さらに TBW 法では術後 wire を抜去しない報告が多いが，繊細さを要求される指腹に wire を残すことで疼痛や知覚障害の報告がある[6]．hook plate 法も terminal tendon への侵襲が大きいうえに術後皮膚の血行障害や爪変形，関節軟骨損傷の可能性があり，また術後疼痛による抜釘の問題が報告されている[8]．pull out 法は他の方法に比べると指背への侵襲は少ない．しかし，指腹という柔らかい部位でボタン固定するといった報告が多く[7]，著者らは指背固定の方が骨片の安定性が良いと考える．今回示した両側切開法であれば指背固定が可能である．

また，Lee らは著者らと同様に背側骨片に直接 soft wire を通して pull out 法を行い，良好な術後成績を報告している[7]．pull out 法は背側骨片への drilling 操作時に骨片破損の問題があるが，骨片の大きさが関節面の 1/3 以上に限定しているために破損の報告はなく著者らも経験はない．背側骨片が関節面の 1/3 未満で小さく，drilling 操作で破砕の可能性が高い症例やすでに粉砕している症例では本法は適応外と考えている．ただし陳旧例では背側骨片の転位よりも末節骨の掌側亜脱臼が主原因であるケースも多く，背側骨片の転位量が少ない症例では，背側骨片を付着している皮弁から剥離しないように一緒に drilling すれば，万が一に骨片が破損したケースでも付着している皮弁をそのまま pull out 固定することで対処可能と考えている．

著者らは soft wire は強く締結すると破損する可能性があると考え，3/0 nylon 糸を用いて pull out suture 法を行っている．Bauze らは 2 本の 2/0 PDS 吸収糸を用いて背側骨片を固定する internal suture 法を報告しているが[10]，術後 6 週間でその張力が 60％に低下する 2/0 PDS 糸が経過中に断裂して骨片が転位したという記載はなく，著者らも pull out 固定期間中に nylon 糸が断裂した経験はない．

【まとめ】

1．受傷後 6 週以上経過した陳旧性骨性 mallet 指に対し，pull out suture 法を行い良好な治療成績が得られた．

2．指背側から両側切開で進入することにより，背側骨片やその周囲軟部組織への侵襲が少ないため，術後の整容面において比較的良好な結果が得られた．

3．pull out 法を行うに際して，3/0 nylon 糸を用い背側固定とすることで掌側ボタン固定に比べて骨片への圧着力と安定性が良好であると考えられた．

【利益相反の開示】

本研究発表に関連し，開示すべき COI 関係にある企業等はありません．

【文　献】

1）石黒 隆．陳旧性マレット指の治療．MB Orthop 8: 27-33, 1995.
2）Wehbé MA, et al. Mallet fractures. JBJS 66A: 658-669, 1984.
3）蟹江純一ほか．最近 14 年間に治療した mallet finger についての検討．整形外科 34: 1499-1501, 1983.
4）Crawford GP. The molded polythene splint for mallet finger deformities. J Hand Surg 9A: 231-237, 1984.
5）Bischoff R, et al. Clinical results of tension band fixation of avulsion fractures of the hand. J Hand Surg 19A: 1019-1026, 1994.
6）前田利雄ほか．陳旧性マレット骨折に対する tension band wiring 法の有用性．日手会誌 27: 183-186, 2010.
7）Lee SK, et al. Modified pull-out wire suture technique for the treatment of chronic bony mallet finger. Ann Plast Surg 65: 466-470, 2010.
8）福田祥二ほか．陳旧性 Mallet 指に対する石黒法と Hook plate 固定の比較．日手会誌 27: 187-190, 2010.
9）Damron TA, et al. Biomechanical analysis of mallet finger fracture fixation techniques. J Hand Surg 18A: 600-607, 1993.
10）Bauze A, et al. Internal suture for mallet finger fracture. J Hand Surg 24B: 688-692, 1999.

日手会誌（J Jpn Soc Surg Hand），第 32 巻　第 5 号　650-653，2016

当院における MODE Dital Radius Plate の治療成績

石倉久光*，平山拓也**，岩崎倫政***

MODE Distal Radius Plate（以下 MODE DRP）は日本人のデータよりデザインされた掌側 monoaxial locking plate である．当院における橈骨遠位端骨折に対する本プレートの治療成績を報告する．対象は当院において治療した 19 例 19 手で平均年齢は 63.1 歳，粉砕例は除外した．X 線的評価と quickDASH，Coony score を調査し，術後合併症も調べた．radial inclination（以下 RI），volar tilt（以下 VT），ulnar variance（以下 UV）の矯正損失は小さく，CT での掌側突出距離は 1.0mm 以下であった．ロッキングスクリューと関節面との最短距離は 3.0mm 以下であった．quickDASH は平均 9.8，Coony score は平均 85.6 であった．MODE DRP は解剖学的適合性がよく，良好な subchondral support が得られ，臨床成績は他の掌側プレートと遜色のないものであった．

【緒　言】

橈骨遠位端骨折に対する掌側ロッキングプレート固定法は，その角度安定性により優れた初期固定性を有し，本骨折の標準的な術式となっている．現在，さまざまプレートが開発され有用な成績が報告されている．MODE Distal Radius Plate は日本人の 3D-CT データよりデザインされた形状を有し，watershed line 近位に設置する monoaxial locking plate で良好な subchondral support が得られるシステムである．今回，当院における橈骨遠位端骨折に対する本プレートの治療成績を検討したので報告する．

【対象と方法】

当院において 2013 年 10 月より 2014 年 8 月まで，橈骨遠位端骨折に対して MODE DRP で治療し，3 か月以上経過観察可能であった 19 例 19 手，男性 6 例，女性 13 例で平均年齢は 63.1 歳，平均経過観察期間は 7.7 か月であった．骨折型は AO 分類で A2：1 手，A3：9 手，C2：8 手，C3：1 手であった．本研究では，遠位型の骨折でプレートがかからない症例や，C3 型で遠位骨片の粉砕が強く，MODE DRP の locking screw で骨片の軟骨下骨を充分支え切れないと術者が判断した症例は適応から除外した．評価項目は X 線学的評価として，術直後と最終観察時の RI，VT，UV を測定し，矯正損失値を調べた．CT 評価として，橈骨遠位端からのプレートの突出距離を計測した．CT の矢状断で橈骨長軸に平行な橈骨が最も掌側に突き出た点を通る補助線とプレートの遠位掌側縁を通る補助線との距離をプレート突出距離として計測した（図 1）．また CT 矢状断でロッキングスクリューと関節面との最短距離を測定した（図 2）．臨床成績は，患者主観的評価として quickDASH，客観的評価として Cooney score を調査した．また，術後合併症として，腱断裂，手根管症候群，CRPS,screw の脱転などの発生について調査した．

【結　果】

RI は最終観察時 21.3±1.8°（±標準誤差，以下同）で矯正損失は平均 0.8±0.5° であった．VT は最終観察時 11.4±1.3° で矯正損失は平均 0.7±0.7° であった．UV は最終観察時 2.0±0.6mm で矯正損失は平均 0.4±0.1mm であった（表 1）．CT で計測した橈骨掌側遠位端からプレートの突出距離は平均 1.0±0.3mm であった（図 1）．ロッキングスクリューと関節面の最短距離は遠位列尺側（図 2，1U）では平均 2.2±0.4mm，その橈側のスクリュー（図 2，1M）では平均 2.5±0.3mm，次の橈側のスクリュー（図 2，

受理日　2015/09/08
*函館中央病院　〒040-8585　北海道函館市本町 33 番 2
**山樹会平山医院
***北海道大学整形外科

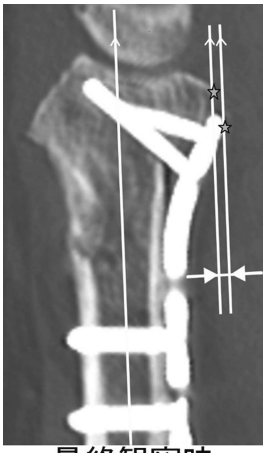

図 1　掌側プレート突出距離

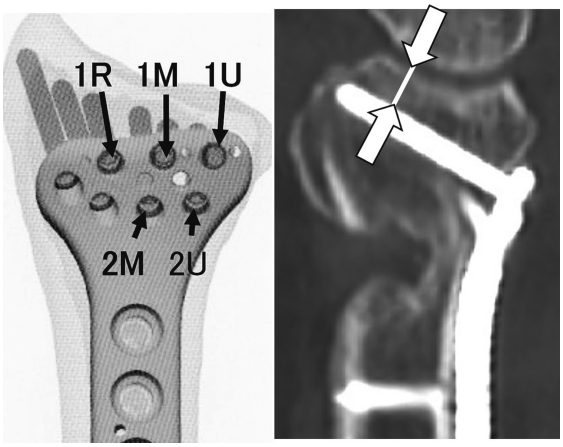

図 2　ロッキングスクリューの位置

表 1　レントゲン評価

	術直後	最終観察時	矯正損失（Δ）
RI	22.1±1.5°	21.3±1.8°	0.8±0.5°
VT	12.1±1.4°	11.4±1.3°	0.7±0.7°
UV	1.7±0.6mm	2.0±0.6mm	0.4±0.1mm

表 2　ロッキングスクリューと関節面との最短距離

1U：2.2±0.4mm
1M：2.5±0.3mm
1R：3.0±0.5mm
2U：2.2±0.4mm
2M：2.3±0.3mm

表 3　臨床成績

臨床成績	最終観察時
quick DASH	9.4±2.8 points
Cooney Score	85.6±1.5points
Excellent≧95points	1例
Good　≧75points	17例
Fair　≧60points	1例

1R）では平均 3.0±0.5mm，2 列目の尺側のスクリュー（図 2，2U）では平均 2.2±0.4mm，2 列目の橈側のスクリュー（図 2，2M）では平均 2.3±0.3mm であり，すべて 3.0mm 以下であった（図 2，表 2）．臨床成績は最終観察時の quickDASH で 9.4±2.8，Cooney Score で 85.6±1.5 であった（表 3）．今回の研究において，腱断裂，手根管症候群，CRPS, screw の脱転はなかった．

症例を供覧する．症例 1：64 歳男性，現病歴：2m の脚立から転落し左手をついて受傷した．検査所見：骨折型は AO 分類 A3 であった（図 3）．MODE DRP で固定を行い，術後 7 か月で RI25°，VT10°，UV3.0mm，プレートの突出 1.0mm，quickDASH　0 点，Cooney Score90 点の Good であった（図 4）．

症例 2：59 歳，女性．現病歴：躓いて転倒して受傷した．検査所見：AO 分類 C2 の骨折であった（図 5）．術後 9 か月，RI18°，VT10°，UV1.0mm，プレートの突出 1.0mm，quickDASH　2.3 点，Cooney Score85 点の Good であった（図 6）．

【考　察】

掌側ロッキングプレートの合併症として，屈筋腱障害が報告されており，その要因としてプレートの遠位設置や掌側突出があげられ，watershed line を超えない設置が推奨されている [1)2)]．森谷らは DVR では Acu-loc,VariAx より掌側突出は小さく，平均 1.3 mm で解剖学的適合性はよいと報告している [3)]．本研究では最大突出平均は 1.0mm 以内であり MODE DRP は解剖学的適合性がよいことが示唆される．寺浦らは術後の X 線像で軟骨下骨と buttress pin の距離が 3mm 以上離れていた例で，術後矯正損失が生じたと報告した [4)]．また Drobez らは，遠位スクリューと関節面の距離が 4mm 以内では軟骨下骨を支持し，関節面沈下リスクが軽減すると報告してい

図 3　症例 1　術前レントゲン像

図 4　症例 1　術後レントゲン及び CT 像

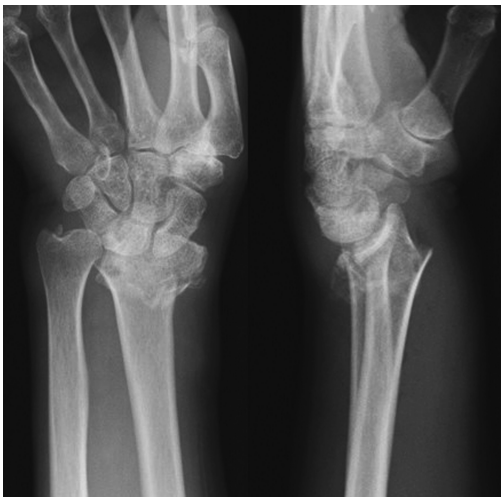

図 5　症例 2　術前レントゲン像

図 6　症例 2　術後レントゲン像

表 4　掌側ロッキングプレートの成績

Plate	骨折型	症例数	ΔRI	ΔVT	ΔUV	臨床成績	報告者
VA TCP	制限なし	50	1°	0.2°	0.5mm	qDASH 7,MMWS 88	善財ら[6]
VariAx	C3	44	1.4°	1.2°	0.7mm	DASH11.3,Cooney 84.7	上野ら[7]
APTUS	制限なし	40	1.3°	1.3°	1.2mm	Cooney 80.1	平川ら[8]
DVR	制限なし	33	0.8°	0.8°	0.4mm	MMWS 73.7	田口ら[9]
VariAx	制限なし	20	0.2°	0.2°	0.7mm	MMWS 72.0	田口ら[9]
MODE	粉砕例除く	48	0.6°	0.3°	0.7mm	DASH 10.2他	稲葉ら[10]
MODE	粉砕例除く	19	0.8°	0.7°	0.4mm	qDASH 9.4,Cooney 85.6	本研究

る[5]．本研究ではロッキングスクリューと関節面の距離は 3mm 以下であり，良好な subchondral support が得られていると考えられる．対象となる骨折型の違い，評価方法の差異などで正確な比較はできないが著者の調べ得た限りにおいて過去の報告による種々の掌側プレートによるレントゲン評価，臨床成績と比べて，MODE　DRP の成績はおおむね良好といえる（表 4）[6)7)8)9)10)]．今回 MODE DRP で

支えきれない高度な粉砕例を適応外としたことが，良好な成績の一因と考えられる．より粉砕の強い症例では，手技がやや煩雑となるがプレート設置及び，スクリュー刺入方向に自由度のある polyaxial locking plate の適応となるであろう．

【まとめ】

MODE DRPの当院における治療成績を報告した．

結果はこれまでの報告と比較して良好であった．

骨折の粉砕程度に合わせて，polyaxial plate との使い分けが必要と考えた．

【利益相反の開示】

本研究発表に関連し，開示すべき COI 関係にある企業等はありません．

【文　献】

1） Arora R, et al. Complications following internal fixation of unstable distal radius fracture with apalmar locking-plate. J Orthop Trauma 21: 316-322, 2007.
2） Orbey JL, et al. Current concepts in volar fixed-angle fixation of unstable distal radius fractures. Clin Orthop Relat Res 445: 58-67, 2006.
3） 森谷史郎ほか．橈骨遠位端骨折に使用した DVR® アナトミックプレートの解剖学的適合性および関節面支持性の評価．日手会誌 29: 499-504, 2013.
4） 寺浦英俊ほか．高齢者の橈骨遠位端骨折に対する掌側ロッキングプレートの固定法．別冊整形外科 52: 59-65, 2007.
5） Drobets H, et al. Osteosynthesis of distal radial fractures with a volar locking screw plate system. Int Orthop 27: 1-6, 2003.
6） 善財慶治ほか．橈骨遠位端骨折に対する Synthes VA TCP の治療成績．日手会誌 29: 79-82, 2012.
7） 上野幸夫ほか．AO 分類 C3 型橈骨遠位端骨折に対する VariAx plate の治療成績．日手会誌 29: 67-71, 2012.
8） 田口 学ほか．橈骨遠位端骨折に対する DVR anatomic plate の使用経験―VariAx Distal Radius Plate との比較検討―．日手会誌 30: 492-495, 2014.
9） 平川明弘ほか．橈骨遠位端骨折に対する VA-TCP を用いた治療成績―APTUS2.5 との比較を含めて―．日手会誌 31: 7-9, 2014.
10） 稲葉尚人ほか．橈骨遠位端骨折に対する掌側ロッキングプレート（MODE Distal Radius Plate）の治療成績．日手会誌 31: 364-368, 2015.

日手会誌（J Jpn Soc Surg Hand），第 32 巻　第 5 号　654-658，2016

橈骨遠位端関節外骨折に対する手術治療成績
―髄内釘と掌側ロッキングプレートの比較研究―

川端（かわばた）　確（あきら）*，寺浦英俊（てらうらひでとし）**，佐々木康介（ささきこうすけ）***，高松聖仁（たかまつきよひと）*

背側転位型橈骨遠位端関節外骨折に対する髄内釘（MICRONAIL）15 例と掌側ロッキングプレート（ACU-LOC）17 例の治療成績を比較検討した．臨床的に，術後 3 か月時，6 か月時の関節可動域（背屈，掌屈，回内，回外）と握力（健側比），最終観察時の Mayo wrist score，X 線学的に術直後と最終観察時の ulnar variance，volar tilt，radial inclination およびそれぞれの矯正損失量を検討したが，すべての検討項目において 2 群間に統計学的有意差を認めなかった．現在，橈骨遠位端関節外骨折に対する手術治療として掌側ロッキングプレートが選択されることが多いが髄内釘も選択肢となる．

【緒　言】

現在，橈骨遠位端骨折に対する手術治療は，掌側ロッキングプレートを用いて行われることが多い．掌側ロッキングプレートによる骨接合術は，関節外から関節内骨折までの多くの骨折型に幅広く対応でき，良好な治療成績が報告されている[1)2)]．ただし，腱断裂などの合併症も懸念され，抜釘を選択することも少なくはなく未だ問題点も残る．その一方で，近年は軟部組織へのより低侵襲な手術として髄内釘での良好な治療成績も報告されているが[3)4)5)]，適応は関節外骨折と一部の関節内骨折に限定されている．我々は，髄内釘の適応を橈骨遠位端関節外骨折として治療を行い，今回，橈骨遠位端関節外骨折に対する髄内釘と掌側ロッキングプレートの治療成績を比較検討した．

【対象と方法】

2009 年 4 月以降に背側転位型の橈骨遠位端関節外骨折に対し，髄内釘として MICRONAIL（WRIGHT MEDICAL 社），掌側ロッキングプレートとして ACU-LOC（ACUMED 社）を用いて手術を施行した症例で 6 か月以上経過観察可能であった 32 例を対象とした．内訳は，髄内釘（以下マイクロネイル群）が 15 例（男性：2 例，女性：13 例），掌側ロッキングプレート（以下アキュロック群）が 17 例（女性：17 例）であった．手術適応は両群とも不安定型橈骨遠位端関節外骨折とし，2009 年 4 月から 2010 年 12 月まではすべて掌側ロッキングプレート固定を選択し，2011 年 1 月以降より髄内釘を使用しはじめたが，それ以降も術者の好みにより掌側ロッキングプレートが使用されており，アキュロック群の 17 例中 2 例は 2011 年 1 月以降の使用であった．マイクロネイル群，アキュロック群の順に平均年齢は 73.6（55-85）歳と 71.1（60-83）歳，平均経過観察期間は 10.2（6-24）か月と 9.8（6-18）か月でともに有意差はなかった．AO 分類は，マイクロネイル群 A2：4 例，A3：11 例，アキュロック群 A2：2 例，A3：15 例であった．合併損傷は，尺骨茎状突起骨折（先端部と中央部）がマイクロネイル群に 9 例，アキュロック群に 10 例認めたが全例放置とした．またマイクロネイル群は尺骨遠位端骨折の軽度転位例にピンニングを行った症例が 1 例あり，外固定を 3 週施行した．この 1 例を除いた他の症例は 2 群ともすべて外固定なしであった．検討項目は臨床評価として術後 3 か月，6 か月時の関節可動域（背屈，掌屈，回内，回外），握力（健側比）と最終観察時の Mayo wrist score，X 線学的評価として術直後と最終観察時の ulnar variance（以下 UV），volar tilt（以下 VT），radial inclination（以下 RI），およびそれぞれの矯正損失量，また合併症と抜釘を含む再手術の有無とした．これらの治療成

受理日　2015/09/21
*淀川キリスト教病院整形外科　〒533-0024　大阪府大阪市東淀川区柴島 1-7-50
**東住吉森本病院整形外科
***馬場記念病院整形外科

績を2群間で比較検討した．統計学的解析はMann-Whitney検定を使用し，有意水準は0.05とした．

【結　果】

臨床評価は，術後3か月，6か月時の関節可動域（掌屈，背屈，回内，回外），握力（健側比），最終観察時のMayo wrist scoreのすべてにおいて2群間で統計学的有意差を認めなかった（表1）．

X線学的評価は，術直後と最終観察時のUV, VT, RIとも2群間で統計学的有意差を認めなかった．矯正損失量はマイクロネイル群で術後転位を2例に認め，マイクロネイルのUV, VTの数値がやや大きかったが，統計学的には2群間で有意差を認めなかった（表2）．

合併症はマイクロネイル群で手根管症候群が2例，術後転位が2例，一過性の橈骨神経浅枝症状が2例，アキュロック群でプレート先端の刺激症状が1例であった．両群とも感染，CRPS，腱断裂などはなく，その他の重篤な合併症は認めなかった．また両群とも尺骨茎状突起骨折に伴う遺残症状は認めなかった．抜釘はアキュロック群で6例（プレートの刺激症状によるものが1例，違和感によるものが3例，症状はないが本人が希望されたものが2例）であったがその他の再手術はなかった．

【症例提示】

マイクロネイル群の症例を2例提示する．

症例1

79歳女性．転倒受傷の右橈骨遠位端骨折（AO分類：A3）である（図1）．術直後の整復位は良好で（図2），最終観察時（術後6か月），UV 0mm，VT 10°，

表1　結果（臨床評価）

	マイクロネイル群	アキュロック群	P値
関節可動域（度）			
術後3か月			
背屈/掌屈	70 / 53	67 / 58	0.95/0.10
回内/回外	82 / 86	79 / 86	0.08/0.99
術後6か月			
背屈/掌屈	70 / 56	72 / 64	0.08/0.08
回内/回外	83 / 86	81 / 88	0.14/0.28
握力（健側比）			
術後3か月	0.66	0.66	0.77
術後6か月	0.72	0.81	0.33
Mayo Wrist Score（点）			
最終観察時	85.7	88.2	0.26

表2　結果（X線学的評価）

	マイクロネイル群	アキュロック群	P値
X線パラメーター			
術直後 UV (mm)	0.3	0.5	0.61
VT (°)	6.0	6.7	0.88
RI (°)	21.9	22.5	0.48
最終観察時 UV (mm)	1.1	0.8	0.58
VT (°)	6.2	4.9	0.33
RI (°)	21.1	21.2	0.88
矯正損失量			
UV (mm)	0.8	0.3	0.19
VT (°)	4.2	2.5	0.82
RI (°)	1.7	2.1	0.40

RI 17°と整復位を維持し（図3），Mayo wrist score は 90 点の excellent であり，X 線学的，臨床的に成績は良好であった．

症例 2

71 歳女性．転倒受傷の右橈骨遠位端骨折（AO 分類：A3）である（図 4）．術直後の整復位は良好であるが，ネイルが回旋して挿入され，遠位スクリューはすべて背側方向へ挿入されている（図 5）．術後 1 週の時点で転位を認め（図 6），最終観察時 UV +4 mm，VT 28°，RI 12°となったが（図 7），疼痛は軽

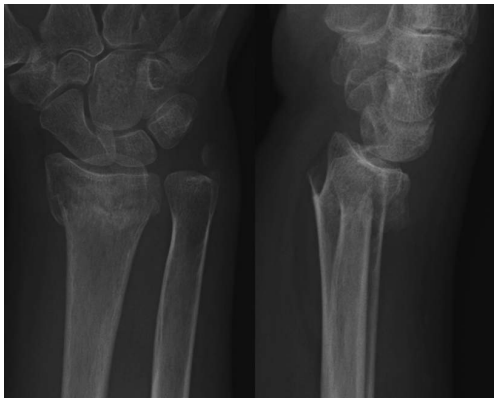

図 1　受傷時 X 線

図 2　術直後 X 線

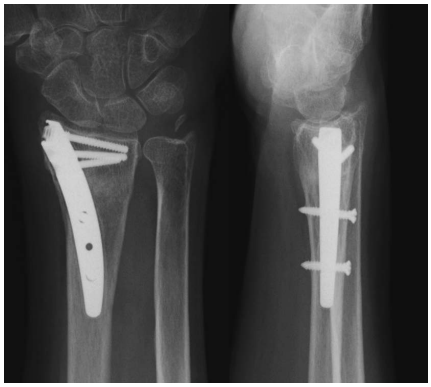

図 3　最終観察時 X 線

図 4　受傷時 X 線

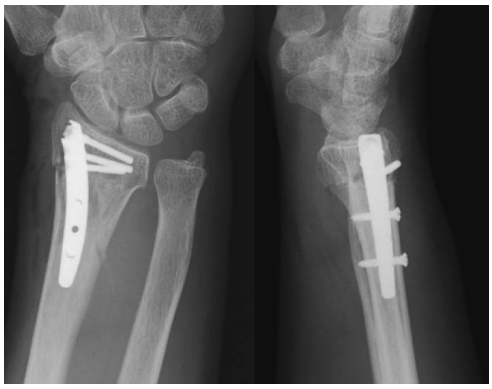

図 5　術直後 X 線

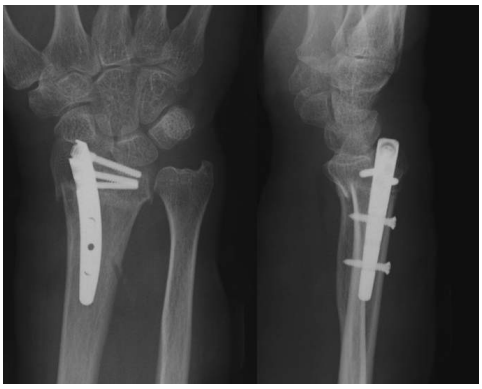

図 6　術後 1 週時 X 線

図 7　最終観察時 X 線

度のみで Mayo wrist score は 75 点の fair であった．

【考　察】

近年，橈骨遠位端骨折に対する手術治療に髄内釘が使用されるようになり，Nishiwaki ら[3] は背側転位型橈骨遠位端関節外骨折と一部の関節内骨折に対するマイクロネイル 29 例の安定した固定性と良好な機能成績を報告し，合併症については術後転位 2 例，一過性橈骨神経浅枝症状が 1 例で，その他の重篤なものはなかったと報告している．また Ilyas ら[6] は 10 例中一過性橈骨神経浅枝症状 2 例と DRUJ へのスクリュー穿孔 3 例を認め，合併症は高率であったが，機能成績は良好であったと報告している．

本研究においても，マイクロネイル群の合併症はアキュロック群よりも高率に生じていたが，その内，橈骨神経浅枝症状と術後転位については髄内釘特有の合併症と考えられた．術後の橈骨神経浅枝症状は，多くは一過性症状として報告[3)4)5)6)7)] されており，術中の慎重なアプローチと神経を確認した際の愛護的な手技により重篤な神経損傷は回避できるものと考える．術後の転位は，本研究で 2 例認めたが，ともに髄内釘が回旋して設置されており，3 本の遠位ロッキングスクリューすべてが 1 例は背側方向，もう 1 例は掌側方向へ偏って挿入されたことで十分な遠位骨片の固定性が得られなかったことが原因であると考えた．髄内釘の刺入部となる橈骨遠位部は高齢者の場合は骨脆弱性があるため，髄内釘刺入部での安定性は強くなく，髄内釘を適切に設置し 3 本の遠位ロッキングスクリューを至適位置に挿入することで遠位骨片をしっかりと固定することが重要であると考えられた．Nishiwaki ら[3] の考察においても掌側皮質の整復と遠位スクリューの正確な挿入により術後掌屈転位を予防できるとしている．また，プレートの合併症として報告されているような腱断裂[8] については，髄内釘の場合，インプラントの先端を骨表面より突出させなければ生じる可能性は低いと考えられる．髄内釘の術後合併症は，より慎重に的確に手術を行うことで重篤なものは回避でき，また発生率も下がると考えられた．

髄内釘とプレートの 2 群の比較について，本研究においては術後 3 か月，6 か月，最終観察時のすべての検討項目において有意差を認めなかった．髄内釘は閉鎖的に整復を行うことで術直後の解剖学的整復が得られにくい可能性や，遠位スクリューが 3 本しかないためにプレートに比して強固な subchondral support ができない可能性が考えられ，X 線学的評価としてプレートより劣ることが懸念されたが，本研究においてはプレートと同等の整復位を獲得，保持できていた．Safi ら[9] は 62 例の前向き，無作為化比較試験にて，術後 6 週，3 か月，12 か月の臨床的，X 線学的評価で有意差は術後 6 週時の可動域，Mayo wrist score, DASH score にのみ認め，髄内釘は軟部組織への侵襲が少なく，術後 6 週の成績がよかったと報告している．また黒田ら[10] も術後 3 か月までの術後早期の比較研究にて，機能回復は髄内釘の方がプレートよりも早かったと報告している．

本研究の限界として，本研究は後ろ向き研究であり，プレート群とマイクロネイル群で手術選択の時期が異なること，術後 3 か月未満の早期の比較がないこと，症例数が少ないことなどがあげられるが，本研究の髄内釘の臨床的，X 線学的な治療成績は良好であり，背側転位型橈骨遠位端関節外骨折に対する治療の選択肢の一つになると考えられた．

【まとめ】

髄内釘はプレートと比較して，X 線学的に整復位が得られにくい可能性が懸念されたが，本研究の X 線学的評価においてはプレート固定と同等の整復位を獲得，保持できていた．また，臨床評価においてもプレート固定と同等の結果を得た．髄内釘はプレートよりも軟部組織への侵襲が小さい手術と考えられ，背側転位型橈骨遠位端関節外骨折に対する手術の選択肢となる．

【利益相反の開示】

本研究発表に関連し，開示すべきCOI関係にある企業等はありません．

【文　献】

1) Orbay JL, et al. Volar fixed-angle plate fixation for unstable distal radius fractures in the elderly patient. J Hand Surg Am 29: 96-102, 2004.
2) Osada D, et al. Prospective study of distal radius fractures treated with a volar locking plate system. J Hand Surg Am 33: 691-700, 2008.
3) Nishiwaki M, et al. Prospective study of distal radial fractures treated with an intramedullary nail. J Bone Joint Surg Am 93: 1436–1441, 2011.
4) 衣笠清人ほか．高齢者の橈骨遠位端骨折に対するMICRONAILを用いた手術治療．骨折 33: 250-255, 2011.
5) 黒田 司．髄内釘を用いた橈骨遠位端骨折の治療成績 掌側プレート，保存的治療との比較．日本手外科学会雑誌 29: 62-66, 2012.
6) Ilyas AM, et al. Intramedullary fixation of displaced distal radius fractures: a preliminary report. J Hand Surg Am 33: 1706-1715, 2008.
7) 若杉琢磨ほか．橈骨遠位端骨折に対するMicronailによる骨接合術における，橈骨神経浅枝障害の回避のための工夫．日本手外科学会雑誌 29: 98-100, 2012.
8) Soong M, et al. Fracture of the distal radius: risk factors for complications after locked volar plate fixation. J Hand Surg Am 36: 3-9, 2011.
9) Safi A, et al. Treatment of extra-articular and simple articular distal radial fractures with intramedullary nail versus volar locking plate. J Hand Surg Eur 38: 774-779, 2013.
10) 黒田 司ほか．橈骨遠位端骨折に対する髄内釘はプレートよりも短期成績が優れているか？ 日本手外科学会雑誌 30: 42-44, 2013.

日手会誌（J Jpn Soc Surg Hand），第 32 巻　第 5 号　659-662，2016

64 歳以下の橈骨遠位端骨折における橈骨短縮及び遠位橈尺関節開大と DASH スコアとの関連

片岡利行（かたおかとしゆき），栗山幸治（くりやまこうじ），上杉彩子（うえすぎあやこ）

橈骨遠位端骨折における受傷時の遠位橈尺関節の開大や著明な橈骨の短縮は遠位橈尺関節の不安定性を予測する因子として報告されている．今回我々は橈骨遠位端骨折における遠位橈尺間距離（DRUJ gap）の開大や著明な橈骨の短縮が術後の DASH スコアにどのような影響を及ぼすか調査した．64 歳以下の橈骨遠位端骨折症例で掌側ロッキングプレートを用いて観血的整復固定術を施行した 84 例のうち，関節内 gap や step off が 2mm 以上のもの，AO typeC3 骨折，経過観察期間が 6 か月未満のもの，両側例，尺骨遠位に観血的処置を併用したものを除外した 30 例を対象とした．受傷時に 3mm 以上の DRUJ gap あるいは 6mm 以上の ulnar variance を認める例では術後の DASH スコアは有意に高値であった．また，受傷時に DRUJ gap の開大があると，最終経過観察時の DASH スコアが有意に悪化した．

【緒　言】

橈骨遠位端骨折の受傷時の単純 X 線において，遠位橈尺関節の開大や著明な橈骨の短縮を認めることがあり，これらは遠位橈尺関節の不安定性を予測する因子として報告されている[1)2)]．そこで，本研究では若年から中年の橈骨遠位端骨折における遠位橈尺関節開大や著明な橈骨の短縮が術後の DASH スコアにどのような影響を及ぼすか調査したのでこれを報告する．

【対象と方法】

対象は 2011 年 1 月から 2013 年 12 月に 64 歳以下の橈骨遠位端骨折症例で掌側ロッキングプレートを用いて観血的整復固定術を施行した 84 例のうち，関節内 gap や step off が 2mm 以上のもの，AO typeC3 骨折，経過観察期間が 6 か月未満のもの，両側例，尺骨遠位に観血的処置を併用したもの（尺骨遠位部骨折や茎状突起骨折に対する観血的整復固定術あるいは TFCC 修復術）を除外した 30 例で評価した．男性 10 例，女性 20 例で，平均年齢は 49 歳（17-64 歳）であった．

受傷時の単純 X 線正面像において，橈骨長軸に平行な線で，尺骨頭橈側縁を通る線と橈骨の尺骨切痕（掌側縁もしくは背側縁のより尺側にある方）を通る線との距離を遠位橈尺間距離（以下 DRUJ gap）としてこれを測定した（図 1）．同様に，橈骨長軸に垂直な線で，尺骨頭頂部を通る線と橈骨の尺骨切痕（掌側縁もしくは背側縁のより近位側のある方）を通る線との距離を ulnar variance としてこれを測定した．受傷時 DRUJ gap が 3mm 以上や受傷時 ulnar variance が 6mm 以上では遠位橈尺関節不安定症不安定症をきたすとの報告[1)2)]に基づき，受傷時 DRUJ gap が 3mm 以上もしくは受傷時 ulnar variance が 6mm 以上の群（不安定群）と受傷時 DRUJ gap が 3mm 未満かつ受傷時 ulnar variance が 6mm 未満群（安定群）にわけ，2 群間で DASH スコアを比較し

図 1　受傷時手関節正面単純レントゲン．
（A）DRUJ gap.（B）ulnar variance.

受理日　2015/09/21
独立行政法人地域医療機能推進機構星ヶ丘医療センター　〒573-8511　大阪府枚方市星丘 4-8-1

た（Mann-Whitney U 検定）．さらに，手術時年齢，性別，受傷機転，AO 分類，尺骨茎状突起骨折部位に関して 2 群間で比率に差があるかどうかを t 及び χ^2 検定を用いて検定した．また，術後最終経過観察時の DASH スコアと受傷時 DRUJ gap および受傷時 ulnar variance との相関はピアソンの相関係数を用いて検定を行った．$p<0.05$ を統計学的に有意差ありとした．

【結　果】

平均追跡期間は 11 か月（6-21 か月），受傷時の DRUJ gap は平均 2.0（0.2-6.0）mm，最終経過観察時の平均 DASH スコアは 9.2 点（0-69 点）であった．

不安定群と安定群の 2 群間で，手術時年齢，性別，受傷機転，AO 分類，尺骨茎状突起骨折部位に有意な差は認めなかった（表 1）．DASH スコアは不安定群で 21.7 点，安定群で 4.7 点であり，不安定群で有意に高値であった（$p<0.05$）（図 2）．

受傷時 DRUJ gap と最終経過観察時の DASH スコアには有意な正の相関を認めた（$r=0.55$, $p<0.05$）（図 3）．受傷時 ulnar variance と最終経過観察時の DASH スコアには弱い正の相関を認めたが，統計学的には有意ではなかった（$r=0.25$, $p=0.18$）（図 4）．

表 1　安定群と不安定群との比較．

	安定群(n=22)	不安定群(n=8)	p
年齢	47(17-64)	54(20-64)	0.16　*
性別	男9,女13	男1,女7	0.14 **
受傷機転	Low energy 10, High energy 12	Low energy 5, High energy 3	0.13 **
AO分類	A2 1, A3 9,　C1 1, C2 11	A3 2, C2 6	0.62 **
尺骨茎状突起骨折	None 8, Tip 9, Base 5	None 3, Tip 1, Base 4	0.24 **

* t検定, **χ^2検定

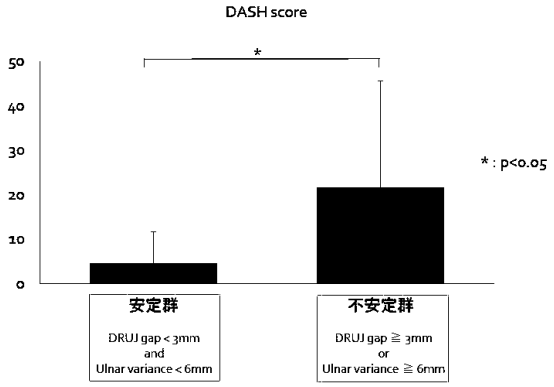

図 2　各群における DASH スコア．
DASH スコアは不安定群で有意に高値であった．

【考　察】

遠位橈尺靭帯は橈骨の尺骨切痕掌側縁や背側縁と尺骨の小窩や茎状突起とを結ぶ靭帯であり，遠位橈尺関節の primary stabilizer とされている[3]．小原らは橈骨遠位端骨折において橈尺靭帯小窩部損傷を 35.1％に尺骨茎状突起基部骨折を 34.6％に合併すると報告している[4]．これらは橈尺靭帯断裂による遠位橈尺関節不安定症をきたし，術後成績を悪化させる要因になりうる．

本研究において，受傷時 DRUJ gap と DASH スコアには有意な正の相関を認めた．すなわち遠位橈尺間が開大しているほど，DASH スコアが悪化した．遠位橈尺間の開大は遠位橈尺靭帯の付着部間の開大を意味するため，その過大な開大は遠位橈尺靭帯の断裂が強く疑われる（図 5）．Fujitani らは受傷時の手関節単純 X 線での受傷時 DRUJ gap と術直後の遠位橈尺関節不安定性との関連を調査し，受傷時 DRUJ gap が遠位橈尺関節不安定性を予測する最も重要な因子であると報告している[1]．その中で，特に受傷時 DRUJ gap 3mm 以上が遠位橈尺関節不安定性を予測するのに最適であり，受傷時 DRUJ gap が 1mm 増加すると遠位橈尺靭帯断裂の risk は 5 倍増加すると報告している．本研究では直接的に遠位橈尺関節不安定性を評価したわけではないが，受傷時 DRUJ gap が大きいものは，遠位橈尺関節不安定症をきたして DASH スコアが悪化したものと推測する．

今回，受傷時 ulnar variance と DASH スコアには正の相関を認めるものの有意差は認めなかった．橈骨遠位端骨折で橈骨が著明に短縮していると，遠位橈尺靭帯の付着部間の開大を意味し，その過大な短縮は遠位橈尺靭帯の断裂が強く疑われる（図 5）．実際に，Kwon らは 221 例の橈骨遠位端骨折を調査し，受傷時 ulnar variance 6mm 以上は遠位橈尺関節不安定症の危険因子であると報告している[2]．ただ，本研究において受傷時 DRUJ gap と比べて有意差がでなかったのは受傷時 ulnar variance が，患健側差をもちいた橈骨短縮量とは異なっていることも関係しているのかもしれない．また，遠位骨間膜の存在も関与している可能性もある．受傷時に遠位骨間膜の損傷がない場合，整復操作で遠位骨間膜は緊

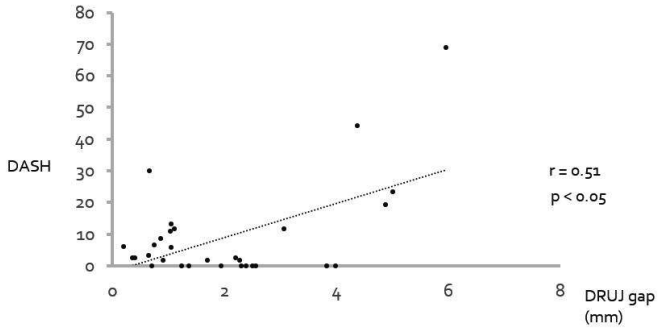

図 3　受傷時 DRUJ gap と DASH スコアとの関係.
受傷時 DRUJ gap と DASH スコアには有意な正の相関を認めた.

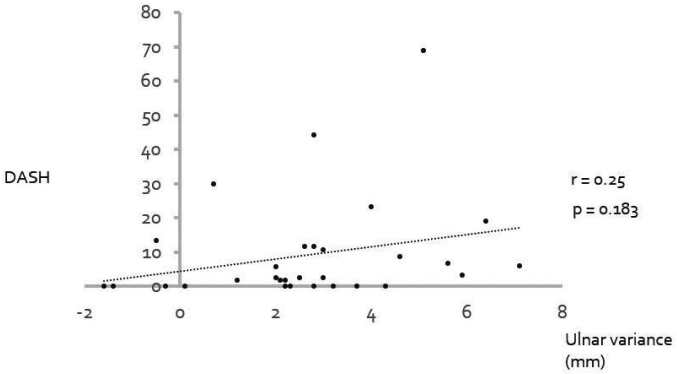

図 4　受傷時 ulnar variance と DASH スコアとの関係.
受傷時 ulnar variance と DASH スコアには弱い正の相関を認めるも，有意差を認めなかった.

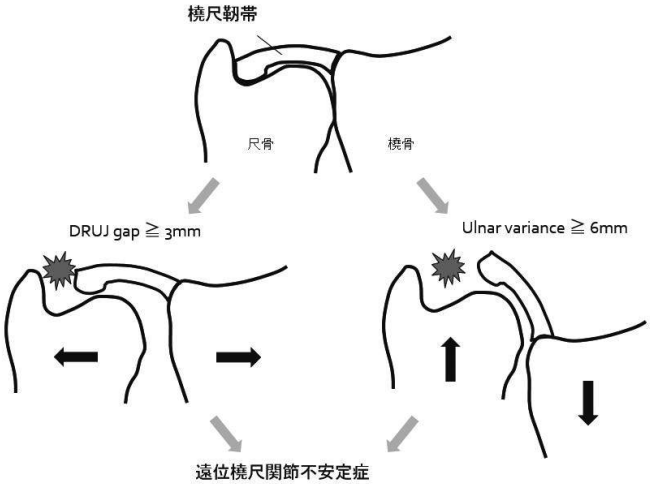

図 5　遠位橈尺関節開大あるいは橈骨短縮による遠位橈尺関節不安定症.

張し，遠位橈尺関節の安定性に寄与していると考えられている[5]．

本研究では関節内骨折や高齢者といった DASH スコアを悪化させうる因子を除去した．橈骨遠位端骨折において，関節内骨折と関節外骨折では治療成績に差はないとの報告[6]がある一方，丹羽ら[7]は関節内型で治療成績が劣ると報告している．中でも AO typeC3 で臨床成績が劣るとされており[8)9)]，本研究では関節内骨折の影響を極力排除するため，AO type C3 の関節内骨折や gap あるいは step off が 2mm 以上のものは省いた．また，DASH スコアは高齢者ほど高値になるとの報告[10]もあり，65 歳以上の高齢者は省いた．

本研究の限界として，徒手的検査の欠如があげられる．実際に遠位橈尺関節の動揺性の有無に関して調べていないため，不安定性と DASH スコアについての直接的な関連は不明である．一方で，遠位橈尺関節の動揺性は徒手的に判断するため，検者の主観に基づく検査であり，橈骨の観血的整復固定が終了しないと判定できない．しかし，DRUJ gap や ulnar variance 測定は術前に客観的に測定できる利点がある．受傷時 DRUJ gap が 3mm 以上や受傷時 ulnar variance が 6mm 以上の症例では，橈骨の観血的整復固定後も遠位橈尺関節不安定性を合併している恐れがあるため，計画的に靭帯修復や尺骨茎状突起の骨接合などを行えるメリットがあると考える．

【まとめ】

橈骨遠位端骨折において受傷時に 3mm 以上の DRUJ gap あるいは 6mm 以上の ulnar variance を認める例では術後の DASH スコアは有意に高値であった．

橈骨遠位端骨折において受傷時に遠位橈尺関節開大があると，最終経過観察時の DASH スコアが有意に悪化した．

【利益相反の開示】

本研究発表に関連し，開示すべき COI 関係にある企業等はありません．

【文　献】

1） Fujitani R, et al. Predictors of distal radioulnar joint instability in distal radius fractures. J Hand Surg Am 36: 1919-1925, 2011.
2） Kwon BC, et al. Clinical and radiographic factors associated with distal radioulnar joint instability in distal radius fractures. Clin Orthop Relat Res 470: 3171-3179, 2012.
3） Stuart PR, et al. The dorsopalmar stability of the distal radioulnar joint. J Hand Surg Am 25: 689-699, 2000.
4） 小原由紀彦ほか．橈骨遠位端骨折に合併する手関節尺側部損傷への治療法の選択 ―DRUJ 鏡による TFCC 尺骨小窩剥離損傷の評価―．骨折 34: 475-478, 2012.
5） Omori S, et al. Changes in length of the radioulnar ligament and distal oblique bundle after Colles' fracture. J Plast Surg Hand Surg 47: 409-414, 2013.
6） Souer JS, et al. Comparison of intra-articular simple compression and extra-articular distal radial fractures. J Bone Joint Surg Am 93: 2093-2099, 2011.
7） 丹羽智史ほか．橈骨遠位端骨折掌側ロッキングプレート固定における関節外骨折と関節内骨折の治療成績の比較．日本手外科学会雑誌 30: 45-47, 2013.
8） 坪内秀樹ほか．橈骨遠位端骨折の治療 - 掌側・背側同時アプローチの必要性について．日本手外科学会雑誌 23: 878-882, 2006.
9） 森谷浩治ほか．掌側ロッキングプレート固定を施行した橈骨遠位端骨折の治療成績　関節外・内骨折での比較．整形外科 65: 1123-1128, 2014.
10） Klum M, et al. Normative data on wrist function. J Hand Surg Am 37: 2050-2060, 2012.

日手会誌（J Jpn Soc Surg Hand），第 32 巻　第 5 号　663-667，2016

救急搬送された橈骨遠位端骨折の外傷重症度スコア（ISS）別の治療内容の分析

若林良明*，品田春生*，能瀬宏行*，二村昭元**，王　耀東***，大川　淳***

多発外傷における合併外傷の存在が橈骨遠位端骨折の治療方針へ及ぼす影響を検討すべく，当院に救急搬送・入院した橈骨遠位端骨折 55 例を，外傷の全身的な重症度を示す ISS が 17 点以上の重症群と，16 点以下の軽症群に分類し，受傷原因や骨折型分類，治療内容や手術待機日数を比較した．重症群では単純な転倒による受傷は 4.5％で，軽症群の 33.3％よりも有意に少なく，高エネルギー外傷で受傷していた．AO 骨折型分類の内訳は両群間に有意差を認めなかったが，軽症群に手術適応症例が多かった．手術適応症例に手術が行われたのは重症群 67％に対し軽症群は 90％と有意に高率で，待機期間も重症群 9.6 日に対し軽症群は 4.7 日と有意に短かった．救急搬送され入院した橈骨遠位端骨折においては合併外傷の存在・状態が治療計画に影響していたものと考えられた．

【緒　言】

当科における橈骨遠位端骨折の治療方針は，診療ガイドライン[1]に準じ，整復後の dorsal tilt 10° 以上，かつ尺骨プラス変異の健患差 2mm 以上，関節面の step-off または gap が 1mm 以上を手術適応の目安としているが，骨幹端部の粉砕が強く保存治療では短縮･背屈変形の進行が危惧されるような症例では，仮に高齢者であっても積極的に掌側ロッキングプレート（VLP）を用いた骨接合術（ORIF）を行ってきた[2]．

一方，VLP による ORIF は受傷後早期に行った方が成績がよいという報告[3]もあるが，多発外傷患者においては，受傷経緯や合併損傷の重症度に治療方針も影響され，頭部・胸部・腹部などの合併外傷の影響で整形外科的介入を待機，またはあきらめざるを得ないようなケースをしばしば経験する．当院は 2007 年 4 月以降，日本外傷データバンク（JTDB）へ全救急搬送・入院症例の外傷重症度スコア（ISS : Injury Severity Score）[4]を登録しているので，その登録履歴データベースをもとに，外傷の全身的な重症度と，橈骨遠位端骨折の治療内容の関係について retrospective な検討を行った．

【対象と方法】

2009 年 4 月から 2014 年 3 月までの 5 年間に，当院に救急車にて搬送されたのべ 76,534 例の救急患者のうち，外傷により入院し JTDB へ ISS が登録された 1,403 例を対象とした．ISS 登録履歴データベースより，橈骨骨折の Abbreviated Injury Scale（AIS）コード[5] 7528xy.z（x, y, z は任意の数字）を検索し，診療録・画像を参照した上で，橈骨遠位端骨折 55 例を抽出した．死亡症例・骨折部位不明例の 2 例は除外した．

考察で詳述するが，ISS は身体各部位の AIS 最大値のうち，上位 3 部位までの AIS スコアの二乗の和と定義されており，今回は 3 部位の AIS が 3 点・2 点・2 点で ISS 17 点となるパターン以上を重症と定義した．55 例を ISS 17 点以上の重症群（22 例 23 手，男性 18 例・女性 4 例，受傷時平均年齢 52.6（18～87）歳，ISS 平均 26.7（17～59）点）と，ISS 16 点以下の軽症群（33 例 34 手，男性 20 例・女性 13 例，平均 59.1（21～88）歳，ISS 平均 10.0（9～14）点とに分類した．なお両群の年齢分布には有意差を認めなかった（p＝0.265, t 検定）．

まず受傷原因，AO 骨折型分類を両群間で比較検討した．次に retrospective に単純 X 線像，CT 像か

受理日　2015/09/21
*横浜市立みなと赤十字病院　手外科・上肢外傷整形外科　〒231-8682　神奈川県横浜市中区新山下 3-12-1
**東京医科歯科大学大学院医歯学総合研究科　臨床解剖学分野
***東京医科歯科大学大学院医歯学総合研究科　整形外科学分野

表 1　重症群・軽症群の受傷原因と AO 骨折型分類の内訳一覧.

		重症群	軽症群
受傷原因	交通事故	8	7
	転落・墜落	11	12
	転倒	1	11
	その他	2	3
AO分類	A2	5	2
	A3	7	7
	B1	1	1
	C1	2	4
	C2	2	12
	C3	6	8

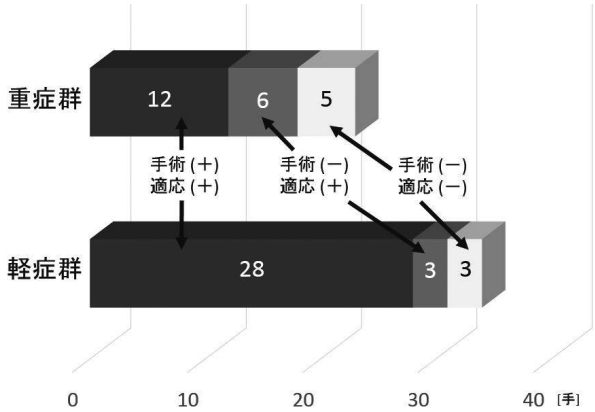

図 1　各群の retrospective に検討した手術適応と治療内容．重症群は 23 手中手術適応があったのは 18 手で 12 手（67%）に手術が行われていたのに対し，軽症群は 34 手中手術適応があったのは 31 手で 28 手（90%）に手術が行われており，軽症群での手術率が有意に高かった（p＝0.049）.

ら手術適応を再検討し，手術適応であった症例の治療内容を検討し，さらに手術に至った症例の受傷から手術までの待機日数を両群間で比較検討した.

待機日数の比較には Mann-Whitney の U 検定を，その他の群間比較には Fisher の正確確率検定を用い，p＜0.05 を有意とした.

【結　果】

受傷原因と AO 骨折型分類の内訳を表 1 に示す（表 1）．重症群における単純な転倒による受傷は 4.5%（1/22）で，軽症群の 33.3％（11/33）よりも有意に低率であった（p＝0.018）．AO 骨折型分類の内訳は有意差を認めなかったが（p＝0.073），軽症群で C2 型が多い印象であった.

Retrospective に受傷時の画像を検証した結果，重症群は 23 手中 18 手（78％）が，軽症群は 34 手中 31 手（91％）が手術適応であったと考えられた．手術適応症例のうち，実際に手術が行われていたのは重症群では 12 手（67%，うち VLP-ORIF は 11 手），軽症群では 28 手（90%，うち VLP-ORIF は 22 手）で，軽症群で手術が行われる率が有意に高かった（p＝0.049）（図 1）.

手術が行われた重症群 11 例と，軽症群 27 例の手術待機日数は，重症群で 9.6（2～18）日，軽症群で 4.7（0～13）日であり，重症群で有意に待機日数が長くなっていた（p＝0.002）（図 2）.

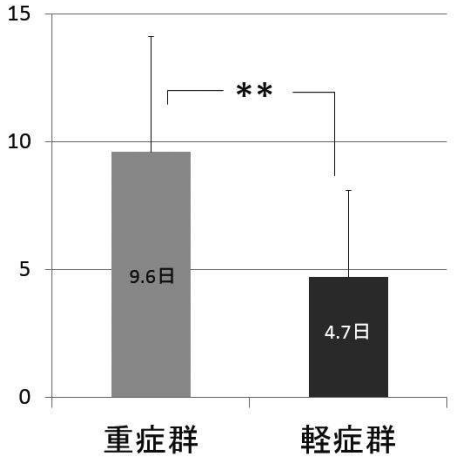

図 2　手術が行われた重症群（n＝11）と，軽症群（n＝27）の手術待機日数．重症群で有意に待機日数が長くなっていた（p＝0.002）.

【症例提示】

［症例 1］

66 歳男性，左橈骨遠位端骨折 AO-C3．5m の高さのハシゴから墜落し受傷，当院に救急搬送された．診断名：左橈骨遠位端骨折・尺骨遠位端開放骨折（Gustilo type I），左恥坐骨骨折，左頬骨骨折，両肋骨多発骨折・肺挫傷，腹腔内出血にて ISS は 29 点（重症群）であった（図 3 a,b）．救急初療として尺骨の洗浄・外固定施行し入院したが，受傷 11 時間後に shock

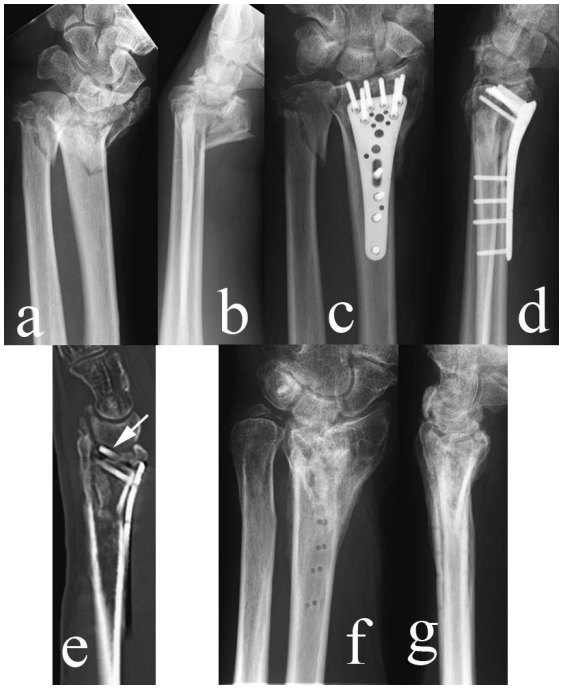

図3　［症例1］．受傷時（a, b）と，受傷後18日のORIF手術直後（c, d）の単純X線．術後6か月のCTで最遠位列スクリューの関節内穿破を認め（e矢印），抜釘を行った．術後10か月時（f, g）の単純X線像．

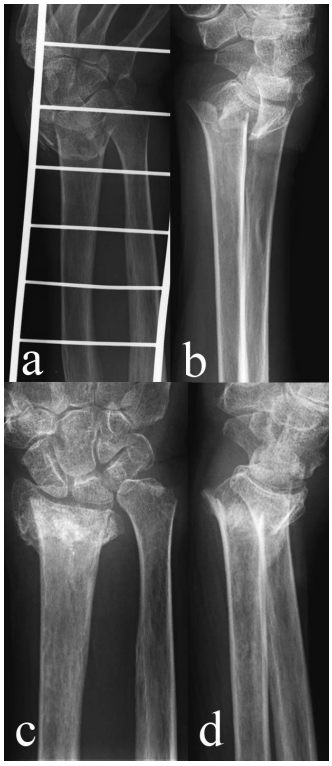

図4　［症例2］．受傷時（a, b）と受傷後2か月時（c, d）の単純X線．

vitalとなり，開腹・止血術が施行され，術後人工呼吸器管理となった．受傷18日後に，VLP（Aptus）を用いた左橈骨遠位端のORIFが施行された（図3 c, d）．術後の単純X線像は月状骨窩の関節面の整復が不十分で，術後6か月のCTで最遠位列スクリューの関節内穿破が確認されたため（図3 e），抜釘を行った．術後10か月の最終時，手関節背屈45度，掌屈60度，指尖手掌間距離1cmと手関節・手指の拘縮が残り，痛みこそ訴えはないものの，可動域制限による支障を自覚した状態で終診となった（図3 f，g）．

［症例2］

74歳女性，右橈骨遠位端骨折AO-A3，既往症に老人性うつ病があった．階段4段目から転落し受傷，当院に救急搬送された．診断名：右橈骨遠位端骨折，右頬骨骨折，外傷性クモ膜下出血，眼窩底骨折にてISSは17点（重症群）であった（図4 a，b）．入院後，頭部・顔面外傷は安静・保存治療の方針となり，橈骨遠位端骨折は手術適応と説明するも，外傷性の顔貌の変化を契機としてうつ状態が悪化し手術を拒絶した．外固定による保存的治療を行い，受傷後2か月時，単純X線上は変形治癒の途上で，軽度の痛みがある旨の診療記録を最後に再診せず，治療中断となった（図4 c，d）．

【考　察】

ISSは1974年Bakerら[4]が考案した多発外傷の重症度評価法で，身体損傷を1）頭頸部，2）顔面，3）胸部，4）腹部・骨盤内臓器，5）四肢・骨盤，6）体表の6部位に分けて各部位のAISを求め，各部位のAIS最大値のうち，上位3部位までのAISスコアの二乗の和をISSと定義している．例えば頭蓋底骨折，3本の肋骨骨折，橈骨遠位端骨折の合併損傷の場合，各損傷部位のAISスコアは1）頭頸部：3点，3）胸部：2点，5）四肢・骨盤：2点であり，各値の二乗を合計しISSは17点となる．橈骨遠位端骨折単独

の場合の ISS は 4 点，開放骨折の場合は AIS が 3 点となるため ISS は 9 点となる．ISS 1～8 の死亡率は 0.9％，9～15 は 2.4％，16～24 は 7.9％，25～40 は 31.2％，41～75 になると 64.2％と報告されており[6]，ISS が高くなるほど死亡率が高くなることから，多発外傷の全身的な重症度を表す簡便なスケールとされている．ISS は 16～19 点以上を重症として取り扱うことが多いが，今回は上記に例示したような 3 部位の AIS が 3 点・2 点・2 点で ISS 17 点となるパターン以上を重症と定義して検討した．

受傷原因の検討では，重症群における単純な転倒による受傷は 4.5％で，軽症群の 33.3％よりも有意に低率であり，重症群は交通事故や転落・墜落などの高エネルギー外傷で多く受傷していることが明らかとなった．AO 骨折型分類の検討では，統計学的には骨折型分布に有意差はなかったが，軽症群の方に AO 分類上の重症型が多い印象があった．Retrospective な画像の検証でも，軽症群は 91％が手術適応であったのに対し，重症群の手術適応は 78％にとどまったが，これは軽症群の大半が橈骨遠位端骨折を主傷病として搬送されており，自力で来院できずに救急要請をしていることから，骨折としての重症度の高いものがこの群に集まったためと考えられた．しかし提示症例 2 ように，重症群では合併損傷や既往症の影響から手術適応であった症例でも手術が見送られているケースが有意に多かった．樋口ら[7]も脊髄損傷に合併した上肢外傷例の検討で，橈骨遠位端骨折は 73％が保存的に治療されていたと報告しており，橈骨遠位端骨折は合併損傷によって治療方針が左右されやすい骨折の 1 つであると言える．

手術例における受傷から手術までの待機日数の検討では，重症群では平均 9.6 日，軽症群では 4.7 日であり，重症群で倍以上に待機日数が長くなっていた．小林ら[8]も治療成績や単純 X 線上の計測値には有意差はなかったが，手術待機期間が ISS 重症群で 17 日，軽症群で 6.3 日と重症群で待機日数が倍以上に長くなっていたと報告している．提示症例 1 の場合，搬送半日後の開腹止血術で手術室に入った際に，橈骨遠位端骨折の骨長と alignment 保持のために，創外固定を設置しておく選択肢があったと考えられる．梶山ら[9]も多発外傷の橈骨遠位端骨折例で，受傷当日に Bridging 創外固定を設置し，二期的（平均 9 日後）に VLP 固定を施すことで良好な成績を得たとしている．骨盤や下肢の外傷では Damage Control Orthopaedics（DCO）として受傷直後は創外固定などで局所の安静や止血を図り，全身状態が許容できる状態になってから ORIF を行う治療戦略が普及している．上肢領域では局所の安静を図っても全身状態のコントロールへの寄与は少ないが，VLP による ORIF まで相当の日数の待機を覚悟しなければならないような状況では，他部位の救命処置的な手術の際に同時に前腕に創外固定を設置しておく意義はあると考えられる．創外固定の適応を検討する際に，重症度や待機日数の目処を判断する材料として，ISS は有用なツールであると考えられる．

本研究の問題点と限界は，単施設の比較的少数の retrospective study であること，特に重症例でフォローアップ率が極端に低く，治療成績について検討できていないこと，救急搬送され，そのまま入院した患者のみを対象としているため，一旦帰宅して後日整形外来に受診した患者や，救急車を用いずに直接受診した患者を検討できていないことなどが挙げられる．

また今回は当院から JTDB に登録した ISS のデータをもとに retrospective な検討を行ったが，ISS は四肢・骨盤外傷をひとまとめとしており，整形外科的な重症度指標として適切でない可能性がある．例えば骨盤骨折（AIS 2 点）と大腿骨骨折（AIS 3 点），橈骨遠位端開放骨折（AIS 3 点）の合併例で，頭部や胸腹部には損傷がないような場合，ISS としては四肢・骨盤の中の AIS の最大値のみをカウントするので 9 点となってしまう．1997 年に Osler ら[10]によって改良された New ISS（NISS）は，部位に関わらずに AIS スコアの上位 3 項目の二乗の和を計算するため，上記の例の NISS は 22 点となる．JTDB へは現在も ISS を登録しているが，今後は prospective に NISS も同時に集計・データベース化することで，整形外科学的に有意義なデータを導き出す必要がある．

【まとめ】

救急搬送・入院した橈骨遠位端骨折を，ISS を用いて重症・軽症群に分け，治療内容等を比較した．

重症群では単純な転倒による受傷は少なく，高エネルギー外傷で受傷していた．

軽症群に手術適応症例が多く，重症群では手術適応であっても保存治療が行われることが有意に多かった．

手術例では，重症群で手術待機期間が有意に長かった．

ISS 等を参考に全身的な重症度を評価し，手術待機日数の目処をたて，他部位の救命処置的な手術と同時に，創外固定の設置などを検討することが考慮されてもよい．

【利益相反の開示】

本研究発表に関連し，開示すべき COI 関係にある企業等はありません．

【文　献】

1) 日本整形外科学会・日本手外科学会．橈骨遠位端骨折診療ガイドライン．東京．南江堂．pp33-36, 2012.
2) 品田春生ほか．75 歳以上の橈骨遠位端骨折に対する掌側 locking plate 固定術の治療成績．日手会誌 31(4): 356-358, 2014.
3) 有薗行朋ほか．受傷後 2 週間以降に掌側ロッキングプレートによる骨接合術を施行した橈骨遠位端骨折の治療成績．日手会誌 30(4): 471-474, 2014.
4) Baker SP, et al. The injury severity score: a method for describing patients with multiple injuries and evaluating emergency care. J. Trauma 14(3): 187-196, 1974.
5) 日本外傷学会・財団法人日本自動車研究所．AIS 90 日本語対訳版．Update 98．東京．へるす出版．pp62-66, 2003.
6) 日本救急医学会・日本外傷学会．日本外傷データバンク報告．2014 年版(2009-2013)．東京．Web 公開．pp24, 2014.
7) 樋口晴久ほか．脊髄損傷患者における上肢外傷合併例の検討．日手会誌 26(3): 200-202, 2010.
8) 小林由香ほか．多発外傷を合併した橈骨遠位端骨折の治療成績．日手会誌 29(1): S384, 2012.
9) 梶山史郎ほか．多部位の損傷を伴う橈骨遠位端骨折に対する二期的内固定．骨折 33(Suppl): S304, 2011.
10) Osler T, et al. A modification of the injury severity score that both improves accuracy and simplifies scoring. J. Trauma 43(6): 922-925, 1997.

日手会誌（J Jpn Soc Surg Hand），第 32 巻　第 5 号　668-671，2016

当科における 60 歳以上の高齢者橈骨遠位端骨折に対する 掌側ロッキングプレートの治療成績（尺側部痛を含めた検討）

髙﨑（たかさき）　実（みのる），畑中（はたなか）　均（ひとし）

不安定型橈骨遠位端骨折に対しては，掌側ロッキングプレート固定による手術的治療が行われることが多くなっている．しかし，日常生活での手の使用の程度が，青壮年者と高齢者では異なることから，分けて考える方が望ましいと思われる．今回，橈骨遠位端骨折に対する掌側ロッキングプレートによる治療成績について，高齢者にしぼって検討した．当院で掌側ロッキングプレート固定を施行した 60 歳以上の不安定型新鮮橈骨遠位端骨折の症例のうち，10 か月以上経過観察できた 173 手を対象とした．尺骨茎状突起骨折を 113 手に認め，全例内固定は行わなかった．最終評価時の Mayo wrist Score は平均 83.9 点，DASH は平均 9.4 と良好な成績であった．尺側部痛は軽度なものを含めて 6 手であり，尺骨茎状突起骨折があるものが 5 手であった．高齢者は橈骨遠位端骨折に伴う尺側部痛の発生頻度は低く，全体としては良好な治療成績であった．青壮年者と違い，橈骨骨接合以外の一期的な外科的修復は必要でないことが多いと思われる．

【緒　言】

不安定型橈骨遠位端骨折に対する掌側ロッキングプレート固定による手術療法は良好な成績が報告されており，一般的となってきている．しかし，不安定型橈骨遠位端骨折後の疼痛，特に尺側部痛については，以前から広く議論されているが[1]，完全には解決していない．尺骨茎状突起骨折や TFCC 損傷の合併の問題もあり，報告者によって意見が異なっている[2)3)]．一方で日常生活での手の使用の程度が，青壮年者と高齢者では異なることから，同様に治療をしても疼痛などを含めた臨床成績に差が出てきてしまうと思われる．具体的には高齢者のほうが疼痛などの残存が少ない可能性がある．このため，高齢者における橈骨遠位端骨折に対しての治療はいまだにさまざまな議論がある[4]．しかし，特に適切なアライメントで加療した場合の高齢者における尺側部痛の出現率等について検討した報告は少ない．同様に，高齢者にしぼって掌側ロッキングプレートによる治療成績について検討した報告も少なく，青壮年者の臨床成績が混ざって報告されているものがほとんどである．

今回著者らは，60 歳以上の高齢者の新鮮不安定型橈骨遠位端骨折に対する掌側ロッキングプレートによる治療成績について，尺側部痛を含めて検討したので，報告する（本研究では，60 歳以上を高齢者とした）．

【対象と方法】

2006 年 3 月から 2013 年 10 月までに当院で掌側ロッキングプレート固定を施行した 60 歳以上の不安定型橈骨遠位端骨折の症例のうち，陳旧例，開放骨折，尺骨茎状突起骨折以外の上肢外傷・疾患等の合併を除外した患者は 179 手であった．このうち，10 か月以上経過観察できた 173 手について検討を行った（経過観察中に高度の認知症が出現した 1 症例も除外した．）．男性 11 例 11 手，女性 159 例 162 手で平均年齢 69.8 歳（60～86 歳）であった．両側例が 3 例 6 手あった．受傷から手術までは平均 6.9 日であった．骨折型は AO 分類で，A3:43，B3:7，C1:18，C2:68，C3:37 であった．尺骨茎状突起骨折を 113 手に認め，中村の分類[5]で tip:17 手，middle:42 手，base:50 手，proxymal:4 手であった．

手術は trans FCR approach で展開し，方形回内筋は中央よりやや撓側で縦切した．整復後，掌側ロッ

受理日　2015/09/08
九州労災病院　〒800-0296　福岡県北九州市小倉南区曽根北町 1-1

キングプレート固定を行った．遠位橈尺関節の不安定性にかかわらず，橈骨の手術のみを行った．（症例によっては掌側ロッキングプレート固定に加えて，die punch fragment への K-wire 追加固定を行った）．尺骨茎状突起骨折に対しては，全例内固定は行わなかった．術後は 2 週間の short arm splint を基本としたが，遠位橈尺関節の不安定性が強いものについては，術後 3～4 週程度の long arm splint 固定を行った．使用機種は Acu-Loc plate156 手，Acu-Loc 2 plate 10 手，DVR 4 手，VA-TCP:3 手であった．検討項目は，画像評価として術直後と最終評価時の橈骨の X 線学的評価（radial inclination 以下 RI, volar tilt 以下 VT, ulnar variance 以下 UV），尺骨茎状突起の骨癒合を評価した．臨床評価として関節可動域，Mayo wrist score，DASH score，健側比握力，尺側部痛の有無，合併症を評価した．統計は，paired t test，chi-square test を用い，$P<0.05$ を統計学的有意差ありとした．

【結　果】

橈骨は全例骨癒合した．単純 X 線写真の計測では，術直後および最終評価時の計測値（平均値±標準偏差）は，RI が 22.2±4.2° から 21.8±3.7°，VT が 6.4±5.5° から 5.7±5.3°，UV が 0.3±1.6mm から 0.4±1.6mm であった．術直後および最終評価時の計測値において，RI, VT, UV は統計学的な有意差を認めなかった．尺骨茎状突起の骨癒合については，113 手中 48 手（42％）に骨癒合を認めた．尺骨茎状突起骨折の部位と骨癒合については tip において低く，有意差を認めた（P＝0.047）（表 1）．可動域（平均値±標準偏差）は掌屈 60.3±12.1°，背屈 58.3±11.1°，回内 87.2±7.8°，回外 82.8±7.1° であった．Mayo wrist score:83.9±9.3，DASH score:9.4±13.9，健側比握力は 87.8±29.0％であった（平均値±標準偏差）．DASH は高齢者では 4 問以上の回答がなく評価できないものが散見され，14 手については評価できなかった．尺側部痛は 6 手に認めたが全例軽度であり，日常生活で強い ADL 障害の訴えはなく，尺側部痛に対して追加の手術・処置を要する症例は認められなかった．

尺側部痛が残存した 6 手のうち，尺骨茎状突起骨折があるものが 5 手であり，middle が 4 手，base が 1 手であった（表 1）．尺側部痛の残存と尺骨茎状突起骨折の有無（P＝0.49）と部位（P＝0.43），偽関節の有無（P＝0.29）の関係について統計学的有意差を認めなかった．尺側部痛を認めた 6 手のうち 1 手は両側例であり，手外科医以外の一般整形外科が手術した症例で VT-5 度，UV4mm と malalignment となっていた．この症例を除く malalignment でない残り 5 手の Mayo wrist score は平均 82（70～90），DASH score は平均 10.7 と臨床評価は良好であった（表 2）．他の術後合併症は，長母指屈筋腱断裂 1 手，長母指筋腱断裂 1 手，手根管症候群 1 手，重度の手指拘縮 1 手を認めた．

【考　察】

不安定型の新鮮橈骨遠位端骨折に対する掌側ロッキングプレート固定は良好な成績が多数報告されており，高齢者を対象とする当院での治療成績も，今までの他の報告と同様に良好なものであった[3]．術

表 1　尺骨茎状突起骨折部位別の尺側部痛と骨癒合

尺骨骨折型	症例数（手）	尺側部痛（手）	骨癒合数
tip	17	0	2
middle	42	4	19
base	50	1	25
proxymal	4	0	2
なし	60	1 none	

表 2　尺側部痛残存症例 6 例　*: 両側例のため評価できず，§: 回答数不足で評価できず

	年齢	尺骨骨折型	尺骨骨癒合	VT	UV	%握力(対側比)	Mayo Wrist score	DASH
症例1	62	なし		8	−1	56	70	15
症例2	62	middle	骨癒合	12	0	86	90	0
症例3	67	middle	骨癒合	0	−1	91	80	11.7
症例4	71	middle	骨癒合	1	0	78	85	11.2
症例5	80	base	なし	7	−2	100	85	15.6
症例6	69	middle	なし	−5	4	40 N.A.*	N.A. §	

後の疼痛残存（特に尺側部痛）については6手（約3.5%）と少数で，軽度なものがほとんどであった．橈骨遠位端骨折後の尺側部痛残存については，以前から広く議論されているテーマでありmalalignment，尺骨茎状突起骨折（および偽関節），TFCC損傷などが原因とされている．尺側部痛については青壮年者を含めた全世代での議論が多いが，青壮年者と高齢者では多くの場合で日常生活での手の使用の程度が異なることから，同様に治療をしても疼痛などを含めた臨床成績に差が出てきてしまう可能性が高いと思われる．このため，本来は高齢者と青壮年者と分けて考えるほうが望ましいと考えた．

Malalignmentについては，高齢者でも矯正骨切り術などを行うことがあり，年齢を問わず良好なalignmentが望ましい．Altissimiら[1]は，橈骨遠位端骨折に対する保存治療による長期成績を報告しているが，malalignmentとなった患者のうち36.4%に尺側部痛が起こったと述べている．またKodamaら[6]は，橈骨矯正骨切り術を行った高齢患者等の分析を行い，高齢者でも保存治療の許容alignmentはVT＞-5°，UV＜3mmであると報告している．Ferreiraら[7]はモデルによる解析から，UVのみでなくDTが起こるとそれのみで尺骨頭への圧分散を増加させることを報告している．高齢者でも良好なalignmentで加療することは重要で，malalignmentが残存すれば，それのみで成績不良の原因となる．尺側部痛を訴えた6手の内1手はmalalignmentであり，このために疼痛が残存していると思われた．

他方良好なalignmentで骨癒合した場合は，尺側部痛の原因は尺骨茎状突起骨折（および偽関節），TFCC損傷などが考えられる．尺骨茎状突起骨折（および偽関節）に関して，特に基部の骨折では尺側部痛やDRUJの不安定性をきたすため，積極的な内固定を推奨している報告がある[2]．一方，橈骨を強固に内固定した場合，手関節機能やDRUJの不安定性に影響はないとして尺骨茎状突起骨折を内固定する必要はないとの報告もある[3]．これらの報告は，青壮年者と高齢者が混ざった母集団として報告されており，母集団における青壮年者と高齢者の割合や数によって，違った結論となっている可能性がある．高齢者に関しては，今回尺側部痛を訴えたが良好なalignmentである5手に関しては，Mayo wrist score・DASH score共に，愁訴のない症例群とほとんど差がなく良好な臨床成績であった．

他の尺側部痛の原因としてはTFCC損傷があり，橈骨遠位端骨折での合併率が高いことが報告されている[8]．これらの損傷を積極的に修復することが望ましいとする意見もあるが[8)9)]，TFCC損傷自体の治療の第1選択は外固定による保存治療であり，約70%は保存治療で改善するとされている[10]．基本的には本研究における術前約1週間と術後2週程度のshort arm splintによる外固定（不安定性の強いものについては術後3～4週のlong arm splint固定を選択すること）でTFCCに対する保存治療としては，適当であったと思われた．しかし，TFCC損傷が無ければ術後外固定が必要ない症例もあると思われるため，今後は術中に手関節鏡などによる軟部組織損傷の評価を行ったうえで外固定期間やリハビリを選択することが望ましいと考えられる．

【まとめ】

1．高齢者の橈骨遠位端骨折に対して当院で施行した掌側ロッキングプレートについて検討した．術後の尺側部痛の発生率は3.5%と低い数字であり，軽度なものがほとんどであった．特にalignmentが適切である症例は，尺側部痛が残存してもMayo wrist scoreおよびDASH scoreによる臨床成績は良好であった．

2．術後尺側部痛と尺骨茎状突起骨折の有無，部位，偽関節の有無との関係には，有意差は認められなかった．

3．高齢者橈骨遠位端骨折の加療には，橈骨の骨接合以外の一期的な外科的な修復は（TFCCも含め），適切に外固定を行えば必要性が低いと考えられた．

【利益相反の開示】

本研究発表に関連し，開示すべきCOI関係にある企業等はありません．

【文　献】

1）Altissimi M, et al. Long-term results of conservative treatment of fractures of the distal radius. Clin Orthop Relat Res 206: 202-210, 1986.
2）中村俊康ほか．尺骨茎状突起と遠位橈尺関節不安定性．骨折 26: 278-281, 2004.
3）Zenke Y, et al. The effect of an associated ulnar styloid fracture on the outcome after fixation of a fracture of the distal radius. J Bone Joint Surg Br 91: 102-107, 2009.
4）Arora R, et al. A prospective randomized trial comparing

nonoperative treatment with volar locking plate fixation for displaced and unstable distal radial fractures in patients sixty-five years of age and older. J Bone Joint Surg Am 93: 2146-2153, 2011.
5) 中村蓼吾ほか．TFCC 損傷と尺骨茎状突起骨折．関節外科 13: 121-126, 1994.
6) Kodama N, et al. Acceptable parameters for alignment of distal radius fracture with conservative treatment in elderly patients. J Orthop Sci 19: 292-297, 2014.
7) Ferreira LM, et al. Load transfer at the distal ulna following simulated distal radius fracture malalignment. J Hand Surg Am 40: 217-223, 2015.
8) 安部幸雄ほか．橈骨遠位端骨折に伴う手根部軟部組織損傷の分析．骨折 28: 414-418, 2006.
9) 森谷浩治ほか．背側転位型橈骨遠位端骨折に対する掌側ロッキングプレートによる治療成績．臨床整形外科 40: 1155-1158, 2005.
10) 水関隆也ほか．TFCC 損傷に対する保存療法（自然経過）と尺骨短縮術．整形外科最小侵襲手術ジャーナル 30: 56-62, 2004.

日手会誌（J Jpn Soc Surg Hand），第 32 巻　第 5 号　672-676，2016

橈骨遠位端骨折に対する掌側ロッキングプレート破損に関するアンケート調査（第 2 報）

富田一誠*，川崎恵吉**，中村裕介*，久保和俊**，池田　純***，稲垣克記**

橈骨遠位端骨折治療用掌側ロッキングプレートを扱う各メーカーに対して，プレートの破損，スクリューの破損，連結部の緩みの有無について，アンケート調査した．本研究には限界があるが，販売後累積発生率は，約 29 万弱の症例の中でプレート破損が 0.016％，スクリュー破損が 0.037％，ロッキング連結部破損が 0.039％であった．最近 5 年の発生率はそれぞれ 0.005％，0.032％，0.056％であり，プレート破損は減少傾向で，連結部破損は増加傾向であった，各社プレートシステムのコンセプトを熟知して，適切な機種選択をし，正しく使用することが重要である．

【緒　言】

橈骨遠位端骨折に対する治療は，掌側ロッキングプレートの登場により，背側転位した骨片を掌側から角度安定性をもって固定できるようになり飛躍的に発展した．矢野経済研究所の橈骨遠位端骨折用プレート市場の推移は年々増加傾向にあり，2013 年は年間 54,401 セットで 2008 年の約 2 倍になった．もはや日常診療の中で，橈骨遠位端骨折に対する掌側ロッキングプレートの治療は，手外科専門医が施行するとは限らない．

現在まで多施設から掌側ロッキングプレート固定法の良好な治療成績が報告され，橈骨遠位端骨折に対する治療法のスタンダートになっている．一方で，不安定型骨折に対する low profile なプレートと各種ロッキング機構の強度や，polyaxial locking screw の強度などが危惧されている．インプラントの破損は矯正損失や軟部組織障害へと発展し，治療成績に影響する．良好な治療成績が報告される一方で，インプラントの合併症報告が散見されはじめ，掌側ロッキングプレート固定による合併症の検討が必要となってきた．当科の川崎は，2010 年 10 月までの器械破損データの調査を各メーカーにアンケート調査して報告した[1]．今回著者らは，最近の本邦での器械破損状況を調査すべく，橈骨遠位端骨折治療用掌側ロッキングプレートを扱う医療機器メーカーに対してアンケート用紙を配布し，インプラントの破損状況について調査したので，その傾向と特徴を報告する．

【対象と方法】

橈骨遠位端骨折治療用掌側ロッキングプレートを扱う医療機器メーカーに対して，アンケート用紙を配布した．調査期間は，2011 年 10 月から 2014 年 4 月までとした．1, プレート販売数, その形状と組成, プレート破損数，2，スクリューの販売数，遠位スクリューの形状と組成，スクリュー破損数，3，スクリュー連結部破損数を調査し，それぞれの破損背景について質問し，さらに，プレートを販売してから 2010 年 10 月までを調査した川崎の第一報と比較した．

【結　果】

アラタ，エム・イー・システム，京セラ，デピューシンセスジャパン，ナカシマメディカル，日本ストライカー，日本メディカルネクスト，バイオメットジャパン，HOYA，ミズホ，メイラ（50 音順，調査時社名）の計 11 社から 15 種類のプレートについて回答を得た．販売数はメーカーが公表できる概数であり，破損数はメーカーに正式な報告があった症例数であり，破損状況は口頭による回答であった．

受理日　2015/09/19
*昭和大学江東豊洲病院　〒135-8577　東京都江東区豊洲 5-1-38
**昭和大学医学部整形外科学講座
***昭和大学横浜市北部病院

1，プレートについて．

販売数，形状と組成金属は表1のごとくであった．合計で191,312例の販売数のうち9件の破損があり，発生率は0.005％であった．組成金属は，純チタン（CP-Ti）が8件で，チタン合金（Ti-6Al-4V）が1件であった．プレート別には，OSRプレートが0.286％，DRPが0.007％，VariAXが0.006％，VA-TCPが0.005％，Stellarが0.004％の発生率であった．破損背景は矯正骨切りへの使用が4例（OSRプレート），術後の転倒2例（VariAX,Stellar），不明3例（DRP,VA-TCP）であった．第一報の発生率は0.039％（97,297販売数中38件）であり，発生率は減少していた．累積発生率は，288,609例中47件で0.016％であった．

2，スクリューについて．

販売数とスクリューの形状と組成は表2のごとく

表1　結果1：プレート破損

plate名	会社名	発生率(%)	販売数（例）	破損例	金属種類	近位厚さ(mm)	遠位厚さ(mm)	窓
OSRプレート	京セラ	0.286	1,400	4	CP-Ti	2.5	2.5	
DRP	Depuy Synthes	0.007	14,000	1	CP-Ti	1.8		
VariAX	日本ストライカー	0.006	16,347	1	CP-Ti	2.0	2.0	
VA-TCP	Depuy Synthes	0.005	40,000	2	CP-Ti	2.0		有
Stellar	HOYA	0.004	24,000	1	Ti-6Al-4V	1.3	2.5	
Stellar Ⅱ	HOYA					2.1	2.1	
Matrix SmartLock	日本ストライカー	0	3,950	0	CP-Ti	1.5	1.5	
Aptus2.5(コレクション）	MES	0	14,142	0	CP-Ti	1.6	1.6	
Aptus2.5(ベビーフット）	MES	0	2,658	0	CP-Ti	1.6	1.6	有
Aptus2.5(アダプティブ）	MES	0	3,272	0	CP-Ti	2.0	2.0	有
Distal Window	アラタ	0	5,000	0	CP-Ti	1.8	2.2	有
P-plate	メイラ	0	6,530	0	Ti-6Al-4V	1.5	2.5	
D-Plate	メイラ				Ti-6Al-4V	1.5	2.5	
I-Plate	メイラ				Ti-6Al-4V	1.7	2.6	
HC50	ナカシマ	0	2,055	0	Ti-6Al-4V	2.0	4.1	
Hearty plate	ミズホ	0	2,738	0	Ti-6Al-4V	2.0	2.3	
Acu-Loc	日本メディカルネクスト	0	30,000	0	Ti-6Al-4V	2.5	1.8～2.2	
DVRアナトミック	バイオメット	0	24,800	0	Ti-6Al-4V	2.5	2.5	
合計		0.005%	191,312	9				

表2　結果2：スクリュー破損

plate名	会社名	発生率(%)	販売本数	発生率(対症例)%	販売症例数	破損例	金属種類	遠位s径mm	ロッキングp径mm	近位s径mm
DRP	Depuy Synthes	0.027	49,000	0.093	14000	13	Ti-6Al-4V	2.4		
Acu-Loc	日本メディカルネクスト	0.013	150000	0.063	30,000	19	Ti-6Al-4V	2.3	2.0	3.5
VA-TCP	Depuy Synthes	0.006	240,000	0.038	40,000	15	Ti-6Al-4V	2.4		
Distal Window	アラタ	0.003	30,000	0.020	5,000	1	Ti-6Al-4V	2.7	2.0	3.5
Matrix SmartLock	日本ストライカー	0.003	30,280	0.025	3,950	1	Ti-6Al-4V	2.7		2.7
DVRアナトミック	バイオメット	0.002	161,200	0.012	24,800	3	Ti-6Al-4V	2.5	2.0	3.5
Aptus2.5(コレクション）	MES	0.002	131,957	0.021	14,142	3	Ti-6Al-4V	2.5		2.5
Aptus2.5(ベビーフット）	MES	0.001		0.038	2,658	1	Ti-6Al-4V	2.5		2.5
Aptus2.5(アダプティブ）	MES	0		0	3,272	0	Ti-6Al-4V	2.5		2.5
VariAX	日本ストライカー	0.001	93,900	0.006	16,347	1	Ti-6Al-4V	2.7	2.0	2.7
Stellar	HOYA	0.001	180,000	0.008	24,000	2	Ti-6Al-4V	2.6	2.2	2.6－3.0
Stellar Ⅱ	HOYA							2.4	2.2	2.6－3.0
HC50	ナカシマ	0	7,575	0.081	2,475	0	Ti-6Al-4V	2.7		2.7
Hearty plate	ミズホ	0	10,952	0	2,738	0	Ti-6Al-4V	2.7	2.0	2.7
P-plate	メイラ	0	302,000	0	6,530	0	Ti-6Al-4V	2.7	2.0	2.7
D-Plate	メイラ						Ti-6Al-4V	2.7	2.0	2.7
I-Plate	メイラ						Ti-6Al-4V	2.7	2.0	2.7
OSRプレート	京セラ	0	6,400	0	1,400	0	CP-Ti	2.7	2.0	3.5
合計		0.004%	1,461,268	0.031%	191,312	59				

であった．販売症例数は 191,312 例，販売本数は 1,461,268 本，破損は 59 本であった．それぞれ症例数に対して 0.031%，本数に対して 0.004%の発生率であった．プレート別の対販売症例数の発生率，対販売本数の発生率では，DRP が 0.093%，0.027%で，Acu-Loc が 0.063%，0.013%で，VA-TCP が 0.038%，0.006%などであった．組成金属は，全てチタン合金（Ti-6Al-4V）で，スクリュー径では，2.3mm が 19 本，2.4mm が 29 本，2.5mm が 7 本，2.6mm が 1 本，2.7mm が 3 本であった．破損背景は，DVR が全てロックピンであり，Distal Window Plate が矯正骨切りへの使用であり，Stellar が stabilizer 法での使用と遠位スクリューの本数不足の例であった．その他，DVR13 本，VA-TCP15 本，Acu Loc19 本，MES4 本，Matrix Smart Lock1 本，VariAX1 本は不明で把握できなかった．第一報の発生率は 0.029%（97,297 症例数中 28 本）であり，減少していなかった．累積発生率は，288.609 症例中の 87 本で 0.030%であった．

3，連結部について．

プレートとスクリューの金属組成とロッキング機構は表 3 のごとくであった．販売症例数は 191,312 例で，販売本数は 1,367,368 本で，緩みは 107 件であった．対症例数で 0.056%，対本数で 0.008%の発生率であった．プレート別の対販売症例数の発生率，対販売本数の発生率では，VA-TCP が 0.210%，0.035 % で，VariAx が 0.006 %，0.028 % で，Hearty plate が 0.073 %，0.018 % などであった．緩み 107 件中 104 件は polyaxial locking system であった．破損背景は，VA-TCP では，不適切な方法でプレートのねじ切りが壊れ，スクリューがプレートを超えて深く入り込み過ぎた症例が続いたが，2013 年に解決され，それ以後は発生していないとのことであった．Hearty Plate は，明らかに誤った術中操作で緩み，その他は不適切操作や患者骨質の問題であるとの報告であった．第一報の発生率は，97,297 症例数中 6 件で 0.006%であり増加している．累積発生率は，288,609 症例数中 113 件で 0.039%であった．

【考　察】

純チタンは，チタン合金と比べて加工がしやすいが強度は落ちると言われている．確かに，本研究と第一報からも純チタン製プレートに破損が多くみられた．Trease らは，未使用のスクリューホールが潜在的な弱点だと述べ[2]，井上らは，直線上に並ぶスクリューホールが骨折線と重なれば，ミシン目となり破損を誘発すると述べている[3]．今回の研究で，プレートの厚さ，形状と破損プレートに一定の傾向は見つけられなかった．第一報に比べると，各メーカーの主力プレートシステムが改良された結果発生率が改善していると考えられた．

スクリューは，ヘッド，プレート下，ヘッド根元，スレッドの境界などでの破損が見られるが，第一報と本研究の発生率は依然として減少しなかった．第一報では 2.7 や 3.0mm 径でも破損が見られたが，本研究では 2.3～2.5mm 径のスクリューに 93%以上

表 3　結果 3：スクリュー連結部破損

plate名	発生率(%)	販売数(s)	発生率%(症例)	販売数(症例)	連結部緩み例	金属種類p	金属種類s	ロッキング	自由度
VA-TCP	0.035	240,000	0.210	40000	84	CP-Ti	Ti-6Al-4V	バリアブル	15°
VariAX（ロッキングピン）	0.028	3540	0.006	16,347	1	CP-Ti	Ti-6Al-4V	smart lock	15°
Hearty plate	0.018	10952	0.073	2738	2	Ti-6Al-4V	Ti-6Al-4V		
OSRプレート	0.018	5600	0.071	1400	1	CP-Ti	CP-Ti		
Matrix SmartLock	0.007	30280	0.051	3,950	2	CP-Ti	Ti-6Al-4V	smart lock	15°
Aptus2.5(コレクション)	0.009		0.085	14,142	12	CP-Ti	Ti-6Al-4V	Tri-lock	15°
Aptus2.5(ベビーフット)	0.002	131,957	0.113	2,658	3		Ti-6Al-4V	Tri-lock	15°
Aptus2.5(アダプティブ)	0.002		0.061	3,272	2	CP-Ti	Ti-6Al-4V	Tri-lock	15°
Stellar Stellar Ⅱ	0	180000	0	24000	0	Ti-6Al-4V	Ti-6Al-4V		
HC50	0	7575	0	2055	0	Ti-6Al-4V	Ti-6Al-4V	ロックナット	23°
Acu-Loc	0	150000	0	30,000	0	Ti-6Al-4V	Ti-6Al-4V		
DVRアナトミック	0	161200	0	24,800	0	Ti-6Al-4V	Ti-6Al-4V		
Distal Window	0	30000	0	5,000	0	CP-Ti	Ti-6Al-4V		
DRP	0	49,000	0	14000	0	CP-Ti	Ti-6Al-4V		
P-plate							Ti-6Al-4V		
D-Plate	0	302000	0	6530	0	Ti-6Al-4V	Ti-6Al-4V		
I-Plate							Ti-6Al-4V		
	0.008%	1,367,368	0.056%	191,312	107				

の破損がみられた．破損背景が十分調査できず，原因や傾向については言及できなかった．

ロッキングスクリューとプレートの連結部は，掌側ロッキングプレートの角度安定性を獲得するために非常に重要な場所である．第一報に比べて対象症例数が2倍になった本研究では，約9倍の発生率がみられた．第一報よりもさらにpolyaxial locking plate systemに緩みが多くみられた．Ottoらは大腿骨遠位端骨折に対する生体力学試験で，fixed-angled locking plateがpolyaxial-type locking plateより15～33％強度が高いと報告している[4]．橈骨遠位端骨折の基礎実験では，Hoffmeierら[5]やRauschら[6]が，固定角度が強度に影響することを報告している．一方で，ロッキング機構は各社独自のシステムを採用している．エム・イー・システムはTri-lock機構，デピューシンセスはRack&Pinion gear concept，日本ストライカーはスマートロックシステムなど，ロックの仕方に各社違いがある．第一報に比べ本研究で発生率が増加した背景には，インプラント側の強度の問題だけではなく，多様化したインプラントに対する術者側の十分な理解・対応ができていない可能性もうかがえた．

本研究には決定的な限界が存在する．破損数を調査するうえで，現場で起きた破損事例を医師が各メーカーに正式に報告しなければ把握できないことである．論文検索も全てを把握できる確実な方法ではない．販売実績が明るみになる販売総数は各社公表しにくい部分があり，市場調査のデータは一つの指標である．また，破損事例を端的にインプラントの強度問題にはできないこともある．患者の外傷や骨質，術者のインプラントの選択の仕方，その使い方などが非常に大きく影響する．実態調査には限界があり，学会を挙げての調査が必要である．

本研究で，不適切なプレート選択と手技が破損の原因となることも示唆された．我々術者は骨折線と骨折型に合致したプレートを選択することが重要であり，特に矯正骨切り術で使用する場合は，プレートの金属組成を考慮しプレートの潜在的な弱点部分に骨切り部が重ならないように計画する必要がある．同時に，スクリューの挿入位置を計画する時，骨折型に応じたスクリューの適切な位置と角度と本数が重要である．また，手術前に各社の違うロッキング機構を理解し，正しくロックできる感覚を会得しておくことは術者として必要な準備である．各社プレートシステムのコンセプトとロッキング機構の違いを熟知した術前計画が必要で，適切に正確に使用することが，インプラントの破損を防ぐうえで，術者が取り組むべき対策である．

【まとめ】

1．橈骨遠位端骨折に対する各種掌側ロッキングプレートの破損状況を，各メーカーにアンケート調査し報告した．

2．プレート破損の累積発生率は0.016％（47件/288,609例）であり，最近の約5年間は0.005％（9件/191,312例）と減少していた．

3．スクリュー破損の累積発生率は0.030％（87本/288,609例）であり，変わらず発生していた．

4．スクリュー連結部の緩みの累積発生率は0.039％（113件/288,609例）であり，最近の約5年間は0.056％（107件/191,312例）と増加していた．

5．骨折型に対して適切な機種の選択と正しい使い方は，術者側の重要な対策の一つである．

6．実態調査には限界があり，学会を挙げての調査が必要である．

本研究をご指導頂いた故澤泉卓哉先生と，アンケートに協力してくださった各メーカーに深謝いたします．

【利益相反の開示】

本研究発表に関連し，開示すべきCOI関係にある企業等はありません．

【文　献】

1）川崎恵吉ほか．橈骨遠位端骨折に対するインプラント破損例の検討　各メーカーへの破損例のアンケートによる集計．骨折 34: 731-735, 2012.
2）Trease C, et al. Locking versus nonlocking T-plates for dorsal and volar fixation of dorsally comminuted distal radius fractures: a biomechanical study. J Hand Surg Am 30: 756-763, 2005.
3）井上三四郎ほか．橈骨遠位端骨折に対する掌側ロッキングプレートが折損した3例．整形外科と災害外科 60: 621-625, 2011.
4）Otto RJ, et al. Biomechanical comparison of polyaxial-type locking plates and a fixed-angle locking plate for internal fixation of distal femur fractures. J Orthop Trauma 23: 645-652, 2009.
5）Hoffmeier KL, et al. The strength of polyaxial locking interfaces of distal radius plates. Clin Biomech 24: 637-

641, 2009.
6) Rausch S, et al. Comparative study on the strength of different mechanisms of operation of multidirectionally angle-stable distal radius plates. Z Orthop Unfall 149: 694-698, 2011.

日手会誌（J Jpn Soc Surg Hand），第 32 巻　第 5 号　677-680，2016

橈骨遠位端骨折後の正中神経障害に関連する因子の検討

里中東彦*，辻井雅也**，原　隆久*，中西巧也**，須藤啓広**

橈骨遠位端骨折後の合併症の一つとして正中神経障害は周知されているが，その発生機序は明らかではない．今回，橈骨遠位端骨折後の正中神経障害に関連する因子について報告する．橈骨遠位端骨折に対して手術を施行した 56 手を対象とした．手術は全例で掌側ロッキングプレート固定を行い，骨接合前後に手根管内圧を測定した．正中神経障害と年齢，骨折型，手根管内圧との関連につき検討した．11 手で正中神経障害を認め，3 手で術後もしびれが残存していた．正中神経障害と年齢，骨折型の間に有意な関連は認めなかったが，骨接合前の手根管内圧は正中神経障害有りの群で有意に高かった．正中神経障害の発生には手根管内圧の上昇が関連していることが示唆され，橈骨遠位端骨折後に潜在性の正中神経障害が存在している可能性も考えられた．

【緒　言】

橈骨遠位端骨折後の合併症として，変形癒合や偽関節，関節症性変化，腱断裂，尺骨突き上げ症候群，複合性局所疼痛症候群（complex regional pain syndrome：CRPS），コンパートメント症候群などが報告されている[1]．その一つとして正中神経障害もしばしば認められ，その発生機序としては，直接的な正中神経の圧迫や損傷，手根管内圧（carpal tunnel pressure：CTP）の上昇などが報告されているが，いまだ明らかではない[2)3)]．今回著者らは，橈骨遠位端骨折に対する手術時に CTP を測定し，他の因子と併せて正中神経障害との関連について検討したので報告する．

【対象と方法】

当科にて 2012 年 4 月から 2014 年 7 月までの 2 年 4ヵ月の間に，橈骨遠位端骨折に対して手術治療を施行した 55 例 56 手を対象とした．男性 11 例，女性 44 例，右 29 手，左 27 手，手術時平均年齢 68.2 歳（21～86 歳）で，受傷から手術までの待機期間は平均 4.1 日（0～20 日）であった．AO 分類による骨折型は，Type A：29 手（A2：6 手，A3：23 手），Type B：1 手（B3），Type C：26 手（C1：2 手，C2：11 手，C3：13 手）であり，末梢骨片の転位方向は，背側：54 手，掌側：2 手であった．

手術は伝達麻酔あるいは全身麻酔下に，全例で空気止血帯を用いて trans-FCR approach にて施行した．骨接合には全例で掌側ロッキングプレート（VLP）（VA-LCP TC DRP，Synthes，PA）を用いて内固定を行った．骨接合の前後に，圧モニタリングチューブセット・サフティキット（川澄化学工業株式会社，東京）および 18G サーフロー留置針（テルモ株式会社，東京），ベッドサイドモニタ・ライフスコープ（日本光電株式会社，東京）を使用して CTP を測定した[4]．本研究では，当科初診時に正中神経固有支配領域のしびれを認めるものを正中神経障害ありと診断し，正中神経障害の有無と手術時年齢，骨折型，CTP との関連について検討した．

統計学的検討として，student t-test を用い，$p < 0.05$ を有意差ありとした．

【結　果】

56 手中 11 手（19.6%）で初診時に正中神経固有支配領域のしびれを認め，3 手（5.3%）では手術後にもしびれが残存していた（図 1）．正中神経障害の有無における受傷時年齢を比較すると，正中神経障害無し群（N 群）が 69.4 歳（39～86 歳），正中神経障害有り群（S 群）が 63.4 歳（21～80 歳）で有

受理日　2015/09/02
*市立伊勢総合病院　〒516-0014　三重県伊勢市楠部町 3038
**三重大学大学院運動器外科

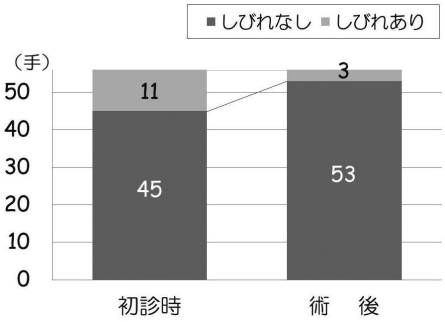

図 1　正中神経障害（しびれ）の有無.

表 1　正中神経障害の有無における受傷時年齢の比較.

正中神経障害（しびれ）	無し群（N群）	有り群（S群）
受傷例数（手）	45	11
受傷時平均年齢（歳）	69.4	63.4
p-value	N.S.	

表 2　骨折型別での正中神経障害の有無.

骨折型	Type A		Type B	Type C		
	A2	A3	B3	C1	C2	C3
受傷例数（手）	29		1	26		
	6	23	1	2	11	13
しびれあり（手）	7		0	4		
	4	3	0	1	1	2
しびれ発生率（%）	24.9		0	15.3		
	66.7	13.0	0	50.0	9.1	15.4

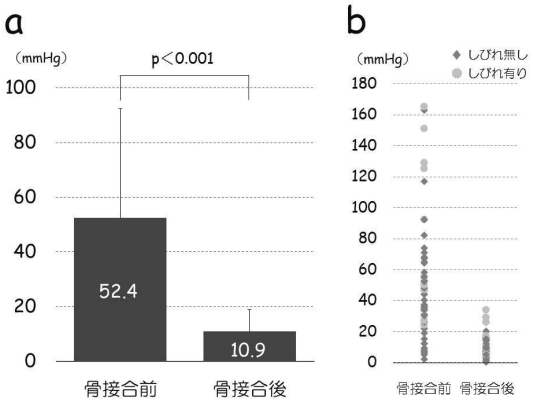

図 2　全症例における CTP の変化. a. 平均 CTP, b. 症例の分布.

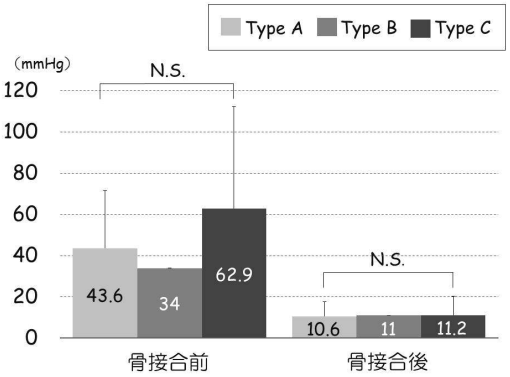

図 3　骨折型別での CTP の変化.

意差は認めなかった（表 1）．骨折型別に正中神経障害の有無を比較すると，Type A が 29 手中 7 手（24.9 %），Type C が 26 手中 4 手（15.3%）で有意差は認めなかったが，Type A2 で 6 手中 4 手（66.7%）と多い傾向にあった（表 2）．

全症例における CTP は，骨接合前が平均 52.4mmHg（2～165mmHg），骨接合後が平均 10.9mmHg（0～34mmH）であり，骨接合後に有意に低下していた（p＜0.001）（図 2a）．また，正中神経障害を認めた症例の方が，骨接合前後とも CTP の高い症例が多い傾向にあった（図 2b）．骨折型別に骨接合前後の CTP をみると，Type A は平均 43.6mmHg（2～129mmHg），平均 10.6mmHg（0～29mmHg）で，Type C は平均 62.9mmHg（7～165mmHg），平均 11.2mmHg（1～34mmHg）であり，骨接合前後のそれぞれで両型の間に有意差は認められなかったが，骨接合前において Type C の方が高い傾向にあった（図 3）．正中神経障害の有無における骨接合前後の CTP をみると，骨接合前は 正中神経障害有り群（S 群）が平均 45.2mmHg（2～163mmHg）で，正中神経障害無し群（N 群）が平均 81.7mmHg（24～165mmHg）であり，S 群の方が有意に高かった（p＜0.05）．一方で，骨接合後は N 群が平均 9.8mmHg（0～29mmHg），S 群が平均 15.4mmHg（5～34mmHg）で，S 群の方が高い傾向にあったが有意差は認められなかった（図 4）．

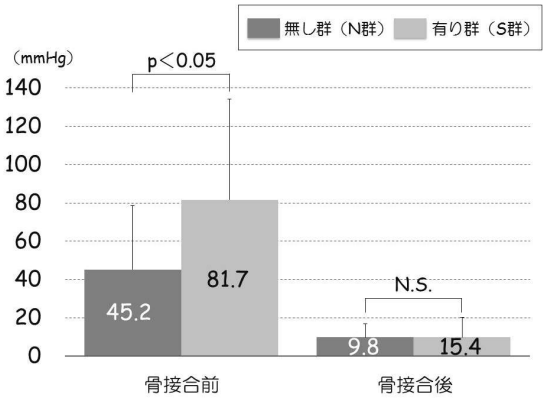

図 4　正中神経障害の有無での CTP の変化.

【考　察】

橈骨遠位端骨折後の正中神経障害の発生頻度は 0～23%といわれているが[2]，本研究では，初診時の正中神経固有支配領域のしびれの発生頻度は 19.6%であり，ほぼ同等の発生頻度であった．治療法別に正中神経障害の発生頻度をみると，保存療法で 7%，VLP 固定後で 10.1%と報告されており[2]，全例 VLP 固定を行った自験例でも 5.3%とこれまでの報告と同等であった．橈骨遠位端骨折後の合併症の発生要因として，年齢，骨折型，受傷機転などが報告されているが[5)6)7)]，今回の検討においては，正中神経障害と年齢，骨折型の間に明らかな関連は認められなかった．骨折型分類には AO 分類を用いたが，この分類では骨片の転位の方向や程度については評価が困難である．また今回の検討では，初診時の正中神経固有支配領域のしびれを正中神経障害と設定したため，正中神経障害の正確な診断でない可能性は否定できず，今後の検討課題である．

橈骨遠位端骨折後の正中神経障害の発生について，Kangsholm らは急性期の手根管症候群は正中神経周囲の血腫や浮腫による CTP の上昇で生じると報告している[8]．また Gelberman らは健常被験者での研究において，CTP が 40～50mmHg になると正中神経障害の危険性があると報告しており[9]，正中神経障害の発生の原因として CTP が関連している可能性が示唆される．本症例では骨接合前の CTP は全症例で平均 52.4mmHg，しびれを認めた症例でも平均 81.7mmHg と高く，骨折後の神経障害の発生を予期させる結果であったが，VLP 固定後に全例で CTP は平均 10.9mmHg，しびれありの症例でも平均 15.4mmHg と低下し，安全限界値以下となっており，術後に新たな正中神経障害の発生のなかったことを考えると，急性期の正中神経障害の発生を予防できたと考えられる．しかし一方で Fuller らは，VLP 固定後 24 時間まで CTP はあまり低下しないと報告しており[3]，また自験例は全例で空気止血帯使用下に手術を行っているため，術後に虚血／再灌流障害による骨格筋の障害が生じ[10]，CTP がさらに上昇している可能性は否定できない．これらのことから，橈骨遠位端骨折後には，臨床症状がなくとも潜在性の正中神経障害が存在している可能性があるため，今後も十分な注意が必要であると考えられる．

【まとめ】

橈骨遠位端骨折後の正中神経障害において，年齢，骨折型，CTP との関連につき検討した．正中神経障害と骨接合前の CTP に有意な関連が認められた．また橈骨遠位端骨折後に潜在性の正中神経障害が存在している可能性がある．

【利益相反の開示】

本研究発表に関連し，開示すべき COI 関係にある企業等はありません．

【文　献】

1) Diaz-Garcia RJ, et al. A systematic review of outcomes and complications of treating unstable distal radius fractures in the elderly. J Hand Surg [Am] 36: 824-835, 2011.
2) Ho AW, et al. Hand numbness and carpal tunnel syndrome after volar plating of distal radius fracture. Hand (NY) 6: 34-38, 2011.
3) Fuller DA, et al. Carpal canal pressure after volar plating of distal radius fractures. J Hand Surg [Br] 31: 236-239, 2006.
4) 里中東彦ほか．橈骨遠位端骨折における正中神経障害と手根管内圧の検討．日手会誌 31: 352-355, 2015.
5) Lewis MH, et al. Median nerve decompression after Colles' fracture. J Bone Joint Surg Br 60: 195-196, 1978.
6) Aro H, et al. Late compression neuropathies after Colles' fractures. Clin Orthop Relat Res 233: 217-225, 1988.
7) Itsubo T, et al. Differential onset patterns and causes of carpal tunnel syndrome after distal radius fractures: a retrospective study of 105 wrists. J Orthop Sci 15: 518-523, 2010.
8) Kongsholm J, et al. Carpal tunnel pressure in the acute phase after Colles' fracture. Acta Orthop Trauma Surg 105: 183-186, 1986.

9) Gelberman RH, et al. Tissue pressure threshold for peripheral nerve viability. Clin Orthop Relat Surg 178: 285-291, 1983.
10) Hori K, et al. Protective effect of edaravone for tourniquet-induced ischemia-reperfusion injury on skeletal muscle in murine hindlimb. BMC Musculoskelet Disord 14: 113-113, 2013.

日手会誌（J Jpn Soc Surg Hand），第 32 巻　第 5 号　681-684，2016

鏡視下手根管開放術後の pillar pain

牧　裕（まき ゆたか），吉津孝衛（よしづたかえ），坪川直人（つぼかわなおと），成澤弘子（なりさわひろこ），森谷浩治（もりやこうじ）

Pillar pain を母指球，小指球基部の屈筋支帯の手根骨付着部付近を中心とした圧痛と定義した場合，手掌内小皮切手根管開放術（小皮切 OCTR）の後，自由に手を使わせた場合の pillar pain の発生頻度は女性に多い．これは徐々に減少するが，痛みが取れるまで女性は時間がかかる傾向があることを前回報告した．今回は，two portal 鏡視下手根管開放術（ECTR）を行った症例と前回報告後に行った小皮切 OCTR 症例の，術後に手の使用を制限した 2 群の pillar pain の発生頻度と術後経過を検討し，前回の結果と比較した．女性では，術後手の使用を制限した ECTR 群は前回の小皮切 OCTR 群と比べ pillar pain の発生が有意に低下した．これは手技上の差ではなく，手術後の手の使い方の差によるものである．男性では術後手の使い方に制限をつけた場合，ECTR 群より小皮切 OCTR 群の方が有意に pillar pain の発生は少なかった．

【緒　言】

手根管開放術後に生ずる手掌部基部の圧痛または自発痛に関して，母指球や小指球基部の痛みのみとするか，皮膚切開や屈筋支帯の切開部の痛みまで含めるか混乱がある．著者らは，pillar pain を母指球，小指球基部の屈筋支帯の手根骨付着部付近を中心とした圧痛と定義した場合，手掌内小皮切手根管開放術（小皮切 OCTR）後に 1 週間手関節外固定してから，自由に手を使わせた際の pillar pain の発生頻度が女性に多く，時間とともに pillar pain は減少するが，痛みが取れるのに最長 6 か月かかり，女性に長引く傾向があることをこれまでに報告した[1]．

今回の研究目的は，術後手の使用に制限をつけた two portal 鏡視下手根管開放（ECTR）および小皮切 OCTR 症例の pillar pain の発生頻度を比較し，さらに前回報告した小皮切 OCTR の結果と比較することである．

【対象と方法】

対象は，当科に ECTR が導入された平成 25 年 1 月から平成 26 年 12 月までの間に，著者自身が ECTR を行った特発性手根管症候群 104 例 124 手で，術後 1 か月以上経過観察できた症例である．内訳は女性 67 例 82 手（年齢 24～86 歳，平均 61 歳）と，男性 37 例 42 手（年齢 32～84 歳，平均 57 歳）である．

手術方法は局所麻酔，駆血帯使用下に行い，手掌正中よりやや尺側の屈筋支帯遠位縁よりやや遠位に 1.5cm 程度の縦切開を入れ，屈筋支帯の遠位縁を確認し，これにメスで切開を入れておく．次いでこの皮切から，先を閉じたカーブのついたメッツェンバーム型剪刃を，屈筋支帯の背側面に沿わせて前腕方向に進める．剪刃が手根管内の滑膜と屈筋支帯の手根管内の面の間に挿入できれば理想的である．前腕遠位の切開線付近で剪刃の先が皮下に触れた部分，だいたい前腕遠位部，手首皮線のやや近位，正中よりやや尺側に，1.5cm 程度の横切開を入れる．前腕の筋膜に小切開を入れ剪刃の先を確認し，さらに別の剪刃で前腕筋膜を近位方向も切離し，手根管近位で神経腫ができている部分を弛めておく．次いで手根管内に入れた剪刃を手掌皮切から引き抜く際に，それに沿わせて curved dissector を前腕皮切から手根管内に入れ，屈筋支帯の背側面に付着する滑膜をはがすと同時に，屈筋支帯の遠位縁から手掌皮切に出ることを確認する．次いで cannula assembly を前腕皮切から挿入し手掌皮切から先を出す．次に手関節背屈位で支持台に手を固定し，手掌側から挿入した関節鏡で屈筋支帯背側面の白い洗濯板文様を鏡視しながら，前腕側から挿入したフックナイフで屈筋支帯から前腕の残った筋膜までを切離する．前腕遠位の筋膜と屈筋支帯が完全に切れたことを確認し

受理日　2015/08/28
一般財団法人新潟手の外科研究所　〒957-0117　新潟県北蒲原郡聖籠町諏訪山 997 番地

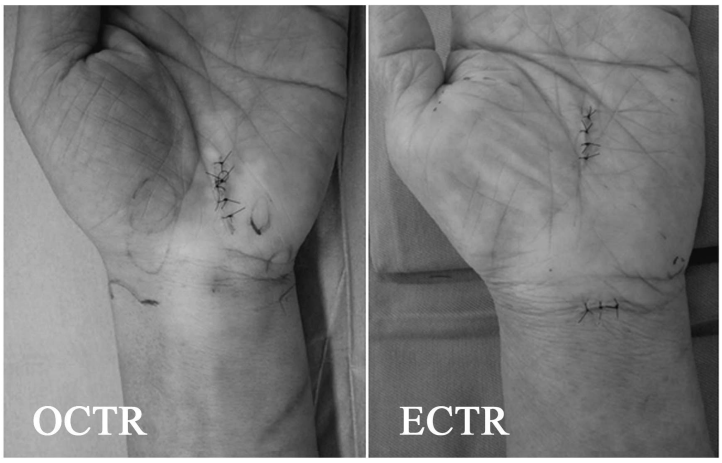

図 1　手掌内小皮切の OCTR と two portal ECTR の皮切の違い

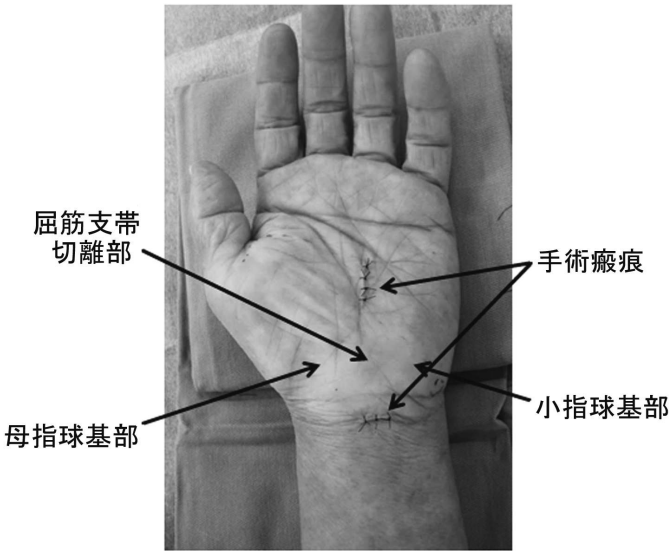

図 2　圧痛の検査部位

た後，創を縫合しドレッシングを行う．駆血開始からドレッシング終了後これを解除までの全工程は 15 分程度である．Chow 法[2] のセットを用いているが手技は原法とは異なる．

著者らの小皮切 OCTR では切開線が屈筋支帯の遠位部にかかっているので，前述の ECTR の手掌内切開線はそれより遠位に位置している（図 1）．

術後は 1 週間手関節中間位からやや背屈位で背側にシーネを当て，手関節の屈伸を制限した．術後 1 週間で抜糸を行い，患者にはタオルを絞ったり，ドアノブをひねったり，ビンの蓋を開けるような手に力のかかる動作は 2 か月程度避けるよう指導を行った．ただ仕事をせざるを得ないという人には，無理をすると pillar pain が出ることと，時間はかかるが遅くとも半年くらいでその痛みは取れると説明した．術後の手の使用制限は厳密に守らせたものではなく，患者の自主性にまかせたものである．

術後 1，2，3 か月目に検者が母指で手掌の母指球基部（舟状骨結節，大菱形骨結節付近），小指球基部（有鉤骨鉤，豆状骨付近），手掌，前腕の皮切瘢痕部，手掌基部屈筋支帯切離部に 3kg 程度の圧迫を加え，圧痛の有無を患者の主観で評価した（図2）．

表 1　結果

1）術後手の使用に制限をつけた　ECTR後 3か月以内の発生頻度		
	女性	男性
pillar pain	22/82（27%）○	13/42（31%）□
皮切瘢痕部圧痛	72/82（87%）	32/42（76%）
屈筋支帯切離部圧痛	64/82（72%）	27/42（64%）
2）術後手の使用に制限をつけた 手掌内小皮切OCTR後 3か月以内の発生頻度		
	女性	男性
pillar pain	17/47（40%）△▲	0/11（ 0%）□▲
皮切瘢痕部圧痛 （屈筋支帯切離部に重なる）	46/47（98%）	8/11（73%）
3）以前報告した術後自由に手を使わせた 手掌部小皮切OCTR後 3か月以内の発生頻度		
	女性	男性
pillar pain	41/63（65%）○△●	3/11（27%）●

（同じ記号のペアーの発生頻度に有意差があった）

Pillar pain は母指球，小指球の片側に有るものも両側に有るものも区別せず有りとした．手術瘢痕部の圧痛も手掌，前腕のどちらか一方と両方に有るものを区別せず有りとした．

また平成 24 年 7 月から平成 26 年 12 月までに著者が行った小皮切 OCTR で，手関節外固定 1 週間の後，2 か月は無理な使い方を避けるよう指導した特発性手根管症候群症例の女性 35 例 47 手（年齢 39～99 歳，平均 66 歳），男性 10 例 11 手（年齢 46～86 歳，平均 61 歳）での pillar pain と皮切瘢痕部の圧痛の評価結果や，前回著者が報告した小皮切 OCTR で，手関節外固定 1 週間の後，自由に手を使わせた症例の評価結果と比較を行った．比較には Fisher の直接確率計算による検定を用い，危険率 5 %以下を有意差ありとした．

【結　果】

この ECTR での pillar pain の頻度は，術後 3 か月以内の発生が女性 22/82（27%），男性 13/42（31%）であった．皮切瘢痕部の圧痛の頻度は，術後 3 か月以内の発生が女性 72/82（87%），男性 32/42（76%）であった．屈筋支帯切離部の圧痛の頻度は，術後 3 か月以内の発生が女性 64/82（72%），男性 27/42（64 %）であった．

また平成 24 年 7 月からの 2 年半の期間に行った小皮切 OCTR 症例の術後 3 か月以内の pillar pain 発生は女性 17/47（40%），男性 0/11（0%）で，皮切瘢痕部（屈筋支帯切離部とも重なる）の圧痛の発生は女性 46/47（98%），男性 8/11（73%）であった．前回報告した術後 1 週で自由に手を使わせた小皮切 OCTR 症例の術後 3 か月以内の pillar pain 発生が女性 41/63（65%），男性 3/11（27%）であったことと比較して，今回の ECTR 症例の女性では発生が有意に少なく，また術後手の使い方を制限した小皮切 OCTR 症例の女性でも発生が有意に少なかった．術後手の使い方に制限をつけた ECTR と同様の小皮切 OCTR との間での pillar pain の発生に女性では有意差がなかった．しかし男性では ECTR の方が有意に pillar pain が多いという結果になった．また術後手の使用に制限をつけた小皮切 OCTR の結果の男女比較では，術後手を自由に使わせた小皮切 OCTR の結果と同じく女性の pillar pain の発生が有意に多かった．また皮切瘢痕部の圧痛発生も男女共に ECTR と小皮切 OCTR 間で差はなく，またそれぞれ男女間でも差がなかった．ECTR の屈筋支帯切離部の圧痛発生も男女間で差はなかった．今回の ECTR の結果では，pillar pain の発生に男女差はなく，小皮切 OCTR で女性に pillar pain 発生が有意に多かったことと異なる結果となった（表 1）．

【考　察】

ECTR と小皮切 OCTR という手術方法で，pillar pain の発生に差が出るか確認することが今回の研究の一番の目的であったが，有意差があったのは手根管開放に続く 1 週間の手関節外固定の後，手の使い方に制限をつけた ECTR と，自由に手を使わせた小皮切 OCTR の女性例の間であった．また同じ小皮切 OCTR でも術後の手の使用制限の有無で有意差が女性例にあったことから，pillar pain の発生に関しては，術後手術した手の使用を制限することがその発生頻度を下げるために重要な要素であることが分った．手根管開放後無理な手の使い方をさせない方が pillar pain の発生が少ないという考えは，木村元先生から著者が伺ったものだが，今回はほぼその考えを実証できたと思われる．

また男性例において，術後手の使い方を制限した ECTR と比べて同様に制限した小皮切 OCTR で pillar pain の発生が有意に少なかったという結果を見ると，男性症例が少ないため断定的には言えないが，男性に関しては小皮切 OCTR の方が pillar pain を生じ難い，より低侵襲の手術になっている可能性がある．この理由に関しては pillar pain の成因が不明なため明確には言えないが，Uchiyama[3] も述べているように，男性の方が女性に比べ正中神経周囲の滑膜の肥厚が強く，屈筋支帯も構造的に硬い等条件が異なる可能性もあり，この ECTR 手技では cannula assembly 挿入のため，皮膚を含めた手根管周辺の軟部組織の切離範囲や正中神経表層の剥離範囲が，小皮切 OCTR より広くなったことがこの結果に影響したと思われる．これに関しては症例数を増やしてさらに検討する必要がある．

今回の ECTR の検討から，皮膚切開部とは一致していない屈筋支帯切離部にも術後 1 か月で 60～70％の症例に圧痛があることが分った．また手術創の瘢痕部の圧痛もその発生頻度は小皮切 OCTR と差がないことから，ECTR という手技自体には，術後の痛みが軽くてすむという利点を見いだせなかった．著者らが行った two portal ECTR 手技が小皮切 OCTR に勝る部分があるとすれば，直視と鏡視下に屈筋支帯と前腕遠位の筋膜を切離することができ，blind でこれらを切離する部分がなく，より安全な手技であるという点である．

【まとめ】

女性では，手根管開放から 1 週間の手関節外固定の後，手の使用に制限をつけた ECTR は，同様の外固定の後手を自由に使わせた小皮切 OCTR より pillar pain の発生は少なかった．これは手根管開放の手技の差ではなく，術後手の使い方を制限したことの影響が大きいと思われる．

男性では，小皮切 OCTR で術後の手の使用制限の有無にかかわらず，女性より pillar pain の発生は少なかった．さらに男性では小皮切 OCTR の方が ECTR より pillar pain の発生が少なかった．

【利益相反の開示】

本研究発表に関連し，開示すべき COI 関係にある企業等はありません．

【文　献】

1） 牧　裕ほか．手根管開放術後の pillar pain の発生頻度と術後経過．日手会誌 26: 142-143, 2010.
2） Chow JC. Endoscopic release of the carpal ligament ; a new technique for carpal tunnel syndrome. Arthroscopy 5: 19-24, 1989.
3） Uchiyama S, et al. Technical difficulties and their prediction in 2-portal endoscopic carpal tunnel release for idiopathic carpal tunnel syndrome. Arthroscopy 29: 860-869, 2013.

日手会誌（J Jpn Soc Surg Hand），第 32 巻　第 5 号　685-688，2016

神経障害性疼痛を有する手根管症候群における プレガバリンの効果

高井盛光*，長田伝重**，亀田正裕*，都丸倫代*，中山健太朗*，種市　洋*

神経障害性疼痛（NP）が痛みの発症機序となった手根管症候群（CTS）の割合，およびプレガバリンの効果を検討した．23 例を対象とし，本邦で開発された NP のスクリーニングツール（ST）にて NP を有する症例にプレガバリンを投与した．投与症例において，安静時・動作時・夜間時の疼痛（NRS：Numeric Rating Scale），CTS 質問表日手会版（CTSI-SS：Symptom score，CTSI-FS：Function score），quick DASH をそれぞれ投与前，投与 4 週・8 週・12 週に，電気生理学検査（MCV・SCV・DML・DSL）を投与前，投与 12 週に行い検討した．NP を有する CTS 症例は 13 例（54％）であった．安静時，動作時，夜間時の NRS，CTSI-SS は投与前に比べ投与後どの時期においても有意に低下していた．CTS-FS，quick DASH，電気生理学検査は有意な変化はなかった．

【緒　言】

手根管症候群（以下 CTS）の症状は，痛みを伴わないしびれ感のみである場合や，ピリピリするような，また，針で刺されるような等の痛みを伴う場合などさまざまである．痛みは持続時間，発症機序，発生部位などにより分類されるが，発症機序による分類では，主に侵害受容性疼痛，神経障害性疼痛，心因性疼痛に分けられる．このうち神経障害性疼痛（以下 NP）は，「体性感覚系に影響を与える損傷や疾患の直接的結果として生じている疼痛」と定義されている[1]．神経の損傷あるいはそれに伴う機能異常によって起こる痛みであり，中枢性と末梢性に分類される．中枢性疾患には脳卒中後の痛み，外傷性脊髄損傷後の痛みなどが，末梢性疾患には帯状疱疹後神経痛，糖尿病性神経障害，CTS などの絞扼性神経障害などが含まれる[2]．今回，CTS のうち発症機序が NP に由来する症例の割合，および NP を発症機序とした CTS に対するプレガバリンの効果を検討したので報告する．

【対象と方法】

臨床所見および電気生理学的検査にて CTS と診断された症例のうち，精神疾患を有する症例，手指腱鞘炎合併症例を除外した 24 例を対象とした．男性 10 例，女性 14 例，平均年齢は 58 歳（33～80 歳）で，罹患側は右 9 例，左 6 例，両側 9 例，平均罹病期間は 25 か月（1～120 か月）であり，浜田の重症度分類では grade I が 9 例，II が 4 例，III が 11 例であった（表 1）．

痛みの発症機序の判定に，神経障害性疼痛のスクリーニングツール[3]を用いた（図 1）．これは日本ペインクリニック専門認定の 14 施設からなる NP スクリーニング研究会によって開発された診断ツールで，7 項目の質問の合計スコアが 6～8 点で「NP の要素が含まれている可能性がある」，9～11 点で「NP の可能性が高い」，12 点以上で「NP の可能性が極めて高い」と判定される．

プレガバリンの投与は，スクリーニングツールに

表 1　対象

症　例	24 例（男 10 例、女 14例）
年　齢	58 歳（33~80 歳）
罹患側	右 9 例、左 6 例、両側 9 例
罹病期間	25 か月（1~120 か月）
浜田分類	Ⅰ：9 例、Ⅱ：4 例、Ⅲ：11 例

受理日　2015/08/31
*獨協医科大学　〒321-0293　栃木県下都賀郡壬生町北小林 880
**獨協医科大学 日光医療センター

あなたが感じる痛みはどのように表現されますか?

	0点	1点	2点	3点	4点
1) 針で刺されるような痛みがある	□全くない	□少しある	□ある	□強くある	□非常に強くある
2) 電気が走るような痛みがある	□全くない	□少しある	□ある	□強くある	□非常に強くある
3) 焼けるようなひりひりする痛みがある	□全くない	□少しある	□ある	□強くある	□非常に強くある
4) しびれの強い痛みがある	□全くない	□少しある	□ある	□強くある	□非常に強くある
5) 衣類が擦れたり、冷風に当たったりするだけで痛みが走る	□全くない	□少しある	□ある	□強くある	□非常に強くある
6) 痛みの部位の感覚が低下していたり、過敏になっていたりする	□全くない	□少しある	□ある	□強くある	□非常に強くある
7) 痛みの部位の皮膚がむくんだり、赤やあざに変色したりする	□全くない	□少しある	□ある	□強くある	□非常に強くある

図 1　神経障害性疼痛スクリーニングツール

て合計スコアが 6 点以上の発症機序が NP である症例に行った．投与法はまず 1 日 50mg の内服で開始し，症状が改善せず増量を希望した症例には 1 週毎に 50mg ずつ増量した．投与期間は 12 週間とした．

検討項目は発症機序が NP に由来する症例の割合，プレガバリン投与症例において，Numeric Rating Scale を用いた疼痛スコア（以下 NRS）を安静時，動作時，夜間時で，また CTS 質問表日手会版（CTSI-JSSH）の重症度スコア（CTSI-SS），機能的状態のスコア（CTSI-FS），quick DASH を，それぞれプレガバリン投与前，投与 4 週，8 週，12 週後に測定した．電気生理学的検討では正中神経の伝導速度，終末潜時をそれぞれ運動，知覚神経でプレガバリン投与前，投与 12 週後に測定し検討した．なお，両側例では痛みの症状がより強い罹患側で検討した．

統計学的検討には Wilcoxon の符号付き順位検定を用い，有意水準は $p<0.05$ とした．

【結　果】

NP 症例は 24 例中 13 例，54％に存在し，内訳は 6～8 点が 6 例，9～11 点が 2 例，12 点以上が 5 例であった．13 例中 3 例は手術加療を選択し，残りの 10 例にプレガバリンを投与した．プレガバリン平均維持量は 145mg（25～450mg）であった．4 例に眩暈，傾眠傾向の症状があったが，症状が一時的であったこと，また，プレガバリン内服量の減量にて症状が消失したため，内服を中止した症例はなかった．

安静時，動作時，夜間時の NRS，CTSI-SS はそれぞれ投与後各週が，投与前より有意に減少していた．しかし，投与 4 週と投与 8 週，12 週，および投与 8 週と投与 12 週では有意差はなかった（図 2）．CTSI-FS，quick DASH，電気生理検査の MCV，SCV，DML，DSL はともに，投与前と投与後で有意な変化はなかった．また，各投与期間においても有意差はなかった（図 3）．

【考　察】

CTS は最も一般的な絞扼性神経障害であり，有病率は 3～16％と推定されている[4]．CTS の主な症状はしびれ感，刺激痛，灼熱感，手指の疼痛，患肢の機能低下などである．このうち，疼痛は発症機序の違いにより末梢神経障害に関連した神経障害性，筋骨格系，関節疾患に関連した侵害受容性，そして心因性に分類されるが，適切な治療を行うためにはこれらを区別して扱う必要がある．NP のスクリーニングツールは各種あり，イギリスでは LANSS（Leeds Assessment of Neuropathic Symptoms and Signs）スケール，ドイツでは pain DETECT，アメリカでは WNPS（Washington Neuropathic Pain Scale）がそれぞれ開発されている．本邦においても 2010 年神経障害性疼痛のスクリーニングツールが開発され，質問内容が簡潔であることから本研究においてスクリーニングツールとして用いた．

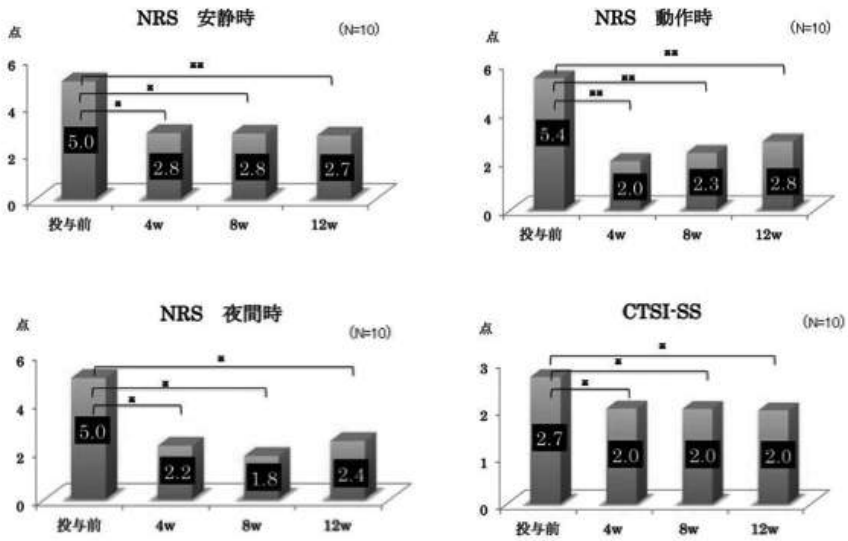

図２　結果．NRS（安静時，動作時，夜間時），CTSI-SS は投与後，各週とも投与前より有意に減少した．※：P＜0.05，※※：P＜0.01

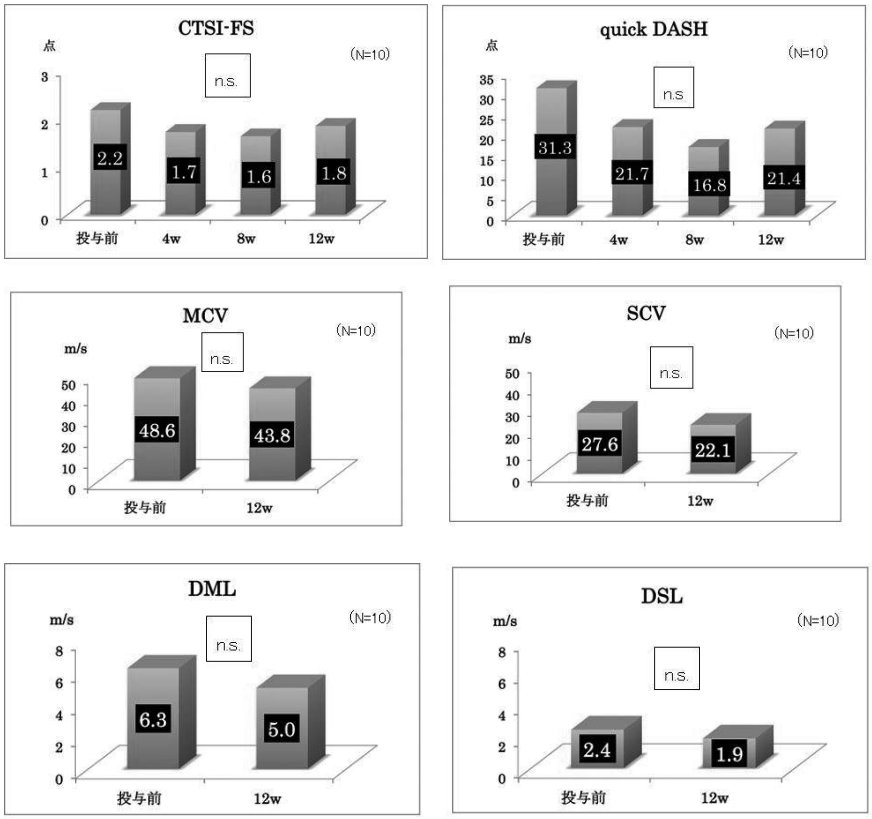

図３　結果．CTSI-FS，quick-DASH，電気生理検査（MCV，SCV，DML，DSL）は投与前と投与後で有意な変化なし．

CTS における NP の有病率は，Sonohata ら[5] は pain DETECT を用い 143 手中 44 手，30.8％であったとし，Gürsoy ら[6] は LANSS スケールを用い 124 手中 59 手，47.6％であったと報告している．自験例では 54.2％が NP 由来で，症例数，スクリーニング法に違いがあるが，ほぼ同様の結果であった．

NP に対する薬物療法ガイドラインでは，日本ペインクリニック学会および国際疼痛学会とも三環系抗うつ薬の一部に違いがあるが，プレガバリン，ガバペンチン，一部の三環系抗うつ薬を第一選択薬としている[7)8)]．CTS に対する薬物療法の治療成績では，ガバペンチンを用いた報告は散見されるが[9)]，プレガバリンを用いた報告は渉猟しえた中では三木ら[10)] の 1 例報告のみであり，VAS，Pain DETECT が著明に改善したと報告している．自験例の治療成績を検討すると，安静時，動作時，夜間時の NRS，CTSI-SS は投与 4 週で有意に改善したが，CTSI-FS，quick-DASH，電気生理検査は有意な変化がみられなかった．以上より，CTS に対するプレガバリンの効果として，痛みの自覚症状の改善には有用である．一方，文字を書く，ボタンをかける等の機能障害への効果，および障害神経への効果は，経過観察期間が短期間であるため不明である．

【まとめ】

CTS 症例のうち，発症機序が NP に由来する症例は 54％であった．

NP を発症機序とした CTS に対し，プレガバリンは自覚症状（痛み）の改善に有用であった．

【利益相反の開示】

本研究発表に関連し，開示すべき COI 関係にある企業等はありません．

【文　献】

1） Treede RD, et al. Neuropathic pain. Redefinition and a grading system for clinical and research purposes. Neurology 70: 1630-35, 2008.
2） Dworkin RH, et al. Advances in neuropathic pain: diagnosis, mechanisms, and treatment recommendations. Arch Neuol 60: 1524-34, 2003.
3） 小川節郎．日本人慢性疼痛患者における神経障害性疼痛スクリーニング質問表の開発．ペインクリニック 31: 1187-94, 2010.
4） Aroori S, et al. Carpal tunnel syndrome. Ulster Med J 77: 6-17, 2008.
5） Sonohata M, et al. Clinical characteristics of neuropathic pain in patients with carpal tunnel syndrome. Hand Surg 19: 43-8, 2014.
6） Gürsoy AE, et al. Relationship between electrodiagnostic severity and neuropathic pain assessed by the LANSS pain scale in carpal tunnel syndrome. Neuropsychiatr Dis Treat 9: 65-71, 2013.
7） 日本ペインクリニック学会神経障害性疼痛薬物療法ワーキンググループ．神経障害性疼痛薬物療法ガイドライン．初版．東京．真興交易医書出版部．pp11-38, 2011.
8） Dworkin RH, et al. Pharmacologic management of neuropathic pain: evidence-based recommendations. Pain 132: 237-51, 2007.
9） Hui AC, et al. Gabapentin for the treatment of carpal tunnel syndrome: a randomized controlled trial. Eur J Neurol 18: 726-30, 2011.
10） 三木健司ほか．手根管症候群の疼痛に対するプレガバリンの投与．Practice of pain management 2: 130-1, 2011.

日手会誌（J Jpn Soc Surg Hand），第 32 巻　第 5 号　689-690，2016

透析手根管症候群切除滑膜における アミロイド沈着陽性率

長沼　靖（ながぬま やすし），佐竹寛史（さたけひろし），本間龍介（ほんまりゅうすけ），丸山真博（まるやままさひろ），花香直美（はなかなおみ），高木理彰（たかぎみちあき）

透析患者における手根管症候群の病態について検討するため，平均透析年数 19 年 21 例の罹病期間，透析期間と神経伝導速度（短母指外転筋遠位潜時）との関連を検討した．また屈筋腱切除滑膜におけるアミロイド沈着陽性率を調査した．罹病期間と透析期間にはいずれも遠位潜時の重症度による差はみられなかった．アミロイド沈着が確認されたのは 2 手 10％であり，過去の報告に比して低い値を示した．透析技術の進歩によりアミロイド沈着が起こりにくくなっており，アミロイドーシスが主体とされる透析患者の手根管症候群の発症経過に変化が生じていると考えられた．

【緒　言】

透析患者における手根管症候群（以下透析 CTS）は，透析膜により除去されなかった β_2- ミクログロブリンが手根管内の腱滑膜に沈着し，手根管内での腱滑膜の容積が増大し，正中神経を圧迫することが原因と考えられている[1]．近年，血液透析技術の進歩により，高分子量のアミロイドが効率よく除去され，アミロイド沈着の進行が緩徐となり，透析 CTS の発症率は低下していることが報告されている[2]．本調査では，当科における透析 CTS 患者の屈筋腱周囲切除滑膜におけるアミロイド沈着陽性率を調査し，透析 CTS の病態について検討することを目的とした．

【対象と方法】

2011 年 5 月から 2014 年 7 月まで CTS と診断され，手術を行った透析患者で屈筋腱滑膜が採取可能であった 17 例 21 手を対象とした．男性 6 手，女性 15 手，初回手術が 19 手，再発による手術が 2 手，手術時年齢は平均 60 歳（48～72 歳）であった．調査項目は罹病期間，透析期間，術前の短母指外転筋の遠位潜時，および屈筋腱周囲切除滑膜のアミロイド沈着の有無である．遠位潜時が 7.0ms 未満（軽症群）と 7.0ms 以上（重症群）の 2 群に分け，2 群間の罹病期間，透析期間の比較検討を行った．統計学的解析は Mann-Whitney 検定を用い，$P<0.05$ を有意差ありとした．屈筋腱滑膜の採取は，従来法では手掌部，鏡視下法では手関節近位屈筋腱より行った．アミロイド沈着の有無は Congo Red 染色で確認し，アミロイド沈着陽性率を調査した．

【結　果】

罹病期間は平均 3 年（0.3～11 年）で，透析期間は平均 19 年（2～35 年）であった．術前の短母指外転筋遠位潜時は導出不能が 6 手で，その他の遠位潜時は平均 6.9ms（5.2～13.2ms）であり，軽症群は 10 手，重症群は 11 手であった．再発手術 2 例の遠位潜時はいずれも導出不能であり，重症群であった．軽症群と重症群の罹病期間はそれぞれ平均 2 年（0.3～10 年）と 4 年（0.3～11 年），透析期間はそれぞれ平均 17 年（2～32 年）と 21 年（4～35 年）であり，軽症群と重症群で罹病期間と透析期間に有意差はなかった（表 1）．腱滑膜にアミロイド沈着が認められたのは 2 例 10％で，ともに重症例であり，初回手術 1 例，再発手術 1 例であった．

【考　察】

Nakai らは本邦における透析治療患者の疫学調査で，手根管開放術を受けた症例の割合を透析期間ごとに調査し，透析期間が 5 年未満，5～15 年，15～25 年，25 年以上ではそれぞれ 0.5％，1.5％，16％，51.5％であり，透析期間が長いほど手術を受けた症

受理日　2015/09/20
山形大学　〒990-9585　山形県山形市飯田西 2-2-2

表 1 短母指外転筋遠位潜時の重症度による罹病期間と透析期間．罹病期間と透析期間はいずれも重症度で差はない．

短母指外転筋の遠位潜時	軽症群（7.0ms未満）	重症群（7.0ms以上）
症例数（手）	10	11
平均年齢（歳）	58（48〜66）	62（53〜72）
男：女（名）	1:9	5:6
再発症例数（手）	1	1
平均罹病期間（年）	2（0.3〜10）	4（0.3〜11）
平均透析期間（年）	17（2〜32）	21（4〜35）

例の割合が高いことを報告した[3]．本調査では渡邉らの報告[4]に基づき，術前の短母指外転筋遠位潜時が 7.0ms 未満を軽症群，7.0ms 以上を重症群と分けて罹病期間と透析期間を比較検討したが，軽症群と重症群でそれぞれ有意差はなかった．透析患者の手根管症候群において，罹病期間と透析期間はそれぞれ重症度には影響を与えているとは言えなかった．

また先に述べた疫学調査では，全透析患者中，CTS で手根管開放術を受けた症例の頻度は 1999 年に 5.5％であったのに対し，2010 年では 4.3％に減少したと報告されている[3]．Schiffl らは透析歴 10 年以上の患者で前向き調査を行い，low–flux 膜と市販の透析液を用いた従来型血液透析を受けた患者群よりも，high-flux 膜と高純度透析液を用いた血液透析を受けた患者群で CTS の発症率が低いことを報告した[2]．透析 CTS で手術時に採取された腱滑膜でのアミロイド沈着陽性率は 1990 年代では平均透析期間 7.5 年で 63.4％[5]，近年では平均透析期間が 4 年で 0％[6]，12 年では 100％[2]と報告されている．本調査では平均透析期間 19 年で 10％と低いアミロイド沈着陽性率を示した．透析膜や透析液の高性能化により，高分子量蛋白の除去が効率よく行われることが可能となり，さらに透析により生じる全身性の炎症反応は減弱し，アミロイド沈着が生じにくくなることが明らかとなっている[2]．透析技術の進歩によりアミロイドーシスを主体とした透析 CTS の発症経過が緩徐となっていると考えられた．

本調査の限界点としては症例数が少ないこと，症例ごとの透析装置や透析効率についての検討がなされていないこと，アミロイドの検出方法が Congo Red 染色のみであることが挙げられ，今後更なる検討が必要である．

【まとめ】

1．透析手根管症候群患者 17 例 21 手において罹病期間，透析期間と伝導速度における重症度との関連，および屈筋腱周囲切除滑膜におけるアミロイド沈着陽性率を調査した．

2．罹病期間と透析期間は重症度と関連は認められなかった．

3．アミロイド沈着陽性率は 10％であった．

【利益相反の開示】

本研究発表に関連し，開示すべき COI 関係にある企業等はありません．

【文　献】

1） Wolfe SW, et al. Green’s Operative Hand Surgery. 6th Edition. Philadelphia. Churchill Livingstone. pp 2069-2069, 2011.
2） Schiffl H. Impact of advanced dialysis technology on the prevalence of dialysis-related amyloidosis in long-term maintenance dialysis patients. Hemodialysis Int 18: 136-141, 2014.
3） Nakai S, et al. An overview of regular dialysis treatment in Japan（as of 31 December 2010）. Ther Apher Dial 16: 483-521, 2012.
4） 渡邉忠良ほか．手根管症候群に対するトリアムシノロン手根管内注射後 1 年以上経過例の成績．日手会誌 27: 157-162, 2010.
5） Chary-Valckenaere I, et al. Amyloid and non-amyloid carpal tunnel syndrome in patients receiving chronic renal dialysis. J Rheumatol 25: 1164-1170, 1998.
6） Kocyigit I, et al. Carpal tunnel release surgery and venous hypertension in early hemodialysis patients without amyloid deposits. ScientificWorldJournal 2013: 481348-481348, 2013.

日手会誌（J Jpn Soc Surg Hand），第 32 巻　第 5 号　691-693，2016

血液透析患者に発症した手根管症候群における再手術例の検討

佐伯将臣（さえきまさおみ），稲垣弘進（いながきひろのぶ）

血液透析患者に発症した手根管症候群（CTS）の再手術例を初回手術のみの例と比較することで，再発の要因を検討した．当院で鏡視下手根管開放術を施行した血液透析患者 14 例 19 手を対象とした．初回手術例（F 群）は 11 例 14 手で，男性 2 手，女性 12 手，手術時年齢は平均 65 歳であった．再手術例（R 群）は 4 例 5 手で，男性 2 手，女性 3 手，手術時年齢は平均 67 歳であった．シャント側での発症は F 群で 5 手，R 群で 3 手，初回手術までの透析歴は F 群で平均 16.1 年，R 群で平均 10.8 年であった．DML は導出不能を F 群で 2 手に認め，R 群では認めなかった．SCV は導出不能を F 群で 6 手，R 群で 2 手に認めた．Kelly の評価基準は F 群で excellent 1 手，good 7 手，fair 3 手，poor 1 手，R 群で good 2 手，fair 1 手，poor 1 手であった．R 群でシャント側の発症が多く，初回手術までの透析歴が短い傾向にあった．

【緒　言】

血液透析の合併症の 1 つとして，手根管症候群（carpal tunnel syndrome ;CTS）がある．手術治療には鏡視下手根管開放術（endoscopic carpal tunnel release ;ECTR）と直視下手根管開放術（open carpal tunnel release ;OCTR）があり，いずれも良好な成績が得られている．しかし，血液透析が長期になるに従い再発する症例が散見される．本研究では，血液透析患者に発症した CTS の再手術例を初回手術のみの症例と比較することで再発の要因を検討したので報告する．

【対象と方法】

対象は 2008 年 1 月から 2014 年 9 月までに，当院で手根管開放術を施行した CTS166 例 200 手のうち，血液透析患者に発症した 14 例 19 手とした．19 手にはすべて ECTR を施行した．初回手術のみの症例（F 群）と再手術例（R 群）に分類した．F 群は 14 手，R 群は 5 手であった．R 群のうち 2 手は初回手術を当院で施行し，3 手は他院で施行した．R 群の初回手術から再手術までの平均期間は 11.8±5.1 年であった．手術時の平均年齢は F 群で 66±10 歳，R 群は再手術時の年齢で 67±13 歳であった．性別は F 群で男性 2 手，女性 12 手，R 群で男性 2 手，女性 3 手であった．術後平均観察期間は F 群で 14.0±14.5 か月，R 群は再手術後からの期間で 19.5±17.7 か月であった．手術時年齢，性別，術後観察期間で F 群と R 群に有意差はなかった（表 1）．調査項目は，シャント側の発症であるか否か，初回手術までの透析歴，術前の電気生理学検査として distal motor latency（DML）と sensory nerve conduction velocity（SCV），最終観察時の Kelly の評価基準[1]（表 2）とした．統計処理は，$\chi 2$ 検定と Mann-Whitney U 検定を用い，$P<0.05$ を有意差ありとした．

【結　果】

シャント側の発症は F 群で 5 手（35.7%），R 群で 3 手（60.0%）に認め，R 群で高い傾向にあったが有意差はなかった．初回手術までの透析歴は F 群で 16.1±6.3 年，R 群で 10.8±4.3 年であり，R 群で短い傾向にあったが有意差はなかった（表 3）．DML は F 群で 12 手（85.7%）に，R 群で 5 手全てに導出を認めず，SCV は F 群で 8 手（57.1%）に，R 群で 3 手（60%）に導出を認めなかった（表 4）．DML，SCV とも導出の有無で F 群と R 群に有意差はなかった．また，導出を認めた症例のみで DML，SCV を F 群と R 群で比較した．DML は F 群で 7.59ms，R 群で 7.34ms，SCV は F 群で 32.1m/s，R 群で 46.7m/

受理日　2015/09/13
JA 愛知厚生連　豊田厚生病院　〒470-0396　愛知県豊田市浄水町伊保原 500-1

表 1　患者背景
R 群のうち 2 手は初回手術を当院で，3 手は他院で施行されている（年齢，観察期間：Mann-Whitney U-test，性別：Chi-square test）

	初回手術（F）14手	再手術（R）5手	P値
手術時年齢（歳）	66±10	67 ±13	0.85
性別（男性/女性；手）	2/12	2/3	0.23
術後観察期間（か月）	14.0±14.5	19.5±17.7	0.33

表 2　Kelly の評価基準

Excellent	Complete relief of symptoms
Good	Persistence of occasional minor symptoms
Fair	Some constant or annoying symptoms
Poor	Symptoms unchanged or worse

表 3　シャント側，透析歴と再発の関係
シャント側か否か，透析歴とも 2 群間で有意差を認めず（シャント側か否か：Chi-square test, 透析歴：Mann-Whitney U-test）

	F群	R群	P値
シャント側での発症（手）	5 (35.7%)	3 (60.0%)	0.67
初回手術までの透析歴（年）	16.1±6.3	10.8±4.3	0.09

表 4　術前の電気生理学検査と再発の関係 1
DML，SCV とも導出の有無で有意差を認めず（Chi-square test）

	F群	R群	P値
DML(導出 有/無；手)	12/2	5/0	0.37
SCV (導出 有/無；手)	8/6	3/2	0.91

s であり，DML，SCV とも F 群と R 群に有意差はなかった（図 1）．3 か月以上の経過観察が可能であった F 群 12 手，R 群 4 手で Kelly の評価を調査した．F 群は excellent1 手，good7 手，fair3 手，poor1 手であり，R 群は good2 手，fair1 手，poor1 手であった．F 群で評価が Poor であった 1 手は頚椎症を併存し，R 群で評価が Poor であった 1 手は術後に症状の軽快を認めたが術後 4 年で再び増悪していた．

【考　察】

CTS の発症へのシャントの影響について，前田ら[2]は CTS の再発例は全例ともシャント側に発症しており，持続する滑膜炎とシャントとの関連が考えられたと報告している．また，Namazi ら[3]は，透析患者はシャント側で CTS の高い発症リスクにあると報告している．しかし，Kopec ら[4]は，CTS の発症とシャント側の関係に統計学的な相関は認め

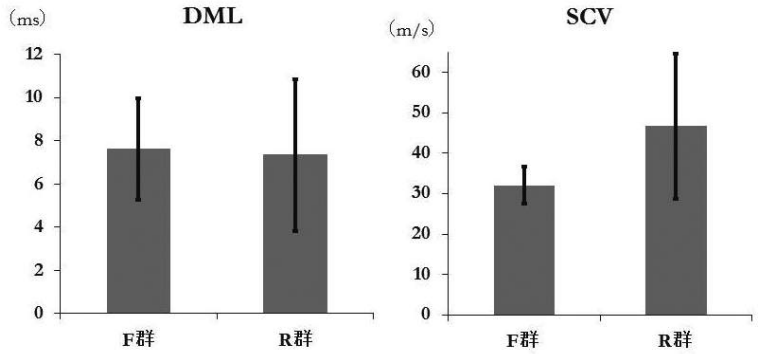

図 1　術前の電気生理学検査と再発の関係 2
導出を認めた症例のみの比較で 2 群間に有意差を認めず（Mann-Whitney U-test）

なかったとし，CTSの発症要因としてシャントに関連した血管因子とアミロイド沈着の両方を考えるべき報告している．シャント側であることが，透析患者におけるCTSの単一の発症要因ではないとする報告は散見され[5]，シャントによる静脈圧の上昇，アミロイド沈着，arterial steal syndrome[6]といった要因が発症に関与していると報告されている．本研究では，シャント側の発症はR群に多い傾向にあり，シャント側であることはCTSの再発に関与している可能性が考えられた．また本研究では，再発群で初回手術までの透析期間が短い傾向にあった．吉田ら[7]は，初回内視鏡術後の再発例は，非再発例と比較して透析開始後短期間で発症しており，アミロイドが短期間に軟部組織に沈着しやすい症例の存在が推察されると報告している．また，六角ら[8]は，アミロイド沈着と滑膜炎が再々発の要因であり，これらの進行の仕方に個人差がある推測している．本研究でKellyの評価基準がpoorであったR群の1例は，初回手術までの透析期間が5年とR群で最短であり，再手術後4年で再びしびれの増悪を認めた．1例ではあるがCTSの発症に透析の影響を受けやすい症例があることが推察された．初回手術までの透析歴が短期間であることと手根管症候群の再発の関連性については本研究では有意差は認めず，より症例数を増やした研究が必要である．電気生理学的検査について小林ら[9]はSCV，motor nerve conduction velocity，terminal latencyを調査し，有意差は認めなかったと報告している．また，藤澤ら[10]はDMLを調査し，再発例の特徴的理学所見は認めなかった報告している．本研究ではDMLとSCV調査しF群とR群で有意差はなく，小林らや藤澤らの報告と相違のない結果であり，CTSの再発と電気生理学検査結果との関連性は認めなかった．

【まとめ】

1. 血液透析患者に発症したCTSの再手術例を初回手術のみの症例と比較し，再発の要因を検討した
2. シャント側である事はCTSの発症要因の1つとして再発に影響する可能性がある
3. 初回手術までの透析歴が短い例は再発しやすい可能性がある

【利益相反の開示】

本研究発表に関連し，開示すべきCOI関係にある企業等はありません．

【文　献】

1) Kelly CP, et al. Early experience with endoscopic carpal tunnel release. J Hand Surg Br 19: 18-21, 1994.
2) 前田 登ほか．長期透析患者に発症した手根管症候群再発例の検討．日手会誌 10: 357-360, 1993.
3) Namazi H, et al. Carpal tunnel syndrome in patients who are receiving long-term renal hemodialysis. Arch Orthop Trauma Surg 127: 725-728, 2007.
4) Kopec J, et al. Carpal tunnel syndrome in hemodialysis patients as a dialysis-related amyloidosis manifestation incidence, risk factors and results of surgical treatment. Med Sci Monit 17: 505-509, 2011.
5) Al-Benna S, et al. Extended Open-Carpal Tunnel Release in Renal Dialysis Patients. Saudi J Kidney Dis Transpl 23: 1181-1187, 2012.
6) Bussell JA, et al. A radial steal syndrome with arteriovenous fistula for hemodialysis. Studies in seven patients. Ann Intern Med 75: 387-394, 1971.
7) 吉田 綾ほか．長期血液透析患者の手根管症候群初回内視鏡手術後の再発関与因子．透析会誌 38: 287-290, 2005.
8) 六角智之ほか．血液透析合併手根管症候群再発例に対する鏡視下手根管開放術の検討．日手会誌 27: 82-83, 2010.
9) 小林明正ほか．長期透析例における手根管症候群再発例の検討．日手会誌 11: 420-422, 1994.
10) 藤澤基之ほか．透析患者における手根管症候群再発例の検討．整形外科と災害外科 46: 827-829, 1997.

日手会誌（J Jpn Soc Surg Hand），第 32 巻　第 5 号　694-698，2016

TTR アミロイド沈着を認めた手根管症候群の臨床的特徴と心機能

大茂壽久*，酒井昭典**

手根管症候群（CTS）患者の屈筋腱滑膜の TTR アミロイド沈着の有無と臨床学的特徴について検討した．対象は CTS と診断され手根管開放術を行った 61 名 71 手とした．手術時に屈筋腱滑膜を採取して TTR アミロイド沈着の有無を確認し，陽性群と陰性群間での臨床学的特徴と心機能について比較した．TTR アミロイド陽性率は 71 手中 31 手（43.7%）であり，平均年齢は陽性群が有意に高かった．心臓超音波検査所見では，陽性群では心室中隔厚と心室後壁厚の有意な肥厚を認め，心電図上の刺激伝導系異常を 44.4%に認めた．

【緒　言】

特発性手根管症候群は，更年期女性に多く発症する絞扼性神経障害である．近年，その発症原因のひとつに野生型トランスサイレチンアミロイド（TTR）が関与しているという報告が散見される[1)2)3)]．野生型トランスサイレチンアミロイド（TTR）は，手根管以外では，高齢者の心臓に主に沈着し，老人性全身性アミロイドーシス（senile systemic amyloidosis：SSA）と呼ばれ心伝導障害，不整脈，心不全などの心障害を中心とし全身臓器に沈着する平均余命 5 年の予後不良な疾患である．SSA では心症状に先行して約半数に手根管症候群を発症することが知られており，手根管症候群は SSA の早期診断に有用であると考える[1)]．しかしながら，基礎疾患のない手根管症候群における TTR 沈着の頻度や臨床学的特徴については不明な点が多い．

本研究の目的は，基礎疾患のない手根管症候群の手術症例に対し，手根管開放手術時に屈筋腱滑膜を採取し TTR 沈着の有無を検討し，TTR 沈着を認める群の手根管症候群発症時の臨床学的特徴と心機能について明らかにすることである．

【対象と方法】

手根管症候群の診断は，頚椎症や高位正中神経麻痺の症例を除外し，正中神経領域の痺れ・知覚障害を認め，Phalen test，Tinel sign，短母指外転筋の萎縮，正中神経の遠位潜時が 4.5ms 以上の遅延のうち異常所見が 1 項目以上の存在する症例とした．透析，関節リウマチ，腫瘍，外傷，感染などの基礎疾患がある症例を除外し，特発性手根管症候群と診断し，手根管開放術が行われた 61 名 71 手（男性 21 名 23 手，女性 40 名 48 手）を対象とした．片側罹患例が 18 名で両側罹患例が 43 名であった．平均年齢は 68.1±13.2 歳（35 歳～91 歳）であった．運動神経遠位潜時は平均 6.4±2.0ms（導出不能 26 手），SCV は平均 40.9±14.7m/s（導出不能 40 手）であった．

電気生理学的検査，胸部 X 線検査，心電図検査，心臓超音波検査を行った後，手根管開放術（直視下手根管解放術）を行った．手術の際，屈筋腱滑膜を採取し DSF 染色にて橙赤色に染色され，偏光顕微鏡検査で同部位が緑色の偏光を呈し，免疫染色にて TTR 抗体で染色された場合にのみ TTR 陽性とした．アミロイド沈着の有無と年齢，性別，電気生理学的検査，胸部 X 線検査，心電図検査，心臓超音波検査について検討した．

統計学的処理は，性別とアミロイド沈着の有無，心電図異常とアミロイド沈着の有無の検定にはカイ 2 乗検定を，その他の検定は Mann-Whitney U 検定を用いた．また，TTR アミロイド沈着の有無を目的変数とし，年齢，性別，心室中隔厚（IVS），心室後壁厚（PWT），心電図上の刺激伝導系異常の有無を説明変数としてロジスティック回帰分析を行い TTR アミロイド沈着に有意な説明変数について検討した．$p<0.05$ をもって有意差ありとした．

受理日　2015/09/07
*戸畑共立病院　〒804-0093　福岡県北九州市戸畑区辺見 2-5-1
**産業医科大学　整形外科

【結　果】

手根管症候群における屈筋腱滑膜のTTRアミロイド陽性率は71手中31手（43.7%）であり，平均年齢は，アミロイド陽性群（75.7±8.5歳）がアミロイド陰性群（61.4±12.0歳）より有意に高かった（図1）．男女別では，男性はアミロイド陽性群が23手中14手（60.9%），女性は48手中17手（35.4%）でありアミロイド沈着は男性に有意に多かった（$p<0.05$）．

年代別のアミロイド陽性率は，60歳以下でアミロイド沈着を認めた症例はなく0/19（0%），60歳～69歳では9/14（64.3%），70歳～79歳では11/22（50.0%），80歳以上では11/16（68.8%）であった．男女別に分けると男性では60歳以下では0/5（0%），60歳～69歳では7/9（77.7%），70歳～79歳では3/3（100.0%），80歳以上では4/6（66.7%）の陽性率であり，女性では60歳以下では0/14（0%），60歳～69歳では2/5（40.0%），70歳～79歳では8/19（42.1%），80歳以上では7/10（70.0%）の陽性率であり，アミロイド陽性率は男性は60歳以上，女性は80歳以上から50%を超える結果であった．（図2）．

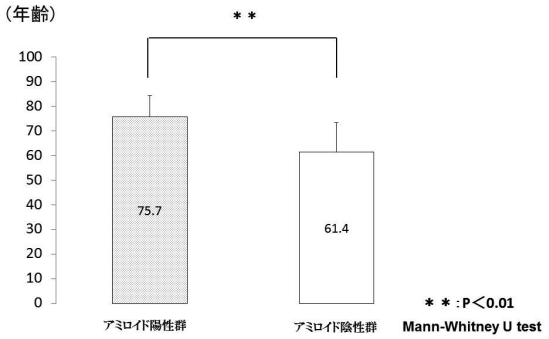

図1　アミロイド沈着の有無と年齢　陽性群が陰性群より有意に平均年齢が高かった

電気生理学的検査では，運動神経遠位潜時（MDL）は，アミロイド陽性群（7.1±1.7ms，導出不能12手）が陰性群（5.8±1.9ms　検出不能14手）と比較して有意に延長し（$p<0.05$），知覚神経伝導速度（SCV）についてもアミロイド陽性群（33.2±17.5m/s　検出不能21手）が陰性群（44.7±12.8 m/s　検出不能19手）と比較して有意に遅延していた（$p<0.05$）（図3）．心胸郭比は，アミロイド陽性群（50.1±5.7%）が陰性群（47.2±4.6%）と比較して有意に拡大していた（$p<0.05$）（図4）．心臓超音波検査所見では，心室中隔厚（IVST:interventricula septum thickness）は，陽性群（9.3±1.1mm）と陰性群（8.6±1.3mm），左室後壁厚（PWT:posterior LV wall thickness）は陽性群（9.3±1.0mm）と陰性群（8.6±1.2mm）であり，いずれも陽性群の方が有意に大きくなっていた（$p<0.05$）が，いずれも正常範囲内であった（図5）．しかしながら，左室駆出率（EF），左室内径短縮率（FS）は両群とも正常範囲内に保たれ（陽性群　EF：71.6±6.1%，FS：41.7±4.1%，陰性群EF：73.3±4.5%，FS：42.2±3.4%）有意差を認めなかった．心電図所見での刺激伝導系異常の出現率はアミロイド陰性群では9.1%であったが，アミロイド陽性群では44.4%（右脚ブロック5名（18.5%），左脚ブロック2名（7.4%）心房細動2名（7.4%），第1度房室ブロック1名（3.7%），WPW症候群1名（3.7%））に刺激伝導系異常を認めていた（$p<0.01$）（図6）．TTRアミロイド沈着の有無を目的変数，年齢，性別，

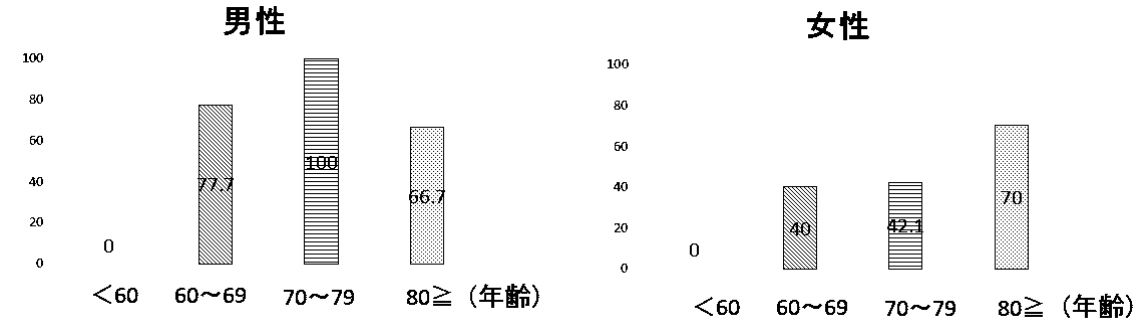

図2　年代別アミロイド陽性率　男性は60歳以上で50%以上が陽性であり，女性は60歳台から年齢と共に増加し80歳台で50%以上の陽性率であった

心室中隔厚（IVS），心室後壁厚（PWT），心電図上の刺激伝導系異常の有無を説明変数としてロジスティック回帰分析を行ったところ，年齢（relative risk 1.09（95％信頼区間：1.03-1.18）と心電図上の刺激伝導系（relative risk 8.02（95％信頼区間：1.46-46.1）が有意な説明変数であった（表 1）.

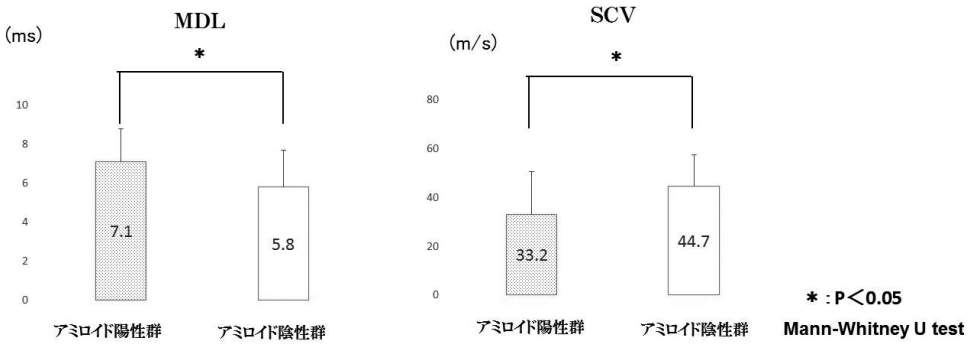

図 3　電気生理学的検査　MDL，SCV ともにアミロイド陽性群が陰性群と比較して有意に延長，遅延していた

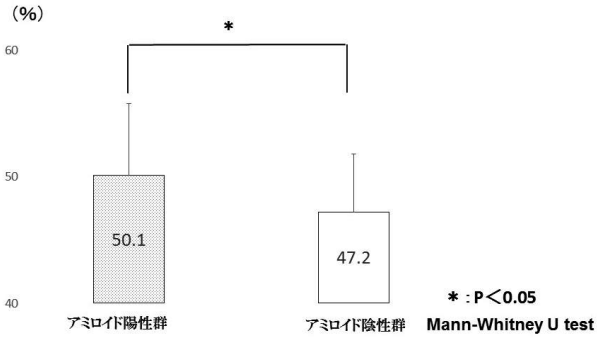

図 4　心胸郭比（CTR）　心胸郭比は，アミロイド陽性群が陰性群と比較して有意に拡大していた

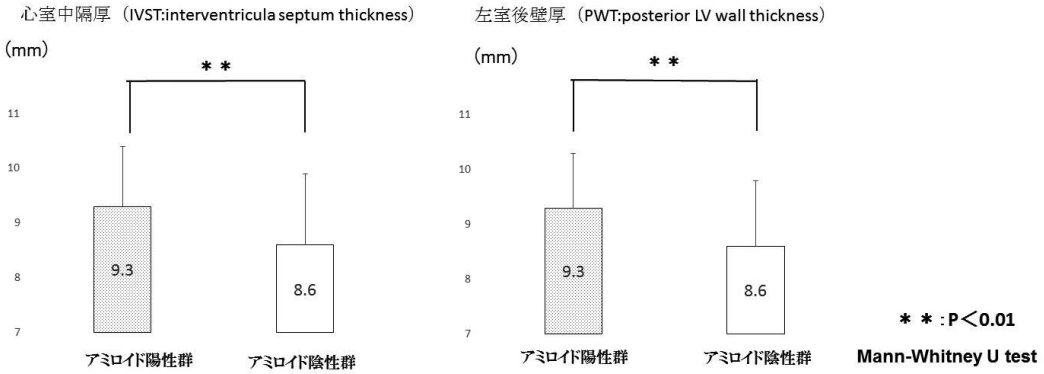

図 5　心臓超音波検査　IVST，PWT は陽性群が陰性群と比較して有意に大きくなっていた（p＜0.05）が，いずれも正常範囲内であった

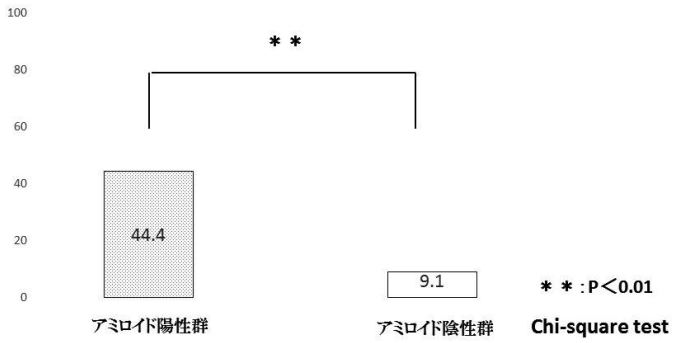

図６　心電図上の刺激伝導系異常　心電図所見での刺激伝導系異常の出現率はアミロイド陽性群に有意に多かった

表１　TTRアミロイド沈着に関連する有意な因子

factors	p value	Relative Risk (95%CI)
年齢	0.007	1.09(1.03-1.18)
心電図上の刺激伝導系異常	0.017	8.2(1.46-46.1)

（ロジスティック回帰分析　n=71）

【考　察】

老人性全身性アミロイドーシス（senile systemic amyloidosis：SSA）は主に高齢者の心臓に蓄積し心伝導障害，不整脈，心不全などの心障害を生じることが知られている．本疾患のアミロイド構成蛋白は野生型（正常型）トランスサイレチンアミロイド（TTR）である．SSAはこれまで80歳以上の高齢者に多いと考えられていたが，近年の報告[4]では50歳くらいから発症していることが明らかになってきた．SSAでは心症状の発現に数年先行し約半数に手根管症候群が発症するため，手根管症候群はSSAの早期診断に大変有用であると考える[1)4)]．しかしながら，基礎疾患のない手根管症候群におけるTTR沈着の頻度やTTRアミロイド陽性手根管症候群の臨床学的特徴，心症状については不明な点が多いため検討を行った．

手根管症候群における屈筋腱滑膜へのTTRアミロイド沈着陽性率は71手中31手（43.7%）であり，これは手根管症候群症状のない高齢手根管滑膜炎患者のTTRアミロイド陽性率21.9%という報告[1]より高い頻度であった．また諸家の報告[1)2)]と同様，アミロイド沈着は「男性」と「高齢者」に有意に多かった．

年代別では60歳以下でアミロイド沈着を認めた症例はなかったが，男性は60歳以上で既に陽性率が50%を超えており，女性についても60歳台から年齢と共に増加し80歳台で50%以上の陽性率であった．心機能については，アミロイド陽性群は心胸郭比の拡大を認め，心臓超音波検査で心室中隔厚，左室後壁厚の肥厚を認めたが正常範囲内であり，心室壁内の高輝度エコーが斑点状にみられるgranular sparklingを認めた症例もなかった．また，心電図上の刺激伝導系異常は44.4%と高率に認めTTRアミロイド沈着が心刺激伝導系にまで及んでいる可能性が示唆された[5]が，SSAの心症状の初発症状で多いとされる心房細動は2名（7.4%）と多くなかった．今回の検討からTTRアミロイド陽性群の心機能は，手根管症候群発症時は心筋壁が肥厚し，心電図上の刺激伝導系異常を認めたものの軽症例が多かった．しかしながら，アミロイド陽性手根管症候群患者が将来的にSSAとなり心不全を発症する頻度，その進行スピード等については明らかになっていない．今後も引き続き注意深く経過観察を行い，心機能については検討していく必要があると考える．

また，家族性アミロイドニューロパチー（FAP）の治療薬としてTTR4量体安定化剤であるタファミジスメグリミンが臨床導入された．本薬剤は変異型TTRのみでなく，野生型TTRに対してもアミロイド形成過程の抑制効果を有する可能性が示されている[4]．TTR4量体安定化剤治療においては早期診断，

早期治療が重要であるとされている．今回の検討でSSA の手根管症候群発症時の心機能は心電図上の刺激伝導系異常の頻度は高いものの軽症例が多いことが明らかになった．そのため，基礎疾患のない手根管症候群では SSA の初期症状の可能性があることを念頭におき精査を行い，SSA を確定診断した場合には，TTR4 量体安定化剤を中心とした適切な治療を行うことで心臓を中心とした全身へのアミロイド沈着を抑制し，心房細動などの心伝導障害，不整脈，心不全の発症や進行を予防できる可能性があると考える．

本報告の制約は，アミロイド沈着の確認を Congo red 染色，偏光顕微鏡検査，アミロイド蛋白の免疫組織化学的検索で行い，遺伝子解析を行っていないこと，TTR アミロイド沈着患者の手術後の経過や手根管症候群の再発率を含めた長期間な予後を確認していないことである．今後は，遺伝子解析を行いSSA の確定診断行うこと，手根管症候群にて TTR アミロイド沈着を確認した場合には心臓を中心とした全身検索を行い，長期的な経過観察を行うことが重要である．

【まとめ】

手根管症候群における屈筋腱滑膜の TTR 陽性率は 71 手中 31 手（43.7%）であり，高齢男性の重症例に多かった．また，心電図では刺激伝導系異常を44.4%と高頻度に認め，心臓超音波検査で心室中隔および心室後壁の肥厚を認めていた．

【利益相反の開示】

本研究発表に関連し，開示すべき COI 関係にある企業等はありません．

【文　献】

1） Sekijima Y, et al. High prevalence of wild-type transthyretin deposition in patients with idiopathic carpal tunnel syndrome: a common cause of carpal tunnel syndrome in the elderly. Hum Pathol 42(11): 1785-1791, 2011.
2） Cappellari M, et al. Variable presentations of TTR-related familial amyloid polyneuropathy in seventeen patients. J Peripher Nerv Syst 16(2): 119-129, 2011.
3） Takei Y, et al. Senile systemic amyloidosis presenting as bilateral carpal tunnel syndrome. Amyloid 9(4): 252-255, 2002.
4） Yazaki M, et al. Senile systemic amyloidosis. Brain Nerve 66(7): 817-826, 2014.
5） Johansson B, et al. Senile systemic amyloidosis: a clinico-pathological study of twelve patients with massive amyloid infiltration. Int J Cardiol 32(1): 83-92, 1991.

日手会誌（J Jpn Soc Surg Hand），第 32 巻　第 5 号　699-702，2016

手根管症候群の術後成績に母指 CM 関節症が与える影響　―電気生理学的見地から―

三竹辰徳（みたけたつのり），建部将広（たてべまさひろ），田中健司（たなかけんじ），浦田士郎（うらたしろう），澤田英良（さわだひでよし）

手根管症候群と母指 CM 関節症の合併はたびたび報告されているが，合併例と非合併例の治療成績を比較したものは少ない．本研究の目的は，手根管症候群に合併する母指 CM 関節症の有病率を調査し，CM 関節症が手根管開放術後に与える影響を評価することである．手術を行った手根管症候群 365 手を検討した．CM 関節症を合併していた群を CM 群，合併していなかった群を N 群として，電気生理学的検査を比較した．本研究では 365 手中 101 手に母指 CM 関節症を認め，頻度は 27.6％であった．手術時平均年齢は CM 群 69 歳（43～88 歳），N 群 60 歳（25～88 歳）であり，年齢分布に統計学的有意差を認めた．年齢調整すると最終診察時の電気生理学的検査は，2 群間に有意差を認めなかった．以上の結果より，術前の年齢に配慮が必要ではあるが，母指CM関節症の有無に関わらず電気生理学的検査での最終成績は良好であると考えられた．

【緒　言】

手根管症候群は正中神経領域のしびれと母指球筋の萎縮を生じる疾患であり，好発年齢が母指 CM 関節症と一致している．一方，母指 CM 関節症は中年以降の女性に多くみられ，中手骨の内転変形や疼痛のためピンチ動作に障害をきたす疾患である．母指 CM 関節症と手根管症候群の合併はたびたび報告されている[1)2)3)]．しかし，母指 CM 関節症を合併した手根管症候群の治療成績が，母指 CM 関節症を合併しないものと比較してどのような差異があるのか，明らかにされていない．

本研究の目的は，手根管症候群に合併する母指 CM 関節症の有病率を調査し，CM 関節症が手根管開放術後に与える影響を評価することである．

【対象と方法】

2002 年から 2014 年までに当院で鏡視下手根管開放術を行い，2 か月以上追跡調査可能であった 304 例 365 手を対象とした．男性 117 手，女性 248 手，手術時平均年齢は 63 歳（25～88 歳），経過観察期間は中央値 9 か月（2～80 か月）であった．手術前の単純 X 線で Eaton 分類 stage2 以上の母指 CM 関節の変形を関節症性変化ありと評価した．CM 関節症を合併していた群を CM 群，合併していなかった群を N 群として，検査結果を比較した．術前と最終診察時に電気生理学的検査を行い，短母指外転筋からの運動神経終末潜時（distal latency）と，手根管を挟む知覚神経伝導速度（SCV）を評価した．

統計学的処理は，2 群間の比率の差の検定に χ^2 検定を用い，2 群間の比較には Mann-Whitney の U 検定を用いた．P＜0.05 を統計学的有意差ありとした．

【結　果】

CM 群は 101 手，N 群は 264 手であった．CM 群の内訳は Eaton 分類 stage2 が 83 手，stage3 が 14 手，stage4 が 4 手であったが，母指 CM 関節痛を認めたものはなかった（図 1）．

患者背景を表 1 に示す．性別と経過観察期間，透析合併については CM 群と N 群の間に有意差を認めなかった．術前のピンチ力も CM 群 4.1±1.4N，N 群 4.7±3.1N であり，有意差を認めなかった．手術時平均年齢は CM 群 69±9.9 歳（43～88 歳），N 群 60±12 歳（25～88 歳）であり，年齢分布に統計学的有意差を認めた（P＜0.001）．

術前の電気生理学的検査を図 2 に示す．distal latency は CM 群 9.32±4.58ms，N 群 7.98±3.29ms であり，有意差を認めた（P＝0.014）．術前の SCV も CM 群 22.6±13.7m/s，N 群 26.8±12.8m/s であり，

受理日　2015/09/21
安城更生病院　〒446-8602　愛知県安城市安城町東広畔 28 番地

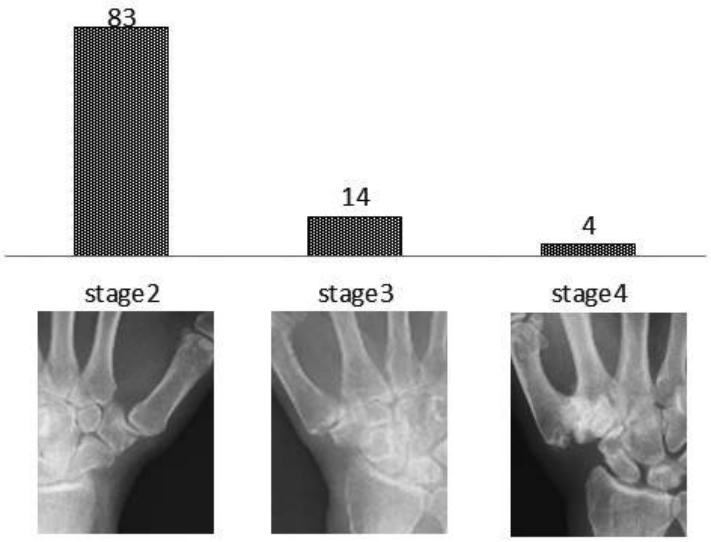

図 1　CM 群における各 Eaton 分類の頻度

有意差を認めた（P＝0.005）．患者背景における年齢が交絡因子となっている可能性があるため，年齢を共変数とした一元配置共分散分析を行い，年齢調整を行った．その結果，年齢調整下の術前 distal latency は CM 群 8.99ms，N 群 8.11ms であり，有意差を認めなかった．同様に，年齢調整下の術前 SCV も CM 群 24.9m/s，N 群 26.1m/s であり，有意差を認めなかった（図 3）．

術後の電気生理学的検査を図 4 に示す．distal latency は CM 群 4.81±1.06ms，N 群 4.77±1.32ms であり有意差を認めなかった．術後の SCV は CM 群 40.9±8.6m/s，N 群 42.7±7.1m/s であり有意差を認めた（P＝0.039）が，年齢調整すると CM 群 41.8m/s，N 群 42.3m/s であり，有意差を認めなかった．

表 1　患者背景

	CM 群 (n=101)	N 群 (n=264)	P
年齢(歳) 平均±標準偏差	68.7±9.9	60.4±12.1	p<0.001
性別（男性） n(%)	31(30.1)	86(32.6)	0.73
経過観察期間(月) 中央値[四分位範囲]	11[5-17]	8[5-16]	0.30
透析合併 n(%)	23(22.8)	42(15.9)	0.12
術前ピンチ力（N） 平均±標準偏差	4.1±1.4	4.7±3.1	0.32

【考　察】

本研究では手術を行った手根管症候群 365 手のうち 101 手に母指 CM 関節症を認め，頻度は 27.6％であった．手術時平均年齢は CM 群 69 歳（43～88

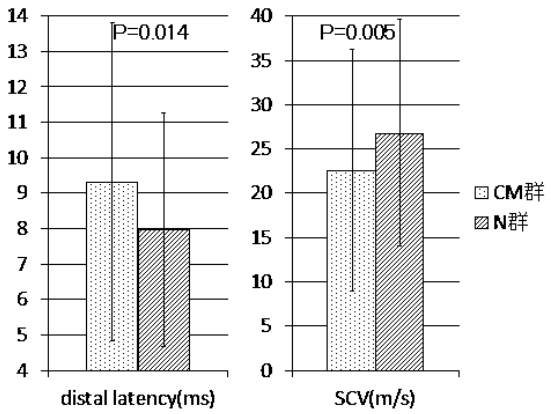

図 2　術前の電気生理学的検査結果

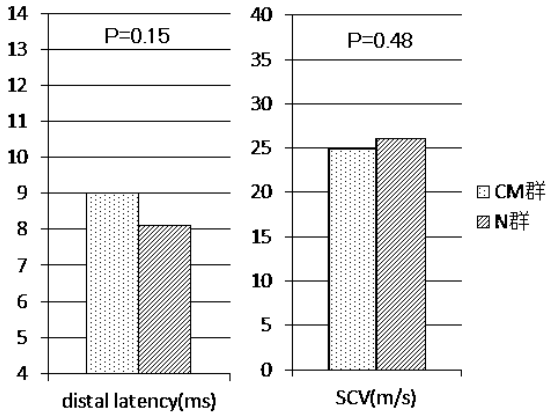

図３　年齢調整後の術前の電気生理学的検査結果

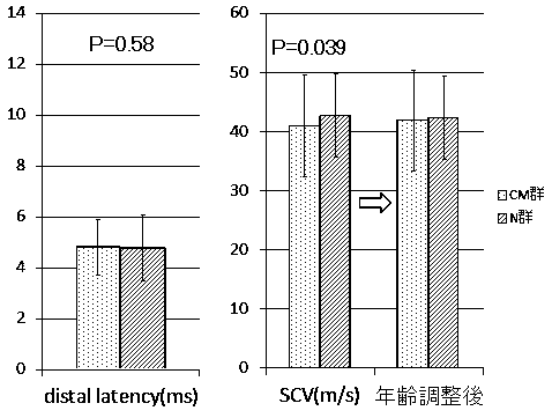

図４　術後の電気生理学的検査結果

歳），N 群 60 歳（25～88 歳）であり，年齢分布に統計学的有意差を認めた（P<0.001）．術前のピンチ力は 2 群間に有意差を認めず，ピンチ力の強弱により潜在的な CM 関節症を鑑別することはできないと考えられた．術前の distal latency，SCV ともに術後のものと比較するとばらつきが大きかったが，これは電気生理学的検査によって手術適応を決めているわけではないため，術前の状態に個人差があるためと考えられた．一方で年齢を調整すると最終診察時の電気生理学的検査は，2 群間に有意差を認めず，いずれも良好な成績であったことが予想される．

母指 CM 関節症の進行例では，FPL 断裂，手根管症候群を合併する可能性がある．海外の文献では，手根管症候群 362 例 633 手（男性 37，女性 325，平均年齢 56 歳）を検討したところ，レントゲン上母指 CM 関節症を 216 手 34％（Eaton 分類 stage1 が 33 手 15％，stage2 が 125 手 58％，stage3 が 53 手 25％，stage4 が 5 手 2.3％）に認めていた[4]．これは本研究での有病率の結果と似ていた．また，本研究では CM 群では N 群よりも高齢者が多かった．

諸家の報告によると，神経伝導速度に関しては年齢とともに低下することが知られている[5]．また手根管症候群においても，高齢者の電気生理学的所見は，より重症例が多いとの報告も認める．65 歳未満の患者と 65 歳以上の患者群を比較した検討では，高齢者群では術前の症状が強く術後の回復も若年者に比べると不良とするものが見られる[6]．

手根管を構成する横手根靭帯は，橈側では舟状骨結節～大菱形骨掌側面に付着し，尺側では豆状骨～有鈎骨鈎に付着する．したがって，過去の報告では，理論的には母指 CM 関節症が手根管を狭小化させうるという報告も散見される[7)8)]．横手根靭帯の切開は手根管トンネルの変形を起こすという報告もある[9]．しかし，本研究においては CM 群では術前の電気生理学的検査で重度の手根管症候群が多かったが，年齢を調整すると術前 distal latency と SCV は 2 群間に有意差を認めなかった．すなわち，CM 群における電気生理学的検査での有意差は，年齢による差異を見ていたものと考えられる．以上の結果より，術前の年齢に配慮が必要ではあるが，母指 CM 関節症の有無に関わらず最終成績は良好であると考えられた．

本研究の結果では，高齢者の手根管症候群には母指 CM 関節の変形を伴うものがあるが，手根管の手術時には臨床的に母指 CM 関節症を発症していなかった．ただし，横手根靭帯の切開が手根配列の横アーチを開大させ，ひいては母指 CM 関節のアライメントの変化を起こす可能性があり，留意すべきである．

本研究にはいくつかの限界がある．手根管症候群について，神経伝導検査は末梢神経の伝導状態を電気生理学的に客観的に確認することができる評価法である．電気生理学的検査は診断の確定のみならず，正中神経の神経重症度，変性型か非変性型かの判断，そして予後の推定に重要である[10]．しかし，軽症型の手根管症候群では非変性型が多く，電気生理学的に診断が確定しない場合もあるため，そのような症例に本研究結果をそのまま当てはめることは

できない．次に，本研究では患者立脚型評価を行っておらず，患者の主観的評価が含まれていない点も限界として挙げられる．また，その他の限界として，糖尿病の程度など，持病がコントロール良好か不良であるか評価が難しい因子の関与があるかもしれない．

【まとめ】

1．手術を行った手根管症候群 365 手のうち，CM 群は 101 手，N 群は 264 手であった．

2．手術時平均年齢は CM 群 69 歳（43～88 歳），N 群 60 歳（25～88 歳）であり，年齢分布に統計学的有意差を認めた（P＜0.001）．

3．年齢調整すると最終診察時の電気生理学的検査は，2 群間に有意差を認めなかった．

【利益相反の開示】

本研究発表に関連し，開示すべき COI 関係にある企業等はありません．

【文　献】

1） Burton RI. Complications following surgery on the basal joint of the thumb. Hand Clin 2: 265-269, 1986.
2） Florack TM, et al. The prevalence of carpal tunnel syndrome in patients with basal joint arthritis of the thumb. J Hand Surg Am 17: 624-630, 1992.
3） Sless Y, et al. Experience with transtrapezium approach for transverse carpal ligament release in patients with coexisted trapeziometacarpal joint osteoarthritis an carpal tunnel syndrome. Hand (NY) 2: 151-154, 2007.
4） Kim J.H, et al. Pre- and post-operative comorbidities in idiopathic carpal tunnel syndrome: cervical arthritis, basal joint arthritis of the thumb, and trigger digit. J Hand Surg Eur 38: 50-56, 2013.
5） Bouche P, et al. Clinical and electrophysiological study of the peripheral nervous system in the elderly.. J Neourol 240: 263-268, 1993.
6） Serror P. Carpal tunnel syndrome in the elderly. Ann Hand Surg 10: 217-225, 1991.
7） Melone CP, et al. The basal joint pain syndrome. Clin Orthop Relat Res 220: 58-67, 1987.
8） Crosby EB, et al. Scaphotrapezial trapezoidal arthrosis. J Hand Surg Am 3: 223-234, 1978.
9） Richman JA, et al. Carpal tunnel syndrome: Morphologic changes after release of the transverse carpal ligament. J Hand Surg Am. 14: 852-857, 1989.
10） 稲垣克記ほか．初期手根管症候群における正中神経活動電位の解析．日手会誌 16: 127-, 1999.

日手会誌（J Jpn Soc Surg Hand），第 32 巻　第 5 号　703-705，2016

重症手根管症候群の短母指外転筋遠位潜時導出の限界

田山信敬（たやまのぶたか）

重症手根管症候群では，短母指外転筋複合筋活動電位（APB CMAP）が導出されなくなり短母指外転筋終末潜時（APB DL）も計測不能となる．表面電極導出で APB DL の限界と，また APB 針電極導出での潜時導出の限界を検討した．浜田分類 grade3 の手根管症候群 53 手を対象とした．表面電極導出では DL 上限値は 14.2msec で，針電極導出では 50.2msec だった．線形モデルを前提条件とした統計学的手法での予測値は，表面電極導出では 12.9msec でおおよそ妥当と思われた．針電極導出に関しての解析結果では 277.4msec であり，予測値との著しい乖離があった．今後も症例を重ねて検討を要すると考える．

【緒　言】

手根管症候群で神経伝導速度は必須の補助検査である．しかし重度になると短母指外転筋複合筋活動電位（APB CMAP）が導出不能となり，短母指外転筋遠位潜時（APB DL）も計測不能となる．そのような症例に短母指外転筋針筋電図（APB EMG）を行い，運動単位電位（MUP）を評価し，MUP を認める例に潜時の測定も行った．どの程度まで APB 表面電極と針電極で遠位潜時導出できるかその限界につき検討した．

【対象と方法】

対象は浜田分類[1)]grade3 手根管症候群の 1996 年から 2013 年までの当科で診断，治療を行った 53 手で，男性 13 手　女性 40 手，右 33 手　左 20 手であった．年齢は 41-84 歳（平均 64.9±11.1 歳）であった．

これらに以下の電気生理学的検査を行った．

手関節刺激で APB CMAP を導出し，APB CMAP が導出できれば，APB DL を測定した．APB CMAP 導出不能であれば APB に同芯針電極を刺入し，随意収縮にて運動単位電位（MUP）の有無を評価した．MUP を認めた例では，針電極を刺入したまま手関節刺激で誘発筋電図を導出して APB DL（APB needle DL）を測定した．

APB CMAP 導出例は 10 手であり，その APB DL は 5.3msec が 2 手であり，6.9，8.2，8.3，9.7，9.9，12.2，12.7，14.2msec がそれぞれ 1 手であった．

APB CMAP 導出不能例は 43 手であり，そのうち APB 筋電図で MUP は 11 手に認められ，その APB needle DL 導出例は 7 手に見られ，それぞれ 7.2，19，20，22.7，24.4，49.9，50.2msec であった（表 1）．

上記より以下に 2 項目につき検討した．

1. 手根管症候群 50 手を無作為に抽出し，それらの APB DL と振幅の単回帰分析を行い，回帰直線から上限値を求め，実測 APB DL の上限値と比較した．

2. 他の APB 針電極導出できた症例と前記症例で振幅を確認できた症例を含めた 10 手で APB 針導出

表 1　APB DL と APB needle DL 導出例

APB CMAP		
導出例	導出不能例	
10手	43手	
APB DL(msec)	APB MUP	
	あり	なし
5.3	11手	32手
5.3	APB needle DL	
6.9	導出例	導出不能例
8.2	7手	4手
8.3	APB n DL(msec)	
9.7	7.2	
9.9	19	
12.2	20	
12.7	22.7	
14.2	24.4	
	49.9	
	50.2	

受理日　2015/09/02
公益財団法人磐城済世会松村総合病院　〒970-8516　福島県いわき市平字小太郎町 1-1

電位の DL と振幅から同様に単回帰分析を行い，上限値を求め，実測 APB needle DL の上限値と比較検討した．

【結　果】

1. 50 手の APB DL と振幅の回帰直線は y =-0.6505x + 8.3935 であり，APB DL 上限値は 12.9msec だった（図 1）．測定値の上限は 14.2msec だった．

2. 針導出 APB CMAP で DL と振幅が計測できた 10 手の回帰直線は y = -1.4083x + 390.67 であり，上限値は 277.4 msec だった（図 2）．測定値の上限は 50.2msec だった．

【考　察】

手根管症候群では，正中神経の絞扼により伝導障害が生じる．その評価には，神経伝導速度が行われるが，障害が高度になると誘発電位が導出されなくなる．知覚神経誘発電位は，複合筋活動電位より時間的分散が大であり，電位が消失しやすい[2]．従来 APB CMAP が運動神経伝導評価に用いられる[3)4)5)6)]が，その上限値に関しての考察は，渉猟した範囲では得られなかった．

手根管症候群が重度になれば，APB DL は遅延し APB CMAP 振幅は低下する[5]．伝導遅延は脱髄に，振幅低下が軸索変性に反映されるといわれている[7]．それら障害の割合は症例により様々であるが，その

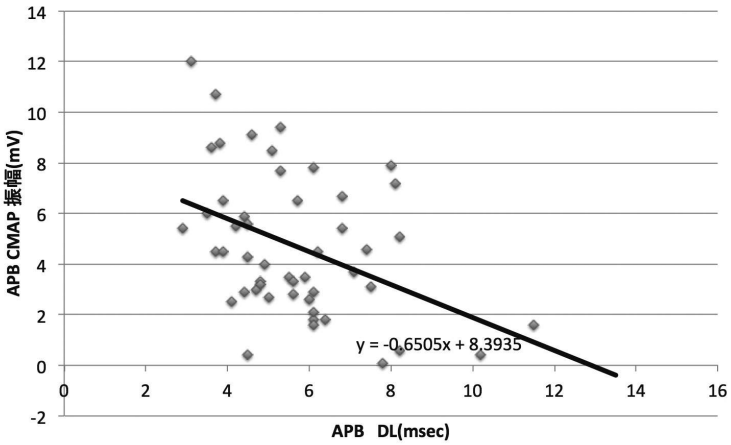

図 **1**　APB DL と CMAP 振幅

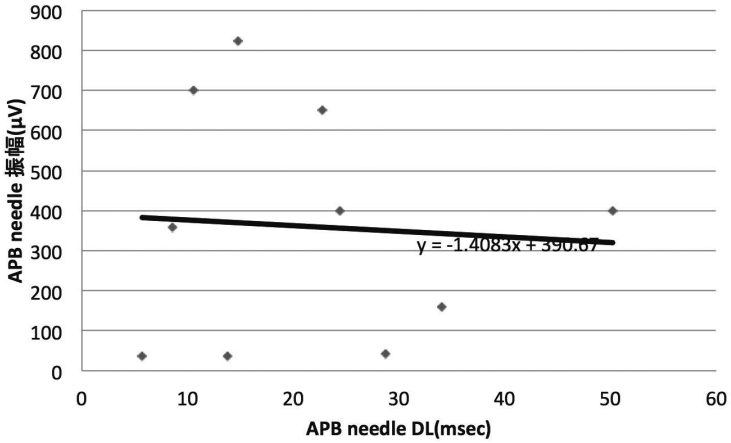

図 **2**　APB needle DL と振幅

関係に，単回帰分析を当てはめ，実測値と適合するか検討すると，予測値は 12.9 で実測値は 14.2 であり，大きな乖離はなく，おおよそ妥当であり，表面電極導出での遠位潜時は 15msec 以上では導出され難いと考えられる．

しかし，APB needle DL は回帰直線の予測値と実測値に，著明な乖離を認めた．これは刺入した針電極周囲の筋線維を支配する導出電位のみを評価している．また針導出 APB 導出電位は電極との距離に影響するため不安定であり[8]，単純な回帰直線に当てはめられないためと考えられる．以上より APB needle DL の上限は確定できなかった．

本研究では APB DL と振幅は，線形モデルを前提としたが，症例数が十分でなく線型モデルでない可能性もあり，今後症例数を増やして検討する余地があると考える．

【まとめ】

1. 重症手根管症候群での APB DL の上限を検討した．
2. 表面電極での遠位潜時の実測値上限は 14.2 msec であった．
3. 針電極導出での遠位潜時の実測値上限は 50.2 msec であった．
4. 対照例より回帰直線から DL 上限を求め，APB DL は 12.9msec，APB needle DL は 277.4msec だった．
5. 表面電極での遠位潜時は概ね妥当であったが，針電極導出の上限は確定できなかった．

【利益相反の開示】

本研究発表に関連し，開示すべき COI 関係にある企業等はありません．

【文　献】

1） 浜田良機ほか．手根管症候群に対する保存療法の治療成績．整・災外 39: 925-932, 1996.
2） Kimura J, et al. Relation between size of compound sensory or muscle action potentials, and length of nerve segment. Neurology 36: 647-652, 1986.
3） 浜中一輝ほか．特発性手根管症候群重症例における手術時年齢と術後短母指外転筋筋力回復．日手会誌 29: 34-38, 2012.
4） 澤田智一ほか．重度手根管症候群における電気生理学的回復の検討．日手会誌 29: 175-177, 2012.
5） 鈴木英嗣ほか．重症手根管症候群における第 2 虫様筋複合筋活動電位の有用性．日手会誌 30: 245-247, 2013.
6） 谷脇祥通ほか．術前 APB-CMAP が導出不能であった手根管症候群の術後経過の検討．日手会誌 31: 702-705, 2015.
7） 木村 淳．誘発電位と筋電図 - 理論と応用．第 1 版．東京．医学書院．pp86-90, 1990.
8） Ekstedt J, et al. How the size of the needle electrode leading-off surface influences the shape of the single muscle fibre action potential in electromyography. Computer Prog Biomed 3: 204-212, 1973.

日手会誌（J Jpn Soc Surg Hand），第32巻　第5号　706-708，2016

両側に発症した特発性前骨間神経麻痺

飯島準一*，田尻康人**，星川慎弥**，原　由紀則**，林　洸太**

1999年1月から2012年1月の間に特発性前骨間神経麻痺と診断した患者のうち両側発症した5例10肢を調査した．性，年齢，既往歴，臨床経過などには明らかな特徴はみられなかったが，同じ誘因で対側発症した症例が2例みられた．1例は分娩2ヶ月後（右）と6ヶ月後（左）に発症し，もう1例は人工股関節全置換術後10日後（左）と2日後（右）に発症した．長野分類では1型が1肢，2型が9肢と2型が多かった．特発性前骨間神経麻痺は神経痛性筋萎縮症の末梢型とも言われており，分娩後や人工股関節置換術を先行イベントとして再発していることについては神経痛性筋萎縮症の先行イベントの特徴に矛盾しない結果であった．

【緒　言】

特発性前骨間神経麻痺（以下SAINP）は急激な上肢の疼痛が出現しその後母指や示指の屈曲が不能となる疾患で，その原因についてはいまだ不明である．両側に発症したSAINP症例について検討し，その特徴について調査することを目的とした．

【対象と方法】

1999年1月から2012年1月の間に東京大学整形外科末梢神経診および東京都立広尾病院末梢神経外科外来を受診した患者のうち，非外傷性の有痛の急性発症で針筋電図にて支配筋に脱神経電位が確認されたSAINP症例を対象とした．そのうち両側発症した5例10肢（男性2例，女性3例）を対象とした．長野分類は純粋な前骨間神経麻痺である1型と，円回内筋や橈側手根屈筋や長掌筋などの麻痺を伴う2型に分類されるが，これらをMMTおよび針筋電図所見にて分類した．初発時の年齢，既往歴，初診時から最終観察時までの臨床経過，再発までの期間，発症の誘因の有無についてカルテ記載を元に後ろ向きに調査した．

【結　果】

症例の詳細を表1に示す．発症時年齢は28歳から57歳で平均年齢は44.9歳だった．既往歴では高血圧と痛風が1例，卵巣手術1例，人工股関節手術（以下THA）1例で，残り2例には特記すべき既往歴はみられなかった．全例急性発症で先行痛がみられたが，疼痛の程度についてはカルテ記載がなく，不明であった．症例1，2はMRI検査，症例4，5は超音波検査にて占拠性病変がないことが確認されていたが，画像検査を希望されなかった症例3は臨

表1　症例一覧

	発症時年齢	性別	左右	長野分類（型）	初診時MMT(FPL)	最終MMT(FPL)	手術	対側発症までの期間	先行イベント
1	47	男	左	2	0	3	なし		なし
	47		右	2	3	3	なし	6か月	なし
2	28	女	右	1	0	5	なし		分娩
	31		左	2	2	4	発症1年	3年	分娩
3	49	男	右	2	0	1	発症1年1か月		なし
	52		左	2	2	5	なし	3年	なし
4	55	女	左	2	0	5	なし		THA
	57		右	2	0	3	なし	3年	THA
5	43	女	右	2	4	5	なし	同時発症	なし
	43		左	2	0	3	なし	同時発症	なし

受理日　2015/09/12
*西島病院　〒410-0002　静岡県沼津市大岡2835-7
**都立広尾病院

床経過，診察所見，針筋電図所見にてSAINPと診断されていた．初診時長母指屈筋（以下FPL）は6肢が筋電図で随意収縮がみられなかった．長野分類では1型が1肢，2型が9肢と2型の割合が多かった．8肢に保存的治療を行い，2肢に神経束間剥離術を施行した．2肢とも術中所見で前骨間神経にくびれが確認された．発症1年で手術した31歳女性は筋力0からMMT5に回復したが，発症1年1ヶ月で手術した49歳男性はMMT1までしか改善しなかった．この1例を除いて9肢は全例MMT3以上に改善した．

対側発症までの期間は，両側同時が1例，6ヶ月が1例，3年が3例であった．発症前に何らかの先行イベントがみられたものは2例みられた．1例は両側とも分娩後に続発し，もう1例は両側ともTHA後に続発した．両側とも分娩後に続発した症例は，28歳時に正常分娩しその2ヶ月後に発症し，1年後に神経束間剥離を行い軽快した．31歳時に第2子を分娩し，その6ヶ月後に対側に発症した．こちらは保存的に軽快した．2回のエピソードとも授乳中に発症していた．

THA後に続発した女性は，55歳時に左THAを施行し10日後に左上肢のSAINPを発症した．57歳時に右THAを施行し2日後に右上肢のSAINPを発症した．

【考　察】

前骨間神経麻痺は外傷性と特発性に分類され，特発性前骨間神経麻痺はさらに神経絞扼，Neuralgic amyotrophy，isolated neulitis，原因不明に分類される[1]．Neuralgic amyotrophyやisolated neulitisなどの神経炎は急激な上肢の疼痛で発症することなど発症様式が神経絞扼とは異なるが，手術で絞扼を証明する以外に厳密にこれらを鑑別することは困難である．本研究の制約として，保存治療例では神経絞扼を除外できていないことがあげられるが，神経絞扼の頻度は低く特発性前骨間神経麻痺の原因の殆どは，neuralgic amyotrophyないしisolated neuritisであると考えられている[1]．

本研究では，年齢や既往歴などに明らかな両側発症例の特徴は見いだせなかったが，麻痺の形式は長野2型が多い傾向がみられた．先行イベントについては，分娩後に続発した例とTHA後に続発した例がみられた．SAINPをまとめた報告例の中で両側発症例は散見されるが，渉猟し得た限りではSAINPの両側発症例についてまとめた報告はなかった．Soodら[2]はSAINP19肢のうち3肢に再発がみられていたが，うち1例は2回とも妊娠後に発症していた．さらに同じ患者が3回目の妊娠後に3回目のSAINPを発症した報告をBrusseら[3]は報告している．

SAINPはNeuralgic Amyotorophy（以下NA）の末梢型と言われている[1]．NAの報告における再発率は高く，van Alfenら[4]の246例の研究では再発率は26.1%と報告されている．NAには高率に先行イベントがみられており，Vanらの報告では感染が最も多く，次いで運動，手術後，周産期などが報告されている．関ら[5]のSAINPの21例の自然経過についての報告では，先行イベントとしてB型肝炎，THA，ネフローゼがみられており，NAにみられる先行イベントと同様のイベントがみられていた．

また手術を先行イベントとするNAについては，post-surgical inflammatory neuropathyという疾患で近年報告されるようになってきた．手術とは無関係の部位にニューロパチーが生じ，それらはfocal, muitifocal, diffuseのいずれの形もとりうるとされている[6]．Staffら[6]の研究において，post-surgical inflammatory neuropathyと診断された腓腹神経の病理組織生検では，軸索変性，神経上膜リンパ球浸潤，微小血管炎がみられており，何らかの免疫学的機序が背景にあることが推測されている．著者らの研究では，両側ともTHA後に発症した例がみられたが，臨床的にはpost-surgical inflammatory neuropathyであったと考えられた．

SAINPについては，Panら[7]がくびれ部の病理組織結果を報告している．くびれ部では神経線維とシュワン細胞が減少もしくは消失している所見がみられ，くびれの遠位では高度な脱髄と軸索変性の所見がみられていた．神経線維やその周囲にはNAと同様にリンパ球の浸潤がみられ，リンパ球の免疫学的検査ではCD-8T細胞が全例にみられており，ミエリンや軸索に対する免疫反応が起きている可能性があると報告している．SAINPの発症にもNA同様，神経に直接影響しない外的要因と内的要因があると考えられ，免疫反応がその発症メカニズムに関与していると考えられている．

【まとめ】

両側発症したSAINPの特徴を調査した．麻痺の分類では長野分類2型が多い傾向がみられた．発症の誘因としてTHA後の再発例と分娩後の再発例がみられた．

【利益相反の開示】

本研究発表に関連し，開示すべきCOI関係にある企業等はありません．

【文　献】

1） Nagano MK, et al. Spontaneous anterior interosseous nerve palsy with hourglass-like fascicular constriction within the main trunk of the median nerve. J Hand Surg Am 21: 266-270, 1996.
2） Sood CA, et al. Anterior interosseous nerve palsy. A review of 16 cases. J Hand Surg Br 22: 64-68, 1997.
3） Brusse A, et al. Recurrent anterior interosseous nerve palsies related to pregnancy. J Hand Surg Br 23: 102-103, 1998.
4） van Alfen N, et al. The clinical spectrum of neuralgic amyotrophy in 246 cases. Brain 129: 438-450, 2006.
5） 関 昌彦ほか．特発性前骨間神経麻痺の自然経過について．大阪市勤務医師会研究年報 33: 229-230, 2006.
6） Staff NP, et al. Post-surgical inflammatory neuropathy. Brain 133: 2866-2880, 2010.
7） Pan Y, et al. Hourglass-Like Constrictions of Peripheral Nerve in the Upper Extremity: A Clinical Review and Pathological Study. Neurosurgery 75: 10-22, 2014.

日手会誌（J Jpn Soc Surg Hand），第 32 巻　第 5 号　709-711，2016

手指に発生した腱鞘巨細胞腫の治療成績
―再発のリスク因子の検討―

能登公俊（のときみとし）*，建部将広（たてべまさひろ）**，山田健志（やまだけんじ）***，平田　仁（ひらた　ひとし）*

腱鞘巨細胞腫は四肢の腱滑膜より発生し日常診療でよく遭遇する腫瘍であるが，再発率が高く治療に苦慮する症例も時に存在する．2003 年から 2014 年の間に辺縁切除を行った手関節以遠発生の腱鞘巨細胞腫 57 例に電話での聞き取り調査を行い，再発が疑われる症例には診察を追加した．電話での聞き取りおよび診察にて現在の症状が確認可能であった 35 例を対象とした．男性 19 例，女性 16 例，平均年齢 42.4 歳，腫瘍径は平均 13.4mm，術後から症状聞き取りまでの平均期間は 79 か月であった．35 例中 5 例 14.3％に再発を認めた．再発は術後 7 カ月から 4 年の間に発生した．自覚から手術までの罹病期間，腫瘍サイズ，骨と腱の間への進展の有無，骨への scalloping の有無，関節周囲発生かどうかと再発との間に有意な関連因子は認められなかった．1 症例に術後 4 年での再発を認めたため術後長期のフォローや再発時の受診指示が必要と考えられた．再発症例は全例中節骨および PIP 関節周囲の発生であり，この部位の解剖が複雑であることが原因と推測された．

【緒　言】

腱鞘巨細胞腫は四肢の腱滑膜より発生し日常診療でよく遭遇する腫瘍であり，WHO 分類では色素性絨毛性滑膜炎（PVNS）と共に So-called fibrohistiocytic tumors に分類されている．悪性化の報告はないが，再発率が高く治療に苦慮する症例も時に存在する．今回，手術治療を行った腱鞘巨細胞腫に対する治療成績，および再発症例の特徴・経過について調査し文献的考察を加えて報告する．

【対象と方法】

2003 年から 2014 年の間に辺縁切除を行った手関節以遠発生の腱鞘巨細胞腫 57 例に対して電話で聞き取り調査を行い，現況の確認が可能であった 35 例を対象とした．再発が疑われる症例には診察を追加した．聞き取り調査においては，疼痛，感覚障害，可動域障害などの術後合併症と考えられる所見の聴取に加えて，「創部にしこりを触れる」や「創部が再度腫脹してきた」といった回答をした症例は再発が疑われると判断し直接診察で再発の有無を確認した．

35 例中，男性 19 例，女性 16 例，年齢は平均 42.4 歳（10-72 歳），腫瘍径は平均 13.4mm（5.4-29.8mm），術後から症状確認までの期間は平均 79 か月（12-142 か月）であった．腫瘍の発生部位は末節骨レベル 2 例，DIP 関節周囲 10 例，中節骨レベル 10 例，PIP 関節周囲 6 例，基節骨レベル 4 例，MP 関節周囲 2 例，手部 1 例であった．発生指は母指 3 例，示指 11 例，中指 13 例，環指 3 例，小指 4 例であった．

また再発例のリスク因子を検討するために，自覚から手術までの罹病期間，腫瘍サイズ，骨と腱の間への進展の有無，単純 X 写真上の周辺骨の scalloping の有無，関節周囲発生と再発の関連性を検討学的に検討した．統計学的検討は Mann-Whitney's U test および Fisher's exact test を用い，$p<0.05$ をもって有意差とした．

【結　果】

35 例中 5 例（14.3％）に再発を認めた．合併症としては 4 例に感覚障害，3 例に可動域制限を認めた．感覚障害は手術部位以遠の固有指神経支配領域に生じ，可動域制限は DIP 関節 2 例，PIP 関節 1 例に生

受理日　2015/08/31
*名古屋大学　〒466-8650　愛知県名古屋市昭和区鶴舞町 65
**安城更生病院
***愛知県がんセンター愛知病院

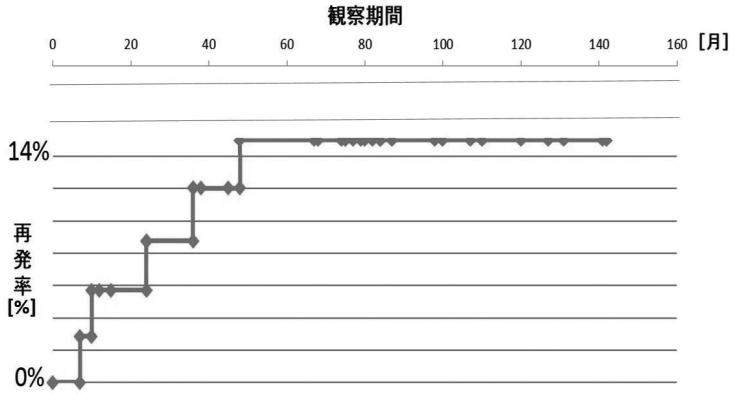

図 1　再発率と再発時期の推移

表 1　再発に関連する因子の検討

	再発あり	再発なし	
罹病期間	51.2か月	34.1か月	n.s.
サイズ	13.0mm	13.5mm	n.s.
			＊Mann-Whitney's U test
関節周囲発生	3例	5例	n.s.
骨・腱間への進展	3例	7例	n.s.
骨のscalloing	2例	7例	n.s.
			＊Fisher's exact test

じた．再発は術後7カ月から4年の間に発生した（図1）．再発のリスク因子の検討では罹病期間，腫瘍サイズ，関節周囲発生，骨と腱と間への進展，骨へのscallopingと再発に有意な関連を認めなかったが，再発例はすべて中節骨レベルおよびPIP関節周囲の発生であった（表1）．

【考　察】

腱鞘巨細胞腫は再発率が高いことがその特徴として知られており，その再発率は諸家の報告では0～27％と報告されている[5]．今回の調査でも再発率は報告の範囲内であった．今回の調査において，1例は術後1年で定期通院は終了となったが，術後4年の時点で創部のしこりを自覚しており最終的に再発と診断された．このような症例が存在することから，より長期間の経過観察が必要と考えられた．

再発のリスク因子関しては過去に骨周囲への進展[1]，被膜の欠損[2]，骨へのscalloping[3]，PIP関節周囲発生[4]と再発との関与が報告されているが，今回の検討では再発と有意に関連する因子は認められなかった．しかし再発症例は全例中節骨およびPIP関節周囲の発生であり，この部位の解剖が複雑であることから微小な腫瘍の取り残しが生じ，再発につながるのではないかと考えられる．

再発を予防する手段として数mmのMarginを確保したり[5]，術後放射線照射を追加する[6]といった報告があるが，精密な機能を有する手指に多く発生することやあくまで良性腫瘍であることを考えるとこれらを適応することは現実的には困難なことが多い．やはり手指の機能解剖を熟知し必要十分な皮切を用いて拡大鏡視下での丁寧な手術を心がけることが重要と考えられる．

また近年，腱鞘巨細胞腫においてcolony stimulating factor（CSF1）の過発現していることが知られており[7]，これに対する抗体を用いた治療研究が報告されている[8)9]．実用化が進めば再発を繰り返し治療に難渋する症例の大きな助けになることが期待される．

【まとめ】

腱鞘巨細胞腫の切除例35例の治療成績を検討した．35例中，5例（14.3％）に再発，7例（20％）に感覚障害もしくは可動域制限の合併症を認めた．再発に関与する因子として有意差を認めたものはなかったが，再発症例は中節骨およびPIP関節周囲の発生であった．最長術後4年で再発が明らかになったことより，長期間の経過観察が必要と考えられた．

【利益相反の開示】

本研究発表に関連し，開示すべき COI 関係にある企業等はありません．

【文　献】

1） Williams J, et al. Recurrence of giant cell tumors in the hand:a prospective study. J Hand Surg Am 35: 451-456, 2010.
2） Al-Qattan M, et al. Giant cell tumors of tendon sheath:classification and recurrence rate. J Hand Surg Br 26B: 72-75, 2001.
3） Uriburu I, et al. Intraosseous growth of giant cell tumor of the tendon sheath（localized nodular tenosynovitis）of the digits: report of 15cases. J Hand Surg Am 23: 732-736, 1998.
4） 岡本秀貴ほか．手指および手に発生した腱鞘巨細胞腫再発のリスクファクターの検討．日手会誌 22: 643-645, 2005.
5） 福永 訓ほか．腱鞘巨細胞腫に対する初回治療の重要性．中部整災誌 55: 507-508, 2012.
6） Clistopher J, et al. Radiation Therapy for Infiltrative Giant Cell Tumor of the Tendon Sheath. J Hand Surg Am 37: 775-782, 2012.
7） Panagopoulos I, et al. Novel CSF1-S100A10 fusion gene and CSF1 transcript identified by RNA sequencing in tenosynovial giant cell tumors. Int J Oncol 44: 1425-1432, 2014.
8） Hsuan-Ying H, et al. Immunohistochemical and Biogenetic Features of Diffuse-Type Tenosynovial Giant Cell Tumors:The Potential Roles of Cyclin A,P53,and Deletion of 15q in Sarcomatous Transformation. Clin Cancer Res 14: 6023-6032, 2008.
9） Cassier PA, et al. Efficacy of imatinib mesylate for the treatment of locally advanced and/or metastatic tenosynovial giant celltumor/pigmented villonodular synovitis. Cancer 15: 1649-1655, 2012.

日手会誌（J Jpn Soc Surg Hand），第 32 巻　第 5 号　712-714，2016

指尖部グロムス腫瘍の超音波診断

瀬川武司*，橋本二美男**

当院では，グロムス腫瘍が疑われる症例の術前検査として外来で超音波検査を施行しており，良好な結果を得たので報告する．症例は指尖部に圧痛や tinel sign 様の疼痛を認める女性 4 例で，全例で単純レントゲン像で末節骨に陥凹があるか，MRI で占拠性病変を認めるなど，腫瘍性病変が疑われた．平均年齢は 34.5 歳（26～51 歳）であった．罹患部位は，爪母部 2 例，指腹部 2 例で，平均罹病期間は 9.75 年（2～14 年）であった．全例カラードップラー超音波検査で病変部に一致して拍動性の血流を認め，術後病理学的検査でグロムス腫瘍と診断された．これまでグロムス腫瘍の画像検査においては，径 2～3mm 程度のものの場合は一般的な MRI の分解能では評価が困難であるため，診断は理学的所見に頼るところが大きかった．また小さなものは，爪母周囲というごく限られた範囲内でも発見に難渋することが多かったが，超音波検査は術前診断をより確実にすると考えられた．

【緒　言】

手指に発生する腫瘍性病変のうちグロムス腫瘍は画像的評価が難しく，診断に至るまでの期間が非常に長くなることが多い．当院では，グロムス腫瘍が疑われる症例の術前検査として外来で超音波検査を施行しており，良好な結果を得たので報告する．

【対象と方法】

症例は 2012 年から 2014 年に当院を受診した，指尖部に圧痛や tinel sign 様の疼痛を認めた女性 4 例で，平均年齢は 34.5 歳（26～51 歳）であった．全例で単純レントゲン像において末節骨に陥凹を認めるか，MRI で占拠性病変を認めるなど，腫瘍性病変が疑われた．罹患部位は，爪母部 2 例，指腹部 2 例で，平均罹病期間は 9.75 年（2～14 年）であった（表 1）．エコー検者は患者の単純レントゲン像，MRI の結果を確認しており，疼痛の訴えがある部位でカラードップラー超音波検査を施行し指矢状面を観察して評価した．機材は，日立メディコ社製 Noblus を使用した．

【結　果】

4 例すべてにおいて術前のカラードップラー超音波検査で疼痛部に一致した低エコー領域と，その内部の拍動性の血流を認めた．手術により切除した腫瘍は平均 4.3mm（2～6mm）であり，病理学的にグロムス腫瘍と診断した．経爪走査では，ゼリーを多く使用し爪甲にプローベを押し付けずに観察することで，爪甲が邪魔をすることなく観察することができた．

【症例提示】

51 歳女性．約 2 年前からの右中指爪甲の圧痛と変形を主訴に来院した．単純レントゲン像では末節骨背側に骨皮質の陥凹を認め（図 1），MRI では同部位に T1 強調像で低信号，T2 強調像で高信号を示す占拠性病変を認めた（図 2）．外来で施行したカ

表 1　症例一覧

年齢	性別	部位		罹病機関	Xp所見	MRI所見	腫瘍の大きさ	ドップラー超音波検査所見
51	女性	右中指	爪下	2年	末節骨変形	施行せず	4mm	低エコー領域内の拍動性血流
26	女性	左小指	指腹	13年	末節骨変形	施行せず	6mm	低エコー領域内の拍動性血流
27	女性	左示指	指腹	14年	末節骨変形	T2 high 6.5mmの腫瘤	5mm	低エコー領域内の拍動性血流
34	女性	右中指	爪下	10年	なし	T2 high 3mmの腫瘤	2mm	低エコー領域内の拍動性血流

受理日　2015/09/12
*富山県立中央病院　〒930-8550　富山県富山市西長江 2-2-78
**富山県高志リハビリテーション病院

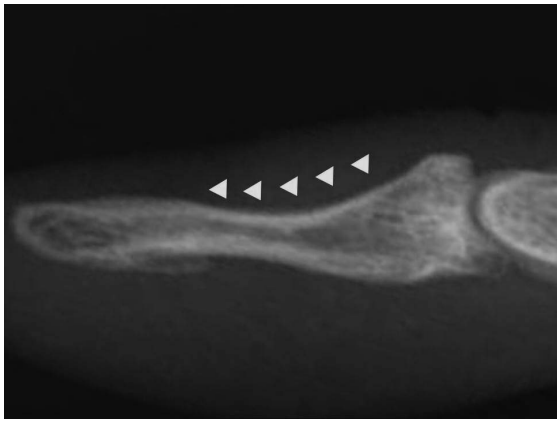

図 1　単純 X 線像で末節骨に陥凹を認める

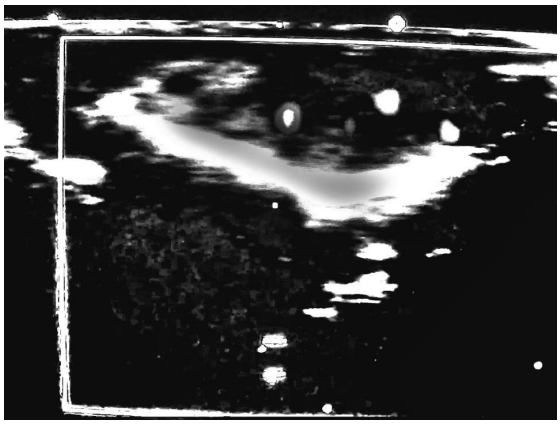

図 3　カラードップラー超音波で低エコー領域内の拍動性の血流を認めた

ラードップラー超音波検査において，低エコー領域内に散在する拍動性の血流を認めた（図 3）．以上よりグロムス腫瘍と診断し手術を行なった．術後の病理学的検査では αSMA 染色陽性であり，グロムス腫瘍と診断された．

【考　察】

グロムス腫瘍の画像検査においては，径 2～3mm 程度の場合は一般的な MRI の分解能では評価が困難であり[1]，Al-Qattan ら[2] によると約 10％で MRI 検査陰性となる．そのため，これまで診断は理学的所見に頼るところが大きかった．また小さなものでは，爪周囲というごく限られた範囲内でも発見に難渋することが多かった．しかし，超音波検査は

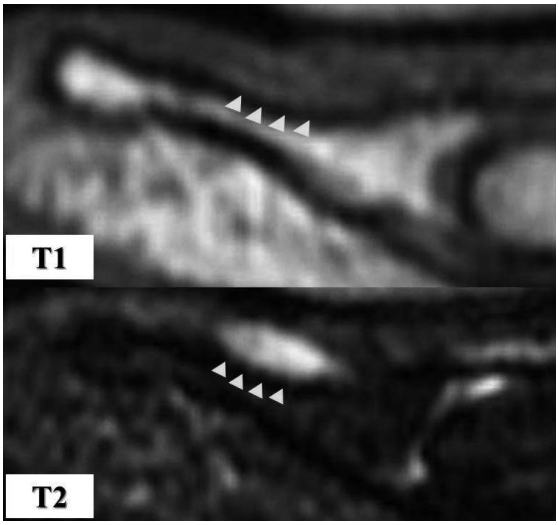

図 2　MRI で T1 は低信号，T2 は高信号に描出される占拠性病変

MRI よりも分解能が高く，グロムス腫瘍はカラードップラー超音波検査で腫瘍に一致する低エコー領域と，その内部に 1 箇所から数箇所の拍動性の血流を認めるという特徴を有する[3]．そのためグロムス腫瘍が疑われる症例に対して術前に超音波検査を施行することは，術前診断をより確実にするということに加え，術者が自分で腫瘍の局在を確認することによりスムーズに手術が行なわれ，低侵襲，短時間手術につながると考えられた．

今回の我々の結果では，短時間の練習のみで径 2mm のものを含めて爪甲下，指腹部の腫瘍を 4 例すべてで描出することができ，カラードップラー超音波検査の手技は簡便かつ有用であると思われた．しかし，径 2mm 以下の小さな腫瘍では，血流周囲の低エコー領域が狭く，腫瘍と皮下血管との鑑別が難しくなることが今後の課題であると考えられた．

【まとめ】

グロムス腫瘍が疑われる 4 症例に対し，外来でカラードップラー超音波検査を用いて評価し，全例で腫瘍を示す低エコー領域内に拍動性の血流を認めるという，グロムス腫瘍に特徴的な所見を確認できた．

【利益相反の開示】

本研究発表に関連し，開示すべき COI 関係にあ

る企業等はありません.

【文　献】

1) Netscher DT, et al. Subungual glomus tumor. J Hand Surg Am 37(4): 821-823, 2011.
2) Al-Qattan MM, et al. Magnetic resonance imaging in the diagnosis of glomus tumours of the hand. J Hand Surg Br 30(5): 535-540, 2005.
3) Takemura N, et al. Subungual glomus tumor diagnosis based on imaging. J Dermatol 33(6): 389-393, 2006.

日手会誌（J Jpn Soc Surg Hand），第 32 巻　第 5 号　715-717，2016

高輝度 LED ライトを用いた皮下腫瘤簡易補助診断法

新井　健*，水野早希子**，穴澤卯圭***

高輝度 LED ライトを皮下腫瘤の補助診断として用いた．上肢の皮下腫瘤を訴え当科外来を受診した 54 例を対象とした．ペン型高輝度 LED ライトを使用しその開口部を腫瘤辺縁に圧着させ圧着部と反対側の辺縁が描出されるかどうか観察し描出されればほぼガングリオンであると診断した．LED ライトの開口径程度の大きさのあるガングリオンはほぼ診断可能であったが深いものや小さいものは診断不可能なものもあった．粉瘤，神経症腫，腱鞘巨細胞腫および脂肪腫とガングリオンとの鑑別が多くの場合で可能であった．LED ライトは携帯が容易で痛みを伴わず瞬時に診断できることから皮下腫瘤簡易補助診断法として有用であると考えられた．

【緒　言】

ガングリオンは上肢に発生する軟部腫瘍としては最も多いものであるが，時に理学所見のみでは他の腫瘍との鑑別が困難なことがある[1)2)3)]．ガングリオンとその他の皮下腫瘤を鑑別するために医療用ポケットライトは以前から用いられてきたが[1)]，今回われわれは，青色 LED 発明以来入手が容易になった高輝度 LED ライトを応用することで，より深い腫瘤の診断や光透過性腫瘤間の鑑別もある程度可能とすることができたので診断の要点を含め報告する．

【対象と方法】

平成 24 年 10 月から平成 26 年 9 月まで上肢の皮下腫瘤を訴え当科外来を受診した 54 例，性別は男性 23 例女性 31 例，年齢は 4 歳から 92 歳であった．

開口径 10 から 20 mm，出力 0.5 から 3 W のペン型 LED ライトで，皮膚に圧着した際に光が漏れにくいように開口部の辺縁に凹凸のないものを使用した．LED ライトの開口部を腫瘤直上の皮膚に圧着させ光透過性の有無を見た後，皮膚に圧着させたまま辺縁に移動しライト圧着部と反対側の辺縁が描出されるかどうか観察した．描出されればほぼガングリオンであると診断した．描出されないものはさらに検査をすすめた．

【結　果】

腫瘍に透過性の無いものは腫瘍が描出されなかった（図 1-A）．透過性があっても脂肪腫や神経鞘腫のように透明でないものは光が拡散し腫瘍全体が描出されるが，ライト圧着部と対側の腫瘍の境界が鮮明に描出されることはなかった（図 1-B）．内容物が透明なガングリオンは，ライトの向きを調節することによりライト圧着部の近くが暗く対側の腫瘍の境界が明るく描出された（図 1-C）．粉瘤は触診上鑑別が困難であったが，本法では全例光透過性がなく容易に鑑別できた．全例摘出術を行った．静脈血栓は摘出術は行っておらず臨床的な診断であるが，全例光透過性がなかった．神経症腫（全例），腱鞘巨細胞腫（5 例中 3 例）および脂肪腫（全例）は光透過性を認めたが，ライト圧着部と対側の腫瘍の境界は描出されず，これによりガングリオンとの鑑別が可能であった．これらは全例 MRI 検査の後摘出術を行い病理検査で確定診断を得た．ガングリオンは，ライト圧着部の近くが暗く対側の腫瘍の境界が明るく描出された．部屋の調光は行わなかったが，手で陰を作ることで描出が容易になることはあった．LED ライトの開口径程度の大きさのあるガングリオンはほぼ診断可能であったが深いものや小さいものは診断不可能なものもあった．ガングリオンの診断をした症例の約半数が穿刺を希望し，全ての症例でゼリ

受理日　2015/09/08
*東京歯科大学市川総合病院　〒272-8513　千葉県市川市菅野 5-11-13
**慶應義塾大学整形外科
***東京歯科大学市川総合病院整形外科

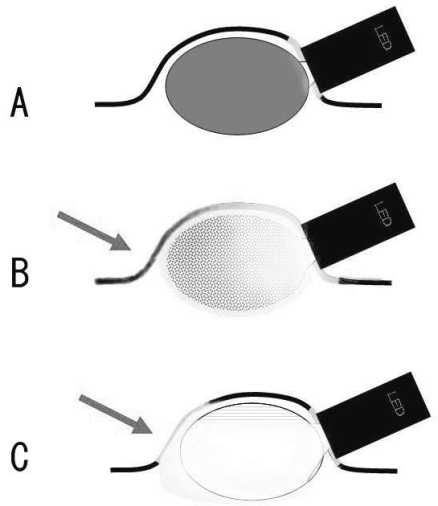

図 1　A: 腫瘍に透過性の無いものは腫瘍が描出されない．B: 透過性があっても脂肪腫や神経鞘腫のように透明でないものは光が拡散し腫瘍全体が描出されるが，ライト圧着部と対側の腫瘍の境界が鮮明に描出されない．C: 内容物が透明なガングリオンは，ライトの向きを調節することにより，ライト圧着部の近くが暗く対側の腫瘍の境界が明るく描出される．

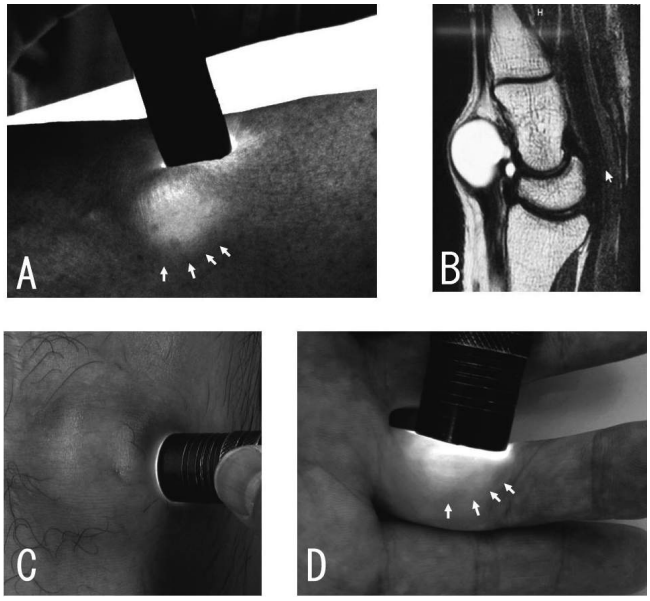

図 2　A: 症例 1，45 歳女性，右手背ガングリオン．LED ライトを腫瘤の辺縁にあてるとライト圧着部と対側の腫瘤の境界が光で描出される．B: 症例 1 の MRI.　C:: 症例 2，53 歳男性，左膝窩部粉瘤．光透過性は認めない．D: 症例 3，37 歳男性，左環指神経鞘腫．光透過性を認めるが腫瘤全体が描出され，ライトに近い方から徐々に暗くなっている．ライト圧着部と対側の辺縁は比較的不鮮明である．

ー状の内容物が吸引された．ガングリオンでない皮下腫瘤を穿刺した例はなかった．最終診断はガングリオン 34 例（本法でガングリオンの診断が可能であったもの 27 例，穿刺でゼリー吸引したもの 13 例そのうち切除術を行い病理検査で確認したもの 3 例，穿刺を行わず MRI で確認したものが 7 例，本法のみで診断したもの 15 例），腱鞘巨細胞腫 5 例，神経鞘腫 3 例，静脈血栓 3 例，Heberden 結節に伴う粘液膿腫 3 例，粉瘤 2 例，脂肪腫 2 例，Dupuytren 拘縮による硬結 2 例であった．

症例 1，45 歳女性，右手背ガングリオン．LED ライトを腫瘤の辺縁にあてるとライト圧着部と対側の腫瘤の境界が光で描出された．希望により切除術を行い病理で診断を確定した．

症例 2，53 歳男性，左膝窩部粉瘤．光透過性は認めなかった．切除術を行い病理で診断を確定した．

症例 3，37 歳男性，左環指神経鞘腫．光透過性を認めるが腫瘤全体が描出され，ライトに近い方から徐々に暗くなっていた．ライト圧着部と対側の辺縁は比較的不鮮明であった．切除術を行い病理で診断を確定した．

【考　察】

ガングリオンの穿刺吸引は確定診断には有効だが治療上必ずしも必要ではなく，ガングリオン以外の腫瘤を穿刺することは治療上好ましくない．特に小児など穿刺を怖がる例もある．また MRI は時間やコストがかかり，超音波診断装置は一般に普及しているとはいえない．一方，光を用いたガングリオンの診断法は簡便かつ非侵襲であり，我々も以前から用いている．しかしながら，文献的には Green's Operative Han Surgery に「technique of transillumination」が補助診断に用いられるとの記載があるのみで[1]，手技についての記載はなく，これ以外の文献も渉猟できなかったことから，一般に広く行われているとは考えられなかった．今回，高輝度 LED ライトを用いることで，医療用ポケットライトに比較して輝度が上がることにより深部の腫瘤に対して診断が可能となり，腫瘍内部の光の透過性を見ることが容易になったことで一部の他の腫瘍との鑑別に

も応用できたことで光を用いた診断法の有用性がさらに高まったと考えられた．LED ライトは携帯が容易で痛みを伴わず瞬時に診断できることから皮下腫瘤簡易補助診断法としてまず適用すべきであると考えられた．

【まとめ】

高輝度 LED ライトは携帯が容易で痛みを伴わず瞬時に診断できることから皮下腫瘤簡易補助診断法として有用であると考えられた．

【利益相反の開示】

本研究発表に関連し，開示すべき COI 関係にある企業等はありません．

【文　献】

1） Wolfe S, et al. Green's Operative Hand Surgery. 6th edition. Elsvier. Philadelphia. pp 2150-2158, 2011.
2） Angelides AC, et al. The dorsal ganglion of the wrist: its pathogenesis, gross and microscopic anatomy, and surgical treatment. J Hand Surg Am 1: 228-235, 1976.
3） Loder RT, et al. A surface ultrastructure study of ganglia and digital mucous cysts. J Hand Surg Am 13: 758-762, 1988.

日手会誌（J Jpn Soc Surg Hand），第 32 巻　第 5 号　718-722，2016

上肢軟部腫瘤における MRI 検査の意義

福田　誠*，日高典昭*，金城養典**，高松聖仁***，上村卓也****

術前 MRI 診断と術後の病理組織学的診断を後ろ向きに調査し，MRI 検査の正確性を評価することにより，今後の術前診断の精度向上に役立てること．過去 13 年間に MRI を施行した上で手術を行い，診断の確定した上肢軟部腫瘤 145 例を対象とした．良性疾患の内訳は，脂肪腫 22 例，腱鞘巨細胞腫 22 例，神経鞘腫 17 例，ガングリオン 12 例で，腫瘍ごとの陽性適中率は，脂肪腫 100%，神経鞘腫 79%，ガングリオン 67%，腱鞘巨細胞腫 65%で，正診率は，ガングリオン 100%，脂肪腫 95%，腱鞘巨細胞腫 77%，神経鞘腫 65%，であった．部位ごとの正診率は，手 51%，前腕 83%，上腕 75%で，手の正診率は他部位に比べて低かった．他の腫瘍を腱鞘巨細胞腫と誤診しやすいこと，神経鞘腫は，他の腫瘍と考えやすく，前腕，上腕に比べて手に発生した場合には診断を誤りやすいため注意が必要．

【緒　言】

一般に軟部腫瘍に対しては，MRI の所見のみで診断を確定することはできないとされている．しかし，上肢については良性腫瘍がほとんどで，部位によって好発する腫瘍も限られているため，推測が可能なことも多い．本研究の目的は，術前に撮影した MRI による診断と術後の病理組織学的診断を後ろ向きに調査して，MRI 検査の正確性，有益性を評価し，今後の術前診断の精度向上に役立てることである．

【対象と方法】

2001 年から 2014 年の間に当院ならびに関連施設で治療した上肢の軟部腫瘤のうち，術前に MRI 検査を施行して放射線科医の読影所見があり，かつ，手術により組織を採取して病理組織学的に診断が確定したものを対象とした．

この基準に合致する対象症例は 145 例で，性別は，男性 62 例，女性 83 例，平均年齢は 50 歳（3～85 歳）で，軟部腫瘤の発生部位は，手（指，手背，手掌を含む）が 93 例，前腕が 24 例，上腕が 28 例であった．撮影に用いた MRI の機種は主に当施設では PHILIPS Achieva 1.5T Nova Dual，PHILIPS Achieva 1.5T，他施設では SIEMENS　MAGNETOM Aera 1.5T，SIEMENS MAGNETOM Avanto 1.5T であった．数年前からは両施設とも SIEMENS MAGNETOM Skyra 3.0T が導入されていたが，約 8 割の症例は 1.5 テスラの機種で診断されていた．また施設ごとに若干異なるが，約 7 割の症例で造影撮影が行われていた．これらの症例について，術前の MRI 所見による放射線科医の診断（以下，MRI 診断とする）と病理組織学的診断の結果を後ろ向きに調査した．MRI 診断と病理診断が一致した割合を A 率とし，逆に術後の病理組織学的診断が，MRI 診断と一致していた割合を B 率とした．A 率は陽性適中率に近似し，B 率は正診率と考えられる．これらを腫瘍ごとに算出し，また部位ごとの正診率についても検討した．

【結　果】

病理診断結果による良性疾患の内訳は，脂肪腫 22 例，腱鞘巨細胞腫 22 例，神経鞘腫 17 例，ガングリオン 12 例，類表皮嚢腫が 11 例，グロームス腫瘍 7 例，線維腫 6 例，血管腫 5 例，血管平滑筋腫 4 例，神経線維腫 3 例であった（図 1）．またそれ以外にはデスモイド 1 例，平滑筋腫 1 例，滑膜組織や結節

受理日　2015/09/09
*大阪市立総合医療センター　整形外科　〒534-0021　大阪府大阪市都島区都島本通 2-13-22
**清恵会病院　手外科マイクロサージャリーセンター
***淀川キリスト教病院　整形外科
****大阪市立大学大学院医学研究科　整形外科学教室

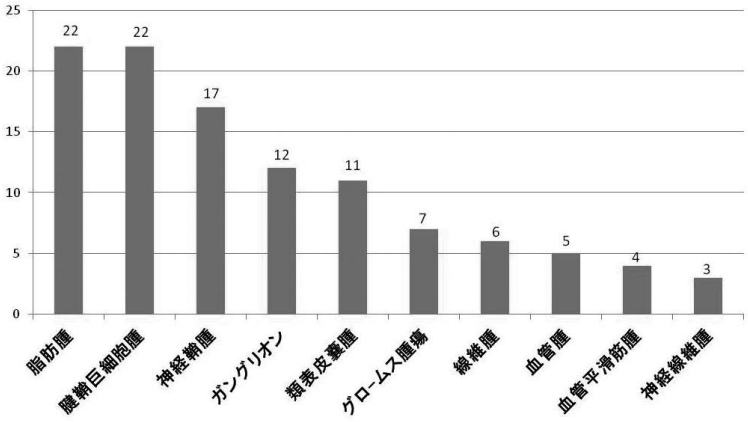

図 1　良性疾患内訳

表 1　腫瘍別 A 率

	A率(陽性的中率)	(一致数/MRI診断数)
脂肪腫	100%	(21/21)
神経鞘腫	79%	(11/14)
グロームス腫瘍	75%	(6/8)
類表皮嚢腫	71%	(5/7)
ガングリオン	67%	(12/18)
腱鞘巨細胞腫	65%	(19/29)

表 2　腫瘍別 B 率

	B率(正診率)	(一致数/病理診断数)
ガングリオン	100%	(12/12)
脂肪腫	95%	(21/22)
腱鞘巨細胞腫	77%	(17/22)
神経鞘腫	65%	(11/17)
類表皮嚢腫	45%	(5/11)
血管腫	40%	(2/5)
線維腫	17%	(1/6)

性筋膜炎などの腫瘍類似疾患が 31 例であった．腫瘍ごとの A 率は，脂肪腫 100%，神経鞘腫 79%，グロームス腫瘍 75%，類表皮嚢腫 71%，ガングリオン 67%，腱鞘巨細胞腫 65%であった（表 1）．術前，腱鞘巨細胞腫と診断したもののうち，一致しなかった症例の病理診断は，類表皮嚢腫，線維腫，平滑筋腫などであった．腫瘍ごとの B 率は，ガングリオン 100%，脂肪腫 95%，腱鞘巨細胞腫 77%，神経鞘腫 65%，類表皮嚢腫 45%，血管腫 40%で，線維腫は 17%であった（表 2）．病理組織学的に線維腫と診断された例の MRI 診断は，腱鞘巨細胞腫，肉芽組織であった．部位ごとの正診率は，手が 51%，前腕が 83%，上腕が 75%で，手の正診率は他部位に比べて低く，統計学的にも有意差（Fisher's exact test; P＝0.0049, P＝0.0294）があった（図 2）．

悪性疾患による腫瘤は 3 例で，その内訳は悪性リンパ腫が 1 例，粘液線維肉腫が 2 例であった．MRI 診断と病理診断が合致していたのは 1 例のみであったが，いずれも悪性疾患という予測はついており，良性腫瘍か悪性腫瘍かの鑑別という意味での正診率は 100%であった．

【症例提示】

症例 1：66 歳女性，

主訴：右上腕部腫瘤

現病歴：約半年前から右上腕部背側に腫瘤があることに気づいていたが，放置していた．徐々に腫瘤が増大してきたために前医を受診した後，当科を紹介されて受診した．

身体的所見：右上腕後方部に約 40mm の腫瘤が存在した．疼痛や叩打痛はなかった．

MRI 所見：上腕背側皮下脂肪下に病変があり，T1 強調像では等輝度（図 3.a），T2 強調像では等高輝度で内部が一部不均一（図 3.b），造影 MRI にて造影効果がみられ（図 3.c），MRI 診断は malignant fibrous histiocytoma であった．

経過：手術前の針生検による病理診断結果が粘液

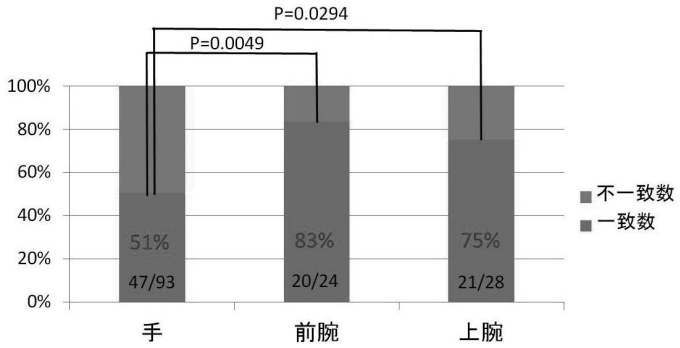

図 2　部位ごとの正診率

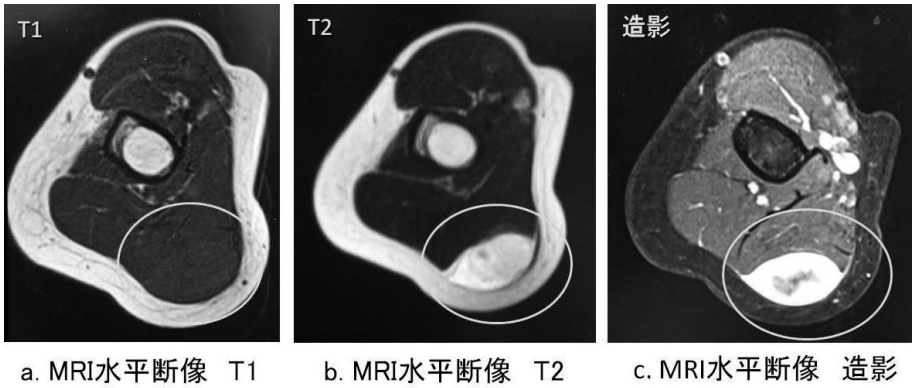

図 3　症例 1

線維肉腫であったため，広範切除術を行った．

病理組織学的診断：粘液線維肉腫

症例 2：73 歳女性

主訴：右手掌部腫瘤（図 4-1.a）

現病歴：数年前から右中・環指 MP 関節部の間の掌側の腫瘤に気づいていた．疼痛は自覚していなかった．

身体的所見：右中・環指間の MP 関節部に約 10×10mm の腫瘤を触知した．安静時痛はなかったが，軽度の叩打痛がみられた．

MRI 所見：T1 強調像で低信号，T2 強調像は高信号であるが，一部不均一な部分を有していた．（図 4-1.bcde）MRI 診断はガングリオンであった．

手術所見：腫瘤は中指橈側の指神経に連続していたため神経原性腫瘍と考え（図 4-2.f），核出術を施行した（図 4-2.g）．

病理組織学的診断：神経鞘腫

術後経過：腫瘍切除後に神経脱落症状の出現はなく，再発もなかった．

【考　察】

上肢の軟部腫瘤の診断に関する MRI の有効性について，Sluijmer ら[1] は正診率が 79%，Horcajadas ら[2] は超音波を併用して 80%以上と報告している．しかし本邦では湯川ら[3] の報告では 60%，若杉ら[4] の報告では 69%と海外の報告と比べて低く，本研究でも国内の他報告と同様な成績であった．こうした差が生じる理由については，Sluijmer らの場合は術前に診断がついていなかった症例は除外されていること，Horcajadas らは症例数が 62 例とやや少なく，また超音波の併用による効果もあることなどがと考えられた．腫瘍の内訳に関しては，上位 5 種類に関しては，ほぼ同様の結果であった（表 3）．また悪性腫瘍の発生頻度についても 2.1%と他報告と同様の結果であった．

A 率を陽性的中率と考えると，脂肪腫では高く，

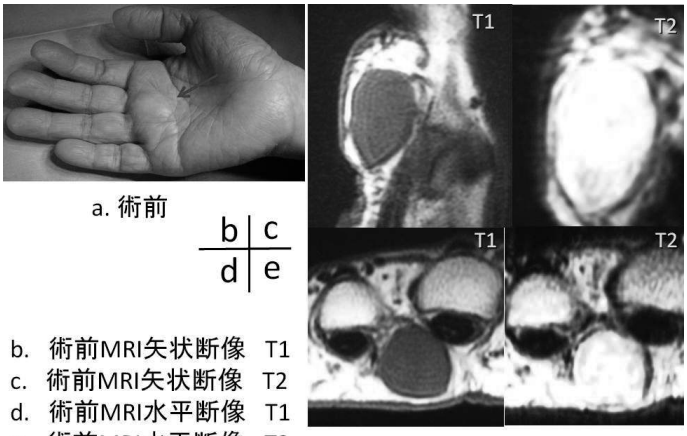

a. 術前

b | c
d | e

b.　術前MRI矢状断像　T1
c.　術前MRI矢状断像　T2
d.　術前MRI水平断像　T1
e.　術前MRI水平断像　T2

図 **4-1**　症例 2

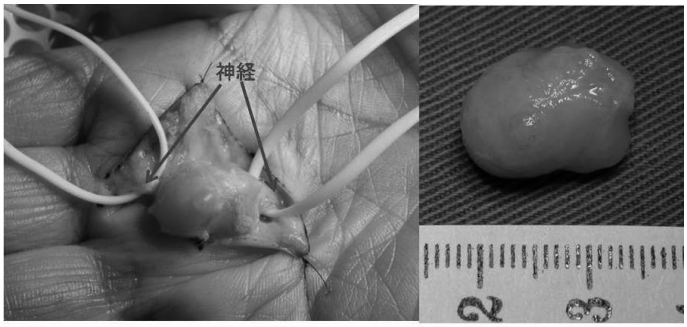

f. 術中所見　　g. 切除標本

図 **4-2**　症例 2

表 **3**　他報告との比較

	自験例	他報告 (湯川, 2013)	他報告 (若杉, 2010)
診断率	61%	60% (131例中)	69% (38/55)
病理診断内訳	1 脂肪腫 2 腱鞘巨細胞腫 3 神経鞘腫 4 ガングリオン 5 類上皮嚢腫	1 ガングリオン 2 腱鞘巨細胞腫 3 Glomus 腫瘍 4 神経鞘腫 5 脂肪腫	1 脂肪腫 2 腱鞘巨細胞腫 3 類上皮嚢腫 4 神経鞘腫 5 Glomus 腫瘍
悪性腫瘍発生頻度	2.1% (3/145)	3.1% (4/131)	3.6% (2/55)

腱鞘巨細胞腫では低かった．これは他の腫瘍でも腱鞘巨細胞腫と考えやすい傾向であることを示す．腱鞘巨細胞腫の MRI 所見は典型的には T1，T2 強調像とも不均一な低信号を呈するが，さらに T2 強調像ではヘモジデリンの沈着量に反映して不均一な等輝度もしくは強い低輝度となるため，多様な所見を呈しやすい．線維成分の多い線維腫では T1,T2 強調像とも低信号を示し，類似した所見を示すため，MRI にて腱鞘巨細胞腫と診断されている場合があった．

また，ガングリオンの A 率も低かったが，これは神経鞘腫や類表皮嚢腫をガングリオンと診断していたためで，湯川らの報告[3]でも，神経鞘腫をガングリオンと診断していた症例があったと述べている．神経鞘腫のうち粘液変性が強くて腫瘍細胞が乏しいような場合や，細胞成分の少ない Antoni B の比率が高いような場合は，T2 強調像で強い高信号を呈するためと考えられる．したがって，実際の臨床では，MRI 診断がガングリオンであった場合でも放散痛や神経症状の有無を確認して神経鞘腫との

鑑別を行い，疑わしいときは超音波検査で神経束との連続性[5]やカラードップラーでの血流[6]を調べる必要がある．それでも確認が困難であれば，神経鞘腫では造影で増強されるため，造影 MRI 検査を行う．さらに術中では神経血管束との位置関係を慎重に確認することも必要である．

B 率はそれぞれの腫瘍が MRI 検査にて正しく診断されているかどうかの正診率を表すが，部位ごとの正診率は，手が 51%，前腕が 83%，上腕が 75%で，手の正診率は他部位に比べて低かった．手に発生したものはサイズが小さいため，特徴的な所見が得られにくく[3]，他の腫瘍との鑑別が困難になるものと考えられた．たとえば，腫瘍別では神経鞘腫の B 率が低く，これは神経鞘腫を MRI では他の腫瘍と診断しやすいことを示すが，発生部位別でみると，前腕，上腕は正診率が 83%と高く，手指に発生した場合は正診率が 20%と低値であった．すなわち，神経鞘腫に限らず，手に発生した腫瘤の鑑別は慎重に行うべきであることを示すものと考えた．その他に B 率の低かった腫瘍は，線維腫 17%（1/6）や血管平滑筋腫 25%（1/4），結節性筋膜炎 0%（0/3），デスモイド 0%（0/1）などであった．これらは発生頻度が少ない腫瘍であるため，臨床所見を診ずに画像のみで判断する放射線科医には診断が困難であったと考えられた．血管平滑筋腫であれば疼痛の有無，結節性筋膜炎であれば急速な増大や局所熱感といった臨床所見を含めて考えれば，整形外科医にはある程度の診断は可能であるため，今後は整形外科医の診断をもとにした診断率も比較・検討したい．

本研究では約 7 割の症例で造影 MRI を施行した．造影を行うことにより，腱鞘巨細胞腫や神経鞘腫の診断率は向上するものと考えられる．しかし，湯川ら[3]の報告では造影剤はほとんど使用していなかったにも関わらず，正診率は本研究結果と大差がなかったとしているため，今後は造影剤の適応についても検討していく必要があると考えた．

【まとめ】

1. 上肢発生の軟部腫瘤 145 例に対する MRI 診断と病理診断結果を調査した．

2. 腱鞘巨細胞腫は他の腫瘍を腱鞘巨細胞腫と考えやすく，神経鞘腫では前腕，上腕に比べて手に発生した場合に診断が困難なことがわかった．

3. 手指に発生した，比較的小さな腫瘍や，線維腫，デスモイド，結節性筋膜炎等の発生頻度の少ない疾患は，MRI だけでの診断は困難であるため，臨床症状も考慮しながら，慎重な判断が必要と考えた．

【利益相反の開示】

本研究発表に関連し，開示すべき COI 関係にある企業等はありません．

【文　献】

1) Sluijmer HC, et al. Excisional biopsy of suspected benign soft tissue tumors of the upper extremity: correlation between preoperative diagnosis and actual pathology. Hand 9: 351-355, 2014.
2) Horcajadas AB, et al. Ultrasound and MR findings in tumor and tumor-like lesions of the fingers. Eur Radiol 13: 672-685, 2003.
3) 湯川充人ほか．上肢軟部腫瘍に対する MRI 診断の正診率．日手会誌 29: 617-620, 2013.
4) 若杉琢磨ほか．上肢発生の軟部腫瘍例の検討～MRI 所見を中心として～．日手会誌 26: 423-426, 2010.
5) Gracia J, et al. Diagnostic imaging of tumors of the hand and wrist. Eur Radiol 13: 1470-1482, 2001.
6) Karansdorf MJ, et al. Imaging of Soft tissue tumors. 2nd ed. Philadelphia. LIPPINCOTT WILLIAMS & WILKINS. pp 328-380, 2006.

日手会誌（J Jpn Soc Surg Hand），第 32 巻　第 5 号　723-725，2016

母指 CM 関節症に対する 第 1 中手骨外転対立位骨切り術の短期治療成績

都丸倫代*，長田伝重**，高井盛光*，亀田正裕*，玉井和哉*，種市　洋*

母指 CM 関節症に対し，第 1 中手骨外転対立位骨切り術（abduction-opposition wedge osteotomy：AOO）を第 1 選択として行ってきたので，その治療成績を報告する．対象は 2008 年以降，当科にて AOO を施行した 6 例 7 手，術前病期は全例 Eaton 分類 stageIII であった．平均 20.7 か月の最終観察時の Hand20 疼痛項目は 2.1 点，掌側外転 57.7°，橈側外転 58.1°，握力は対側比 100.4％，pulp pinch は対側比 89.8％，side pinch は対側比 95.8％であり，Hand20 は平均 29.6 点であった．AOO は CM 関節を温存する骨切り術で，母指 CM 関節症 Eaton 分類 stageIII 症例に対し一つの選択肢と考える．

【緒　言】

母指 CM 関節症は，単純 X 線所見と臨床症状が一致しないことや，手術方法も様々な方法があり，治療に関し一定の見解が得られていない．著者らは以前より Eaton 分類 stageIII までの症例に対しては第 1 中手骨外転対立位骨切り術（abduction-opposition wedge osteotomy：AOO）を第 1 選択として行ってきたので，その治療成績を報告する．なお，本研究は大学倫理委員会による審査は受けていないが，患者データの保護など倫理的配慮をしている．

【対象と方法】

対象は 2008 年以降，当科にて母指 CM 関節症に対し AOO を施行した 12 例のうち，死亡の 2 例と病気で来院不能の 4 例を除き追跡調査可能であった 6 例 7 手である．男性 1 例 2 手，女性 5 例 5 手，右 5 手，左 2 手であり，手術時年齢は平均 51.9 歳（39～64 歳），術前病期は全例 Eaton 分類 stageIII で術後経過観察期間は平均 20.7 か月（6～33 か月）であった．全例装具療法を 3 か月以上行い，症状の改善がない症例に対し，手術療法を施行した．

手術方法は Futami ら[1] の手技に準じた．母指 CM 関節を中心として橈側に約 3cm の縦皮切を加え，橈骨神経感覚枝を確認保護後，第 1 中手骨基部橈側で骨膜を切開して骨を展開した．中手骨基部関節面から約 1cm 遠位部で，中手骨橈背側を基部とし掌尺側を頂点とする約 30 度の楔状骨切りを行った（図 1）．骨切り頂点の皮質骨は残し，楔状骨片を切除後に用手的に折り，骨切り部を圧着した状態で tension band wiring 固定を施行した．術後，ギプスシーネによる外固定を約 4 週間行い，シーネ除去後に母指の可動域訓練を開始した．日常生活動作での使用は骨癒合まで禁止した．全例骨癒合後，抜釘を施行した．

治療成績は疼痛，母指の掌側外転，橈側外転可動域，対側比握力，pulp pinch，side pinch，Hand 20，単純 X 線像所見の 8 項目を最終観察時に評価した．なお，疼痛に関しては Hand20 内の疼痛項目（1-10 点で 10 点が最も痛みが強いことを示す）で評価した．

【結　果】

疼痛は平均 2.1 点（2～6 点）であり，母指・示指間の自動可動域は掌側外転平均 57.7°（40～78°），橈側外転平均 58.1°（40～74°）であった．対側比握力は平均 100.4％（79～120％），pulp pinch は対側比平均 89.8％（56～144％），side pinch は対側比平均 95.8％（69～129％）であり，Hand20 は平均 29.6 点（0～49 点）であった（表 1）．喫煙者の 1 例 2 手で骨癒合の遷延を認めたが，最終的に全例で骨癒合が得られ，術後平均 5 か月で抜釘を行った．単純 X 線像上，明らかな病期の進行は認めなかった．合併症

受理日　2015/09/07
*獨協医科大学　整形外科学　〒321-0293　栃木県下都賀郡壬生町北小林 880
**獨協医科大学日光医療センター　整形外科学

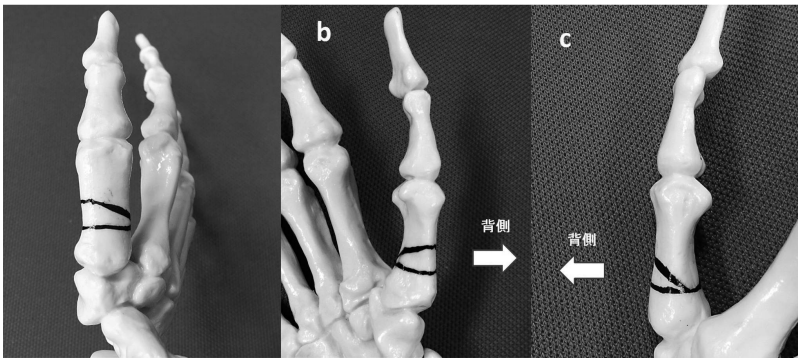

図 1　第 1 中手骨外転対立位骨切り術（AOO）
a 母指中手骨背側　b 母指中手骨橈側　c 母指中手骨尺側

表 1　症例一覧

症例	年齢	性別	術後期間(か月)	左右(利き手)	疼痛(H20)	掌側外転(度)	橈側外転(度)	握力(kg)(健側比%)	Pulp pinch(kg)(健側比%)	Side pinch(kg)(健側比%)	Hand 20	骨癒合(週)
1	64	女	8	右(右)	0	40	65	17.0 (79)	3.0 (71)	4.3 (86)	23	16
2	54	女	33	右(右)	2	50	60	20.5 (120)	4.0 (118)	3.6 (129)	37	11
3	53	女	22	右(右)	3	40	40	14.0 (117)	3.0 (60)	3.4 (85)	45	19
4	52	女	6	右(右)	0	46	50	12.8 (92)	3.6 (144)	2.2 (110)	11	12
5	62	女	24	左(右)	0	74	74	20.3 (94)	4.8 (56)	4.8 (69)	0	20
6	39	男	33	右(右)	4	76	68	38.0 (-)	5.4 (-)	4.8 (-)	42	36
7	39	男	19	左(右)	6	78	50	38.0 (-)	4.6 (-)	5.0 (-)	49	34
平均	51.9		20.7		2.1	57.7	58.1	(100.4)	(89.8)	(95.8)	29.6	21.1

として 1 手に抜釘後の橈骨神経感覚障害が発症したが，最終観察時には症状は軽快していた．

【症例提示】

症例 5：62 歳，女性．

3 年前から左母指痛があり，徐々に疼痛が増強したため当科を受診し，母指 CM 関節症と診断した．装具療法を 3 か月行ったが，症状の改善がないため手術を施行した．AOO 施行後 4 週間で外固定を除去し，手指の可動域訓練を開始した．術後 5 か月で骨癒合を認め抜釘を施行した（図 2）．術後 2 年の現在，痛み無く家事も問題なく行えている．

【考　察】

母指 CM 関節症の外科的治療としては靭帯再建術，母指骨切り術，関節固定術，関節形成術，人工関節置換術，シリコンインプラント挿入などがある．AOO は Futami ら[1)2)] により報告され，後に奥山ら[3)4)] により追試されている．AOO は母指対立運動に配慮し，第 1 中手骨を外転のみでは無く，やや伸展位に骨切りして矯正し（図 1），対立機能の改善を目的としている[1)2)5)]．

手術適応について，Futami ら[6)] は Eaton 分類 stageII の 9 手，stageIII の 3 手を平均 7 年間（5 年～10 年）経過観察し，stageIII の 2 手の成績がやや不良であったことから，本法は stage II 付近に有効な治療法であると述べている．しかし，奥山らの[3)4)] 平均経過観察期間 44.4 か月の報告においては，stage III の 14 手における臨床成績は良好であった

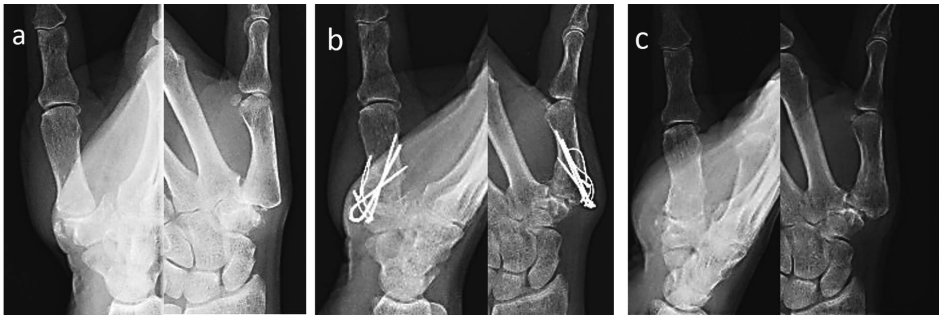

図 2　症例 5，62 歳，女性　a 術前　b 術後 5 か月　c 術後 2 年

としている．また，自験例は全例が stageIII であり，経過観察器期間は 20.7 か月と短期ではあるが治療成績は良好であった．なお，著者らは stageI，II も手術適応としているが，今回の対象症例には含まれていなかった．さらに，奥山ら[4] は大菱形骨周辺の関節症変化を含むいわゆる Eaton 分類 stageIV の 4 手にも本法を施行して，比較的良好な成績を得たとし，stageIV までの適応拡大を提唱している．著者らは stageIV の手術経験はないが，今後は症例を選んで試みたいと考えている．

AOO の利点としては，手術手技が比較的簡便，母指の外転・対立肢位の改善と CM 関節の温存による ADL 改善，除痛効果に優れていることがあげられる[1)2)3)4)]．さらに，術後に疼痛が残存する場合は salvage 手術への移行も容易である[3)4)]．また，関節内操作を行わないため関節軟骨変性の術前後における変化は直接関係しないが，X 線検査像にて関節裂隙の拡大や求心性の改善傾向が認められたとする報告もみられる[3)]．短所として，自験例では抜釘時に橈骨神経感覚枝の損傷を経験しており，注意が必要である．また，術後に病期進行の可能性もある[1)2)]．自験例では明らかな病期の進行は無かったが，経過観察期間が平均 20.7ヵ月と比較的短いため，さらなる経過観察が必要と考えている．本研究では経過観察可能例は 12 例中 6 例と低率であったが，来院不能の理由はやむを得ない事情であった．

【まとめ】

Eaton 分類 stage III の母指 CM 関節症に第 1 中手骨外転対立骨切り術を行い良好な成績が得られた．AOO は CM 関節を温存する骨切り術で，母指 CM 関節症 Eaton 分類 stageIII 症例に対し一つの選択肢と考える．

【利益相反の開示】

本研究発表に関連し，開示すべき COI 関係にある企業等はありません．

【文　献】

1）Futami T, et al. Abduction-opposition wedge osteotomy in the surgical treatment for osteoarthritis of the thumb CM joint. J Jpn Soc Surg Hand 8: 728-732, 1991.
2）Futami T, et al. Osteotomy for trapeziometacarpal arthrosis. 4 (1-6) year follow-up of 12 cases. Acta Orthop Scand 63: 462-464, 1992.
3）奥山訓子ほか．母指 CM 関節症に対する第 1 中手骨外転対立位骨切り術．日手会誌 19: 139-143, 2002.
4）奥山訓子ほか．母指 CM 関節症に対する第 1 中手骨外転対立位骨切り術．日手会誌 23: 399-403, 2006.
5）遠藤太刀男．母指 CM 関節症に対する abduction-opposition wedge osteotomy．J MIOS 67: 61-69, 2013.
6）Futami T, et al. Long-turm results of abduction-opposition wedge osteotomy for trapezio-metacarpal srthrosis. J Jpn Soc Surg Hand 11: 48-51, 1994.

日手会誌（J Jpn Soc Surg Hand），第 32 巻　第 5 号　726-730，2016

母指 CM 関節症に対する Suture button suspensionplasty を併用した鏡視下関節形成術

坂野裕昭*，勝村　哲*，岡崎　敦*，竹元　暁*，齋藤知行**

母指 CM 関節症に対して，suture button（Zip Tight fixation system®）を使用した suspensionplasty に関節鏡下大菱形骨部分切除術を併用した低侵襲手術を行ったので，術式と術後成績，合併症などを報告する．手術は鏡視下に骨棘を含め大菱形骨関節面を切除して亜脱臼を整復し，suture button で固定した．疼痛 VAS 値は術前平均 67/100 が術後平均 3.3 と有意に改善した（P＜0.05）．握力は術前平均 13.3kg が術後 15kg で，術前比 113％と増加していた．key ピンチ力は術前平均 2.8kg が術後 4.3kg と術前比 154％に有意に増加した（P＜0.05）．患者立脚型評価法である DASH score は術前平均 50.1 が術後 19 に有意に増加した（P＜0.05）．合併症は関節鏡刺入部位での刺激と思われる橈骨神経浅枝領域の一過性のしびれと，鋼線刺入部位での pin tract infection を各 1 例認めた．母指 CM 関節症の手術治療として有用な手段の 1 つと考えるが，今後更なる経過観察が必要である．

【緒　言】

高齢女性に好発する手の外傷として橈骨遠位端骨折が有名であるが，変形性関節症としては母指 CM 関節症がある．閉経後女性における X 線像での発生率は 25％と報告されている[1]．母指 CM 関節症は装具治療や関節注射などの保存治療が行われるが，奏功しない場合は手術的治療が考慮され，様々な方法が報告されている．CM 関節の可動域の低下や背外側亜脱臼，また母指 MP 関節の過伸展変形などの変化に加え最大の愁訴が疼痛である．疼痛をいかに低侵襲の手術でコントロールするかが本症に対する手術的治療の鍵である．本稿では，近年術後比較的早期に疼痛の改善が得られる母指 CM 関節症に対する手術として報告されるようになった suture button（以下 SB）を使用した suspensionplasty[2)3)] を，BIOMET 社製の Zip Tight fixation system®（以下 ZT）を使用して行った．著者らが渉猟しえた中では母指 CM 関節症に対する ZT 使用の報告はない．今回は ZT を使用した suspensionplasty に関節鏡下大菱形骨部分切除術を併用した低侵襲手術を行ったので，術式と術後成績，合併症，注意点などを報告する．

【対象と方法】

対象は 3 か月以上の保存治療に抵抗性の Eaton 分類 stage3 の母指 CM 関節症患者 8 例 9 手であった．全例女性で，手術側は右 6 手，左 3 手，平均年齢は 63 才（54～69 才）であった．経過観察期間は平均 7 か月（3～11 か月）であった．手術は全例とも鏡視下大菱形骨部分切除に ZT を用いた suspensionplasty を行い，これらの術後成績と合併症を調査した．術後成績として疼痛 VAS 値，掌側外転と橈側外転の可動域，Kapandji test，握力，Key ピンチ力，患者立脚型評価として DASH score を術前後で比較検討した．また，X 線評価として骨切除量，亜脱臼の整復状態と術後の脱臼再発や沈み込みも調査した．統計処理は Wilcoxon signed-rank test を用い，p＜0.05 を有意差ありと判断した．

関節鏡は面川の方法[4)] に従い，1.9mm の 30°斜視鏡を使用して 1R, 1U, thenar の 3 つのポータルをから操作した（図 1）．そのほかの使用器具として，シェーバーは滑膜切除用の 2.5mm フルラディウスカッター，アグレッシブカッター，骨切除用に 2.0mm アブレーションバー，そして関節滑膜や関節内デブリスの焼灼用に VAPR system（Mitek 社製）の 2.3mm side effect probe を使用した．

受理日　2015/09/13
*国家公務員共済組合連合会平塚共済病院　〒254-8502　神奈川県平塚市追分 9-11
**横浜市立大学整形外科

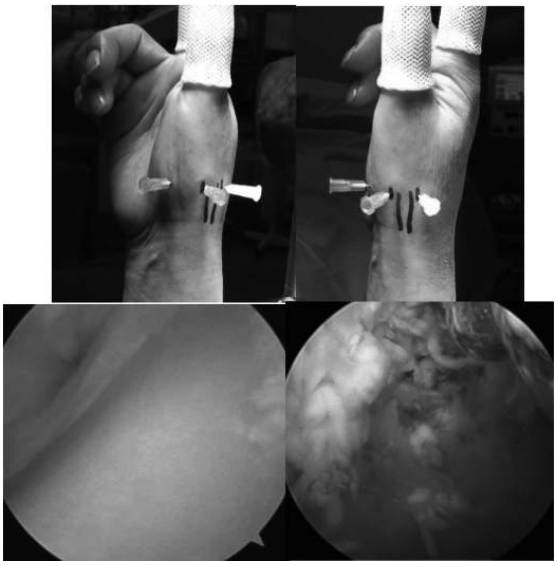

図 1　関節鏡のポータルは 1R，1U と thenar ポータルを使用する．鏡視では大菱形骨関節面の軟骨は消失し，周囲に炎症性滑膜の増生を認める

手術は全身麻酔下に母指または母指と示指を finger trap にて約 3～4kg で垂直牽引を行った．透視装置を使用して 27G 針をポータルより刺入し，CM 関節の同定および関節の開大状況，さらに尺側骨棘とポータルとの関係を確認した．鏡視にて関節軟骨の状態と滑膜炎を確認し，滑膜切除を行う（図 1）．当初はシェーバーを多用したが，thenar portal に 18G 針を排液管として確保して，VAPR での焼灼がより効果的である．特に尺側の骨棘切除では辺縁の同定には有効である．次いで大菱形骨の軟骨下骨の切除を行う．鏡視では骨切除の状況が認識しにくいため，術前の 3DCT の画像をイメージしながら切除を行う．われわれは関節中央部から骨切除を開始し，この部分を 2～4mm 程度切除することで，この高さに合わせて周囲の骨切除を加えていく．尺側の骨棘は術前計測の高さを目安に切除を進める．この骨棘が完全に切除できると第 2CM 関節が鏡視でき，かつ第 2 中手骨の徒手での動きが鏡視で確認できる．目的とした切除を透視で確認し母指 CM 関節の亜脱臼が整復できることも確認する．ここで牽引を除去し，手台上に手を置いてターニケットで駆血を行う．1U ポータルの切開を遠位へ 1cm 延長し，長母指外転筋腱掌側を切開し，短母指外転筋を剥離して骨孔作成部位を展開する．第 1 中手骨基部の

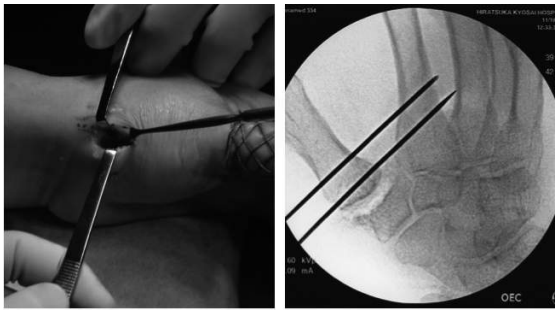

図 2　ZT を挿入する骨孔作成のため 1R ポータルの皮切を遠位に 1cm 延長する．同部位から直径 1.2mm の K-wire を 2 本刺入する

5mm 遠位から，直径 1.2mm の k-wire を第 2 中手骨の背尺側に向けて刺入する．次にこの鋼線とほぼ平行に追加の鋼線を刺入する（図 2）．次いで第 2 中手骨背側に切開を加えて k-wire 周囲の骨膜を剥離する．そして，第 1 中手骨側から 1 本目の k-wire をガイドに，直径 3.2mm のキャニュレイティッドドリルで骨孔を開ける．この骨孔に ZT のパッシングニードルを近位から遠位へ挿入し，トグルロックボタンが第 2 中手骨背側に引き抜けるまで引き抜く．トグルロックボタンが第 2 中手骨にロックできることを確認し，第 1 中手骨側にラウンドトップハットボタンを締め上げてジップループ固定を行う（図 3）．締結強度は manual max とし，追加の鋼線はそのまま皮膚上に残した．

術後療法は術後 3 週で鋼線固定を除去し，母指 CM 関節用の軟性装具を装着して ROM 訓練を開始した．書字や食事など日常の軽作業は許可した．術後 8 週で健側の握力・ピンチ力の 1/2 程度までの使用を開始し，術後 12 週で制限なく使用を許可した．

今回使用した SB は Biomet 社製の ZipTight fixation system® で，脛腓関節離開の固定用に開発されたインプラントである（図 4）．超高分子ポリエチレン（商品名：MaxBrade）1 号縫合糸 6 本がトグルロックボタンとラウンドハットボタンの間にジップループとして構成され，トグルロックボタンには挿入を容易にするためにインサーターニードルが締結されている．本システムは手技が容易で，締結がノットレスで徒手的に締結することで締め上げることができるが，一度締めた後は緩めることができない．

図 3　遠位の鋼線を固定したまま近位の骨孔に ZT を挿入し固定する．術創は 4 か所の小切開のみである

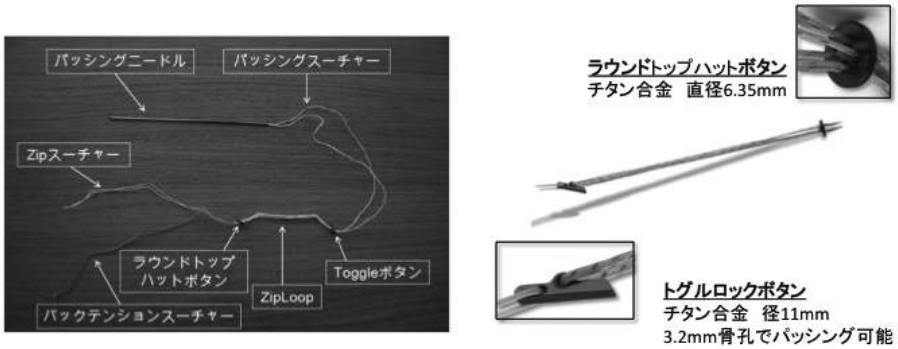

図 4　ZipTight fixation system はジップループは 6 本の MaxBrade よりなり，両端は第 2 中手骨で固定する直径 11mm のトグルロックボタンと第 1 中手骨で圧迫締結する直径 6.35mm のラウンドトップハットボタンからなる．

【結　果】

疼痛の VAS 値は術前平均 67/100（50-90）が，術後平均 3.3/100（0-20）と有意に改善した（P＜0.05）．可動域は掌側外転が術前平均 45°（40-60）が術後 43°（40-50），橈側外転は術前平均 48°（40-65）が術後 44°（35～55°）と維持された．Kapandji test は術前平均 7.4（7～9）が術後 9.4（8～10）へ改善した．握力は術前平均 13.3kg（8～22kg）が術後 15kg（8～21kg）であり，術前と比較して 113％と増加していた．key ピンチ力は術前平均 2.8kg（1～6.5kg）が術後 4.3kg（3～6.25kg）と術前に比較して 154％に有意に増加した（P＜0.05）．患者立脚型評価法である DASH score は術前平均 50.1（30.2～66.7）が術後 19（2.5～26）に有意に改善した（P＜0.05）．X 線上は，全例で尺側の骨棘は全て切除されていた．骨切除量は平均 3mm（2～4mm），亜脱臼は全例で整復され術後の脱臼再発はなかった．術後の沈み込みは鋼線抜去時に 1 例認めたのみであった．

合併症は関節鏡刺入部位での刺激と思われる橈骨神経浅枝領域の一過性のしびれと，鋼線刺入部位での pin tract infection を各 1 例に認めた．

症例：69 才女性，主婦．主訴は右母指 CM 関節痛．現病歴：5 年前より疼痛が出現し，1 年間の保存治療が奏功しないため手術を施行した．Eaton 分類 stage3 の右母指 CM 関節症で，術前の疼痛は VAS 値で 60/100，DASH score は 59.8 であった．検査

図 5　69 才女性．Eaton 分類 stage3 の右母指 CM 関節症．術後 6 か月で疼痛は VAS 値 5/100，可動域は橈側外転・掌側外転とも 45°，握力は術前比 180%，ピンチ力は術前比 200%と改善

所見：単純 X 線像では関節列隙は消失し，第 1 中手骨の背外側への亜脱臼を認めた．CT 像では尺側の 5mm の高さの骨棘が明瞭にみられた．手術所見：鏡視下に大菱形骨部分切除を行い，ZT にて固定を行った．亜脱臼は整復され，第 1 中手骨と大菱形骨間の間隙を認めた．術後経過：術後 3 週で鋼線を抜去したが，第 1 中手骨の sinking は認めなかった．術後 6 か月で疼痛は VAS 値 5/100 と改善し，可動域は橈側外転・掌側外転とも 45°，Kapandji test は 10，握力は 17kg（術前比 180%），ピンチ力は 4kg（術前比 200%）と改善し，満足度は高かった（図 5）．術創は線状痕のみで目立たなかった．

【考　察】

母指 CM 関節症の手術治療には，関節固定術，中手骨骨切り術，さらに靱帯形成術・関節形成術の単独又は併用での腱球置換術，切除関節形成術，LRTI，Suspensionplasty，Thermal shrinkage，Hematoma and distraction arthroplasty（以下 HDA），そして人工関節置換術などがある．母指 CM 関節症に対する関節鏡視下手術は，1996 年に Menon [5] が報告して以来様々な術式が行われている．代表的な術式は大菱形骨部分切除に腱を挿入する方法 [5)6)] や大菱形骨部分切除に APL 腱を使用した靱帯形成術 [4)]，関節固定術 [7)]，そして SB suspensionplasty [2)3)8)] がある．SB suspensionplasty は固定期間が短く，疼痛は今回の結果からも術後平均 7 か月で著明に改善しており，術後早期の疼痛改善が得られる．また，他の手技と比較して採腱が不要であり，かつ採腱に伴う合併症が回避できる．手技が容易であるため，時間を要する鏡視下大菱形骨切除手術併用例にとっては時間の短縮となる．鏡視下手術は関節の基本構造を残したまま CM 関節に間隙を作成できる．亜脱臼も徒手で整復して SB で固定する．このことで中手骨基部の安定性を持たせたまま骨切除部分には HDA 同様の interposition 効果が得られると考えている．更に鏡視下手術では VAPR による Thermal shrinkage を併用できるため，関節の安定性が向上する可能性もある．

しかし，SB suspensionplasty にも課題がある．まずは SB の締結強度である．過度の締結は第 2 中手骨とインピンジメントを生じ疼痛をきたすため避けるべきとされているが，適切な締結強度の指針はない [2)]．特に ZT を使用する場合は一度締めすぎると緩めることができないため，著者らは ZT の締結時は骨孔に平行に刺入した 2 本目の k-wire を残して，ZT を manual max で固定している．このことで必要以上の締結を防止できると考えている．また，SB で固定する際の第 2 中手骨の固定部位も明確化されていない．母指 CM 関節症の SB suspensionplasty

は Arthrex 社製の Mini TightRope（以下 TR）を使用した報告のみである．報告に使用された TR は外反母趾用のものであり，現在 CM 関節用に上市されている製品とは異なる．当初の TR は直径 2.7mm のドリルを用いて骨孔を作成しているため，第 2 中手骨の骨孔が遠位に作成されれば骨強度が低下し，術後の骨折のリスクが高まる．実際，第 2 中手骨骨折の合併症の報告[9] はある．ZT でも 3.2mm でドリルを行うため，第 2 中手骨の骨孔作成部位は近位 1/3 のゾーンで骨幹端部周囲が適切と考えている．また，骨孔の作成にあたっては骨折を防止する観点からも必ず両中手骨の中央を貫通するように十分に注意を払う必要がある．また，インプラント関連の刺激症状や SB の骨内への migration，骨孔の拡大なども注意を要する．そして，使用した縫合糸の耐久性など長期成績の検証が必要である．

【まとめ】

ZipTight fixation system® を使用した Suture Button suspensionplasty を行った．短期成績であるが疼痛，握力，ピンチ力，DASH score は有意に改善した．母指 CM 関節症の手術治療として有用な手段の 1 つと考えるが，今後更なる経過観察が必要である．

【利益相反の開示】

本研究発表に関連し，開示すべき COI 関係にある企業等はありません．

【文　献】

1） Armstrong AK, et al. The prevalence of degenerative arthritis of the base of the thumb in post-menopausal women. J Hand Surg 29-B: 340-341, 1994.
2） Cox CA, et al. Suture button suspensionplasty after arthroscopic hemitrapeziectomy for treatment of thumb carpometacarpal arthritis. Arthroscopy 26: 1395-1403, 2010.
3） Yao J, et al. Suture button suspensionplasty for thumb carpometacarpal arthritis : a minimum 2-year follow-up. J Hand Surg 38-A: 1161-1165, 2013.
4） 面川庄平ほか．母指 CM 関節症に対する鏡視下関節形成術．整・災外 58: 67-72, 2015.
5） Menon J, et al. Arthroscopic management of trapeziometacarpal joint arthritis of the thumb. Arthroscopy 12: 581-587, 1996.
6） 新井 猛ほか．母指 CM 関節症に対する関節鏡下手術．J MIOS 67: 25-29, 2013.
7） 小泉雅裕ほか．母指手根中手関節症に対する関節鏡を用いた関節固定術．整形外科 59: 581-585, 2008.
8） Parry JA, et al. Dual Mini TightRope Suspensionplasty for Thumb Basilar Joint Arthritis: A Case Series. J Hand Surg Am 40: 297-302, 2015.
9） Khalid M, et al. Index metacarpal fracture after tightrope suspension following trapeziectomy: case report. J Hand Surg Am 37: 418-422, 2012.

日手会誌（J Jpn Soc Surg Hand），第 32 巻　第 5 号　731-734，2016

3D-CT を用いた初期母指 CM 関節症の評価
―可動域・骨棘形成・関節接触面の変化―

高井宏明*，東　龍男**

初期の母指 CM 関節症（Eaton Stage 1-2 ）の対立位と橈側外転位の 3D-CT 撮影を行い，可動域・骨棘形成・関節接触面の変化を評価した．母指 CM 関節症を持つボランティアの 7 手（女性の左手，59 歳から 70 歳，平均 65 歳）を対象に，能動的に母指の対立位と橈側外転位をとらせ，手部の 3D-CT 撮影を行なった．橈側外転角度・掌側外転角度・回内角度はそれぞれ，対立位では -2±3°（mean±SD），31±3°，92±5°，橈側外転位では 31±8°，9±9°，61±9°で正常可動域より減少していた．骨棘は，第 1 中手骨の嘴状突起尺側から掌側へ徐々に増大し，それに対応する大菱形骨関節面の掌尺側縁にも形成された．対立位の multiplanar reconstruction では大菱形骨と第 1 中手骨の接触の減少から関節面の扁平化・関節裂激の消失・軟骨下骨の硬化像へと進行していた．母指 CM 関節症は，対立動作時の圧迫力が誘因になる可能性があると考察した．

【緒　言】

我々は，3D-CT を用い，in vivo で母指 CM 関節の Circumduction における可動域と接触面の変化を明らかにした [1]．本研究では，初期の母指 CM 関節症（Eaton Stage 1-2）の対立位と橈側外転位の 3D-CT 撮影を行い，可動域の変化・骨棘形成・関節接触面の変化を評価した．

【対象と方法】

Eaton stage 1-2 の母指 CM 関節症を持つボランティアの 7 手（すべて女性の左手，59 歳から 70 歳，平均 65 歳）を対象に，能動的に母指の対立位と橈側外転位（国際手外科用語ではそれぞれ opposition と radial abduction）をとらせ，手部の 3D-CT 撮影を行なった．可動域の測定は前研究に準じた [1]（図 1）．骨棘形成の評価は 3D-CT 末梢面図で行った（図 2）．関節接触面の評価は，大菱形骨短軸断の multi-planar reconstruction（以下 MPR）で行った（図 3）．本研究は院内の倫理委員会で承認を得，ボランティアのインフォームドコンセントを得た．

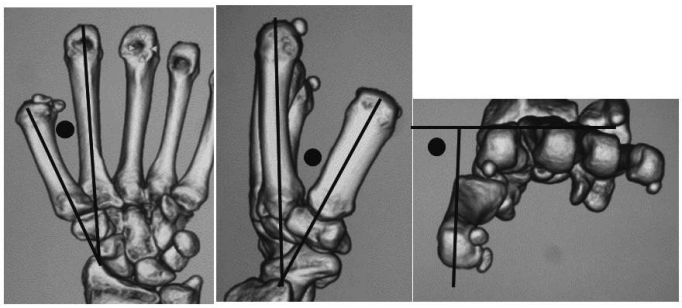

掌側面図：橈側内外転度　**橈側面図：掌側内外転度**　**末梢面図：回内外度**

図 **1**　3D-CT を用いた母指 CM 関節の評価

受理日　2015/09/21
*阿南医師会中央病院整形外科　〒774-0045　徳島県阿南市宝田町川原 2
**阿南医師会中央病院放射線科

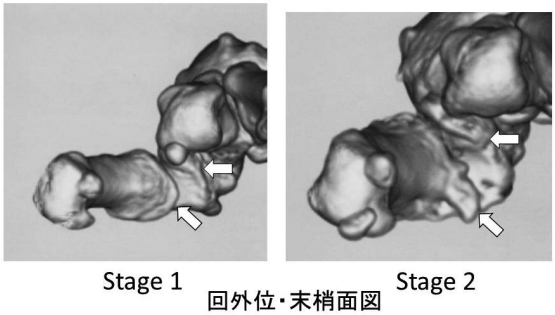

図 **2**　3D-CT 末梢面図をによる骨棘形成の評価．第 1 中手骨嘴状突起と大菱形骨掌尺側縁

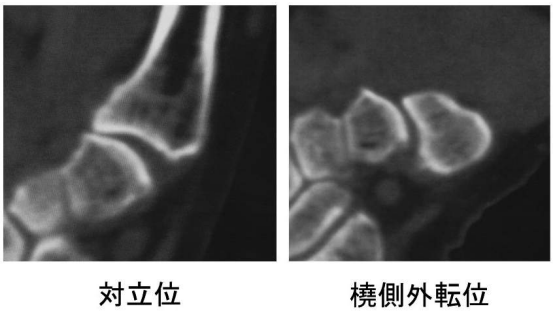

図 **3**　MPR 大菱形骨短軸断による大菱形骨と第 1 中手骨の接触面の評価

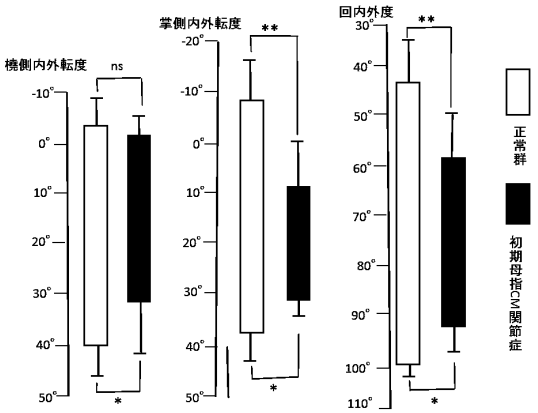

図 **4**　正常例と初期母指 CM 関節症の可動域の比較．ns：有意差なし，＊：p＜0.05，＊＊：p＜0.01

【結　果】

橈側外転度・掌側外転度・回内度はそれぞれ，対立位では -2±3°（mean±SD），31±3°，92±5°，橈側外転位では 31±8°，9±9°，61±9° であった．対立位の橈側外転度以外は正常可動域（1）に比して有意に減少していた（Mann-Whitney 検定）（図 4）．可動域は橈側内外転 33°，掌側内外転 22°，回内外 31°でそれぞれ正常可動域の 69%，45%，56%に減少していた．骨棘は，第 1 中手骨の嘴状突起尺側から掌側へ徐々に増大し，それに対応する大菱形骨関節面の掌尺側縁にも形成された（図 5）．MPR でみた対立位の大菱形骨と第 1 中手骨の接触面は，Eaton Stage1 では掌尺側の辺縁のみとなり，Eaton Stage

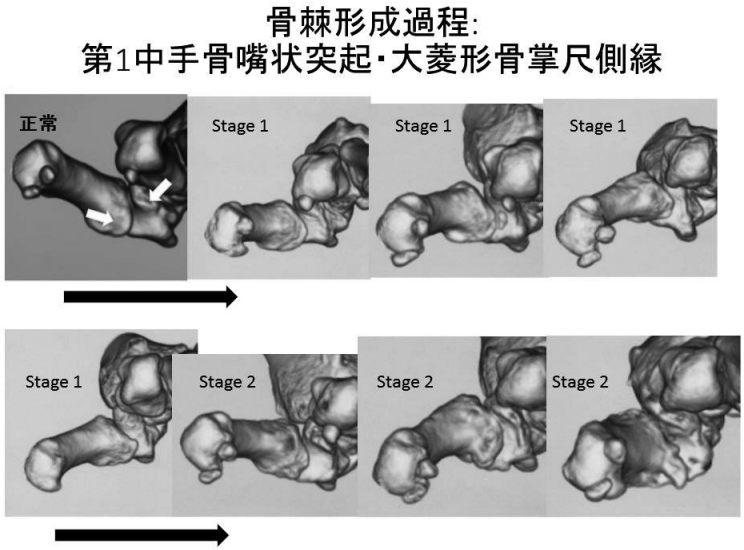

図 **5**　3D-CT 末梢面図での第 1 中手骨嘴状突起と大菱形骨掌尺側縁の骨棘の比較

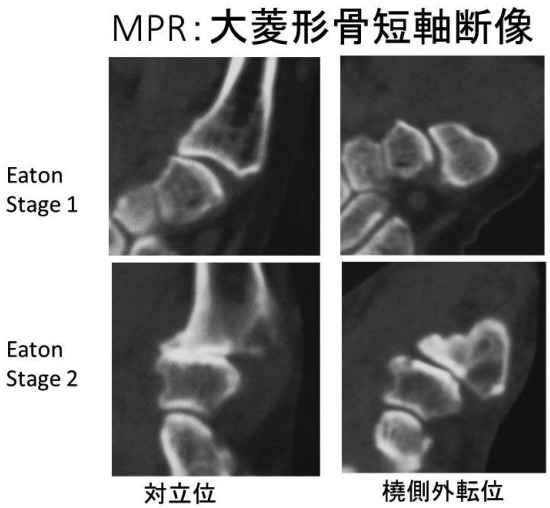

図 **6**　MPR による関節面の形態変化の比較

2 では，大菱形骨と第 1 中手骨の関節面の扁平化・関節裂隙の消失・軟骨下骨の硬化像を認めた．橈側外転位では Eaton Stage 1 では関節裂隙を保っていたが，Eaton Stage 2 では狭小化していた（図 6）．

【考　察】

我々は，健常者の母指 CM 関節の運動解析を 3D-CT を用いて行い，橈側外転位から対立位へ関節接触面を滑らかに移動しながら，回外位から回内位へ，橈側外転位から橈側内転位へ，掌側内転位から掌側外転位へと 3 次元的な運動を行うことを明らかにした [1]．

回内外運動で impingement が大菱形骨と第 1 中手骨の関節面で生じることが，母指 CM 関節症の発症要因とする文献があるが [2]，第 1 中手骨は impingement することなく橈側外転位での背側亜脱臼位から対立位の screw home 現象 [3] まで滑らかに移動していた．一方，母指 CM 関節症の発症原因として関節面の不適合性があげられるが，Conconi ら [4] は正常例と初期の母指 CM 関節症の関節適合性を CT を用いて評価し，関節適合性の相違が主要因ではないと結論づけた．

三浦ら [5] は Eaton stage 3 の母指 CM 関節症に CT 撮影を行い，MPR を用いて大菱形骨および第 1 中手骨の形態の変化を観察し，有用な情報が得られることを明らかにした．我々は，Eaton stage 1-2 の初期母指 CM 関節症の 3D-CT 撮影を行い，初期母指 CM 関節症における可動域の変化と大菱形骨・第 1 中手骨の形態変化を観察し，母指 CM 関節症の発生過程を解明することを試みた．

可動域は Eaton stage 1 でも制限を生じており，stage 2 では強く制限されているものがあり，掌側内転と回外の制限が特に強くなっていた．Gehrmann ら [6] が進行期母指 CM 関節症で明らかにした母指の対立位拘縮が，早期から生じつつあることを示唆していた．

母指の対立位は，つまみ動作・握り動作を行う肢位であり，関節面に強い軸圧が加わる可能性がある．Cooney ら [7] は日常的なつまみ動作でも母指 CM 関節には圧力が集中し，strong grip では 120kg にも及ぶと計算した．Edmunds[3] は対立動作時に screw home 現象が生じ，radiodorsal ligaments により大菱形骨上で第 1 中手骨がしっかりと固定され安定する述べ，Ladd ら [8] は radiodorsal ligaments が最も厚く母指 CM 関節の primary stabilizer であるとした．

Koff ら [9] の新鮮凍結標本の母指 CM 関節症の軟骨を肉眼的に観察し，X 線による Eaton stage 1 においても軟骨変性は生じていることを示し，強い力が加わる部分に関節軟骨の薄化がみられたとした．我々は，本研究により母指 CM 関節症では Eaton stage 1 でも対立位での関節接触面の減少が生じていることを明らかにした．Eaton stage 2 では骨棘形成・関節裂隙の狭小化は進行し，軟骨下の硬化を生じており，すでに進行した変形性関節症の像を示していた．対立位での関節接触面は大菱形骨の掌側と第 1 中手骨の橈側の限られた領域である [1]．この限られた領域に対立動作時の圧力が集中することが，母指 CM 関節症の発症要因である可能性がある．

本研究結果の臨床応用として，初期の母指 CM 関節症に対して対立動作のみ抑制する簡便な装具の開発と，関節鏡視下の第 1 中手骨嘴状突起の骨棘切除を中心とした限局したデブリードメントの併用が初期の母指 CM 関節症の進行予防に寄与できる可能性がある．

【まとめ】

初期の母指 CM 関節症では，可動域が減少しており，骨棘は，第 1 中手骨の嘴状突起尺側から掌側へ徐々に増大し，それに対応する大菱形骨関節面の掌尺側縁にも形成された．対立位の MPR では大菱形

骨と第 1 中手骨の接触の減少から関節面の扁平化・関節裂隙の消失・軟骨下骨の硬化像へと進行していた．母指 CM 関節症は，対立動作時の圧迫力が誘因になる可能性があると考察した．

【利益相反の開示】

本研究に関連し，開示すべき COI 関係にある企業などはありません．

【文　献】

1） 高井宏明ほか．3D-CT を用いた母指 CM 関節の 3 次元運動解析．日本手外科学会雑誌 31: 504-507, 2015.
2） Schmidz H-M, et al. Surgical anatomy of the hand. The first edition. Stuttgart. Thieme. pp 106-109, 2004.
3） Edmunds JO. Current concepts of the anatomy of the trapeziometacarpal joint. J Hand Surg Am 36: 170-182, 2011.
4） Conconi M, et al. Is early osteoarthritis associated with differences in joint congruence?. J biomechanics 47: 3787-3793, 2014.
5） 三浦 MF ほか．母指 CM 関節症における骨形態変化．日手会誌 26: 89-92, 2010.
6） Gehrmann SV, et al. Motion deficit of the thumb I CMC joint arthritis. J Hand Surg Am 35: 1449-1453, 2010.
7） Cooney III WP, et al. Biomechanical analysis of static forces in the thumb during hand function. J Bone Joint Surg Am 59: 27-36, 1977.
8） Ladd AL, et al. The thumb carpometacarpal joint：anatomy, hormones, and biomechanics. Instr Course Lect 62: 165-179, 2014.
9） Koff MF, et al. Sequential wear patterns of the articular cartilage of the thumb carpometacarpal joint in osteoarthritis. J Hand Surg Am 28: 597-604, 2003.

日手会誌（J Jpn Soc Surg Hand），第 32 巻　第 5 号　735-738，2016

進行期 Kienböck 病に対する橈骨短縮骨切り術の手術成績

千馬誠悦（せんませいえつ），成田裕一郎（なりたゆういちろう）

Lichtman 分類Ⅲ a の Kienböck 病に対する橈骨短縮骨切り術の中期成績について報告する．対象は 1998 年から手術後 3 年以上の経過を観察できた 14 例 14 手関節で，男性 9 例，女性 5 例，手術時の平均年齢は 32 歳であった．2mm 以上の尺骨 plus variance2 例に尺骨の短縮も行った．術後の経過観察期間は平均 4.8 年であった．疼痛は 2 例で軽減，12 例で消失していた．手関節の可動域は平均で背屈が術前より 12°，掌屈が 14° 改善していた．健側比の％握力は術前 44.6％から術後 86％へ増加していた．Carpal height ratio は平均で術前 0.5 から術後 0.48 に低下し，Ståhl index は術前 0.38 から術後 0.30 に有意に低下していた．Cooney 評価は優 2 例，良 4 例，可 8 例であった．以上の結果から橈骨短縮骨切り術で除痛効果が得られる可能性が高く，手関節可動域の改善，握力の増加も期待できるが，X 線上では月状骨病変はむしろ進行する傾向がみられた．術後の合併症に注意し長期にわたる経過観察を要する．

【緒　言】

Kienböck 病の病態は月状骨の血行障害，無腐性壊死で，未だ病態の解明や治療法がはっきりと確立されていないのが現状である．著者らは Lichtman 分類ステージⅢ a の進行期 Kienböck 病に対して橈骨短縮骨切り術を行ってきたので，中期成績に検討を加えて報告する．

【対象と方法】

対象は 1998 年 11 月から 2011 年 4 月までに手術後 3 年以上の経過を観察できた 14 例 14 手関節であった．男性が 9 例，女性が 5 例で，手術時の年齢は 14～67 歳（平均 32 歳）であった．罹病期間は 2 か月～3 年（平均 1 年）で，罹患側は右 8 例，左 6 例であった．発症の原因が明らかな症例は 6 例あり，内訳はスポーツの関連が 4 例（剣道 2 例，テニス 1 例．スノーボード 1 例）であった．その他の 2 例は手関節の背屈を強制された後の発症であった．

手術は橈骨の骨幹部を 3mm 幅で骨切りし，骨切除した後に短縮し，6 穴のプレートで固定した．術前に 2mm 以上の尺骨 plus variance の 2 例に対しては，尺骨の骨切り術も追加し尺骨 zero variance となるように尺骨も短縮した．

後療法は long arm cast で 1.5 週間，その後は short arm cast で 2～3.5 週間外固定を行ない，その後手関節の可動域訓練を開始した．

術後の経過観察期間は 3 年から 9 年（平均 4.8 年）であった．

X 線評価は paired t-test を用い，$p<0.05$ を有意差ありと判定した．

【結　果】

疼痛は 12 例で消失し，2 例で軽度の疼痛が残存していた．疼痛のあった 2 例も 1 例は術前の ADL 上の支障がなくなり，1 例は術前に不可能であった調理の仕事に完全復帰が可能であった．握力は健側比 73～115％（平均 86％）で術前の平均 45％から大幅に増加していた．

術後の合併症として，骨切り部の偽関節・遷延癒合はなく，経過観察中に遠位橈尺関節痛，手根管症候群，腱断裂のような重大な合併症もなかった．

術後の手関節の可動域は背屈が 35～75°（平均 60°）で術前の 48° から 12° 改善し，掌屈が 45～95°（平均 60°）で術前の 46° から 14° 改善していた．健側と比較した背屈制限は平均で 11°，掌屈制限は 21° で，掌屈制限がより大きかった．回内は平均 76°，回外

受理日　2015/09/13
中通総合病院　〒010-8577　秋田県秋田市南通みその町 3-15

図 **1a** 図症例 1：14 歳，女性
初診時単純 X 線像

図 **1b** 手術後 5 年

図 **2a** 症例 2：45 歳，男性
初診時単純 X 線像

図 **2b** 手術直後

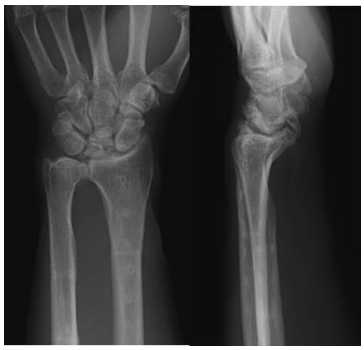

図 **2c** 術後 8 年 7 か月

は平均 84°で，術前と比べて大きな変化はみられなかった．

Cooney 評価[1]は優 2 例，良 4 例，可 8 例であった．Nakamura の評価法[2]では優が 2 例，良が 12 例であった．

X 線評価では，術前に分節化のなかった 3 例に，経過観察中に分節化が認められた．また，骨棘形成が 1 例にみられた．Carpal height ratio（以下 CHR）は平均で術前 0.50 から術後 0.48 に低下する傾向にあった．3 例で増加していたが，他の 11 例は不変か低下していた．Ståhl index（以下 SI）は術前 0.38 から術後 0.30 に有意に低下しており，2 例のみが改善していた．尺骨 variance は術前 -3～5mm（平均 0mm）から，術後 0～3mm（平均 1mm）となっていた．

【症例提示】

症例 1：14 歳，女性，国体強化選手．発症後 6 か月で当科を受診した（図 1a）．

術後 5 年 10 か月の時点で，右手関節痛はなく，可動域は背屈が 55°，掌屈 50°と術前から 5～10°改善しており，%握力は術前の 79%より 115%に増加し，大学でテニスを継続していた．単純 X 線像上は CHR, SI とも低下して月状骨の扁平化が進行し，分節化が見られた（図 1b）．

症例 2：45 歳，男性，左官業．明らかな誘因なく発症し，3 か月後に受診した（図 2a）．

3mm の尺骨 plus variance のため橈骨と尺骨を短縮骨切り術した（図 2b）．

術後 8 年 7 か月の時点で，右手関節痛は消失していた．手関節の可動域は背屈が 50°，掌屈 45°と術前より 5～10°制限されていた．%握力は左で術前の 41%から 82%まで増加し，左官業に完全復帰していた．単純X線像上CHR, SIともに低下しており，月状骨の扁平化が進行し，骨棘形成も見られた（図 2c）．

症例 3：67 歳，女性，主婦．明らかな誘因なく発

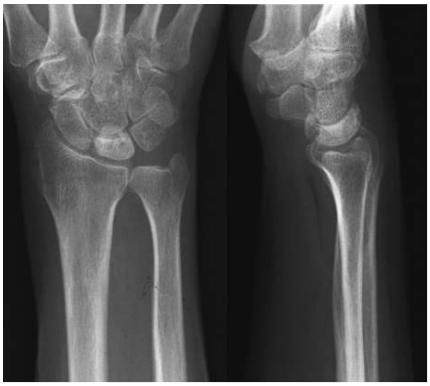

図 **3a** 症例 3：67 歳，女性
初診時単純 X 線像

図 **3b** 術後 3 年

症し，9 か月後に受診した（図 3a）.

術後 3 年の時点で，右手関節の可動域は背屈が 65°，掌屈 55°と術前より 20～30°改善し，%握力は 84%と術前の 15%より大幅に増加していた．わずかに右手関節痛は残っていたが，支障なく主婦業ができていた．単純 X 線像上 CHR，SI とも術前から大きな変化がみられていない（図 3b）.

【考　察】

Kienböck 病の病態は月状骨の血行障害，無腐性壊死であるが，1910 年に Kienböck が記載してから 1 世紀以上経つが，成因や治療法は未だ確立されていないのが現状である [3].

Kienböck 病の要因として手関節炎による手関節内圧の上昇 [3]，繰り返す外力 [4]，外傷による骨折 [4] のほか，内的要因として ulnar minus variance つまり長い橈骨 [4]，橈骨関節面の形態，手根中央関節の形態 [5] などが報告されている.

目的別の手術方法は，月状骨の再血行化・血行再建，月状骨の除圧，月状骨の摘出および置換，手関節全体に病変が及ぶ症例に対する salvage 手術の大きく 4 つに分けられる [6]．著者らは月状骨の除圧を目指して，橈骨短縮骨切り術を行ってきた.

橈骨短縮骨切り術は月状骨の軸圧を減少させる手術で，月状骨を通る軸圧が尺骨月状骨間・橈骨舟状骨間に分散し，応力が尺側移動する [6] といわれている．また，除圧以外にも関節面の適合性の改善，血流の改善と多様な効果が期待できる [7] と報告されている.

月状骨の血流増加に関しては，橈骨に骨改変を生じさせることで血行改善を促し，内圧の減少で血流が増加すると考えている.

本手術の長所は手技が容易で，楔状骨切り術に比べて橈骨舟状骨間関節症の発症の危険性が低い [6]，月状骨に直接侵襲を加えないなどの点が挙げられる.

一方で短所として，骨切り部の偽関節・遷延癒合や ulna plus variance 症例では尺骨突き上げ症候群をきたす危険性があり [8]，遠位橈尺関節障害が発生する危惧や，中高齢者では手術成績が劣る [6]，手術侵襲が大きいなどの点が指摘されている．現時点では，自験例で短所が問題となった症例はない.

手術成績のまとめとして，疼痛は 14 例中 12 例で消失して 2 例でかなり軽減し，除痛効果は得られる．手関節の可動域は全体で軽度改善し，%握力は全例で増加した．しかし，X 線評価では月状骨の病態は進行する症例が多かった．自覚症状は改善するが，月状骨の圧潰･分節化は進行していく可能性があり．術後の経過観察中に生じうる遠位橈尺関節痛，手根管症候群，腱断裂のような合併症に留意してさらに長期の経過観察が必要と思われた.

【まとめ】

Lichtman 分類Ⅲ a の Kienböck 病に対する橈骨短縮骨切り術では症状の改善は期待できるが，X 線写真で進行例が多いことから，長期に経過を観察する必要がある.

【利益相反の開示】

本研究発表に関連し，開示すべき COI 関係にある企業等はありません.

【文　献】

1） Cooney WP, et al. Difficult wrist fractures. Clin Orthop 214: 136-147, 1987.
2） Nakamura R, et al. Radial wedge osteotomy for Kienböck disease. J Bone Joint Surg 73-A: 1391-1396, 1991.
3） 上羽康夫．キーンベック病の成因と治療．日手会誌 30: 845-849, 2014.
4） 髙橋明子ほか．キーンベック病発症要因についての検討～手関節への負荷，ulnar variance について～．日手会誌 29: 398-400, 2013.
5） 中村光志ほか．Kienböck 病の発症要因についての検討．骨・関節・靱帯 11: 963-969, 1998.
6） 岩崎倫政ほか．Kienböck 病に対する橈骨短縮骨切り術の有用性．日整会誌 82: 11-14, 2006.
7） 中村蓼吾ほか．Kienböck 病の治療―橈骨短縮術，橈骨楔状骨切り術―．臨整外 36: 1347-1352, 2001.
8） 酒井昭典．手の外科の要点と盲点．第 1 版．東京．文光堂．pp324-325, 2007.

日手会誌（J Jpn Soc Surg Hand），第 32 巻　第 5 号　739-743，2016

若年者に生じた小菱形骨無腐性壊死の 1 例

森重浩光（もりしげひろみつ），杉田英樹（すぎたひでき），大森信介（おおもりしんすけ）

8 歳女性，競技：バレエ．1 か月前から誘因なく右手背痛が出現し，他院で小菱形骨の異常を指摘され当科紹介された．単純 X 線で骨硬化像，MRI で T1 強調像低輝度，T2 強調像中～高輝度変化を認め，小菱形骨無腐性壊死と診断した．若年であり，本人・家族と相談の上で保存療法を選択した．練習禁止及び装具装着により，治療後 8 か月で疼痛が消失し，単純 X 線，MRI とも修復像を認めたため，競技復帰した．小菱形骨は背側 70%，掌側 30%の栄養血管があるが，骨内での交通がないため，背側の血行が阻害されれば骨壊死に至る可能性がある．血行阻害の要因としては，手関節に対する慢性外力の繰り返しが考えられる．治療は比較的若年層で保存療法の有効例が多く，保存無効例では手術療法が選択されている．本症例は保存療法のみで症状が改善した．このことより，リモデリング能が旺盛な若年例で，圧潰や分節化がなければ保存療法でも治癒し得ると考えた．

【緒　言】

手根骨に生じる無腐性壊死は，日常診療上しばしば遭遇する Kienböck 病の他，舟状骨や有頭骨に生じた報告が散見されるが，小菱形骨に生じた報告は極めて稀である．今回著者らは，若年者に生じ保存療法で軽快した小菱形骨無腐性壊死の 1 症例を経験したので報告する．

【症例提示】

症例：8 歳女児，競技：バレエ（競技歴 1 年半程度）．

主訴：右手背の疼痛，腫脹．

家族歴：特記事項無し．

現病歴：1 か月前から特に誘因なく右手背部の疼痛が出現した．他院を受診し，単純 X 線像で小菱形骨の異常を指摘され，精査目的で当科紹介となった．

初診時所見：右第 2CM 関節周囲に腫脹及び圧痛があり，手関節背屈・手指伸展で疼痛が誘発され，書字でも疼痛を認めた．

画像所見：単純 X 線では小菱形骨に骨硬化像を認めた．また，MRI では T1 強調像で低輝度変化，T2 強調像で中～高輝度変化，脂肪抑制像で高輝度変化を認めた（図 1）．

これらの画像所見及び臨床所見から小菱形骨の無腐性壊死と診断した．

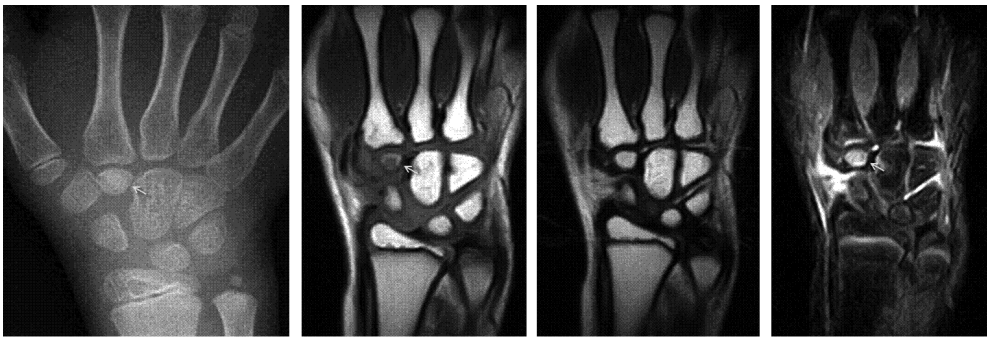

図 1　初診時の単純 X 線及び MRI 像

受理日　2015/09/21
香川県済生会病院　整形外科　〒761-8076　香川県高松市多肥上町 1331-1

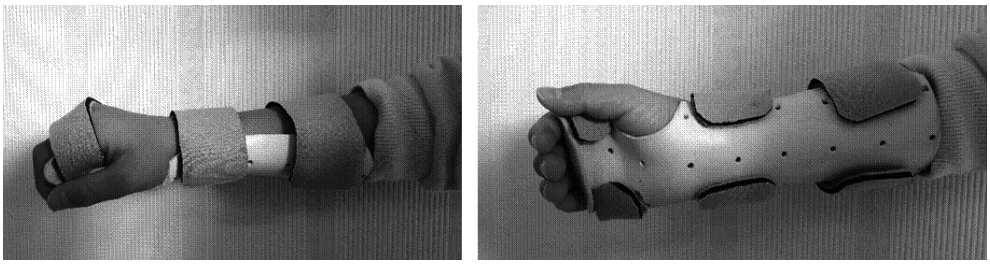

図２　装具：PIP 関節～前腕まで機能的肢位で固定

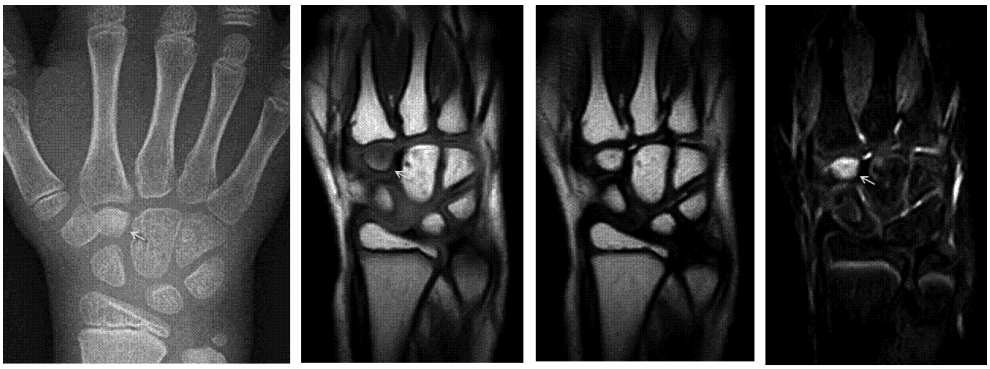

図３　保存治療後３ヶ月

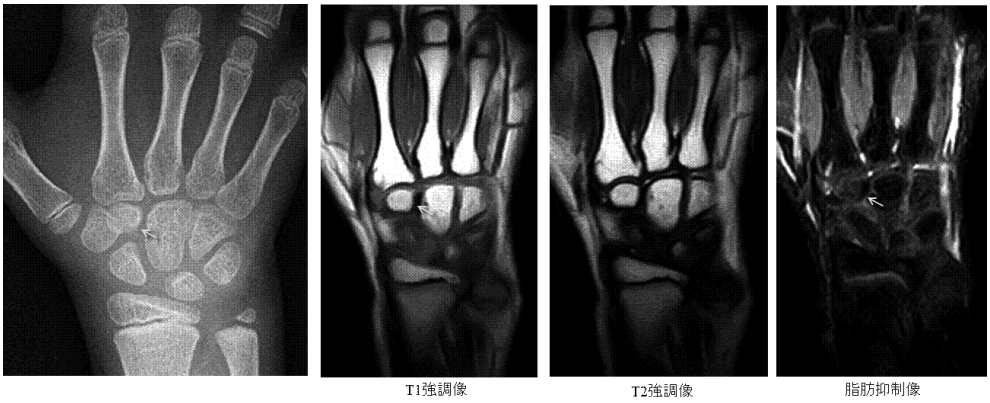

図４　保存治療後８か月

治療方針：治療の選択肢としては保存療法（安静及び装具使用など），もしくは手術療法（Kienböck 病に準じた病巣掻把及び血管柄付き骨移植など）が考えられたが，本症例は若年であり，圧潰や分節化がない状態のため，本人・家族と相談の上で保存療法を選択した．安静目的で PIP 関節から前腕までの機能的肢位で固定する装具作成し，夜間以外は装着した（図２）．また，バレエのレッスンでバーを持つことが原因となった可能性もあるため，練習は禁止し，学校での掃除や机運びも禁止した．

【結　果】

治療開始後３か月で徐々に疼痛が軽減した．MRI ではまだ一部輝度変化が残存していたが，単純Ｘ線では骨硬化像の改善傾向を認めた（図３）．４か月後にはさらに疼痛の軽減を認めたため，装具は学校でのみ装着とした．８か月後には単純Ｘ線で骨修復像，MRI で輝度変化の改善を認めた（図４）．疼痛は完

表１　過去の報告例

報告	報告年	年齢	性別	職業	X線	MRI	治療	経過	その他
Brainard et al.	1938	28	男	製粉工	輪郭消失・脱灰	－	保存療法	治療後5ヵ月で 疼痛消失し原職復帰	外傷後に発症
吉峰ら	1980	15	男	高校生 （卓球部）	骨陰影像	－	保存療法	治療後7か月で 疼痛・運動制限無し	
猪原ら	1993	25	男	機械工	骨硬化像	T1低信号	第2CM固定術	術後1年半で 疼痛なく原職復帰	
Sturzenegger et al.	1998	38	男	－	正常像	壊死所見	掻把 腸骨＋血管束移植	術後6ヶ月で 疼痛なく機能回復	
太田ら	2010	14	男	中学生 （テニス部）	骨硬化像	T1低、T2高信号	保存療法	治療後4か月でテニス再開 7か月で疼痛無し	ペルテス既往
D'Agostino et al.	2011	53	男	運搬業	骨硬化像	T1低、T2高信号	保存療法	治療後9か月で症状改善	両側発生例
常深ら	2013	41	女	－	骨硬化像	T1、T2とも低信号	掻把 血管柄付き骨移植	－	外傷後に発症
Kane et al.	2014	58	女	－	骨硬化像 圧潰像	壊死所見	保存療法	治療後1年で 症状・画像とも改善	母指CM関節 形成術後に発症
本症例	2015	8	女	小学生 （バレエ）	骨硬化像	T1低、T2高信号	保存療法	治療後8か月で 疼痛無く競技復帰	

全に消失し，手関節背屈や手指伸展でも疼痛は誘発されなかったため，バレエの練習を再開した．バレエ復帰後，疼痛の再燃なく経過している．

【考　察】

手根骨において月状骨や舟状骨に生じる無腐性壊死はよく知られているが，小菱形骨の無腐性壊死は極めて稀である．今回，渉猟しえた範囲での報告は国内外合わせて８例であり，いずれも１例報告であった．発症年齢は 14～58 歳（平均 34 歳）と比較的広範囲であり，男性６例，女性２例であった（表１）．

手関節橈側周囲に疼痛を生じる疾患として，腱鞘炎では de Quervain 病，骨壊死では Kienböck 病や Preiser 病，外傷では舟状骨骨折，変性疾患では母指 CM 関節変形性関節症などが考えられる．本症例は若年で外傷既往がなく，第 2CM 関節を中心とした疼痛であり，小菱形骨に画像上の変化を認めたことから，上記疾患を除外し，小菱形骨の無腐性壊死と診断した．

手根骨の骨外血流循環は掌側，背側それぞれ３つある動脈のアーチで賄われ，背側は橈骨手根弓（radiocarpal arch），手根間弓（intercarpal arch），基部中手弓（basal metacarpal arch）の３つで構成されている．また，掌側は掌側橈骨手根弓（palmar radiocarpal arch），掌側手根間弓（palmar intercarpal arch），深掌動脈弓（deep palmar arch）の３つで構成されている[1]．小菱形骨には，掌背側の non articular surface および carpometacarpalligament から血管が進入しており[2]，背側は手根間弓，基部中手弓から栄養されている．また，掌側は，遠位手根列を栄養している深掌動脈弓から分枝した橈側及び尺側反回動脈のうち，橈側反回動脈から栄養されている（図５）．これらの骨外栄養血管分布の割合は背側からが 70％，掌側からが 30％程度と報告されている[1]．また，Kaplan による手根骨内血行分類[3]では２か所から骨内に血流が入るグループ２に属しており，小菱形骨は手根骨の中でも比較的壊死を生じにくい骨であると考えられている（表２）．しかし，掌側と背側の血管は小菱形骨内で交通していないため，何らかの原因で主たる背側の血行が阻害され，掌側からの血流による栄養のみという状況に陥れば，骨壊死に至る可能性はあると考えられる[4]．

壊死に至る血行阻害の要因としては，慢性外力による背側手根靭帯への負荷の繰り返しが炎症を起こし付近を走行する栄養血管の閉塞を誘発する可能性や[5]，繰り返す応力変化に対応しきれず血流の変化を生じ骨壊死に至った可能性[4]などが考えられている．過去の報告は，慢性外力による症例と直接外力による症例に大別され，前者は製粉工場の機械による繰り返しの衝撃が手に加わった例[6]や運搬業で手への負荷が蓄積されて生じた例[7]，卓球[2]・テニス[5]など手関節をよく使うスポーツで生じた例など，手関節への慢性的な外力が起因したと考えられる症例である．一方後者は，事故による外傷例や，母指 CM 関節形成術後の発症例[8]など直接的な外力が起因したと考えられる症例である．本症例では，思い当たる外傷の既往がないことより，前者のように，バーを持つ動作の繰り返しによる慢性的な負荷の蓄積が，一因であると考えられた．

次に治療方針であるが，過去の報告では小児から

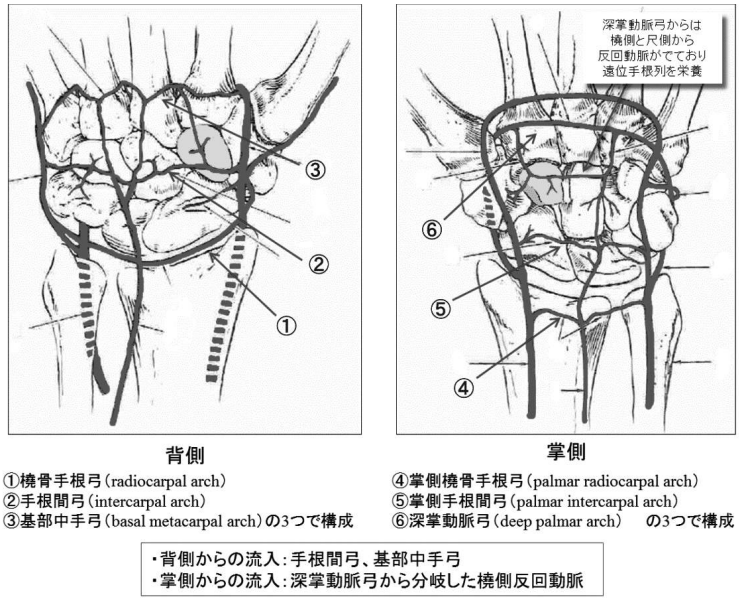

図５　小菱形骨の脈管系
（図は Douglas ら[1] の文献から引用して作成）

20 代の比較的若年層で保存療法の有効例が多く，本症例を含め保存的に回復した 6 例中 20 代以下が 4 例であり，治療期間は平均 8 か月（5～12 か月）であった．太田らは，保存的治療が奏功した要因として，骨壊死が初期の段階であったこと，リモデリング能が旺盛な小児であったことを挙げている[5]．また，保存療法が無効であった 3 例では手術療法が選択されており，病巣掻把及び血管柄付き骨移植術が 2 例[9]，第 2CM 関節固定術が 1 例[4] であった．このうち治療期間が確認できた 2 例での平均治療期間は 12 か月（6～18ヶ月）であった．これらの保存療法，手術療法いずれの報告も概ね良好な経過が報告されている．本症例では，若年者であり，画像的に圧潰や分節化がない比較的初期の病期であると考えられたことから，練習禁止及び装具を用いた保存的治療を選択し，症状の改善を図ることが可能であった．このことより，リモデリング能が旺盛な若年者で，圧潰や分節化がない症例であれば，保存療法でも対応可能であると考えた．

表２　手根骨内血行分類

Group Ⅰ	大部分が1本の血管で栄養
	舟状骨、有頭骨、月状骨（20%）
Group Ⅱ	2か所から血管が入るが骨内では連結無し
	小菱形骨、有鉤骨
Group Ⅲ	2か所から血管が入り骨内で連結
	大菱形骨、三角骨、豆状骨、月状骨（80%）

※Group Ⅱ、Ⅲでは無腐性壊死は少ない

【まとめ】

1．非常に稀な小菱形骨無腐性壊死の症例を経験したので若干の文献的考察を加えて報告した．

2．手関節における慢性的な外力の繰り返しが一因であると考えられた．

3．リモデリング能が旺盛な若年例で，圧潰や分節化がなければ保存療法でも対応可能な場合があると考えた．

【利益相反の開示】

本研究発表に関連し，開示すべき COI 関係にある企業等はありません．

【文　献】

1）Douglas M, et al. Vascularity of the carpus. Clin Orthop 383: 47-59, 2001.
2）吉峰史博ほか．小菱形骨無腐性壊死の１例．整形外科

31: 286-290, 1980.
3) Kaplan E. Functional and Surgical Anatomy of the Hand. 3rd edition. America. Lippincott Williams & Wilkins. pp 200-201, 1984.
4) 猪原史敏ほか．小菱形骨壊死の一例．整形外科と災害外科 42: 170-172, 1993.
5) 太田壮一ほか．小菱形骨無腐性壊死の１例．中部整災誌 53: 421-422, 2010.
6) Brainard C. Traumatic malacia of carpal bones. J Bone Joint Surg 20: 486-487, 1938.
7) D'Agostino P, et al. Bilateral avascular necrosis of the trapezoid. J Hand Surg Am 36: 1678-1680, 2011.
8) Kane P, et al. Avascular necrosis of the trapezoid bone following carpometacarpal arthroplasty. R I Med J 97: 50-52, 2014.
9) Sturzenegger M, et al. Avascular necrosis of the trapezoid bone. J Hand Surg Br 23: 550-551, 1998.

日手会誌（J Jpn Soc Surg Hand），第 32 巻　第 5 号　744-746，2016

超音波画像と術中所見から得られたバネ指の病態

榮﨑彰秀（えいざきあきひで），中村敏夫巳（なかむらとしふみ），玉井　進（たまい　すすむ）

41 例 49 指のばね指患者について，超音波エコー所見および手術所見からみた病態を検討した．示指から環指までの症例においては，腱自体の nodule は認められず，A1 及び A2 プーリーの浮腫あるいは肥厚に伴う FDS との間での滑走不良が主な原因であると考えられた．母指においては snapping のみの症例では，腱の nodule を認める症例は無く A1 プーリーの浮腫および肥厚に伴う FPL と腱鞘との滑走不良が原因であると考えられた．しかし，母指 IP 関節伸展制限のある症例では，超音波エコー所見にて伸展時に A1 プーリーで腱の nodule が引っ掛かる現象を認め，術中所見においても腱自体に nodule が確認された．解剖学的にも母指と他指は異なる事からも，母指と他指のバネ指の病態は異なる可能性がある．今回の調査より，臨床症状に加えて超音波エコー画像及び動態を確認した上で，病態に応じた保存的治療あるいは腱鞘切開術を選択するべきであると考えられた．

【緒　言】

ばね指は，日常診療で多く遭遇する手の疾患の一つであり，歴史的には，1850 年に Notta により成人の 4 症例が報告されたのが最初である[1]．しかし，それ以来 160 年以上経過しているにもかかわらず，その原因や病態に関しては不明な点が多く，明確に記載されているものは見当たらない．著者らは，第 31 回中部手外科研究会や第 58 回日本手外科学会において，超音波エコー所見と術中所見の比較からみたばね指の病態を報告した．今回の調査から得られた所見から，ばね指の病態に考察を加え，その所見にもとずいた当科の治療方針について報告する．

【対象と方法】

対象は，2014 年 4 月から 2015 年 3 月の間にばね指症状を主訴として当院を受診し，超音波エコー評価を実施した 145 例 189 指のうち，腱鞘切開術を施行した 41 例 49 指とした．男性 18 例，女性 23 例で平均年齢 63.6 歳（48～82 歳）であり，罹患指は母指 14 指，示指 4 指，中指 19 指，環指 12 指であった．

超音波エコー評価として，A1 プーリー部での短軸像と長軸像，および同部でのパワードップラー評価を実施した．A1 プーリー部の短軸像の評価は，指を軽度屈曲位の安楽位とし，プローブを MP 関節上で遠位から近位方向へスライド移動させ，中手骨頭が屈筋腱に最も近付く部分とした．長軸像の評価は，A1，A2，PA プーリー（A1 プーリーのすぐ近位部で，手掌腱膜により形成される滑車である palmar aponeurosis pully）部で屈筋腱と中手骨ラインが詳細に描出できる腱正中部とし，指屈伸時の腱の動態を観察した（図 1）．なお対照として健側も同様の検査を施行して比較検討した．

当科での腱鞘内注射は，トリアムシノロンアセトニド 5mg と局麻剤 1ml を用いている．腱鞘切開術は腱鞘内注射を 1～2 週おきに数回実施しても症状が改善しなかった症例，超音波エコー所見にて深指屈筋腱（FDP）のみ滑動して，浅指屈筋腱（FDS）が全く滑動しない状態が継続している症例並びに母指 IP 関節の伸展制限を伴う長母指屈筋腱（FPL）の nodular type を手術適応としており，局所麻酔下に A1 プーリー上の縦切開にて実施している．術中所見としては，腱鞘の肥厚や浮腫，腱自体の nodule の有無，腱の滑走状態，滑液膜の増生や滑液の有無，FDS・FDP 間の癒着の有無などの評価を行った．

【結　果】

正常の超音波エコー短軸所見では，屈筋腱は円形の高エコー像を示し，A1 プーリー周囲はわずかな

受理日　2015/09/21
奈良手の外科研究所　〒631-0061　奈良県奈良市三碓町 2143-1　奈良西部病院内

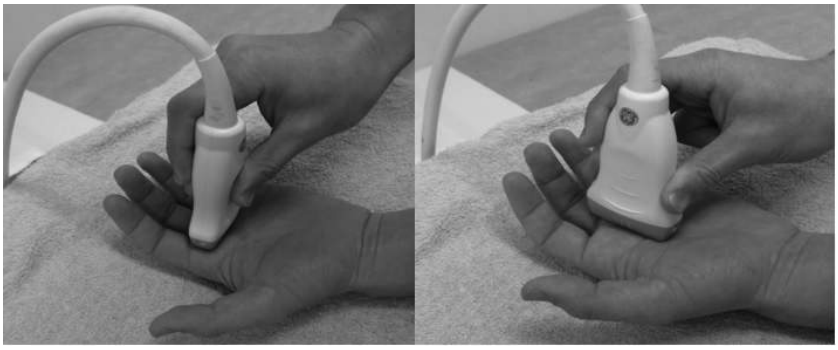

図 1　短軸撮影方法と長軸撮影方法

図 2　健側と患側短軸像の比較（左：健側　右：患側）

低エコー像を示す．しかし，バネ指症例では全例において健側と比較して，明らかに A1 プーリーの浮腫がみられた（図 2）．術中所見では 49 指中 20 指に腱鞘の肥厚を認めた．また 4 指において，A1 プーリー切離後，滑液の流出を認めたが，超音波エコー所見での A1 プーリー周辺の浮腫の程度と滑液流出の有無は比例しなかった．結果的に，低エコー像と腱鞘の肥厚･滑液の貯留とは対応していなかった．

示指～環指の長軸エコー像での PIP 関節・DIP 関節の指屈伸動態では，35 指の全例に A1 プーリー周辺での滑走不良がみられ，その内 16 指で FDS が A1 プーリー及び A2 プーリー部分でほとんど動かず，FDP のみの滑走を認めた．また示指～環指の症例では，長軸及び短軸超音波エコー所見・術中所見共に明らかな nodule は認めなかった．術中所見では滑膜炎を 2 指に，FDS と FDP 間の癒着を 2 指に，FDS 表層のびらんまたは部分的な腱線維の乱れを 4 指に認めた．

一方，母指では 14 指中 7 指に，術前の超音波エコー所見で腱の nodule を認めた．実際の手術所見においても腱に nodule を認めた症例は術前の超音波エコー所見と完全に一致していた（図 3）．また，nodule を認めなかった母指の超音波エコー所見では，A1 プーリーと FPL の間で，腱の引っ掛かりや，腱滑走時に A1 プーリー自体の形状変化を起こす不正な動きを認めた．母指ばね指の興味ある特徴的な所見として，術前超音波エコー上および術中所見で腱の nodule を確認した症例全てにおいて，術前母指 IP 関節の伸展制限がみられたのに対して，nodule を認めなかった母指では伸展制限がなかったことである．

【考　察】

ばね指の病態や A1 プーリー周囲軟部組織における免疫学的検討に関する報告は多くみられ [2)3)]，その内容は，屈筋腱の肥大や腱鞘滑膜の肥厚・増生による A1 プーリー部の狭窄が原因となって，A1 プーリー部での弾発現象が引き起こされるとされている．

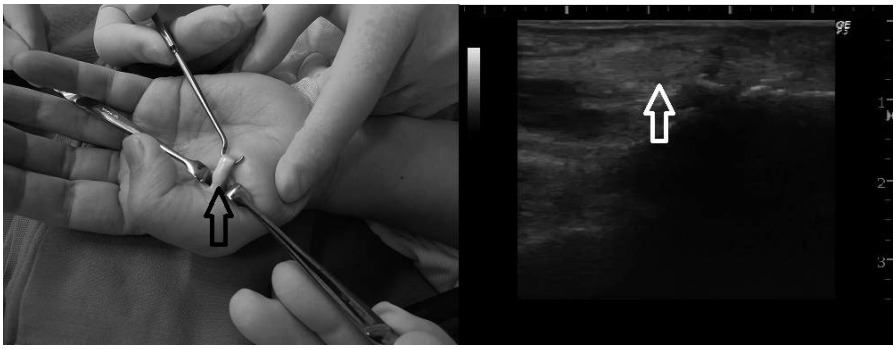

図 3　母指ばね指の術中所見と超音波エコーにおける腱の nodule

しかし今回の調査で，示指～環指の症例においては，腱自体の nodule は認められず，腱鞘の浮腫あるいは肥厚に伴う A1 及び A2 プーリーと FDS との間での滑走不良が主な原因であると考えられた．術中所見でも腱表面のびらんや腱線維の乱れを FDS 表層部分に認めた反面，FDP には腱の異常を 1 例も認めなかった事からも，A1 及び A2 プーリーと FDS との間での滑走不良は明白であった．しかし，指の自動屈曲が正常な状態では，FDS，FDP はほぼ同時に滑走しているが，FDS の滑走が阻害された状態での FDP の単独滑走は，指節関節を強く曲げようとすることで起こり得ると考えられる．これらの所見より，超音波エコー動態で FDP の単独滑走を認める症例では，重度のばね指と考えて，注射療法よりも腱鞘切開術を施行するのが望ましい．

Freiberg[4] の論文では，ばね指の分類を，A1 プーリー近くに nodule を形成するものと広範囲な腱鞘滑膜炎をきたすものに分けているが，今回の調査では母指において snapping のみの症例では，腱の nodule を認める症例は無く，A1 プーリーの浮腫および肥厚に伴う FPL と腱鞘との滑走不良が原因であると考えられた．しかし，IP 関節伸展制限のある症例では，超音波エコー所見にて腱の nodule が，伸展時に A1 プーリーで引っ掛かる現象を認めた．実際に術中所見においても，腱の nodule が確認され，A1 プーリー切離後には可動域が改善した．解剖学的にも母指と他指は異なる点がある事からも，母指と他指のバネ指の病態は異なる可能性が考えられる．母指 IP 関節の伸展制限のある症例では，超音波エコー所見・術中所見とも nodule を認めたことから，腱鞘内注射などの保存的治療の適応はなく，ためらうことなく腱鞘切開術を施行すべきであると考えられる．また，早期に腱鞘切開術を施行する事により，母指 IP 関節の屈曲拘縮を予防できる可能性が示唆された．

【まとめ】

今回の調査により，母指と他指のばね指の病態には違いがある事が確認された．臨床上，ばね指に対しては，保存療法を第 1 選択としてトリアムシノロンアセトニドと局麻剤の腱鞘内注射による保存的治療で経過をみる事が多い[5]．しかし，超音波エコー画像の解像度の向上に伴って，正確な術前診断が可能となっている現状では，ばね指の評価としては，まず超音波エコー画像及び動態を確認した上で，病態に応じた保存的治療あるいは腱鞘切開術を選択するべきであると考えられた．

【利益相反の開示】

本研究発表に関連し，開示すべき COI 関係にある企業等はありません．

【文　献】

1）Notta A. Research on a particular lesion of the tendon of the hand characterized by development of a nodule on the flexor tendon of the finger interfering with movement. Arch Gen Med（in French）24: 142-61, 1850.
2）澤泉卓哉．ばね指（弾撥指）の診断と治療．痛みと臨床 6(1): 45-50, 2006.
3）Sampson SP, et al. Pathobiology of the human A1 pulley in trigger finger. J Hand Surg Am 16(4): 714-721, 1991.
4）Freiberg A, et al. Nonoperative treatment of trigger fingers and thumbs. J Hand Surg Am 14: 553-558, 1989.
5）重松浩司ほか．超音波を用いたばね指の定量評価 超音波解剖とステロイド腱鞘内注射の治療効果判定．日手会誌 29: 569-572, 2013.

日手会誌（J Jpn Soc Surg Hand），第 32 巻　第 5 号　747-750，2016

上肢の腱鞘炎および腱付着部症に対する超音波ガイド下トリアムシノロン局所注射療法の経験

田中優砂光（たなかまさみつ）

当科外来で行った上肢（肩関節およびその周囲組織を除く）の腱鞘炎および腱付着部症に対する超音波ガイド下トリアムシノロン局所注射療法の効果を，同一患者に対する注射回数を元に検討した．当科外来で理学所見および画像所見より腱鞘炎および腱付着部症と診断した者のうち，3～6 か月追跡可能であった自衛官およびその家族（年齢 20～55 歳，平均 38.1 歳）を対象とした．超音波検査装置および 12MHz リニアプローブを用いて病変を描出し，本人の同意を得て超音波ガイド下で腱鞘内または腱付着部に 1%リドカイン 0.5mL とトリアムシノロンアセトニド 8mg を注射した．症状が再燃すれば再診するよう指示し，2 回目以降の注射は少なくとも 2 か月以上間隔をおいて行った．腱鞘炎（ばね指，De Quervain 腱鞘炎等）の注射回数の内訳は，注射回数 1 回が 40 手 41 件，2 回以上が 2 手 2 件で，ばね指の 1 手 1 件が手術に至った．一方，腱付着部症（上腕骨外側上顆炎等）の注射回数の内訳は，1 回が 20 肘 20 件，2 回以上が 9 肘 9 件で，上腕骨外側上顆炎の 3 肘 3 件が手術に至った．腱鞘炎では，トリアムシノロンによる長期的な改善効果と正確な患部への薬液の注入により，過去の報告と同等以上の良好な改善が得られた．しかし，腱付着部症（特に上腕骨外側上顆炎）に対しては，改善効果は不十分であった．今後は VAS や患者立脚評価などの自覚症状を数値化した指標を用い，より長期の経時的評価を行う必要がある．

【緒　言】

1980 年代から，運動器疾患の画像診断に超音波診断装置が導入され，その有用性を述べた報告が増えている．著者らは 2013 年より整形外科外来で各種疾患の診断および治療に用いている．特に腱鞘内や腱付着部への局所注射では，リアルタイムに病変を把握できるため，blind で行うよりも超音波ガイド下に行うほうがより確実に薬液を注入することができる．本検討では，当科外来で行った上肢（肩関節およびその周囲組織を除く）の腱鞘炎および腱付着部症に対する超音波ガイド下局所注射療法の効果を，同一患者に対する注射回数を元に検討した．

【対象と方法】

2013 年 10 月から 2014 年 10 月の間，当科で行った運動器超音波検査（全 741 件）のうち，理学所見，画像所見および超音波検査で上肢腱鞘炎および腱付着部症と診断し，超音波ガイド下に局所（腱鞘内，腱付着部）注射を行い，少なくとも 3 か月以上追跡可能であった自衛官および家族（男 62 人，女 9 人，年齢 20～55 歳，平均 38.1 歳）を対象とした．平均経過観察期間は 5.2（3-6）か月であった．臨床診断の内訳は，腱鞘炎（ばね指，De Quervain 腱鞘炎等）が 42 手（右 24 手，左 18 手），腱付着部症（上腕骨外側上顆炎等）が 29 肘（右 19 肘，左 10 肘）であった．

超音波検査装置は Powervision 8000（東芝メディカルシステムズ）を用いた．プローブは 12 MHz 高周波リニアプローブを用い，病変部の長軸像および短軸像を描出した．理学所見および画像所見より診断を確定し，患者の同意を得た後，腱鞘内または腱付着部に 1%リドカイン 0.5mL とトリアムシノロンアセトニド 8 mg を，25G 針付シリンジで超音波ガイド下に注射した．腱鞘炎に対しては全て腱鞘内注射とした．ばね指では，Quinnell scale[1] grade 1 以上のものを対象とし，有症状の手指 MP 関節屈側の A1 プーリー近位腱鞘内に注射を行った（図 1）．De Quervain 腱鞘炎では短母指伸筋腱および長母指

受理日　2015/08/30
自衛隊熊本病院整形外科　〒862-0902　熊本県熊本市東区東本町 15-1

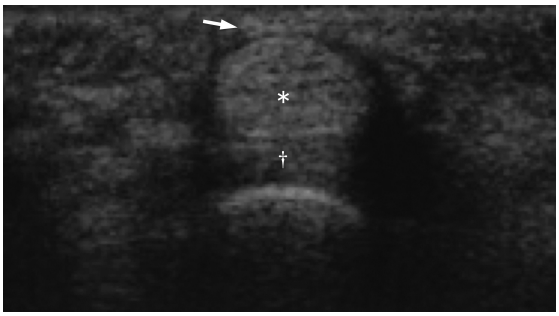

図 1　ばね指に対する腱鞘内注射．*：浅指屈筋腱，†：深指屈筋腱，矢印：注射針先．

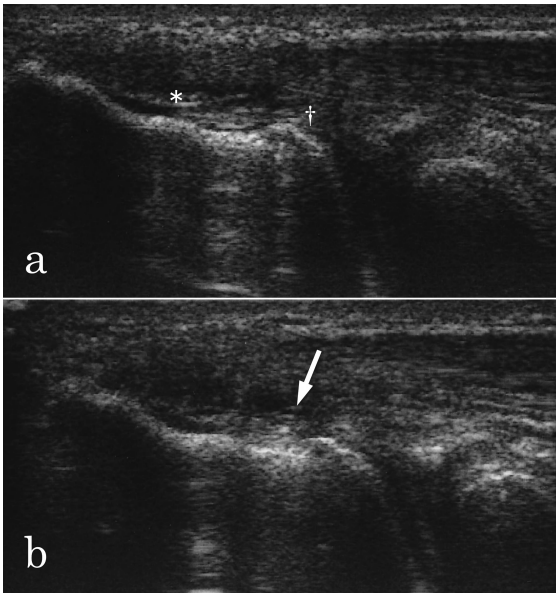

図 3　上腕骨外側上顆炎に対する局所注射．a: 注射前，*：短橈側手根伸筋腱（一部に断裂を認める），†：外側側副靭帯．b: 注射実施中，矢印：注射針先．

外転筋腱の両腱鞘内に注射を行った．その他の腱鞘炎では当該腱の腱鞘内に注射を行った（図 2）．上腕骨外側上顆炎では短橈側手根伸筋腱と外側側副靱帯の間の層に注射を行った（図 3）．上腕骨内側上顆炎では屈筋群共同腱と内側側副靭帯の間の層に注射を行った．超音波ガイド下注射の手技は全て交差法で行った．症状が再燃すれば再診するよう指示し，2 回目以降の注射は少なくとも 2 か月以上間隔をおいて行った．

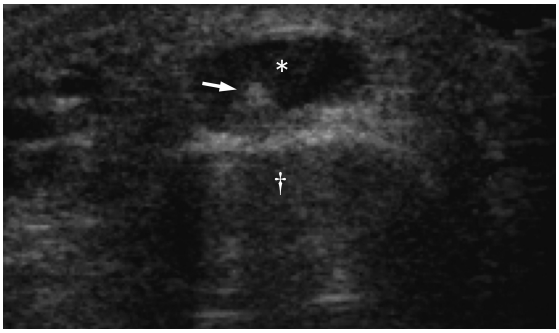

図 2　尺側手根伸筋腱腱鞘炎に対する腱鞘内注射．*：尺側手根伸筋腱，†：尺骨頭，矢印：注射針先．

【結　果】

表 1 に，各疾患における注射回数ごとの件数を示す．

腱鞘炎のうち，ばね指（手指屈筋腱狭窄性腱鞘炎）は 13 件（母指 3 件，示指 1 件，中指 6 件，環指 1，小指 2 件）で，Quinnell scale 別では grade 1 が 2 件，grade 2 が 8 件，grade 3 が 3 件であった．注射回数は全て 1 回であった．うち 1 件は糖尿病患者で，中指の Quinnell scale grade 3 の症例で，注射により症状が改善せず本人が手術を希望したため，腱鞘切開術を行った．尺側手根伸筋腱腱鞘炎は 12 件で，注射回数は 1 回が 11 件，3 回が 1 件であった．手術に至った症例はなかった．De Quervain 腱鞘炎は 7 件で，注射回数は全て 1 回であった．手術に至った症例はなかった．総指伸筋腱腱鞘炎は 4 件で，注射回数は 1 回が 3 件，4 回が 1 件（低位脊髄損傷で車椅子を使用中の患者）であった．手術に至った症例はなかった．その他の腱鞘炎は 7 件で，注射回数は全て 1 回であった．手術に至った症例はなかった．

腱付着部症のうち，上腕骨外側上顆炎は 27 件で，注射回数は 1 回が 18 件，2 回が 6 件，3 回が 3 件であった．注射回数 1 回の 1 件，2 回の 1 件，3 回の 1 件が手術に至った．上腕骨内側上顆炎は 2 件で，注射回数は全て 1 回であった．手術に至った症例はなかった．

以上より，腱鞘炎は 42 手 43 件中，注射回数 1 回が 40 手 41 件（95.3%），2 回以上が 2 手 2 件（4.7%）で，手術に至った症例は 1 件（2.3%）であった．腱付着部症は 29 肘 29 件中，注射回数 1 回が 20 肘 20 件（69.0%），2 回以上が 9 肘 9 件（31.0%）で，手術に至った症例は 3 件（10.3%）であった．

注射による合併症（腱断裂，皮膚白斑，皮下組織

表 1　各疾患における注射回数ごとの件数および手術に至った件数

腱鞘炎	注射回数			手術に至った
	1 回	2 回	3 回以上	件数
ばね指（手指屈筋腱腱鞘炎）	13	0	0	1
尺側手根伸筋腱腱鞘炎	11	0	1	0
De Quervain 腱鞘炎	7	0	0	0
総指伸筋腱腱鞘炎	3	0	1	0
その他	7	0	0	0
計	41 (95.3%)	0 (0.0%)	2 (4.7%)	1 (2.3%)

腱付着部症	注射回数			手術に至った
	1 回	2 回	3 回以上	件数
上腕骨外側上顆炎	18	6	3	3
上腕骨内側上顆炎	2	0	0	0
計	20 (69.0%)	6 (29.7%)	3 (10.3%)	3 (10.3%)

の萎縮，細菌感染）を生じた症例はなかった．

【考　察】

腱鞘炎では注射回数が少なく，手術に至った症例が少なかったのに対し，腱付着部症では統計学的有意差は認めなかったものの，注射回数が多い傾向にあった．

Lee ら[2] は，屍体を用いた手指屈筋腱腱鞘内注射の実験で，正確に屈筋腱腱鞘内に薬液を注入できたのは超音波ガイド使用下で 70%，非使用下で 15% であったとしている．また，ばね指に対する超音波ガイド下注射の良好な成績を述べた報告が散見される[3)4)]．Bodor ら[3] は超音波ガイド下トリアムシノロン注射後 6 か月，1 年，1 年半，3 年後の有効率は各々94%，90%，65%，71%であったと述べており，Mardani-Kivi ら[4] は母指ばね指に対する超音波ガイド下トリアムシノロン注射後 1 年での有効率が 96.4%であったと述べている．一般にばね指に対する blind でのトリアムシノロン初回注射の有効率は 56%から 57%とされるため[3]，ばね指に対するトリアムシノロン注射は超音波ガイドの使用により高い有効性を発揮し得ると考えられる．また，Kume ら[5] は De Quervain 病に対するトリアムシノロン注射において，超音波ガイド下注射の方が効果が高かったとしている．本検討においても，長期的な抗炎症効果を発揮するトリアムシノロンを，超音波ガイド下に正確に患部に注入することにより，ばね指を含めた腱鞘炎全般において高い有効性が発揮できたと考える．しかし一方で，超音波ガイド下注射は時間と労力を要するだけで，blind での注射と成績に差はないとする報告もある[6]．また，腱鞘内注射と腱鞘外注射の効果の差に関して近年議論がなされており，腱鞘内に正確に薬液を注入することの必要性の是非に関する議論が今後注目される．

腱付着部症，特に上腕骨外側上顆炎に対する超音波ガイド下注射の報告は渉猟し得た限りなかった．これまでにいくつかの質の高い報告の中で，上腕骨外側上顆炎に対する局所ステロイド注射は短期的には有効だが長期成績は不良であることが述べられている[7)8)9)10)]．本検討では超音波ガイド下に，極力腱付着部を避け腱下層への薬液注入を試みたが，成績は概して良好とはいえなかった．腱付着部症は病態が腱鞘炎と異なり，そもそもステロイドの局所注射が長期的な治療効果を発揮できないと考えられる．

本検討の限界は，注射回数のみでの検討であること，疼痛や活動性などの指標を数値化していないこと，対照群（超音波非使用群，プラセボ注射群等）を欠くこと，および短期成績のみであることである．今後は VAS や患者立脚評価などの自覚症状を数値化した指標を用い，長期的な前向き調査を行う必要がある．

【まとめ】

超音波ガイド下局所注射療法は，腱鞘炎においては過去の報告と同等以上の良好な改善効果が得られ，腱鞘内への正確な注入手技によって高い治療効

果が発揮されたものと考えられた．一方，超音波ガイド下に再現性をもって注射を行っても，腱付着部症，特に上腕骨外側上顆炎においては改善効果は不十分であり，本症に対するステロイド注射の有効性に疑問を投じる結果となった．

【利益相反の開示】

本研究発表に関連し，開示すべき COI 関係にある企業等はありません．

【文　献】

1） Quinnell RC. Conservative management of trigger finger. Practitioner 224: 187-190, 1980.
2） Lee DH, et al. Sonographically guided tendon sheath injections are more accurate than blind injections: implications for trigger finger treatment. Ultrasound Med 30: 197-203, 2011.
3） Bodor M, et al. Ultrasound-guided first annular pulley injection for trigger finger. J Ultrasound Med 28: 737-743, 2009.
4） Mardani-Kivi M, et al. Efficacy of sonographically guided intra-flexoral sheath corticosteroid injection in the treatment of trigger thumb. Acta Orthop Traumatol Turc 46: 346-352, 2012.
5） Kume K, et al. In de Quervain's with a separate EPB compartment, ultrasound-guided steroid injection is more effective than a clinical injection technique: a prospective open-label study. J Hand Surg Eur 37: 523-527, 2012.
6） Cecen GS, et al. Corticosteroid injection for trigger finger: blinded or ultrasound-guided injection?. Arch Orthop Trauma Surg 135: 125-131, 2015.
7） Green S, et al. Non-steroidal anti-inflammatory drugs（NSAIDs）for treating lateral elbow pain in adults. Cochrane Database Syst Rev 2: CD-003686, 2013.
8） Smidt N, et al. Corticosteroid injections, physiotherapy, or a wait-and-see policy for lateral epicondylitis: a randomised controlled trial. Lancet 359: 657-662, 2002.
9） Krogh TP, et al. Treatment of lateral epicondylitis with platelet-rich plasma, glucocorticoid, or saline: a randomized, double-blind, placebo-controlled trial. Am J Sports Med 41: 625-635, 2013.
10） Coombes BK, et al. Effect of corticosteroid injection, physiotherapy, or both on clinical outcomes in patients with unilateral lateral epicondylalgia: a randomized controlled trial. JAMA 309: 461-469, 2013.

日手会誌（J Jpn Soc Surg Hand），第 32 巻　第 5 号　751-754，2016

Partial fasciectomy と Z-plasty による Dupuytren 拘縮の治療成績

菅野百合（かんのゆり），福本恵三（ふくもとけいぞう），加藤直樹（かとうなおき），小平　聡（こだいらさとし），酒井伸英（さかいのぶひで），斉藤憲太（さいとうけんた）

Dupuytren 拘縮に対する partial fasciectomy＋Z-plasty の治療成績を報告する．53 例 61 手，Meyerding 改編分類 Grade0 が 3 手 Grade1 が 27 手 Grade2 が 16 手 Grade3 が 15 手 Grade4 が 0 手であった．術後合併症は，一過性神経障害 8 手，神経損傷 3 手，肥厚性瘢痕 2 手，CRPS1 手であった．Tubiana 術後評価は優 18 手，良 30 手，可 7 手，不可 6 手であった．可・不可症例 13 手の成績不良原因は，PIP 関節の再拘縮と，非拘縮指節間関節の拘縮出現であった．病的腱膜直上縦切開＋Z-plasty は，拘縮進行症例にも有用であった．手掌部では partial fasciectomy で十分に再発，進展・進行を予防するが，固有指部では total fasciectomy が必要と考える．今後，様々な治療法を比較するために，総合的な術後評価が望まれる．

【緒　言】

Dupuytren 拘縮の手術は，病的腱膜にアプローチするための皮膚切開デザイン，手掌腱膜の処理，術前と立体的に変化した手指表面の閉創法が，それぞれに工夫され，組み合わされ，数多く存在する．筆者らは，単指拘縮例には縦切開，複数指拘縮例には skoog 変法を併用したデザインで病的腱膜直上を切開，剥離し，可及的に切除する partial fasciectomy を行い，Z-plasty で閉創する術式を採用してきた（図 1）．その治療成績を調査し，成績不良症例の原因を検討した．

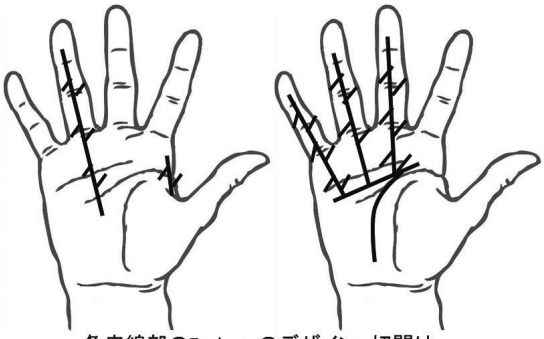

図 1　筆者らの手術法

【対象と方法】

1999 年から 2014 年の 15 年間に Dupuytren 拘縮で手術した 91 例 110 手の内，partial fasciectomiy と Z-plasty を施行し，術後 6 か月以上経過観察できた 53 例 61 手が対象である．男 45 例，女 8 例，両側罹患 36 例（内，両側とも手術したのが 8 例），右罹患 15 例，左罹患 2 例，手術時年齢平均 67.1 歳（43 歳～79 歳），術後観察期間平均 14.1 か月（6 か月～64 か月）であった．手術を行った指は，母指（指間含む）17 手，示指 10 手，中指 35 手，環指 53 手，小指 49 手で，Einarsson による Meyerding 改編分類では，Grade 0 が 3 手，Grade 1 が 27 手，Grade 2 が 16 手，Grade 3 が 15 手，Grade 4 が 0 手であった（表 1）．

治療成績の評価として，（1）抜糸・上皮化までの期間，（2）術後合併症，（3）Tubiana の術後評価を調査した．Tubiana 術後評価で「可」「不可」とされた症例を成績不良症例とし，その原因を個々に検討した．

【結　果】

（1）抜糸までの期間は平均 13.9 日（9 日～28 日）であった．61 手中 1 手に切開辺縁部の血行不全による皮膚壊死を起こしたが，保存治療により術後 40 日で上皮化し，皮膚性拘縮は起こさなかった．血腫，

受理日　2015/09/21
埼玉成恵会病院・埼玉手外科研究所　〒355-0072　埼玉県東松山市石橋 1721

表 1　Einarsson による Meyerding 改編分類に基づく術前評価

Grade 0	cordが触れるが、手指の屈曲拘縮はない	3手
Grade 1	1指のみの屈曲拘縮、程度は問わない	27手
Grade 2	2指以上の屈曲拘縮かつ、 いずれの関節も60°未満の拘縮	16手
Grade 3	2指以上の屈曲拘縮かつ、少なくとも 1関節は60°以上の拘縮	15手
Grade 4	全指の屈曲拘縮、母指も完全伸展不能	0手

感染はなかった．

（2）術後合併症は，一過性神経障害 8 手，神経損傷 3 手，肥厚性瘢痕 2 手，CRPS1 手であった．一過性神経障害では，症状消失まで平均 6.6 か月（1 か月～16 か月）かかっていた．神経損傷の内，2 手は術中に切断が判明し神経縫合されたが，1 手は不全切断であり，気付かれなかった．気付かれなかった 1 手は術後に痺れを訴え，Tinel 徴候が出現するも経過とともにその位置が移動しないため，術後 11 か月目に手術で神経腫の形成を確認，切除後，神経移植を受けた．病的腱膜により血管神経束が変位することがあるので，これらの位置関係を拡大鏡下に見ながら注意深く腱膜を切除し，切除後は血管神経束の連続性を確認しているが，神経表面の損傷にも気を配るべきであったと反省する症例であった．

肥厚性瘢痕は 2 例とも有痛性の腫瘤を形成し，1 例はトリアムシノロンの局所注射で軽快した．もう 1 例は再発を疑われ，dermatofasciectomy＋Z-plasty を受けたが，病理検査で肥厚性瘢痕と診断された．術後に症状は消失し，追加治療はされていない．

（3）Tubiana の術後評価で優は 18 手，良が 30 手，可が 7 手，不可は 6 手であった（表 2）．Meyerding 改編分類別にみると，Grade1 の 3 手に可が，Grade 0 の 1 手と Grade 1 の 4 手に不可があった（表 2）．一般的に，術前の拘縮が高度な症例，Meyerding 改編分類の Grade が高いほど，成績が不良と言われる．しかし，Tubiana 分類の可と不可を成績不良とすると，成績不良症例の半数以上が，拘縮の進んでいない Meyerding 改編分類の Grade 0 と 1 で占められていた．

Tubiana 術後評価の可と不可を合わせた 13 手の内，手術指の PIP 関節再拘縮が 11 手，拘縮の無かった PIP 関節に屈曲拘縮が生じたのが 4 手，拘縮の無かった DIP 関節に屈曲拘縮が生じたのが 2 手にみられた（重複あり）．成績不良の原因は PIP 関節の再拘縮と，非拘縮指節間関節の拘縮出現であった．

【考　察】

筆者らの行なってきた，病的腱膜直上を切開・剥離し partial fasciectomy 後 Z-plasty で閉創する術式の抜糸までの期間は 2 週間で，抜糸後のガーゼ保護が不要である．これは，上皮化まで 3 週から 43 日と報告される開放療法 [1)2)] に比べ短く，閉創療法の利点の一つである．

閉創療法時の病的腱膜のアプローチ法に，縦切開や zigzag 切開が用いられる．縦切開では切開部の辺縁に，病的腱膜と皮膚が固着していた血流の不安定な部分がくる．zigzag 切開では皮弁の中央に固着した部が存在し，その末梢で血流が不安定になる（図 2）ので，高度な拘縮・癒着例ではその適応が制限され，縦切開の方が適応は広い．

閉創の際，縦切開では Z-plasty，zigzag 切開では Y-V 皮弁と，選択する皮弁が限られ，術中に他の皮弁やデザインに変更しにくいのは両者の欠点である．無理せず部分的に開放療法を併用する報告 [3)] がある一方，術後の皮膚の緊張を軽減させつつ過剰な瘢痕

表 2　Tubiana の術後評価　（単位：手）

Tubianaの術後評価		全体	Meyerding改編分類別内訳				
			Grade0	Grade1	Grade2	Grade3	Grade4
優	外見も機能も正常	18	1	7	6	4	0
良	軽度の変形(+)も改善	30	1	13	7	9	0
可	改善が少ない	7	*0*	*3*	3	1	0
不可	不変もしくは悪化	6	*1*	*4*	0	1	0

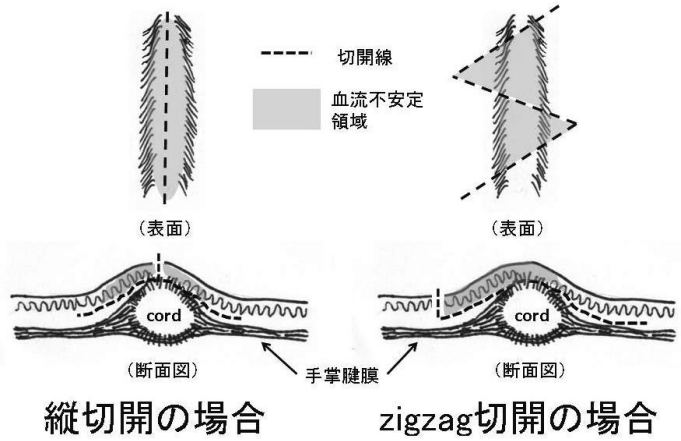

図 2　アプローチ法別血流不安定領域

形成を予防する目的で血行の良い皮弁で覆うことを推奨する意見もある[4]．縦切開後の Z-plasty は，立体的に変化した腱膜切除後の手指表面に，皮弁の大きさ・数を自由にデザインできる点が zigzag 切開後の Y-V 皮弁に勝る．偏位しているかもしれない血管神経束は目視確認すべきであり，閉創を優先してアプローチを小さくするべきではなく，常にアプローチと閉創法は術前から決定して臨むべきであろう．筆者らの選択している術式は，高度な拘縮にも対応でき，有用な方法であると考えている．

Dupuytren 拘縮の手術治療では，病的腱膜の切離・切除により拘縮を解除した後の，再発，進展・進行，PIP 関節の再拘縮を予防することが長期成績向上に直結する．PIP 関節再拘縮は残存腱膜の拘縮進行，すなわち再発や進展が原因で出現することがある．しかし，伸筋腱機構の破綻，intrinsic muscle の機能不全，術後瘢痕によっても屈曲拘縮が出現するので，これらは別に対応するべきと考える．再発，進展・進行の予防のため，初回手術時に病的腱膜だけでなく，全ての手掌腱膜を切除する total fasciectomy が推奨されるむきもあった．しかし，侵襲が大き過ぎること，切除辺縁部よりも切除深部での病的腱膜の取り残し予防が再発予防になるので，total fasciectomy の報告は少なくなっている．筆者らは，手掌部に対しては病的腱膜のみを正常腱膜から切除する subtotal fasciectomy で再発だけでなく，進展も予防しうると考え，施行している．

固有指部については，今回の成績不良症例が全例，指節間関節の再拘縮もしくは新たな拘縮出現を起こしていたこと，PIP 関節周辺の fasciecomy をしなかった症例に再拘縮が多かった報告がある[5]ことから，病的腱膜の切除だけでは不十分で，変性を起こす可能性のある組織を切除する total fasciectomy が必要と考えている．固有指部の total fasciectomy については，すでに 1983 年に McFarlane が，PIP 関節周囲から DIP 関節までの central, spiral, lateral, retrovascular cord もしくはその組織腱膜を切除するべきだと述べている[6]．そして，2014 年に Shewring らは Cleland 靭帯が retrovascular cord の一部で，血管神経束の背側で病的腱膜を形成すると報告[7]した．Zwanenburg らは，Cleland 靭帯は屈筋腱腱鞘前面と後面，伸筋腱外膜の結合織膜の 3 層から形成されていると報告し[8]，固有指部での病的腱膜になりうる組織腱膜は深層，背側に存在していることが判る．手術時に，PIP 関節が完全伸展すると，それ以上の腱膜切除をやめてしまうことが多いが，total fasiectomy をする際は，PIP 関節付近で両側の血管神経束の背側に切除を広げる必要がある．

PIP 関節拘縮例では，伸筋腱機構の破綻や intrinsic muscle の機能不全を起こす前，高度な屈曲拘縮になる前の手術を推奨する意見が多い．Meyerding 改編分類の Grade が低い症例でも手術の適応となってくる．手術で PIP 関節周囲の腱膜を全切除し，再発や進展を予防するだけでなく，術後のリハビリや伸展装具装着といった後療法の併用で，瘢痕による屈曲拘縮を予防することが大事である．PIP 関節拘縮を有する患者には，その程度の如何に関わらず，術前からその必要性を理解させ，スムーズな後療法

導入が不可欠であることは言うまでもない．

Tubiana の術後評価は，日常診療中に確認しやすく，経時的に比較しやすい，簡便な方法であり，術後の手全体の評価として用いられる．患者の術前後の比較評価であり，術前に高度な拘縮や多数指罹患している症例は，術後に拘縮が多少残存していても結果に満足し，「良」になることが多い．術前の拘縮が少ない症例に拘縮が残ると成績不良となるが，その角度は拘縮の高度な症例の術後よりも小さいことがあり，患者間での比較はしにくい．Tubiana の術後評価は有用ではあるが，手術手技の評価は，石川らの考案するような定量評価[9]の方が比較しやすい．今後，コラゲナーゼ注射といった新たな治療法が加わり，Dupuytren 拘縮の治療方法，その組み合わせはますます増えていく．Dupuytren 拘縮という疾患の治療成績を，各治療法で比較できる新たな，総合的評価方法が望まれる．

【まとめ】

Partial fasciectomy と Z-plasty で手術した Dupuytren 拘縮の成績不良原因は，PIP 関節の再拘縮と，非拘縮指節間関節の拘縮出現であった．PIP 関節屈曲拘縮が軽度であっても，固有指部に total fasciectomy を施行することが成績向上につながるかもしれない．治療法の成績比較に，新たな総合的評価法が望まれる．

【利益相反の開示】

本研究発表に関連し，開示すべき COI 関係にある企業等はありません．

【文　献】

1） 中村 修ほか．当科における Dupuytren 拘縮の手術治療成績．日手会誌 30: 567-570, 2014.
2） 田中啓之ほか．Dupuytren 拘縮の手術成績．日手会誌 28: 264-266, 2011.
3） 亀山 真ほか．Dupuytren 拘縮に対する部分的開放療法．日手会誌 20: 152-157, 2003.
4） 勝村 哲ほか．Ulnar parametacarpal flap を併用した Dupuytren 拘縮の治療成績．日手会誌 30: 416-420, 2013.
5） 白井隆之ほか．PIP 関節拘縮を伴う Dupuytren 拘縮の検討．日手会誌 30: 142-144, 2013.
6） McFarlane RM, et al. The current status of Dupuytren's disease. J Hand Surg 8-A: 703-708, 1983.
7） Shewring DJ, et al. Cleland's ligaments and Dupuytren's disease. J Hand Surg 39-E: 477-481, 2013.
8） Zwanenburg RL, et al. The anatomy and function of Cleland's ligaments. J Hand Surg 39-E: 482-490, 2013.
9） 石川淳一ほか．当科における Dupuytren 拘縮の手術成績―成績に影響を与える因子の検討―．日手会誌 7: 970-974, 1991.

日手会誌（J Jpn Soc Surg Hand），第 32 巻　第 5 号　755-758，2016

当科における Dupuytren 拘縮の治療成績

渡辺直也*，木村長三*，岩崎倫政**

当科で Dupuytren 拘縮に対し手術を行った 30 例 35 手 53 指の術後成績について調査した．伸展角度は，MP 関節では術前平均 -32.9° から術後平均 -1.1° に改善し，拘縮改善率は 93％であった．PIP 関節では術前 -24.5° から術後は -13° に改善し，拘縮改善率は 39％と MP 関節ほどの改善は得られなかった．合併症は，全体として 54％にみられたが，一過性神経障害の割合が多く 6 手（17％）で，神経損傷は 1 手（3％）であった．指神経の走行偏位を 3 手に認め，いずれも MP 関節付近での偏位であり，同部位の操作には注意が必要と思われた．

【緒　言】

Dupuytren 拘縮では病的な腱膜により神経血管束の走行が偏位していることがあり，術中の神経損傷に注意が必要である．当科の Dupuytren 拘縮に対する手術治療の術後成績について，神経損傷等の合併症を含めて調査した．

【対象と方法】

対象は 2005 年 1 月から 2014 年 3 月までの間に，当科で Dupuytren 拘縮に対して手術を施行した症例 30 例 35 手 53 指で，全例男性であった．手術時平均年齢は 66.5 歳（51～81 歳），罹患指は中指：7 指，環指：21 指，小指：25 指であった．糖尿病の合併が 4 例にみられた．手術は原則的にジグザグ切開で展開し，病的腱膜およびその周囲の腱膜を可及的に切除した．創閉鎖は必要に応じ VY 形成術を追加して一次閉鎖した．VY 形成の追加を要したのは 3 手であった．後療法は特に行わなかった．術後の経過観察期間は平均 18.5 か月（4 週～9 年 7 か月）であった．術後成績について伸展角度と拘縮改善率［(術前拘縮角度 - 術後拘縮角度)/術前拘縮角度］，Tubiana の評価基準による評価および合併症について調査した．統計学的解析は Wilcoxon signed-ranks test および Mann-Whitney's U test を用いて行った．

【結　果】

伸展角度は，MP 関節では術前平均 -32.9° から術後平均 -1.1° に有意に改善し（$p<0.001$），拘縮改善率は 93％であった．PIP 関節では術前 -24.5° から術後は -13° に有意に改善し（$p<0.001$），拘縮改善率は 39％と MP 関節ほどの改善は得られなかった．小指とそれ以外の中･環指の拘縮改善率を比べたところ，MP 関節では小指 92％，中・環指 95％，PIP 関節では小指 36％，中・環指 43％といずれも小指にやや悪い傾向がみられた．

Tubiana 基準による術後評価では very good：8 手，good：16 手，fair：9 手，poor：2 手であった．Poor 2 例のうちの一人は再発した 1 例で足底筋膜線維腫を合併していた．もう一人は CRPS 様の症状が出現したのち来院しなくなった例である．Meyerding 分類による術前病期別に術後の Tubiana 基準の評価をみると，拘縮が進行した Meyerding 分類 grade3 では有意に成績が悪い傾向がみられた（$p=0.01$）（表 1）．また，罹患指数別に Tubiana 基準の評価を比べてみたが，単指罹患と複数指罹患では特に差はみら

表 1　術前病期分類と術後成績

Meyerding分類（術前病期）	Tubiana基準による術後評価				手
	very good	good	fair	poor	
0	1				1
1	5	10	4	1	20
2	2	2			4
3		4	5	1	10
4					0

受理日　2015/09/09
*帯広厚生病院　〒080-0016　北海道帯広市西 6 条南 8 丁目 1 番地
**北海道大学整形外科

れなかった．

合併症として，一過性指神経障害：6 手，創離開：6 手，皮膚壊死：3 手，CRPS 様症状：3 手，創感染：1 手，再発：1 手，神経損傷：1 手を認め，全体として 54％に合併症がみられた．各合併症と Meyerding 分類による術前病期，および Tubiana 基準による術後評価の関係を調べたが，今回の研究では明らかな傾向はみられなかった．

【症例提示】

症例 1：79 歳，男性．右小指の Dupuytren 拘縮で，部分腱膜切除を施行した．伸展角度は術前 MP 関節：-55°，PIP 関節：-40° から術後 2 年 8 か月時点で MP 関節：0°，PIP 関節：0° に改善した．術中所見として，指神経と指動脈が MP 関節付近で病的腱膜に巻き込まれるように中央に偏位し，病的腱膜の上を走行しているのが確認され，慎重に剥離を行った．術後に創部の表層感染を合併したが抗菌剤の内服で治癒した．Tubiana 基準による評価は very good であった（図 1，2，3，4）．

症例 2：62 歳，男性．右小指の Dupuytren 拘縮で，部分腱膜切除を施行した．伸展角度は術前 MP 関節：-15°，PIP 関節：-30° から術後 7 か月時点で MP 関節：0°，PIP 関節：-10° に改善した．この症例も MP 関節付近で病的腱膜により指神経が中央浅層に偏位していて，術中に神経を損傷してしまい，顕微鏡下に縫合を行った．指の知覚低下はかなり改善したものの完全回復には至らず，Tubiana の評価は fair であった（図 5，6，7，8）．

【考　察】

諸家の報告[1)2)3)4)5)]では，Tubiana 基準による術後評価で良い成績と考えられる very good と good の例を合わせた割合は 69％～92％を占めていた．本研究では 69％であり，同等の成績の範囲内であった．Dupuytren 拘縮の術後成績の不良因子としては，強度の拘縮，PIP 関節罹患，小指，複数指罹患，女性例，二次手術，Dupuytren 体質（両側罹患，異所性病変の合併など）などが報告されている[6)]．本研究でも Meyerding 分類 grade3 の拘縮進行例，PIP 関節，小指で成績が悪い傾向がみられ，また，再発をきたした 1 例は足底筋膜線維腫の合併例であり，成績不良の因子として同様の傾向が認められた．

Dupuytren 拘縮の合併症について，内田ら[5)]は 34/89 手（38％）にみられ，このうち神経損傷は 6

図 1　症例 1　cord の上に可動性のある皮膚がみられる（矢印）

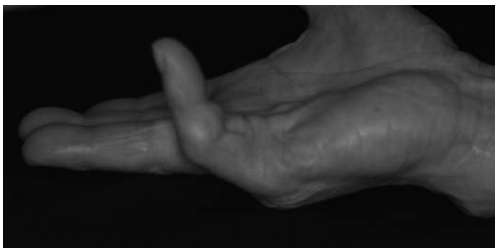

図 2　症例 1　術前の伸展角度：MP 関節 -55°，PIP 関節 -40°，Meyerding 分類 grade1

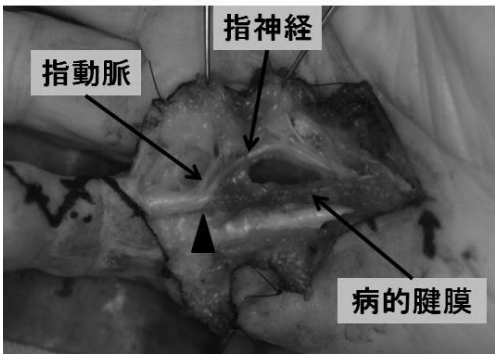

図 3　症例 1　術中所見：指神経と指動脈が MP 関節付近で病的腱膜に巻き込まれるように中央に偏位していた（矢頭）

図 4　症例 1　術後 2 年 8 か月での伸展角度：MP 関節 0°，PIP 関節 0°

図 5　症例 2　cord の上に柔らかい余剰の皮膚が認められる（矢印）

図 6　症例 2　術前の伸展角度：MP 関節 -15°，PIP 関節 -30°，Meyerding 分類 grade1

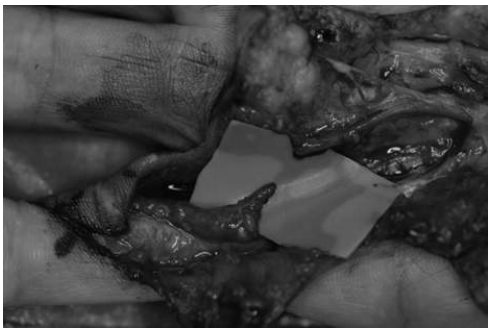

図 7　症例 2　術中所見：MP 関節付近で指神経が病的腱膜により中央浅層に偏位していたため，術中に損傷してしまい顕微鏡下に縫合を行った

図 8　症例 2　術後 7 か月での伸展角度：MP 関節 0°，PIP 関節 -10°

手（6.7%）と報告している．大谷ら[7]は神経損傷が 2/50 例（4%），一過性神経障害は 35/50 例（70%）と報告している．また，Chen ら[8]は Dupuytren 拘縮の systematic review で，全体で 14-67%に合併症がみられ，神経損傷は 2-5%，一過性神経障害は 0.4-52%と報告している．Dupuytren 拘縮の手術治療では合併症の頻度が少なくないと考えられ，神経に関連したものでは，神経損傷にまで至るものは数%であるが，一過性の神経障害の合併は比較的多くみられるようである．本研究においても全体として 54%に合併症がみられたが，一過性神経障害の割合が多く 6 手（17%）で，神経損傷は 1 手（3%）であった．

Dupuytren 拘縮では神経血管束が spiral cord などの病的腱膜により，指の正中，浅層へ偏位することが知られている．本研究でも 3 手（9%）に指神経の走行偏位を認め，環指 1 手，小指 2 手で，いずれも MP 関節付近に認められた．Short ら[9]は 276 手中 44 手（16%）に神経血管束の偏位を認めたと報告している．このような偏位は，神経血管束より表層の組織と深層の組織が結合し短縮することによって起こるとされ，近位の MP 関節付近での偏位は pretendinous cord と oblique cord，lateral digital sheet および Grayson’s ligament が結合し短縮することで神経血管束がこの cord の表層を外側から中央へ走行することになるといわれている．また，遠位では pretendinous cord が retrovascular sheet や Cleland’s ligament を介して lateral digital sheet と結合し深層に短縮することで神経血管束が外側から中央へと偏位するといわれている．さらに近位と遠位の cord が連続することで起こるダブルスパイラルあるいはコークスクリューと呼ばれる神経血管束が cord の周りを 2 回転する偏位も報告されている[10]．Short ら[9]は近位での神経血管束の偏位を予測する徴候として，cord の上の柔らかい余剰の皮膚の存在を挙げているが，これは神経血管束周囲の脂肪によるもので，本研究においても 3 例中 1 例にその所見が認められ（図 5），もう 1 例にも疑わしい所見がみられた（図 1）．神経損傷の合併症を防ぐうえで注意すべき有用な徴候と思われた．

本研究で指神経の走行偏位を認めた 3 手はいずれも Meyerding 分類 grade1 で術前拘縮角度は伸展角度でそれぞれ，症例 1：MP 関節 - 55°・PIP 関節 - 40°，症例 2：MP 関節 - 15°・PIP 関節 - 30°，

症例 3：MP 関節 - 10°・PIP 関節 - 25°と必ずしも拘縮の程度が強いものではなく，拘縮が軽度であっても神経の走行偏位に注意が必要と考えられた．

神経損傷を防ぐために，拘縮の程度が軽度であっても神経の走行偏位がありうることを十分認識し，また，cord の上に余剰の皮膚がみられた場合にはさらに神経の偏位の可能性を強く疑い，そして MP 関節付近では cord の上を横切り外側から中央へ向かって走行する神経の有無に常に注意して手術を行うべきと考えられた．

【まとめ】

1．Dupuytren 拘縮 30 例 35 手 53 指に対する手術成績は，拘縮改善率で MP 関節 93％，PIP 関節 39％であった．

2．合併症を 54％に認め，神経損傷は 1 手（3％）であった．

3．指神経の走行偏位を 3 手に認め，いずれも MP 関節付近での偏位であった．好発部位である同部位の操作には注意が必要と思われた．

【利益相反の開示】

本研究発表に関連し，開示すべき COI 関係にある企業等はありません．

【文　献】

1）中村 修ほか．当科における Dupuytren 拘縮の手術治療成績．日手会誌 30: 567-570, 2014.
2）松崎浩徳ほか．Dupuytren 拘縮に対する zigzag 切開による選択的手掌腱膜切除の術後成績．日手会誌 26: 516-519, 2010.
3）尼子雅敏ほか．当科における Dupuytren 拘縮の術後成績．日手会誌 26: 513-515, 2010.
4）工藤修己ほか．Dupuytren 拘縮の治療成績．整形外科と災害外科 43: 435-438, 1994.
5）内田 満ほか．Dupuytren 拘縮の手術に伴う合併症の検討．日手会誌 19: 507-510, 2002.
6）Adam RF, et al. Prognosis in Dupuytren's disease. J Hand Surg 17-A: 312-317, 1992.
7）大谷和裕ほか．当科における Dupuytren 拘縮の手術成績．日手会誌 26: 507-509, 2010.
8）Chen NC, et al. A systematic review of outcomes of fasciotomy, aponeurotomy, and collagenase treatments for Dupuytren's contracture. HAND 6: 250-255, 2011.
9）Short WH, et al. Prediction of the spiral nerve in Dupuytren's contracture. J Hand Surg 7-A: 84-86, 1982.
10）Hettiaratchy S, et al. Spiralling of the neurovascular bundle in Dupuytren's disease. J Hand Surg 35-E:2: 103-108, 2010.

日手会誌（J Jpn Soc Surg Hand），第 32 巻　第 5 号　759-763，2016

小指 FDS 腱独立滑走を妨げる解剖学的要因

木村和正*，佐野和史**，橋本智久**，高橋里奈***，大関　覚**

20 手の解剖から指骨長と実際の破格を調査し，230 手に対して従来の FDS テストから新たな分類を行い，未成年者と高齢者を比較することで小指生来の破格と加齢に伴う解剖学的変化を検討した．小指 FDS 腱尺側線維の低形成を 3 手に認め，小指基節骨長が FDS 腱低形成群で有意に低値であった．実際に確認し得た FDS テスト亜分類 5 パターンを高齢者と未成年者に分けると，高齢者において小指 DIP 屈曲を伴うパターン（A パターン，E パターン）が多く目立った．過去の報告の殆どが common type を生じ得る破格部位は前腕筋腹であった．本研究で未成年者に好発する common type（C パターン）は小指 - 環指 FDS 間の前腕筋腹での結合が疑われる．一方高齢者の場合，生来の破格に加え経年変化により手関節以遠に増加した腱滑膜組織が小指 DIP 屈曲を生じ，小指 FDS 腱独立滑走を妨げる一因と思われた．

【緒　言】

従来から小指浅指屈筋（FDS）腱の破格は指摘[1)2)]されているが，実際の破格と破格を予測するものとされる FDS テストとの関連についての過去のまとまった報告を認めていない．そして破格に関する解剖報告は献体である高齢者が対象であり，実際の臨床における FDS テストでの母集団とは異なる．今回，未成年者と高齢者に分け，従来の FDS テストから更に PIP 関節（以下 PIP）DIP 関節（以下 DIP）の屈伸により細分化した新たな分類を用いて比較する事で，生来小指 FDS 筋腱が有する走行の特徴と加齢に伴うその走行変化の推測を試みた．更に過去の破格に関する解剖所見を検討する事で小指 FDS 独立滑走を妨げる要因を類推した．また今回行った解剖所見から指骨長と実際の破格との関連性を検討した．

【対象と方法】

（1）系統解剖屍体 20 手（平均死亡時年齢 81 歳（68～93 歳））を小指 FDS 腱停止部から筋腹にかけて解剖し，環指 FDS 腱も含めた周囲組織との連続性，FDS 腱破格の有無，中環小指の指骨長などから，破格と指骨長との関連の有無を調査した．

（2）示指から環指を完全伸展位に保持して小指を自動屈曲させる standard FDS テストと示指から中指まで完全伸展位に保持して環小指を自動屈曲させる modified FDS テストを過去に外傷・手術歴を有しない 230 手（平均 54 歳 3～90 歳）に行った．従来の Austin ら[3)] 釜野ら[4)] の方法に準じて independent, common, absent の各タイプに分類した（図 1）．具体的には standard FDS テストを行い，小指 PIP 屈曲かつ DIP 伸展位ならば independent type に分類される．もしも PIP 屈曲したとしても DIP 屈曲を伴うものを independent (-) とした．次に independent (-) は modified FDS テストを行い，小指 PIP 関節が屈曲かつ DIP 伸展位ならば小指 - 環指 FDS 間が連結する，つまり common type である．また modified FDS テストで小指 PIP 屈曲の有無に関わらず DIP 屈曲を伴うものは本来の FDS 機能が無い，つまり absent type である．そして実際に分類可能であった 225 手の年齢を調査した．

（3）FDS テストを行うと小指 PIP と DIP の各々が屈曲位もしくは伸展位の 4 通りに分けられる．更にその 4 通りに対し modified FDS テストを行うと同様に 4 通りに場合分けされ，合計 16 通りに亜分類（以下 FDS テスト亜分類）可能である．この中で今回，実際に動きが確認出来た亜分類は 5 パターンであった（図 2）．分類不可であった 12 手を除い

受理日　2015/09/07
*越谷誠和病院　〒343-0856　埼玉県越谷市谷中町 4-25-5
**獨協医大越谷病院 整形外科
***獨協医大越谷病院リハビリテーション部

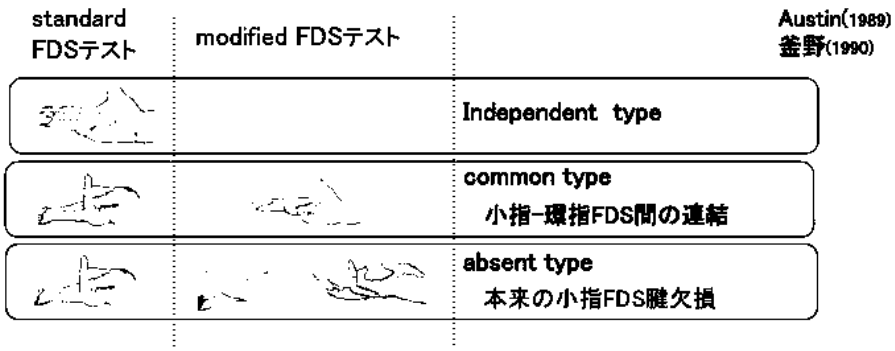

図 1　standard FDS テストと modified FDS テストを行い，Austin，釜野の方法に準じて independent，common, absent に分類した．

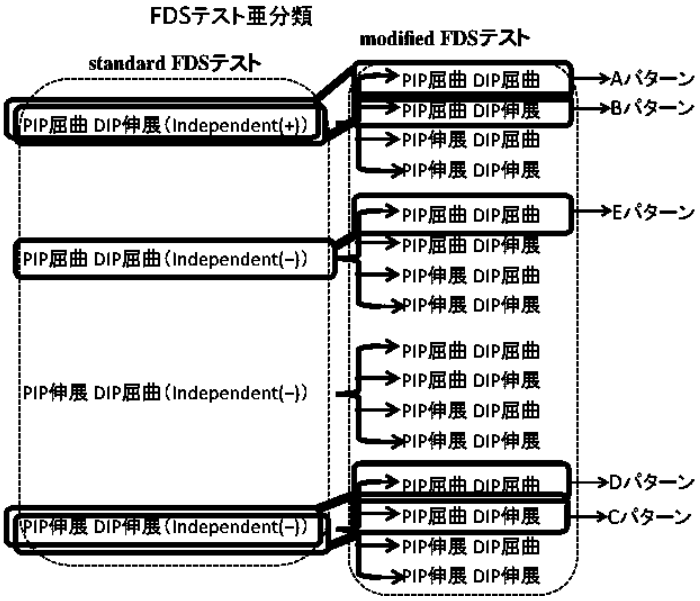

図 2　standard FDS テストと modified FDS テストを行い，PIP,DIP の屈曲伸展の有無で 16 通りに亜分類し，そのうち実際に動きが観察できたものは 5 パターン（A，B，C，D，E）だった．

た 218 手のパターンの年齢，高齢者と未成年者に分けた 2 群における 5 パターンの割合を調査した．

【結　果】

（1）小指 FDS 腱尺側線維の低形成を 20 手中 3 手に認め（図 3），環指 FDS 腱との連続や小指 FDS 腱欠損などの破格を認めなかった．平均指骨長を，FDS 腱低形成群 3 手と非低形成群 17 手を比較すると，小指基節骨長が非低形成群 34mm に対して低形成群 31mm で有意に短く，他の指骨長や基節骨における中指に対する小指比率は低形成群でいずれも僅かながら低値であったが，有意差を認めなかった（表 1）．

（2）standard FDS テストと modified FDS テストによる independent,common,absent の各タイプに分類可能であった 225 手の各タイプの平均年齢は independent（n＝114）38 歳，common（n＝35）32 歳，absent（n＝76）49 歳で absent は他と比較し有意に高齢であった．

（3）16 通りの FDS テスト亜分類において実際に

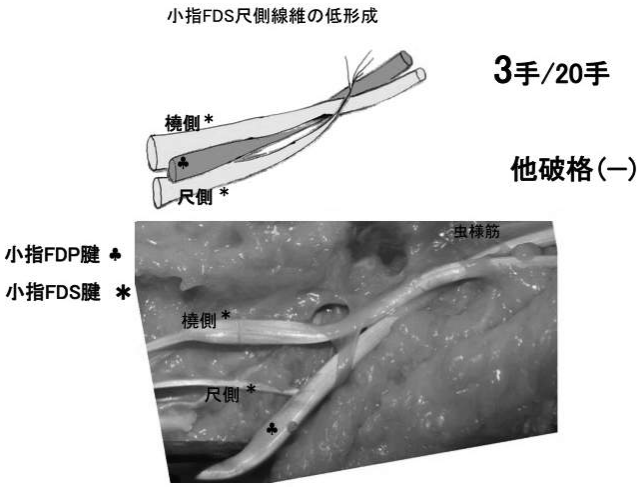

図 3　小指 FDS 腱尺側線維の低形成を 20 手中 3 手に認め，環指 FDS 腱との連続や小指 FDS 腱欠損などの破格を認めなかった．

表 1　平均指骨長を，FDS 腱低形成群 3 手と非低形成群 17 手を比較すると，小指基節骨長が非低形成群 34㎜に対して低形成群 31㎜で有意に短かった．他の指骨長や中指に対する小指基節骨比率は低形成群でいずれも僅かながら低値であったが，有意差を認めなかった．

平均指骨長(mm)

	FDS低形成(−) (N=17手)	FDS低形成(＋) (N=3手)	
小指基節骨	34	31	P=0.041
環指基節骨	42	40	ns
中指基節骨	45	44	ns
第5中手骨	51	50	ns
第4中手骨	54	53	ns
第3中手骨	58	58	ns
(小指基節骨/中指基節骨)	0.75	0.73	ns

(Wilcoxon)

動きを観察できた 5 パターン（A（n＝43 手），B（n＝71 手），C（n＝35 手），D（n＝29 手），E（n＝40 手））の平均年齢は各々45 歳，35 歳，32 歳，35 歳，58 歳であった．各々を比較すると，FDS テスト，modified FDS テストともに小指 DIP 屈曲を示す E パターンの absent type が 58 歳と最も有意に高齢であった．一方，最も有意に若年は 32 歳の common type（C パターン）であった．その 5 パターンを更に高齢者（≧65 歳）（n＝46）と未成年者（＜20 歳）（n＝63）に分けると，割合（%）は（A，B，C，D，E パターン），高齢者（27，9，14，11，39），未成年（12，34，28，23，3）であった．高齢者は modified FDS テストで小指 DIP 屈曲を伴うパターン（A パターン，E パターン）が多く目立った．それに対し未成年は小指 DIP 屈曲を伴わないパターン（B パターン，C パターン）が多く，破格ではない independent を除くと common type（C パターン）が 28 %と最多で，一部の absent type（D パターン）を 23 %に認めた（図 4）．

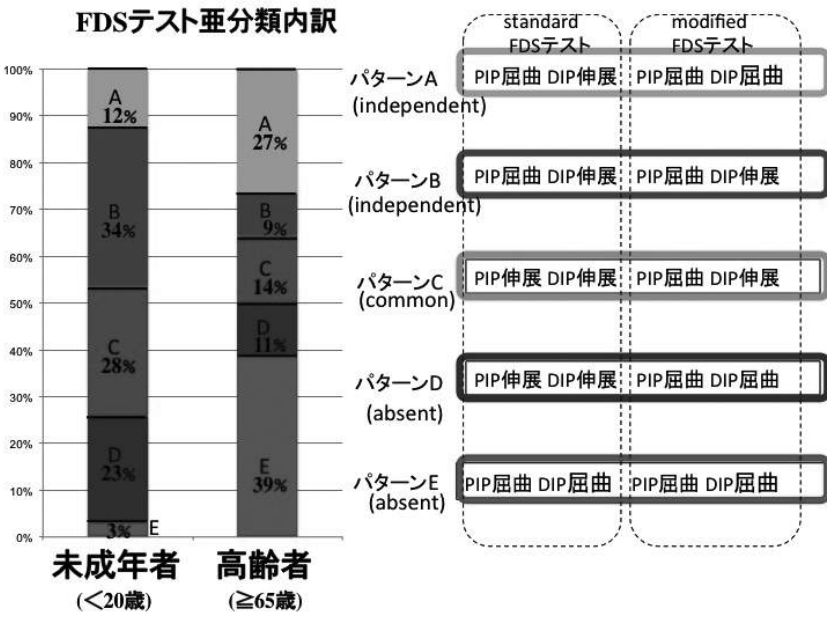

図 4　5 パターンを更に高齢者（≧65 歳）と未成年者（<20 歳）に分けると，その割合（%）は（A, B, C, D, E パターン），高齢者（27,9,14,11,39），未成年（12,34,28,23,3）であった．高齢者は modified FDS テストで小指 DIP 屈曲を伴うパターン（A パターン，E パターン）が多く目立った．それに対し未成年は小指 DIP 屈曲を伴わないパターン（B パターン，C パターン）が多く，破格ではない independent を除くと common type（C パターン）が 28%と最多で，一部の absent type（D パターン）を 28%認めた．

【考　察】

従来から小指 FDS 腱破格が指摘され，これを予見する手法が検討されてきた．大渕ら[5]は小指先端が環指 DIP 皮線と比較してより短い場合には FDS テストから破格の存在が疑われる事を述べている．これは本研究の結果と同様に，外観骨格上の低形成の存在は FDS 腱低形成も含めた破格出現の可能性を示唆する所見の一つと思われる．

今回，未成年者において common type の頻度が高く高齢者と比較してもその割合の大きい事が特徴的である．そして common type を来すためには小指 FDS- 環指 FDS 間の結合が必要である．common type を生じ得る解剖学的破格に関する過去の報告[3)6)7)]において，手関節以遠での小指 FDS- 環指 FDS 間の腱性連続をきたす破格は概ね数%しか存在しない．一方前腕筋腹での小指 FDS- 環指 FDS 間の結合は概ね 3 割程である報告[3)6)7)]が殆どであり，今回の未成年者における common type（C パターン）の割合である 28%とほぼ同一であると思われる．つまり前腕部において小指 FDS と環指 FDS の筋腹が何らかの型で結合する事が，生来の common type を来す主要な一因である事が疑われる．未成年者に好発していた他の破格である，D パターン（23%）の absent type を生じるためには common type に加えて更に小指深指屈筋（以下 FDP）筋腱が小指 FDS 筋腱もしくは環指 FDP 筋腱と連結する事が必要である．Tan ら[8]は FDP 腱が小指 FDS 腱の機能を担っているタイプを 10 数%存在する事を述べており，本研究における D パターンと同一のものであると思われる．上述したように手関節以遠での腱性の破格は数%に過ぎず，前腕筋腹での破格は 3 割程であった事から前腕筋腹レベルでの小指 FDP 腱の起始に関する何らかの破格の存在が予想される．

一方高齢者に関して，著者らは高齢者 FDS 筋腱の解剖所見では小指 FDS 腱と周囲組織との腱性の連続性は存在せずに多くの標本で腱滑膜増生を認め，牽引により隣接腱が滑膜を介して同様に牽引される事を報告した[7]．そして徳永[6]は手根管内の厚

い滑膜性腱鞘が小指 FDS 腱滑走を妨げている事を指摘しており，著者らの報告と同様のものと思われる．本研究からも高齢者における modified FDS テストで DIP 屈曲に伴うもの（A パターン，E パターン）を多く認めていた．以上より高齢者の場合，生来の破格に加え経年変化により腱滑膜組織が小指 FDP 腱周囲に増生し小指 FDS 腱との間に介在結合することで，高齢者に特徴的である小指 DIP 屈曲を来たし，小指 FDS 腱独立滑走を妨げる一つの要因と思われた．

破格が上述の如く手ではなく前腕に存在する事が多い若年者の common type や absent type では，腱移行術において力源として移行腱を前腕に引き出せても破格の存在を否定するものでは無い．本研究から環指 FDS を力源とした時，縫合緊張が強ければ common type の場合には小指 PIP 自動屈曲力減弱，absent type では更に DIP も含めた小指自動屈曲制限が危惧される．緊張が弱ければ矯正不足を生じる．つまり若年者の環指 FDS 腱を用いる腱移行術において，術前手術側の modified FDS テストによって common type，absent type であった場合には，その力源の選択・使用に留意する事が必要と思われる．

また小指の FDS 腱尺側線維低形成はある一定の割合で存在する[6)7)]ため橈側か尺側のいずれか一方の小指 FDS 腱を用いる場合には配慮が必要である．つまり屈筋腱断裂や狭窄性腱鞘炎などの屈筋腱障害や尺骨神経麻痺による鉤爪変形に対する腱移行術などで力源として使用する場合には橈側線維を用いる事，PIP 側副靭帯再建，PIP 過伸展に対する FDS 腱固定術などの関節制動には尺側線維を選択する事が無難と思われる．

【まとめ】

20 手の小指 FDS を解剖し，3 手で小指 FDS 腱尺側線維の低形成を認めた．これらは小指基節骨長が有意に短く，外観骨格上の小指低形成は破格の可能性を示唆した．

230 手に FDS テスト亜分類を試み，未成年者は common type が特徴的で，前腕部における小指 FDS と環指 FDS の筋腹近傍での結合が小指 FDS 独立滑走を妨げる主要な一因と思われた．未成年者は他に前腕筋腹レベルでの小指 FDP 腱の起始に関する何らかの破格の存在が予想された．

高齢者の場合，生来の破格に加え経年変化により腱滑膜組織が小指 FDP 腱周囲に増生し，高齢者に特徴的である小指 DIP 屈曲を来たす事が推察された．

【利益相反の開示】

本研究発表に関連し，開示すべき COI 関係にある企業等はありません．

【文　献】

1) Kaplan EB. Muscular and tendinous variations of the flexor superficialis of the fifth finger of the hand. Bull Hosp Joint Dis 30: 59-67, 1969.
2) Shrewsbury MM, et al. Flexor digitorum superficialis tendon in the fingers of the human hand. Hand Clin 6: 121-133, 1974.
3) Austin GJ, et al. Variations of the flexor digitorum superficialis of the small finger. J Hand Surg Am 14: 262-267, 1989.
4) 釜野雅行ほか．手指の独立運動を妨げる破格腱に関する調査．日手会誌 7: 611-614, 1990.
5) 大渕聡已ほか．小指長による FDS テストの検討．日手会誌 17: 459-461, 2000.
6) 徳永大作．小指浅指屈筋腱の破格に関する実験的研究．京府医大誌 105: 803-813, 1996.
7) 木村和正ほか．小指浅指屈筋腱破格に対する解剖学的検討．日手会誌 31: 1-4, 2015.
8) Tan J, et al. A new examination method for anatomical variations of the flexor digitorum superficialis in the little finger. Clin Orthop Surg 5: 138-144, 2013.

日手会誌（J Jpn Soc Surg Hand），第 32 巻　第 5 号　764-768，2016

握力測定機器の違いによる浅指屈筋および深指屈筋の筋活動特性

小田桐正博*，大山峰生**，中村雄一*，松澤翔太*，吉津孝衛*

手外科領域では，握力測定に Jamar 型握力計の使用が推奨されている．握力発揮には主に FDS と FDP が関与するが，Jamar 型握力計使用時の引っかけ握りと指関節が最大屈曲位となる粗大握りとでは筋活動が異なることが予測される．我々は新たに粗大握りで握力測定が可能な測定計を開発し，本開発握力計と Jamar 型握力計を用いて，握力を発揮した時の FDS と FDP の活動特性を比較検討した．課題運動はグリップ動作とし，最大握力値まで達するリニアランプ負荷課題を実施した．各筋から得た筋電図は握力値 20％間隔毎に 250msec の積分値を求め，握力と筋活動の関係を調べた．その結果，Jamar 型握力計では，握力の増大に伴い FDS と FDP の活動が比例的に増加し，最大握力発揮時においては FDS の活動は FDP の活動よりも勝った．開発握力計では，FDP は Jamar 型握力計と同様の活動傾向を示したが，FDS は最大握力発揮時でも 40％程度の活動に留まった．Jamar 型握力計は主として FDS を，開発握力計は主として FDP の筋力を反映しており，FDS の活動に影響されず FDP による握力を測定する場合は，本研究で作成した開発握力計が有効であると考えた．

【緒　言】

握力測定は，手の機能評価の指標として広く使用されている．握力測定機器には，Jamar 型握力計や Smedley 型握力計，円筒型力覚センサー，圧力センサー等が報告されているが [1)2)]，手外科領域では Jamar 型握力計が推奨されている．握力は手指内在筋群と手指外在屈筋群の等尺性収縮による静的筋力であり，その中でも特に手指外在屈筋である浅指屈筋（flexor digitorum superficialis，FDS）と深指屈筋（flexor digitorum profundus，FDP）の関与が大きい．しかし，握力とこれら FDS と FDP 活動との関係を報告した研究は少なく，どのような筋活動特性が存在するかは明らかになっていない．また，Jamar 型握力計を用いた時の筋活動に関して論じた文献も，渉猟しえなかった．

Jamar 型握力計は把握部の形状により引っかけ握りが強要され，粗大握りとは異なる筋活動が生じ，負荷の加わる部位が中節部であることから，FDP よりむしろ PIP 関節の屈曲を主作用とする FDS 優位の活動様式が生じる可能性があると予測した．この予測を基に，我々は新たに粗大握りで末節部に負荷を加えることができる握力計を開発し，本開発握力計と Jamar 型握力計を用いて握力を発揮させた時の FDS および FDP 活動を比較した．

【対象と方法】

（1）対象

対象は，神経筋疾患および整形外科的疾患の既往のない健常成人 6 名とした．内訳は，男性 6 名，平均年齢 34.2±9.4 才で全員右利きであった．尚，本研究は新潟医療福祉大学倫理委員会の承認を得て，被験者には予め実験の目的と方法を文章で説明し，同意を得た．

（2）握力測定機器の開発

開発した握力計（CFS003，レプトリノ，長野）は，示指・中指・環指・小指それぞれに個別の張力センサーを備え，このセンサーに直結したリング状のフックを各指の末節部に設置して，指の屈曲力を測定する構造になっている（図 1）．また，手関節および MP 関節部はロック可能なジョイント式になっており，任意の関節角度，指骨の長さに応じて調整可能である．これらの調整機構により，開発握力計は

受理日　2015/09/21
*新潟手の外科研究所　〒957-0117　新潟県北蒲原郡聖籠町諏訪山 997 番地
**新潟医療福祉大学

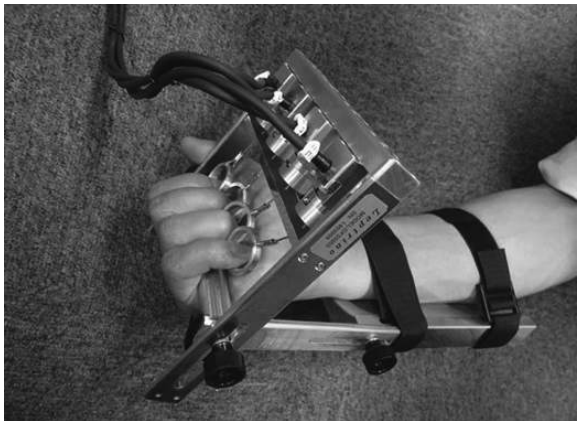

図1　開発握力計

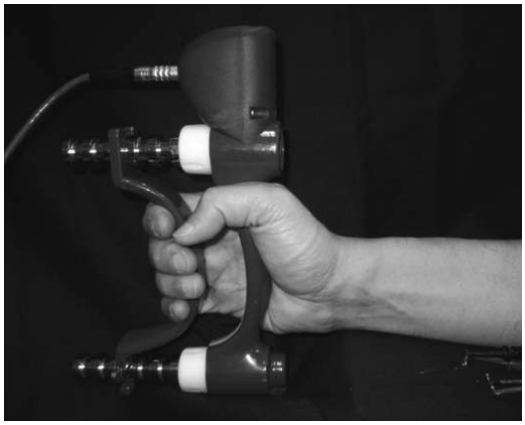

図2　Jamar型握力計

手指関節を最大屈曲位に近い肢位に設定でき，粗大握り時の屈曲力を測定することが可能である．

（3）運動課題

運動課題は右手によるグリップ動作のリニアランプ握力課題とした．リニアランプ握力課題は，モニター上に標された目標基準線に握力信号を追従させるよう視覚的にフィードバックしながら握力値が0から最大値まで5秒間で発揮するように設定した．測定前には数回の練習を行わせた．握力の測定には，開発握力計とJamar型握力計（Type H400，Biometrics Ltd，Great Britain）の2種類の握力計を用いた．開発握力計は，各被検者毎に手関節およびMP関節部のジョイントを調整し，MP，PIP，DIP関節が最大屈曲位に近い肢位になるように設定した．また，センサーに直結したリングが末節骨に対して垂直にかかるように調整した．Jamar型握力計の握り幅については，実験開始前にあらかじめ前腕中間位にて握り幅2および3で最大握力値を測定し，最大握力値が大きかった方を各被検者の握り幅として採用した（図2）．測定肢位は肩関節屈曲0度，外転20度，肘関節は屈曲90度とし，前腕肢位は中間位とした．手関節の肢位は十分な握力が発揮出来るよう任意とした．握力課題は各握力計において2試行ずつ行い，筋肉の疲労を避けるために各施行間には2分間の休憩を入れた．各握力計における施行はランダム化した．

（4）筋電図の導出と解析

被験筋は右の尺側FDPと，環指のFDSとした．筋電図の導出には，硬質ウレタンで被覆された直径0.05mmのタングステン線（TN204-123，ユニークメディカル，東京）で作成した双極貼合ワイヤー電極を使用した．電極の非絶縁部は2mm，電極間距離は5mmで固定し，電極先端部分は筋の収縮に伴い電極が追従するよう鉤状に約15 mm折り返した．電極の刺入は，長さ60mmのカテラン針（25G）をガイドとして用い，刺入後はそのガイド針のみ抜去して電極を留置した．電極刺入位置は，尺側FDPにおいては肘頭から4横指遠位の尺骨骨幹部尺側付近とした．環指FDSは前腕遠位1/3の掌尺側部とした（図3）．

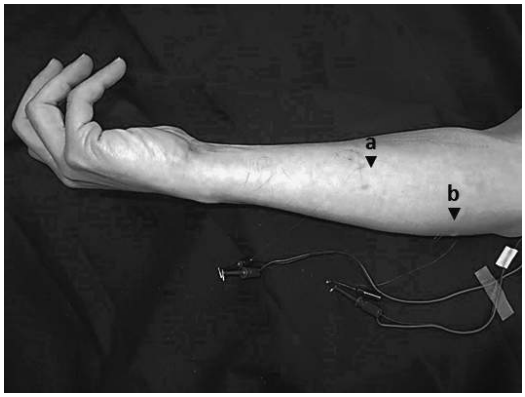

図3　筋電図用ワイヤー電極の刺入部位
（a）環指FDS　（b）尺側FDP

尺側FDPの電極留置部位の確認には，刺入した双極ワイヤー電極を利用して電気刺激を行い，FDPが独立して収縮し，中，環，小指のMP，PIP，DIP関節 が同時屈曲することを確認した．さらに，電極留置後は，筋電図がPIP関節および手関節の自動屈曲運動では出現せず，DIP関節の自動屈曲運動の

みで出現することも確認した．環指FDSに関しては，電気刺激により環指PIP関節が単独屈曲することを確認した．また，筋電図が他指のPIP関節単独屈曲では出現せず，環指PIP関節の単独屈曲のみで出現することを確認した．なお，不関電極はワイヤー電極を用い，肘頭部に刺入した．

得られた筋電図信号は前置増幅器（DPA-10A，ダイアメディカルシステム，東 京）で10倍に，さらに主増幅器（DPA-2008，ダイアメディ カルシステム，東京）を用いて100倍に増幅し，握力信号と共にサンプリング周波数2kHzでA/D変換してパーソナルコンピュータに取り込んだ．記録した筋電図信号は，20-1000Hzのband pass filterで処理した．これらのデータの取り込みには，データ収録・解析システム（power Lab 8/30，AD Instruments，Australia）を用いた．得られた筋電図データは2試行のうち握力信号が目標基準線に対して安定している方を採用した．筋電図解析は，全波整流した後に握力値が20，40，60，80，100％に達した時点からそれぞれ前250msecを対象区間とし，この5区間の筋電図積分値（integrated electromyogram，IEMG）を算出した．IEMGの算出後 は，各握力計における再大握力発揮時のIEMG 値を基準に正規化した（Normalized IEMG; NIEMG）．次いで，被験者間のNIEMGの平均値および標準偏差を算出した．

（5）統計処理

統計処理は，各握力計において％握力毎のFDSとFDPのNIEMGの値を対応のあるt検定で比較した．有意水準は，5％未満とした．尚，これらの統計処理にはSPSS 解析ソフト（IBM SPSS statistics Ver.18，SPSS Japan Inc，an IBM company，東京）を使用した．

【結　果】

図4に，Jamar型握力計および開発握力計におけるリニアランプ握力課題時のFDSおよびFDP活動の代表例を示した．図5には，各筋のNIEMGの平均値±標準偏差を示した．Jamar型握力計では，FDSとFDPの筋活動は握力の増大に従って比例的に増大し，最大握力発揮時ではFDSは100％近くまで達したが，FDPは80％程度にとどまった（P<0.01）．開発握力計においてもFDPの筋活動は握力の増加に従って増大し，最大握力発揮時では100％まで活動した．一方で，FDSの活動は握力が増大してもその活動は低く，最大握力発揮時になって急激に活動する様相を示した．しかし，最高でも40％程度の活動であった．いずれの握力値においてもFDPの活動はFDSの活動に比べ有意に高かった（P<0.01）．

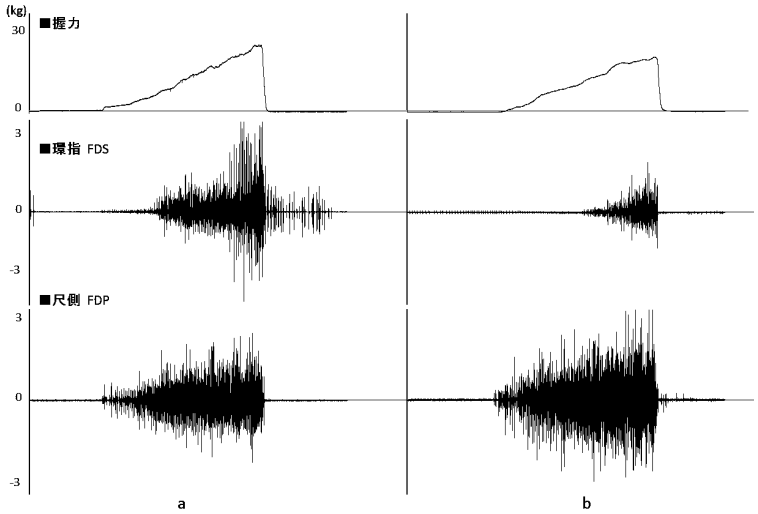

図4　グリップ動作のリニアランプ握力課題における環指FDSおよび尺側FDP活動の代表例
（a）Jamar型握力計　（b）開発握力計

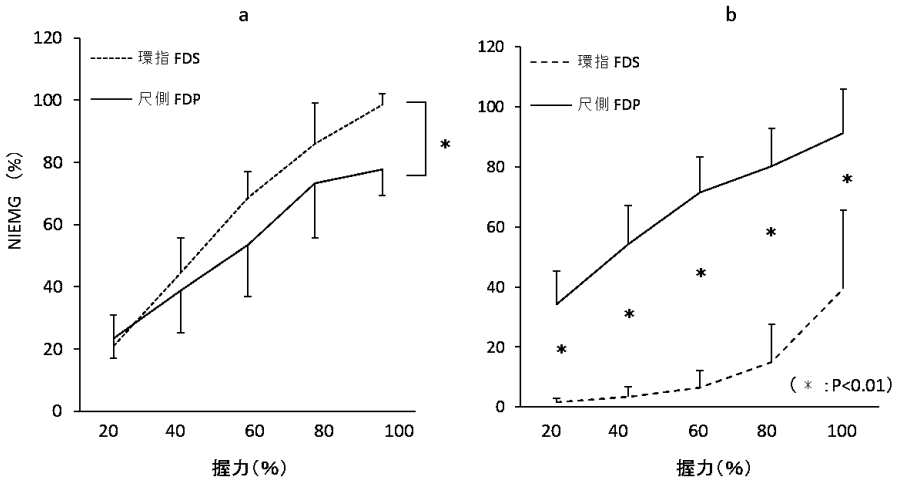

図５　グリップ動作のリニアランプ握力課題における環指FDSおよび尺側FDP活動のNIEMG
(a) Jamar型握力計　(b) 開発握力計

【考　察】

本研究では，Jamar型握力計と開発握力計を用い，握力発揮時のFDSとFDPの筋活動特性を比較した．その結果，Jamar型握力計ではFDSとFDPの筋活動は共に握力の増大に従って比例的に増大し，FDSにおいては常時FDPに勝り，最大握力発揮時では100％近くまで達した．一方，FDPにおいては最大握力発揮時でも80％程度にしか及ばなかった．その理由としては，Jamar型握力計の負荷は主に中節骨部に加わり，中節骨に停止するFDSにとっては抵抗運動となる．しかし，FDPにおいては停止部である末節骨に効率よく負荷が加わらず，FDPに最大の興奮が引き起こされなかったことによるものと考えた．開発握力計においては，FDPの筋活動は握力の増加に従って大きくなり，最大握力発揮時には100％の活動が生じた．また，いずれの握力値においてもFDPはFDSに勝り，有意に高い活動であった．一方で，FDSの筋活動は握力の増大に伴って増加はするが，その活動性は低く，最大握力発揮時になって急激に活動する様相を示した．しかし，最高でも40％程度の活動に留まった．Longらは，FDPは手指屈曲時には首尾一貫して活動し，FDSは力強く粗大握りをした時に活動すると述べている[3)4)]．Longらの研究結果は本研究で示した開発握力計の筋活動パターンと同様であることから，開発握力計は粗大握り時の握力を測定していることを示唆していると共に，Jamar型握力計を把握した時とは異なる筋収縮特性によって握力が発揮されると考えた．また，土田らは直径25mmの円筒型握力計を用いて，本実験と同様のリニアランプ握力課題を実施している．その結果，FDPの筋活動は直線的に増大するが，FDSの筋活動は最大握力に至る中盤以降は急峻に増大し，最終的に100％近くまで増大したと報告している[5)]．これは，本研究で示した開発握力計使用時のFDSの活動が最大握力発揮時でも半分以下であったことと大きく異なり，その理由として握力計の違いが挙げられた．即ち，円筒型握力計では手指掌側全面がセンサーに接触するためにFDSが停止する中節骨を含め全ての指骨に負荷が加わるが，開発握力計では末節骨だけに負荷がかかるという握力計の構造上の違いによるものと考えた．従って，筋活動の点から考慮すると，Jamar型は主としてFDSを，円筒型はFDSとFDP両者を，開発握力計は主としてFDPの筋力を反映していると考えた．また，FDSの活動に影響されずFDPによる握力を測定する場合は，本研究で作成した開発握力計が有効であると考えた．

本研究は，握力計の妥当性を判断するためにFDPとFDSに着目し，筋電図学的に検討したものである．筋活動の大きさと筋収縮力とは比例するので，筋活動を導出すれば筋収縮力および関節トルクの割合は推定可能である．しかし，握力の場合は握力計によって指部位に対する負荷が効率よく加わらないことにより，筋活動があってもその筋収縮力が握力

値に反映されないこともある．Jamar型握力計においては，末節部に対し垂直に負荷が加わらないためにFDPの筋活動による筋収縮力が効果的に握力値に反映されるとは考えにくい．また，先に述べた円筒型握力計は，手指掌側全面がセンサーに接触するので，FDP，FDS共に筋活動は誘発されやすいが，Jamar型握力計同様これらの筋の付着部である末節骨や中節骨に対して効果的に負荷が加わらないために握力値は増大しづらい．開発握力計においては，中節部に負荷が加わらないためFDSの筋収縮力は握力値に反映されにくく，ほぼFDPの筋収縮力のみの値となる．従って，これらのことから判断すると，各握力計の握力値は，握力計の違いによる筋活動特性の他，指骨への負荷の加わり方を踏まえて判断する必要がある．

【まとめ】

Jamar型握力計と開発握力計を用い，握力発揮時のFDSとFDPの活動特性を比較した．Jamar型握力計は，握力の増大に伴いFDSとFDPの活動が比例的に増加したが，FDSにおいては常時FDPに勝り，最大握力発揮時では100%近くまで達した．FDPにおいては最大握力発揮時でも最大活動に達しなかった．開発握力計では，FDPはJamar型握力計と同様の活動傾向を示したが，FDSは最大握力発揮時でも40%程度の活動に留まった．以上のことから，Jamar型は主としてFDSを，開発握力計は主としてFDPの筋力を反映しており，FDSの活動に影響されずFDPによる握力を測定する場合は，本研究で作成した開発握力計が有効であると考えた．

【利益相反の開示】

本研究発表に関連し，開示すべきCOI関係にある企業等はありません．

【文　献】

1) Wimer B, et al. Development of a new dynamometer for measuring grip strength applied on a cylindrical handle. Medical Engineering & Physics 31: 695-704, 2009.
2) Muhldorfer-Fodor M, et al. Grip force monitoring on the hand: Manugraphy system versus Jamar dynamometer. Arch Orthop Trauma Surg 134(8): 1179-88, 2014.
3) Long C, et al. Electromyographickinesiology of the hand: muscles moving the long finger. J Bone Joint Surg 46A: 1683-1706, 1964.
4) Long C, et al. Intrinsic-extrinsic muscle control of the hand in Power Grip and precision handling. J Bone Joint Surg 52-A: 853-867, 1970.
5) 土田尚美ほか．手指屈曲運動における深指屈筋および浅指屈筋の筋活動と手指屈曲力との関係．日本手外科学会誌 25(5): 611-615, 2000.

日手会誌（J Jpn Soc Surg Hand），第 32 巻　第 5 号　769-772，2016

手・肘関節疾患患者における簡易上肢機能検査（STEF）と関節可動域との関係

太田光俊（おおたみつとし），河村太介（かわむらだいすけ），船越忠直（ふなこしただなお），岩崎倫政（いわさきのりまさ）

簡易上肢機能検査（STEF）は本邦で最も汎用される上肢パフォーマンステストの 1 つだが，整形外科上肢疾患例に用いた報告は少ない．本研究の目的は手・肘関節疾患術前症例の，術前患側 STEF スコアと術前患側関節可動域（ROM），術前患側 STEF スコアと術前 DASH スコアとの相関を調査することである．患肢の他関節に障害がない手関節疾患群 9 例，肘関節疾患群 8 例を対象とし，STEF と ROM，STEF と DASH との相関を調査した．手関節疾患群では，STEF と手関節掌背屈 arc，STEF と前腕回内可動域に有意な正の相関を，STEF と DASH に有意な負の相関を認めた．肘関節疾患群では，STEF と，肘関節屈伸 arc，前腕回内可動域，DASH とに相関を認めなかった．手関節・前腕機能障害の客観的評価としての STEF の有用性，STEF で要求される手関節・前腕機能の障害が主観的な能力障害評価と関連する可能性が示された一方，ROM 制限が軽度の肘関節障害例では STEF の有用性が低い可能性が示唆された．

【緒　言】

上肢機能に対する評価法には医療者評価，患者立脚型評価に加え，実際の機能を定量的に評価するパフォーマンステストがある．なかでも本邦リハビリテーション領域で広く行われているものに簡易上肢機能検査（Simple Test for Evaluating Hand Function 以下 STEF）がある．STEF は 1969 年に金子によって開発され，1974 年に発表された本邦で汎用されている上肢機能評価法の 1 つである [1)2)]．片麻痺や頚髄症などの中枢神経疾患症例における有用性は報告されている [3)4)] 一方，整形外科上肢疾患症例に用いた報告は少ない．STEF の特徴は上肢の動作能力，特に速さを簡便かつ短時間に評価できる点である．10 種類のサブテストから構成されており，検査台上で大きさ・形状・素材の異なる 10 種の物品に対し，把持・移動・離すといった一連の動作を行い，その時間を 100 点満点で点数化して年齢に応じた健常者平均と比較することで評価する [5)]．今回我々は，手・肘関節疾患症例において，1. 関節可動域（以下 ROM）制限が STEF スコアに影響を及ぼす，2. Disabilities of the Arm, Shoulder and Hand（以下 DASH）スコアが STEF スコアと相関するという仮説を立てた．本研究の目的は手・肘関節疾患術前症例の，1. 術前患側 STEF スコアと術前患側 ROM（手関節掌背屈，前腕回内外，肘関節屈伸）との相関を調査する，2. 術前患側 STEF スコアと術前 DASH スコアとの相関を調査することである．

【対象と方法】

対象は 2012 年 9 月からの 2 年間に，手・肘関節疾患に対する手術目的に当科へ入院した症例のうち，患肢の他関節に障害がなく術前に STEF を施行した症例とした．手関節疾患群は 9 例で，平均年齢は 36 歳（18-62 歳），性別は男性 6 例，女性 3 例，罹患側は右 4 例，左 5 例，疾患の内訳は関節リウマチ 1 例，TFCC 損傷 4 例，尺骨突き上げ症候群 1 例，キーンベック病 1 例，舟状月状骨解離 1 例，舟状骨骨折偽関節 1 例であった（表 1）．肘関節疾患群は 8 例で，平均年齢 39 歳（12-73 歳）で，性別は男性 5 例，女性 3 例，罹患側は右 5 例，左 3 例，疾患の内訳は関節リウマチ 1 例，変形性関節症 2 例，離断性骨軟骨炎 3 例，上腕骨外側上顆炎 1 例，外側側副靭帯損傷 1 例であった（表 2）．検討項目は，術前 STEF スコア，術前患側 ROM（手関節掌背屈，前腕回内外，肘関節屈伸），術前 DASH スコアとし，術前 STEF スコアと術前 ROM，術前 STEF スコアと術前 DASH

受理日　2015/08/31
北海道大学大学院　医学研究科　整形外科　〒060-8648　北海道札幌市北区北 14 条西 5 丁目

表 1　症例（手関節疾患群）

	年齢	性別	罹患側	疾患	回内	回外	掌屈	背屈	STEF	DASH
1	45	男	右	TFCC損傷	80	55	60	50	86	52.6
2	29	女	左	尺骨突き上げ症候群	80	90	80	70	99	11.7
3	62	女	左	関節リウマチ	60	120	30	40	79	56.5
4	42	女	右	TFCC損傷	80	80	70	90	100	9.2
5	33	男	左	キーンベック病	70	80	70	70	95	20.4
6	23	男	右	舟状月状骨解離	90	90	90	90	99	28.4
7	56	男	右	TFCC損傷	60	80	60	90	94	21.7
8	20	男	左	TFCC損傷	90	90	90	90	99	25.0
9	18	男	左	舟状骨骨折偽関節	70	80	75	70	82	63.3

表 2　症例（肘関節疾患群）

	年齢	性別	罹患側	疾患	回内	回外	伸展	屈曲	STEF	DASH
10	73	女	左	関節リウマチ	25	25	-50	100	100	37.0
11	70	男	右	変形性関節症	70	80	-45	100	91	36.2
12	39	女	左	上腕骨外側上顆炎	70	80	0	135	100	1.7
13	64	男	右	変形性関節症	80	45	-45	120	98	8.6
14	13	男	右	離断性骨軟骨炎	90	90	0	160	94	6.5
15	14	男	右	離断性骨軟骨炎	75	10	-5	150	100	28.0
16	12	男	右	離断性骨軟骨炎	80	80	-30	130	60	5.0
17	27	女	左	外側側副靭帯損傷	90	90	20	150	88	40.8

スコアとの相関について，スピアマン順位相関係数を用いて統計学的に検討した．その際 $p<0.05$ を統計学的に有意とした．

【結　果】

手関節疾患群の平均は，掌屈 69°，背屈 73°，回内 76°，DASH スコア 32，STEF スコア 93（表 1），肘関節疾患群の平均は屈曲 131°，伸展 -19°，回内 73°，DASH スコア 21，STEF スコア 91 であった（表 2）．手関節疾患群において，STEF スコアと手関節掌背屈 arc，STEF スコアと前腕回内可動域に有意な正の相関を，STEF スコアと DASH スコアに有意な負の相関を認めた（$p<0.05$）（図 1）．肘関節疾患群においては，STEF スコアと，肘関節屈伸 arc，前腕回内可動域，DASH スコアとの間に相関は認めなかった（図 2）．

【考　察】

上肢機能再建外科である手外科の診療において，適切な機能評価は適切な診断，治療法の選択，治療効果の判定を行う上で極めて重要な要素である．上肢機能に対する評価法としては，罹患部位に焦点を絞った Mayo Wrist Score や Constant Shoulder Score などの医療者評価に加え，DASH や Patient Rated Wrist Evaluation（PRWE）などの患者立脚型評価が用いられることが多いが，上肢機能を客観的に定量化するパフォーマンステストが活用される機会は少ない．パフォーマンステストのうち代表的なものに Jebsen Taylor Hand Function Test や Purdue Pegboard Test などが挙げられるが，前者は本邦での使用に制限があり，後者は手指の巧緻運動に焦点絞ったテストで手外科領域において有用と考えられる疾患は限られる．STEF の利点として，本邦リハビリテーション領域では広く普及していること，使用する物品が多彩で「つまみ」や「つかみ」，「離す」に

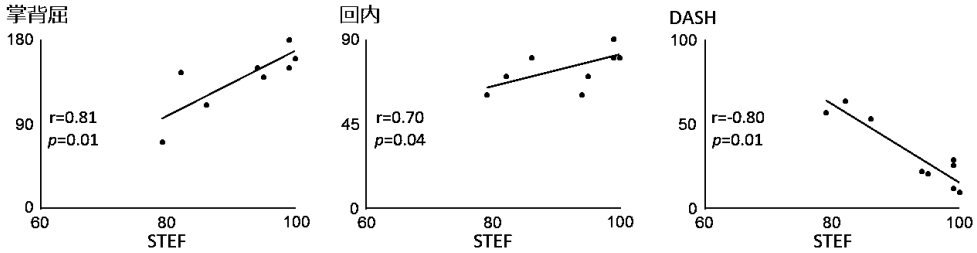

図 **1**　STEF と ROM との相関（手関節疾患群）

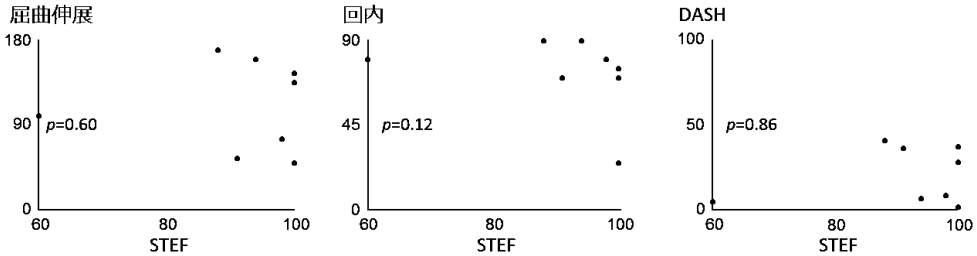

図 **2**　STEF と ROM との相関（肘関節疾患群）

加え，目的の位置に手を運ぶリーチ機能など，要求される上肢機能が多彩であることが挙げられる．一方で軽度の障害では天井効果により得点にばらつきが生じず，適切に機能障害の差異を検出できない可能性があるため，整形外科上肢疾患症例に用いる際には STEF の特徴を十分に把握することが肝要である．本研究では手関節・前腕・肘関節の可動域が STEF スコアに与える影響を調査することで，それらの関節が罹患部位となった際の STEF の有用性を検討した．

手関節疾患群において，STEF スコアと手関節・前腕の可動域との間に相関を認めたことから，手関節・前腕機能障害の客観的評価として STEF の有用性が示唆された．その理由としては，様々な大きさ・形状・素材の対象をスムーズに「つかみ」，「離す」ためには，手関節を十分回内位に保つことはもちろん，手指の屈曲・伸展に合わせた滑らかな手関節の背屈・掌屈が重要であるためと考えられた．また STEF と DASH スコアに相関がみられたことから，STEF で要求される手関節・前腕機能の障害は主観的な能力障害評価と関連する可能性が示された．

一方，肘関節疾患群では同様の相関がみられなかった原因としては，肩・肘関節周囲筋の筋力低下は体幹運動にて代償され，STEF スコアが比較的保たれる[4]との報告があり，本研究が対象としている肘関節疾患患者の ROM 制限は比較的軽度であったため体幹運動にて代償されている可能性が考えられた．このことから ROM 制限が軽度の肘関節障害患者では，STEF の有用性が低い可能性が示唆された．

本研究の限界は，対象症例数が少ないこと，疾患の内訳が様々で統制されていないこと，ROM 制限が軽度な症例が多いこと，そして STEF スコアに影響を与える具体的な関節可動域制限の値については検討されていないことである．今後更に症例を増やすとともに，同一症例において様々な関節可動域制限を設けた検討も行うことで，STEF の特徴を把握し有効な活用を進めたい．

【まとめ】

手・肘関節疾患術前症例に対して，STEF と関節可動域，STEF と DASH との相関を調査した．手関節掌背屈制限および前腕回内制限が，複合的に STEF に影響を与える可能性が示唆された．STEF は，手関節・前腕の可動域制限を有する症例において有用な機能評価法と考えられた．

【利益相反の開示】

本研究発表に関連し，開示すべき COI 関係にあ

る企業等はありません．

【文　献】

1） 金子 翼ほか．簡易上肢機能検査の試作．理学療法と作業療法 8: 197-204, 1974.
2） 金子 翼ほか．簡易上肢機能検査にみられる動作速度の加齢による変化年齢階級別得点の追加と改訂．作業療法 5: 114-115, 1986.
3） 首藤和弘ほか．片麻痺患者への STEF, MFT の使用経験よりの考察．作業療法 11: 129-129, 1992.
4） 橋本光宏ほか．簡易上肢機能検査（STEF）を用いた頚髄症術前後の上肢運動機能評価．リハビリテーション医学 38: 912-919, 2001.
5） 金子 翼．簡易上肢機能検査（STEF）―検査者の手引き―．平成 18 年度版．酒井医療．東京．pp1-17, 1986.

日手会誌（J Jpn Soc Surg Hand），第 32 巻　第 5 号　773-776，2016

中枢神経障害の指標としての手の機能について

澁谷亮一（しぶやりょういち），河井秀夫（かわいひでお）**

頚椎症性脊髄症 51 名の JOA score 評価，運動路伝導時間の測定，頚椎 MRI 撮影を行った．T2 強調画像矢状面での髄内高輝度変化を認めた椎体高位にて C3/4：11 名，C4/5：6 名，C5/6：16 名，多椎間：8 名，輝度変化なし：10 名の 5 群に群分けした．51 名 102 肢の上腕二頭筋，上腕三頭筋，短母指外転筋（APB）について中枢運動伝導時間（CMCT）を測定した．APB の CMCT のみが JOA score（改訂 17（-2）点法）と有意な相関関係を示した．髄内高輝度変化の椎体高位にかかわらず APB の CMCT が脊髄機能を良く反映した．手の内在筋の機能が中枢神経運動路の障害をよく表すと考えられる．手の握り - 開きの 10 秒テストが JOA-score と相関することと合致した．

【緒　言】

Good や Nakajina らは下肢機能の障害を必ずしも伴わない手の機能障害が頚椎症性脊髄症（cervical spondylotic myelopathy（CSM））の特徴であるとした [1)2)]．さらに Ono は CSM 患者には障害部位に関係なく手の萎縮や巧緻性障害といった特有の手指機能の障害が現れることを観察し，これを myelopathy hand と名づけた [3)]．この myelopathy hand が頚髄症の上肢症状の中でも頻出の特徴であるならば麻痺筋の範囲から高位診断をするのは困難なはずである．今回筆者らは，上位，中位，下位頚椎に MRIT2 強調画面髄内高輝度変化（intramedullary high signal intensity area（IMHSI）責任高位が画像上）を有する圧迫性脊髄障害において上肢筋での神経伝導を測定し頚髄障害の程度を表すことができるかを検証した．

【対象と方法】

1998 年，7 月から 2013 年 6 月までに当科を受診した頚椎レベルの圧迫性脊髄症患者 51 名の 102 手を対象とした．内訳は CSM 患者 46 名，頚椎椎間板ヘルニア（cervical disk herniation（CDH））5 名であった．頚髄の圧迫レベルは全例で C3/4，C4/5，C5/6 に限られ，それらより中枢側や末梢側には圧迫はなかった．平均年齢 56 歳（41 歳から 78 歳）であった．

電気生理学的評価

径 8mm の白金皿電極を用い，上腕二頭筋，上腕三頭筋，短母指外転筋に関電極を筋腹中央部に置き，不関電極を筋腱移行部に貼付しておこなった．上腕二頭筋と上腕三頭筋に対しては facilitation 下で腱部を日本光電社製ハンマー（TA-420）にて叩打し，腱反射を誘発し，得られた筋活動電位と脊髄誘発電位を日本光電社製 Neuro-pack4 にて 100 回加算平均して記録した．（T 波の on set latency）／2 を前角細胞から筋までの潜時としこれを PL-T とした．短母指外転筋に対しては手関節部にて正中神経を通電刺激し，M 波と F 波を導出し，（M 波の on set latency + F 波の on set latency - 1）／2 を前角細胞 から筋までの潜時としこれを PL-F とした．頭部から経皮的磁気刺激を行い，motor evoked potentials（MEP））を導出し，この潜時から PL-T 又は PL-F を引いて上腕二頭筋，上腕三頭筋と短母指外転筋の中枢運動路伝導時間（central motor conduction time（CMCT））を導出した．頚部後方より経皮的磁気刺激を行い，root の出口から筋までの潜時を測定し，これを PL-T 又は PL-F より引いて前角細胞から root の出口までの潜時（cervical root latency（CRL））を求めた．

臨床評価

日本整形外科学会の頚髄症判定基準（JOA score）と握り - 開きテスト（Ono の 10 秒テスト）を用いた．

画像評価

受理日　2015/08/28
*医療法人孟仁会　東大阪山路病院　〒578-0925　大阪府東大阪市稲葉 1 丁目 7 番 5 号
**星ヶ丘医療センター　整形外科

MRI の矢状面 T2 強調画像で強調画面髄内高輝度変化（intramedullary high signal intensity area（IM-HSI））の有無と局在で以下の 5 群に分類した．1）C3/4 群：T2-high area が存在し C3/4 レベルに限局する 11 例 22 手．2）C4/5 群：T2-high area が存在し C4/5 レベルに限局する 6 例 12 手．3）C5/6 群：T2-high area が存在し C5/6 レベルに限局する 16 例 32 手．4）多椎間群：T2-high area が 2 椎間以上に広がっている 8 例 16 手．5）輝度変化なし群：T2-high area が認められなかった 10 例 20 手．今回，Focal な輝度変化が認められた頚椎レベルは最狭窄部位と一致した．統計処理は統計用ソフトウェアー（Stadview 4.5J, SAS, Cary, NC）を用いた．全ての値は平均値±標準偏差で表し，2 群間の有意差は Mann-Whitney U-test を用い，2 群間の相関は simple regression model を用いた．P＜0.05 をもって有意とした．

【結　果】

各群の JOA score について

C3/4 群の JOA score は 10.2±2.6 点，C4/5 群では 11.3±2.2 点，C5/6 群では 10.6±2.9 点，多椎間群では 9.1±2.6 点，輝度変化なし群 12.8±1.6 点であり，輝度変化なし群の JOA score が他の群のよりも有意（p＜，0.05）に高かった．

各群の CMCT について

上腕二頭筋で測定した CMCT は，C3/4 群は 6.2±1.9 ms，C4/5 群では 5.9±1.3 ms，C5/6 群では 5.6±1.2 ms，多椎間群では 5.8±1.3 ms，輝度変化なし群 5.3±1.1 ms と各群の CMCT 間に有意な差はなかった．上腕三頭筋で測定した CMCT は，C3/4 群は 8.1±1.8 ms，C4/5 群では 7.8±1.4 ms，C5/6 群では 7.5±1.3 ms，多椎間群では 7.5±1.4 ms，輝度変化なし群 6.5±0.9 ms と各群の CMCT 間に有意な差はなかった．短母指外転筋で測定した CMCT は，C3/4 群は 12.7±3.7 ms，C4/5 群では 12.7±3.7 ms，C5/6 群では 12.6±3.9 ms，多椎間群では 14.3±3.9 ms，輝度変化なし群 8.1±1.4 ms と，輝度変化なし群の CMCT に対し他の群の CMCT は有意（p＜，0.05）に延長していた．

上腕二頭筋と上腕三頭筋の CMCT は，C3/4 群，C4/5 群，C5/6 群，多椎間群および輝度変化なし群すべてにおいて JOA score と有意な相関関係は認められなかった．（図 1）短母指外転筋での CMCT は C3/4 群，C4/5 群，C5/6 群，多椎間群および輝度変化なし群すべてにおいて JOA score と有意な（C3/4 群 : r＝-0.69, p＝0.0002，C4/5 群 : r＝-0.86, p＜0.0001，C5/6 群 : r＝-0.72, p＜0.0001，多椎間群 : r＝-0.68, p＝0.003，輝度変化なし群 : r＝-0.61, p＝0.004）相関関係が認められた．すべての群の合わせると r＝-0.75, p＜0.0001 と強い相関関係を示した．

各群での CMCT と握り - 開きの 10 秒テストとの関係について

上腕二頭筋と上腕三頭筋の CMCT は，C3/4 群，C4/5 群，C5/6 群，多椎間群および輝度変化なし群すべてにおいて握り - 開きの 10 秒テストと有意な相関関係は認められなかった．（図 2）短母指外転筋での CMCT は C3/4 群，C4/5 群，C5/6 群，多椎間群および輝度変化なし群すべてにおいて JOA score と有意な（C3/4 群 : r＝-0.69, p＝0.0002，C4/5 群 : r＝-0.86, p＜0.0001，C5/6 群 : r＝-0.72, p＜0.0001，多椎間群 : r＝-0.68, p＝0.003，輝度変化なし群 : r＝-0.61, p＝0.004）相関関係が認められた．すべての群の合わせると r＝-0.70, p＜0.0001 と強い相関関係を示した．

【考　察】

今回我々が調査した 51 例では，APB の CMCT については髄内高輝度変化のある全ての輝度変化あり群（C3/4 群，C4/5 群，C5/6 群，多椎間群）が輝度変化なし群よりも有意に延長していた．これらの事実は MRIT2 強調画像での髄内高輝度変化では long tract の障害がふくまれていることを示唆する．特に APB に向かう long tract が輝度変化の高位に関係なく障害され易いことが示された．

大後頭孔レベルも含めて上位頚椎に圧迫が加わった場合，下肢機能よりも上肢機能が著明に障害されるという報告は古くからある [4]．しかし大まかに上肢機能と下肢機能を分けて述べているだけでなく上肢機能のうち特に遠位にある手の内在筋が機能障害が顕著であることを述べている報告は少ない．Stain らは大後頭裂孔での meningioma25 人中 13 人に手の内在筋の萎縮を認めた [5]．

サルの Corticospinal tract（CST）の破壊実験では下肢よりも上肢，上肢のなかでも手の機能障害が顕著であった [6]．Ono らは頚椎症性脊髄症患者について手の萎縮，握力低下，協調運動の障害が頚髄の障害高位に関係なく認められたと観察し myelopathy

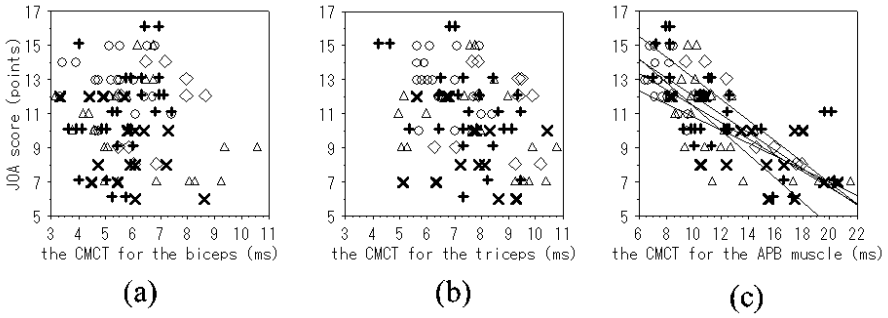

図 1　各群での CMCT と JOA score との関係について　a: 上腕二頭筋での CMCT と JOA score すべての群において有意な相関関係は認められない．b: 上腕三頭筋での CMCT と JOA score すべての群において有意な相関関係は認められない．c: 短母指外転筋での CMCT は C3/4 群，C4/5 群，C5/6 群，多椎間群および輝度変化なし群すべてにおいて JOA score と有意な（C3/4 群 : r＝-0.69, p＝0.0002，C4/5 群 : r＝-0.86, p＜0.0001，C5/6 群 : r＝-0.72, p＜0.0001，多椎間群 : r＝-0.68, p＝0.003，輝度変化なし群 : r＝-0.61, p＝0.004）相関関係が認められた．（△ : C3/4 群，◇ : C4/5 群，＋: C5/6 群，×: 多椎間群，○ : 輝度変化なし群）全体の 102 手では r＝-0.75, p＜0.

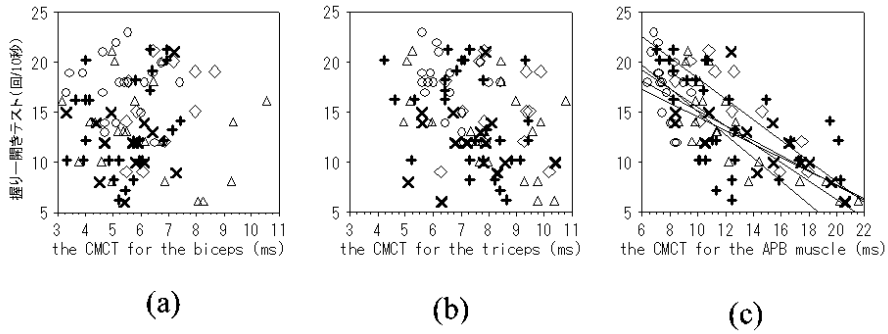

図 2　各群での CMCT と握り - 開きの 10 秒テストとの関係について　a: 上腕二頭筋の CMCT は，C3/4 群，C4/5 群，C5/6 群，多椎間群および輝度変化なし群すべてにおいて握り - 開きの 10 秒テストと有意な相関関係は認められなかった．b: 上腕二頭筋と上腕三頭筋の CMCT は，C3/4 群，C4/5 群，C5/6 群，多椎間群および輝度変化なし群すべてにおいて握り - 開きの 10 秒テストと有意な相関関係は認められなかった．c: 短母指外転筋での CMCT は C3/4 群，C4/5 群，C5/6 群，多椎間群および輝度変化なし群すべてにおいて JOA score と有意な（C3/4 群 : r＝-0.69, p＝0.0002，C4/5 群 : r＝-0.86, p＜0.0001，C5/6 群 : r＝-0.72, p＜0.0001，多椎間群 : r＝-0.68, p＝0.003，輝度変化なし群 : r＝-0.61, p＝0.004）相関関係

hand として報告[3] した．

CST の障害で下肢よりも上肢の機能が損なわれ易い原因としては上肢に向かう線維が障害されやすい脊髄中心部の近くを通過するからという somatotopic organization 説もあるが解剖学的根拠が薄く，緻密な動きを要する手に向かう下降線維は大径線維が多く含まれ[7]，より障害が顕著になり易いと考えもある[8]．

電気生理学的には Lyu らは前脛骨筋（TA）よりも短母指外転筋の CMCT が頚髄の障害レベルにかかわらず延長しやすいことを報告している[9]．責任病巣が上位頚椎にある症例では上腕二頭筋の CMCT が延長するとした以前の報告[10] に対し，今回の調査では上肢筋のなかで上腕二頭筋，上腕三頭筋，短母指外転筋の CMCT を比較して，比較的高位の C3/4 群 11 例 22 手も含めて輝度変化のある 41 症例 82 手

では，上腕二頭筋と上腕三頭筋に向かうCSTの線維の伝導時間すなわちCMCTは輝度変化なし群10症例20手に較べても有意な延長は認められなかったのに対し，短母指外転筋に向かうCSTの線維は輝度変化のある群で有意に延長することを示した．すなわち輝度変化があればその高位にかかわらず，短母指外転筋を支配する成分が障害され易く，脊髄の障害部位においてCSTのそれぞれの線維について障害の程度に不均一さがあることを示す．

以上，易損性が高く脊髄の障害の程度を良く反映したのが短母指外転筋のCMCTであった．これについては上腕二頭筋，上腕三頭筋のCMCTがJOA scoreとは有意な相関関係を示さなかったのに対し，短母指外転筋のCMCTは全ての群についてそれぞれJOA scoreと良い相関関係を示し，手指機能が脊髄障害による四肢麻痺の程度をよく反映すると言え，Grip-release test（Onoの10秒テスト）がJOA scoreと良く相関することと符合する．

【まとめ】

手の内在筋の機能障害が中枢神経運動路の障害の程度をよく反映することが示唆された．

【利益相反の開示】

本研究発表に関連し，開示すべきCOI関係にある企業等はありません．

【文　献】

1) Good DC, et al. “Numb, clumsy hands” and high cervical spondylsis. Surg Neurol 22: 285-291, 1984.
2) Nakajima M, et al. Midcervical central cord syndrome: numb and clumsy hands due midline cervical disc protrusion at the C3-4 intervertebral level. J Neurol Neurosurg Psychiatry 58: 607-613, 1995.
3) Ono K, et al. Myelopathy hand new clinical signs of cervical cord damage. J Bone Joint Surg［Br］69: 215-219, 1987.
4) Elsberg CA. Problems in their diagnosis and localization: Procedures for their exposure and removal. Arch Neurol Psychiatry 22: 949-965, 1929.
5) Stain BM, et al. Meningiomas of the foramen magnum. Neurosugery 20: 740-751, 1963.
6) Lawrence DG, et al. The functional organization of the motor system in the monkey: I-The effects of bilateral pyramidal lesions. Brain 91: 1-14, 1968.
7) Bortoff GA, et al. Corticospinal terminations in two new-world primates: Further evidence that corticomotoneural connections provide part of the neural substrate for manual dexterity. J Neurosci 13: 5105-5118, 1993.
8) Jimenez O, et al. A histopathological analysis of the human cervical spinal cord in patients with acute traumatic central cord syndrome. Spinal cord 38: 532-537, 2000.
9) Lyu RK, et al. The use of evoked potentials for clinical correlation and surgical outcome in cervical spondylotic myelopathy with intramedullary high signal intensity on MRI. J Neurol Neurosurg Psychiatry 75: 256-261, 2004.
10) Di Lazzaro V, et al. The contribution of magnetic stimulation of the motor cortex to the diagnosis of cervical spondylotic myelopathy. Correlation of central motor conduction to distal and proximal upper limb muscles with clinical and MRI findings. Electroencephalogr Clin Neurophysiol 85: 311-320, 1992.

日手会誌（J Jpn Soc Surg Hand），第 32 巻　第 5 号　777-780，2016

血友病性肘関節症に対する鏡視下手術の治療成績

轉法輪（てんぽうりん）　光（こう），富永明子（とみながあきこ），島田幸造（しまだこうぞう）

血友病における QOL を左右する合併症である血友病性関節症に対する肘関節鏡視下手術の治療成績を報告する．対象は血友病性肘関節症 4 例 4 肘で全例男性，手術時年齢は平均 19.5 歳（14-21 歳），観察期間は平均 20.5 か月（18-27 か月）であった．全例血友病 A で inhibitor はなかった．手術では関節鏡視下に増殖した滑膜を切除し，さらに 1 例では橈骨頭形成術を追加した．術中，術後には第 8 因子製剤の補充を行った．術後可動域は，滑膜炎症状の強い 3 例では変化なく，関節症症状の 1 例では回内外の改善を認めた．単純 X 線では，Arnold-Hilgartner 分類にて 1 例で stage 4 から stage 3 へ改善していた．術後の出血イベントは 1 例において術後 1 日目に関節内出血を認めたのみで，第 8 因子の追加補充にて止血できた．周術期の適切な第 8 因子製剤の補充の元に，血友病性肘関節症に対して関節鏡視下手術を行うことで，出血予防や可動域改善が期待できる．

【緒　言】

血友病性関節症は，滑膜増殖による易出血性により主に膝，肘，足関節にて発生し，出血を繰り返す関節は target joint と呼ばれている[1]．骨・軟骨破壊による関節症を引き起こし[2]，血友病患者の QOL を左右する合併症とされている．

当院では肘関節症における滑膜炎や関節症に対して鏡視下手術を行っており，今回血友病性肘関節症を対象にその治療成績を報告する．

【対象と方法】

対象は 2011 年以降に，当院にて鏡視下手術を行った 4 例，4 肘の血友病性肘関節症とした．平均 19.5 歳で全例男性，inhibitor のない血友病 A 患者であった．滑膜炎症状が主訴のものが 3 例（症例 1～3），関節症が主訴のものが 1 例（症例 4）で，平均観察期間は 20.5 か月であった．また 1 例において足関節の関節鏡手術を同時に行った（表 1）．

手術は全身麻酔下に施行した．腹臥位または側臥位にて，前方は anteromedial，anterolateral portal，後方は posterior，posterolateral，direct lateral portal を作成して関節内の増殖した滑膜を切除した．関節症による可動域制限が主訴の 1 例では橈骨頭形成術を追加した．周術期には第8因子製剤を補充し，採血にて第 8 因子，APTT をモニターした．

検討項目は，術中，術後出血量，出血イベントの有無，疼痛，可動域，単純 X 線評価として Arnold-Hilgartner 分類[3]（表 2），術後合併症の有無とした．

表 1

表1　患者背景

	年齢	性別	血友病	inhibitor	主訴	観察期間（か月）	同時手術
症例1	22	男	A	なし	出血	18	足関節関節鏡手術
症例2	22	男	A	なし	疼痛	18	
症例3	14	男	A	なし	疼痛 可動域制限	19	
症例4	20	男	A	なし	可動域制限	27	

表 2

表2　Arnold-Hilgartner分類

Stage 1	軟部の腫脹
Stage 2	骨萎縮
Stage 3	嚢胞形成、関節面不整
Stage 4	関節裂隙狭小化
Stage 5	関節裂隙消失、線維性強直

受理日　2015/09/20
独立行政法人地域医療機能推進機構大阪病院　〒553-0003　大阪府大阪市福島区福島 4-2-78

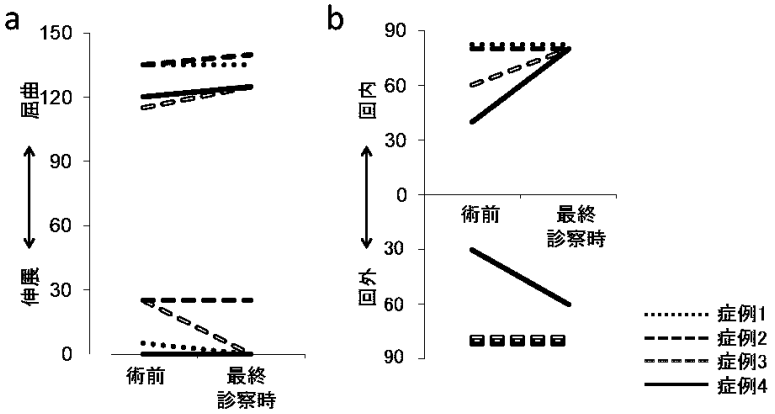

図 1　可動域 a. 屈曲，伸展の可動域変化．b. 回内，回外の可動域変化.

【結　果】

術中出血量は全例少量で，術後のドレーン廃液は 109ml であった．出血イベントとしては 1 例に術後 1 日目に関節内出血を認めたがその後は出血なく，他の症例では出血イベントを認めなかった.

術前に疼痛を 3 例（症例 1，2，3）に認めていたが，最終診察時には消失した．可動域では関節症が主訴の症例 4 では回内外が改善し，術後に可動域の減少した例はなかった（図 1）．単純 X 線では 1 例で改善を認め，悪化を認めた例はなかった（図 2）．上記出血以外の術後合併症は認めなかった.

【症例提示】

症例 1：22 歳，男性.

主訴：繰り返す左肘関節内出血

現病歴:出血時に凝固因子製剤を使用していたが，左肘の関節内出血を認め，最近では毎週のように出血を繰り返していた．出血時にはその都度疼痛が強く，日常生活が障害されていた.

検査所見：単純 X 線では Arnold-Hilgartner 分類 stage 4（図 3a），MRI ではヘモジデリンを含む滑膜を示す T2 低信号域や骨びらんを認めた（図 3b）.

手術所見：肘関節鏡視下に，黄土色の増殖した滑膜を認め（図 3c），これを切除した.

術後経過：術後 1 日目に肘関節内出血を引き起こし，その際の第 8 因子は 32～44％と低値となっており，第 8 因子の補充にて対処した．その後の出血イベントはなく，術後 18 か月の最終診察時には単純 X 線では腕尺関節の関節裂隙がやや拡大し，Arnold-Hilgartner 分類では stage 3 となっていた（図 3d）.

症例 4：20 歳男性.

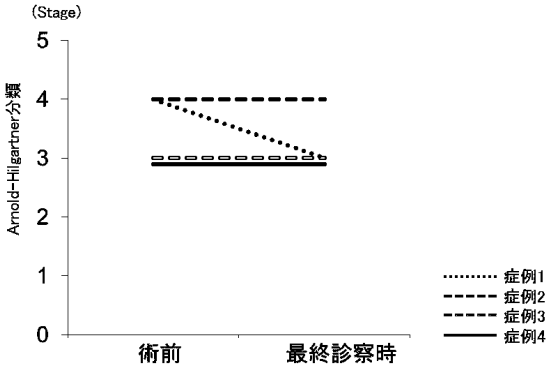

図 2　単純 X 線評価 Arnold-Hilgartner 分類の変化.

主訴：左肘回内外制限

現病歴：以前には左肘関節内出血を繰り返し，小児期に直視下滑膜切除術を受けていた．その後，凝固因子の定期補充療法もあり出血イベントはなくなったが，左肘の可動域制限が残存した.

身体所見：屈曲 120 度，伸展 0 度，回内 40 度，回外 30 度と回内外の可動域制限を認めた.

画像所見：橈骨頭脱臼を認め，Arnold-Hilgartner 分類 stage 4 であった（図 4a）.

手術所見：関節鏡視下に瘢痕状滑膜を切除したのち，前方へ突出した橈骨頭を切除した（図 4b）.

術後経過：術後は出血イベントなく経過し，術後 27 か月の最終診察時，回内 80 度，回外 60 度と可動域の改善を認め，単純 X 線では関節症の進行を認めなかった.

図 3　症例 1　a. 術前単純 X 線．b. 術前 MRI T2 強調画像．c. 術中所見．d. 最終診察時単純 X 線．

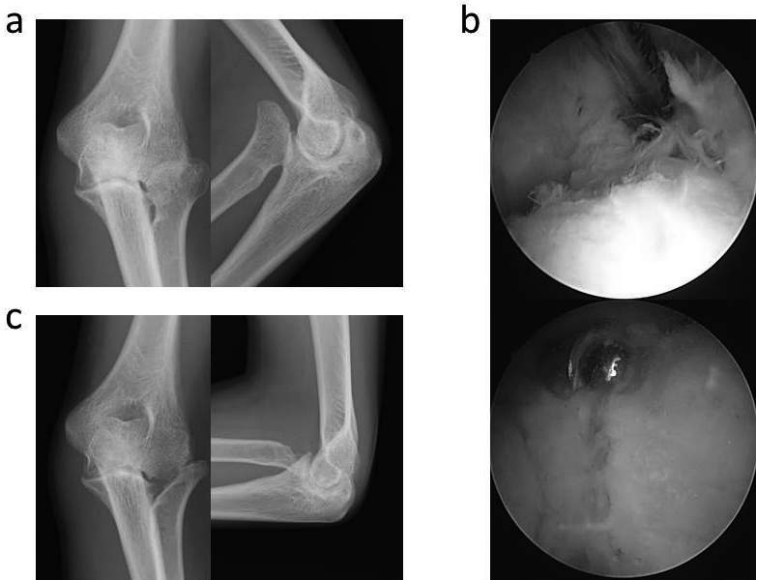

図 4　症例 4　a. 術前単純 X 線．b. 術中所見．c. 最終診察時単純 X 線．

【考　察】

血友病性関節症は，繰り返す出血により鉄が滑膜へ沈着し，血管増生を伴って滑膜増殖や炎症反応により軟骨，骨破壊を生じて，関節症へと至る[2)4)]．滑膜が増殖するとさらに出血しやすくなるという悪循環となっており，これが target joint 発生の原因となる[1)]．凝固因子の定期補充療法により出血を予防するが，それでも出血を繰り返したり，関節症へと進行した場合には治療の対象となる．治療は，滑膜増殖に対して行って悪循環を断ち切りさらなる出血を予防し，また関節症に対しては可動域や疼痛の改善を目的として行われる[4)]．

血友病性関節症の治療には radiosynovectomy, chemical synovectomy，関節鏡視下手術，観血的手

術，人工肘関節置換術などが報告されている．Radiosynovectomy は ^{90}Y，^{186}Re などの放射線を用いるが，白血病発生の報告もあり若年者に対する治療法としてはその安全性が危惧される．Chemical synovectomy はリファンピシンなどを用い，radiosynovectomy と同等の効果が期待できるとの報告もあるが，投与後に疼痛がしばらく持続したり，複数回行う必要なども問題点がある．観血的滑膜切除術は可動域悪化の可能性[5]，人工関節は耐久性がその欠点として挙げらる．滑膜炎に対しては radiosynovectomy，chemical synovectomy，関節鏡視下手術，観血的手術が行われており，関節症に対しては関節鏡視下手術，観血的手術，人工関節置換術が適応となる[2)4)]．

鏡視下手術は，比較的低侵襲に行うことができ，周囲の軟部組織に対する影響が限定的であり，観血的手術でみられるような可動域悪化[5]などの影響が起こりにくい．滑膜切除による出血予防効果は持続することが期待でき[6]，今回の症例でも術後 1 日目に出血した以外には観察期間中に出血イベントは見られなかった．凝固因子の定期補充療法を行って全身的な出血コントロールはついているが，ある関節において target joint となり出血を繰り返している，という症例には良い適応と考えられる．関節鏡は手技的な習熟を要するが，関節症に対する骨部分切除，形成術などの処置も可能で可動域改善が期待でき，有用な手法である[7]．

滑膜切除術後の関節症の進行については，悪化は止められないとの意見がある[2]一方で，改善している報告もある[5]．今回の検討においては 1 例において Arnold-Hilgartner 分類での改善を認めた．出血を予防することにより悪循環を断ち切り，軟骨下骨の骨びらんや線維軟骨による関節面の修復機転を惹起したものと考えられるが，今後も関節症の進行について注意深く観察していく必要がある．

周術期の出血対策としては凝固因子を集中的に投与することが必要であり，第 8 因子レベルを 100％前後に維持すべきとの報告が多い[6)7)]．術後関節内出血を来たした例では，計算上は 100％程度になるよう，追加補充を行っていたが，実際には 40％前後に低下していた．これは持続輸注による因子活性の低下や，手術に伴う出血により凝固因子が消費され低下したことが原因と考えられ，周術期には十分量の補充が必要である．ただ，周術期の集中的投与により inhibitor の発生リスクが上昇するとの報告もあり[8)9)]，その危険性を認識しながら治療にあたる必要がある．

【まとめ】

関節鏡手術により，滑膜切除による出血予防や関節症に対する可動域改善が可能であった．凝固因子の十分な補充により安全に手術が行え，概ね良好な結果が得られたが，inhibitor の発生には注意を要する．

【利益相反の開示】

本研究発表に関連し，開示すべき COI 関係にある企業等はありません．

【文　献】

1） Mulder K, et al. The target joint. Haemophilia 10 Suppl 4: 152-156, 2004.
2） Raffini L, et al. Modern management of haemophilic arthropathy. Br J Haematol 136: 777-787, 2007.
3） Arnold WD, et al. Hemophilic arthropathy. Current concepts of pathogenesis and management. J Bone Joint Surg Am 59: 287-305, 1977.
4） Rodriguez-Merchan EC, et al. Aspects of current management: orthopaedic surgery in haemophilia. Haemophilia 18: 8-16, 2012.
5） Post M, et al. Synovectomy in hemophilic arthropathy. A retrospective review of 17 cases. Clin Orthop Relat Res 202: 139-146, 1986.
6） Verma N, et al. Arthroscopic synovectomy in haemophilia: indications, technique and results. Haemophilia 13 Suppl 3: 38-44, 2007.
7） Dunn AL, et al. Arthroscopic synovectomy for hemophilic joint disease in a pediatric population. J Pediatr Orthop 24: 414-426, 2004.
8） Eckhardt CL, et al. Intensive peri-operative use of factor VIII and the Arg593–＞Cys mutation are risk factors for inhibitor development in mild/moderate hemophilia A. J Thromb Haemost 7: 930-937, 2009.
9） Gouw SC, et al. Treatment characteristics and the risk of inhibitor development: a multicenter cohort study among previously untreated patients with severe hemophilia A. J Thromb Haemost 5: 1383-1390, 2007.

第 31 回中部日本手外科研究会発表演題抄録

日　時：平成 26 年 2 月 8 日
会　場：海峡メッセ下関

1.　指尖切断の治療成績

安城更生病院
手の外科・マイクロサージャリーセンター
建　部　将　広
田　中　健　司
能　登　公　俊
丹　羽　智　史
三　竹　辰　徳
浦　田　士　郎

【目的】当院では指尖損傷に対しては患部の状態が良好で患者の希望があった場合は再接着を試み，それ以外は閉鎖療法を施行していることが多かった．今回，過去 10 年間に当院で治療した指尖損傷について検討した．

【方法】2003 年 5 月より 2013 年 8 月までに当院にて加療した DIP（母指 IP）関節より遠位での切断患者を 119 例中，当院でフォロー可能であった 108 例を対象とした．男性 92 例，女性 16 例，平均年齢 42 歳であった．切断レベルは石川の subzone 分類にて 1：45 例，2：63 例，受傷原因は約 9 割が業務上の外傷であり，残りはドアに挟んだなどであった．受傷当日に施行された治療法は再接着 7 例，閉鎖療法 72 例，断端形成 9 例，composite graft 16 例，皮弁形成 4 例であった．

【結果】再接着は 1 例が壊死となったが他は生着した．Composite graft は 10 例で壊死し，2 例で皮弁などの追加手術，他は閉鎖療法などによる治療を要した．受傷から処置が終了となる期間（創傷保護材等が不要となるまで）は，再接着 31 日，閉鎖療法 42 日，断端形成 16 日，composite graft 34 日，皮弁形成 22 日であった．

【考察】指尖部切断の治療については様々な選択肢がある．過去 10 年の結果を示し，今後は治療にあたる必要があると考えられた．

2.　Oblique triangular flap により治療した指尖部切断の術後 PIP 関節拘縮に関与する因子の検討

田北会田北病院　整形外科　中　西　昭　登
川　西　弘　一
市立奈良病院　外傷センター　矢　島　弘　嗣
奈良県立医科大学　整形外科　面　川　庄　平

【はじめに】指尖部切断に対する再建方法として様々な皮弁法があるが，いずれも術後合併症として PIP 関節屈曲拘縮が報告されている．今回我々は指尖部切断に対して oblique triangular flap（以下 OTF）を施行した症例の術後 PIP 関節最終伸展角度について調査・考察したので報告する．

【方法】対象は 2006 年 9 月～2013 年 6 月までに治療した 43 指 38 症例，男性 34 例女性 4 例．OTF のみ 32 例，graft on flap11 例であった．後療法は全て術後 4 日間 bulky dressing し，除去後すぐに finger ex を開始した．これらに対して年齢・皮弁の前進距離・創部治癒期間を調査し，それぞれが術後 PIP 関節拘縮に与える影響を検討した．各種因子との相関は Spearman の順位相関係数を用いて検定を行った．

【結果】術後 PIP 関節最終伸展角度と年齢との間に有意差を認めた（p＝0.046）．皮弁前進距離と術後創部治癒期間との間には関連を認めなかった．

【考察】指尖欠損領域が大きいと OTF の前進距離が大きくなり flap 縫合後に指が屈曲の状態になることが多い．これにより術後 PIP 関節屈曲拘縮が生じるのではないかと危惧されるが，実際は皮弁前進距離と術後 PIP 関節伸展角度との間に関連を認めなかった．術後 PIP 関節伸展角度と年齢との間に関連を認めたが，これは他の外傷や皮弁でも報告されており OTF に限ったものでないと考える．術後創部治癒期間と術後 PIP 伸展角度との間には有意差を認めなかったものの，創部治癒期間が長くなるほど術後 PIP 伸展角度が低下する傾向を認めた（p＝0.055）．これは創部治癒期間が長期になる事でリハビリの進行が遅れたのが原因ではないかと考えて

いる．

3. ここまで出来る指尖部再接着

清恵会病院・大阪マイクロサージャリーセンター
山野慶樹
五谷寛之
佐々木康介

【目的】指尖部は手指の機能上，最も重要な部分で，整容上も目立つ部位で，この部の切断の再接着を希望するので，極指尖切断を含め，これまで鋭意再接着を行ってきた．

【方法】Zone Ⅰ（Allen の分類の Type Ⅰ，Ⅱ，Ⅲ）切断で，血管径は 1/2mm 以下で，50μ 径の針付き糸を用い，ultramicrosurgery 手技で吻合する．この部では，静脈は吻合不能例がほとんどで，指尖部からの出血を促すことでよい．

【症例】症例は 188 例で，生後 4 か月から 75 歳，Type Ⅰ切断では，ほぼ指尖部の皮膚と皮下組織の再接着となる．鋭的切断，鈍的切断例では，ほぼ 100％生着しているが，挫滅切断，引きちぎり切断では，2/3 程度の生着率であった．

【考察】この部はマイクロ手技では吻合不可能といわれ，なおざりにされ，種々の断端形成がなされている．組織の挫滅の強い例では，血流が再開できても，血管内膜の損傷か，徐々に壊死に陥る例が多かった．指尖部は再接着では腱は関係なく，神経再生は良好で，生着できれば，再接着の最もよい適応部と考えられ，努めて再接着を試みてきた．吻合した最小血管径は 100μ 程度であったが，生着に問題なく，その後の発育は良好であった．器材や手技的にはこのあたりが，人の手で行える限界かと思われる．

【結語】極指尖部切断に対し再接着を行ってきたが，生着できれば再接着の最もよい適応部位といえる．

4. 皮弁移植術による指尖再建
―移植と骨延長併用例も含めて―

清恵会大阪外傷マイクロサージャリーセンター
静岡理工科大学手外科微小外科先端医工学講座
五谷寛之
佐々木康介
矢野公一
宮下昌大
田中祥貴
山野慶樹

【はじめに】指尖損傷に演者は足趾からの組織移植をはじめ様々な有茎，遊離皮弁により指尖再建を行う他，創外固定器による骨軟部組織延長併用で対応しており，結果を報告する．

【方法】症例は手指指尖の切断，挫滅などの症例で 37 指で男性 32 指，女性 5 指，年齢は 19 から 62（平均 41）歳であった．受傷機転はプレス作業，食品加工等の作業中の事故が 33，車などのドアに挟んだ指が 4 指であった．受傷形態は指尖部切断は 24，指尖部挫滅が 13 指であった．第一足趾よりの WAF は 9，第 2 足趾よりの WAF は 7 指であった．このうち，第一足趾よりの WAF のなかで患者の希望を優先し，爪甲を部分移行した症例は 3 指であった．第 2 足趾よりの末節部指移植は 3 指であった．Hemipulp flap は 7 指でこれらは short pedicle を用いてドナー，レシピエントともに整容に配慮した．DUAPF は 5 指，aVF5 指は各々指尖，特に末節掌側軟部組織再建を目的に行った．移植と Ilizarov mini 創外固定器により末節延長を施行したのは 5 指であった．

【結果】日手会の Highet 法改変評価による知覚回復は母指再建に用いた第一足趾よりの WAF が 9 例中 6 例で S3，3 例で S2 であった．第 2 足趾よりの WAF は 7 指の内 5 指で S3，2 指で S2 であった．第 2 足趾よりの末節部指移植は 3 指とも S3 であった．WAF, DUAPF は全例生着した．静脈皮弁で表層壊死例は 1 例だった．

【考察】指尖部損傷において足趾からの組織移植は爪再建に有用であり，掌側欠損は手部からの遊離移植も可能である．いずれも骨，爪短縮に骨延長併用は有用である．

5. 指背側皮膚欠損に対する治療経験

鈴鹿回生病院整形外科　森田哲正
武田伸輔
藤澤幸三
三重大学医学部整形外科　辻井雅也
名古屋大学手外科　平田仁

【目的】指背側の皮膚は薄く，皮膚欠損には腱の露出や腱骨の損傷を合併しやすい．この場合には腱の癒着や拘縮を起こすため皮弁での被覆が必要となる．そこで植皮では治療困難な皮膚欠損を対象に皮弁の選択，成績，問題点について検討したので報告する．

【方法】2005年以降に皮弁術で治療した18例（男12，女6，平均年齢44.5歳）を対象とした．損傷指は示指10中指8環指6小指1で5例は複数指受傷であった．受傷原因は作業事故15例，バイク事故2例，農作業事故1例で，骨折を8例，腱損傷を13例に認めた．また皮膚の欠損は15×20から40×60mmであった．

【結果】皮弁の内訳は遊離上腕外側皮弁1，逆行性橈側前腕皮弁1，背側指動脈皮弁5，逆行性指動脈皮弁4，順行性指動脈皮弁1，中手動脈皮弁10でそのうち2例は腱付きで移植した．腱縫合を10例に骨接合を7例に施行し，骨移植を4例に追加した．術後経過観察期間は平均12か月であった．皮弁は中手動脈皮弁の3例で末梢の表皮剥離を生じたが壊死には至らず全例生着した．除脂肪は手以外をドナーとする皮弁2例で行われた．

【考察】皮弁の大きさに制限はあるものの手背や指からの皮弁が整容的には優れていた．とくに中手動脈皮弁は幅を考慮すれば皮弁採取部も一期的に閉鎖可能でありその適応は多い．しかし指尖までの被覆にはコツを要する．また皮弁を安定化させるための工夫を紹介する．

6. 弾発指に対する経皮腱鞘切開術

笠岡第一病院　橋詰博行
兒玉昌之

【目的】弾発指に対する外科的治療として18G注射針を用いた経皮腱鞘切開術を行っている．今回，当院で行った手術の予後調査を行い，治療成績を検討したので報告する．

【対象と方法】2005年5月から2013年10月までに当院で成人特発性弾発指に行った皮下腱鞘切開術は2,553例（3,313指）で，男697例，女1,856例，年齢は20～95（平均62歳）であった．母指1,075，示指313，中指1,160，環指636，小指129指であった．名越らの分類（Ⅰ屈筋腱腱鞘炎，Ⅱ軽度弾発現象，Ⅲ中等度で自動伸展可能，Ⅳ重度で自動伸展不能・他動伸展可能，Va他動運動伸展不能，Vb屈曲不能）でGrade Ⅱ 1,168，Ⅲ 612，Ⅳ 449，Va 409，Vb 675指であった．手術は局麻下に18G針の先端でA1 pulleyを切開する．成績判定は独自の判定基準（優：1週間以内に症状消失，良：3週間で消失，可：6週間で消失，不可：6週間以上症状が残存）を用いた．

【結果】成績は優1,889，良795，可331，不可298例で80%以上の症例が3週間で満足のいく結果であった．神経損傷，腱断裂などの重篤な合併症はないが，指伸展障害のため5例に再手術を要した．糖尿病併存例は373例497指（15%）であり，それらの成績は不良であった．Grade別の成績に差はなく，指別では母指が良好であった．

【考察】本術式の利点は，皮膚切開しないため術直後から指の使用が可能なことである．手術手技の注意点は腱損傷を避けることである．術後療法も大切で，腫脹や疼痛が強くなる例ではステロイド剤の内服も考慮する．

7. 術中所見からみたばね指の病態分類の試み

聖隷浜松病院
手外科・マイクロサージャリーセンター
大井宏之
神田俊浩
向田雅司
岩田勝栄
小野真平
鈴木歩実

【目的】ばね指に対して顕微鏡下で従来の腱鞘切開術を行い，その病態分類を試みた

【対象・方法】対象：母指を除く48指．内訳：女性38指，男性10指．示指1指，中指28指，環指17指，小指2指．手術は顕微鏡を用いるが，腱鞘切開の方法は局所麻酔下に従来の手術法と同様に施行．

【結果】腱鞘切開の範囲は，全例A1 pulleyまでで，

A2 pulley まで切開を加える必要はなかった．症例はおおよそ次の 5 つに分類できた．1）滑膜炎が主体で腱鞘の肥厚は比較的軽いもの（滑膜炎型）：5 指，2）滑膜炎があり腱鞘の肥厚が強いもの（滑膜炎腱鞘肥厚型）：20 指，3）滑膜炎は軽く腱鞘の肥厚が強いもの（腱鞘肥厚型）：16 指，4）腱鞘の肥厚が著しく，屈筋腱表面の毛羽立ちがみられるもの（屈筋腱変性型）：2 指，5）どの分類かわからないもの（分類不能型）：5 指であった．術前にばね現象がないものは滑膜炎型か滑膜炎肥厚型にしかなかった．滑膜切除をしないとばね現象がなくならない症例が滑膜炎型と滑膜炎腱鞘肥厚型の 2 指にみられた．

【考察】顕微鏡下でばね指の腱鞘や滑膜炎の状態をみると，滑膜炎と腱鞘の肥厚の程度からみると便宜的にある程度の分類は可能である．一般に急性期には滑膜炎の所見が主体で，その後腱鞘の肥厚と狭窄が強くなると考えるのが理にかなっているが，両者が混在している症例もあるので，臨床所見とあわせて検討が必要である．

8. PIP 関節伸展制限を伴う手指腱鞘炎に対する超音波ガイド下腱鞘内ステロイド注射の効果

広島大学病院整形外科　**四宮陸雄**
砂川　融
中島祐子
川西啓生
越智光夫

【目的】PIP 関節伸展制限を伴う手指腱鞘炎に対する超音波ガイド下腱鞘内ステロイド注射の効果を検討すること．

【方法】加療歴のない中指もしくは環指の弾発指患者で，初診時に PIP 関節伸展制限を認めた 20 名 22 指を対象とした．平均年齢は 65.6 歳であった．超音波ガイド下腱鞘内注射は A1 末梢より平行法を用いて行い，注射内容はトリアムシノロン 5mg と 1％メピバカインの混合液 0.5ml とした．注射後 1 か月での疼痛，弾発現象，PIP 関節伸展制限の有無により注射の効果を検討した．また，超音波検査は PIP 関節伸展制限を認めなかった 18 名 23 指にも行い，伸展制限の原因について検討した．

【結果】疼痛は 77.3％の指で完全消失した．弾発現象は 44.4％で消失したが，4 指で新たに出現した．PIP 関節の伸展制限は 68.2％の指で消失した．超音波長軸像で計測される A1・屈筋腱の厚みは注射後 1 か月で有意に減少した．PIP 関節伸展制限を認めない例と比べると，A1，屈筋腱の厚みは注射前後それぞれで有意に厚く，多くが A2 での屈筋腱滑走障害を生じていた．しかし，注射後 1 か月で PIP 関節伸展制限が残存した例と消失した例の間で A1・屈筋腱の厚みに有意差はなく，伸展制限残存例では屈筋腱内に有意に超音波低輝度変化が認められた．

【考察】本法により約 70％の症例で伸展制限が消失，その有用性が示唆された．伸展制限の原因の多くは，屈筋腱肥厚による A2 での腱滑走障害と考えられたが，質的な変化も影響している可能性が示唆された．

9. 超音波画像診断装置によるバネ指の評価 ―運動療法への評価・リスク管理を目指して―

奈良西部病院　リハビリテーション科
榮崎彰秀
奈良西部病院　奈良手の外科研究所
中村敏夫巳
玉井　進

【目的】近年，ばね指（弾発指）の診断・治療を行う上で，超音波画像診断装置（以下超音波エコー）による評価が増加している．我々ハンドセラピストも運動療法を実施する上で，超音波エコーによる画像・動態の評価，リスク管理などを行う事は重要である．しかし，超音波エコーによる詳細な定量化は困難であるとの報告も多い．今回，ばね指症例に対し，A1 プーリー周辺の評価を視覚的に行い，若干の知見を得たのでリスク管理も含めて報告する．

【方法】当院を受診した，中手指節間関節掌側に腫瘤を認めた 13 例 17 指に対し，超音波エコーにて A1 プーリーの短軸撮影・長軸撮影・撮影時のパワードップラー評価を実施した．

【結果】全例に短軸像で，腱鞘の肥厚が確認された．また 4 例に，腱鞘内に血流の増加も見られた．長軸像では明らかな腱の部分的肥大はみられなかった．

【考察】一般的にバネ指は，A1 プーリー部の腱の肥大，あるいは腫瘤形成，腱鞘の肥厚に伴って，弾発現象を起こしていると考えられているが，超音波エコー所見では，明らかな部分的な腱の肥大はみられず，腱鞘の肥厚が主な原因であるように考えられ

た．また，パワードップラー評価にて，4 例の腱鞘内には血流増加がみられ，炎症の存在が考えられた．我々ハンドセラピストもバネ指後の拘縮治療を行う上で，リスク管理として A1 プーリー部の画像・動態評価は重要であり，炎症等の改善を認めた上で運動療法を行う必要がある．

10. デュケルバン病における長母指外転筋腱の解剖学的破格に着目した手術方法

大阪市立大学医学研究科　整形外科学教室
岡　田　充　弘
Christine M. Kleinert Institute for
Hand and Microsurgery, Louisville, Kentucky, USA
J. E. Kutz

【目的】デュケルバン病の手術方法として，伸筋腱の第一背側区画の開放が一般的に行われている．しかし，伸筋区画の過剰な開放による伸筋腱の脱臼等の合併症を引き起こす可能性がある．今回，第一背側区画内を通過する長母指外転筋腱の解剖学的破格に着目した術式を開発したので報告する．

【対象と方法】症例は 21 例，24 手（男性 2 例，女性 19 例）である．うち女性 3 例は両側発症例である．手術時平均年齢 45.3 歳（28―81 歳）であった．手術は，伸筋腱の第一背側区画を開放せず，長母指外転筋が第一中手骨底部に停止する以外の筋腱を部分的に切除し，伸筋腱の第一背側区画内の除圧を行った．除圧後，長母指外転筋腱と短母指伸筋腱との間に中隔が存在する場合は，第一背側区画内から切離を行った．術後は，外固定はせず母指の運動制限は行わなかった．

【結果】全例において，術前に認めた疼痛は消失した．12 手において，長母指外転筋腱と短母指伸筋腱との間に中隔が存在した．伸筋腱の脱臼等の合併症は認めなかった．また，母指の可動域制限も認めなかった．

【考察】我々の手術は，伸筋腱の第一背側区画を切離しないため，伸筋腱の脱臼等の合併症を予防することができた．また，この手術では術後の固定が必要でなく，早期に母指の運動が可能であり腱の癒着も発生しない．本術式は，デュケルバン病に対する有効な術式であると考える．

11. 手根管症候群における知覚障害の回復が不良な難治例の検討

香川大学整形外科　**山　口　幸之助**
加　地　良　雄
中　村　　修

【目的】手根管症候群の術前検査で筋電図検査が一般的に行われるが，重症例では M 波や SNAP が導出されないことがある．今回，術前に SNAP が導出されない高度知覚障害例のうち，長期間経過しても SNAP が導出されない難治例の特徴を調査した．

【方法】手根管開放術を施行した 93 例のうち，術前に SNAP が導出できなかった重症例 13 例を対象とした．平均年齢は 73.2 歳であった．このうち M 波の導出は可能であった 5 例を M＋群，M 波の導出も困難であった高度重症例の 8 例を M－群とし，各群の術前知覚評価検査値（SW テスト値，m2PD 値，s2PD 値，振動覚閾値）を調査した．さらに術後 6ヵ月での M 波，SNAP 導出の可否を調査し，術後の神経機能回復の状況を評価した．

【結果】M＋および M－群それぞれの術前知覚評価検査の平均値は SW テストが 4.0，4.0，m2PD が 6.6，7.9mm，s2PD が 8.6，9.6mm，振動覚閾値が 31.9，67.9G であり，振動覚閾値で特に著明な差を認めた．術後 6ヵ月時の筋電図所見では，M＋群の 5 例全例で M 波の導出が可能になり，そのうち 3 例で SNAP の導出も可能になった．M－群では 8 例中 7 例で M 波の導出が可能になったが，SNAP は全例で導出されなかった．

【考察】術前に SNAP が導出されない重症例でも，M 波が導出されていれば，術後 6ヵ月までに SNAP が導出される可能性がある．一方で，術前に M 波も導出されない高度重症例では，術後 6ヵ月経過しても SNAP が回復する可能性は低く，知覚障害の難治化が示唆される．このような症例では術前の振動覚閾値が悪化している傾向があり，振動覚閾値も難治化を予測する指標となると考えられた．

12. 重度の手根管症候群に対する電気生理学的検査を用いた予後予測

京都府立医大大学院
運動器機能再生外科学（整形外科）
土田真嗣
藤原浩芳
小田　良
勝見泰和
久保俊一

【目的】電気生理学的に重度な手根管症候群（CTS）は，術後にも母指対立困難が残存するなど治療に難渋することがある．しかし，重度CTSの術後における神経の機能回復過程が不明であり，母指対立再建術など追加治療を行うべき時期について一定の見解はない．本研究の目的は，重度CTSの術後，経時的に電気生理学的検査を施行し，客観的に神経機能の回復過程を解析することで，予後予測が可能か検討することである．

【方法】対象は，術前に複合筋活動電位（APB-CMAP）と感覚神経活動電位（SNAP）が導出不能であった重度の特発性手根管症候群に対し鏡視下手根管開放術（Chow変法）を施行した25名28手である．手術時平均年齢68.2歳，男性7手，女性21手，右23手，左10手であった．術前および術後1, 3, 6, 12カ月に電気生理学的に検討した．

【結果】術後6カ月でCMAPは75％，SNAPは85.7％，術後12ヵ月でそれぞれ85.7％，96.4％が導出可能となった．また術後6カ月以内にCMAPが導出可能になった群と，術後6ヵ月以降にCMAPが回復した群の遠位終末潜時，振幅，SNAPを比較すると，6ヵ月以内にCMAPが導出可能となった群で，有意に改善した．

【考察】本研究の結果，重度CTSでも，術後に良好な神経の機能回復を示したことから，電気生理学的に重度なCTSに対しても手根管開放術だけで機能回復が期待できると考える．しかし，術後6カ月のCMAPが導出不能な症例については母指対立再建が適応となる可能性がある．

13. 手根管症候群重症例に対するCamitz法の術後成績

小郡第一総合病院整形外科　服部泰典
坂本相哲
土井一輝

【目的】われわれは，母指対立障害を愁訴とし短母指外転筋の複合筋活動電位が導出できない手根管症候群（以下，CTS）に対して，Camitz法による母指対立再建術を行なっている．本発表では，その術後成績について検討したので報告する．

【方法】2007年から2012年までに当院で手術を行なった特発性CTSは585手で，そのうちCamitz法を施行したのは60手であった．このうち，術後6ヶ月以上の経過観察が可能であった48例52手を対象とした．手術方法は，長掌筋腱を横手根靭帯に作成したpulleyを通して短母指外転筋腱に移行している．男性4例女性44例，年齢は平均69歳であった．術前後の自覚症状，SWテストによる知覚，母指掌側外転角，ピンチ力，患者立脚型評価としてDASHと手根管症候群質問表（以下，CTSI）を検討した．

【結果】夜間痛，しびれ感，SWテストによる知覚は全例で改善した．母指掌側外転角は術前平均23度が術後44度に改善，ピンチ力の健側比は術前60％が術後92％に改善した．術後平均4ヶ月でのDASHの改善点数は平均15.1，CTSIの改善点数はSSで0.9，FSで0.8であり，有意に術前より改善した．

【考察】Camitz法はinternal splintとして有用で，早期のADLの改善が期待でき，母指対立障害を愁訴とする症例には推奨される．

14. 当科における手根管症候群再手術例の検討

金沢医療センター　整形外科　納村直希
池田和夫

【目的】当科において再手術を行った手根管症候群15例について検討したので報告する．

【方法】再発が8例，症状不変が2例，症状増悪が5例であった．再発8例中7例は透析患者であった．初回手術から再手術までの期間は，再発例が5から20年，症状不変・増悪例が1週間から7か月であった．初回手術が他医で施行されたのが，再発例で4例，症状不変・増悪例で6例であった．

【結果】再発8例中7例は屈筋支帯が再生しており，このうち透析4例については，腱滑膜の増生を認めた．症状再燃から数か月以内に手術した例の成績は良好であったが，透析例で症状再燃から3年以上経過して再手術となった4例は，症状は残存した．症状不変2例中1例は，屈筋支帯の不完全切離が原因であり，これを完全に切離することで症状は消失した．もう1例は，屈筋支帯は完全に開放されており，母指対立再建のみ施行したが，しびれ感は不変であった．症状増悪例は，3例に屈筋支帯の不完全切離，4例に神経損傷を認めた．神経損傷のうち，母指球枝，指神経損傷で縫合を行った2例は症状が消失したが，正中神経本幹の損傷を伴った2例は機能的に改善はしなかった．

【考察】手根管症候群再発の多くは透析例であり，再発後速やかに再手術施行することで成績は良好であった．他医で初回手術を行い，症状増悪した例は神経損傷を伴っていることが多く，相談を受けたら速やかに再手術を行うことが重要である．

15. 癒着防止に橈骨動脈穿通枝脂肪弁を使用した手根管症候群の再手術例

大阪市立大学大学院医学研究科　整形外科学
上　村　卓　也
岡　田　充　弘
中　村　博　亮
大阪市立総合医療センター　整形外科
高　松　聖　仁

【目的】これまで我々は正中神経剥離の再手術症例に対して，再癒着防止を目的に橈骨動脈穿通枝脂肪弁を用いて神経被覆を行ってきた．今回手根管症候群の再手術において橈骨動脈穿通枝脂肪弁を使用した症例を報告する．

【症例】89歳の女性．前医で右手根管開放術を施行されたが，術後手のしびれが残存するため当科を受診した．正中神経領域の知覚低下としびれ，手関節痛（VAS9.5）と創部の強いチネル様徴候を認めた．初回手術から5か月後に再手術を施行した．残存した横手根靭帯と前腕遠位筋膜によって正中神経は絞扼され瘢痕癒着を認めた．正中神経剥離の後，橈骨動脈穿通枝脂肪弁（20mm×40mm）を挙上し，正中神経を被覆した．術後18か月では手関節掌側皮下に脂肪弁の膨らみが残存しており，手関節痛は軽減（VAS1.0），創部のチネル様徴候も消失していた．自覚症状および臨床スコアも改善を認めた．

【考察】正中神経剥離の再手術症例では，再癒着防止のため血流豊富な軟部組織による正中神経の被覆が推奨されてきた．その一つに前腕脂肪筋膜脂肪弁があるが，筋膜を含めるためbulkyとなる欠点があった．橈骨動脈穿通枝脂肪弁は脂肪のみのためbulkyになりにくく，これまでに当科で挙上した橈骨動脈穿通枝脂肪弁は平均966mm^2（800-1200）と十分なサイズであり，その再手術成績は良好で神経剥離後の再癒着防止に有用な方法となりうる．

16. Heberden結節に対する観血的治療

JA広島総合病院整形外科　鈴　木　修　身
広島大学大学院　砂　川　　融
広島大学整形外科　中　島　祐　子
四　宮　陸　雄
越　智　光　夫

【目的】Heberden結節は通常保存的に加療され，観血的治療としては高度変形例に対して関節固定術が行われることが多い．演者らは症例によっては背側の骨棘と増生滑膜を切除して可動域を温存する骨棘切除術も行っているのでそれらの成績を報告する．

【方法】術後1年以上経過を追跡できた37人（女性33人，男性4人）の52指を対象とし，手術時年齢は43から74歳（平均54歳）であった．罹患指は中指が19，示指が15，環指が9，小指が5，母指が4指であり，11指に粘液膿胞の合併があった．骨棘切除術が45指に，関節固定術が7指に行われていた．

【結果】関節固定例では疼痛を訴えた例はなかったが，小物体の把持や包丁を握るのが難しいなど，日常生活動作での愁訴があった．骨棘切除例では術後早期には疼痛や関節の腫脹があったが，それらは多くの例で経時的に軽減した．一部では疼痛が残存し，そのうち1指に関節固定を追加した．骨棘切除例の調査時DIP関節可動域は，伸展平均－11°屈曲平均45°であった．可動域が保たれているほど，日常生活動作での障害は出にくかった．また骨棘切除例では関節部の膨隆が縮小し整容的満足度の高い例があった．

【考察】骨棘切除術は関節固定術に比較し，小物

体の把持など日常生活動作上の障害が少ない点で優れていた．また骨棘切除による整容的改善も期待でき，治療の選択肢として考えてよい術式である．

17. 有痛性 Heberden 結節に対する手術療法 —関節形成術と関節固定術との比較—

美杉会佐藤病院手外科センター　白井久也
杉本裕宣
美杉会男山病院整形外科　沢辺一馬

【目的】保存療法が無効で，疼痛の持続する Heberden 結節に対して通常 DIP 関節固定術が行われる．三浪らは 1995 年，骨棘のみを切除する関節形成術（osteophytectomy）を報告したが，以降，この術式に関する報告はほとんどなく，知見に乏しい．我々は，最近，関節形成術を行っており，両群の手術成績を比較検討した．

【対象と方法】対象は，関節固定術 6 例 12 指，形成術 6 例 8 指である．固定術は軽度屈曲位でピンニング固定した．形成術は背側から伸筋腱を損傷せぬよう可及的に骨棘を切除した．疼痛の変化，満足度，両手術の問題点を検討した．

【結果】調査期間は平均 35ヵ月であった．固定群では術後 3-4 カ月で疼痛は著減か，消失していた．4 例は初回手術に満足され，別の指の固定術を行った．1 指は遷延癒合で再手術を要したが，全例，骨癒合した．示指固定術の 1 例はつまみ動作がしにくいとの訴えがあった．形成術では術後 3-4ヵ月頃から疼痛は軽減し，調査時は全例，著減か，消失して，5 例は手術結果に満足された．X 線では，DIP 関節の関節適合面が改善したものを 4 例，関節の自然癒合を 2 例に認めた．DIP 関節の可動域は術前平均 29 度，調査時 27 度であった．

【考察】関節固定術は術後早期から確実な除痛効果が得られた．形成術は早期の除痛効果に劣るが，可動性を残せる利点があった．術前，関節裂隙の保たれている例には形成術も術式の選択枝になると考える．

18. DIP 関節固定術　皮切の一工夫

岐阜県総合医療センター　整形外科
野々村秀彦
横井達夫
濱田　知

【目的】DIP 関節固定術の標準的皮切である Y 字/H 字切開は，横切開法と比べ操作性は良好だが，創瘢痕がやや目立つ欠点がある．横切開法は美容的に優れているが，視野がやや狭い欠点がある．われわれは dermodesis の際に用いる紡錘形の皮膚切除を用いて DIP 関節固定術を行い，有用なアプローチと思われたので報告する．

【術式】DIP 関節背側の皮膚を幅 3～4mm の紡錘形に切除し，通常の DIP 関節固定の操作を行う．紡錘形に切除した皮膚は皺と一致する様に皮膚縫合を行う．

【対象と方法】2013 年 1 月から 6 月に紡錘形皮膚切除のアプローチで DIP 関節固定術を行ったヘバーデン結節 3 例 3 指を対象とした．

対象は全例女性で，平均年齢は 65.3 歳（56～73）であった．内固定材料は全例，Acumed 社製同社製 Acutwist を用いた．

【結果】術後外固定期間は平均 6.0 週（4～10 週）であった．術後 4～8 週で疼痛は消失し，術前より ADL は改善した．DIP 関節の変形が矯正され，皮切瘢痕も皺と一致し目立たず，全例美容的にも満足された．

【考察】Dermodesis の際に用いる DIP 関節背側皮膚の紡錘形切除を利用した DIP 関節固定術は，通常の DIP 関節背側横切開よりも術中視野が良好で手術が容易であり，美容的にも優れたアプローチと考えた．

19. Bouchard 結節における掌側アプローチ人工指関節置換術

小郡第一総合病院　整形外科　坂本相哲
土井一輝
服部泰典

【目的】Bouchard 結節は手指 PIP 関節の変形性関節症であり，関節の疼痛と可動域制限をきたす．保存的治療を第一選択とするが，難渋する症例においては人工関節置換術が適応となる．今回，当院で行っている掌側アプローチでの人工指関節置換術を

ビデオで紹介し，その成績を報告する．

【方法と対象】手術はPIP関節を中心に掌側ジグザグ皮切で腱鞘上を展開する．C1，A3，C2を切開し屈筋腱を露出し，これをよけ，掌側板を展開する．掌側板の近位基節骨付着部を切開し末梢を茎に反転させ関節を展開する．PIP関節を過伸展させ背側脱臼させる．この肢位で骨頭切除，髄腔のリーミングなどの人工関節設置の一連の操作を行う．設置後は掌側板を縫合する．術後はbuddy tapping固定のみで自動運動を翌日から開始する．対象は2007-13に加療した9例17関節（示指3，中指4，環指9，小指1），男性2例，女性7例，平均年齢62.9歳（53-79），術前PIP関節可動域は34.4°（20～60），伸展平均-23.8°（-40～-10），屈曲平均58.2°（45～90），経過観察期間は平均10.6ヶ月（3-19）であった．ヘバーデン結節の合併が全例にみられた．インプラントは全例でAVANTA人工指関節を使用した．

【結果】痛みは全例で消失した．PIP関節可動域は48.1°（30～75），伸展平均-20.0°（-40～0），屈曲平均67.5°（40～90）であった．

【考察】掌側アプローチにより伸展機構の温存と早期自動運動が可能であり，有用な方法である．

20. 指関節化膿性関節炎の抗生剤入り骨ペーストを使った治療経験

協立病院整形外科　**澁　谷　亮　一**

【目的】遠位指節間関節の化膿性関節炎に対し，骨髄の掻爬と抗生剤入骨ペーストの充填のみの治療を行った．

【対象，方法】遠位指間関節（以下，DIP関節）の化膿性関節炎6例を対象とした．男性4例，女性2例（14歳から77歳，平均67歳）．術後経過期間は8か月から2.5年（平均1.5年）であった．2指ですでに関節が破壊されていた．4指では関節裂隙は保たれていた．MRIでは全例で関節の貯留と隣接の骨髄内の浮腫炎症像を認めた．同定できた菌はMRSA1例，黄色ブドウ球菌1例であった．発症から手術まで1-7ヶ月で（平均3.2ヶ月）であった．手術は関節腔内を洗浄後，中節骨遠位と末節骨に骨孔を開け，バンコマイシン100 mgにリン酸カルシウム骨ペースト（商標名，バイオペックス，HOYA株式会社）を4 g　の比率で練り合わせて顆粒状に固めたものをそれぞれの骨孔から骨髄内に押し込んだ．ドレーンは留置しなかった．X線評価，可動域評価を行った．

【結果】感染は全例で鎮静化した．3例でそれぞれ5°，20°，50°の屈曲位で関節癒合に陥った．残りの3指では伸展/屈曲はそれぞれ0°/40°，0°/60°，0°/70°であった．

【考察とまとめ】今回指化膿性関節炎に対し，持続洗浄をせず治療を行った．骨髄に充填したからの抗生剤の徐放により関節内の感染が鎮静したと考える．関節の早期運動が可能であった．

21. 橈骨遠位端骨折に対する掌側ロッキングプレート固定術後の合併症

金田病院　整形外科　**近　藤　秀　則**
岡山済生会総合病院　整形外科　**今　谷　潤　也**
森　谷　史　朗
桐　田　由季子
前　田　和　茂

【目的】優れた初期固定性を有する掌側ロッキングプレート（以下VLP）固定術は，現在橈骨遠位端骨折に対する手術的治療のゴールドスタンダードである．しかし近年追加手術を要するような重大な合併症の発生率は，他の治療法よりもむしろ多いとの報告がなされた．そこで当科におけるVLP固定術後の合併症を調査し，その原因と対策について考察する．

【方法】当科でVLPを用いて加療した橈骨遠位端骨折194例を対象とした．手術時年齢は20～95歳（平均67.2歳），性別は男性33例，女性161例，骨折型はAO分類でA2 21例，A3 55例，B3 6例，C1 14例，C2 69例，C3 29例であった．使用したVLPはAcu-Loc 65例，VariAx 50例，DVR 31例，VA-TCP 24例，DRP EA 19例，その他5例であった．これらの症例に対し合併症の種類，その発生率，必要となった追加治療を調査した．

【結果】VLP固定術後の合併症は24例であった．内訳は長母指伸筋腱断裂1例，長母指屈筋腱断裂1例，関節内スクリュー穿孔8例，偽関節2例，正中神経領域のしびれ11例，pre CRPS 1例，深部感染1例（重複有り）であり，追加手術を要したものは11例であった．

【考察】VLP固定術後の合併症の発生率は12.4％とやや高く，その45.8％に追加手術を要していた．

その原因の多くはtechnical errorによるものであり，局所解剖の熟知，各VLPの特徴と使用方法の理解，正しい手術手技による正確な実施，さらに手術手技の標準化などの対策が重要であると考えられた．

22. 橈骨遠位端骨折術後合併症の分析と対策

健和会大手町病院　**酒井和裕**
杉田　健
古川雄樹
宮地有理

【目的】橈骨遠位端骨折治療は合併症の解明とインプラント改良で急速に進歩している．現状把握と今後の方向性決定のため最近の症例を調査し報告する．

【対象と方法】最近2年間に当科で手術し3か月以上経過した94例（男32例，女62，平均年齢62.8歳）を対象とした．スクリュー固定1例を除き掌側ロッキングプレートで固定した．尺骨遠位端骨折合併は64例で茎状突起が45例であった．診療録を後ろ向きに成績と合併症の有無・原因について調査した．

【結果】経過観察期間は平均310日で全例橈骨は骨癒合した．合併症は手関節痛12例と手根管症候群2例であった．手関節痛の内訳は橈骨関節面損傷4例（尺骨突き上げ1例，尺骨茎状突起偽関節1例を合併），TFCC損傷2例（1例はSL解離合併），尺骨茎状突起偽関節2例（1例はSL解離合併），尺骨突き上げ（尺骨茎状突起偽関節合併），SL解離，尺骨固定鋼線突出，不明が各1例であった．TFCC損傷2例は橈骨単独骨折で術中関節鏡でPalmer分類1-Dと診断し部分切除したが術後にDRUJ不安定性を1例に認めた．ほかはすべて尺骨骨折合併例であった．

【考察】合併症を呈した症例で骨粗鬆症による変形治癒は比較的少なく，高エネルギー外傷が多くを占めた．関節面の修復には再建の新しい技術の導入が必要で，TFCCは術中関節鏡の適応とともに診断法についても私見を述べる．尺骨治療も課題の多い問題である．

23. 橈骨遠位端骨折周術期における稀な合併症の検討

済生会下関総合病院　整形外科　**安部幸雄**

【目的】橈骨遠位端骨折の合併症としてEPL断裂，FPL断裂，変形治癒は比較的よく報告される合併症であるが，今回報告の少ない稀な周術期合併症について述べる．

【対象】2003年以降，当科にて経験した橈骨遠位端骨折に関連するまれな頻度の少ない合併症を検討した．

【結果】診断は示指，中指伸筋腱断裂（スクリューによる）：1例，FPL, FCR断裂（プレート設置の問題）：1例，掌側ロッキングプレートの逸脱（中枢スクリュー刺入方法の問題）：3例，手根管症候群＋ギオン管症候群：1例，遅発性DRUJ不安定症：1例，遠位スクリューの破損（Acu-Loc 1プレート）：3例，正中神経手掌枝絞扼（抜釘後）：1例，橈骨動脈仮性動脈瘤：1例，術中の骨幹部骨折（術前の縦割れの見逃し）：1例であった．

【考察】1980年Cooneyは565骨折のうち31％に合併症を認め，その内容は絞扼性神経障害（45例），関節症変化（37例），変形治癒（30例），腱断裂（7例）フォルクマン拘縮（4例）等，と報告している．この報告と比較し近年，腱損傷の合併が増加しており，これは掌側ロッキングプレート設置に関連する問題であることが多い．今回，報告する比較的稀な合併症の多くもプレート設置に起因する問題であり，あらゆる合併症の発生を念頭におき，正確かつ丁寧な手技の習得により多くの合併症は回避できると考える．

24. 橈骨遠位端骨折への掌側プレート術後に生じる屈筋腱皮下断裂　―軋音・X線画像・超音波画像を用いたリスク予測―

相澤病院整形外科　**山崎　宏**
橋本　瞬

【目的】術後の屈筋腱損傷リスクを予測し，抜釘が必要な症例を明らかにする．

【方法】プレート抜釘を行った71例において，術前に屈筋腱滑走時の軋音，単純X線像（XP），超音波像（US），プレートの種類を評価し，術中に屈筋腱摩耗を評価した．各評価の関連を求めるために因子分析を行った．腱損傷リスク評価のために多重ロ

ジスティック回帰分析を行った．目的変数は術中の腱摩耗，説明変数は術前評価とした．

【結果】轢音は10例に，術中の腱摩耗は6例に認めた．因子分析では各評価は3つに分類され，その内訳は「轢音，USにおける滑膜炎，術中の屈筋腱摩耗」，「XPにおけるプレート遠位設置，Volar tilt,USにおける屈筋腱とプレートの接触，術中のプレート露出」，「プレートの種類（遠位設置型），XPにおけるプレート遠位設置」であった．多重ロジスティック回帰分析では轢音，XPにおけるプレート遠位設置，プレートの種類（遠位設置型）が有力な変数であった．轢音のオッズ比（95%信頼区間）は35（2.4～513）P=0.01, XPは46（1.8～1209）P=0.02, プレートの種類は7.6（0.8～68）P=0.07であった．

【考察】轢音は腱の摩耗や滑膜炎を捉えることが出来る簡便な方法である．遠位設置型プレートやプレート遠位設置は術中のプレート露出と関連していた．轢音およびプレート遠位設置がある症例は抜釘が望ましい．

25. 橈骨遠位部掌側の形状の定量的解析　―掌側ロッキングプレートの屈筋腱断裂への影響―

大阪大学整形外科　**大　浦　圭一郎**

【目的】橈骨遠位端骨折に対する掌側ロッキングプレート固定後の長母指屈筋腱（以下FPL）断裂の報告が散見されている．橈骨遠位部の横断面は掌側が凹であり，この形状が骨とプレートとの適合不良とFPL断裂の一因となりうるという仮説を立て，橈骨遠位部の形態とFPLとの位置関係を定量的に解析した．

【方法】健常な前腕のCTデータ70例を用いて橈骨とFPLの3D表面モデルを作成した．月状骨窩掌側関節縁から近位方向に2mm間隔で橈骨の長軸に垂直な断面を設定した．橈骨掌側の形態を各断面について以下の方法で測定した．

橈骨横断面掌側の凹の両側縁に接する直線を直線Lとした．直線Lと橈骨横断面掌側との距離の最大値（凹の深さ）をFRDとした．FPLの重心と直線Lとの距離をFLDとした．FPLの重心と橈骨横断面掌側との最短距離をFRDとした．直線Lの傾きをθとした．

【結果】橈骨横断面掌側は遠位部では凹で，関節縁から6mm近位で最も深くなり，近位に向かうにつれて扁平化し，さらに近位では凸となった．FLD, FRDは関節縁から2mm近位で最小となり近位に向かうにつれて増加した．傾きθは近位から遠位に向けて回外方向に捻じれていた．

【考察】橈骨横断面は遠位部では掌側が凹で，近位から遠位に向けて回外方向に捻じれていた．この形態により，橈骨表面とプレートとの適合が不良となり，FPL断裂の一因となりうる可能性が示唆された．

26. 橈骨遠位端骨折に対する掌側ロッキングプレート固定術後のスクリューの関節内穿孔

岡山済生会総合病院　整形外科　**今　谷　潤　也**
森　谷　史　朗
前　田　和　茂
桐　田　由季子
金田病院　整形外科　**近　藤　秀　則**

【目的】最近，橈骨遠位端骨折に対する掌側ロッキングプレート（以下VLP）固定術後の合併症として，スクリューの関節内穿孔の報告が散見される．当科でVLP固定を行った症例についてmultidetector CT（以下MDCT）を用いてスクリューの関節内穿孔について調査したので報告する．

【対象と方法】対象は当科においてVLPを用いて手術的に治療し，術後にMDCTを撮影できた102例（Acu-Loc 18, VariAx 34, VA-TCP 22, DVR 28例）である．それぞれのスクリューに対して平行な軸で作成した再構成画像を用い関節内穿孔の有無を使用したプレートや骨折型別に評価した．

【結果】本症例群において，使用されたスクリューの合計は512本であった．そのうち13本（2.5%）がMDCTによる評価でスクリューの関節内穿孔ありとされた．各プレート間における統計学的有意差はなかったが，AO分類における骨折型別ではAおよびC1の症例では認めなかったのに対し，C2では215本中3本（1.4%），C3では81本中10本（12.3%）となっていた．

【考察】スクリューの関節内穿孔の発生頻度は本症例群で2.5%であり，ごく稀とは言い難い．本合併症はC2・C3などのより高度な粉砕症例で頻度が高くなる傾向があり注意が必要である．本合併症の原因および対策について考察する．

27. 橈骨遠位端骨折側方転位と DRUJ 不安定性の関係

大阪行岡医療大学　行岡病院手の外科センター
森　友　寿　夫
大　森　信　介
面　川　庄　平
飯　田　昭　夫

【目的】橈骨遠位端骨折側方転位と DRUJ 不安定性の関係はよくわかっていない．本研究の目的は，近位骨片の尺側転位が残存すれば骨間膜が弛緩して不安定性が出現するかを調査することである．

【方法】対象は TFCC, 骨間膜を残して上腕で離断した新鮮凍結屍体 7 上肢である．肘屈曲 90 度で上腕骨と尺骨を装置に固定し，前腕中間位で橈骨遠位に掌側ならび背側方向に 2kg の牽引をかけ，橈骨の掌背側方向の移動量を三次元磁気計測装置で計測した (A)．続いて TFCC を完全切離して計測 (B) 後，遠位骨間膜付着部遠位で橈骨を骨切りして，近位骨片を尺側に 5mm ずらして固定して計測（C）し，最後に尺側転位を整復固定した後遠位骨間膜を切離後計測した（D）．

【結果】橈骨の掌側移動量に関して A と B の間に有意差を認めたが，背側移動量に関しては有意差を認めなかった．背側移動量は尺側転位 C で有意に増加した．尺側転位を整復固定した後背側移動量は減少したが，遠位骨間膜切離 D でふたたび増加し A との差は有意であった．C と D の背側移動量に有意差は認めなかった．

【考察】遠位骨間膜には橈骨の背側脱臼を制動する機能があり，TFCC を完全に切離しても橈骨は掌側方向に不安定になるだけで背側不安定性は出現しなかった．しかし近位骨片を尺側に 5mm ずらすと遠位骨間膜が弛緩して遠位橈尺関節部の距離が広がり，橈骨が背側脱臼するようになった．橈骨遠位端骨折で橈尺靭帯損傷合併時には尺側転位は特に注意して整復すべきである．

28. DASH MCID を指標とした橈骨遠位端骨折術後リハビリテーションの至適期間の構築

星城大学リハビリテーション学部
飯　塚　照　史
名古屋大学大学院医学系研究科博士課程
機能構築医学専攻手の外科学
太　田　英　之
岩　月　克　之
平　田　　仁

【目的】患者立脚型評価に対する解釈のひとつに，臨床的に意味のある最小変化（MCID）があり，DASH の MCID は 17 点とされている．今回我々は DASH の MCID を用いて，橈骨遠位端骨折術後リハビリテーションの至適期間の構築を試みた．

【方法】対象は橈骨遠位端骨折術後，4，8，12 週時点の DASH スコア，関節可動域，握力などが確認できる 45 名で，術後 3 日以内にリハビリテーションを開始した早期群 27 例と，術後 2 週間外固定した非早期群 18 例に分けた．さらに，各群 8，12 週時点で DASH スコア に 17 点以上改善があった患者を MCID 有群，17 点未満を MCID 無群として比較し，ROC 曲線により 4,8 週時点での DASH スコアの cut off 値を算出した．

【結果】非早期群は全項目で有意差を認めなかった．早期群患者では，8 週時点での MCID 有群・無群の比較検討において，4 週時点の DASH スコアに有意差を認め，cut off 値は 35 点であった．また，握力，尺屈可動域に有意差を認めた．12 週時点での MCID 有群・無群の比較検討では，8 週時点の cut off 値が 15 点であった．

【考察】本研究の結果，橈骨遠位端骨折術後リハビリテーション開始時期は可及的早期が望ましく，DASH の MCID が 17 点であることを踏まえると，リハビリテーション至適期間は 8 週であることが示唆された．

29. 遠位橈尺関節不安定性を伴うTFCC尺骨小窩部断裂に対する関節鏡支援下靭帯修復術の治療成績（陳旧例に対する適応）

市立奈良病院　四肢外傷センター
村田景一
矢島弘嗣
河村健二
水谷泰士
奈良西部病院　奈良手の外科研究所
中村敏夫巳
玉井　進

【目的】我々は遠位橈尺関節不安定性を伴うTFCC深層損傷に対してTFCC浅層線維を修復補強に使用する関節鏡支援下靭帯修復術を施行し治療を行ってきた．今回，受傷から1年以上経過した陳旧例に対する本法の治療成績を報告する．

【方法】症例は9例，手術時年齢は平均36歳（19-53歳）である．全例で手関節尺側部痛を訴え，DRUJ不安定性を認めた．手術方法は手関節・DRUJの鏡視からTFCCの深・浅層の断裂を評価した後に，尺側の皮膚小切開から小窩部の掻爬を行い，同部にanchor sutureを用いて靭帯を縫着した．全例で掌背側TFCCの浅・深層を一体として小窩部に縫着した．術後3週間の上腕ギプス，3週間の前腕ギプス固定を施行した後に可動域訓練を開始した．術前後の症状および機能を比較評価し，仕事・スポーツへの復帰状況を調査した．

【結果】術後調査期間は平均27か月で，術後，全例で疼痛の消失または軽快，握力およびDRUJ不安定性の改善を認めた．Modified Mayo Wrist Scoreは術前46から術後90に，DASHは40から13に有意に改善を認めた．

【考察および結語】陳旧性靭帯損傷の修復において，損傷し変性した靭帯を付着部に再逢着する場合，靭帯の強度不足や再生能低下のため成績が不確実となる可能性がある．我々の行っているTFCC深層の尺骨小窩付着部損傷に対する修復法は，損傷を免れた浅層線維を損傷靭帯の補強として使用する事により，術後平均2年以上の経過において良好な成績が得られた．

30. 高齢者の尺骨遠位端骨折に対するクリップピン固定法

北九州総合病院　古川佳世子
戸羽直樹
栗之丸直朗
濱田大志
福田文雄
肱岡昭彦

【目的】高齢者の尺骨遠位端骨折は，骨脆弱性の強い橈骨遠位端骨折に合併し，粉砕骨片や開放骨折も少なくない．内固定材料は軟部組織の剥離が少なく，小さなものが望ましい．我々はキルシュナー鋼線を折り曲げ，骨折部をクリップのように挟み込んで固定するクリップピン固定法を考案し，10例に行い良好な成績を得ている．本研究では方法の紹介と，10例の成績を報告する．

【方法】クリップピンは1.8mmキルシュナー鋼線を隙間がないように二つに折り曲げて作成する．尺骨遠位部背側より関節を展開し，骨頭をDRUJの適合性が合うように整復しTFCCを避けて，骨頭からクリップピンの長い方を用手的に髄内に挿入する．その際，髄外のピンの短い方がECUの橈側もしくは尺側の腱滑走の障害にならないように位置に注意する．

【結果】10例の平均は76.9歳．解放骨折は5例であった．骨折型はBiyani type1：1例 type2：4例，type3：2例，type4：3例であった．経過観察期間は平均8.4ヵ月，全例感染なく骨癒合を認めた．尺骨の術後矯正損失は1㎜の短縮を1例に認めたが，橈屈は認めなかった．ピンのバックアウトを1例に認めた．刺入部の回内外時のクリックを1例，違和感を4例に認めたが，リハビリに影響するほどではなかった．

【結論】橈骨遠位端骨折に合併する尺骨遠位端骨折に対するクリップピン固定法は，安価で有効な固定方法である．

31. 橈骨遠位端骨折に対する掌側ロッキングプレート固定後に発生した長母指屈筋腱皮下断裂の3例

和歌山県立医科大学　整形外科学教室
下江隆司
谷口泰徳
浅井宣樹
辻本修平
吉田宗人

【目的】橈骨遠位端骨折に対する掌側ロッキングプレート（以下VLP）固定後に発生した長母指屈筋腱（以下FPL）断裂の3例を経験したので報告する．

【症例】症例1：74歳女性．3年前に右橈骨遠位端骨折に対し，近医でVLP固定を受けた．5日前に右母指は屈曲不能となった．単純X線ではpalmar tiltは0度で，プレート遠位部が橈骨掌側皮質より浮きあがっていた．術中所見ではFPLが完全に断裂しており，抜釘と腱移植を行った．症例2：80歳女性．3年前に右橈骨遠位端骨折を受傷し，近医でVLP固定を受けた．約1ヶ月前に右母指は屈曲不能となった．単純X線ではpalmar tiltは0度で，プレート遠位部が橈骨掌側骨皮質より浮き上がっていた．術中所見ではFPLが完全断裂し，示指の深指屈筋腱にも部分損傷を認め，抜釘と腱移植術を行った．症例3：66歳女性．1年前に左橈骨遠位端骨折に対し近医でVLP固定を受けた．術後3ヶ月で左母指は屈曲不能となった．単純X線でpalmar tiltは-5度で，プレート遠位部が橈骨掌側皮質から浮き上がっていた．当科の術中所見では，FPLは完全に断裂しており，腱移植術を行った．

【考察】VLP固定後のFPL断裂は，整復不良やプレートの設置不良などが原因とされる．今回の3例は，いずれもpalmar tiltの整復が不良で，プレート遠位部は骨から浮き上がっていた．近年，掌側ロッキングプレートによるFPL断裂の報告が増えており一般整形外科医への啓蒙が大切である．

32. 橈骨遠位端骨折手術操作による医原性屈筋腱断裂の検討

国立病院機構　呉医療センター
中国がんセンター　整形外科
蜂須賀裕己
原田崇弘
大川新吾
仁井谷　学
泉田泰典
濱崎貴彦
松尾俊宏
濱田宜和
杉田　孝

【目的】橈骨遠位端骨折（Distal Radius Fracture（DRF））に対する掌側ロッキングプレート（Volar Locking Plate（VLP））の術後合併症として長母指屈筋腱（FPL）断裂はよく知られている．しかし我々は，医原性に屈筋腱が内固定材料により損傷された3例を経験したため，検討し報告する．

【方法】症例は51歳男性，56歳女性，71歳女性である．いずれも術直後より手指の運動障害を認め，術者に相談したが経過観察を指示されていた．各々術後2年，1年，10年で当科を紹介され再手術を行ったが，その術中所見と術後経過を検討した．また，当科で過去5年間に行われたDRFに対するVLP施行例164例において術中操作における腱損傷の有無を調査した．

【結果】全例FPLが損傷し，2例で深指屈筋腱（FDP）も内固定材料により損傷していた．全例プレートを抜去し，腱移行・腱形成を行ったが，手機能の回復は限定的であった．当科の症例調査では，末梢尺側のドリリング時にFPLの部分損傷を生じた症例が3例，FPL・FDPをプレート下にはさみ，プレートの再設置を行った症例が4例あった．全例背側転位型骨折であった．

【考察】VLPの普及に伴い，DRFは必ずしも熟練した整形外科医・手外科医が執刀する手術ではなくなった．高い確率ではないが，術中屈筋腱損傷の可能性についても周知されるべきと考える．

33. 当院での橈骨遠位端骨折に対するAcu-Loc®2の治療経験

京都第二赤十字病院整形外科　松木正史
奥田良樹
日下部虎夫
京都府立医大大学院
運動器機能再生外科学（整形外科）
藤原浩芳
久保俊一

【目的】橈骨遠位端骨折に対し掌側プレートは屈筋腱皮下断裂を生じる危険性がある．しかし，watershed lineを越えた関節面に近い骨折には遠位設置を選択せざるを得ない場合がある．今回われわれは，遠位設置を前提としてデザインされたAcu-Loc®2 Volar Distal Radius Plating System（日本メディカルネクスト社；以下AL2）を用いて固定した12例について検討した．

【対象および方法】症例は2013年5月～11月まで当院でAL2を用いて固定した12例を対象とした．男性6例，女性6例，受傷時平均年齢55.3歳（19歳～80歳）であった．骨折型をAO分類で分類しA2；1例，A3；4例，B1；1例，C2；4例，C3；2例で全例watershed lineを越えた骨折であった．

【結果】明らかな矯正喪失はなく全例骨癒合を認め腱皮下断裂や神経麻痺などの合併症は認めなかった．11例に遠位設置型，1例に近位設置型を使用した．

【考察】遠位設置されたプレートの弱点として設置不良や矯正喪失で生じたプレートの浮き上がりなどにより慢性に機械的刺激を受け屈筋腱皮下断裂を発症することがある．そのため可能な限り近位設置にて固定しているが症例によっては遠位設置を選択せざるを得ない場合がある．AL2は遠位設置にも対応できるように両型を備えており術中確認してから選択することが可能である．また遠位設置した場合，早期抜釘，矯正喪失予防のための人工骨充填，intermediate fibrous zoneと方形回内筋との縫合でプレート遠位を完全被覆し屈筋腱への摩擦を低減させることにより合併症を予防している．

第29回東日本手外科研究会

会　期：平成27年3月7日（土）
会　場：仙台サンプラザホテル
会　長：宮坂　芳典（仙塩利府病院整形外科）
テーマ：先達から後輩へ，臨床技術の伝承，教訓の伝承

PD-1 手根管症候群に対する手関節装具療法の治療成績と適応―電気生理学的検査による検討―

日本医科大学武蔵小杉病院整形外科
○南　野　光　彦
日本医科大学整形外科
澤　泉　卓　哉
小　寺　訓　江
友　利　裕　二
高　井　信　朗

手根管症候群（CTS）に対して手関節装具療法を行い，その治療成績と適応について，短母指外転筋の遠位運動潜時（DML）と逆行性感覚神経活動電位の遠位感覚潜時（DSL）と第2中様骨間筋比較法（2L-INT）を用いた電気生理学的検討を行った．対象は臨床的にCTSと診断し装具療法を行った76例104手で，浜田分類grade 1が57手，grade 2が28手，grade 3が19手であった．治療成績は浜田の評価法で行い，装具が無効で手術を行った症例はpoorに含めた．治療成績はgood 64手（G群），fair 19手（F群），poor 21手（P群）であった．G群とF群＋P群の2群に分け，DML，DSL，2L-INTの各々で判別分析を行った結果，DMLが6.5ms以内，DSLが5.7ms以内，2L-INTが2.5ms以内の症例は，成績良好の群に属すると判別された．CTSは神経障害の程度により治療法が異なるため，電気生理学的検査により客観的に装具療法の適応を評価する必要がある．今回DML，DSL，2L-INTを用いて検討した結果，CTSに対する装具療法は，前述の潜時以内の症例に良い適応と考えた．

PD-2 電気診断と自覚症状からみた手根管症候群の手術適応

済生会山形済生病院整形外科　○石　垣　大　介
加　藤　義　洋
山形大学医学部整形外科
本　間　龍　介

手根管症候群は基本的にしびれ，痛み，つまみ動作の障害といった自覚症状が主体の疾患である．したがって当科では，その診断に際しては診察所見を，治療後の成績評価には自記式評価法である日手会版手根管症候群質問票（CTSI）を重視している．しかし手術例については，術前検査として全例に短母指外転筋（APB），および第2虫様筋（SL）導出の複合筋活動電位（CMAP）を測定している．治療手段としては，保存的治療として手関節固定装具またはトリアムシノロンの手根管内注射，手術的治療として手掌内切開による手根管開放術，および母指対立機能再建術を行っている．

これらの治療成績を振り返った結果，浜田分類grade 1では初期治療として装具または注射を試みる価値がある．Grade 2-3の例では保存的治療の効果が劣るので，手術を考慮してよいと考えられた．手根管開放術は自覚症状の改善に有効であったが，術前のAPB-CMAPおよびSL-CMAPが10ms以上であった例，防御感覚脱失の例では術後の改善が劣る．手術時年齢は上がるにつれて改善度も低下し，特に80歳以上で術前のAPB-CMAPが導出不能であったものでは，改善が得られない症例が見られた．母指対立機能再建術はつまみ動作の不自由を訴える例に施行したが，術後6か月でおおむね満足できる結果が得られた．早期に確実な機能回復を希望する場合は適応があると考えられた．

PD-3 手根管症候群の診断と治療方針

松村総合病院　整形外科　○**田　山　信　敬**

当科での手根管症候群の電気生理診断，治療方針について述べる．

電気生理検査：短母指外転筋遠位潜時（APB-DL），第2虫様筋遠位潜時（2ndL-DL），中指知覚神経伝導速度（SCV）測定を行っており，APB-DL4.5msec以上，2nd L -DL4.5以上，SCV40m/s以下で手根管症候群と診断している．重症例はAPB-DLが導出されない症例としている．以前はそのような症例に針筋電図を行い運動単位の有無を確認していたが，2nd L-DLが運動機能評価に有用なため，現在は行っていない．

治療方針：APB-DLが導出されない症例は，手根管開放の適応としている．それ以外の症例は，まずトリアムシノロン注入，プレガバリン処方，リストサポーター装着で保存療法を行っている．APB筋萎縮がある症例は，トリアムシノロン注入で2週間後に効果判定し，自覚症状の軽快がみられない場合は手術適応としている．注入効果あり，または手術希望がない症例は，経時的に電気生理検査をして，悪化なら手術を勧めている．

以前は，APB-DLが導出されない症例には，一期的手根管開放とCamitz法を行っていたが，開放術のみで術後のしびれ疼痛が軽減し，患者満足度が高いので積極的な母指対立再建の適応はないと考えている．

PD-4 手根管症候群に対する母指対立再建術の適応決定における筋電図検査の重要性

筑波大学医学医療系整形外科　○**原　　友　紀**
村　井　伸　二
山　崎　正　志
筑波大学附属病院
土浦市地域臨床教育ステーション
西　浦　康　正
キッコーマン総合病院外科センター
落　合　直　之

手根管症候群に対する母指対立再建術の適応基準は施設によりまちまちである．我々は神経伝導速度検査で短母指外転筋（APB）複合筋活動電位が導出できない症例に筋電図検査を追加し，随意収縮の有無を母指対立再建術適応決定の参考としてきた．その結果をまとめ報告する．特発性手根管症候群患者で術前APB筋力がMMT【1】以下であった49例58手を対象とした．筋電図検査の結果，APBに随意収縮時運動単位電位が導出された症例をMUP(+)群，導出されなかった症例をMUP（-）群とし，手根管開放術のみ行った症例の術後1年のAPB筋力を調査した．術後1年のAPB筋力は，MUP（+）群では全例MMT【3】以上に回復した．MUP（-）群は57％がMMT【3】以上に回復した．CTSI-FSはMUP（+）群で1.13±0.21，MUP（-）群で1.69±0.93であった．患者満足度もMUP（+）群で高かった．本研究よりAPB複合筋活動電位が導出できる患者は一期的母指対立再建術の必要はないこと，APB筋力の予後予測に筋電図検査が有用であることが示された．手根管症候群患者の母指対立再建術の適応決定に筋電図検査は必須であると考える．

PD-5 手根管症候群の診療における神経伝導検査の役割

仙塩利府病院整形外科　○**長谷川　和　重**
宮　坂　芳　典

1）手術適応の決定：正中神経領域の臨床症状があり，他覚的知覚障害や短母指外転筋の筋力低下が疑われる例には早期に神経伝導検査（NCS）を行う．APB-DL＞4.2msまたはSCV＜40m/sであれば，一般的には手根管症候群（CTS）と診断されるが，この程度のCTSは保存療法によく反応するので演者には手術経験がない．APB-DL＞6msまたはSCV＜30m/sで夜間シーネ固定などの保存療法で効果が乏しいものに手根管開放術を行い，APB-CMAP導出可能例については満足すべき結果を得ている．2）手術術式の決定：重症CTSにおいて，臨床経過が長い場合や高齢者では手根管開放術を行っても麻痺の回復が不良の場合がある．そのように予測される場合，開放術と同時に腱移行術による機能再建術を行う場合がある．70歳以上の重症CTS（APB-CMAP導出不能例）自験例22例の検討では，第2虫様筋（以下SL）-CMAPの振幅が0.5mV未満の症例の術後1年のMMTは最良でも4であった．このことを踏まえ，術前検査で前記の所見の場合には高齢者に限って手根管開放術と同時に母指対立機能再建術を積極的に行っている．その他，3）CTS非典型例の診断，4）頸椎疾患や他の神経疾患との鑑別，5）術後経過

観察に用いている．

S1-1 肋骨肋軟骨移植術による指関節形成術 ―現状の到達点と今後の課題―

慶應義塾大学医学部整形外科学教室
○佐藤和毅
越智健介
岩本卓士
松村昇
鈴木拓
本田祐造
歌島大輔
増田秀輔

【目的】外傷などによる指関節障害に対して行っている肋骨肋軟骨移植術による関節形成術の治療成績を検討し，術前における予後予測因子の解析を行った．今後の課題とともに報告する．

【方法】1996-2013 年に本法を施行し，12ヵ月以上経過観察し得た 52 例 53 関節を対象とした．52 例は男性 47 例，女性 5 例，平均 32（5-68）歳，MP 関節 9 関節，PIP 関節 38，DIP 関節 2，IP 関節 3，術式は関節全置換術 18 関節，部分置換術 35 であった．関節可動域（ROM）などの治療成績を検討し，PIP38 関節に対しては最終観察時 ROM を目的変数，年齢・損傷指・損傷形態・術式・術後創外固定器（EF）装着の有無・術前 ROM を説明変数とする重回帰分析を行った．

【結果】術後経過観察期間は 12-105（平均 32）ヵ月であった．術前平均 ROM 6（伸展/屈曲 -11 /16）度に対し術後は 69（-9/75）度と有意に改善した．部分置換術の術後 ROM59 度に対し全置換術は 73 度と有意に良好であった．また，EF 群は非装着群に比べ有意な術後 ROM の改善を認めた．重回帰分析では術後 ROM に影響する因子は術式のみであった．術後経過中に移植軟骨の石灰化を呈する症例があったが，関節機能に影響を与えることはなかった．

S1-2 肋骨肋軟骨移植術による手指関節形成 ―コンピュータ支援手術と創外固定併用例含む―

大阪外傷マイクロサージャリーセンター，
静岡理工科大先端医工学寄附講座
○五谷寛之
山野慶樹
矢野公一
田中祥貴
佐々木康介
宮下昌大

【はじめに】演者らは手指関節の関節面が欠損あるいは高度に粉砕された症例の治療法として，指用可動式創外固定器を併用した骨軟骨移植による手指関節再建を行っている．関節牽引下可動式創外固定器併用骨軟骨移植術の臨床的な意義を述べるとともに，実施上の注意点についても考察する．

【症例および方法】肋骨肋軟骨移植と可動式創外固定併用例（Compass PIP hinge, Global hinge fixator（Ilizarov mini 創外固定器をベースとする本邦発の新しい創外固定器），Suzuki type fixator）は PIP 関節で 11 指，両側関節面置換例 4 例，片側以上置換 7 例であった（陳旧性骨折，再接着指含む）MP 関節は 3 例 4 指に施行，1 指が両側置換である．年齢は 15―61（平均 40）歳，追跡期間は 5-135 か月であった．

【結果】骨癒合は全例に得られ，最終成績は MP 関節で自動 ROM が平均 56 度，PIP 関節で平均 41 度であった．側方動揺性は認めなかった．移植骨採取部に特別な愁訴の残存はなかった．なお PIP への肋骨肋軟骨移植術後 12 年経過例を発表内に含み，本邦においての最長期経過観察例と考えられる．コンピュータ支援手技を行った症例では，近年は CT ベースの DICOM データを用いて健側との比較から必要な移植骨の形状を決め，3 軸モデリングマシンで掘削した．

【考察】指関節の骨軟骨欠損に可動式指用創外固定器併用法には 2 つの利点がある．すなわち，手術前に関節牽引下にスペースを保持しながら可動域訓練を行なう事，骨軟骨移植後の二期的再建後に過牽引下にリハビリを行う事の 2 つである．特に術前の ROM 訓練は骨欠損がある際には創外固定なしでは困難であり，大きな利点がある．また，骨軟骨移植前に関節周囲軟部組織を修復することが移植後の円滑なリハビリテーションを行うために必要である．

S1-3 肋骨軟骨移植による手指関節形成術

ごとう整形外科クリニック ○後藤 均
牧野睦生
岡田 篤

外傷性の手指関節軟骨損傷によって痛みと拘縮をきたした症例に対し，肋骨軟骨移植術を行ってきた．症例はPIP関節6例，MP関節3例，CM関節（第5CM関節）2例であった．PIP関節は術前11°の可動が術後57°に，MP関節は15°から52°に，CM関節は15°が30°に改善した．術式はPIP関節の場合，側正中切開で進入し，側副靭帯を一旦切離した．対側の靭帯は温存するように関節面を階段状に骨切りした．トリミングした肋骨軟骨をミニスクリューで固定し，切離した靭帯を逢着した．MP関節とCM関節の場合は，背側進入とした．手術翌日から自動可動を開始した．犬咬創による化膿性関節炎後の拘縮に対して行った症例では可動域の改善は得られなかったが，安定した関節となった．手根骨を利用した骨軟骨移植の場合，関節面の形状に対応できない場合もあり限界がある．肋骨軟骨移植の場合，高度に障害された関節軟骨に対し非常に有用な方法ではある．しかし術前の関節軟骨損傷程度や拘縮，軟部組織の状態によって術後の成績もかわってくる．

S1-4 肋骨骨軟骨移植による，肘および手指の機能再建

地域医療機能推進機構（JCHO）
大阪病院救急部/スポーツ医学科
○島田幸造

我々は肘および手指関節の関節面損傷に対して自家骨軟骨移植による再建を行ってきたが，2005年以来，主にそのドナーを肋骨として骨軟骨移植を行ってきた．その手術方法は一貫して，関節軟骨面の欠損部を骨髄腔に向けて掘り進んで周囲を海綿骨に囲まれた円筒状の母床を作成し，採取した肋骨の骨軟骨移行部をそのまま，またはリウエルなどで形成し骨軟骨柱としてその円筒に差し込み，突出した肋軟骨面を母床の周囲関節表面と滑らかに移行するようにメスで形作る方法である．肘では離断性骨軟骨炎85例，外傷性滑車部軟骨欠損1例，ステロイド性骨壊死1例，手指ではPIP関節の外傷性および変形性関節症7例，化膿性関節炎後のMP関節症1例に対して肋骨を用いた骨軟骨移植による関節形成術を行い，その成績は比較的良好であった．肘では術後疼痛はほぼ消失，屈伸可動域が術前後で平均20度改善し，野球肘の患者では9割以上スポーツ復帰した．手指では疼痛が軽減し，関節の屈伸角度が平均40度改善した．成績不良なものは総じて移植した軟骨下骨の安定性や生着不良による軟骨の変性，遊離とその結果の関節症進行であった．肘では移植肋骨の軟骨部分が厚いこと，指では小指など母床の骨が小さ過ぎて良好な固定ができなかったことなどが成績不良因子として考えられた．また術後のMRIは移植骨の血流再開や軟骨表面の適合性を評価するうえで有用であった．並行して行ってきた他の部位（膝の非荷重部，手の第3CM関節など）をドナーとした手技との違いを検討し，移植肋骨軟骨の早期生着の条件やそれを妨げる因子を明らかにして成績のさらなる改善に努めたい．

S1-5 終末期離断性骨軟骨炎に対する肋骨骨軟骨移植術

済生会宇都宮病院整形外科 ○岩部昌平
慶友整形外科病院 伊藤恵康
古島弘三
光井康博

【目的】我々は，骨軟骨欠損が大きい上腕骨小頭終末期離断性骨軟骨炎に対して，肋骨肋軟骨移植による再建を行ってきたので治療成績を報告する．

【方法】平成3年1月から平成25年12月の間に上腕骨小頭離断性骨軟骨炎に対して肋骨肋軟骨移植術を行った症例は36例で，12ヶ月以上追跡が可能であった25例を評価対象とした．年齢は10歳から21歳（平均14.6歳），全例男性スポーツ選手の利き手罹患であった．種目は野球23例，バスケットボール1例，テニス1例であった．用いた肋骨肋軟骨は，1本が15例，2本が10例であった．大腿骨顆部非荷重部からの骨軟骨柱移植を併用したものが4例あった．病巣の大きさ，スポーツ復帰，疼痛の有無，JOAスポーツスコアを調査した．

【成績】病巣範囲は単純X線写真正面像で小頭横径の73.8～100%（平均89%）で，23例で外側壁の欠損があった．術前は全例に疼痛があった．術後は疼痛なしが14例，ありが11例であった．可動域（平均）は術前の伸展-20度，屈曲122度が，術後それぞれ-14度，127度に改善した．単純X線写真では，

小頭の変形は全ての症例で残存した．術前腕橈関節の対向が不良なものが7例あり，術後に対向が改善したものが2例，悪化したものが3例あった．1例では小頭不整と橈骨頭の変形が著明であった．再見施行例21例中，軟骨の一部脱落が5例にみられ，全脱落が1例にみられた．JOAスコア（肘関節スポーツ）は術前46点が，術後81点に改善した．23例は元の競技に復帰した．野球例のうち，4例が競技に復帰できず，7例は投球側もしくはポジションを変更した．

【結論】病巣の大きい終末期離断性骨軟骨炎に対する修復法として，肋骨肋軟骨移植は有用であった．しかし，外側壁の欠損が大きく，術前の腕橈関節の対向が悪かったものでは，成績不良例となる傾向があった．

I-1 保存治療から観血的治療への変更を要した末節骨骨折の２例

東北大学整形外科　○**小暮敦史**
仙塩利府病院整形外科　**長谷川和重**

【症例1】70歳男性．転倒して右環指を受傷した．不安定性と痛みを主訴に，受傷後7週で当科を紹介受診した．爪甲は欠損し，単純X線写真で右環指末節骨tuft部の骨折があり，仮骨はみられなかった．徒手的に骨折部に不安定性がみられた．受傷後8週，側方から骨折部を展開した．掻爬，自家骨移植を行い，0.7mm K-wire 2本を平行に刺入して固定した．術後，爪甲は伸び始め，指尖に達した．術後9か月でK-wireを抜去した．骨癒合は得られ症状は消失した．

【症例2】16歳男性．サッカー中に右環指を受傷した．痛みが続くため受傷後18日目に当科を紹介受診した．単純X線写真で右環指末節骨骨幹部の爪甲基部レベルに転位を伴う横骨折があり，仮骨はみられなかった．外固定後も癒合傾向がないため，受傷後6週，症例1と同様の手術を行った．自家骨移植は行わなかった．術後14週でK-wireを抜去した．骨癒合は得られており痛みは消失した．

【考察】末節骨骨折の有症状の偽関節はまれである．本報告のように爪甲欠損や爪甲基部より近位では爪甲の副子としての働きが失われ，有症状の偽関節となる恐れがある．いずれも手術で骨癒合がえられ，症状の改善が得られた．

I-2 内軟骨腫による関節面の転位を伴った病的骨折の治療

中通総合病院整形外科　○**千馬誠悦**
成田裕一郎

内軟骨腫が原因で関節面の転位を伴った病的骨折を生じた2例を経験したので報告する．症例1は，32歳男性．サッカーボールがあたり，左母指基節骨のMP関節内に及ぶ病的骨折に受傷した．腫瘍掻爬後に髄内から関節面を整復し，ブロック状の皮質海綿骨移植を行った．術後1.5週から可動域訓練を開始した．術後2か月の時点でMP関節の伸展は-10°，屈曲は40°で，関節面の転位なく骨癒合した．　症例2，50歳男性．物にぶつけて，深指屈筋腱断裂を伴った中指末節骨のDIP関節面の転位のある病的骨折に受傷した．腫瘍掻爬，自家骨移植，深指屈筋腱の引き抜き縫合，鋼線固定を行い，術後5週から可動域訓練を開始した．術後1年の時点でDIP関節は伸展－5°，屈曲60°で，関節面に転位なく骨癒合が得られていた．内軟骨腫による病的骨折が生じた場合は，骨癒合後に腫瘍を掻爬する手術を行うのが一般的治療とされている．関節内転位を伴う病的骨折の場合は，早期に腫瘍を掻爬して関節面を整復し，皮質海綿骨ブロックを移植して骨折部を安定化させる必要がある．そして，早めに可動域訓練を開始することで，良好な結果が期待できる．

I-3 手指中節骨骨折の特徴

（財）新潟手の外科研究所　○**柳橋和仁**
森谷浩治
坪川直人
成澤弘子
吉津孝衛
原　敬
上村一成
牧　裕

【はじめに】手指中節骨骨折の特徴について調査したので報告する．

【対象・方法】2012年7月から2014年6月の2年間に当院を受診した手指中節骨骨折107例111指を対象として，その発生ならびに治療方法を調査した．

【結果】性別は女性41例43指，男性66例68指，受傷時年齢は10～91（平均33.7）歳であった．受

傷側は右が 43 例 46 指，左が 64 例 65 指，受傷指は示指 13 指，中指 18 指，環指 32 指，小指 48 指であった．骨折部位は底部 89 指，骨幹部 13 指，骨頭下 2 指，骨頭 7 指であった．受傷機転はスポーツによる受傷 51 例（バスケットボール 22 例，バレーボール，サッカーが各々7 例，柔道，ドッヂボールが各々 3 例，その他 9 例），転倒/転落 24 例，挟まれた 16 例，不明 7 例，交通事故，突き指が各々3 例，引っ掛けた 2 例，ガラスで切った 1 例であった．施行された治療は保存治療 74 指，手術治療 37 指であった．

【考察】受傷時年齢は 10 代が 48 例（全体の 45%）と約半数を占めていた．受傷指は小指と環指で 70%以上に達しており，骨折部位の 80%以上は底部であった．受傷原因としてはスポーツ外傷，特に，球技によるものが多かった．以上より手指中節骨骨折は球技を行う 10 代の尺側指に生じる底部骨折が典型例といえる．

I-4 中手骨骨折手術例の検討

東京慈恵会医科大学　形成外科学講座
○西　村　礼　司
松　浦　慎太郎
藤　井　美香子
内　田　　満
世田谷下田総合病院　整形外科
石　橋　嘉津雄

【目的】中手骨骨折の治療に明確なガイドラインはなく，手術適応や術式は術者間で一定でない．当科で手術を行った症例を提示し，われわれの術式選択について検討する．

【方法】2009 年から 2014 年の 6 年間に同一術者（SM）が手術を行った中手骨骨折症例を診療録，単純 X 線写真を基に後ろ向きに検討した．

【成績】57 例，59 骨折に手術を行った．第 5 中手骨が 26 例，第 4 が 20 例，第 3 が 7 例，第 2 が 2 例，第 1 が 4 例であった．Orthopaedic Trauma Association 分類で骨頭部関節外（頚部）が 24 例，骨底部関節外が 4 例，骨頭部関節内が 1 例，骨幹部が 26 例，骨底部関節内が 1 例，骨底部関節内外が 3 例であった．固定は経皮的鋼線刺入，髄内釘，スクリュー，プレート，創外固定器を用いた．

【結論】中手骨骨折の手術目的は，屈曲と短縮を矯正して変形と機能障害を防ぐことにある．すべての症例に適した術式はなく，症例によって選択されるべきである．われわれの基本方針では，骨幹部はプレートとスクリュー固定，頚部は経皮的鋼線刺入・髄内釘・プレートのいずれか，骨底部は鋼線かプレート固定を選択している．

I-5 手指骨折手術における術中仮固定法の小工夫

景翠会金沢病院整形外科　○高　橋　　仁
貞　升　　彩
高　山　篤　也

【はじめに】手指骨折で特に斜骨折，粉砕骨折などの観血的骨接合術で有用な術中仮固定法を考案したので報告する．

【方法】術中骨折部の短縮転位を正確に，回旋や角状変形はおおまかに整復後，対側骨皮質掌側にあらかじめ通しておいた非吸収糸 1~2 本を用い，double loop sliding knot で骨片間を締結しながら完全整復，仮固定する．回旋，角状変形は締結するにしたがい，骨皮質がかみ合い自然と完全整復される．また第 3 骨片も同様に周囲の骨皮質がかみ合うと容易に整復される．プレート使用の際は，プレートごと締結しプレート保持を同時に行う．対象は 12 例 12 手（中手骨 5 例，基節骨 7 例）であった．

【結果】術後は全例解剖学的な整復が得られ，その後問題なく骨癒合した．

【考察】通常術中の仮固定に K-W や骨鉗子が使用される．しかし K-W は術中の新たな骨折の危険や，またドリル操作中などの緩みが危惧される．骨鉗子は骨折の方向によっては把持が非常に困難であり，またプレートと干渉することも少なくない．今回の方法は正確な整復と強固な仮固定，またプレートの安定した保持も同時に行え，非常に有用と思われた．

I-7 トリアムシノロン腱鞘内注射後に長母指屈筋腱断裂（FPL）をきたした 1 例

日本医科大学 整形外科　○伊　藤　寿　彦
澤　泉　卓　哉
堀　口　　元
高　井　信　朗

【はじめに】ばね指に対するトリアムシノロン腱鞘内注射後に長母指屈筋腱（FPL）断裂をきたした

症例を経験したので報告する．

【症例】57 歳，女性．右母指 MP 関節部に可動時違和感と疼痛が生じ，近医で右母指狭窄性腱鞘症の診断で，トリアムシノロンの腱鞘内注射を 2 年間で 10 回以上受けた．最終注射の 12 日後，靴ひもを引っ張った際に突然右母指に強い疼痛が生じ，母指 IP 関節が屈曲不能となったため，当科紹介受診した．初診時，母指 IP 関節は伸展位で自動屈曲が不能であった．FPL のレリーフが触知されず，エコーでも FPL の輪郭を認めなかった．以上より，FPL 断裂と診断し手術を施行した．断裂部は変性が強く，近位断端が手根管内まで退縮していたため，環指の浅指屈筋腱を移行した．術後 4ヶ月で IP 関節は屈曲 42 度で日常生活に大きな支障はない．

【考察】本症例ではトリアムシノロンの頻回の腱鞘内注射が腱断裂をきたしたと考えられる．ばね指に対するトリアムシノロンの有効性は多々報告されているが，近年，合併症として腱断裂の報告も散見されてきている．安全性を高めるために投与量と投与間隔，投与回数には十分な配慮が必要と考えられた．

I-8 トリアムシノロン腱鞘内注射による腱断裂の 2 例

キッコーマン総合病院　整形外科
○田　中　利　和
小　川　　健
神　山　　翔
落　合　直　之
筑波メディカルセンター病院　整形外科
市　村　晴　充

トリアムシノロン塩酸塩（以下ケナコルト®）の腱鞘内注射は，ばね指も含めた狭窄性腱鞘炎の治療には大変効果のある治療法であり，汎用されている．しかしその合併症も報告されており，今回 2 例の腱断裂例を経験したので，報告する．

【症例 1】45 歳男性，自営業　左小指の弾発現象と疼痛によりばね指と診断され，ケナコルト®4mg＋リドカイン 1cc の投与を受けた．注射 3 か月後にゴルフ練習中に左手小指に“ブチっ”と音がして，以後 DIP の屈曲が不可能となった．断裂 2 か月後に長掌筋腱を使った腱移植を行った．

【症例 2】57 歳女性，看護師，母指の弾発現象にてケナコルト®40mg＋リドカイン 1cc を 2 か月の間隙で 2 回投与された．最終投与後 2 か月後に突然母指の屈曲が不可能となった．MP 関節上で長母指屈筋腱は断裂し，近位は前腕遠位 1/3 に短縮していた．腱鞘は消失しており 2 次的再建待ちである．ケナコルト® には細胞死を促進する作用が他のステロイドより強く，しかも長時間局所にとどまるという性格がある，どちらの症例も 1 回のケナコルト® 投与量が 4mg と多く，投与量の啓蒙が必要と思われる．

I-9 ステロイド注射後に再発したばね指の手術成績の問題点および対策

井上整形外科　○井　上　貞　宏

【目的】ばね指に対するトリアムシノロン（TA）注射は有効である．しかし，TA 注射を行っても再発を繰り返し（再発ばね指），手術が必要になる症例もある．今回，再発ばね指に対する腱鞘切開術の成績と問題点及び対策を検討した．

【対象及び方法】糖尿病や炎症性疾患のないばね指に対して手術成績を確認しえた 104 例 131 指を対象とした．TA 注射を行わずに手術を行なった注射なし群（32 指）と平均 4 回の注射を行っても再発して手術になった再発群（99 指）に分けて，術後成績を検討した．成績評価は術後平均 2.6ヶ月で行い，愁訴残存例には TA 注射を追加した．

【結果】再発群は注射なし群に比べて術後愁訴の残存例が多かった．再発群の中では TA 注射を 3 回以上行ったもの，示・中・環指の罹患，多数指罹患例に術後愁訴残存例が多かった．術後愁訴残存例には TA 注射を追加して術後平均 4.6 か月での成績は改善した．

【考察及びまとめ】ばね指に対する TA 注射は有効ではあるが，再発して手術になった症例は術後愁訴が長引く傾向にあり，その一因としては腱鞘炎の難治化や腱が変性や損傷されている可能性が考えられる．術後の愁訴遺残に対しても腱鞘内注射の追加は有効であった．

I-10　多発性ばね指と単発性ばね指の治療予後の比較

富山大学整形外科　○頭　川　峰　志
黒部市民病院　頭　川　峰　志
長　田　龍　介

【目的】多発性ばね指症例を単発性ばね指症例と比較し，その危険因子，治療予後について検討した．

【方法】対象は 2012 年 4 月～2014 年 8 月まで演者が診断治療した単発性ばね指群（S 群）48 例 48 指と多発性ばね指群（M 群）83 例 272 指．関節リウマチや透析患者は除外した．2 群間における危険因子，腱鞘内注射の治療抵抗性，腱鞘切開後の症状遺残について調査した．

【結果】危険因子の比較では早期閉経，ホルモン治療歴，糖尿病，手根管症候群が M 群に多い傾向が見られた．腱鞘内注射での改善率は S 群で 28/37 指（75.7 %），M 群で 39/74 例（52.7 %），121/186 指（65.1%）であり，複数回の注射や手術加療に至った例は M 群で多かった．腱鞘切開により症状はおおむね改善したが，圧痛やこわばり，可動域制限などの愁訴が残ったものは単発例で 3/13 指（23.1 %），多発例で 12/42 例（28.6%），26/76 指（34.2%）であり，M 群で多かった．

【考察】多発性に特発性ばね指を生じる疾患群においては，広範な腱鞘滑膜炎を誘発する内因性の要素が多くあり，治療予後が異なるものと考えられた．

I-11　ばね指手術症例における屈筋腱表面の損傷に関する考察

埼玉成恵会病院・埼玉手外科研究所
○斉　藤　憲　太
福　本　恵　三
加　藤　直　樹
菅　野　百　合
久　能　隼　人
酒　井　伸　英

【はじめに】ばね指に対する腱鞘切開の際，屈筋腱表面の損傷を認めることがある．今回我々は，腱表面損傷と患者背景等の関連および術後成績との関連を調査したので報告する．

【対象と方法】当科でばね指に対する腱鞘切開術を施行した 81 例 110 手である．年齢は 40 歳～81 歳（平均 63 歳），腱表面損傷を認めた群（あり群）は 28 例 36 指，認めなかったもの（なし群）は 53 例 74 指であった．これらに対し術前･術後伸展制限，糖尿病の有無，注射の回数，術後疼痛に関して調査した．

【結果】．糖尿病はあり群 5 例（17.9%）なし群 7 例（13.2%）であり群に多い傾向だが有意差は認めなかった．術前伸展制限はあり群 9 指（25%），なし群 12 指（16.1%）であり群で有意に多かった．注射の回数はあり群 0~58 回（平均 7.8 回），なし群 0~10 回（平均 2.7 回）で，あり群に有意に多かった．術後伸展制限および術後疼痛は両群間に有意差を認めなかった．

【考察】腱表面の損傷の原因としてステロイドの作用や腱鞘との物理的な摩擦などが考えられる．今回の結果から腱表面損傷のリスクがある患者への複数回注射は避けるべきであると思われた．

I-12　手指バネ指の手術適応について

国立病院機構埼玉病院リハビリテーション科
○森　澤　　妥
国立病院機構埼玉病院整形外科
吉　田　　篤
河　野　友　佑
国立成育医療研究センター　高　山　真一郎

【はじめに】手指バネ指は症状が進行すると圧痛・弾発現象に加えて PIP 関節拘縮も出現する．手術適応は一定の見解は得られておらず，今回考察した．

【対象と方法】【1】手術施行した 83 例 107 指で a. PIP 関節屈曲拘縮角の術前と術後 2 か月の相関関係，b．術後 2 か月の PIP 関節屈曲拘縮に関わる危険因子の同定，c．術前と術後 2 か月の屈曲拘縮角の改善程度，を調べた．

【2】術前に PIP 関節屈曲拘縮があり，術後 2 年以上経過した 35 例 39 指で a. 屈曲拘縮角の術前と最終時の拘縮の改善程度，b．最終時の 1．A1 の圧痛，2．弾発現象，3．PIP 関節痛の有無，c．PIP 関節痛の有無と術前屈曲拘縮角の相関を調べた．

【結果】【1】a．術後 2 か月で拘縮遺残例の大部分は術前拘縮例であった．b．女性，術前拘縮例が術後拘縮と相関を認めた．c.15 度以上の拘縮例で術後拘縮が遺残していた．

【2】a．術前と最終時の拘縮例は順相関を認めた．b．7 例 7 指で PIP 関節痛を認めた．c．PIP 関節痛の有る症例は術前屈曲拘縮角が大きかった．

【考察】術前 PIP 関節屈曲拘縮例の中には長期でも拘縮が遺残し PIP 関節痛を訴える症例があった．15 度以上の PIP 関節屈曲拘縮例で特に女性は保存治療に固執せず手術を考慮した方がよいと思われた．

I-13　ばね指に対する腱鞘切離後の PIP 関節伸展制限

富永草野病院 整形外科　○草　野　　望

【目的】ばね指腱鞘切離後に PIP 関節（PIP）の伸展制限を改善するために屈筋腱の滑動を促す後療法を行った．PIP 伸展制限の推移とその病態を検討した．

【方法】対象は 2013 年 1 月から 2014 年 1 月までに腱鞘切離を行った 33 指で，平均年令は 62.7 才，示中環指各 4, 25, 4 指，平均観察期間は 47.8 日で，全例に A1 腱鞘（A1）切離を行い，切離後も PIP 伸展制限が残った 5 指に A2 全切離を追加した．術翌日より腱滑動を促す後療法を行った．術翌日の後療法前後，術後 1, 4 週，最終の PIP 伸展制限角を，術前 PIP 伸展制限が無い正常群，15°未満の軽度群，15°以上の重度群，A2 全切離群に分け，群間と群内で比較した．

【結果】後療法前後，術後 1, 4 週，最終の平均 PIP 伸展制限角（°）は正常群 19.3,2.7, 0.6,0.5,0，軽度群 22.1,3.5, 0.4,0.3,0.9，重度群 30.2,5.6,0.6, 0.2,1.7, A2 全切離群 21.0,6.4, 3.4,2.0,1.0 で，群内では各群とも後療法前と他時期の間のみ有意差を認め，群間では各時期とも有意差はなかった．なお術前，後療法前とも DIP 他動最大屈曲下に PIP 伸展が改善した．

【結論】PIP 伸展は術翌日からの腱滑動を促す後療法にて早期に回復した．術前後の PIP 伸展制限の主因は A2 遠位部での滑動障害と考えた．

I-14　難渋するバネ指症例に対する浅指屈筋腱切除

四谷メディカルキューブ
手の外科・マイクロサージャリーセンター
○平　瀬　雄　一
平　良　貴　志
戸　張　佳　子
土居整形外科　桑　原　眞　人

【目的】バネ指の多くは腱鞘内ステロイド注射で改善するが，改善がない症例には腱鞘切開術が施行される．しかし，PIP 関節の腫脹と疼痛を伴い，浅指屈筋腱の短縮が見られる症例に腱鞘切開術を施行すると，腱の bowstringing がすすみ PIP 関節の屈曲拘縮と腫脹疼痛が悪化する場合がある．このような症例を対象に，浅指屈筋腱の切除を行い良好な結果を得てきた．

【症例】再発を繰り返すバネ指症例あるいは狭窄性腱鞘炎症例で，PIP 関節の伸展制限があり，浅指屈筋腱の bowstringing が見られる症例（34 例 39 指）を対象とした．PIP 関節の変形がある症例は除外した．手術は，指基節部末梢に加えた小さな創で浅指屈筋腱を切離して，A1 pulley 上の小さな創から腱を引き抜いて切除した．

【結果】VAS は安静時 22.90，運動時 42 から安静時 0，運動時 12.8 に，DASH score は 34.3 から 9.3 に，%TAM は 75.6 から 88.4 に改善した．

【考察】切腱術の対象となる症例の見分け方は，PIP 関節の伸展制限があり，手掌皮下に短縮した浅指屈筋腱のレリーフを触れる症例か，腱鞘切開術で症状の悪化があった症例である．浅指屈筋腱切除は局麻で行える小手術でありながら，遷延悪化したバネ指症例にはきわめて有用な手術である．

I-15　スワンネック変形を伴う陳旧性 PIP 関節側副靭帯損傷に対して手術療法を施行した 1 例

東海大学外科学系整形外科　○平　石　駿　介
小　林　由　香
持　田　譲　治
伊勢原協同病院整形外科　斉　藤　育　雄
湘南中央病院整形外科　池　田　全　良

【目的】小指 PIP 関節の橈側々副靭帯損傷とそれに伴うスワンネック変形の長期経過例に対し，長掌筋腱を用いて側副靭帯と掌側板の再建を行い満足する結果が得られたので報告する．

【症例】56 歳，男性．主訴は小指の尺屈過伸展変形による手使用時の不安感である．20 代に小指 PIP 関節の脱臼を受傷したが放置していた．初診時，指伸展では PIP 関節の尺側亜脱臼と過伸展によるスワンネック変形を認めた．屈曲は初動が困難で snapping を来すがフルの屈曲は可能であった．X 線では PIP 関節の中等度関節症性変化を認めたが，尺側亜脱臼は徒手的に整復可能であった．手術は長掌筋腱を用いた側副靭帯の再建と掌側板の修復を施行した．術後，若干の可動域制限を認めるがスワンネック変形，屈曲時の snapping と側方不安定性は消失し，術後患者満足度は高い．

【考察】本例は陳旧性の PIP 関節橈側々副靭帯と掌側板の損傷に起因した関節不安定性による尺側亜脱臼とスワンネック変形である．受傷後 35 年という関節症性変化を伴った長期経過例のため，その再建法については逡巡される．しかし，術前に関節可動域制限がなく適合性が得られる症例では，通常の靭帯再建術は選択される治療である．

I-16　Swan-neck 変形に対する斜支靭帯再建術の治療経験

太田総合病院手外科センター　○岩　崎　幸　治
富　田　泰　次
金　　潤　壽
根　本　高　幸

【はじめに】Thompson 法は遊離腱移植により斜支靭帯を再建し swan-neck 変形を矯正する手術であるが侵襲的で手技が煩雑なことが問題である．今回我々は Kleinman らの報告した方法に suture anchor を併用し，より低侵襲な手術をおこない良好な成績を得た 2 症例を経験したので報告する．

【症例 1】33 歳男性．右環指骨性槌指術後の swan-neck 変形に対し手術を施行した．DIP0°，PIP10°でキルシュナー鋼線にて仮固定し，採取した長掌筋腱を末梢は終止腱部に suture anchor を使用し縫合，神経血管束の背側を通し中枢は A2 pulley 周囲の fibroosseous canal に縫合し斜支靭帯を再建した．術後 5 カ月の現在，swan-neck 変形は消失し関節可動域も良好である．

【症例 2】39 歳女性．4 年前から swan-neck 変形が出現し，同様に本法を施行した．術後 2 カ月の現在 swan-neck 変形は改善したものの，PIP の自動屈曲は 60°であり，作業療法中である．

【まとめ】Thompson 法では遊離腱の中枢は骨孔を用いて固定しているのに対し，Kleinman らは腱鞘周囲に縫合する簡便な術式を報告している．さらに改良を加え suture anchor を用いること遊離腱の末梢の固定が容易となり，より低侵襲の再建が可能となった．

I-17　スワンネック変形と亜脱臼を伴う陳旧性 PIP 関節側副靭帯損傷の治療戦略

太田総合病院　手外科センター
○金　　潤　壽
富　田　泰　次
根　本　高　幸
岩　崎　幸　治

【目的】陳旧性 PIP 関節側副靭帯損傷に対し，遊離腱移植や腱固定による靭帯再建術の良好な治療が報告されているが，長期経過した放置例ではしばしばスワンネック変形や亜脱臼が生じ，靭帯修復のみの治療では良好な成績を得る事はできない．今回我々はスワンネック変形に亜脱臼を伴う本損傷に対し，靭帯修復に骨切り術および掌側板修復を加えた症例を経験したので報告する．

【対象，方法】症例は手術を行い，術後評価が可能であった 3 例である．手術は基節骨頚部で楔状骨切りを行い，関節面のアライメントを矯正後，断裂していた側副靭帯をアンカーで基節骨に縫着するか，浅指屈筋腱を用いた腱固定を行った．更に掌側板は浅指屈筋腱を用いる Swanson 法で再建した．

【結果】全例で疼痛は改善し，側方動揺性は消失した．可動域は TAM が平均 195.3°，二期的に行った最初の症例は 160°と不良であった．

【考察】スワンネック変形や亜脱臼を伴った本損傷に対する治療の報告は少なく，このような症例に靭帯再建のみ行った治療成績は不良であった．この経験から問題点を提起し，術式を再検討した．われわれの治療戦略について述べる．

II-1　筋の破格によるギオン管症候群の一例

土浦協同病院 整形外科　○佐々木　研
白坂律郎
若杉琢磨

【はじめに】ギオン管症候群の原因としてはガングリオン等による腫瘤によるものが広く知られているが，今回筋の破格によるギオン管症候群の1例を経験したので報告する．

【症例】43才男性．左環指小指の伸展障害及びしびれ症状が出現し，発症から3週間後に近医より当院に紹介受診となった．しびれは掌側のみで第一背側骨間筋及び小指外転筋の著明な筋力低下を認めた．ギオン管でのTinel徴候は判然としなかったが，電気生理学検査では尺骨神経終末潜時の延長を認め，ギオン管症候群と診断した．急性発症であったため2ヵ月間の経過観察期間を経た後にギオン管開放術を施行した．術中尺骨神経の表層に前腕筋膜から小指球に走行する筋の破格を認め，これを切除したところ，筋腹により圧痕を生じ色調変化をきたした尺骨神経を認めた．術後4週頃より有意な筋力改善を認め始め，術後1年ではしびれは少し残存するものの筋力及び電気生理学検査は正常にまで改善を認めた．

【考察】ギオン管症候群の原因としてはガングリオン等の腫瘤によるものが多いが，稀ではあるが筋の破格によるものも存在するため注意が必要である．

II-2　野球選手に発生した伴走静脈による肘部管症候群の1例

和歌山県立医科大学整形外科　○浅井宣樹
谷口泰徳
下江隆司
辻本修平

【目的】今回われわれは尺骨神経に伴走する静脈が原因となった野球選手の肘部管症候群を経験したので報告する．

【症例】17歳男性．右投げの野球投手をしていた．1年前より特に誘引なく右手のしびれと巧緻運動障害が出現した．症状は徐々に増悪して投球ができなくなり，学業にも支障が出てきたため当科受診となった．初診時，右手尺骨神経領域の感覚障害と肘部管でのTinel徴候を認めた．右手は鷲指変形を呈していた．単純X線像では右肘関節に特に異常はなかった．電気生理学的検査にて内側上顆周辺での右尺骨神経の軽度伝導遅延を認めた．右肘部管症候群と診断し手術を施行した．Osborne靭帯に肥厚はなく尺骨神経上を斜走する伴走静脈が存在した．静脈は怒張して尺骨神経を圧迫しており，同部位で神経の圧痕がみられた．伴走静脈を剥離・凝固処理しOsborne靭帯や屈筋筋膜を十分切除した．症状は術後速やかに改善し，術後2週間で鷲指変形はみられず手指のしびれも消失していた．

【考察】肘部管症候群には様々な原因が挙げられるが尺骨神経の伴走静脈により発生する症例はとても稀である．今回，原因となっていた血管の処置を行うことにより術後速やかな症状の改善が得られた．

II-3　手根管症候群や肘部管症候群と酷似する胸郭出口症候群

さいたま赤十字病院整形外科　○代田雅彦
白川　健

自・他覚所見などから手根管症候群や肘部管症候群（以下Ca/CuTS）の診断が妥当なのに電気生理検査で臨床像相応の伝導障害を認めない場合，Morley test and/or Roos testが陽性ならばまず胸郭出口症候群（以下TOS）を疑わねばならない．Ca/CuTSの手術を行っても，症状の改善が得られないか，周術期の静養から一時的に症状が改善しても従来の生活に戻ると再発し，これをCa/CuTSの“術後再発”と見なす過ちは避けたい．

一方でCa/CuTSの症状相応の電気生理検査異常があれば，手術は有効のはずだが，既にTOSが合併しているdouble lesion例，術後の過度の患肢保護あるいは別な誘因を継起に新たに発症するTOS例を，“術後再発”と混同しない注意も必要である．

TOSは体型的素因の有無，年齢を問わず，誰にでも発症しうる病態との認識が大切である．人間の多くは成長期に自身の体型と折り合いのつく生活習慣を学習しTOSを発症しないが，約半数いるとも考えられる素因の潜在例は，その後の生活習慣や体調の変化などを誘因に，頚部や肩甲帯筋群の状態が変化し胸郭出口が狭まるとTOSを発症し易い．その症状は多彩で，Ca/CuTSに酷似する例も多いので注意が必要である．

II-4　特発性手根管症候群に対する手根管開放術後の症状改善不良例の検討

北里大学整形外科　○小沼賢治
藤巻寿子
高相晶士
北里大学医療衛生学部リハビリテーション学科
高平尚伸
千葉大学大学院医学研究院　助川浩士

当院で手根管開放術を行った特発性手根管症候群のうち術前と術後6カ月で誘発筋電図を行った37例44手について調査した．Semmes-Weinstein（SW）test，正中神経運動神経遠位潜時（DL），活動電位振幅，つまみ力，握力，症状の変化について調査した．また，成績不良例について調査した．その結果，DL導出可能例40手では術後6カ月で症状，SW testは改善し，DL，つまみ力は有意に改善した．DLが導出不能であった7手は術後1年で全例症状やSWテストは改善し，DLは導出可能となったが，つまみ力の有意な改善は認めなかった．術後症状の改善が得られなかったのは4例4手であった．そのうち2手はSWテストで増悪し，超音波検査で正中神経の圧迫を認めたため再手術を行った．残りの2手は糖尿病および多発性硬化症の合併例が一例，頚椎症性神経根症合併例が一例であった．術後のSW testで改善し，超音波検査では正中神経の圧迫が認められないため保存的に経過観察を行ったが，術後6カ月の時点でDLの改善が得られていた．術後症状改善不良例に対するSW testと超音波検査は再手術を決める上での術前診断に有用であった．

II-5　手根管症候群再手術症例の検討

和歌山県立医科大学　整形外科
○谷口泰徳
下江隆司
浅井宣樹

【目的】今回，従来法の手根管開放術が行われた手根管症候群に対し再手術を必要とした症例について検討を行った．

【対象】再手術を施行された非透析例の手根管症候群13例14手である．男性6例，女性7例で年齢は49歳から84歳，平均63.7歳であった．

【結果】再手術までの期間は1ヶ月から20年，平均3年10ヶ月であった．初回術後の経過は，症状が初回術後に改善したが，その後悪化した症例7例で，初回術後，症状が改善せず悪化した症例は6例であった．再手術時の術中所見では，横手根靭帯の未切離部を認めたもの5例，再形成された横手根靭帯が肥厚したもの3例であった．残りの5例では，横手根靭帯に肥厚を認めなかったが滑膜増殖，手根管背側に石灰沈着などの所見が見られた．再手術法は，全例に直視下手根管開放術を行い，術中所見に応じて，横手根靭帯部分切除，滑膜切除，石灰沈着切除を追加した．

【考察】再手術の主原因は横手根靭帯の未切離であった．再形成された横手根靭帯の肥厚，また肥厚のない症例では石灰沈着，滑膜増殖が再発の原因となっていた．再発防止のため確実に横手根靭帯を完全切離し，再手術ではその原因に応じた外科的治療を行うことが大切で

ある．

II-6　手根管開放術後再発例に対するCamitz法による母指対立再建

札幌医科大学整形外科学講座　○金谷耕平
射場浩介
山下敏彦
済生会小樽病院整形外科　和田卓郎

手根管開放術では手掌腱膜は横手根靭帯とともに縦切されるが，術後の手掌腱膜に関する報告はない．演者らは，手根管開放術後に再発し母指対立障害を合併した症例に対して手根管の再開放とともにCamitz法を行った．

【対象】2000年から2014年までに，手根管開放術後に再発し，母指対立障害を合併した5例6手を対象とした．性別は，男性が2例で女性が3例，平均年齢は64歳（53-78）であった．右側が3例，左側が1例，両側が1例であった．全例で母指球筋の萎縮が認められ，perfect Oが不能であった．初回手術から再建手術までの期間は，平均で39か月（6-132）であった．術式は，全例に手根管開放術とCamitz法を同時に行った．

【結果】6手中5手は除圧不足と考えられた．手掌腱膜は，侵入経路に肥厚性の瘢痕形成が認められたが，色調や形態はほぼ正常であった．全例で手掌腱膜の索状形成が可能であったが，1例で瘢痕による肥大が認められたため瘢痕切除を行った．術後

は，全例で perfect O，ボタンのかけはずしや小銭のつまみが可能になった．

【考察】術後 6 か月以上経過した再発例では Camitz 法に支障はなかった．

II-7　手根管症候群再発例に対する橈骨動脈穿通枝脂肪弁の利用

大阪市立大学大学院医学研究科整形外科学
○上　村　卓　也
岡　田　充　弘
淀川キリスト教病院整形外科
高　松　聖　仁

これまで我々は正中神経剥離の再手術の際，剥離した神経の被覆に橈骨動脈穿通枝脂肪弁を用い，その有用性について報告した．今回手根管症候群の再手術 2 例に対して，橈骨動脈穿通枝脂肪弁を使用した．症例は 81 歳と 89 歳の女性．ともに前医で手根管開放術を施行されたが，術後手のしびれが残存するため当科を受診した．正中神経領域の知覚低下としびれ，手関節創部の強いチネル様徴候を認めた．手術では残存した横手根靭帯によって正中神経は絞扼されており，周囲との瘢痕癒着を認めた．正中神経の剥離を行い，橈骨動脈穿通枝脂肪弁を挙上して正中神経を被覆し癒着予防とした．術後，手のしびれは改善し，手関節掌側皮下に脂肪弁の膨らみが残存しており手関節創部のチネル様徴候は改善した．これまで正中神経剥離の再手術では，癒着防止のため血流豊富な軟部組織による正中神経の被覆が推奨されてきた．橈骨動脈穿通枝脂肪弁は，従来の筋膜脂肪弁に比べ筋膜を含まないため bulky になりにくく，また手根管内の正中神経の被覆も十分に可能なサイズである．手根管症候群再発例に対して，剥離後の正中神経の被覆として橈骨動脈穿通枝脂肪弁は有用なオプションとなりうる．

II-8　肘部管症候群に対する尺骨神経皮下前方移所術再発例の検討

山形大学整形外科　○佐　竹　寛　史
本　間　龍　介
丸　山　真　博
長　沼　　靖
江　藤　　淳
高　木　理　彰
泉整形外科病院　高　原　政　利
北新東病院　荻　野　利　彦

【目的】肘部管症候群に対する尺骨神経皮下前方移所術後の再発例を検討すること．

【方法】当科で尺骨神経皮下前方移所術を施行した 124 例 133 肘において再手術が施行された症例を検討した．

【結果】術後平均観察期間は 18 か月で再手術は 2 例 3 肘（2.3％）にみられた．初回手術から再手術までの期間はそれぞれ 4 か月，2 年 3 か月，13 年であった．再手術の原因は弾発による疼痛が 2 肘，麻痺の再発が 2 肘であった．尺骨神経の尺骨神経溝への落ち込みが 1 肘，癒着が 2 肘確認された．3 肘とも過伸展肘症例であり，上腕三頭筋が上腕骨内側上顆に乗り上げるのが確認された．再手術では尺骨神経剥離と上腕骨内側上顆部分切除を行い，皮下筋膜で尺骨神経の制動を行い軽快した．

【結論】過伸展肘症例における尺骨神経皮下前方移所術では尺骨神経と上腕骨内側上顆の処置に工夫が必要であると思われた．

II-9　背側転位型橈骨遠位端関節内骨折における CT を用いた背側骨片の評価

厚生連山本組合総合病院　○伊　藤　博　紀

【目的】3D-CT を用いた研究において，背側転位型橈骨遠位端関節内骨折のほとんどで DRUJ に骨折線が及ぶとされている．今回，DRUJ にかかる骨折線を認めた症例における，月状骨窩の最大長に対する背側骨片の最大長の割合を評価したので報告する．

【対象および方法】2007 年 12 月以降，当科で掌側ロッキングプレートによる内固定を施行した背屈転位型橈骨遠位端関節内骨折 81 例中，術前に CT を撮影し DRUJ にかかる骨折線を認めた 57 例を対象とした．年齢は 26～81 歳（平均 64.7 歳），骨折

型はAO分類ではC1: 2例，C2: 35例，C3: 20例であった．Multiplanar reconstruction CTの水平断像より，月状骨窩の最大長に対する背側骨片の最大長の割合を，画像解析ソフトImage J（National Institutes of Health; NIH）を用い計測した．

【結果】月状骨窩の最大長に対する背側骨片の最大長の割合は，35.5±12.7%であった．

【考察】橈骨遠位端関節内骨折における背側骨片への対処に関するエビデンスは確立されていない．本手法による，月状骨窩の最大長に対する背側骨片の最大長の割合の数値化は，より客観的な骨折型の把握が可能であり，治療戦略の策定に役立つ可能性がある．

II-10 65歳以上女性における背屈転位型橈骨遠位端骨折の治療成績 ―保存治療vs手術療法，前向き研究―

荻窪病院整形外科 ○岡 崎 真 人
田 崎 憲 一

【目的】橈骨遠位端骨折の治療成績を治療法別に検討する．

【対象および方法】手外科を専門としない医師が急性期治療を行った65歳以上女性の背屈転位型橈骨遠位端骨折を対象とした．受傷後1年過ぎに演者が評価を行い，評価に適さないと判断した症例を除いた手術群32例と徒手整復後に保存治療を行った群（以下，保存群）18例を前向きに比較した．受傷時VT，RI，UV，年齢，経過観察期間は手術群/保存群の順に（以下同様），平均-21°/-17°，14°/16°，1.7mm/0.7mm，73歳/78歳，410日/414日だった．

【結果】VT，RI，UVは10°/-9°，21°/15°，0.1mm/1.2mmだった．動作時VASは5mm/22mm，屈曲・伸展・回内・回外は59°/48°・58°/58°・81°/82°・88°/81°，握力健側比は97%/79%，Q-DASHは6.2/20.3だった．

【考察】X線パラメーターが手術群で良好なのは当然だが，疼痛，握力，Q-DASHに関しても手術群の方が良い結果だった．疼痛に関しては保存療法でも手術と遜色ないとする報告が多いが，本研究では日常生活での平均値では無く，作業している時に感じる疼痛をVAS化するよう努めたことが関与した可能性がある．

II-11 橈骨遠位端粉砕型関節内骨折に対する電気刺激併用創外固定と掌側ロッキングプレート固定の治療成績比較

桜会病院 ○中 川 厚
伊 藤 聰一郎

橈骨遠位端関節内粉砕型骨折AO分類C3型に対する交流電気刺激装置付きブリッジ型創外固定器（EF）と掌側ロッキングプレート（LP）の治療成績を比較検討した．対象は50歳以上の症例で，2011年10月から2013年3月まで20例にEF固定（EF群）を，2013年4月～2014年10月まで26例にLP固定（LP群）を施行した．創外固定器は術後5-6週で抜去した．術直後と最終診察時X-Pからradial length, radial inclination, palmar tilt損失量を計測した．最終診察時に関節可動域と握力を測定し，quick DASHで上肢機能を，Visual Analog Scale（VAS）で疼痛を評価した．radial length損失量はEF群がLP群に比し有意に小さかった（$p<0.01$）．これ以外の検討項目では2群間に有意差が無かった．これは粉砕型関節内骨折であってもLP固定でよい術後成績は得られるが，EF固定に比べると橈骨短縮の進行は避けられないことを示唆している．一方，EF固定群では関節拘縮が危惧されたが，LP固定と同等の機能回復が得られた．交流電気刺激を併用することにより骨折部の仮骨形成が促進され，術後5～6週間で創外固定器を抜去して，拘縮をきたす前に可動域訓練を開始できた結果と考えられる．

II-12 橈骨遠位端骨折AO分類C2，3に対する掌側ロッキングプレート固定術後の矯正損失

泉整形外科病院 ○近 藤 幹 朗
高 原 政 利

【目的】橈骨遠位端骨折の掌側ロッキングプレート（PLP）固定は良好な成績だが，矯正損失例も少なからず存在する．AO分類C2，3にPLP固定を行った後の矯正損失について検討した．

【方法】2009年1月よりAO分類C2，C3橈骨粉砕骨折にて当院でPLP固定を受け，3か月以上経過観察を行った88例90手を対象とした．単純X線像にて術直後，最終観察時のvolar tilt（VT），radial inclination（RI），ulnar variance（UV）の計測を行い，それぞれの矯正損失値がVTで－5度，RIで－10度，

UV で＋2mm となったものを矯正損失例とした．矯正の損失群と非損失群に分け，性別，年齢，尺骨骨折の合併，高エネルギーの有無，皮質骨の粉砕の有無，尺骨切痕へ及ぶ骨片の有無を検討した．

【結果】矯正損失は 90 手中 12 手（UV：11 手，VT：1 手）にみられた．損失群では非損失群と比べ有意に年齢が高かった．掌尺側皮質骨の粉砕は 15 手あり，7 手（46.7％）に矯正損失が生じ，粉砕がなかった 75 手では，3 手（4.0％）に矯正損失が生じ，掌尺側皮質骨の粉砕は矯正損失と相関した．

【結論】今回の調査では，橈骨遠位端骨折 AO 分類 C2，C3 おいて高齢と掌尺側の骨片の粉砕が術後の矯正損失へ影響を与えていた．

II-13 Dry arthroscopy を併用した橈骨遠位端骨折関節内骨折の治療経験

済生会小樽病院　整形外科　○織　田　　崇
和　田　卓　郎
高　嶋　和　磨

【はじめに】橈骨遠位端関節内骨折に対する鏡視下整復術では，debris の浮遊や軟部組織の腫脹により視野確保が困難となる場合があることが欠点とされてきた．今回，還流水を使用しない dry arthroscopy 法を併用した整復内固定術を施行したので，その術中所見と短期成績を報告する．

【方法】2014 年 4 月より dry arthroscopy を併用して観血的整復内固定術を行った橈骨遠位端関節内骨折の 8 手を対象とした．骨折型は，AO 分類 23-B1 が 1 手，C1 が 1 手，C2 が 2 手，C3 が 4 手であった．骨折部を直視や透視下に整復し仮固定した後に還流水を使用せずに手関節鏡視を行い，関節面の 2mm 以上の step off や gap を認めた例では整復を追加して内固定した．

【結果】4 手に鏡視で 2mm を超える関節面の gap または step off を認め，整復を追加した．4 手に SL 靭帯の断裂を認めたが，いずれも Geissler 分類 grade2 以下であり処置を行わなかった．手術合併症はなかった．術後 3ヵ月以上を経過した 4 手の平均可動域は，掌屈 44°，背屈 60°，回内 82°，回外 80°であった．

【結論】透視下での整復では十分な整復が得られていない例があり，dry arthroscopy 法が関節面のより正確な整復の評価と操作に有用であった．

II-14 他部位の骨折を合併した橈骨遠位端骨折の特徴

横浜市立みなと赤十字病院　○能　瀬　宏　行
品　田　春　生
若　林　良　明

【目的】手術を行った橈骨遠位端骨折の症例において，他部位の骨折を合併する症例の特徴を調査した．

【対象と方法】2012 年 4 月から 2014 年 8 月までに手術治療を行った 125 例を対象とし，単独骨折のみの A 群と他部位の骨折を伴う B 群に分け，年齢，性別，骨折型，受傷機転，受傷時飲酒の有無，認知症の有無，最終経過観察時の可動域を調査した．

【結果】A 群 105 例，B 群 20 例であった．平均年齢，男性比率（％）は，A 群 66 歳，33.3％B 群 58 歳，50％であり，受傷時 AO 分類では各群とも TypeA3，TypeC2，3 の順に多く，受傷機転は A 群が転倒 63 例と最も多く，B 群では転落が 9 例と多かった．受傷時飲酒の有無に差はなく，認知症有病率は A 群 10.7％，B 群 15.0％であった．最終経過観察時の平均背屈/掌屈は A 群 64.4°/57.1°，B 群 67.6°/59.1°と差を認めなかった．

【考察】両群間における年齢，骨折型，飲酒の有無，術後可動域には明らかな差を認めなかった．他部位の骨折を伴う症例は若年男性の比較的高度な外傷において多く認めたが，65 歳以上の症例も半数近く占め，比較的軽度の外力でも多発骨折を起こすことが明らかとなり，運動機能や骨量，認知機能の低下が影響していることが示唆された．

II-15 橈骨遠位端骨折に合併した手根骨骨折

岩手医科大学整形外科　○佐　藤　光太朗
古　町　克　郎
田　島　克　巳
三　又　義　訓
東京医科大学整形外科　西　田　　淳

【目的】橈骨遠位端骨折に合併した手根骨骨折の特徴はまだ不明な点も多い．今回，その特徴を検討した．

【方法】2011 年 4 月から 2014 年 8 月までに筆者の在籍した施設において手術治療した橈骨遠位端骨折例を後ろ向きに調査した．手術治療が行われた 143 例中，CT かトモシンセスか 4 方向 X 線撮影の

いずれかが行われた102例を対象とした．性別，年齢，AO分類，受傷機転，治療方法を調査した．

【結果】102例のうち手根骨骨折合併は男性5例，女性6例の合計11例，10.8％であった．年齢は平均67.2歳（44-85）であった．内訳は舟状骨＋月状骨1例，舟状骨1例，月状骨2例，月状骨＋有鈎骨1例，三角骨5例，豆状骨1例で，そのうち9例は裂離骨折であった．AO分類はC1が8例，C2が1例，C3が2例であった．受傷機転は高エネルギー外傷が8例，立った位置からの転倒が3例であった．観血的治療が行われたのは1例で，月状骨＋有鈎骨骨折に対し手根骨固定術が行われていた．

【結論】橈骨遠位端骨折に合併した手根骨骨折では高エネルギー外傷に伴ったものが多かった．裂離骨折が多く，多くは保存治療が行われていた．

II-16 橈骨遠位端骨折に伴う舟状月状骨解離から月状骨亜脱臼・手根管症候群に至った1例

東京労災病院　○安田　東
楠瀬浩一
山中　誠
武光真志
浅沼雄太

【はじめに】橈骨遠位端骨折に伴う舟状月状骨解離から月状骨亜脱臼さらには手根管症候群に至った1例を経験した．

【症例】76歳，女性．転倒受傷による左橈骨遠位端骨折（AO分類C type）にて掌側ロッキングプレートによる整復固定術を行った．骨癒合は順調に得られたものの，次第に月状骨亜脱臼をきたし，さらに10カ月時，手のしびれ生じ手根管症候群と診断した．手関節の痛みは僅かであったため，月状骨亜脱臼には手を付けず，抜釘術と手根管開放術のみを行った．術中所見では月状骨の手根管内への突出がみられ，手根管症候群の原因と推測した．

【考察】橈骨遠位端骨折に伴う舟状月状骨解離は見落とされがちであるが注意を要する合併症として報告されている．また，橈骨遠位端骨折による手根管症候群はしばしばみられるものの，本症例のように月状骨亜脱臼により月状骨が手根管内に突出し手根管症候群に至った例の報告は稀である．

【結語】橈骨遠位端骨折に伴う舟状月状骨解離から月状骨亜脱臼・手根管症候群に至った1例を経験した．橈骨遠位端骨折治療においては，舟状月状骨解離合併を念頭に入れておく必要がある．

II-17 転位のない橈骨骨幹部骨折にTFCC損傷を合併した1例

由利組合総合病院　○白幡毅士

【はじめに】橈骨骨幹部骨折に遠位橈尺関節の脱臼や亜脱臼を伴うものはGaleazzi骨折と呼ばれ，橈骨骨幹部中央や遠位1/3に骨折を見た場合には，遠位橈尺関節の不安定性を確認することが大切と言われている．今回，受傷時，転位のない橈骨骨幹部中央付近での骨折において，のちにTFCC損傷の合併が判明した症例を経験したので報告する．

【症例】46歳女性．転倒して左手をついて受傷．転位のない橈骨骨幹部骨折と診断し，ギプス固定．受傷後3週にギプス内でゴリッと音が鳴り疼痛出現．骨折部の転位を認め，受傷後1か月でプレートによる骨接合術施行．術後外固定はしなかった．術後4週時に左手関節尺側部痛を訴え，MRIでTFCC損傷と診断．レントゲン上，DRUJの亜脱臼は認めなかった．触診でDRUJのごく軽度の不安定性と疼痛を伴うclickを認めた．保存的に経過を見たが疼痛改善せず，骨接合術後5か月でTFCC縫合術施行．術後1年6か月の現在，DRUJの不安定性と，疼痛を伴うclickは消失し，疼痛なく現職に復帰している．

【結語】画像的にDRUJの亜脱臼がなくとも，橈骨骨幹部骨折を見た場合は，TFCC損傷が合併していないかを注意深く観察する必要があると思われた．

II-18 外固定期間中に尺骨頭が掌側脱臼したGaleazzi骨折の1例

済生会横浜市南部病院整形外科
○木村洋朗
川崎市立川崎病院整形外科　西脇正夫

外固定期間中に尺骨頭が掌側脱臼したGaleazzi骨折の1例を経験したので報告する．症例は35歳，男性．スケートボード中に転倒受傷し他院で左橈骨骨幹部骨折の診断で保存的治療が行われていた．受傷後6週で別医を受診し手術加療を勧められ，受傷後2ヵ月で当院紹介受診した．受傷時の単純X線像

では左橈骨骨幹部骨折は5°掌側凸に転位し尺骨茎状突起先端の骨折を伴っていたが，遠位橈尺関節脱臼はなかった．当院初診時は橈骨の掌側凸変形は30°に増悪し尺骨頭は掌側脱臼，回内−5°回外90°と著名な回内制限を認めた．受傷後3ヵ月で橈骨の矯正骨切り術を行い，プレートで内固定した．尺骨小窩より剥離したTFCCの橈尺靭帯を縫合し，術中他動的に回内80°回外90°可能となった．術後3ヵ月の自動可動域は回内75°回外90°と良好である．Galeazzi骨折は前腕骨骨幹部骨折の6%と比較的稀で，その中でも尺骨頭の掌側脱臼は少ない．自験例は，受傷時の単純X線像では遠位橈尺関節脱臼は認めなかったが，TFCCの橈尺靭帯の尺骨小窩での損傷を合併しており，橈骨の転位の増悪に伴い尺骨頭の掌側脱臼を生じた．橈骨骨幹部骨折の治療では遠位橈尺関節の損傷の可能性を常に念頭におく必要がある．

II-19 尺骨頭単独骨折変形治癒により著明な回外制限を呈した1例の治療経験

駒沢病院整形外科　○阿部耕治
吉川泰弘
山王病院整形外科　中村俊康

【はじめに】尺骨頭単独骨折変形治癒により著明な回外制限をきたし，矯正骨切り術により良好な成績が得られた1例を経験したので報告する．

【症例】16歳男性．モトクロスのレース中に転倒し右手関節痛出現．他院で右尺骨頭骨折の診断を受け，2.5ヵ月cast固定された．可動域訓練を開始するも回外制限著明で，受傷後3.5ヵ月で当院受診．回外時の手関節尺側部痛強く，回外30°と制限を認めた．Xp，CTにて尺骨頭掌側1/2が掌側かつ近位に転位した変形治癒を認めた．尺骨頭単独骨折変形治癒に伴う回外制限と診断し，受傷後5ヵ月で手術を施行．RCJ鏡でTFCCの掌側にひきつれているような陥凹を認めた．手関節掌側より展開し，元々の骨折部をノミで骨切り後整復し，headless screwにて固定．回外90°可能となった．術後6ヵ月で回外80°可能となり，疼痛もない．

【考察】尺骨頭単独の骨折はまれである．本症例でDRUJ適合性から予想される回外制限よりも高度な制限となったのは，骨片に付着したTFCCのvolar portionが近位掌側に転位し，緊張が強くなったためと推測された．尺骨頭骨折の際には，骨性要素だけでなく，骨片に付着しているTFCCの影響も考慮する必要があると思われた．

II-20 陳旧性マレット指に対するPIP関節8の字装具の有用性

越谷誠和病院　整形外科　○木村和正
獨協医大越谷病院　整形外科　佐野和史
大関覚

【はじめに】今回マレット指治療後に遺残したDIP伸展ラグに対し伸展ブロック装具である8の字装具をPIP関節に用いて興味深い結果を得た4例を報告する．

【症例】症例1）40歳男性左小指腱性マレット指．従来の保存加療を行うが30°DIP伸展ラグを認めた．8の字装具をPIP関節に装着しDIP伸展ラグの改善した12週から夜間のみ装着．24週で装具完全除去．装具除去10か月の調査時DIP伸展ラグや伸展拘縮も含めた可動域制限を認めない．症例2）63歳男性，スワンネック変形を伴う25°DIP伸展ラグを認め，症例1と同様に治療開始しDIP伸展ラグが0°に改善．装具除去12か月後の現在，スワンネック変形も含めDIP伸展ラグの再発はない．

【まとめ】腱性マレット指における受傷初期の外固定にて損傷終末腱は延長弛緩しているが力学的に連続性を既に有している事を示唆する報告がある．当装具を用いてPIP過伸展を矯正する事でFDP緊張の低下と終末腱への緊張が増しDIP伸展力が改善する．当装具は拘縮を認めず自己着脱も容易であり，マレット指治療後のDIP伸展ラグを生じた多くの患者に対して用いられる有用な治療法と思われる．

II-21 陳旧性小指 CM 関節脱臼骨折に対する新しい治療法：Suspension Arthroplasty について

埼玉成恵会病院・埼玉手外科研究所
○加 藤 直 樹
福 本 恵 三
菅 野 百 合
久 能 隼 人
酒 井 伸 英
斉 藤 憲 太

小指の手根中手（CM）関節脱臼骨折は，早期であれば整復後にピンニングを行うことで比較的良好な成績が得られることが多い．しかし放置されて陳旧性となると治療に難渋し，特に握り動作時における疼痛が問題となることが多いため，これまで骨移植を併用した CM 関節の固定術や環指中手骨との固定術などが報告されてきた．今回，我々は母指 CM 関節形成術からヒントを得て，新しい術式として，小指 CM 関節の可動性を温存して除痛効果を得ることを目的とした suspension arthroplasty を考案したので報告する．術式の概略を記す．小指中手骨基部尺側に付着する尺側手根伸筋腱（ECU）の半裁腱を遠位の付着部を温存したまま採取し，その ECU 付着部の遠位部より小指中手骨基部関節面に向けて，ついで環指中手骨基部掌尺側から橈背側に向けて骨孔を作製し，ECU の半裁腱を誘導する．これを牽引することにより小指中手骨は吊り上げられて小指長を維持することが出来る．ECU 半裁腱は短橈側手根伸筋腱付着部に編み込み縫合する．実際に行った症例を呈示して，本法の手術手技と注意点などについて紹介したい．

II-22 感染人工 MP 関節への ALACS（抗菌薬含有可動式セメントスペーサー）の応用

横浜市立みなと赤十字病院
手外科・上肢外傷整形外科 ○若 林 良 明
品 田 春 生
能 瀬 宏 行
東京医科歯科大学大学院医歯学総合研究科
整形外科学分野 若 林 良 明
石 井 宣 一
東京医科歯科大学大学院医歯学総合 研究科
臨床解剖学分野 二 村 昭 元

【はじめに】関節リウマチに対する人工 MP 関節置換術後の感染 2 例に対し，歯科印象用のシリコンペーストを用いて石突式人工 MP 関節のトライアルから鋳型を作成し，抗菌薬含有可動式セメントスペーサー（ALACS）を作成・挿入し，感染の鎮静化に有用であった 2 例を報告する．

【症例 1】38 歳女性．示指の石突式人工 MP 関節置換術後 12 か月で生じた MSSA 感染に対し，術後 14・19 か月時に ALACS 置換を行った．可動性を保ったまま感染は鎮静化したが，再感染のリスクからインプラントの再挿入を希望しなかったため，術後 31 か月時に切除関節形成術を施行，最終的に骨性癒合したが痛みはなく，感染の再発も認めない．

【症例 2】70 歳女性．中指の Self Locking Finger Joint MP 関節置換術後 12 か月で生じた起因菌不明の感染に対し，術後 12 か月時に ALACS 置換を行った．可動性を保ったまま感染は鎮静化し，術後 23 か月時にシリコンインプラントへの再置換術を施行，再置換後 3 か月時，感染の再燃なく 20°程度の可動性を維持している．

【考察】感染した人工関節を抜去した後，ALACS で可動性を維持しつつ感染をコントロールする術式は股・膝関節などの大関節でよく行われている．指 MP 関節においても本法は応用可能で有用であると考えられた．

II-23 重度の手関節症に対する背側関節包を介在した近位手根列切除術

興生総合病院整形外科 ○河 野 正 明
森 実 圭
広島県立大学保健福祉学部理学療法学科
沖 貞 明

【目的】進行の著しい手関節症に対する手術法には限りがあり，可動域を温存しながら除痛を図ることは極めて困難である．今回このような症例に対し，背側関節包を介在させて近位手根列切除術（PRC）を行うことで，良好な可動域を獲得しながら優れた除痛を得られたので報告する．

【術式】背側侵入で背側関節包を H 型に切開し手根骨に達する．可及的に掌側関節包を温存し近位手根列を切除．背側関節包近位弁を掌側関節包に縫合し，遠位弁を重ねて縫合する．

【成績】本手術を Stage IV の Kienböck および高度の腎性関節症，SNAC wrist の 3 例に適応し，2 例

には Sauve-Kapandji 法も追加した．3 例とも比較的良好な可動域を残存でき，完全な除痛が得られ，高い満足度が得られた．

【結論】本術式は，関節固定以外に適応する治療法がないと考えられるような，高度な手関節症症例に対し適応して良い方法と考えた．

II-24 遠位橈尺関節障害に対する関節鏡視下 Sauve-Kapandji 法

西能病院整形外科　○堂　後　隆　彦

【目的】2013 年以降，遠位橈尺関節（DRUJ）障害に対する手術治療として関節鏡視下 Sauve-Kapandji 法を施行してきた．今回，本法の術式と治療成績を報告する．

【対象と方法】2013 年 2 月～2014 年 4 月に，当院で本法を行った 6 例 7 手（男性 5 手，女性 2 手）を対象とした．手術時年齢は 60～92 歳（平均 76 歳），術後経過観察期間は 4～21ヶ月（平均 11ヶ月）である．診断は関節リウマチが 2 手，変形性関節症が 5 手である．手術は垂直牽引下で行った．鏡視下に骨シェーバーを用いて DRUJ の関節軟骨を掻爬した．前腕尺側に皮切を加え，尺骨遠位端の 15mm 近位から骨欠損部が 10mm となるように骨切除した．透視下に尺骨頭を null-variance の位置に引き下げ，鏡視下に切除骨から採取した海綿骨を DRUJ に移植後，スクリューで関節固定した．

【結果】全例，疼痛は改善し，stamp pain は認めなかった．関節固定部の偽関節や尺骨頭の骨吸収もなかった．

【考察】本法の最大の利点は，尺骨遠位部の手術侵襲が最小限で周辺組織を温存できる点である．ECU 腱鞘が温存できたため，特別な制動を行わなくても stamp pain は生じず，尺骨頭への血流が温存できたため，関節固定部の良好な骨癒合が得られたと考えた．

II-25 内軟骨腫に伴う PIP 関節内病的骨折に対して hook plate 法を行った 1 例

佐々木研究所附属杏雲堂病院整形外科
○小　林　光　太
長　濱　　靖
富　田　善　雅

【はじめに】内軟骨腫は手指骨に好発する良性の骨腫瘍である．軽微な外傷を契機に病的骨折を生じる．右示指中節骨に発生した内軟骨腫による PIP 関節内病的骨折に対して，hook plate を使用した一期的治療を行ったので報告する．

【症例】46 歳女性　電車内で転倒し右示指を床にぶつけ受傷．Xp，CT で骨透亮像を伴う PIP 関節内粉砕骨折を認め，右示指中節骨基部に発生した骨腫瘍による PIP 関節内病的骨折と診断した．受傷後 6 日目に病巣掻爬，人工骨移植，Martin 社製 ϕ1.5hook plate による骨接合術を行った．病理検査で内軟骨腫と診断された．

【結果】術後 2 週間外固定を行い，可動域訓練を開始し，術後 4 週間で C-wire を抜釘した．術後 5 カ月で骨癒合が得られ PIP 関節の ROM は，伸展 0°，屈曲 90°，%TAM は 91％で日手会評価は excellent であった．

【考察】病的骨折を生じた内軟骨腫の治療として，骨接合術と腫瘍掻爬を同時に行う一期的治療と，骨折の骨癒合後に腫瘍掻爬を行う二期的治療がある．hook plate 法は，強固に裂離骨片を固定でき術後早期可動域訓練が可能であり，陳旧例や偽関節例，整復困難例に有用な術式であると考えられるが，骨皮質の菲薄な病的骨折例にも骨移植を併用することで応用可能な術式であった．

II-26 two-dimensional intraosseous wiring を用いた指節間関節固定術の経験

新潟県立小出病院　整形外科　○依　田　拓　也
白　旗　正　幸

【目的】指節間関節固定術における固定法は多くある．我々は two-dimensional intraosseous wiring（two-DIOW）を用いた関節固定術を 2 例に施行し，良好な成績を得たので報告する．

【症例 1】66 歳女性．1 年前より右中指近位指節間関節（PIP 関節）の痛みが出現した．初診時 X 線で PIP 関節の変形性関節症を認め，可動域は伸展

-20°，屈曲 35°と制限されていた．Two-DIOW を用いた関節固定術を施行し，術後3か月で骨癒合した．

【症例 2】83 歳男性．1 か月前に左母指をドアにぶつけ，放置していたが疼痛が続くため受診した．初診時 X 線で母指指節間関節（IP 関節）の脱臼を認めた．Two-DIOW を用いた関節固定術を施行し，術後 3 か月で骨癒合した．

【考察】Two-DIOW は指節骨骨折などに用いられる簡便で強固な固定である．プレートのような創部の合併症を起こしにくく，指節間関節固定術においても有用な固定法と考えられる．

II-27 基節骨基部関節外骨折に対する経中手骨髄内スクリュー固定法

成田赤十字病院整形外科　○**板　寺　英　一**

【目的】基節骨基部の関節外骨折は通常背側が粉砕し，掌側凸の変形を呈する．本骨折は徒手整復および外固定または経皮ピンニングが行われることが多いが，早期可動域訓練を開始するにはより強固な固定が必要である．選択枝のひとつとしてプレート固定があるが，これは手技的にやや困難で侵襲も少なくない．最近，我々は headless bone screw を用いた手術手技を考案したので症例提示を含め，報告する．

【手術手技】手術は仰臥位で駆血帯を用い，透視下に行う．罹患指を牽引・屈曲し，骨折部を可及的に整復する．中手骨骨頭背側の小皮切から骨頭および MP 関節を貫通して，ガイドピンを基節骨近位骨片まで刺入する．ここで再度骨折部のアライメントを整え，遠位骨片まで刺入する．ガイドピンに沿ってドリリング後，スクリューを挿入する．

【結論】本法は MP 関節の変性性変化も危惧され，今のところ適応は限られるが，これが解決されれば，有用な手術法となり得る．

II-28 Acutrak-2 micro screw を使用した第 5 中手骨基部関節内骨折の治療成績

目蒲病院　整形外科　○**平　原　博　庸**
妻　鳥　毅　史
よしざわ整形外科クリニック　**吉　澤　利　之**
武本整形外科　**武　本　雅　治**
昭和大学整形外科　**稲　垣　克　記**

第 5 中手骨基部関節内骨折の治療に Acutrak-2 micro screw を用いて治療し良好な成績を得たので報告する．症例は 3 例，いずれも男性，年齢は 15, 25, 37 歳．3 例中 2 例に第 4 中手骨頸部骨折を合併していた．手術は背側から骨折部を展開したのち，背側に亜脱臼している第 5 中手骨を掌側方向へ圧迫，整復しながら K-wire を用いて第 5 中手骨骨幹部から第 4 中手骨骨幹部へと固定した．その後第 5 中手骨基部末梢骨片から中枢骨片に向けて Acutrak-2 micro screw を刺入，固定した．術後外固定を数日間行い，その後自己関節可動域訓練を指示した．手術から約 2 から 3 か月後に K-wire を抜去した．全 3 例にて骨折部の転位なく骨癒合し，また関節可動域制限はみられなかった．本法は簡便で十分な固定力が得られる術式であると考えた．

II-29 ACUTRAK2 の治療実績

土浦協同病院整形外科　○**橋　本　　淳**
白　坂　律　郎
佐々木　　研
若　杉　琢　磨
石岡市医師会病院　**石　突　正　文**

【目的】舟状骨骨折などを対象として，多くのヘッドレスコンプレッションスクリューが開発されている．その優劣を比較することは困難であるが，Acumed 社 ACUTRAK2 スクリューの我々の使用経験を報告する．

【方法】2008 年 12 月から 2014 年 9 月までで当院にて ACUTRAK2 を用いた上肢疾患および外傷は 77 例 112 本であった．その使用部位，術後成績等について検討する．

【成績】男 55 例女 22 例，右 43 例左 34 例，平均 48.2 歳であった．使用部位は，母指 CM 関節 15 例，母指 IP 関節 3 例，他 4 指 CM 関節 1 例，DIP 関節 3 例，PIP 関節 2 例，舟状骨 34 例，その他手根骨 2 例，上腕骨遠位端 5 例，橈骨近位端 10 例，尺骨近

位端2例であった．偽関節症例や術中の器具破損症例を認めたが，術後経過は概ね良好な骨癒合が得られた．

【考察】ACUTRAK1と比較して，ACUTRAK2ではプレドリリングの際の問題点などが改良されており，容易に使用できるようになっている．若干の反省点は見られたものの，ACUTRAK2を用いて比較的良好な成績が得られており，有用なデバイスと考える．

II-30 手指骨骨折に対するAPTUSハンドシステムの小経験

聖マリアンナ医科大学　整形外科学講座
○内藤利仁
清水弘之
新井猛
田中雅尋
三澤寛子
小山亮太
西村敏
別府諸兄
藤崎病院　整形外科　大久保康一
荒川雄一郎

骨折治療の内固定材としてロッキングプレートが普及されているが，手指骨骨折に対する手術療法は未だ，Kirschner鋼線や軟鋼線を用いることも多い．当院では2013年9月よりMES社のAPTUSハンドシステム（以下，AHS）を手指骨骨折の手術療法にAHSを導入しており，当院および協力機関病院での小経験を報告する．

対象はAHSによる手術を施行し，3カ月以上の経過観察が可能であった23例25指（男12例，女11例，平均年齢47.8歳）である．手指骨骨折は21例（中手骨8例，指骨13例）であり，整復固定術を17例，関節固定を4例に行った．関節症は4例（CM関節2例，PIP関節2例）であり，関節固定術で使用した．感染による癒合不全となった骨性マレット指の1例を除き，21例は平均75.9日で骨癒合が得られた．また，使用インプラントのゆるみや逸脱，折損もなく術後経過は良好であった．

手指骨折の内固定はスクリュー刺入方向やプレート設置位置が制限されることがしばしばある．APSの全方向15°のポリアキシャルロッキング機構によりスクリューおよびプレート設置に自由度があり，制限の多い関節内骨折や関節近傍骨折，多骨片を有する骨折において有用なシステムと思われた．

II-31 Kienböck病との鑑別に難渋した粉砕型月状骨骨折の一例

帝京大学整形外科　○荒川曜子
木村理夫
佐々木源
松下隆

月状骨骨折は手根骨骨折中1%と報告される稀な外傷である．我々は，受傷機転がはっきりせず，Kienböck病との鑑別に難渋した月状骨骨折を経験した．症例は36歳，男性，建設作業員．飲酒後歩行中，乗用車に左第1足趾を礫過され，開放骨折・軟部圧挫損傷を受傷．同日，緊急手術を施行された．受傷から2週後に，当初は訴えがはっきりしなかった左手関節の運動時痛が明らかになった．身体所見では，手背の腫脹と手根部掌背側の圧痛があり，手関節可動域制限があった．単純X線・CT画像でKienböck病の進行期に類似した月状骨単独の圧壊像を認めたが，変形性関節症の所見は無かった．MRIでは月状骨の輝度変化の他に，橈骨関節面の骨挫傷を認めた．事故前の手関節痛の既往が無いことも考慮して，本例は外傷性の月状骨骨折と診断し，受傷後4ヶ月目に月状骨摘出・腱球置換術を施行した．病理診断では，摘出骨の骨壊死領域が少なく，壊死部の修復反応像も乏しいことから，外傷性骨壊死を疑わせる所見であった．しかし本症例は，外傷としては稀な骨折型であることから，無症候性のKienböck病が基盤にあった可能性も否定できないと考えられた．

II-32 血管柄つき骨・靭帯移植で治療した月状骨脱臼後月状骨壊死・舟状月状骨解離の1例

埼玉石心会病院整形外科　○山田哲也
野本栄

月状骨脱臼後の月状骨壊死と舟状月状骨解離合併例を経験したので報告する．

【症例】34歳男性．主訴は左手関節痛．バイク転倒受傷3日目に当科紹介受診．

手根管症候群，月状骨掌側脱臼と三角骨骨折を認

めた．掌側進入で観血的整復，手根管開放，手根骨間鋼線固定を行った．舟状月状骨靭帯（以下 SL）は修復しなかった．術後，月状骨と SL 靭帯に痛みが残存し，月状骨壊死と SL 解離を認めた．外傷性キーンベック病と SL 靭帯損傷と診断，血管柄つき第 3 中手骨・靭帯・有頭骨移植による SL 靭帯再建を予定した．術後 1 年 4 か月で手術を行い，症状は改善し月状骨の再血行化を認めた．

【考察】月状骨脱臼後壊死は稀だが，本例では月状骨の付着靭帯で唯一残存していた短橈骨月状骨靭帯が伸長し不可逆的な血流障害を起こして壊死に至ったと考えられた．SL 解離の治療は，月状骨壊死を考慮して血管柄つき第 3 中手骨・靭帯・有頭骨移植を選択した．本例では一部残存した SL 靭帯を温存するため，骨・靭帯移植として用い，症状は軽快し，月状骨壊死も改善した．

II-33 三角骨骨軟骨骨折に対する鏡視下整復

札幌医科大学　整形外科　○花　香　　恵
金　谷　耕　平

【はじめに】三角骨骨軟骨骨折の治療として豆状骨摘出が報告されている．今回，関節鏡視下整復および骨接合術を行った一例を報告する．

【症例】40 歳，男性．4m の高さのダンプトラックから転落し，当院に救急搬送された．初診時の X 線像で三角骨骨折，X 線透視下動態撮影で月状三角関節の不安定性が認められた．CT および MRI で，三角骨の遠位尺側に豆状三角関節面の骨軟骨骨折が認められた．受傷後 15 日目に関節鏡視下に骨接合術を施行した．骨折部をデブリドマンした後，K-wire をガイドとして骨片を整復し，そのまま三角骨に刺入した．さらに別の K-wire を追加して固定した．月状三角靱帯損傷は Geissler's 分類で grade3 であり K-wire2 本で関節固定を行った．術後 6 週で K-wire を抜去した．術後 6 週の CT で骨癒合が認められた．術後 2 年 5ヵ月の X 線像で豆状三角関節の関節症変化は認められなかった．

【考察】三角骨の骨軟骨骨折に対する治療は，豆状骨のみの摘出または骨片を含めた豆状骨摘出が報告されている．鏡視下整復は低侵襲で手技も比較的容易であるため，試みてよい方法と考えられた．

II-34 豆状骨切除を行った豆状骨脱臼骨折の一例

防衛医科大学校　整形外科学講座
○中　山　大　輔
有　野　浩　司
大　野　晋太郎
尼　子　雅　敏
平　原　康　文
根　本　孝　一

症例：59 歳男性．重機に右手関節を挟まれ受傷した．直ちに近医を受診し，翌日当科を紹介受診した．右手関節以遠に著明な腫脹を認めた．単純 X 線写真では豆状骨の遠位尺側への変位を認めた．CT では豆状骨が三角骨に陥入していた．MRI では手関節背側に血腫を，掌側に軟部組織の腫脹を認めた．豆状骨脱臼は徒手整復困難であった．腫脹が改善した受傷後 2 週間で手術を行った．豆状骨は整復困難であり，豆状骨骨膜を横に切開し，くりぬく様に豆状骨を切除した．受傷後 2 週間で重機の操作に復帰した．術後 6 か月で手関節の愁訴はない．考察：豆状骨は尺側手根屈筋の種子骨であり，三角骨と関節を形成し，Guyon 管の尺側壁である．近位には尺側手根屈筋，遠位では豆状有鉤靱帯と，豆状中手靱帯が付着している．豆状骨脱臼に対する過去の報告では，豆状骨切除術が行なわれていることが多い．切除術は，尺側手根屈筋を切開し，豆状骨をくりぬく様に切除する術式である．脱臼以外では，骨折/偽関節/豆状三角関節症に用いられ，切除後も手関節屈曲力の障害や神経障害は起きないと言われている．本症例も切除術を行い，良好な成績であった．

II-35 小児舟状骨偽関節で DISI 変形をきたした 1 例

順天堂大学浦安病院　整形外科
○山　本　康　弘
原　　章
武　内　紗矢佳
東京労災病院　楠　瀬　浩　一

【はじめに】小児舟状骨骨折に対して保存加療を行ったが，骨癒合せずに偽関節・DISI 変形をきたした症例を経験したので報告する．

【症例】15 歳女児．2010 年 12 月に体育館の舞台から転倒し，右手をついて受傷．1 月に近医を受診し，右手舟状骨骨折の診断となりギプス固定を 8 週

間施行された．X 線上骨癒合を認めたと判断されたが，右手の疼痛が残存した . 他院を受診．右手舟状骨偽関節と診断され，2012 年 9 月に当院を受診．舟状骨は近位・遠位に嚢胞を認め，DISI 変形も伴っていた．11 月に手術を施行．DISI 変形を矯正し，腸骨から骨端線を避けて採取した自家骨を偽関節部に移植，Herbert screw で固定した．手術後 6 週間ギプス固定を行った .

【結果】 手術後約 3ヶ月で骨癒合を認めた .2014 年 7 月最終診察時で右手関節痛は改善し，ROM は掌屈 80°，背屈 80° と良好な結果である .

【結語】 小児の舟状骨骨折の治療は成人同様に，安定型は保存加療が第一選択となる . しかし不安定性が強いときや骨癒合の経過が不良である場合は，手術加療を念頭に経過をみていく必要がある .

II-36 有鉤骨と有頭骨の coronal fracture の 1 例

東京都立広尾病院 ○飯 島 準 一
田 尻 靖 人
原 由紀則
黒 田 拓 馬

【緒言】有鉤骨体部の coronal fracture は非常に稀である．今回我々は有鉤骨体部の coraonal fracture に有頭骨骨折を合併した 1 例を経験したので報告する．

【症例】32 歳，男性．飲酒中に受傷し受傷機転は不明であった．受傷翌日に手関節痛を主訴に当院を受診した．手関節の可動域制限と手根骨部全体に腫脹と圧痛がみられた．X 線画像，CT 画像にて有鉤骨と有頭骨の coronal fracture および第 4，5 中手骨の背側亜脱臼がみられた．同日透視下に整復したが整復位は不十分であった．受傷 3 日目に手術を施行した．観血的に骨片を整復し，有鉤骨，有頭骨とも DTJ screw で内固定した．さらに第 3，4，5 中手骨を Kirschner 鋼線 2 本で固定した．術後 CT 画像では整復位は良好であった．

【考察】これまでの報告では，転位のある有鉤骨の coronal fracture は観血的整復固定術の方が良い成績が得られており，本例も観血的整復内固定術を行った．有頭骨骨折を合併した例は渉猟した限り本例を含めて 7 例のみであり非常に稀である．

II-37 観血的治療を要した大菱形骨・小菱形骨脱臼骨折の 1 例

防衛医科大学校病院 ○矢 野 真 央
有 野 浩 司
大 野 晋太郎
尼 子 雅 敏
平 原 康 文
根 本 孝 一

症例 44 歳男性．バイク運転中に乗用車と接触し，受傷した．左手関節橈側に陥凹を認めた．CT で，小菱形骨が骨折し，掌側の大骨片が有橈骨・第 2 中手骨・舟状骨に対し，大菱形骨と一体となって前方に脱臼している像を認めた．また，母指 CM 関節の脱臼も認めた．母指 CM 関節脱臼は徒手整復可能であったが，容易に再脱臼した．小菱形骨の脱臼骨折は徒手整復困難であった．受傷後 7 日に手術を施行した．背側から展開し，小菱形骨を整復し，吸収ピンで固定した．母指 CM 関節は徒手整復の上，Kirchner 鋼線で第 1・第 2 中手骨間を固定した．術後 4 週で鋼線抜去したが，母指 CM 関節の再脱臼を認めた．徒手整復困難であり，受傷後 3 か月で観血的脱臼整復術を行った．掌側から展開した．関節内に嵌頓した関節包を除去し，縫合した．受傷後半年で手関節の愁訴はない．考察小菱形骨の脱臼骨折はまれな疾患である．骨傷が伴うものはさらにまれであり，脱臼方向は背側が多い．母指 CM 関節の脱臼を合併したものは我々の渉猟し得た範囲内で認めなかった．背屈位での軸圧で，少菱形骨・大菱形骨が掌側に押し出されたと考えられた．関節包が嵌頓していたため，鋼線抜去後に再脱臼したと考えられた．

II-38 母指 CM 関節脱臼を伴った大菱形骨陥没骨折の 1 例

千葉市立青葉病院 ○岩 瀬 真 希
山 田 俊 之
河 野 元 昭
橋 本 健
六 角 智 之

【はじめに】今回我々は稀な大菱形骨骨折の 1 例を経験したので報告する．

【症例】17 歳，男性．

【現病歴】ラグビー練習中に受傷し，右母指 CM

関節脱臼の診断で当科紹介受診となった．X 線，CT 上，CM 関節の橈側脱臼と大菱形骨の陥没骨折を認めた．受傷後 6 週目で全身麻酔下に観血的整復固定術および腸骨移植術を行った．手術は橈背側から展開し，第 1CM 関節を整復した後に，陥没した大菱形骨遠位関節面を挙上したうえで腸骨ブロックを充填し，K ワイヤーで固定した．術後は thumb spica casting を行い，術後 5 週で固定を除去した．術後 6 週で CM 関節は橈側に亜脱臼したが，術後 2 ヶ月で骨癒合した．術後 1 年で，母指の橈掌側外転の関節可動域制限を認め母指内転拘縮が残存したが，疼痛や ADL 制限は認めなかった．

【考察】大菱形骨骨折については良好な成績についての報告が散見されるが，本症例では陥没が主体の珍しい骨折型であった．関節面の整復維持に骨移植を要したが，不安定性と拘縮を残した．靱帯再建の必要性も含め，本骨折の治療法について考察する．

II-39 尺側全 CM 関節脱臼骨折の 1 例

JCHO 仙台病院　○**佐々木　大　蔵**
野　口　京　子

【はじめに】まれな尺側全 CM 関節脱臼の 1 例を経験した．

【症例】78 歳男性．脚立から転落し，左手を突いて受傷．前院でシーネ固定され，翌日紹介となった．緊急手術では，背側小皮切により脱臼整復・鋼線固定を行った．1 週後，内固定術を行った．背側を 2 ヵ所展開し，関節面を伴った多数の小骨片を摘出した．橈骨遠位端から骨移植して第 3 手根中手関節（CM 関節）をプレートで関節固定し，第 2, 4, 5 中手骨を遠位に牽引しながら第 3 中手骨と鋼線固定した．ついで，第 2 CM 関節にも骨移植して headless screw 2 本で関節固定した．摘出した小骨片のうち比較的大きなもので第 4 CM 関節を再建し，靭帯と関節包を可及的に縫合した．有鈎骨骨折を背側から headless screw で固定した．さらに有鈎骨 - 三角骨間も鋼線固定した． 全ての鋼線は術後 7 週に抜去して，制限なく可動域訓練を行った．術後 1 年で痛みはなく，日常生活・農家の就労に支障がない．

【考察】本例では中手骨近位関節面の粉砕骨折があり，鋼線固定のみでは対応出来なかった．第 2, 3 CM 関節の一期的関節固定と，第 4 CM 関節の再建を行い，良好な結果を得た．

II-40 小児の鉛筆による手貫通創の 1 例

横浜市立みなと赤十字病院整形外科
○**大　西　洋　輝**
若　林　良　明
品　田　春　生
能　瀬　宏　行

【症例】9 歳男児．姉とふざけてもつれあっているうちに，自分で握っていた鉛筆が右手掌尺側から刺さり手背へ貫通して受傷．同日，当院を救急受診した．受診時，右手には鉛筆がささったままで，小指は屈曲位をとり自他動ともに伸展は不可能であった．手指の血行は問題なかったが，知覚については評価困難であった．単純レントゲン/CT にて鉛筆は小指の屈筋腱と指神経の近傍を通過していることが示唆された．全身麻酔下に鉛筆を抜去後，進入創・排出創を尺側でつなげるように皮切を加え穿通ルートを検索した．小指の屈筋腱と橈側指神経の掌側を通り，尺側指神経の背側をくぐり抜け，小指外転筋を貫通するように通過していたが，指神経，屈筋腱自体には損傷を認めなかった．鉛筆抜去直後より小指は伸展可となり，術翌日から小指の自動屈伸を促した．術後は知覚障害を認めず，他指他動伸展下での小指 PIP の自動屈曲を含め可動域制限はなく全快した．

【考察】渉猟した限り同様の症例報告はなく，稀な外傷であると考えられた．鉛筆の先端はナイフほど鋭利でないので屈筋腱は損傷を免れ，摩擦で背側へ牽引されたために小指が屈曲位となったものと考えられた．臨床経過は良好であった．

II-41 両側示指に生じた MP 関節ロッキングの 1 例

土浦協同病院整形外科　○**橋　本　　淳**
若　杉　琢　磨
佐々木　　研
白　坂　律　郎
石岡市医師会病院　**石　突　正　文**

【症例】38 歳女性．子供のおむつ替えで示指を屈曲した際に右示指の伸展が不可能になった．近医受診ののち発症後 5 日で当院を受診した．初診時示指 MP 関節は伸展が -40 度に制限．MP 関節の掌橈側

に圧痛を認めた．単純X線写真では中手骨頭の橈側に骨隆起を認めた．局所麻酔無しの徒手整復を施行するが整復されず，局所麻酔下に手術を行った．MP関節橈側から侵入し中手骨頭の骨棘にひっかかった副靭帯の切離と中手骨頭隆起の切除を施行．術後ロッキングの再燃なく経過していたが，初回術後1年3か月後，3週間の左示指の引っかかり感の後，スポンジを握った際に伸展不能となった．左示指MP関節の伸展は-40度と制限を認め，単純X線写真では中手骨頭の橈側に張り出した骨隆起を認めた．徒手整復は施行せず伝達麻酔下にMP関節橈側から侵入し副靭帯の切離と中手骨頭骨隆起を切除しロッキングは解除された．

【考察】MP関節ロッキングの両側例の報告は渉猟しうる限りでTaniらの報告したacromegalyに合併したdegenerative typeの1例のみであり，spontaneous typeの本症例は非常にまれであると考えられた．

II-42 手指粘液嚢腫に対する低侵襲治療

東京ベイ・浦安市川医療センター　整形外科
○志　村　治　彦
東京医科歯科大学大学院　臨床解剖学分野
二　村　昭　元
東京医科歯科大学大学院　整形外科学分野
石　井　宣　一
藤　田　浩　二
東京医科歯科大学大学院
再生医療研究センター　宮　本　崇

【はじめに】手指粘液嚢腫に対する治療は嚢腫切除，嚢腫吸引，嚢腫茎の焼灼，骨棘切除などが一般的である．金谷らは2012年日本手外科学会において，骨棘を切除せず背側関節包のみを切除し良好な成績を報告した．同方法で手術を行った症例の治療成績について検討し報告する．

【対象と方法】症例は6例すべて女性で，平均年齢58.2歳（45－71歳），罹患指は中指4例，示指1例，環指1例であった．経過観察期間は平均5.2か月（3-12か月）であった．単純X線画像では3例にDIP関節の関節症変化を認めた．これらの症例に対して再発の有無，合併症の有無，術前後のDIP関節可動域について調査した．

【結果】最終経過観察時に嚢腫再発や感染・爪変形などの合併症は認めなかった．DIP関節可動域の伸展に悪化はなく，疼痛軽減のため屈曲が軽度改善していた．

【考察】近年，粘液嚢腫の治療法は変化してきており，嚢腫切除を行わず骨棘・関節包切除を行うことで良好な治療成績が報告されている．しかし術後に伸展不全や爪変形などの合併症が散見され問題となっていた．本方法の最も危惧される合併症は再発であり長期経過観察が必要であるが，低侵襲で有用な治療法となる可能性がある．

II-43 関節リウマチに対するK-NOWを用いた人工肘関節置換術の治療経験

鎌ケ谷総合病院整形外科　○望　月　猛

【はじめに】関節リウマチ（RA）は多関節障害を引き起こす疾患である．肘関節障害では洗顔や髪結いなどが困難になり，ADLが障害される．今回，RAに対しK-NOWを用いた人工肘関節置換術（TEA）を経験したので報告する．

【対象・方法】対象はRAに肘関節破壊にてK-NOWによるTEAを行い1年以上経過した6例である．男性1例，女性5例，平均年齢69.0歳，平均罹病期間22.3年である．生物学的製剤使用例は3例であった．術前および術後1年時の可動域，肘関節の疼痛VAS（0-100），HAQ，Quick DASH，レントゲンにおける緩みを調査した．

【結果】可動域は術前：伸展-23.8度，屈曲91.7度が術後：伸展-11.7度，屈曲132.5度に改善した．疼痛VASは術前64.5が術後31.2へ改善した．HAQは術前1.39から術後1.16へ改善した．Quick DASHは術前27.8点，術後25.2点であった．レントゲンによる緩みは認めなかった．

【考察】K-NOWは表面置換型人工肘関節である．今回，短期ではあるが，可動域の改善，疼痛の軽減，HAQ改善に寄与することが確認された．一方，多関節破壊進行例では上肢全体の動作に関しては著明な改善は認めなかった．人工関節は長期成績が重要であり，長期的フォローを行っていきたい．

III-1 正中神経障害を呈した非定型抗酸菌感染による手関節部腱鞘滑膜炎の1例

三島総合病院整形外科 ○松 山 嘉 彦
同愛記念病院整形外科 佐 藤 哲 也
東京医科歯科大学 臨床解剖学
二 村 昭 元
東京医科歯科大学 整形外科
石 井 宣 一

【はじめに】非定型抗酸菌感染症は比較的長期の経過をとり，通常の抗菌薬では効果が得られず，適切に診断し治療を行うことが必要である．今回，手関節部における1例を経験したため，これを報告する．

【症例】68歳男性．左手掌から手関節部の腫脹と手指痺れを主訴に近医受診するも原因分からず，ステロイドを処方された．当初は効果あったが腫脹は改善せず，常に痺れ・痛みを感じるようになり当院を受診．正中神経領域に症状認め，血液検査で炎症反応は陰性，MRIで屈筋腱周囲にT1でlow，T2ではhighの中に多数の粒状のlow areaを含む病変がみられた．試験穿刺・培養行うも陰性であった．滑膜の病変と判断し手術を施行．腱周囲滑膜の高度な腫脹と，内部に多数の粒状物を認めた．病変部を可及的に切除，一部を病理・培養検査に提出，培養でM. kansasiiが検出された．術後RFP・EB・INHの3剤併用療法を半年間施行，その後の経過は良好で再燃は認めていない．

【考察】本邦での整形外科領域における非定型抗酸菌感染症の報告では，前腕から手部における腱鞘滑膜炎の症例が多く，治療は外科的切除と術後に長期の抗菌剤投与がなされていた．自験例は手術と抗菌薬投与により良好な経過であった．

III-2 潰瘍性大腸炎に合併した手関節炎の1例

慶應義塾大学整形外科学教室 ○平 賀 聡
岩 本 卓 士
佐 藤 和 毅
医療法人財団順和会 山王病院 整形外科
中 村 俊 康

潰瘍性大腸炎（UC）に合併した手関節炎の1例を経験した．

【症例】女性，当院初診時39歳，1999年からUCと診断され投薬加療を開始した．2002年5月に高熱が出現し左半身の関節に痛みが生じ，その後左手関節の痛みと腫脹が残存した．7月に近医整形外科受診し保存療法を行ったが改善せず12月に当院を紹介受診した．画像上は遠位橈尺関節の亜脱臼と橈骨手根関節の狭小化，また尺骨突き上げと三角線維軟骨複合体（TFCC）損傷を認めた．UCの寛解とともに手関節腫脹は改善したが，手関節痛と可動域制限が残存（背屈15°掌屈0°）したため2003年7月に関節鏡下滑膜切除，尺骨短縮術を施行した．術後疼痛は軽減し可動域は背屈60°掌屈0°となった．手根中央関節は強直となったが，症状は再燃していない．

【考察】炎症性腸疾患に伴う末梢関節炎はUCの5−10％に合併する．症状は腸疾患の活動性と相関し腫脹が急性に生じ5週間くらいで自然に軽快するが，25～40％で再発を認める．一般に関節破壊や機能障害を残さないため外科的治療を要する場合はほとんど無いとされているが，本症例はUCの寛解増悪を繰り返していたため，関節症変化が進行したと考えられた．

III-3 手指化膿性腱鞘炎を契機に診断された感染性心内膜炎の1例

自衛隊横須賀病院 ○佐 藤 ちあ紀
伊佐治 雅

感染性心内膜炎において手指化膿性腱鞘炎の合併は非常に稀である．我々は，手指化膿性腱鞘炎に合併した感染性心内膜炎の1症例を経験したので報告する．症例は42歳女．誘引なく出現した左示指の腫脹，疼痛を主訴に来院した．Kanavelの4徴を呈しており手指化膿性腱鞘炎と診断した．切開排膿術を施行し，創部検体を培養したところA群溶連菌が検出された．左示指に明らかな外傷がなく，当科受診の約1か月前より不明熱で内科通院歴があったことから内科に再度精査依頼すると心エコーで僧帽弁下に疣贅を認めた．臨床経過から感染性心内膜炎と診断し転科，転院の上4週間抗生剤投与された．弁破壊はなく保存的治療で軽快し，左示指はFlynnの機能評価でgoodと良好な経過を得た．しかし抗生剤投与終了から約1ヶ月に再度発熱し血液培養検査ではA群溶連菌が検出されたことから抗生剤投与を再開し経過観察中である．明らかな外傷のない化膿性腱鞘炎では臨床経過をよく確認した上で血行

感染による合併症を考慮すべきであり，他科とも連携し重症化を防ぐことが重要となる．

III-4 狭窄性腱鞘炎治療中に生じた化膿性腱鞘炎 —2 例報告—

順天堂大学医学部整形外科 ○有 冨 健太郎
内 藤 聖 人
金 子 和 夫
順天堂江東高齢者医療センター整形外科
岩 瀬 嘉 志
杏雲堂病院整形外科 富 田 善 雅
東京労災病院整形外科 楠 瀬 浩 一

【目的】狭窄性腱鞘炎（以下ばね指）は頻度の多い疾患である．今回我々はばね指治療中に生じた化膿性腱鞘炎を 2 例経験したので報告する．

【症例 1】69 歳女性．4 年前近医で左中指ばね指の診断．約 5 か月間に 7 回注射治療．約 1 か月後左中指 MP 関節部に腫脹，疼痛出現．約 1 か月後当院初診．左中指 MP 関節部に腫脹，疼痛あり，Kanavel 徴候を認めた．MRI 施行，化膿性腱鞘炎の診断．表皮ブドウ球菌が検出．手術施行（病巣掻爬，腱滑膜切除，洗浄）．手術後約 1 か月で再発．再手術施行，感染は沈静化した．

【症例 2】69 歳女性．5 年前当院で右中指ばね指の診断．注射治療も症状改善せず．腱鞘切開術施行．術直後に症状改善，抜糸前に米をとぐなど創を濡らしていた．術後約 1 週間の再診時，右中指 MP 関節部に腫脹，疼痛あり，Kanavel 徴候を認めた．MRI 施行，化膿性腱鞘炎の診断．MSSA が検出．手術施行，感染は沈静化した．

【考察】ばね指の治療の合併症として化膿性腱鞘炎の報告があり，治療中に考慮すべきである．

III-5 前腕部に生じた難治性潰瘍 —ブルーリ潰瘍—の 1 例

新潟県立新発田病院整形外科 ○三 輪 仁

【はじめに】ブルーリ潰瘍は非結核性抗酸菌である Mycobacterium ulcerans やその亜種の M. ulcerans subsp. shinshuense により四肢に難治性潰瘍を生じる感染症である．本症例を経験したので報告する．

【症例】73 歳，女性，農家．右前腕に紅班，膿疱が出現，近医で抗菌剤を処方されるも無効，潰瘍を形成，左前腕にも紅色皮下結節を生じ 2 か月後当院皮膚科受診，生検で抗酸菌が証明され国立感染症研究所へ検体検索を依頼，ブルーリ潰瘍の診断となる．RFP，CAM，LVFX の内服を開始，受診 2 か月後当科でデブリードマンを行い更に 2 か月後分層植皮術を行った．

【考察】ブルーリ潰瘍は熱帯地方で流行する皮膚感染症である．病変は主に四肢に生じ，虫ささされ様の紅斑から皮下結節に進行，自壊し難治性潰瘍を生じる．感染経路は不明であるが土中，水中保菌動物からの感染と考えられている．瘢痕形成により関節拘縮などの後遺症が残存するため早期診断治療が重要となる．熱帯皮膚病と考えられてきたが本邦での発生報告も増加しており（報告数：1980～2012 年まで計 36 例），亜急性に進行する四肢の潰瘍病変では本疾患も鑑別疾患に加える必要がある．

III-6 指プレート抜去後に難治性骨髄炎を合併しミュンヒハウゼン症候群を疑った一例

東京女子医科大学 整形外科 ○菅 谷 潤
岩 倉 菜穂子
蓮田病院 整形外科 寺 山 恭 史
都留市民病院 整形外科 高 築 義 仁
東京女子医科大学東医療センター 整形外科
矢 吹 明 子

【はじめに】指のプレート抜去後に，原因不明の創部感染が治癒せず，ミュンヒハウゼン症候群を疑った 1 例を経験したので報告する．

【症例】34 歳，女性．2 年前に左環指骨折に対し関節固定術．5 月に皮下のスクリューが痛むとしてプレート抜去希望で当院受診．6 月に指ブロック下にプレートを抜去．術後 2 週目より排膿を認め，培養にて MRSA 検出．術後 1 か月より入院にて VCM 使用も全身の発疹出現，薬疹の診断目的の生検部からも排膿を認め MRSA 検出．環指は 3 回，大腿生検部は 2 回デブリドマンを行った．その後，弛緩熱が出現し血液培養より多数菌検出．抗生剤に抵抗性で敗血症から DIC も出現．造影 CT，ガリウムシンチ等の精査で明らかな感染巣を認めず，経過と複数菌検出より感染症科よりミュンヒハウゼン症候群の可能性を指摘された．抗生剤を変更しながら入院 3 か月で解熱が得られ，血液培養・創部培養陰性化．

環指創部はギプス保護とし治癒が得られた．

【まとめ】ミュンヒハウゼン症候群は他人の愛情・関心を得るために虚言や詐病を繰り返す虚偽性障害に分類される精神疾患の一種である．原因不明な治療抵抗性感染の場合，鑑別としてミュンヒハウゼン症候群も考える必要がある．

III-7 急性白血病に合併した小児化膿性肘関節炎の1例

大阪市立大学大学院医学研究科整形外科学
○八木寛久
上村卓也
岡田充弘

白血病は関節症状を初発として診断されることがある．今回，急性白血病に合併した小児化膿性肘関節炎の一例を経験した．症例は3歳男児．感冒症状と持続する38度台の発熱のため急性白血病が疑われ，当院小児科に転院し骨髄穿刺が施行された．転院時に右肘関節の腫脹があるため当科を受診した．初診時，右肘関節の熱感，腫脹，発赤，疼痛を認め，血液検査所見はWBC 4100/μl（好中球29.2％，リンパ球68.8％），PLT 5万/μl，CRP 7.93mg/dlであった．MRIで肘関節液貯留を認めたため化膿性肘関節炎と診断し，緊急で全身麻酔下に切開排膿および洗浄を施行した．術後3週間抗生剤（MEPM, MINO, MCFG, VCM）を投与した．その間に急性リンパ性白血病（ALL）と診断確定されたため，術後10日目から全身化学療法が開始された．術後8か月で感染は沈静化しており，単純X線写真では肘関節の骨融解もない．急性白血病に合併する関節症状のうち化膿性関節炎がある．ほとんどは股関節や膝関節であるが，まれに肘関節に発症する．小児の化膿性関節炎は緊急を要する疾患であるが，急性白血病の併存を念頭に置く必要がある．

III-8 最近経験したmicrogeodic diseaseの3例

聖マリアンナ医科大学整形外科
○淡路幸央
内藤利仁
清水弘之
笹　益雄
新井　猛
軽辺朋子
別府諸兄

【はじめに】比較的稀なmicrogeodic diseaseを3例経験したので若干の文献的考察を加えて報告する．

【症例1】7歳の女児．3月より誘因なく左示指PIP関節から指尖部の腫脹が出現し，骨髄炎の診断で抗生剤投与するも改善せず当院紹介受診となった．単純X線像では左中指中節骨に小斑点地図状の骨吸収像や骨皮質の辺縁蚕食像を認めた．血液検査では明らかな異常所見なく，microgeodic diseaseと診断した．

【症例2】12歳の男児．3月より誘因なく左中指の腫脹と疼痛が出現，改善ないため当院紹介受診となった．1カ月後の単純X線像にて左中指中節骨骨幹部に小円形の骨吸収像を認めmicrogeodic diseaseと診断した．

【症例3】13歳の男児．1月より誘因なく左中指に発赤・腫脹・圧痛があり，MRI上では左中指中節骨に炎症所見あるも血液検査上では明らかな異常所見なく，精査目的にて当院紹介受診となった．単純X線像にて左中指中節骨に蚕食像を認め，microgeodic diseaseと診断した．

【考察】身体所見や単純X線像では骨髄炎や関節リウマチとの鑑別を要し，当院でも診断に難渋したが血液検査などの異常所見を認めず年齢や発症時期からmicrogeodic diseaseと診断した．

III-9 腹部外傷を合併したため診断が遅れた前腕コンパートメント症候群の一例

済生会横浜市東部病院整形外科
○入村早苗
山部英行
山中一良
済生会神奈川県病院整形外科　山中一良

【背景】多発外傷患者の初期治療では生命維持が

最優先されるため生命予後への影響が少ない四肢外傷の診断・治療は後回しにされがちである．さらに意識障害などで自覚症状を確認できない場合診断は困難となる．今回，腹部外傷を合併したため診断が遅れた前腕コンパートメント症候群を経験したので報告する．

【症例】24 歳男性．2m の高さより墜落し当院に搬送された．来院直後より血圧低下を認め，CT 画像にて左腎臓，脾臓の損傷が明らかとなり緊急で TAE を施行した．挿管された状態で ICU に帰室し，左手関節の変形を認めたため受傷後 6 時間で整形外科依頼となった．初診時，手関節の腫脹は軽度であるもののフォーク状変形を呈し，X 線では橈骨遠位端骨折および尺骨茎状突起骨折を認めた．直ちに徒手整復を行い sugar tong 固定を行った．受傷後 24 時間で抜管され診察をしたところ，手指の腫脹・痺れと知覚障害，運動障害を認めたため外固定を除去した．さらに 3 時間後に再度診察を行った際に Volkmann 拘縮肢位を呈していたため緊急で前腕筋膜減張切開術を施行した．

【考察】自覚症状の確認が困難な状況下では常にコンパートメント症候群を念頭に置き，注意深いモニタリングが必要である．

III-10　Trans-ulnar single incision を用いて前腕掌背側区画の筋膜切開を行った前腕コンパートメント症候群の 1 例

慶應義塾大学整形外科　○鈴木　拓
武田和樹
増田秀輔
岩本卓士
越智健介
佐藤和毅
那須赤十字病院整形外科　稲葉尚人

【はじめに】下腿コンパートメント症候群に対する trans-fibular single incision によって，下腿全ての区画を開放する手技の有用性が報告されている．今回，前腕コンパートメント症候群に対して trans-ulnar single incision を用いて前腕掌背側の区画を開放した症例を経験したので報告する．

【症例】14 歳，男性．サッカー中に転倒し，同日近医を受診した．左橈尺骨骨幹部骨折を認め，受傷 2 日後に当院紹介となった．当院初診時，前腕の腫脹，尺骨神経領域の知覚鈍麻に加え，環小指の鉤爪変形を認めた．前腕掌側区画内圧が 48mmHg と上昇しており，尺骨神経麻痺を伴うコンパートメント症候群と診断し，手術を施行した．手術は前腕尺側の皮切から尺側手根伸筋と尺側手根屈筋の間を展開した．掌側（浅層，深層）および背側区画の筋膜切開を行い，同皮切より尺骨を整復固定した．術後 6 ヵ月の時点で知覚鈍麻ならびに鉤爪変形は完全に回復した．

【考察】Trans-ulnar single incision は尺側の一皮切から前腕掌側および背側区画の筋膜切開を行うため，尺骨骨幹部骨折を伴う症例には有効であった．

III-11　前腕コンパートメント症候群に後骨間神経麻痺を合併した 2 例

那須赤十字病院　整形外科　○稲葉尚人
慶應義塾大学整形外科　鈴木　拓
武田和樹
岩本卓士
越智健介
佐藤和毅

前腕コンパートメント症候群に後骨間神経麻痺を合併した 2 例を経験したので，報告する．

【症例 1】37 歳男性，右前腕をローラーに巻き込まれて受傷した．前腕の腫脹と激痛に加えて手指の伸展は不可能であった．単純 X 線で骨折は認めなかったが，前腕掌側のコンパートメント内圧は 50mmHg と上昇を認めた．後骨間神経麻痺を伴うコンパートメント症候群の診断の下，受傷 4 時間後に減張切開術および神経剥離術を行った．術後，徐々に神経麻痺の回復を認め，術後 4 カ月で手指伸展の回復を認めた．

【症例 2】54 歳男性，バイク走行中に転倒し，受傷した．左橈尺骨骨幹部骨折を認めたが，多発外傷のため初診時の神経学的評価は困難であった．受傷 2 日目で手指の伸展は不能であることを確認し，前腕背側のコンパートメント内圧は 70mmHg であった．後骨間神経麻痺を伴うコンパートメント症候群の診断の下，受傷から 48 時間後に減張切開術および骨折に対する整復固定術を行った．術後徐々に手指の伸展は可能となり，術後 1 カ月において麻痺の回復を認めた．

【考察】前腕コンパートメント症候群に後骨間神

経麻痺を合併する症例は比較的稀である．本症例では，減張切開を行うことで麻痺の回復を認めた．

III-12　深指屈筋腱膜切離により治療した陳旧性 Volkmann 拘縮の 1 例

慶應義塾大学整形外科　○中村研太
岩本卓士
越智健介
佐藤和毅

【はじめに】陳旧性 Volkmann 拘縮の軽症型に対して，深指屈筋の腱膜切離による延長術にて良好な治療成績が得られた 1 例を経験したので報告する．

【症例】15 歳男性．11 歳時に自転車で転倒し，左橈尺骨骨幹部骨折を受傷した．近医を受診し手術を勧められたが，家族の希望により保存的に治療した．外固定除去後に中指・環指の伸展障害に気づき理学療法を行われるも改善が得られなかった．受傷後 4 年にて中指，環指伸展の改善を希望し当科紹介受診となった．陳旧性 Volkmann 拘縮の軽症型と診断し，手術を施行した．手術は腓腹筋延長における Strayer 法に準じて，他動的に完全な伸展位が得られるまで深指屈筋の拘縮した腱膜を切離し，腱膜下の筋層は温存した．術後は手関節背屈 45 度，手指伸展位の外固定とし，術後 1 週より手指自他動運動を開始した．術後 3 カ月で中指，環指ともに完全な伸展が得られ，術後 1 年にて握力は健側と同程度に回復し，再発も認めなかった．

【考察】深指屈筋の腱膜切離による延長術は筋力が低下する可能性があるものの，手技が容易であり陳旧性 Volkmann 拘縮に対して有用と考えた．

III-13　急速な経過を辿った SLE 透析患者の変形性手関節症の一例

赤心堂病院　整形外科　○吉澤貴弘
関谷繁樹
中井生男

症例：50 歳．男性．既往歴：SLE，慢性腎不全で透析．2009 年，四肢の血管炎を伴う壊疽が発生し，右手環指小指の切断と両下腿切断を施行．術後腎機能悪化に伴い透析導入．2012 年 4 月頃より，右手関節部の腫脹が出現．MRI にて屈筋腱滑膜炎の診断．消炎鎮痛剤にて鎮静化した．同年 11 月より右手関節部の疼痛腫脹が再発．X 線にて右橈骨遠位端の著名な骨破壊が認められた．同年 12 月にロッキングプレートを用いて腸骨からの自家骨移植を併用した全手関節固定術を施行した．橈骨遠位端の病理所見では，骨破壊・骨髄炎所見があり，広範囲に炎症性肉芽組織が認められた．術後は手関節部の装具を使用した．術後 2 年経過した現在，X 線にてスクリュープレートに一部 loosening を認めるものの疼痛なく，経過は良好である．

本症例は，病理組織所見から透析性関節症と一致しており，アミロイドが，骨内に沈着して炎症を引き起こし，骨髄炎・骨破壊が急速に進行したと考えている．

術前の X 線で前腕部橈骨尺骨動脈の石灰化が著明であったことから，手術時はターニケットを使用せず，止血しながら手術を行った．透析患者の手術には，末梢血流に十分考慮した手術手技が必要であると考えている．

透析性手関節症の患者には，定期的な X 線フォローに加え，MRI・CT による骨破壊の評価を行っておくべきであったと考えている．

III-14　シャント肢手術におけるタニケット使用

山形大学整形外科　○佐竹寛史
本間龍介
丸山真博
長沼　靖
高木理彰

【背景】透析患者のシャント肢へのタニケット使用はシャント不全を起こす可能性があることから従来禁忌と考えられていた．当科では 2011 年以降，透析内科医の承認のもと，シャント肢へのタニケット使用を行ってきたので，その結果を報告する．

【方法】2011 年から 2013 年までシャント肢の手の障害に対して手術を施行した 17 例を対象とした．主病名は手根管症候群 12 例，腱滑膜炎 1 例，腱鞘炎 1 例，肘部管症候群 1 例，腱断裂 1 例，神経鞘腫 1 例であった．全例エスマルヒで上肢の巻き上げを行った後にタニケットを使用した．空気圧，駆血時間，および合併症を調査した．

【結果】1 例でタニケットの空気圧を 300mmHg まで加圧したが，十分な止血が得られなかったためタニケット使用を手術中に断念した．残りの 16 例

において，空気圧は平均260mmHg（250～280mmHg），駆血時間は平均34分（14～90分）であった．シャント不全を生じた症例はなく，全例でシャントの再灌流が良好であった．

【考察】上肢の手術において術中出血は視野の妨げとなるため無血野での手術が望ましい．症例数は少ないが，シャント肢へのタニケット使用は安全に行われ，有効であると思われた．

III-15　透析・シャント肢側の橈骨遠位端骨折の手術療法

JCHO 仙台病院　○野　口　京　子
佐々木　大　蔵

血液透析患者のシャント肢に生じた橈骨遠位端骨折では，シャント血管が手術の妨げとなる．今回，我々は術前にドップラー血流計，シャント造影を用いシャントの走行を評価．これを参考に術式を選択した．対象は観血的治療を行なったシャント肢・橈骨遠位端骨折は9例である．透析年数は平均8.6年，骨折型はAO分類A2：3例，C1：2例，C2：2例，C3：2例であった．全例ドップラー血流計を用い前腕のシャントの走行を皮膚上に描出．5例はシャント造影よるシャントの走行確認を追加．掌側に大きな側副血行路が存在する場合，創外固定術を選択，側副血行路の横走がない場合，皮切を通常より尺側におき血管を回避，ロッキングプレートによる内固定を行なった．2例に創外固定術，7例に内固定術を行なった．術中出血は平均21.7ml，術後シャント使用再開は平均3.9日であった．骨癒合までの期間はA2で平均71.3日，C1～3で平均112.5日であった．関節可動域は背屈平均49.4°，掌屈52.8°，回内83.3°，回外90°，健側比握力84.2%，Mayo wrist scoreは平均92.5点と良好であった．最終観察時のX線学的評価においてUlnar Variance平均1.1mm，Radial Inclination 22.3°，Volar Tilt9.5°であった．

III-16　術前と術後経過における透析手根管症候群患者の特徴　―特発性手根管症候群との比較

東京女子医科大学　整形外科学
○岩　倉　菜穂子
蓮田病院　整形外科　寺　山　恭　史
都留市民病院　整形外科　高　築　義　仁
東京女子医科大学東医療センター　整形外科
矢　吹　明　子

【目的】特発性手根管症候群（CTS-I）と比較することで，透析患者における手根管症候群（CTS-HD）の術前および術後経過の特徴について検討すること．

【方法】対象は当院で手術加療を行い，1年以上経過を追うことが出来たCTS-I17例（男性5例，女性12例），CTS-HD14例（男性8例，女性6例）．術前に評価した不安測定である日本語版STAIとうつ病の自己評価尺度であるSDSをCTS-I群とCTS-HD群で比較した．また術前，術後1ヶ月，12か月に評価したQuick DASH，CTSI-JSSH，VASをCTS-I群とCTS-HD群で比較した．

【結果】術前，比較的安定した性格特徴で不安傾向を示すと言われているSTAIの特性不安がCTS-HD群でCTS-I群と比べて有意に高かった．術前のCTSI-JSSHはCTS-HD群で有意に高かった．術後は両群とも1か月で症状が有意に改善するが，12か月でのしびれはCTS-HD群でCTS-I群と比べて有意に残存していた．

【考察】以上よりCTS-HD群は術前の不安傾向や機能障害が強いことが示唆された．またCTS-I群と比べると，しびれが残存しやすい可能性があると考えられる．

III-17　小児 Kienböck 病の治療経験

日本大学病院整形外科　○小　田　修　平
豊　泉　泰　洋
長　尾　聡　哉
長　岡　正　宏
日本大学医学部整形外科学系整形外科学分野
山　口　太　平

小児に発症したKienböck病を経験したので報告する．

【症例1】9歳男児，右手関節痛．鉄棒で手を捻り

疼痛自覚．近医にて Kienböck 病が疑われ，受傷 4 か月後に当科紹介受診した．右手関節強制背屈で疼痛を認めた．単純 X 線にて Lichtman stage2，ulna minus variance であった．CT では月状骨に骨硬化像を認めた．初診時より手関節固定装具にて保存療法を行ない，4ヶ月後に疼痛消失．1 年後の X 線像，CT にて月状骨の硬化像は軽減していた．

【症例 2】14 歳男児，左手関節痛．転倒時に左手関節を強制背屈し疼痛出現．足関節捻挫にて松葉杖を使用時に疼痛が悪化し，受傷 5 か月後に当院紹介受診した．手関節背側に圧痛を認め，強制背屈で疼痛を認めた．単純 X 線にて Lichtman stage2，ulna minus variance であり，MRI では月状骨に低輝度を認めた．初診時より保存療法を開始し，3 か月後に疼痛消失．単純 X 線像，MRI にて 7 か月後には月状骨の正常化がみられた．

【考察】成人 Kienböck 病は Lichtman stage によって治療法が分けられ，stage2 以上は手術療法が推奨されるが，小児 Kienböck 病では骨リモデリング能が強く保存療法を試みるべきであると考える．

III-18　シリコンインプラント挿入から 30 年以上を経過したキーンベック病の 1 症例

一般財団法人新潟手の外科研究所
○牧　　裕
吉　津　孝　衛
成　澤　弘　子
坪　川　直　人
森　谷　浩　治
原　　敬
柳　橋　和　仁
上　村　一　成

68 歳の男性で，34 歳時に左キーンベック病に対してシリコンインプラントによる月状骨置換手術を受けた．40 代からゴルフを始め，1 年前にゴルフの後で手関節尺側痛を生じ徐々に増強した．受診時左手関節には軽度可動制限と尺骨小窩に圧痛があり，ulnocarpal stress test で痛みがあった．XP では，舟状骨が掌屈し橈骨舟状骨関節に関節症変化を認めた．MRI では TFCC に断裂があり尺骨小窩への付着線維も不明瞭であった．インプラントは亀裂があるが形状が保たれ，明らかな滑膜炎は認めなかった．手関節鏡検査では TFCC の disk proper には大きな穴が開き，舟状骨，三角骨の近位関節面と橈骨の関節面には強く毛羽立つ軟骨変性があった．有頭骨を含む手根中央関節の軟骨面は比較的良く保たれていた．スプリント固定で痛みが取れず，2mm の尺骨短縮術を行ったが，訓練中にインプラントが掌側に脱臼し摘出した．代わりに長掌筋腱球を挿入した．手関節尺側痛はとれたが，どちらの手技が有効であったか不明である．インプラントが 30 年以上もった理由は手術時の関節変化が少なく，患者も重労働者ではなかったためと思われた．

III-19　血管柄付き骨移植術を施行した Preiser 病の 2 例

獨協医科大学　整形外科学　○高　井　盛　光
亀　田　正　裕
浅　野　太　志
都　丸　倫　代
獨協医科大学日光医療センター　整形外科
長　田　伝　重

【はじめに】舟状骨無腐性壊死（Preiser 病）に対し血管柄付き骨移植術を施行した 2 例を経験したので報告する．

【症例 1】49 歳，女性．1 年前より誘因なく手関節部痛が出現した．前医にて舟状骨骨折が疑われギプス固定を約 2 か月行われた．痛みは軽減したが骨癒合が得られず，紹介にて当科を受診した．X 線，CT 像にて舟状骨に広範囲の硬化像があり，舟状骨壊死による病的骨折と診断し，血管柄付き橈骨移植術を施行した．術後 MRI で壊死領域は消失し，術後 3 年の最終観察時，手関節の伸展/屈曲（術前→術後）40/45 → 50/50，橈屈/尺屈 20/40 → 24/40，健側比握力 62％→ 92％に改善した．

【症例 2】57 歳，女性．6 か月前より誘因なく出現した手関節部痛を主訴に当科を受診した．装具着用による保存療法を行い，受診 10 か月後に血管柄付き第 2 中手骨移植術を施行した．術後 3 か月の MRI で壊死領域は消失し，術後 6 か月時，手関節の伸展/屈曲 60/50 → 74/60，橈屈/尺屈 14/40 → 18/52，健側比握力 58％→ 64％に改善している．

【まとめ】関節症性変化のない早期例では，血管柄付き骨移植術にて良好な治療成績が期待できる．

III-20　中手骨頭無腐性壊死の1例

日本大学病院整形外科　○冨　塚　孔　明
長　尾　聡　哉
豊　泉　泰　洋
長　岡　正　宏
日本大学医学部附属板橋病院整形外科
山　口　太　平

中手骨頭無腐性壊死に対して観血的治療を行い，良好な成績を得た1例を経験したので報告する．

15歳，男児．柔道部に所属している．誘因なく右中指MP関節痛が出現し近医を受診した．単純X線像で異常を指摘されず経過観察とされていた．1年6か月後，症状が改善せず他院を受診し，単純MRI像で異常所見を指摘されたため，当科紹介初診となった．初診時，右中指MP関節は屈曲80°と制限されていた．単純X線像では右中指中手骨頭に透亮像，単純CT像では骨欠損像を認め，単純MRI像で同部位はT1: LIA，T2: HIAであった．右中指中手骨頭壊死の診断で手術を行った．背側より進入すると，中手骨頭軟骨は変性・陥凹していた．病巣を切除し，右大腿骨外顆から骨軟骨柱を採取し移植した．術後10か月の現在，疼痛・可動域制限はなく，柔道に復帰している．

本症の原因は，外傷，反復する微細外傷，ステロイド投与などが報告されており，自験例は柔道による微細外傷の反復が原因と考えられた．肋軟骨移植は肋骨肋軟骨移行部が構造的に脆弱と考えられており，自験例は若年で軟骨層の脱落および変性が危惧されたため，大腿骨外顆からの骨軟骨柱移植を選択し，短期ではあるが良好な成績が得られた．

III-21　drop fingerを呈したdouble lesion症例の診断

一関病院整形外科　○松　原　吉　宏
仙塩利府病院整形外科　長谷川　和　重

【症例】65歳，男性．タクシー運転手．

【現病歴】2014年7月，2日間農作業をした後から左肘関節周囲の痛みと違和感が出現し，ロッキングの症状があった．5日後に近医を受診し，内服薬を処方され，痛みは軽減し，ロッキングは消失，ROMは改善したが，その1週間後にdrop fingerを自覚し，紹介となった．

【現症】MMTで左EDC，EPLに2:P，FDI，ADMに4^{+}:G^{+}，の筋力低下があった．ECRは5:Nだったが，手関節は橈屈した．左尺側2指に軽度のしびれがあった．深部腱反射の異常はなかった．また，頚部痛や肘関節周囲の痛みはなく，体表から変形や腫瘤触知はなかった．

【画像検査】頚椎MRIでは軽度の変形性変化があったが，脊髄内T2高信号はなく，神経根の圧排も明らかではなかった．左肘関節MRIでは関節裂隙の狭小化や骨棘形成があったが，明らかな腫瘤はみられなかった．

【電気生理検査】尺骨神経を手関節―肘下刺激，肘下―肘上刺激でADM-CMAP導出を行うとそれぞれMCVが58.6m/s，27.7m/sであった．示指SCVは53.8m/s，小指SCVは48.3m/sであり，小指はtemporal dispersionの増大が著明だった．

【考察】この症例に関して解剖学に基づいた検査立案，診断手順をretrospectiveに検証する．

III-22　Wide-awake hand surgeryによる手根管開放術の満足度評価

済生会小樽病院整形外科　○高　嶋　和　磨
織　田　　崇
和　田　卓　郎

【目的】Wide-awake hand surgery（以下WAHS）は，鎮静，駆血帯，全身麻酔を使用せず行う手の外科手術を意味する．Epinephrine入りLidocaineを用いることで無血野を確保する．近年，欧米で推奨される手術方法であるが本邦における報告は少ない．今回，当院でWAHSを施行した症例に対する満足度について調査したので報告する．

【方法】2014年4月～2014年11月にWAHSによる手根管開放術を施行した16例20手（内5手はCamitz法による母指対立再建術を併用）を対象とした．Lalonde, et al.の調査項目に従い満足度を調査した．

【結果】疼痛に関しては，局所麻酔施行時の訴えが最も多くVAS平均値4.1であった．術中の疼痛は，VAS平均値0.6であった．不安に関しては，術前VAS平均値2.7，術中VAS平均値1.6であり，執刀医，看護師からの声かけ等で不安が和らいだとの評価が多かった．再度同一手術を受ける際の麻酔の希望に関しては，90％の症例でWAHSを希望するとの結果を得た．術後合併症に関しては，嘔気・嘔吐を認

めた症例や，Epinephrine 入り Lidocaine を用いることによる阻血壊死の合併症を認めた症例はなかった．

【結論】WAHS は手根管開放術において有用な手術麻酔方法であると考えられる．

III-23　母指 MP 関節 Stener lesion に対する超音波検査の有用性

聖マリアンナ医科大学整形外科
○軽辺朋子
清水弘之
新井　猛
内藤利仁
佐藤琢哉
淡路幸央
別府諸兄
聖マリアンナ医科大学横浜市西部病院整形外科
笹　益雄

【はじめに】Stener lesion の診断は MRI で可能であるという報告がある．一方，超音波検査は正確な尺側側副靭帯（以下 UCL）損傷の評価のために有用な検査だが，欠点は検者の技術，装置の質，受傷からの時間といった様々な因子に影響されるという報告も散見される．今回我々は UCL 損傷の中で Stener lesion に対する超音波検査の有用性について検討した．

【方法】当院にて術前超音波検査や身体所見から Stener lesion ありと診断された 3 例に対し手術を行い，術中所見とあわせて検討した．

【結果】3 例は術前超音波検査で，断裂した靭帯や中手骨頭部に限局した hypoechoic area の盛り上がり，尺屈時 MP 関節の離開を認めた．術中所見では UCL が基節骨基部で断裂し翻転していた．Stener lesion を疑う所見は，1）腫脹，皮下出血，不安定性が著明である．2）橈側に偏位した肢位である．3）中枢へ翻転した断裂部の腫瘤を触知する．4）健側と患側の側方ストレス角の差が 20°以上である．5）超音波画像では，断裂靭帯の確認と中手骨頭部に限局し，盛り上がった hypoechoic area 像を認めると考えた．

III-24　4DCT による手指・手根関節運動の術前，術後評価は有用か？

四谷メディカルキューブ
手の外科・マイクロサージャリーセンター
○戸張佳子
平瀬雄一
平良貴志
山田哲生

【目的】手指・手根関節運動の 4DCT を撮影し，臨床評価の一助になるか検討した．

【方法】対象は男性 2 例，女性 7 例．平均年齢 63.2（44-78）歳．手術は母指 CM 関節形成術 7 例，PIP 人工関節置換術 1 例，右手関節鏡手術 1 例で，術前または術後に 4DCT を撮影した．撮影には GE 社製 64 列 CT 装置を用い，約 20cm の範囲を 20 秒かけて寝台を 5 往復させる間に関節運動をゆっくり行い，画像処理を行った．

【結果】4DCT の被曝線量は通常撮影の平均 4.6±1.4 倍であった．母指 CM 関節形成術後では関節の動きが明瞭に描出された．術前 MP 過伸展が見られた症例は術後もその傾向が強く，CM 関節の可動域が相対的に低下していた．示指中指ブシャール結節に対して人工関節置換術を行った症例は，MP 関節，DIP 関節と連動する良好な屈伸運動が確認できた．手関節背側に疼痛のあった症例は，術前に橈尺屈運動で SL 靭帯の離開はなく，舟状骨近位の骨軟骨片が尺屈時にインピンジするのが確認された．

【考察】複合的な動きをする関節の評価には 4DCT は有用である．被曝線量が多いことや，検査時間がかかるため単一運動に限られること等が問題であるが，装置の技術改良で将来的には解決されると思われる．

III-25　絞扼性神経障害および肩関節障害における電流知覚閾値の検討

自衛隊中央病院　整形外科　○津田悦史
伊藤雄也
防衛医科大学校　整形外科学講座
尼子雅敏
平原康文
有野浩司
根本孝一

【目的】電流知覚閾値（CPT）検査は末梢神経の Aβ，

Aδ，C 線維の知覚閾値を各線維ごとに選択的に定量化できる検査法である．今回我々は代表的な絞扼性神経障害である手根管症候群（CTS）と肘部管症候群（CuTS）および夜間痛などの痛みが特徴的な肩関節障害の CPT を計測し比較検討した．

【対象・方法】CTS 60 例，CuTS 27 例，肩関節障害 26 例（腱板断裂 12 例，関節唇損傷 14 例）を対象とした．CPT は NeurometerR（Neurotron 社，米国）を用いて測定し，CPT 健患比（患側 CPT/健側 CPT）を各線維間で比較した．

【結果】疾患別に平均 CPT 健患比を比べると CTS，CuTS では Aδ が最も高く，特に CTS は有意差を認めた（p<0.01）．肩関節障害では C が高い傾向があった．各線維別に見ると Aβ，Aδ は CTS が有意に高かった（p<0.01）．

【考察・結語】痛みには，細い有髄神経の Aδ 線維で伝わる鋭い first pain と，無髄神経の C 線維で伝わる鈍い second pain の 2 種類があるとされている．今回の調査で，絞扼性神経障害と肩関節障害の痛みの伝達経路には違いがある可能性が示唆された．

III-26　正中神経に対するエラストグラフィー評価 ―用手的圧迫と機械圧迫の比―

キッコーマン総合病院　整形外科
○田　中　利　和
小　川　　健
神　山　　翔
落　合　直　之
東京医科大学付属茨城医療センター　整形外科
吉　井　雄　一

【はじめに】組織の弾性に注目したエラストグラフィは，手根管症候群の正中神経の質的変化を捉えることができる．評価は従来からの用手法では実現できない客観評価が可能な器械法があるが，製作時間と，経費がかかるために使用は限定される．今回用手法（H 群）と，器械法（M 群）を比較検討したので報告する．

【対象と方法】20 代の健常女性 8 名（平均 22.5 歳）の両側手関節を対象とした．超音波エラストグラフィ（Hi-Vision Avius, Hitachi co.）を用いて用手的圧迫と，開発した反復自動圧迫装置を使用した器械的圧迫による 2 つの方法で，探触子にカプラを装着し，描出した正中神経の歪み比（= カプラの歪み値/正中神経の歪み値）を求めた．また，正中神経断面の長軸と短軸をソフトで計測し，両群の差を paired T test を用いて検定した．

【結果】歪み比は H 群 1.38±0.30 は M 群 1.89±0.62 に比較し有意に低くなり（p<0.01），正中神経の横径は H 群 5.11±0.56，M 群は 4.72±0.56mm と有意に長くなった（p<0.01）．縦径は H 群 1.90±0.06，M 群は 1.94±0.13mm と有意差はなかった．

【まとめ】用手的計測に比べ，器械計測では横径が短く，歪み比は大きくなることを考慮して計測値を評価する必要がある．

III-27　環指深指屈筋腱骨性断裂の 1 例

日本大学病院　○小　山　公　行
山　口　太　平
長　尾　聡　哉
豊　泉　泰　洋
長　岡　正　宏
日本大学　板橋病院　小　山　公　行
山　口　太　平

【はじめに】環指深指屈筋腱骨性断裂の 1 例を経験したので報告する．

【症例】36 歳，男性．2012 年 5 月頃にロードバイクで転倒し右環指を受傷した．受傷 4 日目に当院を紹介され初診した．初診時現症では右環指は自動屈曲できなかった．単純レントゲン像にて末節骨近位裂離骨折を認めた．右環指深指屈筋腱骨性断裂と診断した．全身麻酔，指神経ブロック麻酔下にて観血的整復固定術を施行した．右環指掌側から進入した．裂離骨折は二つに分離していた．第一骨片は A4pulley の末梢で反転していたため整復しワイヤーで固定した．第二骨片は A3pulley まで深指屈筋腱（以下 FDP 腱）とともに退縮しており，FDP 腱との連続性を証明するために切除し病理検査を行った．FDP 腱の断端をナイロン糸を用いて Bunnel 法で縫合し，pull out suture で末節骨に固定した．術後 6 週間でワイヤーを抜去した．最終経過観察時の可動域は DIP 関節は 0 度～20 度，PIP 関節は -0 度～90 度であった．

【まとめ】右環指深指屈筋腱骨性断裂の一例を経験した．受傷後早期の観血的整復固定術と術後早期の関節可動域訓練により，良好な結果を得た．

III-28　豆状三角骨間関節症による小指屈筋腱皮下断裂の１例

東京慈恵会医科大学附属病院　整形外科
○奥　津　裕　也
千　野　博　之
前　田　和　洋
丸　毛　啓　史
東京慈恵会医科大学附属柏病院　整形外科
湯　川　充　人
東京慈恵会医科大学附属第三病院　整形外科
三　橋　　真

【目的】まれな豆状三角骨間関節症による小指屈筋腱皮下断裂の１例を経験したので報告する．

【症例】76 歳，女性．右手を突いて受傷後，右小指屈曲障害が出現したため当科を受診した．初診時，右小指の PIP，DIP 関節は自動屈曲不能であった．単純 X 線像では明らかな異常はなかったが，CT で豆状骨内の小さな嚢胞性病変が観察され，MRI では同高位での小指屈筋腱の断裂像を認めた．手術時所見では，手根管部尺側壁で関節包靭帯が断裂し，豆状骨が露出し，不安定性を呈していた．小指 FDP は断裂していたが FDS は低形成であった．豆状骨を切除すると，三角骨の豆状骨関節面に骨棘を認め，これを切除した．関節包靭帯を底部の線維組織で修復後，FDP を２重の長掌筋腱による bridge graft で再建した．術後は早期自他動運動を開始し，背側ギプスシーネで６週間固定した．術後５か月の現在，握力は健側比 76%，%TAM は 70% である．

【考察】豆状三角骨間関節症に伴う小指屈筋腱皮下断裂の報告は極めて少ない．本症例は，豆状三角骨間関節症によって小指 FDP への慢性摩耗が存在したところに外力が加わり皮下断裂を生じたと推測した．

III-29　小指屈筋腱皮下断裂を生じた豆状骨有鉤骨癒合症の１例

柏厚生総合病院整形外科　○國　府　幸　洋

豆状骨有鉤骨癒合症はまれな疾患であるが，屈筋腱皮下断裂を生じた症例はさらにまれであるため報告する．

【症例】75 歳，男性．数年前より左母指から小指のしびれを自覚．2014 年７月，仕事で手を酷使した後に突然，左小指が屈曲不能となり近医を受診し，加療目的で当院を紹介受診した．初診時，左小指球部と手関節掌側に圧痛と腫脹を認め，Tinel 様徴候を認めた．単純 X 線像と CT 像で，豆状骨と有鉤骨鉤が関節様に近接していた．神経伝導速度検査で正中・尺骨神経とも，終末潜時が健側と比べ延長していた．同年８月に手術を施行．手根管を開放すると小指浅指・深指屈筋腱が断裂しており，手根管床尺側壁の豆状骨有鉤骨近接部において骨棘が露出していた．尺骨神経は線維性に癒合した豆状骨上に乗り上げて蛇行していたため，尺骨神経管を開放し，豆状骨を摘出した．小指深指屈筋腱に対し，長掌筋腱を用いた架橋遊離腱移植を施行．神経症状は軽快し，経過良好である．

【考察】本症例は手根骨癒合症のうち non-osseous type に分類される．手の酷使や繰り返し負荷，線維性癒合部の異常可動性と退行性変性によって骨棘を生じ，屈筋腱の皮下断裂にいたったと推察した．

III-30　尺側手根屈筋腱停止部での皮下断裂を来たした手関節部偽痛風の１例

新潟県立小出病院整形外科　○白　旗　正　幸
依　田　拓　也

【症例】76 歳，女性．既往歴は心筋梗塞，白内障．現病歴．１年余り前頃より左手関節部掌尺側に疼痛を自覚．豆状骨部での体動痛及び圧痛を認めた．内服・外用剤，ステロイド局注を行い疼痛は一時改善も再発を繰り返していた．1ヵ月前頃より誘因なく前腕遠位尺側に 12×8mm 程度の表面平滑，硬性軟で，圧痛や Tinel 徴候等のない，楕円形の皮下腫瘤を認めた．手関節単純 X-P では，豆状骨周辺に偽痛風様の異所性石灰化の所見を認めた．造影 MRI で皮下良性腫瘍を疑ったため，摘出術を施行．断端が鈍化した尺側手根屈筋（FCU）腱の断端を認めたため，切除した．病理検査では，併せて部分切除した豆状骨表面と共に，CDDP 結晶の沈着の可能性を指摘された．

【考察】FCU 腱の皮下断裂については，報告例を渉猟し得なったが，CDDP 関節症や結晶沈着，偽痛風に合併した腱皮下断裂の報告は散見される．もし手関節や手指での腱皮下断裂を認めた場合，偽痛風も原因の一つとして検討すべきであると考える．

III-31　掌側ロッキングプレート最遠位最橈側スクリューによる長母指屈筋腱皮下断裂の1例

川崎市立川崎病院　○別所祐貴
西脇正夫
平賀聡
堀内行雄

【緒言】橈骨遠位端骨折に対する掌側ロッキングプレート固定術後の合併症として，長母指屈筋腱（FPL）皮下断裂が問題となっている．比較的良好な整復，プレート設置が得られていたにも関わらず，長期経過後にFPL皮下断裂に至った1例を経験したので報告する．

【症例】54歳，男性．2日前からの左母指屈曲障害で受診した．6年6ヵ月前に左橈骨遠位端骨折に対して掌側ロッキングプレート（HOYA Technosurgical社製 Stellar）による骨接合術を受けていた．単純X線像，CT像では軽度のプレート遠位の掌側突出を認めるが，比較的良好な整復位での骨癒合が得られていた．FPL皮下断裂の診断で手術を行った．断裂したFPLは瘢痕化して癒着しており，その直下に最遠位最橈側のスクリューヘッドがやや突出して露出していた．抜釘後，環指浅指屈筋腱を用いた腱移行術を行い，術後4ヵ月で母指IP関節は伸展0度，屈曲45度の可動域が得られている．

【考察】自験例では，通常のFPL走行位置からは離れている最橈側のスクリューヘッドのわずかな突出が長期経過後の断裂を招いた．FPL走行位置の個人差を認識すること，わずかなスクリューヘッドの突出を見逃さず注意深く診察を行うことが重要である．

III-32　橈骨遠位端骨折後約20年で示指屈筋腱断裂を生じた1例

千葉市立青葉病院　整形外科　○山田俊之
六角智之
河野元昭
橋本健
岩瀬真希

【目的】橈骨遠位端骨折後約20年で示指屈筋腱断裂を生じた1例を経験したので報告する．

【対象】88歳女性．平成7年に右橈骨遠位端骨折にて近医で保存治療を施行．平成26年5月中旬に誘因なく右示指の屈曲障害出現．屈筋腱皮下断裂が疑われ，当科紹介となった．初診時示指の独立屈曲は全く不能で，箸，書字が困難であった．単純X線でDRUJの変性と尺骨頭の掌側突出を認め，CTで橈骨遠位掌側の骨棘を認めた．以上より骨折後の骨棘もしくは尺骨頭の突出による屈筋腱皮下断裂を疑い，手術を施行した．術中所見では示指FDS，FDPともに手関節レベルで完全断裂し，橈骨の骨棘が露出していた．骨棘を切除し，腱移植を行った．術後3か月で自動屈曲はPIP 45°，DIP 45°，母指とのピンチは可能であった．

【結論】橈骨遠位端骨折後遅発性の屈筋腱皮下断裂の原因は血流障害と骨性摩擦が挙げられる．本症例は変形治癒後の骨棘が関節包を穿破していたことから骨性摩擦が原因と思われた．患者は高齢であったが，機能障害が強かったため，腱移植術を行い，良好な成績を得た．変形治癒があり，CTで骨棘がある場合は屈筋腱断裂の可能性を考慮すべきである．

III-33　Kienböck病に手根管症候群と手指伸筋腱皮下断裂を合併した1例

日本大学病院　整形外科　○佐野陽亮
長尾聡哉
豊泉泰洋
長岡正宏

今回われわれは，Kienböck病に手根管症候群と伸筋腱断裂を合併した1例を経験したので報告する．　72歳，女性．約14か月間続く右第1～4指掌側の痺れと3か月間にわたる母指球筋の萎縮を認めたため，手根管症候群の診断で鏡視下手根管開放術を施行した．その際単純X線像でKienböck病Stage4を指摘された．術後，手指の痺れ・母指球筋の萎縮は改善傾向を認めたが，術後9か月に雪かきの数日後，右示指伸展障害を自覚したため再診となった．右示指は自動伸展不能であり，超音波検査で月状骨背側骨性突出と示指伸筋腱途絶像を認めた．Kienböck病による示指伸筋腱断裂の診断で月状骨背側骨片を摘出し，腱に関しては断裂腱の近位断端の萎縮が強かったため腱移植術は中指総指伸筋腱への腱移行術を施行した．術後3か月経過時，示指の自動伸展は可能となっている．Kienböck病により月状骨の分節化が進行し手根管症候群をきたす例では，手根管症候群の手術時にKienböck病に対

して外科的治療がなされることにより，伸筋腱断裂の併発を防ぐことが可能であると考えられる．また今回の症例では掌側転位した月状骨の骨片が残存しており，屈筋腱断裂の併発に引き続き注意を要すると考えた．

III-34　短母指伸筋腱皮下断裂の１例

済生会山形済生病院整形外科　○加藤義洋
石垣大介
豊野修二

【はじめに】短母指伸筋腱（EPB）皮下断裂は比較的稀な病態である．当科で経験したEPB皮下断裂の１例を報告する．

【症例】症例は12歳女性で，バレーボールで遊んでいてレシーブしたときに受傷し，受傷６日後に当院紹介となった．肢位は母指MP関節屈曲位で，自動伸展が困難であった．母指IP関節の伸展は可能であった．EPB皮下断裂を疑い，同日手術を施行した．手術所見は，EPBの基節骨停止部で指背腱膜ごと剥離していた．基節骨にアンカーを挿入しEPB停止部を前進するように縫着した．術後は３週間外固定し，その後可動域訓練を行った．術後２か月時点で母指MP関節の自動伸展は可能となっている．

【結語】本症の受傷機転としては，レシーブした際，母指伸展位からMP関節に強制的な屈曲力が加わったことで牽引力が働き，EPBの停止部から断裂が生じたと考えられた．EPB皮下断裂の原因として過去の文献では，特発性やバレー，野球といったスポーツによるものが報告されている．本症例では，停止部断裂に対する治療として，アンカーを用いて縫合を行い有効であった．

III-35　短母指伸筋腱機能不全による母指MP関節伸展制限をきたした３例

四谷メディカルキューブ
手の外科・マイクロサージャリーセンター
○平良貴志
平瀬雄一
戸張佳子

【緒言】EPB腱機能不全による母指MP自動伸展不能例に対してEPB腱を基節骨基部に縫着することで母指機能の改善を得た３例４手について報告する．

【症例】男性２例２手，女性１例２手．外傷を契機に発症したものが１例．他２例は受傷機転不明であった．局所麻酔下に手術を施行．EPB腱を牽引してもMP伸展は得られず，EPB腱は関節包もしくは伸筋腱々帽に停止していた．基節骨基部にアンカーを挿入し，EPB腱を前進するように縫着した．術後４週間外固定を施行．術後3ヵ月で全例母指MP関節自動伸展は可能となった．

【考察】EPB腱修復に関しては意見の分かれるところである．またEPB腱機能不全に対する術式についてもEIP腱々移行，AAPL腱々移行など様々な報告が見られる．今回EPB腱を前進して基節骨に縫着することで良好な結果が得られた．低侵襲なので局麻でも可能であり，自動伸展してもらいながら腱の緊張を決定できるのが利点と考える．

III-36　橈骨遠位端骨折後に生じた長母指伸筋腱断裂の６例

独立行政法人地域医療機能推進機構
埼玉メディカルセンター　整形外科
○中山政憲
慶應義塾大学　整形外科　岩本卓士
佐藤和毅

【目的】橈骨遠位端骨折後の合併症として長母指伸筋腱（EPL）断裂が知られる．当院にて加療を行った症例についてまとめ検討した．

【方法】対象は2013年４月から2014年６月までに当院を紹介され手術を施行し５か月以上観察が可能であった６例６手（男性1，女性5）である．手術時平均年齢は64歳（21-86）であった．このうち初診時に骨傷を指摘されず外固定をしなかった例が３例あった．また全例でX線像上骨折線の転位がないかあるいは軽微であった．３例は断裂の前に何らかの前駆症状を前医で訴えていた．受傷機転（全例転倒）から腱損傷が生じるまでの期間は63日（20-234）であり，受傷から手術までの期間は平均122日（72-279）であった．

【結果】全例固有示指伸筋腱をEPL遠位断端に移行した．手術時間は平均51分（44-59分）であった．術後はthumb spica splintを３週装着し，その後より可動域訓練を開始した．臨床成績はRiddellの評

価基準で excellent4 例，good2 例であった．

【考察】初診時に外固定がなされないことや，諸家の報告通り転位のないあるいは軽微な骨折型は EPL 断裂のリスクの１つであると考えられた．何らかの前駆症状がみられる例ではそれを見逃さないことが予防のために重要と考える．

III-37　ステロイド剤腱鞘内注射後に生じた母指屈筋腱内石灰化の一例

ごとう整形外科クリニック　○岡　田　　篤
後　藤　　均
牧　野　睦　生

【症例】48 歳女性．右利き．職業：農業．

【現病歴】2012 年 2 月から右母指痛あり，近医で腱鞘炎の診断で月に 1-2 回腱鞘内ベタメタゾン 1.25mg の腱鞘内注射を受けたが，効果の持続は 2 週間程度であった．2014 年 3 月にイチゴ狩りをしてから症状が悪化．週に 1 回の割合で 5－6 週間にわたり腱鞘内注射を受けるも症状が改善せず，5 月当院紹介となる．

【経過】トリアムシノロンを注射するも効果なく，X 線で FPL に沿って石灰化があり，石灰沈着性腱炎と診断した．保存的治療で効果がなく範囲も広範であったために 7 月，腱移植術を行った．A1 腱鞘と A2 腱鞘を切開すると変性した FPL 腱がみられた．FPL 腱は周囲と癒着しており．石灰化と思われる硬い部分がみられた．FPL 腱を切除し PL 腱移植を行った．摘出した組織では変性した腱の周辺に石灰化の沈着と，線維芽細胞と多核巨細胞の増生を中心とした異物反応がみられた．

【考察】Dystrophic calcification は変性あるいは壊死組織に発生した石灰化である．本症例では，タンパク質の異化作用を有するステロイドが繰り返し投与されたことにより修復の遅れと組織の変性を生じ dystriphic calcification を生じたものと考えた .

III-38　変形性関節症で小指屈筋腱・伸筋腱皮下断裂，示中環指屈筋腱にヘモジデリン沈着性滑膜炎をきたした 1 例

国保依田窪病院整形外科　○古　作　英　実

78 歳女性　右手関節の外傷の既往はない．2 年前に誘因なく右小指 DIP 関節の自動屈曲不可能となり豆状三角骨関節症による小指深指屈筋腱皮下断裂の診断で長掌筋腱を用いた腱移植術を行い術後経過は良好であった．その 6ヵ月後に誘因なく右小指 MP 関節の自動伸展不可能となり遠位橈尺関節症による小指伸筋腱断裂の診断で腱移行術と Sauve-Kapandji 法による関節形成術を行い経過良好であった．初回手術から 1 年 3ヵ月後，右手関節の腫脹と痛みが出現．腫脹部を穿刺すると血性であり，仮性動脈瘤を疑い造影 CT・MRI を行うも否定的で，屈筋腱の滑膜増殖を疑う所見であった．外固定を 3ヵ月行ったが改善なく手術を行った．術中所見では特に示・中・環指の深指屈筋腱周囲の滑膜増殖が著明で，その内部に血性の貯留液を認めた．月状骨は DISI 変形により突出し，また月状有頭骨関節に骨棘形成を生じており，このため滑膜炎をきたしたと考えた．滑膜切除と月状骨の突出部・骨棘の切除を行い，術後 3 週間外固定した．切除した滑膜の病理組織検査の所見はヘモジデリン沈着性滑膜炎であった．最終手術後 4ヵ月の時点で経過は良いが今後も経過観察が必要である．

III-39　特発性中指環指小指 MP 関節伸筋腱脱臼両側例の症状側に手術を行った 1 例

東北大学整形外科　○林　　耕　宇
仙塩利府病院　　長谷川　和　重
宮　坂　芳　典

【症例】21 歳女性．職業：カーテン製作．誘因なく右中指環指 MP 関節背側部痛出現．近医で加療していたが，軽快せず，紹介受診となった．

【現症】右手指屈曲で中指環指小指伸筋腱が MP 関節部で尺側に脱臼し，疼痛あり．左手指も脱臼するが疼痛なし．右中指 MP 関節～尺側指間に腫脹が見られる．中指伸筋腱に圧痛はあるが，環指伸筋腱にはない．ともに snapping がある．

【治療】仕事に支障をきたし，症状改善を望んだため手術行った．中指と環指の Expansion hood はともに橈側に緩みが見られたため，縫縮した上に，滑液鞘を深部に縫縮した．中指には更に，脱臼防止のため中指と環指の腱間連合を用いて anchor を作成した．

【経過】術後は，3 週 MP 関節 20°屈曲，PIP 関節 free でギプス固定し，6 週 MP 関節を制限する包帯固定．術後 4 か月で，疼痛，Snapping なく仕事復

帰している．

【考察】両側性の無症状 MP 関節伸筋腱脱臼で，先天的に sagittal band が低形成の可能性がある．利き手は日常的に鋏を多用するため，症状が出現した．手術では中指制動のみで，全体が制動される傾向があったが，環指も制動手術をおこなった．伸筋腱腱間結合の解剖学的変異があり，これが病態と関係している可能性がある．

III-40　両側に多発性手指伸展障害を生じた指伸筋腱脱臼の 1 例

荻窪病院　整形外科　○森　武男
田崎憲一
岡崎真人
梅津太郎

【はじめに】手指伸展障害を生じる原因に MP 関節伸筋腱脱臼はしばしばみられるが，両側複数指罹患例は非常にまれである．両側多発性手指伸展障害を生じた指伸筋腱脱臼の 1 例を経験したので報告する．

【症例】症例は 89 歳女性．受診 3 年前から左中環小指に，1 年前から右環小指に MP 関節部での伸展障害と伸展時の引っかかり感を訴えて受診．他動伸展にてクリックと共に Knuckle での尺側脱臼の伸筋腱が整復され伸展が可能となるが，右小環指の障害が進行し手術を行った．矢状索は痕跡的で指背腱膜腱帽も菲薄化していた．McCoy に準じ半切腱を loop とし深横中手靭帯下に通した制動術を行い，術後 3 年で左中環小指の伸展障害が進行し，同様に手術を行った．術後経過は右 4 年，左 1 年 6ヶ月で再脱臼なく，左小指 MP 関節に 10° 伸展制限あるも治癒している．

【考察】指伸筋腱脱臼は外傷性，炎症性，先天性，特発性に分類されるが今回の症例はレントゲン異常，外傷や炎症性疾患の既往なく特発性と考えられる．原因として加齢による腱支持組織の変性による菲薄化，弛緩が存在し，複数指罹患は小指より伸筋腱脱臼が生じて腱間結合を介して掌尺側方向への力が環・中指へも伝わっていったと考える．

III-41　SLE 患者に発生し尺側 3 指の MP 関節伸展障害を呈していた伸筋腱脱臼の 1 例

筑波大学整形外科　○淺川俊輔
原　友紀
村井伸司
山崎正志
キッコーマン総合病院整形外科
神山　翔
県北医療センター高萩協同病院
井汲　彰
筑波大学附属病院
土浦市地域臨床教育ステーション
西浦康正

【症例】54 歳女性，SLE．中指 MP 関節を中心とした右手の腫脹が生じ，手指伸展に弾発現象を伴うようになった．徐々に中・環・小指 MP 関節の自動伸展が不能となり，中指はスワンネック変形を来し，屈曲時に PIP 関節の弾発現象が生じるようになり初診．手指尺側偏位および関節破壊はなかった．手術は局所麻酔で行った．中指の矢状索・指背腱膜は撓側・尺側ともに変性退縮し，伸筋腱も変性，中指伸筋腱は撓側および尺側に脱臼する状態であった．まず環指を plication により中央化し，中指は環指とのバランスを見つつ自動指屈伸により腱の滑走位置の調整を行いながら，退縮した矢状索に腱間結合を縫着した（Weeldon 法）．中指スワンネック変形と PIP の弾発現象は尺側骨間筋腱膜の剥離により消失した．術後は Dynamic splint を併用した後療法を行い，MP 関節は 3 週間伸展位保時とした．現在術後 2 年で再発はない．

【考察】矢状索・指背腱膜が変性消失し，伸筋腱が両側に脱臼し得る変性性の伸筋腱脱臼は報告が少なく定まった手術法はない．本症例ではスワンネック変形による PIP の屈曲時弾発現象も伴い，術中に術式を判断する必要があった．

III-42　脱臼を繰り返し，apprehension sign を呈していた小指 PIP 関節脱臼の 1 例

霞ヶ浦医療センター整形外科　○岩　渕　　翔
西　浦　康　正
筑波大学附属病院
土浦市地域臨床教育ステーション
西　浦　康　正
筑波大学医学医療系整形外科　村　井　伸　司
原　　友　紀

【症例】20 歳，男性，大学生．主訴：右小指 PIP 関節の脱臼感．

【現病歴】H.21 年 4 月下旬，バスケットボールで受傷．近医で脱臼の徒手整復を受け，保存的に治療．7 月上旬，ハンドボールで再脱臼．近医で再度徒手整復を受け，保存的に治療．H.25 年 8 月初め，ぶつけて再々脱臼．他院で徒手整復を受け，近医で保存的に治療を受けたが，脱臼感があるため，9 月下旬当科を紹介受診した．

【現症】右小指はテーピング固定を行っていた．テーピングをはずし，PIP 関節を過伸展しようとすると，脱臼感を訴えた．ROM は正常で，単純 X 線では異常を認めなかった．

H.26 年 3 月に手術を行った．術中所見：PIP 関節掌側を展開すると，腱鞘がなく屈筋腱が露出していた．掌側板は中節骨側で断裂し基節骨頚部まで移動していた．掌側板をリリースし，遠位部を中節骨基部に pull out 固定した．これにより，PIP 関節は過伸展しなくなった．ARATA 社製創外固定器を装着し，術後早期から ROM 訓練を開始した．術後，7 か月の現在，再脱臼はなく，ROM は正常で，不安定感もない．

【考察】我々が渉猟しえた範囲では，過去に同様の報告はなかった．掌側板が遠位付着部で断裂し，過度に近位に移動したことが病態と考えられた．

III-43　陳旧性手関節尺側脱臼の 1 例

筑波大学整形外科　○河　村　季　生
原　　友　紀
野　澤　大　輔
井　汲　　彰
村　井　伸　司
山　崎　正　志
筑波大学附属病院
土浦市地域臨床教育ステーション
西　浦　康　正

非常に稀な外傷性手関節尺側脱臼の陳旧例を経験したので報告する．

【症例】14 歳男性．7 か月前に転倒後，右手関節痛が生じたが放置．手関節の可動域低下と疼痛が続き，前医受診の後，当院に紹介された．初診時，右手関節に強い運動時痛があった．右手関節可動域は背屈 40°，掌屈 30°，橈屈 15°，尺屈 15°，回内 65°，回外 0° であった．X 線では手根骨は橈骨に対して大きく尺側に偏位，月状骨が尺骨頭の遠位に位置していた．観血的整復術を行った．手関節掌側を展開したところ，RS および RSC 靭帯は橈骨付着部で断裂していた．橈骨茎状突起橈側の瘢痕切除により整復できた．キルシュナー鋼線で関節仮固定後，靭帯を修復した．術後 8 週で鋼線を抜去した．手関節の尺側偏位が若干生じたが，手関節痛は消失，前腕回外が可能となった．

【考察】外傷による CIND ulnar translocation は，予後が悪いことが知られている．小児例の報告は過去にないが，成人陳旧例では手関節固定以外の治療では十分な治療成績が得られないとの報告がある．本症例は手関節固定を第一選択にせず，靭帯修復を試みたが，満足する結果であった．

IV-2　母指 MP 関節靭帯損傷に対し縫合糸素材ソフトアンカーを用いた手術成績の検討

独立行政法人地域医療機能推進機構
埼玉メディカルセンター　整形外科
○中　山　政　憲
慶應義塾大学　整形外科
岩　本　卓　士
佐　藤　和　毅

【目的】われわれは母指靭帯損傷に対し縫合糸素材ソフトアンカー（ジャガーノット，バイオメット

社）を用いた方法を行ってきたが，その手術成績について報告する．

【方法】2013 年 4 月から 2014 年 7 月までに当院で手術を施行された母指 MP 関節靭帯損傷のうち，3 か月以上経過観察が可能であった 7 例 7 母指（尺側 6，橈側 1）を対象とした．裂離骨片を伴うものが 3 例で，脱臼後整復された例が 3 例であった．全例ジャガーノットを用いて靭帯を本来の付着部に縫着した．術後の外固定は thumb spica splint を用いて 3 週行い，その後可動域訓練を行った．

【結果】手術時間は平均 20.4 分（12-33）であった．手術操作中に一旦骨内に埋没させたアンカーが抜けてしまった例が 1 例あり，その際は位置をずらして新たなアンカーを設置し固定性が得られた．母指 MP 関節の可動域制限が残存した症例はなく，また不安定性が残存・再発した例も見られなかった．

【考察】縫合糸素材アンカーは金属が体内に残留することがなく，また固定性も十分得られる優れた器械である．一方で骨質が弱い例あるいは部位においては術中に脱転することがあり，骨粗鬆症が明らかである症例に対しては適応を慎重にする必要があると考える．

IV-3　母指 IP 関節尺側側副靭帯断裂の 1 例

社会医療法人財団　大和会　東大和病院
整形外科　○工　藤　文　孝

【はじめに】母指 IP 関節の尺側側副靭帯断裂の 1 例を経験したので報告する．

【症例】35 歳男性，後方に転倒し左母指をついて受傷，左母指の疼痛と，つまみ動作時の不安定感を主訴に当院を紹介初診となる．IP 関節に疼痛があり，つまみ動作時に IP 関節の不安定性が著明であった．単純 X 線像では骨折は認めなかったがストレス X 線像で IP 関節の橈屈時に著明な不安定性を呈していた．理学所見と合わせ，母指 IP 関節尺側側副靭帯断裂と診断した．受傷後 10 日で腋窩神経ブロック下に手術を施行した．IP 関節の尺側から侵入し展開，尺側側副靭帯は基節骨頭付着部から剥離しており，suture anchor を使用し逢着した．術後約 2 週間は IP 伸展位で外固定を行いその後自動運動を開始した．術後 9ヵ月の現在，IP 関節 +15/65 でつまみ動作で疼痛，不安定性はなく ADL 動作に問題はない．

【考察】母指の靭帯損傷は外転強制による MP 関節尺側靭帯損傷が多く，IP 関節は母指に外力が加わっても指尖部から IP 関節までの距離が短いことや，IP 関節が蝶番関節の形態を示し比較的安定性が高い関節であるなどの理由からまれな外傷である．自験例は靭帯逢着術を行い短期成績であるが満足いく成績が得られた．

IV-4　重度手根管症候群に対する長掌筋腱を用いた腱移行法の一考案

国際親善総合病院整形外科　○森　田　晃　造
大　橋　麻依子
川崎市立川崎病院整形外科　堀　内　行　雄

母指球筋の萎縮が高度で対立機能障害を有する重度手根管症候群の対立再建には長掌筋を力源とした Camitz 法が知られているが，対立時の回内不良などの欠点も指摘される．演者らはその欠点を改善すべく本法に一部工夫を加えており，過去に報告してきた．しかし早期からの母指対立機能改善には更なる回内位の回復が重要と考え，最近では新たな工夫を行っており，短期ではあるが良好な成績をおさめているので報告する．術式は長掌筋腱を手掌腱膜まで採取挙上後，屈筋支帯を切離し手根管を開放する．屈筋支帯の短母指外転筋（以下 APB）付着部に pulley を作成し移行腱を筋内に通した後，長母指伸筋腱の深部を通し，以前の報告では MP 関節尺側の母指内転筋腱に縫着するのみであったが，新法では移行腱を内転筋腱深層へ通した後にループ状に回した上で同腱に縫着する．本法では腱採取のため皮切を多く要するものの，より本来の APB の走行に沿った再建が可能となり，また母指の回内効果が強まることにより，つまみ力の改善を中心とした母指対立機能の再建が可能となると考えている．本法は手技も簡便であり対立機能再建法として有用である．

IV-5 骨軟骨移植による指 PIP 関節全置換術を施行した多発性外骨腫の一例

慶應義塾大学医学部整形外科学教室
○澤 近 真 文
佐 藤 和 毅
越 智 健 介
岩 本 卓 士

基節骨頭に生じた外骨腫による指 PIP 関節強直例を経験し，肋骨肋軟骨移植術による関節全置換術を施行した．

【症例】22 歳，男性．幼少時より多発性外骨腫と診断されていた．小学低学年時に左中指 PIP 関節の変形・可動域制限が出現し，複数の整形外科を受診するも経過観察のみであった．4 年前より PIP 関節深屈曲位となり，伸展屈曲不能になった．労作時に不自由なため，指切断を希望して近医整形外科に相談，当院を紹介受診した．PIP 関節は 110°屈曲位で他動伸展も不能であった．単純 X 線で基節骨頭の外骨腫ならびに PIP 関節の変形を認めた．全身麻酔下に手術を施行した．背側より PIP 関節を展開すると基節骨頭と中節骨基部は高度に変形し，関節軟骨は殆ど残存していなかった．PIP 関節を切除し，同側第 5，6 肋骨肋軟骨移行部から採取した骨軟骨 2 片で PIP 関節を形成，移植した．術後 3 年の現在，PIP 関節可動域は伸展/屈曲 :-10°/90°（自動），0°/95°（他動）で日常動作，仕事に不自由はない．

【結論】外骨腫により深屈曲位強直に陥った指 PIP 関節に対し，肋骨肋軟骨移植による関節全置換術を施行し，実用に耐える関節を再建した．

IV-6 陳旧性指尖部欠損に対する Graft on flap 法の応用

獨協医科大学越谷病院整形外科
○佐 野 和 史
大 関 覚
越谷誠和病院整形外科 木 村 和 正

【目的】Graft on flap 法は新鮮指尖部切断において，再接着術とともに機能・整容的に良好な成績が報告されている．これに対して同法を陳旧性指尖部欠損に対する指尖部再建に応用した結果を報告する．

【対象と方法】症例は 2～45 年前に受傷したそれぞれ母指，示指，小指の Allen 分類 III 型の指尖部欠損の女性 3 例．年齢は 42～64 才で 2 例は整容的障害を，1 例は断端の圧痛が主訴であった．手術は指尖先端を fish mouth で展開し欠損末節骨に見合う腸骨片を移植．さらに爪床遠位の再建のために fish mouth で起こされた背側弁の皮膚を切除後，母趾より爪床植皮片を移植し，掌側を oblique triangular flap で再建した．

【成績】1 例は術後 1 年では再建指尖部の整容的改善が維持されていたが，その後 8 年で移植骨が完全に吸収された．2 例では術後 1 年以内で移植骨の転位と骨吸収を認めた．

【結論】新鮮指尖部切断と異なり，陳旧性指尖部欠損において切断末節骨の代わりに移植骨を用いた Graft on flap 法では移植骨は吸収され十分な結果が得られないと考えられた．

IV-7 上肢壊死性筋膜炎に対して鼠径皮弁が有用であった 1 例

帝京大学整形外科 ○佐々木 源
木 村 理 夫
荒 川 曜 子
松 下 隆

壊死性筋膜炎は進行が早く，救命のために四肢切断術も考慮される重篤な疾患である．我々は上肢壊死性筋膜炎に対し，有茎鼠径皮弁を用いて機能的にも患肢を温存しえた 1 例を経験した．患者は 37 歳男性，既往は高尿酸血症のみであった．誘因なく左手背に軽度の発赤と疼痛を自覚し，近医を受診し，痛風発作と診断された．3 日後に腫脹が増悪し水疱形成も認めたため，他院の救急外来を受診した．壊死性筋膜炎と敗血症を疑われ，同日当院救急救命センターへ転院搬送となった．緊急手術を行い，手指背側から前腕まで膿性排液を認め，細菌培養検査では A 群 β 溶血性連鎖球菌が検出された．術後は開放創として連日洗浄を行い，術後 10 日目に 2 回目のデブリードマンを施行した．術後 14 日間は抗生剤 PCG と CLDM を投与した．感染が鎮静化した術後 16 日目に，伸筋腱の露出を伴う広範な軟部組織欠損部を，有茎鼠径皮弁で被覆した．現在は機能障害なく復職もできている．有茎鼠径皮弁は血行が安定しており，比較的手技も容易で，本例のように手指と手関節を含む上肢の感染性疾患後の，広範囲の軟部組織再建に有用であった．

IV-8　上肢重度外傷に有茎広背筋皮弁が有用であった一例

順天堂大学浦安病院整形外科　○武内紗矢佳
原　章
工藤俊哉
山本康弘
東京労災病院　楠瀬浩一

【はじめに】上肢重度外傷ではその後の機能も考慮した上で軟部組織再建が重要である．今回，肘関節周囲の重度外傷に対して有茎広背筋皮弁を行ったので報告する．

【症例】29歳，男性．仕事中ベルトコンベアに左上肢を巻き込まれ受傷．初診時，第2-5CM関節脱臼，尺骨動脈損傷，尺骨神経挫滅，筋挫滅を認めた．受傷同日，脱臼を整復し創外固定，血行再建を施行した．受傷3週で肘部に有茎広背筋皮弁，分層植皮術を施行．受傷5週で創外固定を抜去し可動域訓練を開始した．尺骨神経に対して受傷2ヶ月で腓腹神経移植を施行．その後鷲手変形が進行しピンチ動作が困難となり，第2-5指CM関節亜脱臼を認めたためNeviaser法およびCM関節固定術を追加した．最終診察時，肘関節の可動域は伸展-10°，屈曲150°となった．

【考察】当科ではこれまで上肢重度外傷に対して筋弁と植皮術を併用し肘関節の拘縮を認めた経験がある．本症例では肘の可動部分に筋弁ではなく筋皮弁を用いて良好な成績を得ることができた．上肢重度外傷に対し肘関節部など軟部組織の伸縮性や可動性が求められる部位には有茎広背筋皮弁は有用と考える．

IV-9　橈骨近位部骨肉腫広範切除と同時に橈骨と手指伸展再建を行った1例

弘前大学大学院医学研究科整形外科
○上里涼子
佐々木規博
大鹿周佐

橈骨近位骨肉腫に対して腫瘍広範切除術を行い，橈骨近位部および手指伸展機能の同時再建を行った症例を報告する．症例は31歳，男性である．左肘痛を主訴に前医を受診し，左橈骨骨腫瘍を指摘された．当院へ紹介となり，CT，MRI，生検にて骨肉腫の診断となった．術前化学療法を行ったのち，腫瘍広範切除術が行われ，橈骨頭から11.5cmの橈骨切除と後骨間神経を含む手指伸筋群の切除が施行された．各部位の再建には，橈骨に対し腓骨および人工橈骨頭を，輪状靭帯と外側側副靭帯に対し薄筋腱，総指伸筋に対して橈側手根屈筋，長母指伸筋に対し長掌筋腱を使用した．病理診断も骨肉腫であり，切除部の辺縁は陰性であった．術後は，背側アウトリガー付きスプリントを装着し手指他動伸展・自動屈曲運動を開始した．リハビリテーションと同時に術後化学療法も行った．術後2年経過時，腫瘍の再発は認めず，肘関節・手指の機能は良好である．前腕に生じた骨軟部悪性腫瘍に対する広範切除術は，機能低下が問題となり治療に難渋することがある．本症例は，腫瘍広範切除術と同時に，腓骨，人工橈骨頭，薄筋腱により橈骨近位部を再建し，更に腱移行を行い良好な成績であった．

IV-10　デュピュイトラン拘縮に対する経皮腱膜切開術

東京女子医科大学整形外科　○那須勇紀
岩倉菜穂子
寺山恭史
高築義仁
矢吹明子

【背景】デュピュイトラン拘縮に対して複数の手術法があるが，手掌部を大きく切開する腱膜切除が主なものである．当院ではEatonの方法に準じた経皮腱膜切開術を行っており，その治療経験について報告する．

【対象】2011年11月以降に経皮腱膜切開術を行った9例19指で，全例男性，患者平均年齢は61.9歳，平均経過観察期間は3.4ヶ月であった．Eatonの方法に準じて局所麻酔下に25G針を使用して経皮的腱膜切開術を行った．術前，術中，最終診察時のTotal Passive Extension Deficit（TPED）およびMP関節，PIP関節の伸展角度を比較した．

【結果】術前，術中，最終診察時のTPED，MP関節伸展角度，PIP関節伸展角度は術前と比し術中および最終診察時で有意に改善を認めた．MP関節伸展角度の改善率は90％であり，PIP関節に比べて高い改善率を示した．

【考察】腱膜切除は大きな皮膚切開が必要であり，創治癒までに比較的長時間を要し，感染や創閉鎖不

全の危険性が伴う．一方，TPED の有意な改善が得られ，低侵襲で早期社会復帰も可能な本術式は有用な方法である．

IV-11　ICU 管理下の長期手指外固定により intrinsic plus 拘縮に陥った 1 症例

独立行政法人国立病院機構
仙台医療センター形成外科・手外科
○天　羽　健　一
鳥谷部　荘　八
仙台形成外科クリニック泉中央・
東北ハンドサージャリーセンター
牛　尾　茂　子

【症例】57 歳，男性．近院において腹部大動脈解離により人工血管置換術施行後に ICU 入室．左手～前腕にかけて MP 関節屈曲位，手関節中間位での外固定を受けた．そのまま約 4 週間保持され，その後左中指 MP 関節の伸展障害を認めた．受傷 4ヶ月時近医にて関節受動術を受けるも改善せず，当科紹介．受傷約 1 年を経て手術施行となった．

【術前所見】左中指 MP 関節伸展障害を認め，MP 関節屈曲 85°，伸展 -75°，PIP 関節屈曲 90°，伸展 -10°，DIP 関節屈曲 60°，伸展 0°であった．

【治療経過】A1 腱鞘は掌側板周囲と高度の癒着していた．虫様筋に異常はなく，骨間筋が掌側板に強く癒着していた．癒着部分を剥離し，掌側板切離，関節受動術及び骨間筋剥離術を行った．術後翌日より自動他動伸展，屈曲を施行し，術後 3ヶ月間のリハビリテーション及び夜間副木を行った．

【結果】MP 関節屈曲 90°，伸展 0°，PIP 関節屈曲 90°，伸展 0°，DIP 関節屈曲 60°，伸展 0°となり関節可動域は改善した．

【考察】intrinsic plus position は一般的な外固定として奨励されている．しかし過度な固定や不適切な固定により，よいとされるポジションであっても不良な結果をもたらすことを本症例が示している．

IV-12　PIP 人工指関節置換術後の伸展位拘縮に対して観血的授動術を行った 2 例

さいたま赤十字　整形外科　○白　川　　健
代　田　雅　彦

背側アプローチ人工指 PIP 関節置換術後に伸展位強直となった 2 例に対して局麻下で lateral band release および背側関節包切除による観血的授動術を行ったので報告する．

【症例 1】55 歳，女性．左示指 DIP および PIP 変形性関節症に対して，まず DIP 関節固定を行い，二期的に PIP 人工関節置換を施行した．術前 PIP 可動域は伸展/屈曲 :0°/10°であった．背側 Chamay アプローチにより表面置換型人工指関節置換（SRA）を行ったが，術後まもなくより伸展位強直となったため，SRA 術後 4ヶ月で観血的授動術を行った．

【症例 2】77 歳，女性．術前 PIP 可動域 :0°/30°の PIP 変形性関節症に対して Chamay アプローチによる SRA を施行した．伸展/屈曲可動域は，DIP-3/20，PIP 0/45 であった．背側アプローチによる表面置換型人工指関節置換（SRA）を施行した．術後まもなくより伸展位強直となったため，SRA 術後 3ヶ月で観血的授動術を行った．

【考察】術前より伸展拘縮傾向のある PIP 関節症では central slip と lateral band 間の交通線維の拘縮により SRA 術後に伸展位強直に陥る可能性があり，その場合には二期的に観血的授動術が有用と思われる．

IV-13　指基節骨骨折後に伸筋腱切離による拘縮解離術を行った 1 例

新潟手の外科研究所　○坪　川　直　人
牧　　裕
成　澤　弘　子
森　谷　浩　治
原　　敬
柳　橋　和　仁
上　村　一　成
吉　津　孝　衛

【症例】78 歳女性．転倒して右環指小指基節骨骨折を受傷．近医でギプス固定を 4 週間受けた．環指小指の拘縮が強く，受傷後 3 か月で当科を受診．初診時 XP で基節骨伸展変形治癒を示し，環指 MP 関節伸展/屈曲 +25/45°，PIP -35/60°，DIP は 0°で強直，小指 MP 関節伸展/屈曲 +15/30°，PIP -15°，DIP 0°で強直と強い拘縮を示し，手の機能も Quick DASH で 62.5 点であった．入院して運動療法を行ったが，疼痛が強く拘縮の改善がみられなかったため，原因である基節骨骨折部で伸筋腱中央索を切離

した後，運動療法を行った．他動的に supple joint になった 2 か月後に屈筋腱剥離術を行った．術後 3 か月で環指 MP 関節伸展/屈曲 +30/65°，PIP -5/95°，DIP -10/55°，小指 MP 関節伸展/屈曲 +15/60°，PIP -10/80°，DIP 0/50° と拘縮は改善し，Quick DASH も 7.5 点と改善した．指基節骨基部骨折後の MP，PIP 関節拘縮例は伸筋腱，屈筋腱も癒着し治療が難しい病態である．内在筋が正常に保たれている症例では，骨間筋腱中央索線維近位で伸筋腱中央索を切離し，外在筋拘縮の原因である伸筋腱の拘縮を解除し，運動療法で自動伸展，他動屈曲可動域を得た後に屈筋腱剥離術を行なう方法は有効であった．

IV-14　鏡視下手根管開放術（奥津法）における USE system 挿入による正中神経リトラクト効果についての検討

虎の門病院分院　整形外科　○**喜多島　　出**

鏡視下手根管開放術（以下 ECTR）は低侵襲な治療法であるが，正中神経損傷などの合併症も報告されている．当院では初発手根管症候群に対して全例で ECTR（One Portal Technique: 奥津法）を行っている．今回，われわれは ECTR 施行時に超音波検査を同時に施行し，USE system 挿入による屈筋支帯切離安全域（以下 safe zone）の変化を分析した．

【対象と方法】対象は当院にて手根管症候群に対して ECTR を施行し，手術時に超音波検査を施行できた症例 32 例 36 手である．男性 18 例，女性 14 例，血液透析患者 13 例，平均年齢 65.0±11.8 歳である．術前，USE system 挿入時，屈筋支帯切離後において，手根管近位レベルと手根管遠位レベルで超音波検査を施行．USE system 挿入により生じる safe zone の変化について検討した．

【結果】正中神経尺側縁と尺骨動脈の距離を USE system 挿入前後で測定すると近位で○±○ mm，遠位で○±○ mm と統計学的に有意に橈側に偏位し，safe zone が広がっていた．

【考察】USE system 挿入により正中神経は橈側に偏位し，リトラクト効果により safe zone を広げる効果がある．

IV-15　特発性手根管症候群に対する小皮切観血手術後再発例の再手術時内視鏡所見

取手北相馬保健医療センター医師会病院
整形外科　○**吉　田　　綾**
おくつ整形外科クリニック　**奥　津　一　郎**
浜　中　一　輝

【目的】特発性手根管症候群に対する小皮切手根管開放術後，症状遷延や再発により再手術となった症例に対して行った USE system による鏡視下神経剥離術の内視鏡所見を調査し，症状の遷延や再発の原因と初回手術での留意点を明らかにすること．

【対象】他院で小皮切による初回手根管開放術を受け，術後臨床症状が遷延または再燃し，再発手根管症候群の診断で鏡視下神経剥離術を行った 5 手 5 症例．鏡視下に屈筋支帯（FR）残存の有無・位置・長さ，FR 再生の有無，distal holdfast fibers of flexor retinaculum（DHFFR）残存または再生の有無，術前・術後の手根管内圧を調査した．

【結果】初回手術後，再手術までの期間は平均 23 か月（9-65）．鏡視所見で全例で再生 FR と近位部分の FR 残存を認めた．再生 FR はフックナイフで切離する際，一般的な初回手術時の FR よりも固く，皮下には皮切による瘢痕組織を認めた．指最大自動屈曲位の平均手根管内圧は術前 191mmHg が術後 11mmHg に低下した．

【結論】近位部分の FR が残存した場合，術後の手根管内圧が十分低下しないことから，視野に制限がある小皮切による手根管開放術では DHFFR 切離はもちろんのこと，FR 全長の切離に留意する必要がある．

IV-16　2 ポータル法による安全・確実・容易な鏡視下手根管開放術

（財）新潟手の外科研究所　○**森　谷　浩　治**
吉　津　孝　衛
牧　　裕
坪　川　直　人
成　澤　弘　子
原　　敬
柳　橋　和　仁
上　村　一　成

【はじめに】2 ポータル法による安全・確実・容易な鏡視下手根管開放術（ECTR）について報告す

る．

【手技】遠位ポータルは母指最大外転位でその尺側縁から手首皮線と平行に引いた線と中環指間に引いた線の交点から尺側ではなく近位へ15mmの縦切開，近位ポータルは近位手首皮線上で長掌筋腱のすぐ尺側の小横切開とする．局所麻酔下にChow法とは逆に遠位ポータルから展開する．手掌腱膜，奥津が報告するDHFFRや屈筋支帯遠位を切離した後，メッツェンバウム剪刀で正中神経と屈筋支帯間を十分剥がしてカニューラの挿入路を確保する．次に近位ポータルからディセクターで屈筋支帯背面を剥離した後，近位からカニューラを挿入し，屈筋支帯を末梢側から引き切り刀で切離する．カニューラを抜去後，メッツェンバウム剪刀で屈筋支帯の切り残しがないか確認し，最後に正中神経運動枝を同定する．

【考察】合併症を避けるため，Chow法に拘ることなく，小皮切手根管開放術（mini-OCTR）を応用した手技からのECTR導入は合理的と考える．特に遠位からmini-OCTRのように展開することは，合併症が多く，切離不十分になり易い遠位ポータル部の問題点を解消し，運動枝を確認できる利点も有している．

IV-17　先天性虫様筋異常による手指屈曲障害の一例

国立成育医療研究センター　○**眞壽田　彰　彦**
高　山　真一郎
関　　敦　仁
西　脇　正　夫

【目的】極めて稀な，先天性虫様筋異常による環小指屈曲障害の一例を経験したので報告する．

【症例】7歳男児．短指症，中指環指不全合指，母指球筋低形成など様々な要素が混在する左手で，これまで母指対立再建及び第1指間の形成，示指の尺屈変形の矯正，第3指間の形成などを施行してきた．中指のDIP関節は他の指と分離して屈曲可能である一方，環・小指の自動屈曲はMP関節のみ可能であったため，腱移行術または腱剥離術による屈曲再建を計画した．FDPの低形成や停止部異常が考えられたが，手掌部を展開したところ環指FDPから起始する虫様筋は扇状の線維性組織で伸縮性が欠如し，FDP中枢を牽引してもPIPおよびDIP関節の屈曲は得られなかった．この線維性組織を切離して，手関節近位でFDPを牽引するとPIP関節の屈曲が得られた．術後環指DIP関節の自動運動は困難であるが，PIP関節の自動屈曲は60度程度可能となり，母指とのピンチも可能となり握力も改善を認めた．

【考察】先天性の手指屈曲障害の原因は様々で，本症例は線維性の虫様筋が屈曲障害の原因という極めて珍しい病態であったが，その切離により改善が得られた．

IV-18　Kirner変形矯正骨切り術の1例

愛育病院整形外科　○**畑　中　　渉**

【はじめに】Kirner変形は，両側小指末節部が左右対称性に橈掌側に屈曲変形する稀な疾患である．片側のKirner変形に対し，矯正骨切り術を行った1例について報告する．

【症例】13歳，男子．受診前日に姉より変形を指摘されるまでは疼痛無く，変形を周囲も自覚していなかった．外観上の改善を希望され外来初診．右小指末節部が腫大し屈曲変形を呈し，末節部長軸長も左右差が見られた．X線上，末節骨の橈掌側への屈曲変形を認めた．片側のKirner変形の診断にて，矯正骨切り術を予定した．全身麻酔下に，ホッケースティック皮切で進入し，爪甲は温存のまま，爪甲基部と骨端線の間で1か所骨切りし，骨片を矯正した後，Kirschner鋼線2本で，末節骨内のみで固定した．術後は外固定併用せず，可及的にAROMを促した．外観上，皮膚性の屈曲変形が軽度残存したが，末節骨は矯正された状態で骨癒合が得られ，本人・家族より満足が得られた．

【考察】Kirner変形は，小指末節部の変形のみであることが多く，疼痛，腫脹，機能障害などをきたすことが少なく，矯正は必要ないとの見解もある．通常2ヶ所の骨切りと抜爪を要するが，今回の経験で，骨切りは1か所で抜爪も不要である可能性がある．

IV-19　裂手症の随伴変形　―1 指列欠損型の環指 MP 関節偏位について―

埼玉成恵会病院・埼玉手外科研究所
○福　本　恵　三
加　藤　直　樹
菅　野　百　合
久　能　隼　人
酒　井　伸　英
斉　藤　憲　太

【目的】裂手症は様々な形態を呈し随伴する変形も多彩である．中でも環指は MP 関節の偏位や PIP 関節の屈曲などの変形を伴うことが多い．本研究の目的は裂手症 1 指列欠損型の環指 MP 関節の骨形態を X 線所見で分類し，手術の成績を調査することである．

【対象】裂手症 1 指列欠損型 25 例 32 手．

【成績】MP 関節偏位があったのは 11 手で，尺屈 9 手，橈屈 2 手であった．骨変形は，尺屈は第 3 中手骨が第 4 中手骨より長くかつ MP 関節を共有するもの（中手骨型）5 手，基節骨の形態によるもの（基節骨型）4 手，橈屈は基節骨の形態によるもの（基節骨型）2 手であった．MP 関節に対して手術が行われたのは 7 手で，尺屈に対する第 3 中手骨の切除 3 手，基節骨矯正骨切り 2 手，橈屈に対する基節骨部分切除 2 手などであった．術後に MP 関節偏位が残存した 3 手はいずれも橈屈で，第 3 中手骨頭を全切除 1 例と基節骨部分切除 2 例であった．第 3 中手骨の骨頭を残し部分切除したものに偏位はなかった．

【結論】環指 MP 関節の偏位の主たる原因は骨で，中節骨型，基節骨型に分類される．基節骨型は形態によっては矯正が困難である．中手骨型では第 3 中手骨頭を残した骨幹部部分切除を早期に行うのが良い．

IV-20　経皮的ピンニング後に正中神経麻痺を来した小児上腕骨顆上骨折の 1 例

東京都立広尾病院整形外科　○黒　田　拓　馬
飯　島　準　一
田　尻　康　人

上腕骨顆上骨折は小児の骨折において頻度が高い骨折の一つであり，経皮的ピンニングが広く用いられている．来院時に神経麻痺を呈する症例は過去の報告にも散見されるが，経皮的ピンニング後に神経麻痺を呈した報告は渉猟する限り少ない．今回我々は，経皮的ピンニング後に正中神経麻痺を来した 1 例を経験したので報告する．症例は 7 歳男児．左上腕骨顆上骨折の診断にて当院紹介受診．来院時 pulseless pink hand を呈しており，正中神経領域に感覚鈍麻を認めたが，運動障害はなかった．同日，経皮的ピンニングを行い良好な整復位を得て，橈骨動脈も触知可能となったが，手術翌日に正中神経の完全麻痺を認めた．超音波検査にて，骨折部に上腕動脈，正中神経が挟み込まれている可能性が高いと判断し神経展開を行った．前方アプローチにて展開したところ，正中神経が骨折部に完全に挟み込まれ，上腕動脈も一部挟み込まれていた．これを解除し再度ピンニング固定を行った．術後 4ヶ月の時点で橈骨動脈触知良好，正中神経麻痺もほぼ回復を認めている．閉鎖的に良好な整復位を得られても骨折部に神経が挟み込まれる可能性があり，術式選択には慎重を要する必要がある．

IV-21　小児上腕骨遠位骨幹部骨折の 1 例

青森市民病院　○林　　慶　充
坪　　健　司

【はじめに】小児上腕骨遠位骨幹部骨折の 1 例を経験したのでこれを報告する．

【症例】3 歳，男児．自転車のサドルから転落して受傷．激しい疼痛と右肘関節部の変形のため当院受診となった．受診時，明らかな循環障害は認めなかった．単純 X 線写真，CT から右上腕骨遠位骨幹部骨折の診断となり，受傷後翌日に手術を施行した．手術は肘関節皮線に沿った約 4cm の皮切を用いて前方進入法で手術を行った．固定は 1.5mm の K-wire を用いて交差鋼線固定とした．仮骨を確認して術後 4 週間で K-wire を抜去した．最終経過観察時，肘関節および前腕の可動域に左右差は認めていない．

【考察】上腕骨遠位骨幹部骨折は上腕骨顆上骨折などと比べて不安定性が強いとされ，区別して治療を行う必要がある．本症例では交差鋼線固定法にて良好な成績が得られた．

IV-22　稀な骨折型を呈した小児上腕骨外顆骨折の1例

岩手県立磐井病院　○木　村　優　子

【はじめに】小児の上腕骨外上顆から小頭に至る骨軟骨骨折は，上腕骨外顆 sleeve 骨折として 1984 年に報告されて以来，さまざまな呼称で報告されている稀な骨折型である．

【症例】11 歳，男児．学校で友人と遊んでいる際に右手をついて後方に転倒し，受傷した．近医を受診し，レントゲン上明らかな骨傷は指摘されなかったが，局所所見から骨折を疑われ当科を紹介受診した．当科で再検したレントゲンでは外顆外下方に転位した骨片がみられ，CT では，小頭後外側に遠位から剥がれるように転位した薄い骨軟骨片がみられた．翌日手術を行った．骨片に軟部組織は付着しておらず，整復後，吸収ピンで内固定を行った．術後 3ヶ月時点で，痛みはなく，肘関節可動域は　伸展/屈曲　0°/120°（5°/130°）で，骨癒合を確認している．

【考察】当初外顆骨折の亜型として報告されたが，その後，外上顆 sleeve 骨折，小頭 sleeve 骨折等の名称で報告されており，骨折型の定義は明らかでない．近年は，好発年齢，受傷機転から，上腕骨外上顆の裂離骨折としての報告が目立つが，本症例は骨折転位が剪断力による受傷を示唆する点で既存の報告と異なった．

IV-23　小児上腕骨顆部骨折後内反肘をきたした1例

労働者健康福祉機構　東京労災病院
○浅　沼　雄　太
楠　瀬　浩　一
山　中　　誠
武　光　真　志
安　田　　東

【はじめに】今回，演者らは小児の上腕骨外顆骨折後に内反肘をきたした例を経験したので報告する．

【症例】13 歳，男児，右利き，野球部．6 歳時に転倒受傷，右上腕骨外顆骨折の診断で，K-wire2 本による観血的整復固定術を受けた．術後早期の単純 X 線像では内反 0°であったが次第に内反変形をきたし，術後 1 年で内反 8°，術後 6 年時，内反 15°となったため，整容的な理由で矯正骨切り術となった．骨切り術前の関節可動域は伸展 0°・屈曲 80°，術後 1 年時内反 0°，関節可動域は伸展 0°・屈曲 115°，術後 2 年の現在，軽度の関節可動域制限は残るものの，野球を行っている．

【考察・結果】小児上腕骨外顆骨折の遅発性合併症として内反肘は少なく，本邦での報告は数例である．内反肘の原因として，骨折整復の不十分（間隙の残存や外顆の回内変形治癒），滑車部におよぶ骨折とそれに起因した滑車形成不全，外顆の過成長などが挙げられるが，本症例では不十分な整復・固定あるいは内顆の過成長によるものと推測した．また，外顆骨折の診断においては，X 線上，上腕骨遠位骨端線損傷との鑑別がつきにくい例もあるが，本症例では手術時所見より，単純な外顆骨折と診断した．

IV-24　小児橈骨頭骨折に対する新しい固定材料パーキュフィックスの治療経験

済生会川口総合病院　整形外科
○太　田　　剛
大　沼　　円
横浜市立みなと赤十字病院　整形外科
若　林　良　明
東京医科歯科大学　整形外科
二　村　昭　元
石　井　宣　一

小児橈骨頭頸部骨折は稀な骨折であり治療に難渋する．今回我々は新しい固定材料パーキュフィックスを用いて治療し良好な結果を得たので報告する．

【症例】14 歳女児．跳び箱で転倒受傷，同日当院受診し X-P 上左橈骨頭頸部骨折と診断した．橈骨頭は 90 度後方に回転し，頸部から完全に脱転している O’Brien 分類 Type Ⅳであった．6 日後観血的整復固定術を施行した．輪状靱帯を切離し橈骨頭を整復後パーキュフィックスと DTJmini スクリューで固定し良好な整復固定が得られた．術後は肘上ギプスとし，術翌日から LIPUS を照射した．術後 4 週間の固定の後，自動運動を開始した．

【結果】術後 2ヶ月で骨癒合が得られ，肘関節可動域は伸展 0°，屈曲 130°，回内 75°，回外 90°であった．

【考察】小児橈骨頭頸部骨折は稀な骨折であり転

位角度30°以上は手術的整復が必要である．経皮的鋼線刺入による整復が望ましく，観血的整復は合併症が多いとされているが，O'Brien分類Type Ⅲ，Ⅳは経皮的鋼線刺入では整復不能である．本症例は橈骨頭頸部骨折であり，内固定材料として強固で20mm以上の長さがあるパーキュフィックスが有用であった．

IV-25　尺骨骨幹部に二重骨折を伴ったMonteggia骨折の1例

日本医科大学武蔵小杉病院 整形外科
○宮　本　　暖
南　野　光　彦
日本医科大学多摩永山病院 整形外科
今　野　俊　介
日本医科大学付属病院 整形外科
友　利　裕　二
高　井　信　朗

Monteggia骨折は尺骨骨幹部骨折と橈骨頭脱臼を伴った比較的稀な骨折である．我々は尺骨骨幹部に二重骨折を合併した症例を経験した．

【症例】31歳，女性．左前腕痛で当科を受診した．左前腕の腫脹と変形を認め，X線像で尺骨骨幹部の二重骨折と橈骨頭脱臼を認めた．

【治療】同日に透視下で橈骨頭脱臼を整復し肘関節屈曲90度でシーネ固定とした．受傷後1週間で最小皮切での観血的整復固定を行なった．術翌日より可動域訓練を開始し，現在は可動域制限なく経過良好である．

【考察】Monteggia骨折は橈骨頭脱臼を伴った尺骨骨折であり，類似疾患としてMonteggia equivalent損傷も分類されているが，尺骨骨折の合併に関しては肘頭骨折と骨幹部骨折の合併のみ述べられている．本症例は尺骨骨幹部で二重骨折を認め，漁抄し得る限りでは過去の報告は確認できなかった．成人のMonteggia骨折の原因は高エネルギー外傷によるものが殆どで，伸展型の原因は肘関節伸展位での直達外力と述べられている．直達外力による骨折は横骨折を呈することが多く今回の近位骨折部と一致しているが，遠位骨折部は螺旋骨折となっており，これは介達外力による回旋力によって生じたものと予想された．

IV-26　橈骨頭に生じた離断性骨軟骨炎の1例

同愛記念病院　○佐　藤　哲　也
中　川　照　彦

離断性骨軟骨炎は，肘関節では主に上腕骨小頭にみられ，橈骨頭に生じることはまれである．

【症例】16歳，男児，サッカーのフィールドプレイヤー．半年前より誘因がない右肘関節痛が生じていた．自覚症状は右肘関節の外側部痛で，可動域に制限が軽度あり，回内外動作で疼痛とクリックが誘発された．単純X線で明らかな異常像を認めないが，CT画像で橈骨頭後内側部に分離像，MRI画像で同部の輝度変化を認めた．関節内遊離体は認めなかった．初診後1か月で手術治療を行った．橈骨頭病巣軟骨部は境界明瞭で，不安定であったため，2本の骨釘で固定した．手術後はシーネ固定を2週間行った．手術後3か月の経過で，肘関節の疼痛は軽減したが，サッカー競技への復帰には至っていない．

【考察】本症例の橈骨頭骨軟骨病変を離断性骨軟骨炎と診断するには議論の余地がある．投球障害肘のように患部のOveruseは認められない．しかし，外傷機転が認められないこと，家庭内での受動喫煙の影響が離断性骨軟骨炎との推論の根拠となりうる．上腕骨小頭で不安定性がある軟骨病巣には骨釘や骨軟骨移植が推奨されるが，本症例ではこれらに準じて手術治療を行い経過観察中である．

IV-27　上腕骨小頭離断性骨軟骨炎に対する保存療法　―LIPUS使用との比較―

慶友整形外科病院スポーツ医学センター
○光　井　康　博
古　島　弘　三
岩　部　昌　平
伊　藤　恵　康
久留米大学医療センター整形外科
光　井　康　博

【はじめに】我々は，小頭病巣占拠率が大きく，骨硬化像を認める症例では低出力超音波パルス（LIPUS）の治療効果が得にくいことを報告した．しかし，上腕骨小頭離断性骨軟骨炎（OCD）に対するLIPUSの修復促進効果に対する検討は不十分であった．

【目的】LIPUSがOCDに対し修復促進効果を有

するかを明らかにすること．

【対象と方法】2008年3月～2013年12月にOCDに対して無作為に保存治療を行った．LIPUS治療に同意が得られ，効果の判定が可能であったのは51例であった．この内，小頭病巣占拠率20％以下となり競技復帰した22例をLIPUS群とした．一方，同期間に保存療法単独で復帰した21例をnon-LIPUS群とした．画像評価は，単純X-PおよびCTで行い，外側限局型は完全に修復された時，中央型および中央～外側広範囲型は小頭占拠率が20％以下となった時を画像的修復と判定した．

【結果】LIPUS群（4.5±1.9ヶ月）はnon-LIPUS群（6.8±3.8ヶ月）より画像的修復までの期間が有意に早かった（P=0.037）．

【考察】これまでの我々の報告および本研究の結果より，OCDに対するLIPUS使用は，病巣が安定し，骨硬化像が無く，病巣占拠率が60％以下であればLIPUSは治療効果促進することが分かった．

IV-28　肘関節ガングリオンに対する鏡視下手術の1例

太田総合病院手外科センター　○根本高幸
富田泰次
金　潤壽
岩崎幸治
牧田総合病院整形外科　平出　周

【目的】我々は肘関節ガングリオンに対して低侵襲手技ならびに関節内病変の精査を目的とした肘関節鏡視下嚢腫切除術を行ったので報告する．

【方法】症例は71歳，男性．10年前から右肘痛があり，他院にて保存的に加療したが軽快せず，当科紹介となる．初診時所見は肘伸展及び屈曲時に肘橈屈側に疼痛を認め，橈骨頭前方および外側上顆に圧痛があるが，chair testとThomsen testは陰性であった．MRIでは橈骨頭前方に大きさ約1cmのガングリオンがあったが，短橈側手根伸筋腱起始部の変性はなかった．手術時所見は橈骨頭前方に著明な滑膜増生を認めたため，これを切除し，ガングリオン茎と思われる橈骨頭前方の関節包を切除すると嚢腫からの黄色の液体流出を認めた．術後疼痛は消失し，術後1年の現在，MRIにてガングリオンの再発はない．

【考察】肘関節前方ガングリオンに対する鏡視下嚢腫切除術は2000年にFeldmanが報告して以来，欧米にて過去に3例の報告があり，いずれも良好な成績が得られていた．鏡視下手術は嚢腫切除と同時に関節内病変の確認および処置が可能であり有用な手技であるが，後骨間神経損傷に十分注意した愛護的な操作が重要である．

IV-29　iPS細胞と人工神経を用いた末梢神経の再生医療

大阪市立大学大学院医学研究科整形外科学
○上村卓也
岡田充弘
淀川キリスト教病院整形外科
高松聖仁

【目的】iPS細胞は世界初の臨床応用が開始され，再生医療においてその期待が高まっている．我々はiPS細胞を末梢神経再生に応用し，iPS細胞由来神経前駆細胞と人工神経を用いたマウスの末梢神経再生について検討を行った．

【方法】マウスiPS細胞から神経前駆細胞塊を分化誘導し，足場としての人工神経（生体吸収性ポリマーチューブ）の上で*In vitro*で2週間培養を行い，人工神経に生着させた（iPS細胞ハイブリッド型人工神経：以下iPS-NC）．マウスの坐骨神経欠損部（長さ5mm）に対して，1）人工神経のみ，2）iPS-NC，3）自家神経で移植再建を行った．移植後12週までマウスの下肢機能回復と再生軸索について評価した．

【結果】iPS細胞由来神経前駆細胞は，シュワン細胞様細胞へと分化して人工神経に生着していた．iPS-NCは人工神経のみに比べ有意に下肢機能を回復させ，末梢神経再生が促進した．

【考察】iPS細胞と人工神経を用いて末梢神経の再生が可能であった．iPS-NCが自家神経移植と遜色ない神経再生を得るためには，成長因子の付加など更なる改良に向けて研究が必要である．

IV-30　指神経損傷に対して vein wrapping を行った 1 例

山形大学整形外科　○本間龍介
佐竹寛史
丸山真博
長沼靖
高木理彰

【目的】ガングリオン穿刺後の指神経損傷に対して，vein wrapping を行い症状が軽快した 1 例を経験したので報告する．

【症例】症例は 32 歳，女性．7 年前に右中指ガングリオンに対して穿刺を受けた．その後，再発の度に穿刺を受け，3 回目の再発時に穿刺を受けたところ，激痛と皮下出血が出現し，痛みが持続するため当科に紹介されて受診した．右中指基節部掌尺側に直径 5mm の弾性硬腫瘤を認め，Tinel 徴候陽性で，中指尺側には触れられない程の異常感覚を認めた．ガングリオンを摘出し，指神経剥離したが，明らかな神経損傷は肉眼的には認められず，前腕皮静脈を採取して vein wrapping を行った．術後 3ヵ月時点で，visual analog scale は疼痛が 18/100mm，異常感覚が 36/100mm まで改善し，患者の満足度は高かった．

【考察】再発性絞扼性神経障害に対して，vein wrapping を行うことにより神経の癒着を防止し，症状が改善することが報告されているが，機序についてはまだ解明されていない．今回，ガングリオン穿刺により損傷したと思われる指神経に vein wrapping を行い，疼痛と異常感覚が軽快した．

IV-31　肘部管症候群と手根管症候群を呈した遺伝性圧脆弱性ニューロパチーの 1 例

吉岡病院整形外科　○佐藤大祐
吉岡信弥
泉整形外科病院整形外科　高原政利

【目的】両側の絞扼性神経障害を発症し，術前に神経内科疾患を否定され，術後の再精査で遺伝性圧脆弱性ニューロパチー（HNPP）と診断された 1 例を経験したので報告する．

【症例】62 歳男性，主訴は両手の脱力．30 歳頃より下垂手や下垂足の出現と自然消失を繰り返していた．1 年以上前から症状が強くなり当科を受診した．両手の筋萎縮と筋力低下，末梢神経伝導速度の低下を認め，肘部管症候群，手根管症候群と診断とした．感覚障害が軽度であったため，神経内科にコンサルトしたが，絞扼性神経障害と診断された．症状の強い右側に対して鏡視下に尺骨神経剥離術と手根管開放術を施行した．術後，麻痺の回復をほとんど認めなかったため，神経内科に再度精査を依頼した．結果，PMP22 遺伝子の欠損が確認され，HNPP と診断された．術後 1 年で麻痺の進行は非手術側には認めたが，手術側には認めなかった．

【考察】両側の絞扼性神経障害を来たした場合，頚髄症や HNPP 等の神経内科疾患等を鑑別する必要がある．術後回復不良例には，PMP22 遺伝子の検索等，さらなる精査が必要である．手術の効果は軽微であったが，HNPP の症状の進行を予防する可能性がある．

IV-32　腕神経叢鎖骨下への乳癌神経内転移の 1 例

国立国際医療研究センター　○佐藤昌樹
横浜労災病院　山本真一
三上容司

【背景】乳癌などの転移性腕神経叢腫瘍は，初期の画像診断が困難なことが多く，確定診断には切開生検が必要となる．これまでに，乳癌手術後の上肢不全麻痺患者に対し，鎖骨上窩での腕神経叢展開・神経生検を行い，神経内転移の確定診断を得た 2 例を経験しており，今回は鎖骨下神経内転移例を報告する．

【症例】73 歳女性，6 年前に右乳癌に対し乳房全摘手術を受け，術後は化学療法のみが行われた．3 ヵ月前から右手指しびれ感・握力低下を自覚して，当科紹介受診した．右鎖骨上窩は比較的軟らかく，外側にリンパ節転移が疑われる腫瘤があった．初診時の正中・尺骨神経主体の不全麻痺と MRI・PET 所見などから，鎖骨下転移を疑って切開生検を行った．硬化した lateral cord の一部を採取し，乳癌神経内転移と確定診断した．

【考察】悪性腫瘍の腕神経叢神経内転移は稀である．放射線治療後の麻痺との鑑別が必要な場合もあり，MRI・PET が鑑別に有用とされるも，早期診断には切開生検が必須である．早期の鎖骨下麻痺では術前診断にやや難渋したが，乳癌治療後の上肢麻痺では，転移性麻痺を念頭に置いた早期生検・診断が重要である．

IV-33　上腕外側筋間中隔部で橈骨神経本幹に複数の砂時計様くびれを認めた1例

新潟県立中央病院整形外科　○土　谷　正　彦
小　泉　雅　裕

【はじめに】痛みが先行して生じる前骨間および後骨間神経麻痺では，病変部に砂時計様くびれを認める場合がある．今回，橈骨神経本幹に同様のくびれを認めた症例を経験したので報告する．

【症例】55歳，男性．激しい左肩痛で，近医受診．発症から12日目に下垂手をきたし橈骨神経麻痺と診断．また，発症時期は不明であるが腋窩神経麻痺も合併していた．症状改善なく，発症から約3か月で当科紹介受診．初診時，左肩周囲の著明な筋委縮と明らかな下垂手を認めたが，上腕三頭筋の筋力は保たれ手背の感覚障害は軽微であった．発症から約4か月で手術を施行．手術時肉眼所見では，上腕外側筋間中隔部で橈骨神経本幹にくびれを認めた．くびれは複数存在し絞扼も高度であったため，絞扼間を切除して神経移植術を行った．

【考察】急性発症の肩痛から一側上肢の筋萎縮と運動障害を呈する疾患に神経痛性筋萎縮症がある．その病態については腕神経叢障害のほか，多発単神経炎の可能性も示唆されており，近年ではくびれによる運動神経の障害も同疾患の亜型と捉える考え方もある．本例も急性の肩痛からくびれによる神経麻痺を生じ，同疾患概念を支持すると考えられた．

IV-34　紐状に狭窄を呈した前骨間神経麻痺の一例

松村総合病院　整形外科　○田　山　信　敬

【目的】紐状に狭窄を呈していた前骨間神経麻痺の一例を経験したので報告する．

【症例】64歳　男性．E型肝炎にて他医入院．入院後に両肩上肢痛出現．その時から左母指屈曲障害に気づく．3週間で疼痛軽減した．症状改善せず，発症後8ヶ月で当科紹介された．左長母指屈筋（FPL）の筋力0示指深指屈筋は筋力5，その他の筋には筋力低下を認めなかった．知覚障害は認めなかった．電気生理学的検査で正中，尺骨，橈骨神経のMCV,SCVは正常だった．針筋電図は，左FPL，方形内内筋（PQ）で脱神経電位のみで運動単位電位（MUP）は認めなかった．以上より前骨間神経麻痺と診断し，発症後9ヶ月で手術を行った．顕微鏡下神経束剥離を行い肘部でくびれ2カ所とその間は紐状の絞扼となっていた．術後2ヶ月で針筋電図にてFPLにMUP出現したが，PQはMUPなく，3ヶ月でPQにMUP出現．4ヶ月でFPL MMT 1．その後徐々に筋力回復し11ヶ月までの時点でFPL MMT 4となった．

【考察】特発性前骨間神経麻痺の原因として神経炎，上肢の酷使よる機械的ストレス等が考えられているが，未だ不明である．回復傾向がみられないものは，可能であれば障害部位を特定し，神経剥離を行うべきと考える．

IV-35　左示指に生じたBednar腫瘍の治療経験

東京慈恵会医科大学形成外科学講座
○藤　井　美香子
松　浦　愼太郎
西　村　礼　司
内　田　　満

左示指に生じたBednar腫瘍を経験し，手術を行い良好な結果を得たので報告する．症例は，23歳，男．約1年前に同部位に外傷歴がある．左示指MP関節背側が腫瘤状に増大し来院．MP関節背側に暗紫色の20×25mm大の腫瘤を認めた．単純切除を行い病理組織診断はBednar腫瘍であった．46日後，拡大切除・再建術を施行．辺縁2～3cmで拡大切除を行い，前鋸筋筋膜弁・遊離長掌筋腱移植・植皮で再建した．術後1年5ヵ月の現在，腫瘍の再発はない．病理組織診断：HE染色では紡錘形腫瘍細胞がstoriform patternで増殖し，メラニン色素産生細胞が混在していた．免疫組織染色は，CD34（＋），S-100蛋白（－）であった．以上よりBednar腫瘍と診断された．

【考察】本腫瘍は，Bednarが神経線維腫の亜型としてstoriform neurofibromaと報告したが，Enzingerがその後再検討を行い，DFSPの亜型であるpigmented DFSPと呼ぶべきであると述べた．手発生はまれで，我々が渉猟し得る範囲では自験例を含め3例の報告のみであった．不十分な切除例では悪性変化が報告されている．

IV-36　基節骨に生じた monostotic fibrous dysplasia の 1 例

中通総合病院整形外科　○成　田　裕　一
千　馬　誠　悦

【症例】19 歳，男性，自衛官．既往歴に特記することはない．

銃剣道訓練後，明らかな外傷なく左小指の痛みと腫脹を生じ，翌日近医受診．病的骨折を指摘され，当科紹介受診した．単純 X 線で基節骨頭から骨幹部に，一部境界不明瞭で内部不均一の骨透亮像があり，基節骨頸部に病的骨折を認めた．血液検査では異常はなかった．骨の膨隆や病変辺縁の骨硬化像，scalloping が明らかでないことから，内軟骨腫としては非典型的と考え，骨生検と K 鋼線による経皮ピンニングを行った．病理では線維芽細胞の増生が主体で疎な woven bone が散在する所見で，fibrous dysplasia と診断した．骨皮質が癒合した後に病変の掻把，骨移植を行う予定であったが，徐々に病変内部に新生骨が見られ，受傷 9 か月で病変内部のほとんどが骨に置換されたため，現在経過観察中である．

【考察】指節骨に発生する fibrous dysplasia はまれであり，これまで 5 例の報告が見られるのみである．治療は，全例で病的骨折や骨変形が生じており，病変の掻爬と骨移植が行われていた．本例は生検と経皮ピンニング施行後 9 か月で良好に骨が形成されて内部病変が著明に縮小しており，極めてまれな経過と考えられた．

IV-37　尺骨遠位端に発生した傍骨性骨軟骨異形増生の 1 例

市立釧路総合病院　○小　林　英　之
北海道大学　整形外科　岩　崎　倫　政

【はじめに】傍骨性骨軟骨異形増生 Bizarre Parosteal Osteochondromatous Proliferation（以下 BPOP）は手足の短管骨に好発する傍骨性腫瘤を形成する比較的稀な疾患である．今回我々は尺骨遠位端に発生した BPOP の 1 症例を経験したので報告する．

【症例】58 歳女性，左手関節尺側部の腫脹や動作時痛が出現し近医を受診．単純 X 線上，尺骨遠位端に骨腫瘍を指摘され当科紹介受診となった．左手関節尺側部に 1cm 大の弾性硬の腫瘤を触れた．手関節可動域は屈曲/伸展 65°/80°，回内/回外 40°/80° と可動域制限を認めた．CT で尺骨遠位端に基部をもつ有茎の骨性隆起，MRI で病変の辺縁は T1 強調画像で低信号，T2 強調画像で高信号を呈し，骨髄との連続性は認めなかった．以上より傍骨性軟骨腫や BPOP などの良性疾患を考えたが，手関節痛や可動域制限のため，腫瘍切除を施行した．術後の病理診断は BPOP であり，術後 1 年の現在，手関節可動域は屈曲/伸展 80°/80°，回内/回外 70°/80° と改善し，再発を認めていない．

【考察】BPOP は良性病変であるが，高い再発率（20～55%）が報告されている．再発は術後 2 か月から 2 年での報告があり，今後長期にわたる経過観察が必要であると考えられた．

IV-38　環指に生じた外傷性動静脈瘻の 1 例

弘前記念病院整形外科　○湯　川　昌　広
弘前大学附属病院　藤　哲

【目的】稀と思われる指に発生した外傷性動静脈瘻（以下 AVF）の症例に対し，手術治療を行い，良好な結果が得られたので報告する．

【症例】症例は 52 歳男性．ハンマーで左環指を誤って叩き受傷した．同部に腫瘤を生じ，出血が続くため，受傷後 1 カ月で近医を受診した．血腫を疑い穿刺を施行したが改善なく，受傷後 1.5 カ月で当科紹介となった．初診時，指尖部橈側に 7×16mm の腫瘤を認め，MRI では著明な造影効果と中心部に flow void を伴う腫瘤であった．Angio-CT では早期の静脈相への流入を認め，外傷性 AVF と診断した．手術は腫瘤の全摘出と動脈皮弁・爪床移植による再建を行った．

【結果】受傷後 9 カ月の現在，特に再発はなく，疼痛や可動域制限もない．

【考察】AVF は何らかの原因による動脈と静脈の交通（シャント）であり，太い動脈に発生することがほとんどであり，指での報告は渉猟しえた範囲ではなかった．AVF の臨床病期としては，第 I～IV 期に分けられるが，本症例は第 I 期と思われ，このような早期の症例に対してはシャントを含めた腫瘍の全摘出と欠損部の再建が有効であると思われた．

IV-39　小指総指伸筋腱に発生した腱内ガングリオンの１例

西堀病院　○三　浦　一　志

【緒言】 腱内発生のガングリオンは極めて稀であり，症例報告が散見されるのみである．今回，小指総指伸筋腱に発生した腱内ガングリオンの１例を経験したので考察を加え報告する．

【症例】 症例は 75 歳，女性である．1 週間くらい前から右手背尺側部の腫瘤を自覚し受診した．20 年位前に右橈骨遠位部骨折を受傷し保存療法的に加療されていた．右手背尺側に 2.5x1.0cm の腫瘤を認めた．明らかな腫瘤の伸筋腱の動きと同期した移動は認められず，小指の伸展制限は認めなかった．手関節単純 X 線では橈骨の短縮による 5mm の尺骨プラスバリアントを認めた．MRI 上は第 5 中手骨背側に T2 高輝度を示す数珠状の腫瘤を認めた．

手術時所見にて腫瘤は小指総指伸筋腱実質内に存在し，剥離操作にて容易に穿破した．固有小指伸筋腱は皮下断裂し腫瘤存在部にて小指総指伸筋腱と癒着していた．断裂した固有小指伸筋腱を使用し腫瘍切除部の補強を行った．病理所見では上皮を認めない嚢胞性病変，嚢胞内・嚢胞壁に液体貯留，粘液変性を伴った線維性組織が認められ，ガングリオンを示すものであった．術後 20ヵ月の時点で再発を認めていない．

IV-40　同一手関節部の正中神経と尺骨神経に発生した lipofibromatous hamartoma の１例

キッコーマン総合病院 整形外科
○神　山　　翔
田　中　利　和
落　合　直　之

【緒言】Lipofibromatous hamartoma（LFH）は，末梢神経内に線維組織・脂肪組織がびまん性に浸潤し，末梢神経が肥大する腫瘍性疾患で，複数神経に同時に発生するものは極めて稀である．また，通常は通常は幼小児期の巨指症や思春期の前腕部軟部腫瘍で発症し，成人発症例も少ない．同一手関節部の複数神経に発生した LFH の成人症例を経験したので報告する．

【症例】63 歳，女性．40 年前に出産を契機に左母指から環指にかけてのしびれが出現．近医にて左手根管症候群の診断で手術を受け，腫瘍と診断されるも詳細不明．1 年前より主訴再燃し，当院受診．母指球筋ならびに第一背側骨間筋は著明に委縮し，正中神経支配領域にしびれ認めた．MRI にて，正中・尺骨神経はそれぞれ手根管，Guyon 管内で著明に腫大していた．手術にて手根管･Guyon 管を開放し，神経には手を付けず母指対立再建術を行った．最終観察時，母指対立は可能となり，正中神経領域のしびれは消失したが，第一背側骨間筋筋力は回復していない．

【結論】複数神経に同時発生した成人 LFH の１例を経験した．手根管・Guyon 管開放ならびに母指対立再建術により症状の改善を認めた．今後長期の追跡が必要である．

IV-41　橈骨遠位端骨腫瘍により生じた正中神経麻痺の治療経験

国際親善総合病院整形外科　○大　橋　麻依子
森　田　晃　造

今回演者らは橈骨遠位端骨腫瘍により生じた高齢者の低位正中神経麻痺の１例を経験したので，文献的考察を含め報告する．

症例は 88 才　女性，以前より右手のしびれを生じていたが放置していた．1 年前より右手関節遠位掌側の腫脹および右手のしびれ・疼痛が増強したため，初療医受診後，当院紹介受診．初診時所見では右手正中神経領域の知覚障害・疼痛を訴えており，また母指球筋の萎縮も著明で母指対立障害をはじめとした手指拘縮を呈していた．初診時単純 X 線像では橈骨遠位掌側の骨透亮像を認め，MRI では同部の骨性腫瘤の掌側への突出により，屈筋腱および正中神経が圧排されていた．以上より骨腫瘍に伴う低位正中神経麻痺と診断し手術を施行した．術中所見では前腕筋膜を切開すると，腫瘍は固い被膜からなり屈筋腱および正中神経は圧排されていた．被膜を切除すると腫瘍内は粘液状であり，掻爬の上欠損部には人工骨を補填の上，手根管開放を含めた神経除圧および母指対立再建術を施行した．術後 5ヵ月経過時において，しびれ・疼痛は軽減し，経過は良好である．

IV-42　手関節および手根管内で増生した滑膜性軟骨腫症の1例

慶應義塾大学整形外科　○石井和典
中村俊康
岩本卓士
越智健介
佐藤和毅
平塚市民病院　石井和典

【背景】滑膜性軟骨腫症は滑膜に多発性の軟骨結節が形成される比較的まれな疾患である．今回，手関節内および手根管内に多発軟骨結節が増生し，手根管症候群症状を呈した1例を経験した．

【症例】症例は3ヵ月前より左手関節掌側に腫脹を自覚し，もともと存在した左手指の痺れが増悪した64歳女性患者である．約1年前に左母指腱鞘の軟骨腫を切除した既往を有する．MRIで手関節掌側から橈側，特に手根管内に腫瘍性病変を認めた．腫瘍切除術を目的に手関節掌側を展開し，手根管内や手関節，舟状骨関節包内に腫瘍を認めたため，可及的に腫瘍を切除した．病理診断で滑膜性軟骨腫症と診断された．術後，手指のしびれは徐々に軽快した．術後3年経過した現在，手内に残存腫瘍を認めているものの，痺れは改善した．

【考察】滑膜性軟骨腫症の多くは膝や股関節などに発生し，手関節の発症報告は少ない．中でも手根管症候群の症状を呈した報告はわずかしか無く，手根管内に増生することは特に稀と思われる．これまでに悪性転化の報告はないが，再発は比較的多いとされ，術後も経過観察が必要である．

IV-43　腱鞘巨細胞腫による trigger wrist の1例

岩手医科大学整形外科　○三又義訓
佐藤光太朗
古町克郎
田島克己
東京医科大学整形外科　西田淳

【目的】手根管内に発生した腱鞘巨細胞腫により trigger wrist を来した1例を経験したので報告する．

【症例】26歳，男性．右利き．2ヵ月前から左手指の屈伸時に手関節部に弾発現象と疼痛を認めるようになった．MRIにて手根管内に腫瘤を認め，腫瘤摘出術を施行した．手根管を開放すると中指屈筋腱に沿って滑膜増生と腱鞘の肥厚，黄褐色の腫瘤を認め，それらを可及的に摘出した．腫瘤摘出後，手指屈伸による弾発現象は消失した．病理診断は腱鞘巨細胞腫であった．術後1年7ヵ月の現在，再発は認めていない．

【考察と結語】Trigger wrist は，手関節や手指の運動により手関節部で弾発現象を生じる病態である．手指の屈伸によりクリックを生じるため，ときにばね指と誤診されて治療をされることがあり注意を要する．Trigger wrist の症例報告は，われわれが渉猟した限りでは本邦で125例認められ，原因の多くは腱鞘滑膜炎や関節リウマチに伴う結節性滑膜炎であり，腱鞘巨細胞腫によるものは8例と比較的まれであった．腱鞘巨細胞腫は良性腫瘍ではあるが再発率が高いため，引き続き経過観察が必要である．

IV-44　Trigger wrist と手根管症候群を併発した localized amyloidosis の1例

土浦協同病院整形外科　○若杉琢磨
白坂律郎
佐々木研
石岡市医師会病院　石突正文

【症例】症例は37歳男性．30歳時に右手の手根管症候群と原因不明の示指環指 PIP 関節破壊があり，手根管開放術を受けた既往がある．左手のしびれ感の増悪と手指屈曲時の手関節部での疼痛を伴う弾発現象を自覚され当院受診．初診時左手は手根管部の tinel 様徴候，Pharen テストが陽性であり，神経伝導速度で遠位潜時の延長を認め，手根管症候群を伴う trigger wrist の診断にて手術を行った．手根管を開放すると示指・中指の FDP を中心として滑膜増殖が著明であり滑膜切除を行った．術後早期よりしびれ感は消失し，手指の弾撥現象も消失した．術中腱周囲の滑膜組織は Congo red 染色で黄緑色に染まり，過マンガン酸カリウム処理後も染色が維持されており，原発性の amyloidosis の診断を得た．心電図異常や血液検査での free light chain を認めず，術後1年の現在症状なく経過している．

【考察】いわゆる trigger wrist は種々の滑膜炎が原因として述べられているが，amyloidosis の報告はない．特発性の前腕滑膜炎では amyloidosis も鑑別にあげる必要があると考えられた．

IV-45　手術加療を要した STT 関節症を有する FCR 腱鞘炎の 2 例

みつわ台総合病院　整形外科　○有　薗　行　朋
守　　宏　介
浜　田　良　機

【はじめに】橈側手根屈筋腱（以下 FCR）の腱鞘炎に舟状大菱形小菱形骨間関節症（以下 STT 関節症）を合併し，手術加療を要した 2 症例を報告する．

【症例 1】59 歳，女性．自転車に衝突して受傷．初診時両手関節と指の腫脹がみられたが，骨折はなく，事故前からあると思われた STT 関節症をみるのみであった．保存的加療をおこなったが，痛みは FCR 周囲の腫脹に限局したため，ステロイド腱鞘内注射を計 4 回施行した．しかし，痛みと FCR の腫脹が，再発したため手術施行となった．手術では，FCR の腱鞘滑膜は，STT 関節症に連続していたため，腱鞘滑膜切除と STT 関節固定術を施行した．

【症例 2】68 歳，女性．特に誘因なく右手関節痛が出現，初診時 FCR の腫脹と圧痛があって，X 線所見にて STT 関節症をみた．ステロイド注射を 2 回施行したが，痛みが再発したため，手術施行となった．

【結果・考察】2 症例ともに術後疼痛は改善した．手関節に軽度の屈曲，伸展制限はあるが，FCR 腱鞘炎の再発はみられていない．FCR の腱鞘と STT 関節包は，解剖学的に接しているため，STT 関節症を伴う FCR 腱鞘炎は難治性であった．FCR 腱鞘炎と STT 関節症の同時発症について文献的考察を含めて報告する．

日本手外科学会雑誌　第 32 巻第 5 号　　平成 28 年 2 月 29 日発行

編集兼発行者　一般社団法人 日本手外科学会　理事長　矢島　弘嗣

担当理事　坪川　直人

アドバイザー　正富　　隆

編集委員長　谷口　泰徳

編集委員

石垣　大介　大江　隆史　笠井　時雄　五谷　寛之
高原　政利　鳥谷部荘八　中道　健一　南野　光彦
西田　　淳　信田　進吾　長谷川健二郎　原　　友紀
平地　一彦　藤原　浩芳　村田　景一　山下　優嗣
山中　一良　横井　達夫　若林　良明

発行所
〒102-8481
東京都千代田区麹町 5-1　弘済会館ビル
一般社団法人 日本手外科学会
TEL (03) 5216-5569　FAX (03) 5216-5552

作成
株式会社ひでじま