昭和60年12月3日第4種郵便物認可　平成17年10月25日印刷　平成17年10月31日発行　ISSN 0910-5700

第 22 巻・第 2 号　Vol. 22 No. 2, 2005

日本手の外科学会雑誌

The Journal of Japanese Society for Surgery of the Hand

日本手の外科学会

日手会誌　日本手の外科学会　J. Jpn. Soc. Surg. Hand

薬価基準収載

経皮複合消炎剤

モビラート®軟膏

Mobilat®

●効能・効果、用法・用量、禁忌を含む使用上の注意等については添付文書をご参照ください。

製造販売 maruho
〔資料請求先〕
マルホ株式会社
大阪市北区中津1-5-22 〒531-0071

(2004.6作成)

第 49 回　日本手の外科学会学術集会

会　　期：平成 18 年 4 月 20 日（木），21 日（金）
会　　場：浜松市/アクトシティ浜松（大ホール，中ホール，コングレスセンター）
〒430-7790 浜松市板屋町 111-1　http：//www.actcity.jp/

テ　ー　マ：末梢神経障害の治療戦略
主要プログラム
招待講演　Prof. Michael B. Wood「Heterotopic nerve transfers in the upper limb」
Prof. Rolfe Birch「The British experience of peripheral nerve surgery」
国際シンポジウム：「Peripheral nerve surgery in East Asia」
Poong Taek Kim (Korea), Jianguang Xu (China),
Panupan Songcharoen (Thailand), Aymeric Lim (Singapore)
シンポジウム
1．末梢神経再生の基礎的研究の進歩
2．末梢神経麻痺の治療の進歩
3．Musician's hand
4．手関節尺側部痛の診断と治療
5．手の腫瘍の診断・治療の進歩
パネルディスカッション
1．母指 CM 関節障害
2．伸筋腱断裂の手術
3．前腕両骨骨折の治療と問題点
4．肘不安定症の診断と治療
ビデオシンポジウム
1．神経修復術
2．複合組織移植

登録事務局：第 49 回日本手の外科学会学術集会　登録事務局
〒468-0063 名古屋市天白区音聞山 1013　有限会社ヒズ・ブレイン内
TEL 052-836-3511/052-836-3510
E-mail　hamamatsu2006@jssh. gr.jp

第 49 回日本手の外科学会学術集会
会長　長　野　　昭
（浜松医科大学整形外科学教室）

日本手の外科学会定款

第1章　総　　則

第 1 条　本会は，日本手の外科学会（Japanese Society for Surgery of the Hand）と称する．以下，本会という．

第 2 条　本会の事務局は，理事会の議により定めた場所に置く．

第 3 条　本会の事業年度は，総会のある学術集会終了の翌日に始まり，翌年の学術集会の最終日に終る．

第2章　目的および事業

第 4 条　本会は，手の外科の進歩発展を図ることを目的とする．

第 5 条　本会は，第 4 条の目的を達成するために次の事業を行う．

1）学術集会および研修会等の開催
2）機関誌の発行
3）専門医および研修施設の認定
4）その他，本会の目的達成に必要な事業

第3章　会　　員

第 6 条　本会の会員は，次のとおりとする．

1）正会員　日本の医師免許証を有する個人で，本会の目的に賛同し，別に定める年会費を納める者
2）準会員　正会員以外の個人で，別に定める年会費を納める者
3）賛助会員　本会の事業を賛助し，別に定める年会費を納める個人または団体
4）名誉会員および特別会員　本会の進歩発展に多大な寄与，特別な功労のあった者で，別に定める規定により承認された有資格者
5）Corresponding Member　現在および将来にわたって，本会の発展に寄与すると考えられる者で，別に定める規定により承認された有資格者

第 7 条　正会員，準会員および賛助会員として入会を希望する者は，所定の申込書に記入し，別に定める入会申込金を添えて本会事務局に申し込む．理事会の承認を受けたのち，当該年度の年会費の納入をもって会員と認められる．
ただし，賛助会員を希望する場合は入会申込金を納めることを要しない．

2　名誉会員，特別会員および Corresponding Member として承認された者は，入会の手続きを要せず，本人の承諾をもって会員となることができ，年会費を納めることを要しない．

第 8 条　退会希望者は，退会届を本会事務局に提出する．退会に際しては，正会員，準会員および賛助会員で年会費に未納があるときは，これを完納しなければならない．再度入会を希望するときは，第 7 条に規定する入会手続きをとることとする．

第 9 条　正会員，準会員および賛助会員で，正当な理由なく 2 年間年会費を納入しない者は自然退会とする．再度入会を希望するときは，第 7 条に規定する入会手続きをとり，会員であった期間の未納年会費を納入する．

第 10 条　本会の規定に背く行為，本会の名誉を損なう行為のあった会員は，理事会および評議員会の議を経て，理事長がこれを除名することができる．

第 11 条　既納の入会申込金と年会費は，いかなる理由があってもこれを返還しない．

第4章　役員，評議員，顧問，委員会委員および幹事

第12条　本会には，次の役員をおく．

理事　6名以上10名以内（うち理事長1名，副理事長1名）

監事　2名

第13条　役員は，別に定めるところにより評議員会において評議員の中から選出し総会で決定する．

第14条　理事長は，本会の業務を総理し，本会を代表する．理事長は，理事の互選により理事会において決定する．

2　副理事長は，理事長の指名により理事会において決定する．副理事長は理事長を補佐し，理事長に事故あるとき，または欠けたときはその職務を代行する．

3　学術集会会長・次期会長は，理事および監事になることはできない．

第15条　理事は理事会を組織し，この定款に定める事項のほか，本会の総会の権限に属せしめられる事項以外の事項を議決し，執行する．

2　学術集会前会長・会長・次期会長・次々期会長は，理事会に出席して意見を述べることができる．ただし，表決には参加できない．

第16条　監事は，本会の会計ならびに運営についての監査を行う．

第17条　本会の役員の任期は2年とし，連続2期を超えることはできない．

2　補欠により選任された役員の任期は，前任者の残任期間とする．

3　役員は，本会の役員としてふさわしくない行為があったとき，または特別の事情があるときはその任期中であっても，理事会および評議員会の議決により理事長がこれを解任することができる．

第18条　本会に，200名以内の評議員をおく．

2　評議員は，別に定めるところにより正会員の中から選出する．

3　評議員の任期は1年とする．ただし，再任を妨げない．

第19条　評議員は，評議員会を組織して，この定款に定める事項のほか，本会の運営に関する重要事項を審議する．また，名誉会員および特別会員は，評議員会に出席して意見を述べることができる．ただし表決には参加できない．

第20条　本会の運営に必要と認めたときは名誉会員および特別会員の中から顧問をおくことができる．

2　顧問は，理事長が委嘱する．

3　顧問の任期は2年とする．ただし，連続2期は超えないものとする．

4　顧問は，理事会に出席して意見を述べることができる．ただし，表決には参加できない．

第21条　本会に，会務執行のため，委員会をおく．

2　本会は，常置の委員会のほか，必要と認めたときは特別委員会をおくことができる．

3　委員会委員は，理事長が原則として評議員の中から選定し，これを委嘱する．

4　理事長は委員長の要請により理事会の議を経て，委員会にアドバイザーをおくことができる．

第22条　本会の事務を処理するため，幹事および事務職員をおくことができる．

第5章　会　　議

第23条　理事会は，毎年3回理事長がこれを召集する．ただし，理事長が必要と認めた場合，または理事現在数の3分の1以上から会議の目的たる事項を示して請求があったときは，理事長は30日以内に臨時理事会を召集しなければならない．

2　理事会の議長は，理事長とする．

第 24 条　理事会は，現在数の 3 分の 2 以上が出席しなければ，議事を開き議決することができない．ただし，当該議事につき書面をもってあらかじめ意思表示したものは，これを出席者とみなす．

第 25 条　評議員会は毎年 1 回理事長がこれを召集する．ただし，理事長が必要と認めたとき，または評議員 30 名以上から会議の目的たる事項を示して請求があったときは，理事長は 30 日以内に臨時評議員会を召集しなければならない．

2　評議員会は互選により議長 1 名，副議長 1 名を選出する．議長および副議長の任期はそれぞれ評議員の任期による．

第 26 条　評議員会は，評議員現在数の過半数が出席しなければ，その議事を開き議決することができない．ただし，委任状をもって出席とみなすことができる．

第 27 条　総会は第 6 条 1）の正会員をもって組織する．

2　通常総会は，毎年 1 回，学術集会期間中に理事長が召集する．

3　臨時総会は，理事会，監事，または 10 分の 1 以上の正会員から請求があったときは，理事長はこれを召集しなければならない．

第 28 条　通常総会および臨時総会の議長は理事長とする．

第 29 条　総会の召集は遅くとも 10 日以前に，その会議に付議すべき事項，日時および場所を記載した書面をもって通知する．

第 30 条　総会は，会員現在数の 10 分の 1 以上が出席しなければ，その議事を開き議決することができない．ただし，委任状をもって出席とみなすことができる．

第 31 条　次に掲げる事項については，通常総会の承認を受けなければならない．

1）事業報告および収支決算についての事項

2）事業計画および収支予算についての事項

3）財産目録についての事項

4）その他理事会において必要と認めた事項

第 32 条　会議における議事は，この定款に別段の定めがある場合をのぞき，出席者の過半数をもって決し，可否同数のときは議長の決するところによる．

第 33 条　会議の議事および議決した事項は，会員に通知する．

第 34 条　すべての会議の議事録は理事長が作成し，理事長，および出席者代表 2 名が署名押印のうえ，これを保存する．

第 6 章　学術集会および研修会

第 35 条　学術集会は，年 1 回，学術集会会長が開催する．

第 36 条　学術集会会長・次期会長・次々期会長は，別に定めるところにより評議員会において評議員の中から選出し総会で決定する．

第 37 条　学術集会での発表主演者および共同演者は，原則として本会の会員に限る．

2　本会の会員以外でも，学術集会会長の承認を得て学術集会に特別参加し，主演者および共同演者として発表することができる．

3　前項に該当する者が機関誌に投稿を希望する場合は，臨時会員として主演者は年会費の全額，共同演者は年会費の 2 分の 1 を納入しなければならない．

第 38 条　本会は手の外科に関する知識の習得と技術の向上を目的として教育研修会を開催する．

2　春期および秋期教育研修会は，教育研修委員会がこれを主管する．

第7章　会　　計

第39条　本会の経費は，年会費およびその他の収入をもって充てる．

第40条　本会の会計年度は，毎年1月1日に始まり，12月31日に終る．

第8章　補　　則

第41条　本定款の変更は，理事会，評議員会において，おのおの3分の2以上の議決を経て，かつ総会の承認を得なければならない．

第42条　この定款施行についての細則，附則は，理事会，評議員会の議決を経て，総会の承認を得て別に定める．

第43条　本定款は平成5年5月27日から施行する．
本改訂定款は平成11年5月13日から施行する．
本改訂定款は平成12年5月11日から施行する．
本改訂定款は平成13年5月12日から施行する．
本改訂定款は平成15年4月20日から施行する．
本改訂定款は平成17年4月23日から施行する．

役員選出に関する細則

（総　則）

第 1 条　日本手の外科学会定款第 13 条による役員の選出はこの定めによる．

第 2 条　役員の選出は，評議員会において行う．

（選挙権および被選挙権）

第 3 条　選挙権は評議員がこれを有する．

第 4 条　役員の被選挙権は，本会評議員のうち，就任の年の 4 月 1 日現在年齢満 65 歳未満の者に限りこれを有する．

（立候補および推薦状の届出）

第 5 条　役員に立候補しようとする者，または役員を推薦しようとする者は，3 月 31 日までに本人の立候補届，または被推薦者の同意書とともに推薦状を理事長に提出しなければならない．

（選挙立会人）

第 6 条　評議員会議長は，選挙当日の出席評議員の中から選挙立会人若干名を指名する．

（投　票）

第 7 条　投票は無記名とし，理事については半数の連記とする．ただし，定数が奇数のときは切り上げるものとする．

2　監事選挙については完全連記とする．

（当選者の決定）

第 8 条　有効投票数の多数を得たものを当選者とする．

2　得票が同数で選出できない場合には，その候補者について再度投票を行う．

3　当選者は総会の承認を受けなければならない．

（投票の効力）

第 9 条　投票の効力は選挙立会人の意見を聞きこれを決定しなければならない．

第 10 条　次の投票はこれを無効とする．

1）評議員会議長が準備した用紙を用いないもの．

2）候補者の氏名を確認しがたいもの．

3）同一氏名を重複して記載したもの．

4）候補者以外の氏名を記載したもの．

5）定数を超えて記載したもの．

附　則　1　本細則の変更は定款第 42 条にしたがう．

2　本細則は平成 11 年 5 月 13 日から施行する．

評議員選出に関する細則

（総　則）

第 1 条　日本手の外科学会定款第 18 条 2 による評議員の選出はこの定めによる．

（評議員の定数，任期，委嘱）

第 2 条　評議員の定数は 200 名以内とする．

2　評議員の任期は 1 年とする．ただし，再任を妨げず，理事長が「評議員資格継続条件」にもとづいてこれを委嘱する．

（新評議員の選考および委嘱）

第 3 条　評議員定数に欠員がある場合は，推薦時に入会後 10 年を経過した正会員の中から，評議員が「新評議員選考基準」の条件を満たす候補者を必要書類を添えて推薦する．

2　理事長は，若干名の選考委員を指名し，別に定める基準により新評議員候補者の審査を依頼する（選考委員には役員以外の評議員も含む）．

3　選考委員の審査にもとづき，理事会で審議し，評議員会で推薦し，総会の承認を得て，理事長がこれを委嘱する．

4　このほか，理事長は若干名を特別に推薦し，理事会の議を経て，委嘱することができる．

（新評議員選考基準）

第 4 条　新評議員選考にあたっては，手の外科に関する業績などについて，先ず以下の第 1 項目で審査し，定員内に絞れない場合に順次第 2，第 3 項目を適用して審査する．なお，すべての業績を通じ，推薦時にすでに口演発表されたものまたは出版されたもの以外はこれを数えない．

第 1 項目

1）初回口演，あるいは論文発表から 10 年以上の経験を有すること．共同演者，共著者でも可とする．

2）最近 5 年間に主著論文が 5 編以上あること．

3）日本手の外科学会雑誌掲載主著論文 3 編以上有すること．ただし年限を問わない．

4）査読制度の確立された雑誌に掲載された欧文主著論文を有すること．欧文の著書も欧文論文に準ずる．掲載年は問わないが，抄録は除く．※

第 2 項目

1）臨床的業績（最近 3 年間の手術件数，手術内容）

2）学術的業績（最近 5 年間の論文数，学会および研究会等での発表業績）

3）同一関連施設からの候補者数

4）候補者の勤務地域

第 3 項目

1）日本手の外科学会初回発表からの年数（長いものを優先）

2）日本手の外科学会入会からの年数（長いものを優先）

3）大学卒業年度

※　日手会誌第 16 巻以降は，査読制度がしかれたため，該当するものとする．

（評議員資格継続条件）

第 5 条　以下のいずれかにより評議員の資格を喪失する．

1）理由の如何を問わず 3 年間連続して評議員会を欠席した者．ただし，評議員会の成立規定による定款第 26 条の委任状はこの条件の出席とはならない．

2）最近 3 年間に，日本手の外科学会に学術発表がない者．
ただし，特別講演，教育講演（研修会・モーニングセミナー等を含む）の講師，座長，一般演題の共同演者も発表とみなす．

3）前年度に満 65 歳に達した者．

附　則　1　本細則の変更は定款第 42 条にしたがう．

2　本細則は平成 6 年 7 月 30 日から施行する．

3　本改訂細則は平成 11 年 5 月 13 日から施行する．

4　本改訂細則は平成 13 年 5 月 12 日から施行する．

5　本改訂細則は平成 17 年 4 月 23 日から施行する．

学術集会会長・次期会長・次々期会長選出に関する細則

（総　則）

第 1 条　日本手の外科学会定款第 36 条の学術集会の学術集会会長（以下会長という），学術集会次期会長（以下次期会長という）および学術集会次々期会長（以下次々期会長という）の選出はこの定めによる．

第 2 条　会長，次期会長および次々期会長の選出は評議員会において行う．

（選　出）

第 3 条　次期会長および次々期会長は評議員会の承認を経てそれぞれ会長および次期会長となる．

2　次々期会長は，評議員会において評議員の中から選出する．

3　会長，次期会長，次々期会長に事故ある場合，その対応は理事会で決定し評議員会に報告する．

（選挙権および被選挙権）

第 4 条　選挙権は評議員がこれを有する．

第 5 条　次々期会長の被選挙権は，本会評議員のうち，会長就任の年の 4 月 1 日現在年齢が満 65 歳未満の者に限りこれを有する．

（立候補および推薦状の届出）

第 6 条　次々期会長に立候補しようとする者，または次々期会長を推薦しようとする者は，3 月 31 日までに本人の立候補届または被推薦者の同意書とともに推薦状を理事長に提出しなければならない．

（選挙立会人）

第 7 条　評議員会議長は，選挙当日の出席評議員より選挙立会人若干名を指名する．

（投　票）

第 8 条　投票は 1 人 1 票で単記無記名とする．

（当選者の決定）

第 9 条　有効投票数の過半数を得たものを当選者とする．

2　規定の得票に達しない場合は上位 2 位までの候補者に対して再投票を行う．再投票の場合は過半数を得るまで繰り返し投票を行う．白票はこれを有効とする．

（報告と承認）

第 10 条　評議員会において就任を承認された会長および次期会長については総会に報告するものとする．

2　評議員会において選出された次々期会長については総会で決定する．

（投票の効力）

第 11 条　投票の効力は選挙立会人の意見を聞きこれを決定しなければならない．

第 12 条　次の投票はこれを無効とする．

1）評議員会議長が準備した用紙を用いないもの.
2）候補者の氏名を確認しがたいもの.
3）候補者以外の氏名を記載したもの.
4）定数を超えて記載したもの.

附　則　1　本細則の変更は定款第 42 条にしたがう.
　　2　本細則は平成 11 年 5 月 13 日から施行する.

委員会委員に関する内規

1．理事長は，本会の会務を執行するために必要な委員会を設置し，委員会委員は原則として評議員の中から理事長が委嘱する．
2．委員会には，常置委員会と特別委員会をおく．常置委員会の委員の任期は1年とし，原則として連続4期を超えることはできない．
特別委員会委員の任期は1年以内とし，再任を妨げない．特別委員会は，その業務，目的が終了した時点で解散する．
3．委員長は，委員の互選によって決定する．
4．理事長は委員長の要請により理事会の議を経て，委員会にアドバイザーをおくことができる．
アドバイザーの任期は1年以内とし，再任を妨げない．
5．委員の交代に当たり，各委員会は交代委員数の3倍の委員候補者を選び，そのリストを理事長に提出する．
6．理事長は新委員の選任に当たり，前項の委員候補者リストを参考とし，広く総意を求めるため，職務，地域等に留意し，原則として，2つ以上の委員会委員を兼任しないように選定して委嘱する．
7．新委員の決定までは，旧委員会が活動を行う．
8．委員会開催の都度，各委員会委員長はその議事録をできるだけ速やかに理事長に提出する．
9．各種委員会委員長は総会開催の40日前までに，委員会年次報告書および次年度予算案を理事長に提出する．

附　記

1．本内規の変更は理事会において行う．
2．本内規は平成11年5月13日から施行する．
3．本改訂内規は平成17年1月9日から施行する．

名誉会員および特別会員に関する内規

国籍の如何を問わず本会の進歩・発展に多大な寄与のあった 65 歳以上の者で，以下の条件に基づいて理事会が推薦し，評議員会および総会で承認された者とする．

1．名誉会員

1）日本国籍を有するもの

①日本手の外科学会理事長経験者

②日本手の外科学会学術集会会長経験者

2）外国籍を有するものに関しては別に定める．

2．特別会員

①日本手の外科学会理事，監事経験者

②日本手の外科学会各種委員会委員長を 2 期以上勤めた者

附　記

1．本内規の変更は理事会において行う．

2．本内規は平成 11 年 5 月 13 日から施行する．

3．本内規は平成 15 年 4 月 20 日から施行する．

日本手の外科学会学会功労賞に関する内規

（目　的）

第１条　学会功労賞は，受賞の年の４月１日現在 65 歳以上の者で，本会の進歩・発展に多大な寄与のあった者のうち，以下の条件に基づいて理事会が推薦し，評議員会および総会で承認された者に授与する．

（選考基準）

第２条　候補者基準は下記の通り定める．

１．日本手の外科学会の評議員を務めた者のうち，次の２項目を満たす者は候補者とすることができる．

１）日本手の外科学会の評議員を 10 年以上務めた者．

２）日本手の外科学会各種委員会委員またはアドバイザーを２期または２委員会以上務めた者

３）日本手の外科学会学術集会でシンポジストまたはパネリストを２回以上務めた者

４）手の外科関連学会・研究会※の会長を務めた者

※日本形成外科学会，日本肘関節学会，東日本手の外科研究会，中部日本手の外科研究会，九州手の外科研究会，日本マイクロサージャリー学会が，これに該当するものとする．

５）手の外科の教育研修に功労のあった者（次のいずれかに該当する者）

①日本手の外科学会教育研修会の講師を務めた者

②日本手の外科学会教育研修ビデオを作成した者

③日本手の外科学会手の外科研修施設の研修責任者を５年以上務めた者

④手の外科に関する教育研修講演（日本整形外科学会の教育研修単位に相当するもの）を２回以上行った者

６）日本手の外科学会の国際交流に貢献した者（次のいずれかに該当する者）

①Bunnell Traveling Fellow，JSSH-HKSSH Exchange Traveling Fellow や海外からの研修生，留学生の受入れに貢献した者

②IFSSH，APFSSH の役員，委員を務めた者

７）手の外科の社会活動に貢献した者（次のいずれかに該当する者）

①外科系学会社会保険委員会連合連絡委員を２期以上務めた者

②中央省庁等の審議会等の委員を務めた者

③市民に対する啓発に大きく貢献した者

２．その他，理事長が特別に推薦する者

（推薦手続き）

第３条　学会功労賞の候補者推薦は，理事または監事のいずれかが予め推薦を受けるものの意思を確認したうえ，別に定める推薦書および申請書により理事長に推薦するものとする．

（選考および表彰）

第４条　選考は理事会で行い，評議員会，総会での承認を要する．また，表彰は総会で行う．

附　記

１．本内規の変更は理事会において行う．

２．本内規は平成 16 年４月 23 日から施行する．

外国籍を有する名誉会員（Honorary Member）に関する内規

［目　的］

1．日本手の外科学会は定款第4条の目的を達成し，本会の発展に寄与したと思われる外国手の外科学会会員の中から Honorary Member を選出する．

［選出方法］

2．Honorary Member は下記の事項を具備することを要する．

1）65歳以上である．

2）自国の手の外科学会の会員である．

3）原則として学術集会にて1回以上の招待講演を行ったか，本会員の留学の受け入れ等に多大な貢献があった者．

3．Honorary Member は理事会が推薦し，評議員会および総会で承認された者．

［権　利］

4．Honorary Member は下記の権利を有する．

1）年会費は免除される．

2）本学会が刊行する機関誌およびその他の出版物の頒布を受ける．

3）本学会が行う学術集会への参加ができる．

4）本学会の機関誌およびその他の出版物への投稿，および学術集会での発表の応募ができる．

［義　務］

5．Honorary Member は下記の義務を負う．
住所，氏名，所属などに変更がある場合には速やかに学会事務局に通知する．

［会員登録］

6．理事会は，本人の承諾を得て Honorary Member の氏名を機関誌に掲載する．

附　記

1．本内規の変更は理事会において行う．

2．本内規は平成11年5月13日から施行する．

Bylaws of Honorary Membership (Foreign)
Japanese Society for Surgery of the Hand

[Objectives]

1. In order to achieve the objectives of the Japanese Society for Surgery of the Hand from an international standpoint, as set forth in Article 4 of the Articles of the Society, the Society hereby creates " Honorary Membership".

[Qualification and Application]

2. Any person(s) eligible to become an Honorary Member shall satisfy the following requirements :
   1) Be aged over 65 years old
   2) Is a member of a society for surgery of the hand of his or her country
   3) Has been an invited guest lecturer at the Annual Meeting of the Japanese Society for Surgery of the Hand more than one time, or has made a significant contribution to relations between the hand surgeons of our society and those in his or her country.
3. The admission of the Honorary Member(s) shall be evaluated by the Board of Directors and then be approved by the council and reported at the General Assembly.

[Rights of Honorary Members(s)]

4. The Honorary Member(s) shall have the following rights.
   1) Their membership fee shall be waived.
   2) To receive The Journal of Japanese Society for Surgery of the Hand and other publications of the Society when they are published
   3) To participate in meetings held by the Society
   4) To make contributions to the Society's journal and to submit papers for meetings held by the Society

[Duty of Honorary Member]

5. Honorary member(s) are requested to notify the secretariat of the Society of any changes in the name, address, and other relevant data affecting their membership.

[Notice of Admission]

6. The Board of Directors shall publish the names of the honorary member with his or her permission.

Appendix ;

1) Modification of this Bylaw shall be undertaken by the Board of Directions.
2) This Bylaw shall come into force on May 13th, 1999.

Corresponding Member に関する内規

[目　的]

1．日本手の外科学会は定款第 4 条の目的を達成し，本会の発展に寄与すると思われる外国手の外科学会会員の中から Corresponding Member を選出する．

[選出方法]

2．Corresponding Member は下記の事項を具備することを要する．

1）自国の手の外科学会の正会員であり，日本手の外科学会の発展に貢献できる者．

2）日本手の外科学会評議員または名誉会員 2 名の推薦を得た者．

3）所定の申込書を日本手の外科学会事務局に提出した者．

3．日本手の外科学会国際委員会はその窓口となり，同委員会は Corresponding Member 候補者の業績ならびに日本手の外科学会への貢献度を調査し理事会に具申する．資格の取得は理事会が推薦し，評議員会および総会で承認された者とする．

4．Corresponding Member の定員は 50 名以内とする．

[権　利]

5．Corresponding Member は下記の権利を有する．

1）年会費は免除される．

2）本学会が刊行する機関誌およびその他の出版物の頒布を受ける．

3）本学会が行う学術集会への参加ができる．

4）本学会の機関誌およびその他の出版物への投稿，および学術集会での発表の応募ができる．

[義　務]

6．Corresponding Member は下記の義務を負う．

1）日本手の外科学会の発展に寄与するため，原則として 5 年に 1 回は本学会の学術集会およびその他関連集会に出席または発表するか，機関誌あるいはその他の学術出版物に投稿する．

2）住所，氏名，所属などに変更がある場合には速やかに学会事務局に通知する．

[会員登録]

7．理事会は，本人の承諾を得て Corresponding Member の氏名を機関誌に掲載する．

8．Corresponding Member の期限は 5 年とし，理事会の承認を経て 65 歳までこれを延長することができる．

附　記

1．本内規の変更は理事会において行う．

2．本内規は平成 11 年 5 月 13 日から施行する．

Bylaws of Corresponding Membership
Japanese Society for Surgery of the Hand

[Objectives]

1. In order to achieve the objectives of the Japanese Society for Surgery of the Hand from an international standpoint, as set forth in Article 4 of the Articles of the Society, the Society hereby creates "Corresponding Membership".

[Qualification and Application]

2. Any person(s) intending to apply for a Corresponding Membership shall satisfy the following requirements ;
   1) The candidate shall be a member of a society for surgery of the hand of his or her country and shall be willing and be able to contribute to the development of the Japanese Society for Surgery of the Hand.
   2) The candidate shall obtain the recommendation of two councilors or honorary members of the Japanese Society for Surgery of the Hand.
   3) The candidate shall have applied for Corresponding Membership by filling out the prescribed application form and submitting it to the secretariat of the Society.
3. The international committee of the Japanese Society for Surgery of the Hand will consider the proposed candidates for Corresponding Membership as recommended by councilors or honorary members of the Society and will report to the Board of Directors.
   Each application for Corresponding Membership will then be evaluated by the Board of Directors for admission or rejection. The admission of the new Corresponding Member(s) shall then be approved by the Council and reported at the General Assembly.
4. The total number of Corresponding Members shall be fifty or less.

[Rights of Corresponding Member]

5. The Corresponding Member shall have the following rights
   1) Their membership fee shall be waived.
   2) To receive The Journal of the Japanese Society for Surgery of the Hand and other publications of the Society when they are published ;
   3) To participate in meetings held by the Society ;
   4) To make contributions to the Society's journal and to submit papers for meetings held by the Society ;

[Duties of Corresponding Member]

6. The Corresponding Member shall have the following duties ;
   1) To help contribute to the development of the Japanese Society for Surgery of the Hand by attending meetings held by the Society or by submitting articles and/or news letters for possible publication in the Society's journal or in other publications of the Society at least once every five years ;
   2) To promptly notify the secretariat of the Society of any changes in the name, addresses,

and other relevant data affecting their membership ;

[Notice of admission]

7. The Board of Directors shall publish in the Society's journal the names of persons being admitted.
8. The period of membership is five years, but this can be extended on approval by the Board of Directors until the member reaches the age of sixty-five years.

Appendix ;

1) Modification of this Bylaw shall be undertaken by The Board of Directors.
2) This Bylaw shall come into force on May 13th, 1999.

入会申込金および年会費細則

第1条　日本手の外科学会定款第6条1）2）および3）ならびに第7条によりこの細則を定める．
第2条　正会員および準会員の入会申込金は2,000円とする．
第3条　正会員および準会員の年会費は12,000円とする．
第4条　賛助会員の年会費は50,000円以上とする．
第5条　会費は，当該年度に全額を納入しなければならない．

附　則　1　この細則の変更は定款第42条にしたがう．
　　2　この細則は平成8年5月9日から施行する．

理事会・委員会開催費および旅費に関する規定

【総則】

第１条　本学会理事会・委員会の開催に伴う費用（以下開催費）および本学会役員ならびに委員会委員の公務出張旅費，宿泊費（以下旅費，宿泊費）については，別に定めがあるもののほか，本規定の定めるところによるものとする．

第２条　開催費および旅費，宿泊費については，その原資は会員の年会費であることを自覚し，できるだけ経費を削減する努力をする．

【開催費】

第３条　開催費については，会場費および飲食費を含め，3 時間以内の会議の場合，一人当たり 6,000 円を限度とする．また，3 時間を超える場合は一人あたり 8,000 円を限度とする．ただし，開催地等の特別な事情により，限度額を超えざるを得ない場合は，予め見積書を添えて事務局に申請し，会計担当理事の許可を得るものとする．

【旅費，宿泊費】

第４条　本学会役員ならびに委員会委員が公務上の必要により，会議への出席等のため出張する場合は，別表①により旅費を支給する．

2　旅費は主たる交通機関を使用した場合の費用を支給する．

3　ただし，別表②に定める学会，研究会の開催時には支給しない．

第５条　原則として，宿泊費は支給しない．

2　会議の日程上，宿泊をせざるを得ない場合は，この限りではない．

3　宿泊が必要な場合は，予め事務局に申請し，会計担当理事の許可を得るものとする．

4　ただし，別表②に定める学会，研究会の開催時には支給しない．

【旅費，宿泊費の支給】

第６条　旅費，宿泊費は予め役員あるいは委員会委員本人が，事務局を通じ会計担当理事に申請し，その許可を受けたものに対して支給する．

2　許可願いは FAX でも可とする．

3　旅費の計算については事務局が行うものとし，最も一般的かつ経済的な順路を取るものとする．

第７条　事務局員が公務により出張する場合も本規定に準ずるものとする．

2　ただし，第５条４項には該当しないものとする．

附則１　本規定の変更は理事会において行う．

2　本規定は平成 12 年 5 月 11 日より施行する．

別表①　旅費，宿泊費支給基準

1．旅費，宿泊費については，出発地および目的地との間の距離により算出するものとする．

2．出発地および目的地は，主要なターミナル駅もしくは空港を基点とする．

3．出発地の基準は，事務局に登録されている主たる勤務先とする．主たる勤務先を有さない場合は事務局に登録されている自宅とする．

4．旅費基準

出発地および目的地の間の距離	使用交通機関	該当する基準または支給額
片道 50 km 以下		5,000 円
片道 50 km 以上	鉄道または航空機の利用とする． 鉄道利用の場合，グリーン料金は認めない． 航空機利用の場合はエコノミークラスとする．	(片道最短普通乗車料金＋普通特急または急行料金)×2 または片道最短普通航空運賃×2

5．宿泊費基準

原則として，1 泊 15,000 円以内とする．

別表② 旅費，宿泊費の支給対象とならない学会・研究会

・日本手の外科学会総会（ただし春期教育研修会における教育研修委員会委員および講師の宿泊費は 1 泊を限度とし宿泊実費を支給する．また秋期教育研修会における教育研修委員会委員および講師の旅費および宿泊費は 1 泊を限度とし宿泊実費を支給する．）

・日本整形外科学会学術集会および基礎学術集会，日本形成外科学会学術集会および基礎学術集会，東日本手の外科研究会，中部日本手の外科研究会，九州手の外科研究会，日本マイクロサージャリー学会，日本肘関節学会（ただし，学会出席予定がなく，本会の理事会ならびに委員会への出席のみを目的とした出張の場合，予め申請し，会計担当理事の許可を受けたときには本規程の適用を除外することもある．）

国際手の外科学会連合（IFSSH）・アジア太平洋手の外科学会連合（APFSSH）役員・代表者の会議出席に伴う旅費に関する規定

第1条　日本手の外科学会会員が，国際手の外科学会連合（International Federation of the Society for Surgery of the Hand，以下 IFSSH）およびアジア太平洋手の外科学会連合（Asian Pacific Federation of the Society for Surgery of the Hand，以下 APFSSH）の役員あるいは日本手の外科学会の代表として，国外で開催される公式会議に出席する場合の公務出張旅費，宿泊費（以下旅費，宿泊費）については，別に定めがあるもののほか，本規定の定めるところによるものとする．

2　日本国内で開催される場合は，理事会・委員会開催費および旅費に関する規定によるものとする．

第2条　本学会員が公務上の必要により，会議への出席等のため出張する場合は，下記により旅費を支給する．

2　旅費は出発地および目的地間の往復航空運賃（エコノミークラス）を支給する．

3　ただし，IFSSH および APFSSH 学術集会の開催時には支給しない．

第3条　原則として，宿泊費は支給しない．

2　ただし，IFSSH および APFSSH 学術集会の開催時に行われる会議に出席するため，通常の学術集会出席に比し，余分に宿泊を要する場合，1泊を限度として宿泊費を支給する．

第4条　旅費，宿泊費は予め本人が，事務局を通じ会計担当理事に申請し，その許可を受けたものに対して支給する．

2　許可願いは FAX でも可とする．

3　旅費の計算については事務局が行うものとし，最も一般的かつ経済的な順路を取るものとする．

第5条　事務局員が公務により出張する場合も本規定に準ずるものとする．

2　ただし，第2条3項には該当しないものとする．

附則1　本規定の変更は理事会において行う．

2　本規定は平成12年5月11日より施行する．

講演報酬に関する規定

第1条　本学会教育研修会および委員会事業に伴い，講演を依頼した場合の報酬ににについては，別に定めがあるもののほか，本規定の定めるところによるものとする．

第2条　講師には，下記の報酬を支払うものとする．

2　報酬が支給される講演は，本学会が主催する春期ならびに秋期教育研修会，および委員会が企画し，理事会が承認した事業とし，学術集会開催に関するものはこれを含めない．

3　報酬は，本学会員の場合30分以上90分以内の講演に対して50,000円を限度とする．
また，本学会以外の者の場合30分以上90分以内の講演に対して100,000円を限度とする．

4　上記金額には，源泉徴収税額を含まないものとする．

第3条　源泉徴収および納税は，事務局がこれを行う．

第4条　講演報酬は予め理事あるいは委員会委員長本人が，事務局を通じ会計担当理事に申請し，その許可を受けたものに対して支給する．

2　許可願いはFAXでも可とする．

附則1　本規定の変更は理事会において行う．

2　本規定は平成12年5月11日より施行する．

3　本改訂規定は平成15年4月20日より施行する．

国際手の外科学会連合日本支部会則

第1章　総　　則

第 1 条　本会は国際手の外科学会連合日本支部（Japanese Society for IFSSH）と称する．以下，本会という．

第 2 条　本会の事務局は，日本手の外科学会事務局内に置く．

第 3 条　本会の事業年度は，総会のある日本手の外科学会学術集会終了の翌日に始まり，翌年の学術集会の最終日に終わる．

第2章　目的および事業

第 4 条　本会は国際手の外科学会連合（IFSSH）の活動を支援し，あわせて手の外科に関する国際的活動を支援することを目的とする．

第 5 条　本会は第4条の目的を達成するために次の事業を行う．

1）国際手の外科学会連合への会費一括納入

2）出版物の一括購入・配布

3）その他，必要と認めた事業

第3章　会　　員

第 6 条　本会の会員は，次のとおりとする．

正 会 員：日本手の外科学会正会員で，本会の目的に賛同し，別に定める年会費を納める者

なお，日本手の外科学会評議員は本会会員とする．日本手の外科学会名誉会員，特別会員は本会会員であることが望ましい．

賛助会員：本会の目的に賛同し，賛助のために別に定める年会費を納める個人または団体

第 7 条　本会に入会を希望する者は，所定の申込書に記入し，本会事務局に申込むものとする．入会認可は本会代表者の決裁による．その上で当該年度の年会費納入をもって会員とする．

第 8 条　日本手の外科学会評議員以外の退会希望者は，退会届を本会事務局に提出し，本会代表者の決裁によって退会を認める．退会に際しては会員資格保有中の年会費を完納しなければならない．再度入会を希望するときは，第7条に規定する入会手続きをとるものとする．

第 9 条　既納の年会費は，これを返還しない．

第4章　役　　員

第10条　本会の代表者は，日本手の外科学会理事長とする．

第11条　本会の会務は，日本手の外科学会国際委員会がこれを代行する．

第5章　会　　議

第12条　総会は本会正会員をもって組織する．議事進行には本会代表者があたる．通常総会は年1回日本手の外科学会通常総会の議事の中で行う．なお必要によって本会代表者が臨時総会を招集することができる．

第13条　次に掲げる事項については，通常総会の承認を受けなければならない．

1）事業報告および収支決算についての事項
2）事業計画および収支予算についての事項
3）財産目録についての事項
4）その他，本会代表者が必要と認めた事項

第6章　会　　計

第14条　本会の経費は，年会費およびその他の収入をもって充てる．
第15条　本会の会計年度は，毎年1月1日に始まり12月31日に終る．
第16条　本会の会計監査は日本手の外科学会監事がこれにあたる．

第7章　補　　則

第17条　本会則の変更は，日本手の外科学会理事会において行い，かつ本会総会で承認を受けなければならない．
第18条　本会則は平成13年5月11日から施行する．
本会則は平成15年4月20日から施行する．

国際手の外科学会連合日本支部年会費細則

第1条　国際手の外科学会連合日本支部会則第6条によりこの細則を定める．
第2条　正会員の年会費は8,000円とする．
第3条　賛助会員の年会費は30,000円以上とする．
第4条　会費は，当該年度に全額を納入しなければならない．

附　則　1　この細則の変更は会則第17条にしたがう．
2　この細則は平成13年5月11日から施行する．

「日本手の外科学会雑誌」投稿規定

1）本誌は投稿論文（学術集会発表論文，自由投稿論文），依頼論文などを掲載し，年6回発刊する．

2）投稿論文の著者（共著者）は，本会会員であることを要し，著者全員の署名を必要とする．

3）投稿論文は未発表のものであることを要し，掲載後の再投稿，他誌への転載は編集委員会の許可を要する．

投稿に関しては「症例報告を含む医学論文及び学会研究会発表における患者プライバシー保護に関する指針※（外科関連学会協議会；平成16年4月6日）」を遵守すること．

※http:// www.jssoc.or.jp/aboutus/relatedinf/privacy.html

また，重複または二重掲載やプライバシーに関する患者の権利の保護などについては，医学雑誌編集者国際委員会（International Committee of Medical Journal Editors：ICMJE）の提示する「生物医学雑誌への統一投稿規定（2001年10月改訂版）※※」に準じて投稿する．

※※http:// www.ishiyaku.co.jp/magazines/URM.pdf

4）論文の形式，体裁，枚数，および投稿は下記のとおりとする．

a）**形式**：和文論文の場合―ワードプロセッサーを用い，A4判用紙に横書き400（20×20）字で作成する．

英文論文の場合―ワードプロセッサーを用い，A4判用紙の上下，左右に充分な余白をとってダブルスペースで作成する．

b）**体裁**：

i）タイトルページは所定の用紙※を使用し，下記の項目を順序にしたがって記入すること．1）表題，2）key word（5個以内），3）論文分類区分（後記；註①より1個選択），4）別冊希望数，5）著者名，6）所属，7）連絡先（氏名，住所，電話番号・FAX番号）**【3, 4以外は和英併記】**．※学会ホームページからダウンロードできる．

ii）本文は，緒言，材料および方法，結果，考察，結語，文献の順に記載することとし，本文中に施設名などは記載しない．

iii）図・表・写真はA4判用紙にはりつけ，その説明を別紙に記載する．

c）**枚数**：タイトルページ，本文，図・表・写真を合わせて35枚以内とする．ただし，症例報告の場合は20枚以内とする．なお，図・表・写真は1枚につき投稿原稿1枚と数える．詳細は15）を参照すること．

d）**投稿**：学術集会発表論文は原則として学会発表後3週間以内に事務局（後記）に提出すること．期日に大幅に遅れた場合には，自由投稿論文として受付けることがある．自由投稿論文は随時，事務局で受け付ける．なお，コピーの部数などは後述の規定により提出すること．

5）論文は，常用漢字，新かなづかい，新医学用語を用い，かつ「整形外科用語集」「手の外科学用語集」に従うこと．数量を示す文字は，cm，ml，l，gなどを使用する．文中の数字はアラビア数字（1，2，3，……）を使い，人名はできるだけカナ書きを避け，原語で記載すること．

例　Heberden結節，Volkmann拘縮

6）著者の数は原則として5名以内とする．

7）論文のほかに，下記形式で抄録を添えること．

a）和文論文の場合

英文抄録：A4判用紙にダブルスペースで400語以内とする．

（題名は下記を参照のこと．また著者は全著者名をfull nameで記すこと）

例　A New Sensory Flap for Reconstruction of the Severe Tip Injury：

Unique Flow Neurovascular Island Flap
Masayuki Sawaizumi, Seiichi Ishii, Masamichi Usui

b）英文論文の場合

和文抄録：A4 判用紙に題名，著者名，所属とは別に 800 字以内とする．

c）抄録には，図表，等式，構造式の使用は避ける．

8）図および写真は正確，鮮明なものとし，図・表および説明文は和文論文であれば英文とする必要はない（挿入箇所は，本文原稿の欄外に指定すること）．図，表の番号は，図 1，図 2…，表 1，表 2…，あるいは，Fig. 1，Fig. 2…，Table 1，Table 2…，などを使用する．

9）学術集会発表論文は，できるだけ学術集会での質疑応答の内容をとり入れて作成する．

10）引用文献は重要なものにとどめ，本文の最後にアルファベット順に並べる．本文中に見出し番号を入れ，その記載法は次にしたがう．

a）雑誌

著者名（姓を先に）：表題．誌名，巻：ページ，発刊年．

雑誌名の省略は原則として Index Medicus の略称にしたがう．主・共著者が 3 名までの場合は全員を記載し，4 名以上の場合は 4 名以降を「ほか」または「et al.」で省略する．ページは論文の初めと終わりを書く．

例）三浦隆行，中村蓼吾，井上五郎　ほか：中手骨先天異常の 2 型．日手会誌，4：582-585，1987.

Linscheid RL, Dobyns JH, Beckenbaugh RD, et al.：Instability patterns of the wrist. J Hand Surg, 6：682-686, 1983.

b）単行書

著者名（姓を先に）：表題，編者，書名，版．発行地，発行者（社）：引用ページ，発刊年．

例）津下健哉：手の外科の実際，第 6 版．東京，南江堂：441-459，1985.

Palmer AK：The distal radioulnar joint, In：Lichtman DM, ed. The Wrist and its Disorders. Philadelphia, WB Saunders Co：220-231, 1988.

c）英文論文の場合，文献に引用する日本語論文は，表題を英訳し，雑誌名は所定の欧文略記法があればそれを用いる．なければローマ字で書き，次に（　）して英訳名をいれ，末尾に（Japanese）とする．

11）和文論文の英文抄録，および英文論文は，できるだけ英語を母国語とする人による校正を受けてから提出する．著者が希望した場合または査読委員からの要請があった場合は，事務局から英文校正の専門家に依頼するが，その際の実費は著者が負担する．

12）初校は著者が行い，定められた期限までに書留便で返送する．なお，校正は，誤字脱字等の修正だけで，新たな加筆，改編は認めない．

13）論文の採否については，評議員で構成される査読委員による査読後，編集委員会においてこれを決定する．なお，編集委員会は，論文中の用語，字句，表現などにつき著者の承諾を得ることなしに修正することがある．

14）投稿論文は当事務局へ到着した日を受付日，採用が決定した日を受理日とする．

15）掲載料は学術集会発表論文の場合，本文，図・表・写真を含めて 4 頁以内は 17000 円（原稿用紙では約 16 枚）とし，これを超えるものは実費負担とする．ただし，図・表・写真は，4 個まで無料とするが，これを超えるものは実費負担とする．自由投稿論文では 10 頁以内は 1 頁につき 7000 円とし，これを超えるものは実費負担とする．ただし図・表・写真は実費負担とする．また他の手の外科関連学会の抄録などは 1 頁につき 7000 円とする．

参考・表は1表を1個と数える.
・複数の図・写真を組合わせて1個の図・写真とする場合は，各図・写真の左下にA, B, Cの記号をロットリング，インスタントレタリングなどで記入した上で合成する.（組合わせ写真になっていない場合はそれぞれを1個と数える）
・1個の図・写真・表の大きさはB5判用紙におさまる程度とする.
・鉛筆下書きの図はトレース料として実費を徴収する.

16）別刷は30部までは無料とし，30部を超える場合は実費を徴収する．別刷は掲載料納入後に送付する.

17）事　務　局　　日本手の外科学会事務局
〒468-0063　名古屋市天白区音聞山1013
有限会社ヒズ・ブレイン内
Tel：052-836-3511/Fax：052-836-3510

提出するもの

	学会発表論文	自由投稿論文
投稿確認書	○	○
タイトルページ①	○	○
同上コピー	3部	4部
タイトルページ②（著者全員の署名のあるもの）	○	○
同上コピー	2部	3部
本文，抄録，文献，図表の説明など	○	○
同上コピー	3部	4部
上記のテキストデータ（フロッピーまたはCD，MOなど）	○	○
図表（写真についてはコピーは不可，データの場合には鮮明なプリントアウトが必要）	4部	5部
英文校閲証明（事務局から依頼する場合には不要）	▲	▲

註①；論文分類区分

A. 基礎的研究

A- 1　発生
A- 2　組織・解剖
A- 3　バイオメカニクス
A- 4　筋・腱
A- 5　神　経
A- 6　血　管
A- 7　骨
A- 8　関節
A- 9　皮膚
A-10　その他

B. 臨床研究

B- 1　先天異常
B- 2　外傷・熱傷・凍傷
B- 3　骨折・脱臼・靱帯損傷
B- 4　筋・腱損傷
B- 5　神経損傷・血管損傷
B- 6　絞扼性神経障害
B- 7　痙性麻痺
B- 8　スポーツ損傷・障害
B- 9　化膿性疾患・リウマチ
B-10　無腐性骨壊死
B-11　退行性疾患
B-12　腫瘍
B-13　拘縮

B-14　リハビリテーション
B-15　手術手技一般
B-16　機能再建術
B-17　マイクロサージャリー
B-18　関節鏡
B-19　画像診断
B-20　その他

本投稿規定の変更・改訂は理事会において行う
平成 16 年 1 月 12 日一部改訂
平成 17 年 4 月 20 日一部改訂
平成 17 年 7 月 30 日一部改訂

「症例報告を含む医学論文及び学会研究会発表における患者プライバシー保護に関する指針」

医療を実施するに際して患者のプライバシー保護は医療者に求められる重要な責務である．一方，医学研究において症例報告は医学・医療の進歩に貢献してきており，国民の健康，福祉の向上に重要な役割を果たしている．医学論文あるいは学会・研究会において発表される症例報告では，特定の患者の疾患や治療内容に関する情報が記載されることが多い．その際，プライバシー保護に配慮し，患者が特定されないよう留意しなければならない．

以下は外科関連学会協議会において採択された，症例報告を含む医学論文・学会研究会における学術発表においての患者プライバシー保護に関する指針である．

1）患者個人の特定可能な氏名，入院番号，イニシャルまたは「呼び名」は記載しない．
2）患者の住所は記載しない．
　但し，疾患の発生場所が病態等に関与する場合は区域までに限定して記載することを可とする（神奈川県，横浜市など）．
3）日付は，臨床経過を知る上で必要となることが多いので，個人が特定できないと判断される場合は年月までを記載してよい．
4）他の情報と診療科名を照合することにより患者が特定され得る場合，診療科名は記載しない．
5）既に他院などで診断・治療を受けている場合，その施設名ならびに所在地を記載しない．但し，救急医療などで搬送元の記載が不可欠の場合はこの限りではない．
6）顔写真を提示する際には目を隠す．眼疾患の場合は，顔全体がわからないよう眼球のみの拡大写真とする．
7）症例を特定できる生検，剖検，画像情報に含まれる番号などは削除する．
8）以上の配慮をしても個人が特定化される可能性のある場合は，発表に関する同意を患者自身（または遺族か代理人，小児では保護者）から得るか，倫理委員会の承認を得る．
9）遺伝性疾患やヒトゲノム・遺伝子解析を伴う症例報告では「ヒトゲノム・遺伝子解析研究に関する倫理指針」（文部科学省，厚生労働省及び経済産業省）（平成 13 年 3 月 29 日）による規定を遵守する．

平成 16 年 4 月 6 日

個人情報保護方針（プライバシーポリシー）

1．基本的な考え方

日本手の外科学会は，会員の個人情報を取り扱うに当たり，個人情報保護に関する関係法令に基づき適正な管理を行うことに努めます．

2．個人情報の収集

日本手の外科学会は，会員の個人情報を取得する場合，利用目的を明確に定め，その目的達成のために必要な範囲で，適正かつ公正な手段により収集いたします．

3．個人情報の利用目的

日本手の外科学会は，保有する会員の個人情報を以下の目的で利用し，この目的範囲以外で利用することはありません．

(1) 本学会の事業目的を達成するための情報提供
(2) 学会活動や運営上必要な事務連絡
(3) 会員および手の外科関連団体への会員名簿頒布

4．個人情報の管理

日本手の外科学会は，保有する会員の個人情報の外部への漏洩，不正アクセス，紛失，破壊，改ざんなどの危険に対して，適切な安全対策を講じます．

5．委託先の監督

日本手の外科学会は，保有する会員の個人情報の取り扱いの全部または一部を委託することがあります．委託先は個人情報を適切に取り扱っていると認められる委託先を選定し，委託先においても会員の個人情報の管理や機密保持の遵守，個人情報の漏洩などがないよう監督いたします．

6．個人情報の第三者への提供について

日本手の外科学会は，保有する会員の個人情報を本人の同意なしに第三者に開示・提供することはありません．ただし，以下の場合は，本人の同意なく個人情報を開示・提供することがあります．

(1) 法令に基づく場合
(2) 人の生命，身体または財産の保護のために必要がある場合であって，本人の同意を得ることが困難であるとき．
(3) 国の機関もしくは地方公共団体またはその委託を受けた者が法令の定める事務を遂行することに対して協力する必要がある場合であって，本人の同意を得ることにより当該事務の遂行に支障を及ぼす恐れがあるとき．

7．個人情報の開示・訂正・削除について

(1) 本人または本人の認めた代理人から会員の個人情報の開示請求があった場合は，所定の手続きに基づき速やかに開示いたします．
(2) 保有する会員の個人情報が正確かつ最新の内容に維持できるように努め，変更が生じた際は，提出いただいた変更届により速やかに訂正いたします．
(3) 本人から，保有する会員の個人情報の利用停止の請求があった場合は，正当な理由であることを確認した上で，削除いたします．ただし，運営上最低必要な個人情報は削除できません．

8．個人情報の取り扱いについて

日本手の外科学会は，保有する会員の個人情報の取り扱いに関係する法令その他の規程を遵守するとともに，個人情報保護のためプライバシーポリシーの内容を継続的に見直し，改善に努めます．

平成 17 年 8 月 1 日

日本手の外科学会
理事長　中　村　蓼　吾

平成 17 年度日本手の外科学会
名誉・特別会員・Corresponding Member

五十音順・敬称略　アンダーラインは新会員

名誉会員

阿部　正隆	生田　義和	石井　清一	猪狩　忠	伊丹　康人	茨木　邦夫
上羽　康夫	小川　亮惠	児島　忠雄	杉岡　洋一	鈴木　勝己	高岸　直人
玉井　進	津下　健哉	鳥山　貞宜	中川　正	平澤　泰介	増原　建二
三浦　隆行	矢部　裕	山内　裕雄	山野　慶樹	渡辺　好博	

Joseph H. BOYES	Dieter Buck-GRAMCKO	Robert E. CARROLL	James H. DOBYNS
James M. HUNTER	Harold E. KLEINERT	Ronald L. LINSCHEID	Lee W. MILFORD
Alfred B. SWANSON	Eduardo A. ZANCOLLI		

(33 名)

特別会員

青木　虎吉	赤星　義彦	赤堀　治	阿部　績	石田　寛友	井上　博
今井　望	内西兼一郎	岡　一郎	小野　啓郎	小野村敏信	吉川　暢一
木野　義武	小林　晶	榊田喜三郎	桜井　実	佐藤　勤也	七川　歓次
島津　晃	竹光　義治	田中　清介	玉井　達二	田村　清	土井　照夫
東田　紀彦	東野　修治	富田　泰次	富永　通裕	長尾　悌夫	南條　文昭
難波　雄哉	橋爪　長三	服部　奬	原　徹也	平澤　精一	藤田　晉也
藤本　憲司	星　秀逸	前山　巖	松崎　昭夫	松田　英雄	丸毛　英二
諸橋　政樌	山口　智	山室　隆夫			

(45 名)

Corresponding Member

Peter C. AMADIO	Pichard A. BERGER	Massimo CERUSO	Shew Ping CHOW
Moon Sang CHUNG	W. Bruce CONOLLY	William P. COONEY	Ridvan EGE
Marc Garcia-ELIAS	Joel ENGEL	Marybeth EZAKI	Guy FOUCHER
Alain Laurent GILBERT	Yu-dong GU	Jesse B. JUPITER	Eung Shick KANG
Poong Taek KIM	Ulrich B. LANZ	Terry R. LIGHT	Göran LUNDBORG
Paul R. MANSKE	Ivan MATEV	Andrew K. PALMER	Robert W. H. PHO
Jaiyoung RYU	James B. STEICHEN	Philippe SAFFAR	Beat R. SIMMEN
Panupan SONGCHARONE	Michael A. TONKIN	Tsu-Min TSAI	Martti V. VASTAMÄKI
Andrew J. WEILAND			

(33 名)

平成 17 年度日本手の外科学会役員・委員

理 事 長　　中村　蓼吾
副理事長　　多田　浩一
理　　事　　落合　直之，斎藤　英彦，柴田　　実，藤　　哲，
　　堀内　行雄，水関　隆也，三浪　明男，吉村　光生
監　　事　　阿部　宗昭，平山　隆三
顧　　問　　生田　義和
会　　長　　長野　　昭
次期会長　　荻野　利彦
次々期会長　　二見　俊郎

五十音順・敬称略

各種委員会

【常置委員会】

1．教育研修委員会（8 名）　担当理事：斎藤　英彦，アドバイザー：土井　一輝
　木森　研治，鈴木　　康，○田崎　憲一，田嶋　　光，坪川　直人，中尾　悦宏，
　西川　真史，根本　孝一

2．編集委員会（6 名）　担当理事：三浪　明男
　井上　五郎，加藤　博之，○河井　秀夫，瀧川宗一郎，中村　俊康，牧　　裕

3．機能評価委員会（6 名）　担当理事：藤　　哲
　○今枝　敏彦，内山　茂晴，冲永　修二，楠瀬　浩一，澤泉　卓哉，和田　卓郎

4．用語委員会（5 名）　担当理事：落合　直之，アドバイザー：梁瀬　義章
　石突　正文，薄井　正道，○岡　　義範，小林　明正，松下　和彦

5．国際委員会（6 名）　担当理事：水関　隆也
　アドバイザー：別府　諸兄，山内　裕雄
　岡島誠一郎，柿木　良介，○金谷　文則，五谷　寛之，平瀬　雄一，堀井恵美子

6．広報委員会（6 名）　担当理事：堀内　行雄
　アドバイザー：田中　寿一，藤澤　幸三，柳原　　泰
　○青木　光広，池上　博泰，香月　憲一，砂川　　融，高原　政利，戸部　正博

7．社会保険等委員会（7 名）　担当理事：吉村　光生
　アドバイザー：加藤　貞利，立花新太郎，原　　徹也
　○佐々木　孝，清水　弘之，泉類　博明，鶴田　敏幸，長谷　芳文，野口　政隆，
　牧野　正晴

8．先天異常委員会（4 名）　担当理事：柴田　実，アドバイザー：荻野　利彦
　石川　浩三，川端　秀彦，高山真一郎，○福本　恵三

9．倫理委員会　（6 名）　担当理事：三浪　明男，アドバイザー：玉井　　進
　浅見　昭彦，鈴木　茂彦，○浜田　良機，平田　　仁，梁瀬　義章，渡邉健太郎

専門医制度委員会（28 名）　委員長　中村　蓼吾，副委員長　多田　浩一

1．専門医制度部会　　担当理事：斎藤　英彦，三浪　明男，アドバイザー：土井　一輝

高山真一郎，西川　真史，平田　　仁，別府　諸兄，矢島　弘嗣

2．資格認定部会　　担当理事：藤　　哲，アドバイザー：二見　俊郎

石川　淳一，澤泉　卓哉，中島　英親，西　源三郎，牧野　正晴，正富　　隆，村上　恒二

3．専門医試験部会　　担当理事：落合　直之，水関　隆也，アドバイザー：長野　　昭

石田　　治，加藤　博之，田中　英城，平瀬　雄一，和田　卓郎

4．教育研修カリキュラム部会　　担当理事：柴田　　実，アドバイザー：荻野　利彦

麻生　邦一，栗原　邦弘，田嶋　　光，長岡　正宏，橋詰　博行，山中　一良

5．施設認定部会　　担当理事：堀内　行雄，吉村　光生，アドバイザー：阿部　宗昭

奥津　一郎，酒井　和裕，島田　幸造，西田　　淳，南川　義隆

【臨時委員会】

1．**Hand Surgery** 編集委員会（17 名）アドバイザー：玉井　　進，山内　裕雄

○生田　義和，石田　　治，井上　五郎，岡島誠一郎，柿木　良介，加藤　博之，金谷　文則，河井　秀夫，五谷　寛之，瀧川宗一郎，藤　　哲，中村　俊康，平瀬　雄一，別府　諸兄，堀井恵美子，牧　　裕，三浪　明男

2．定款等検討委員会（9 名）　　担当理事：多田　浩一，アドバイザー：玉井　　進

貞廣　哲郎，田中　寿一，藤　　哲，長野　　昭，○藤澤　幸三，堀内　行雄，三浪　明男，吉田　健治

※○：委員長　※アンダーライン：新委員

平成 17 年度日本手の外科学会評議員

五十音順・敬称略

議員

青木　光広	浅見　昭彦	麻生　邦一	阿部　宗昭	安部　幸雄	新井　健
新垣　晃	飯島　英二	池上　博泰	池田　和夫	池田　全良	石川　浩三
石川　淳一	石黒　隆	石田　治	石突　正文	磯貝　典孝	市川　亨
井樋　栄二	伊藤聰一郎	伊藤　恵康	稲垣　克記	稲田　有史	井上　五郎
伊原公一郎	今枝　敏彦	今村宏太郎	岩崎　倫政	岩本　幸英	薄井　正道
内尾　祐司	内田　満	内田　芳雄	内山　茂晴	浦部　忠久	大井　宏之
岡　義範	岡島誠一郎	岡本　雅雄	冲永　修二	荻野　利彦	奥津　一郎
長田　伝重	越智　光夫	落合　直之	小野　浩史	面川　庄平	貝田　英二
柿木　良介	梶　彰吾	香月　憲一	勝見　泰和	加藤　貞利	加藤　博之
金谷　文則	釜野　雅行	亀山　真	河井　秀夫	河野　正明	川端　秀彦
北山　吉明	木下　行洋	木原　仁	木森　研治	清重　佳郎	草野　望
楠　正敬	楠瀬　浩一	久保　俊一	栗原　邦弘	黒坂　昌弘	黒島　永嗣
光嶋　勲	五谷　寛之	小林　明正	蔡　詩岳	斎藤　知行	斎藤　英彦
酒井　昭典	酒井　和裕	酒井　直隆	坂田　悍教	坂野　裕昭	佐久間雅之
佐々木　孝	貞廣　哲郎	佐藤　和毅	澤泉　卓哉	重冨　充則	柴田　実
島田　幸造	清水　克時	清水　弘之	白井　久也	末永　直樹	鈴木　克侍
鈴木　茂彦	鈴木　正孝	鈴木　康	砂川　融	関谷　勇人	泉類　博明
高瀬　勝己	高橋　正憲	高原　政利	高山真一郎	瀧川宗一郎	田崎　憲一
田嶋　光	多田　浩一	多田　博	立花新太郎	田中　寿一	田中　英城
谷口　泰徳	田原　真也	角田　賢二	坪川　直人	露口　雄一	鶴田　敏幸
寺田　信樹	土井　一輝	藤　哲	戸部　正博	内藤　正俊	中尾　悦宏
仲尾　保志	長岡　正宏	中島　英親	長谷　芳文	中土　幸男	長野　昭
中村　俊康	中村　蓼吾	西　源三郎	西浦　康正	西川　真史	西島　直城
西田　淳	根本　孝一	野口　政隆	信田　進吾	橋詰　博行	浜田　良機
彦坂　一雄	日高　典昭	日高　康博	平瀬　雄一	平田　仁	平山　隆三
福居　顯宏	福本　恵三	藤尾　圭司	藤澤　幸三	二見　俊郎	別府　諸兄
堀井恵美子	堀内　行雄	前田　登	牧　裕	牧野　正晴	政田　和洋
正富　隆	松下　和彦	松下　隆	松末　吉隆	松村　崇史	松村　一
丸山　優	三上　容司	水関　隆也	水谷　一裕	三浪　明男	南川　義隆
宮坂　芳典	村上　恒二	村瀬　剛	村松　慶一	百瀬　敏充	矢島　弘嗣
安田　匡孝	柳原　泰	梁瀬　義章	山中　一良	吉川　泰弘	吉田　健治
吉田　竹志	吉津　孝衛	吉村　光生	龍　順之助	和田　卓郎	渡邊健太郎
渡　捷一					

（193 名）

日本手の外科学会歴代学術集会会長一覧

回数	学会長名	所属（開催時）	開催日	開催地
第 1 回	天児　民和	九州大学整形外科	1957 年 7 月 7 日	神　戸
第 2 回	水野祥太郎	大阪市立大学整形外科	1958 年 7 月 13 日	大　阪
第 3 回	岩原　寅猪	慶應義塾大学整形外科	1959 年 10 月 30 日	東　京
第 4 回	河野　左宙	新潟大学整形外科	1960 年 9 月 30 日～10 月 1 日	新　潟
第 5 回	柏木　大治	神戸医科大学整形外科	1961 年 9 月 30 日～10 月 1 日	神　戸
第 6 回	児玉　俊夫	岡山大学整形外科	1962 年 10 月 10 日～10 月 12 日	岡　山
第 7 回	佐藤　孝三	日本大学整形外科	1963 年 10 月 30 日～10 月 31 日	東　京
第 8 回	諸富　武文	京都府立医科大学整形外科	1964 年 9 月 25 日～9 月 26 日	京　都
第 9 回	片山　良亮	東京慈恵会医科大学整形外科	1966 年 3 月 28 日～3 月 29 日	東　京
第 10 回	伊藤　鉄夫	京都大学整形外科	1967 年 3 月 27 日～3 月 28 日	京　都
第 11 回	津下　健哉	広島大学整形外科	1968 年 4 月 1 日～4 月 2 日	広　島
第 12 回	津山　直一	東京大学整形外科	1969 年 3 月 31 日～4 月 1 日	東　京
第 13 回	上田　文男	名古屋市立大学整形外科	1970 年 2 月 6 日～2 月 7 日	名古屋
第 14 回	小谷　　勉	大阪市立大学整形外科	1971 年 2 月 5 日～2 月 6 日	大　阪
第 15 回	田島　達也	新潟大学整形外科	1972 年 5 月 27 日～5 月 28 日	新　潟
第 16 回	西尾　篤人	九州大学整形外科	1973 年 5 月 7 日～5 月 8 日	福　岡
第 17 回	伊丹　康人	東京慈恵会医科大学整形外科	1974 年 5 月 9 日～5 月 10 日	東　京
第 18 回	猪狩　　忠	岩手医科大学整形外科	1975 年 5 月 8 日～5 月 9 日	盛　岡
第 19 回	宮崎　淳弘	鹿児島大学整形外科	1976 年 5 月 13 日～5 月 14 日	鹿児島
第 20 回	池田　亀夫	慶應義塾大学整形外科	1977 年 5 月 25 日～5 月 26 日	東　京
第 21 回	中川　　正	名古屋大学整形外科	1978 年 6 月 15 日～6 月 16 日	名古屋
第 22 回	伊藤　忠厚	日本医科大学整形外科	1979 年 5 月 29 日～5 月 30 日	東　京
第 23 回	森　　益太	関西医科大学整形外科	1980 年 5 月 16 日～5 月 17 日	京　都
第 24 回	増原　建二	奈良県立医科大学整形外科	1981 年 5 月 13 日～5 月 14 日	奈　良
第 25 回	山内　裕雄	順天堂大学整形外科	1982 年 5 月 7 日～5 月 8 日	東　京
第 26 回	高岸　直人	福岡大学整形外科	1983 年 5 月 19 日～5 月 20 日	福　岡
第 27 回	野村　　進	金沢大学整形外科	1984 年 5 月 10 日～5 月 11 日	金　沢
第 28 回	中野　謙吾	兵庫医科大学整形外科	1985 年 5 月 9 日～5 月 10 日	神　戸
第 29 回	鳥山　貞宜	日本大学整形外科	1986 年 5 月 8 日～5 月 9 日	東　京
第 30 回	室田　景久	東京慈恵会医科大学	1987 年 5 月 7 日～5 月 8 日	東　京
第 31 回	三浦　隆行	名古屋大学整形外科	1988 年 5 月 19 日～5 月 20 日	名古屋
第 32 回	鈴木　勝己	産業医科大学整形外科	1989 年 5 月 11 日～5 月 12 日	北九州
第 33 回	矢部　　裕	慶應義塾大学整形外科	1990 年 5 月 17 日～5 月 18 日	東　京
第 34 回	渡辺　好博	山形大学整形外科	1991 年 5 月 16 日～5 月 17 日	山　形
第 35 回	上羽　康夫	京都大学医療技術短期大学	1992 年 5 月 13 日～5 月 14 日	京　都
第 36 回	石井　清一	札幌医科大学整形外科	1993 年 5 月 27 日～5 月 28 日	札　幌
第 37 回	生田　義和	広島大学整形外科	1994 年 5 月 19 日～5 月 20 日	広　島
第 38 回	児島　忠雄	東京慈恵会医科大学形成外科	1995 年 5 月 18 日～5 月 19 日	東　京
第 39 回	茨木　邦夫	琉球大学整形外科	1996 年 5 月 9 日～5 月 10 日	宜野湾
第 40 回	阿部　正隆	岩手医科大学整形外科	1997 年 5 月 22 日～5 月 23 日	盛　岡
第 41 回	玉井　　進	奈良県立医科大学整形外科	1998 年 5 月 14 日～5 月 15 日	大　阪
第 42 回	藤巻　悦夫	昭和大学整形外科	1999 年 5 月 13 日～5 月 14 日	東　京
第 43 回	平澤　泰介	京都府立医科大学整形外科	2000 年 5 月 11 日～5 月 12 日	京　都
第 44 回	山野　慶樹	大阪市立大学整形外科	2001 年 5 月 10 日～5 月 11 日	大　阪
第 45 回	吉津　孝衛	新潟手の外科研究所	2002 年 4 月 11 日～4 月 12 日	新　潟
第 46 回	中村　蓼吾	名古屋大学手の外科学	2003 年 4 月 18 日～4 月 19 日	名古屋
第 47 回	阿部　宗昭	大阪医科大学整形外科	2004 年 4 月 22 日～4 月 23 日	大　阪
第 48 回	土井　一輝	小郡第一総合病院	2005 年 4 月 21 日～4 月 22 日	下　関

日本手の外科学会歴代春期教育研修会会長一覧

回数	学会長名	所属（開催時）	開催日	開催地
第1回	児島　忠雄	東京慈恵会医科大学	1995年5月20日	東京/国立教育会館（虎の門ホール）
第2回	茨木　邦夫	琉球大学	1996年5月11日	宜野湾/沖縄コンベンションセンター
第3回	阿部　正隆	岩手医科大学	1997年5月24日	盛岡/岩手県民会館
第4回	玉井　　進	奈良県立医科大学	1998年5月16日	大阪/リーガロイヤルホテル
第5回	藤巻　悦夫	昭和大学	1999年5月15日	東京/東京国際フォーラム
第6回	平澤　泰介	京都府立医科大学	2000年5月13日	京都/国立京都国際会館
第7回	山野　慶樹	大阪市立大学	2001年5月12日	大阪/大阪国際会議場
第8回	吉津　孝衛	新潟手の外科研究所	2002年4月13日	新潟/音楽文化会館
第9回	中村　蓼吾	名古屋大学	2003年4月20日	名古屋/名古屋国際会議場
第10回	阿部　宗昭	大阪医科大学	2004年4月24日	大阪/大阪国際会議場
第11回	土井　一輝	小郡第一総合病院	2005年4月23日	下関/海峡メッセ下関

日本手の外科学会歴代秋期教育研修会会長一覧

回数	学会長名	所属（開催時）	開催日	開催地
第1回	山内　裕雄	順天堂大学	1995年9月9日～9月10日	東京/順天堂大学有山登記念講堂
第2回	玉井　　進	奈良県立医科大学	1996年9月7日～9月8日	大阪/大阪科学技術センター
第3回	矢部　　裕	慶應義塾大学	1997年9月6日～9月7日	東京/大正ホール
第4回	平澤　泰介	京都府立医科大学	1998年9月5日～9月6日	京都/京都府立医大附属図書館記念ホール
第5回	藤巻　悦夫	昭和大学	1999年9月4日～9月5日	東京/昭和大学講堂
第6回	生田　義和	広島大学	2000年9月2日～9月3日	広島/広島大学講堂
第7回	中村　蓼吾	名古屋大学	2001年9月1日～9月2日	名古屋/名古屋大学シンポジオン
第8回	阿部　宗昭	大阪医科大学	2002年9月7日～9月8日	大阪/大阪医科大学講堂

手の外科研修施設一覧

施設番号	施設名 住所（電話番号）	研修責任者 研修期間	研修内容	手の外科年間手術件数 推薦者	スタッフ数 その他条件
1	北海道大学医学部附属病院整形外科	三浪　明男	手の外科一般，マイクロサージャリー	200 件	3 名
	〒060-8638　札幌市北区北 15 条西 7 丁目（011-716-1161）	3，12 ヵ月		所属長	卒後 5 年以降
2	大阪労災病院	安田　匡孝	手の外科一般，リウマチ手	400 件	3 名
	〒591-8025　堺市長曽根町 1179-3（072-252-3561）	3 ヵ月		不要	認定医師
3	山口県厚生連小郡第一総合病院	土井　一輝	手の外科一般，マイクロサージャリー	700 件	3 名
	〒754-0002　山口県吉敷郡小郡町下郷 862-3（083-972-0333）	3，6，12 ヵ月		所属長	卒後 5 年以降
4	新潟手の外科研究所	吉津　孝衛	手の外科一般，マイクロサージャリー（別に 1～2 週間の短期マイクロ技術研修あり）	1,700 件	3 名
	〒950-0965　新潟市新光町 1-18（025-283-0306）	4 ヵ月，3 ヵ月以下		不要	条件なし
5	東京手の外科・スポーツ医学研究所	山口　利仁	上肢外傷	600 件	2 名
	〒192-0002　八王子市高月町 360（0426-92-1115）	6，12 ヵ月		不要	卒後 6 年以上
6	埼玉手の外科研究所	児島　忠雄	手の外科一般，マイクロサージャリー，特に皮膚軟部組織の再建	800 件	3 名
	〒355-0072 東松山市石橋 1721（0493-23-1221）	3，6，12 ヵ月		所属長	卒後 5 年以上
7	聖隷浜松病院手の外科・マイクロサージャリーセンター	斎藤　英彦 クリニカルフェロー 12 ヵ月	手の外科全般（麻痺手，リウマチ手を含む）	900 件	4～5 名
	〒430-8558 浜松市住吉 2-12-12（053-474-2222）	オブザーバー毎週 1 回 6～12 ヵ月 ビジター任意		施設長，科長	卒後 6 年以上
8	鈴鹿回生病院	藤澤　幸三	上肢外科外来，ハンドリハビリ，手術参加，三重大学上肢外科グループ抄読会	680 件	3 名
	〒513-0836 鈴鹿市国府町 112-1（0593-75-1212）	3 ヵ月～6 ヵ月		所属長，研修許可書	卒後 3 年以上
9	医療法人あかね会広島手の外科・微小外科研究所	津下　健哉	手の外科一般，マイクロサージャリー	350 件	2 名
	〒730-0811 広島市中区中島町 4-11（082-544-1227）	3 ヵ月～6 ヵ月		所属長	卒後 5 年以上
10	大阪厚生年金病院	正富　隆	手の外科，RA（TEA・TSA 等，肩を含む），スポーツ傷害（肘・肩の鏡視下手術を含む），マイクロサージャリー	400 件（肩 200 件含む）	1 名
	〒553-0003 大阪市福島区福島 4-2-78（06-6652-7711）			所属長，または所属医局科長	卒後 5 年以上
11	名古屋掖済会病院整形外科	渡邊健太郎	手の外科一般，マイクロサージャリー，上肢外傷	1,000 件	4 名
	〒454-0854 名古屋市中川区松年町 4-66（052-652-7711）	12 ヵ月以上		所属長	卒後 5 年以上
12	弘前大学医学部附属病院整形外科	藤　哲	手の外科，マイクロサージャリー，脚延長	450 件	3 名
	〒036-8562　弘前市在府町 5（0172-33-5111）	条件なし		所属教室教授または施設長	条件なし
13	広島大学医学部附属病院整形外科	越智光夫・石田治	手の外科一般，マイクロサージャリー	400 件	5 名
	〒734-8551 広島市南区霞 1-2-3（082-257-5232）	3 ヵ月～12 ヵ月		所属長	条件なし
14	新潟県立瀬波病院リウマチセンター	石川　肇	リウマチ手・肘の治療，リウマチ治療全般	150 件	3 名
	〒958-8555　村上市瀬波温泉 2-4-15（0254-53-3154）	3 ヵ月～12 ヵ月		不要	リウマチに興味ある医師

施設番号	施設名	研修責任者	研修内容	手の外科年間手術件数	スタッフ数
	住所（電話番号）	研修期間		推薦者	その他条件
15	奈良マイクロサージャリー・手の外科研究所（西奈良中央病院），奈良県立医科大学整形外科	玉井　　進	マイクロサージャリーによる血管・神経手術，組織移植，手の外科全般	400 件	2 名
	〒631-0024 奈良市百楽園 5-2-6 西奈良中央病院(0742-43-3333)	3 ヵ月～12 ヵ月		所属長	整形外科，形成外科専門医
16	山口県立中央病院	酒井　和裕	上肢の外科一般，マイクロサージャリー，整形外科的救急処置	350 件	2 名
	〒747-8511 防府市大字大崎 77 (0835-22-4411)	3，6，12 ヵ月		所属長	卒後 3～6 年
17	医療法人伴帥会愛野記念病院	貝田　英二	手の外科一般，マイクロサージャリー	850 件	2 名
	〒854-0301 長崎県南高来郡愛野町 3838-1（0957-36-0015）	3 ヵ月～6 ヵ月		所属長	卒後 5 年以上
18	慶應義塾大学病院整形外科	池上　博泰	手・肘・肩関節手術，専門外来，検査手技の研修，症例検討会	500 件	7 名
	〒160-8582 東京都新宿区信濃町 35（03-3353-1211）	1 ヵ月～6 ヵ月		所属長	卒後 4 年以上
19	信州大学整形外科	加藤　博之	手・肘・肩の外傷（鏡視下手術，スポーツ，外傷，RA，先天異常，マイクロ，再生医療の基礎研究含む）	200 件	3 名
	〒390-8621 松本市旭 3-1-1 (0263-37-2659)	3 ヵ月～12 ヵ月		なし	卒後 3 年以上
20	大阪医科大学整形外科	阿部　宗昭	手の外科全般，肘の外科全般，マイクロサージャリー	250 件	4 名
	〒569-8686 高槻市大学町 2-7 (072-683-1221)	希望による		所属長	卒後 5 年以上

研修希望者は各研修施設に直接，申請，交渉を行ってください．教育研修委員会および日本手の外科学会は研修医の申請，および研修に関しては一切関与いたしません．

日本手の外科学会　教育研修ビデオライブラリー

巻数	タイトル	講　師	作成年度	時間
1	腱移行術	津下　健哉	1999	35 分
2	手の外科医に必要な皮弁の挙上法 橈側前腕皮弁 逆行性後骨間皮弁 外側上腕皮弁 単径皮弁 静脈皮弁	 土田　芳彦 福居　顯宏 金谷　文則 関口　順輔 鈴木　正孝	1999	37 分
3	橈骨遠位端骨折に対する種々の手術的治療法 粉砕関節内骨折に対する創外固定および補助観血整復・骨移植術 Intrafocal pinning 法 橈骨遠位端骨折に対する創外固定法	 斎藤　英彦 外間　　浩 玉井　和夫	1999	18 分
4	鏡視下手根管開放術 One-portal 法 Two-portal 法	 奥津　一郎 木村　　元	2000	26 分
5	手関節鏡 手関節鏡の実際 手関節鏡視下手術の実際 橈骨遠位端関節内骨折の鏡視下整復・固定術	 玉井　和夫 塩之谷　香 土井　一輝	2000	30 分
6	**Dupuytren** 拘縮の手術 有茎血管柄付き DIP 関節を利用した指 PIP 関節再建のコツ	福居　顯宏 黒島　永嗣	2000	26 分
7	**Herbert Screw** による舟状骨偽関節手術	井上　五郎	2000	16 分
8	腕神経叢損傷全型麻痺の再建手術 Double Free Muscle Tansfer 法（新版）	 土井　一輝	2001	50 分
9	リウマチ手関節の手術	政田　和洋	2001	21 分
10	母指再建術 (1) 母指化術による母指の再建 (2) 足趾関節移植を用いた低形成母指の再建	 川端　秀彦 柴田　　実	 2002 2002	 10 分 10 分
11	母指再建術 (3) 橈骨付き逆行性前腕皮弁による母指再建 (4) Wrap-around flap 法	 稲田　有史 土井　一輝	 2002 2002	 10 分 10 分
12	遊離筋膜脂肪弁移植を用いた先天性近位橈尺骨癒合症の授動術	金谷　文則	2002	16 分
13	手の外科手術手技（**1**）	津下　健哉ほか	2002	68 分
14	手の外科手術手技（**2**）	津下　健哉ほか	2002	73 分
15	手の外科手術手技（**3**）	津下　健哉ほか	2002	72 分
16	手の外科手術手技（**4**）	津下　健哉ほか	2002	77 分
17	指尖切断の被覆法 掌側 VY 前進法 改良型手掌皮弁 Kutler 変法 逆行性指動脈島状皮弁 VY 形成併用掌側前進皮弁 血管柄付き爪移植	 土井　一輝 関口　順輔 平瀬　雄一 児島　忠雄 児島　忠雄 光嶋　　勲	2002	68 分
18	手の外科手術手技（**5**）	津下　健哉ほか	2002	73 分
19	手の外科手術手技（**6**）	津下　健哉ほか	2002	72 分
20	手の外科手術手技（**7**）	津下　健哉ほか	2002	77 分
21	**Kienböck** 病の治療　STT 関節固定術 有茎血管柄付き橈骨移植 血管柄付き橈骨移植 腱球移植術＋仮 STT（SC）固定術 月状骨摘出と舟状－三角骨間靱帯形成術 セラミック人工月状骨置換術	安田　匡孝 土井　一輝 藤尾　圭司 矢島　弘嗣 大井　宏之 鈴木　克侍	2003	64 分
22	**PIPJ** 骨折索引療法 指尖部切断再接着術 尺骨楔状短縮骨切り術	黒島　永嗣 服部　泰典 吉田　竹志	2003	34 分
23	手の外科手術手技（**8**）	津下　健哉ほか	2003	88 分
24	手の外科手術手技（**9**）	津下　健哉ほか	2003	54 分
25	手の外科手術手技（**10**）	津下　健哉ほか	2004	38 分

日本手の外科学会広報委員会監修　パンフレット

手の外科シリーズ

1. 手根管症候群
2. ドケルバン病（狭窄性腱鞘炎）
3. ばね指（弾発指）
4. ヘバーデン結節
5. ガングリオン
6. マレット変形
7. テニス肘（上腕骨外上顆炎）
8. 肘部管症候群
9. 舟状骨骨折
10. 強剛母指
11. 爪周囲炎
12. 屈筋腱損傷
13. 橈骨遠位端骨折
14. 切断指再接着
15. 母指 CM 関節症
16. キーンベック病（月状骨軟化症）
17. デュピュイトラン拘縮
18. 野球肘
19. 上腕骨顆状骨折
20. 手の手術を受けられた方へ
21. 肘内障

目　次

—パネルディスカッション　手根管症候群の合併症とその対策—

USE system による手根管開放術の合併症とその対策 ……奥　津　一　郎・他…… 1

I Okutsu, et al.：How to Perform Endoscopic Carpal Tunnel Release with Fewer Complications Using the USE System

ECTR（奥津法）後の pillar pain の検討 ……小西池　泰　三・他…… 6

T Konishiike, et al.：Clinical Analysis of Pillar Pain after Endoscopic Carpal Tunnel Release：The Okutsu Method

—パネルディスカッション　手関節鏡の現況—

手関節鏡の手技と問題点……安　部　幸　雄…… 10

Y Abe：Wrist Arthroscopy：Techniques and Problems

橈骨遠位端骨折の鏡視下手術……河　野　正　明・他…… 14

M Kawano, et al.：Arthroscopic Treatment for Distal Radius Fractures

—橈骨遠位端骨折—

高齢女性の橈骨遠位端骨折に対する掌側ロッキングプレート使用例の検討……寺　浦　英　俊・他…… 21

H Teraura, et al.：Palmar Locking Plate for Fixation of Distal Radial Fractures in Elderly Women

背側転位型の橈骨遠位端骨折に対する Symmetry プレートの手術成績—背側法と掌側法の比較—……長谷川　和　重・他…… 26

K Hasegawa, et al.：Clinical Results of Internal Fixation with a Symmetry Plate System for Dorsal Displaced Distal Radius Fractures—Comparison Dorsal Approach with the Palmer Approach—

プレート固定による橈骨遠位端骨折の治療成績—Locking Plate と非 Locking Plate の比較— ……川　崎　恵　吉・他…… 32

K Kawasaki, et al.：Clinical Results of the Plate Fixation for Distal Radius Fractures—Comparison between Locking Plate and Unlocking Plate—

尺骨茎状突起骨折を合併した橈骨遠位端骨折における手関節尺側部痛……岡　崎　　敦・他…… 37

A Okazaki, et al.：Ulnar Wrist Pain in Distal Radius Fracture Associated with Ulnar Styloid Fracture

—舟状骨—
従来法と血管柄付き橈骨移植術による舟状骨偽関節の手術成績…稲　垣　克　記・他…… 42
K Inagaki, et al.：Scaphoid Nonunion Treated with Screw Fixation with Wedged Bone Graft and Vascularized Bone Graft

舟状骨近位部骨折偽関節の治療
—逆行性 Herbert screw 固定法— ……井　上　五　郎・他…… 46
G Inoue, et al.：Retrograde Herbert Screw Fixation for Treatment of the Proximal Pole Nonunion of the Scaphoid

無症候性舟状骨偽関節の検討……稲　垣　弘　進・他…… 50
H Inagaki, et al.：Analysis of Asymptomatic Scaphoid Nonunions

—手指骨折・脱臼—
有鉤骨鉤骨折に対する超音波治療と鉤切除術の比較検討……藤　岡　宏　幸・他…… 54
H Fujioka, et al.：Treatment of Fracture of the Hook of the Hamate
—Ultrasound vs. Resection of the Hook—

大きな骨片を有する Mallet 骨折に対する石黒法変法 ……坪　川　直　人・他…… 58
N Tsubokawa, et al.：Modified Ishiguro's Method for Large Mallet Fractures

橈骨骨頭・頚部骨折に対する髄内整復固定法 ……辻　本　　律・他…… 62
R Tsujimoto, et al.：Reduction and Fixation of Radial Head and Neck Fractures Using Closed Intramedullary Pinning

手指の顆部骨折に対するミニプレート固定の使用経験……面　川　庄　平・他…… 65
S Omokawa, et al.：Treatment of Unstable Condylar Fractures of the Proximal and Middle Phalanx of the Finger with Minicondylar Titanium Plate System

手指 MP 関節背側脱臼の治療成績 ……北　野　岳　史・他…… 68
T Kitano, et al.：Clinical Results of Treatment for Dorsal Dislocation of the Metacarpophalangeal Joint

MP 関節部の外傷性伸筋腱脱臼に対する指背腱膜縫縮術の成績…中　村　　智・他…… 72
S Nakamura, et al.：Primary Suture for Traumatic Dislocation of the Extensor Tendon at the Metacarpophalangeal Joint

靱帯再健を行った母指 CM 関節脱臼の治療 ……石　垣　範　雄・他…… 76
N Ishigaki, et al.：Dislocation of the Carpometacarpal Joint of the Thumb—Report of 4 Cases—

尺側列 CM 関節脱臼骨折の臨床像および治療成績 ……岡　﨑　真　人・他…… 80
M Okazaki, et al.：Treatment of Fracture-Dislocations of the Ulnar Carpometacarpal Joints

—手指関節症—

母指 CM 関節症のメタアナライシス ……佐 野 和 史・他…… 87

K Sano, et al.：Meta-analysis between Treatments for Trapeziometacarpal Osteoarthritis

指節間関節における変形性関節症の分布と存在様式
—欧米人との比較—……戸 羽 直 樹・他…… 93

N Toba, et al.：The Prevalence of Radiographic Osteoarthritis in the Bilateral Hands：A Cross-sectional Study in Japanese Women

手指 MP 関節の一次性関節症について ……高 橋 幸 司・他…… 97

K Takahashi, et al.：Primary Osteoarthritis of the Metacarpophalangeal Joint

母指 MP 関節ロッキングの経験
—MP 関節の形態と運動からみた危険因子— ……井 上 貞 宏・他…… 101

S Inoue, et al.：Locking Metacarpophalangeal Joint of the Thumb—Morphological Risk Factors—

指背腱膜広範前進法による陳旧性腱性 mallet finger の治療経験…諸 橋 彰・他…… 108

A Morohashi, et al.：The Treatment of Chronic Mallet Finger Using the Extensive Advancement Method of Extensor Aponeurosis

—TFCC—

術後関節鏡所見から検討した TFCC 損傷部の再生 ……建 部 将 広・他…… 112

M Tatebe, et al.：Arthroscopic Evaluation of the TFCC Regeneration

三角靱帯起始部転位を伴った尺骨茎状突起変形治癒……小 野 浩 史・他…… 116

H Ono, et al.：Malunion of the Ulnar Styloid Process and Triangular Ligament Insertion

尺骨茎状突起骨折を伴う橈骨遠位端骨折における
三角線維軟骨複合体損傷……山 本 浩 司…… 120

K Yamamoto：Injuries of the Triangular Fibrocartilage Complex in Distal Radius Fractures Associated with Ulnar Styloid Fractures

労働災害による上肢外傷例の検討—第 1 報；受傷日時，受傷機転，
受傷内容等に関する調査—……入 船 秀 仁・他…… 124

H Irifune, et al.：Analysis of Upper Extremity Trauma due to Work-related Accidents；The 1st Report —Epidemiology Investigation；Date, Time, Episode, Damaged Types, etc.—

—腱—

No man's land における屈筋腱縫合後早期自動屈曲療法
の経験……坂 井 健 介・他…… 127

K Sakai, et al.：Early Active Controlled Mobilization after Flexor Tendon Repair in No Man's Land

長母指伸筋腱皮下断裂手術例の検討……小 林 勉・他…… 131

T Kobayashi, et al.：Subcutaneous Rupture of Extensor Pollicis Longus Tendon

伸筋腱引き抜き損傷に対する腱移行術の治療……池　田　全　良・他…… 135
M Ikeda, et al.：Tendon Transfer for the Extensor Avulsion Injuries

母指 MP 関節伸展不全を合併した長母指伸筋腱皮下断裂例
の検討……清　水　弘　之・他…… 142
H Shimizu, et al.：Subcutaneous Rupture of the Extensor Pollicis Longus Tendon with an Extension Lag of the Thumb Metacarpophalangeal Joint

—Kienböck 病—

Kienböck 病に対する橈骨骨切り術前後の MRI 所見と
治療成績……松　木　　浩・他…… 146
H Matsuki, et al.：MRI Findings and Clinical Results after Radial Osteotomy for Kienböck's Disease

Kienböck 病に対する有頭骨部分短縮骨切り術 ……森　友　寿　夫・他…… 149
H Moritomo, et al.：Partial Capitate Shortening for Kienböck's Disease

手根骨配列異常をきたした Kienböck 病（stage Ⅲb）に対する
Graner 変法の手術成績 ……高　瀬　勝　己・他…… 155
K Takase, et al.：Modified Graner Procedure for Kienböck's Disease（Stage Ⅲb）with Carpal Collapse

進行期 Kienböck 病に対する新しい腱球移植術の開発
—再生医療を応用した Hybrid 型腱球移植術— ……重　松　浩　司・他…… 159
K Shigematsu, et al.：Treatment of Kienböck's Disease with Tissue Engineered Hybrid Tendon Roll Interposition Arthroplasty—Experimental Study—

日手会誌（J Jpn Soc Surg Hand），第22巻　第2号　1-5，2005

パネルディスカッション　手根管症候群の合併症とその対策

USE system による手根管開放術の合併症とその対策

おくつ整形外科クリニック

奥津一郎・浜中一輝

筑波記念病院整形外科

吉田　綾

How to Perform Endoscopic Carpal Tunnel Release with Fewer Complications Using the USE Sytem

Ichiro Okutsu, Ikki Hamanaka

Okutsu Minimally Invasive Orthopaedic Clinic

Aya Yoshida

Department of Orthopaedic Surgery, Tsukuba Memorial Hospital

In 1986, we developed a new surgical procedure for carpal tunnel syndrome using the USE system. This new operative procedure is based on evidence-based medicine using endoscopic observation, carpal canal pressure measurements, median nerve pressure measurements, electrophysiological and clinical results. Based on these results, the endoscopic operative procedure should release the distal holdfast fibers of the flexor retinaculum (DHFFR) in addition to the flexor retinaculum (FR).

Since that time we have operated on 6,500 hands with a complication rate of 0.3% (20/6,500 hands). Most major complications are vascular injuries resulting from incorrect use of the hook knife. During release of the DHFFR, the tip of the hook knife may lacerate the arterial wall resulting in pseudo-aneurysm formation or postoperative bleeding and hematoma formation. To eliminate these problems, we developed a new technique calling for the USE system to be inserted between the DHFFR and the superficial palmar arterial arch. In this technique the endoscope is rotated inside of the USE sheath towards the palmar side and the DHFFR is observed before rotating the endoscope towards the dorsal side where pulsation of the superficial palmar arterial arch is observed prior to insertion of the hook knife next to the USE sheath. Only highly skilled surgeons should attempt to perform this procedure and they must follow the principle of "never cut what you cannot see and identify."

Four temporary ulnar nerve palsy cases were observed. These cases all recovered spontaneously without any surgical interventions within 180 days (mean : 90 days). Based on Guyon canal pressure measurement results from 10 other cases, we found that in some of these 10 cases, high pressure with active power grip was demonstrated postoperatively. This kind of palsy resulting from high postoperative pressure in the Guyon canal, may not preclude the possibility of eventually developing ulnar nerve palsy.

緒　　言

我々は1986年に手根管症候群に対する内視鏡手術を世界に先駆けて開発し[5)6)]，2005年4月までに6,500手に対して施行してきた．この間，このUSE system〔タクト医療（株），東京，日本〕を用いた手根管症候群の新しい手術法を「根拠に基づいた医療」とするため，内視鏡的観察[6)~9)]，手根管内圧[10)]および正中神経内圧測定結果[11)12)]，さらに臨床症状および電気生理学的回復結果[6)]を検討してきた．

Key words：carpal tunnel syndrome（手根管症候群），complications（合併症），endoscopic surgery（内視鏡手術），endoscopically assisted surgery（内視鏡補助手術），USE system（ユース・システム）

Address for reprints：Ichiro Okutsu, MD, Okutsu Minimally Invasive Orthopaedic Clinic, 3rd Fl., Daini Sano Building, 5-10-24 Minami-azabu, Minato-ku, Tokyo 106-0047, Japan.

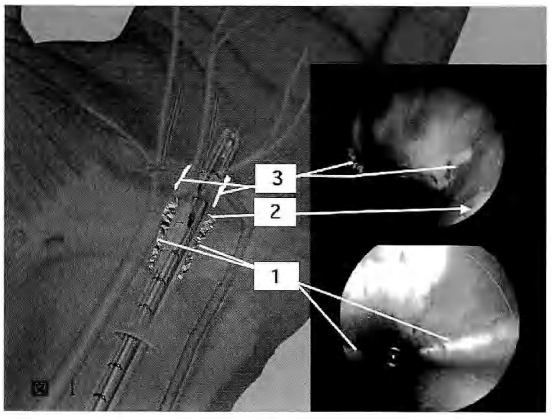

図 1　屈筋支帯（FR）と distal holdfast fibers of the flexor retinaculum（DHFFR）の切離
1：屈筋支帯切離端，2：屈筋支帯遠位切離端，3：DHFFR 切離端．
両者を切離することで手根管ははじめて完全に開放される（奥津一郎：「Skill Up」第 3 回　日帰り手術：手根管症候群内視鏡手術，Arthritis, 3：72-77, 2004 より模式図を一部改訂して引用）

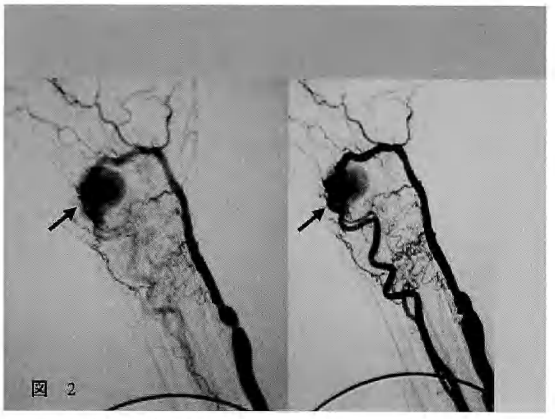

図 2　仮性動脈瘤の動脈造影像
小指球部分に形成された仮性動脈瘤（矢印）を示す．

手術を開始した 1986 年当時は，distal holdfast fibers of the flexor retinaculum（DHFFR）の存在[6)~9)14)]を知るものは誰もなく，手根管の開放は，屈筋支帯を切離すれば十分であると考えられていた．そして観血手術同様，内視鏡手術においても，手根管内から屈筋支帯を切離すれば手術目的は達成できたと考える者も多かった．我々は，手術に際して手根管内圧測定[10)]を行っていたので，屈筋支帯の切離後に指最大自動屈曲位において手根管内圧が低下しない症例があることに疑問をもった．そこで，これらの症例に内視鏡下の詳細な観察を行った結果，屈筋支帯の遠位に母指球と小指球の筋膜間に存在する薄い筋膜様組織，すなわち DHFFR が存在していることを見出した[6)~9)14)]．そして屈筋支帯に加えて，屈筋支帯の遠位に存在する DHFFR の切離を加えた場合にのみ，はじめて屈筋支帯の切離端は遠位に向かって V 字型に開放されることを明らかにした（図 1）．また，指最大自動屈曲位における手根管内圧は，屈筋支帯の単独切離後と DHFFR 切離後には有意差があり，DHFFR 切離後と前腕筋膜切離後には有意差がないことがわかった．この結果から，屈筋支帯の単独切離だけでは手根管の除圧は不十分であり，一方，前腕筋膜の切離は不必要と考えられた[8)9)]．また，正中神経内圧は，手根管内圧と相関することが明らかとなった[12)]．

そして，しびれおよび触覚の回復結果は，手根管内圧が低い症例の回復が高い症例の回復と比べて早いことを示した[6)]．

以上の結果から，我々は常に屈筋支帯の切離だけでなく，屈筋支帯に加えて DHFFR の切離を行ってきた（図 1）．しかし，当初は，DHFFR の位置，浅掌動脈弓をはじめとする血管，神経などの重要構造物との立体的関係が内視鏡的に明確でない点もあり，合併症を起こすことがあった（図 2）．現在では術式に変更を加えて安全かつ確実に屈筋支帯と DHFFR を切離，手根管を完全開放，除圧，ひいては正中神経を除圧する方法を確立したので，内視鏡手術を行った 6,500 手中の 20 症例に発生した合併症例をあげ，その対策について述べる．また，合併症の中に術後の尺骨神経障害が含まれていたため，尺骨神経障害がいかなる原因で発生するのか検討するために，10 手において Guyon 管（尺骨管）内圧を術前術後に測定したので合わせて報告する．

症　　例

1986 年から 2005 年 4 月までに，手根管症候群に対して USE system を用いた内視鏡手術を行った 6,500 手を検討対象とした．

結果および合併症の対処法

屈筋腱損傷と神経損傷はなかった．合併症の発生率は 0.3%（20/6,500 手）であり，その内訳は，血管損傷 5 手（尺骨動脈壁の部分損傷 3 手，仮性動脈瘤の形成 2 手），術後の出血に伴う局所の血腫形成 11 手，一過

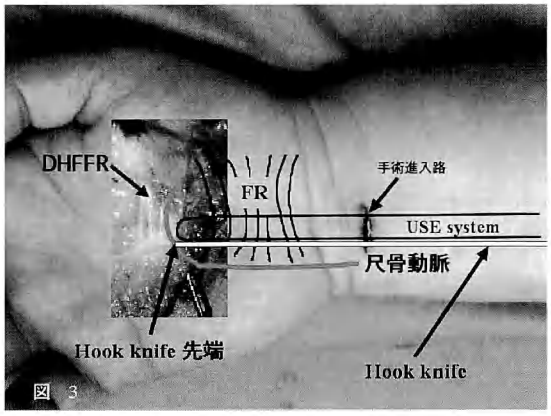

図3　屈筋支帯（FR），DHFFR と浅掌動脈弓，USE system ならびに hook knife の平面的位置関係

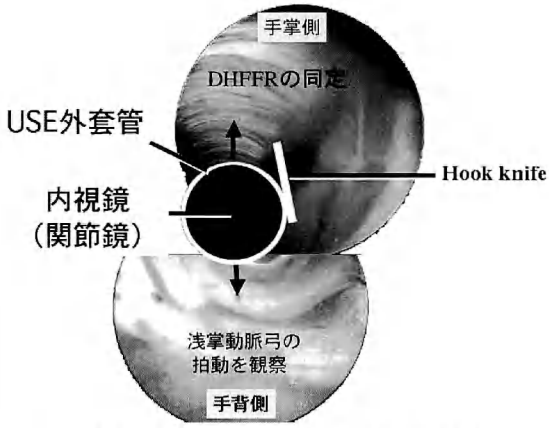

図4　屈筋支帯切離後の DHFFR と浅掌動脈弓，USE system ならびに hook knife の立体的位置関係（axial view）

性の尺骨神経麻痺 4 手である．

以下に代表的な症例と対策を示す．

1．血管損傷

A．尺骨動脈壁の部分損傷：手術は空気止血帯を用いないため，術中の出血部位は内視鏡的に比較的容易に同定できた．出血点を内視鏡で観察しながら外套管に向かって圧迫することにより止血できた．術後に出血，血腫形成などの問題は生じなかった．

B．仮性動脈瘤：長期血液透析例の 2 症例で，術後に仮性動脈瘤を形成した．1 例は，最終的に直径 7 mm の硬結が手掌に存在し，軽度の違和感を訴えていた．神経学的所見はないため，経過観察中である．

他の 1 例は，長期血液透析を 15 年間受けている 42 歳の女性である．罹患手はシャント側で，術中の出血は圧迫で対処できた．創治癒には問題がなかったが，術後 1 ヵ月の間に小指球部に徐々に増大する拍動性腫瘤が出現した．また尺骨神経領域のしびれ感，知覚鈍麻ならびに運動神経障害が出現した．動脈造影（図 2），MRI などで小指球部に動脈瘤を認めた．術後 2.5 ヵ月で観血的に摘出術を行い，尺骨神経障害も改善，その後は問題なく経過した．病理組織学的には仮性動脈瘤であった．

C．術後出血による血腫形成：術後，手根管部に出血したための血腫形成が初期の手術例にみられた．経過観察で血腫は自然に消退し問題を残さなかった．

血管損傷，出血に対する対策

1）内視鏡の挿入部位ならびに hook knife の使用法

屈筋支帯の遠位端より末梢約 1 cm の部位に浅掌動脈弓が存在している．したがって，屈筋支帯を切離する際，屈筋支帯の遠位を越えて hook knife を末梢へ挿入すると血管損傷を起こす可能性がある（図 3，4）．また，hook knife の先端を尺側に回転すれば尺骨動静脈を損傷する可能性がある．Hook knife の刃先は，常に軽度橈側（外套管側）に向けるように操作する．

DHFFR の切離に際しては，DHFFR は浅掌動脈弓と接しているため，単に内視鏡を挿入して DHFFR を切離しようとすると，血管や神経が hook knife の刃と DHFFR の間に位置して，血管損傷や神経損傷を起こす危険性がある．そこで，我々は外套管を DHFFR と浅掌動脈弓の間に挿入して，外套管の中で内視鏡本体を回転させ，手掌面側に DHFFR，手背面側に浅掌動脈弓を確認することにしている（図 4）．通常，神経は血管の手背側に存在するので，この位置関係で USE system の外套管に沿って hook knife を挿入して DHFFR の切離を行えば，神経損傷や血管損傷を起こすことは避けられる．

2）出血血管の止血法

透析患者は一般に血小板数が少なく，また透析にヘパリンなどの抗凝固剤を使用する．そしてシャント側では静脈圧も動脈圧同様に高い．また患者の中には，脳梗塞あるいは心筋梗塞予防のために panaldine や warfarin を内服している者もある．このような症例では，0.5 mm 以下のきわめて細い血管からも拍動性の出血をみることがある．手術中は圧迫止血で対処できたと考えられる場合でも，術後に oozing や出血を起

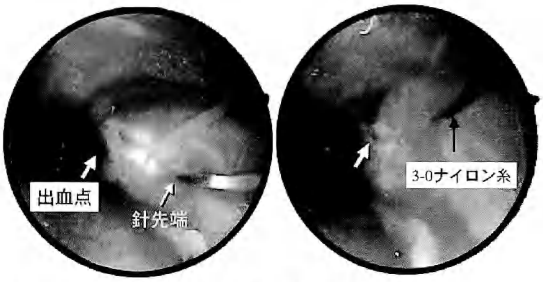

図 5　出血点の止血法（内視鏡像）
内視鏡下に体表面より針付き糸を出血点部分に刺入，出血点に糸をかける．そして再び体表面に取り出す．

こし，患部に血腫を形成して圧迫による神経麻痺などの問題を起こす可能性がある．

そこで，我々は，圧迫止血ではなく内視鏡で出血が確認された血管に対して，体表面より針付き縫合糸を刺入して，出血している血管をとらえ，その後，縫合糸を再度体表面に出し（図 5），玉ガーゼを用いて止血する方法を行っている（図 6）．この方法により，術中の出血は確実にコントロールされ，術後の出血による問題も解消している．

2．尺骨神経障害

一過性の尺骨神経障害の発症は 4 手である．運動神経単独障害 1 手，運動神経障害と知覚神経障害 2 手，知覚神経単独障害 1 手である．患者の平均年齢は 66.3 歳（56～80 歳），症状の発生時期は術後 8～55 日である．症状は 4 手ともに，特別な治療を行わずに経過観察のみで，発症後平均 90 日（30～180 日）で完全に改善した．

尺骨神経障害に対する対策

尺骨神経障害は，手根管開放術後，最短 8 日を経過してから発症した．したがって術直後に発生した軟部の腫脹や血腫による直接の圧迫ではなく，手根管を開放したために発生した二次的な要因による尺骨神経の一時的な圧迫によるものと考えた．そこで術前，術後の Guyon 管内圧測定を 10 手で行った．安静位における術前平均 Guyon 管内圧は 9.2±5.5 mmHg（2～17 mmHg），術後平均内圧は 8.5±6.1 mmHg（2～19 mmHg），指最大自動屈曲位における術前平均内圧は 17.4±11.1 mmHg（4～32 mmHg），術後平均内圧は 20.8±18.4 mmHg（1～49 mmHg）であった．Guyon 管の平均内圧は術前術後でほとんど変化しないが，症例

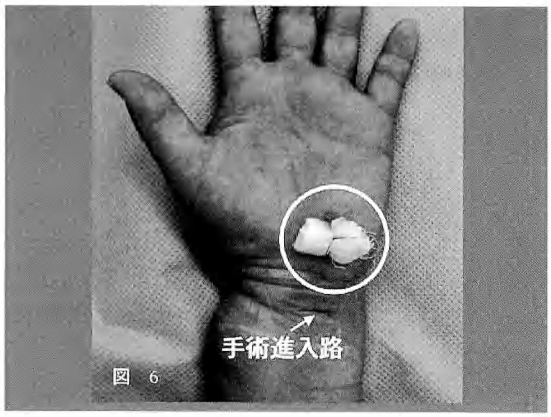

図 6　出血点の止血法（外観）
玉ガーゼを当て，縫合糸を結紮する．長期間放置すると褥創を形成するので術後 3 日目に抜去する．

の中には，術後，指最大自動屈曲位，すなわち患手の使用により Guyon 管内圧が 49 mmHg と上昇する症例があることがわかった．そして，49 mmHg という値が繰り返し Guyon 管に与えられれば，一過性の神経麻痺を起こす可能性があると考えられた．我々は，現在 1%エピネフリン入りリドカインの局所麻酔下に手術を行っているので，術中に尺骨神経の運動機能を確認できる利点がある．手術時点で神経障害がなく，その後に障害が発生した場合には，今回の検討から考えて経過観察のみで回復すると考える．今後さらに検討を加えていきたい．

考　　察

手根管症候群の手術は，1930 年に Learmonth により，前腕の小切開から盲目的に剪刀を手根管内に挿入して横手根靱帯（1955 年，Paris Nomina Anatomica で国際解剖学名として「手」の屈筋支帯と変更された）を切離したのがはじまりである．この方法は，手術侵襲は軽いが盲目的な手法であるため，正中神経損傷や屈筋腱損傷などの合併症が発生する可能性があった．これらの問題点を解決するために 1946 年 Cannon らは観血手術を考案，施行した．この直視下の観血手術では合併症は発生しないはずであったが，術中合併症として神経損傷（正中神経本幹，掌側皮神経枝，反回枝，指神経，橈骨神経浅枝），血管損傷（浅掌動脈弓），屈筋腱損傷，屈筋支帯の不全切離，術後合併症として血腫形成，感染，反射性交感神経性ジストロフィー（complex regional pain syndrome type Ⅰ），そして皮膚

に関する問題として疼痛性瘢痕や肥厚性瘢痕，屈筋腱の弓づる形成（腱浮き上がり現象），正中神経の掌側脱臼，屈筋腱の癒着などの報告がある[2)13)]．そして，屈筋腱の弓づる形成や正中神経の掌側脱臼を生じないために，術後数日から3週間程度手関節を軽度背屈位で固定したり，手術創の治癒に2週間程度を要するなど日常生活動作が制限される問題点があった．

奥津ら[5)6)]は観血手術に生じることのあるこれらの問題点を解決するために1986年にUSE systemを用いて前腕に1ヵ所，1cmの皮膚切開からすべての手術操作を行う手根管症候群の内視鏡手術（one portal technique）を開発した．その後，Futami ら[4)]による two portal technique が発表され，1989年にはさまざまな内視鏡を用いた手術が北米で開発された．これらの方法は，endoscopic carpal tunnel release（ECTR）と表現され，すべて同じ手術法として議論されてきた．これらは，奥津法[5)6)]のように「内視鏡を皮下に挿入する手術開始時点から，手術対象組織の観察，同定，手術行為，そして手術終了まで，完全な視野をもつ器械を用いて行う内視鏡手術」と Chow 法[3)]や Agee 法[1)]に代表される「器械の構造上，内視鏡用外套管あるいは内視鏡の挿入に際して，内視鏡的な観察が行えないために体表面の land mark を指標に手術器械を手根管内に挿入せざるをえなく，また，不透明な外套管を使用しているために内視鏡の視野に制限がある器械を用いる内視鏡補助手術」に分けることができる．そして，両者は手術法が異なっているので手術成績，合併症の発生率などは，別の術式として議論すべきである．

今回の我々の報告以外で知りえたUSE systemを用いた内視鏡手術の合併症は，指神経損傷であったが，内視鏡補助手術においては，神経損傷として正中神経本幹，反回枝損傷があり，さらに屈筋支帯の不全切離，Guyon 管への内視鏡の誤挿入なども報告されている[2)13)]．

以上の結果から，手根管症候群手術の目的を完全に達成し，かつ合併症を起こさないためには，盲目的手術操作を含まない術式を選択して，正確な解剖学的知識のもとに，正確な手術操作で手術を行うことが大切である．また，出血に際しては経皮的に縫合糸を用いて止血する方法は有効であった．

結　　語

手根管症候群のいわゆる内視鏡手術は，盲目的な手術操作を含まない術式を選択して，正確な解剖学的知識のもとに，正確な手術操作で行えば合併症の発生率も低く，良好な手術成績を得ることができる．

文　　献

1) Agee JM, McCarroll HR, Tortosa RD, et al.：Endoscopic release of carpal tunnel syndrome—A randomized prospective multicenter study. J Hand Surg, 17-A：987-995, 1992.
2) Boeckstyns MEH, Sørensen AI：Does endoscopic carpal tunnel release have a higher rate of complications than open carpal tunnel release? An analysis of published series. J Hand Surg, 24-B：9-15, 1999.
3) Chow JCY：Endoscopic release of the carpal ligament：A new technique for carpal tunnel syndrome. Arthroscopy, 5：19-24, 1989.
4) Futami T, Kubodera D, Tsukamoto Y：Subcutaneous division of the transverse carpal ligament by a use of Teflon tube and an arthroscope. J West Pacif Orthop Assoc, 26：17-22, 1989.
5) 奥津一郎，二ノ宮節夫，夏山元伸　ほか：Universal endoscope の開発と皮下鏡視下手術の試み．日整会誌，61：491-498，1987.
6) Okutsu I：The world's first endoscopic management of carpal tunnel syndrome；eleven years clinical experience, In：Roth J, Richards R, eds. 7th Congress of the International Federation of Societies for Surgery of the Hand（IFSSH), Bologna (Italy), Monduzzi Editore S. p. A：123-129, 1998.
7) 奥津一郎：手根管症候群の鏡視下手術．関節外科，15：33-40，1996.
8) Okutsu I, Hamanaka I, Tanabe T, et al.：Complete endoscopic carpal tunnel release in long-term haemodialysis patients. J Hand Surg, 21-B：668-671, 1996.
9) Okutsu I, Hamanaka I, Tanabe T, et al.：Complete endoscopic carpal canal decompression. Am J Orthop, 25：365-368, 1996.
10) Okutsu I, Ninomiya S, Hamanaka I, et al.：Measurement of pressure in the carpal canal before and after endoscopic management of carpal tunnel syndrome. J Bone Joint Surg, 71-A：679-683, 1989.
11) Okutsu I, Hamanaka I, Chiyokura Y, et al.：Intraneural median nerve pressure in carpal tunnel syndrome. J Hand Surg, 26-B：155-156, 2001.
12) Okutsu I, Ninomiya S, Yoshida A, et al.：Measurement of carpal canal and median nerve pressure in patients with carpal tunnel syndrome. Tech Hand Upper Ext Surg, 8：124-128, 2004.
13) Palmer AK, Toivonen DA：Complications of endoscopic and open carpal tunnel release. J Hand Surg, 24-A：561-565, 1999.
14) Tanabe T, Okutsu I：An anatomical study of the palmar ligamentous structures of the carpal canal. J Hand Surg, 22-B：754-757, 1997.

日手会誌（J Jpn Soc Surg Hand），第 22 巻　第 2 号　6-9，2005

ECTR（奥津法）後の pillar pain の検討

岡山赤十字病院整形外科
小西池　泰　三
岡山大学医学部整形外科学教室
橋　詰　博　行

Clinical Analysis of Pillar Pain after Endoscopic Carpal Tunnel Release：The Okutsu Method

Taizo Konishiike
Department of Orthopaedic Surgery, Okayama Red Cross Hospital
Hiroyuki Hashizume
Department of Orthopaedic Surgery, Faculty of Medicine, Okayama University Medical School

Pillar pain is well a known complication after carpal tunnel release, but a clear definition of this phenomenon is lacking. We define this pain as tenderness on the base of the palm superficial to the carpal tunnel, which is not a spontaneous pain, sometimes concurrent with swelling and without sensory disturbance. We studied the patients with this pain after an endoscopic carpal tunnel release (ECTR, Okutsu method).

Patients and Methods：One hundred and eleven patients and 146 hands had ECTR performed in Okayama Red Cross Hospital. Six patients had diabetes mellitus. The patients with a chronic renal failure were excluded in this study. We compared pillar pain with a sound hand using the tenderness meter (IMADA, Toyohashi City), and classified patients into three groups, Group A：this pain disappeared within one month after surgery, Group B：over one month within three months, Group C：over three months. We analyzed the average age, sex, muscle atrophy and distal latency in the three Groups.

Results：In 58% of the hands (85 hands), pillar pain disappeared within one month (Group A). In 9% of the hands (13 hands), the pain continued over three months (Group C). In all patients, this pain disappeared within nine months. The distribution of Groups was Group A：average age 63.4, 13 men, 72 women, muscle atrophy 28 hands, Group B：average age 55.3, years old, 8 men, 40 women, muscle atrophy in 8 hands, Group C：average age 54.7 years old, 5 men, 8 women, muscle atrophy in 2 hands. Group B and C were significantly younger than Group A ($p<0.001$). Group C had more males ($p<0.05$), with a lower number of the patients with muscle atrophy ($p<0.05$).

Discussion：Pillar pain might be caused by a continuous synovitis by mechanical stimulation especially in younger patients or males.

緒　　言

手根管症候群（CTS）術後の合併症として pillar pain はよく知られた問題であるが，その定義は明確ではない．我々は，内視鏡下手根管開放術（奥津法）後に自発痛はなく，しびれは消失したが机などに手をつくと手掌部基部に鈍痛を訴え，放散痛や知覚障害を伴わない手掌部痛の検討を行ったので報告する．

対象および方法

1999 年より 2004 年の間に当院において，奥津法を行ったリウマチ例と透析例以外の 111 例 146 手（男性 20 例 26 手，女性 91 例 120 手）を対象とした．患者の手術時平均年齢は 60±12 歳で，特発例 105 例，

Key words：carpal tunnel syndrome（手根管症候群），endoscopic surgery（内視鏡手術），pillar pain（手掌部痛）
Address for reprints：Taizo Konishiike, Depertment of Orthopaedic Surgery, Okayama Red Cross Hospital, 2-1-1 Aoe, Okayama-shi, Okayama 700-8607, Japan.

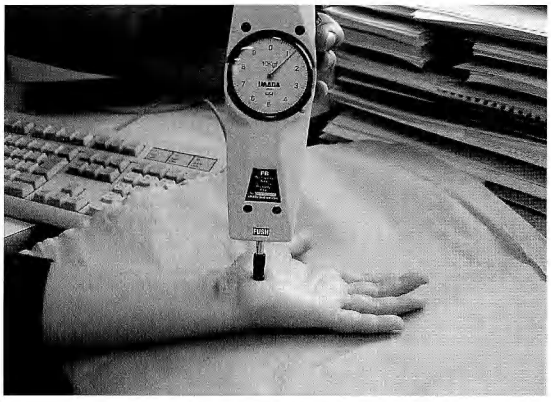

図 1　圧痛計による計測

糖尿病 6 例であった．

圧痛計（イマダ：豊橋市）（図 1）を用いて健側との比較を行った．圧痛が健側と同等になった時点を圧痛消失とした．圧痛が 1 ヵ月以内で消失したものを A 群，2〜3 ヵ月で消失したものを B 群，3 ヵ月以上のものを C 群とし，それぞれの年齢，性差，視診による筋萎縮の程度，術前と術後 3 ヵ月の運動神経遠位潜時の検討を行った．各群における年齢の有意差検定は t test で行った．性差および筋萎縮の有意差は比率検定で，遠位潜時の有意差検定は t test で行った．

また，C 群の 5 例に対してステロイド局注，1 例に造影 MRI を行った．

結　　果

圧痛は 1 ヵ月以内に 57%（85 手，A 群），3 ヵ月以内に 91%（133 手，A+B 群）が消失していた．3 ヵ月以上圧痛が継続したものは 9%（13 手，C 群）で，最長 9 ヵ月で消失していた．A 群 85 手（男性 13，女性 72 手）の平均年齢 63.4 歳，B 群 48 手（男性 8，女性 40 手）の平均年齢は 55.3 歳，C 群 13 手（男性 5，女性 8 手）の平均年齢は 54.7 歳であった．A 群と B，C 群には有意差があった（表 1）．男女比の比率検定では，A 群と C 群には有意差があった（表 2）．明らかな筋萎縮のあるものは A 群では 33%（85 手中 28 手），B 群では 17%（48 手中 8 手），C 群 15%（13 手中 2 手）で，比率検定では A 群と B，C 群には有意差があった（表 3）．運動神経遠位潜時は，A 群では術前 7.2 msec が術後 4.6 msec，B 群では術前 6.7 msec が術後 4.6 msec，C 群では術前 6.2 msec が術後 4.8 msec であった．遠位潜時には術前術後の値とも，各群間に有意差を認めなかった．

表 1　平均年齢と手掌部痛

	A 群	B 群	C 群
平均年齢（歳）	63.4	55.3	54.7

＊：p＜0.001

表 2　性差と手掌部痛

A 群	B 群	C 群
男 13，女 72	男 8，女 40	男 5，女 8

＊：p＜0.05

表 3　筋萎縮と手掌部痛

A 群	B 群	C 群
33%（28/85）	17%（8/48）	15%（2/13）

＊：p＜0.05

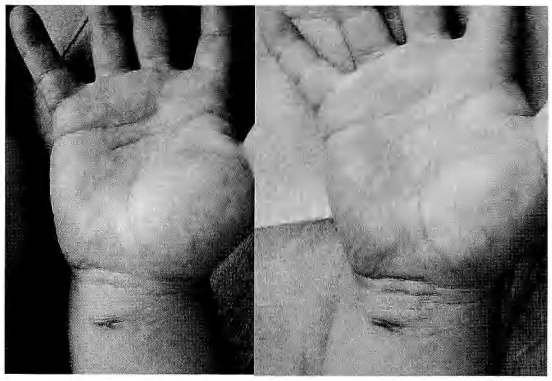

A　　B

図 2　症例 1：33 歳，男性，B 群
A：術後 10 週．手掌部に腫脹と圧痛を認める．
B：ステロイド注入し 1 週後，腫脹と圧痛は消失した．

ステロイド局注を行った 4 例は 2 週以内に疼痛は軽快（図 2），1 例は 4 週後に再び疼痛が増強したが，術後半年で疼痛は軽快した．造影 MRI を行った例では術後 3 ヵ月では腱滑膜は強く enhance されるが，術後 5 ヵ月での enhance 効果は減弱していた（図 3）．

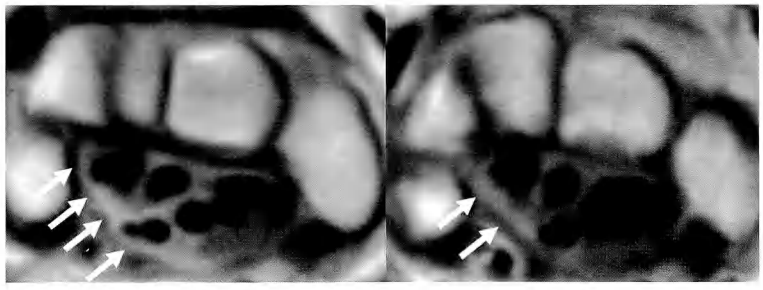

A　　B

図3　症例2：44歳，男性，C群
A：術後3ヵ月．手掌部に腫脹と圧痛を認める．造影MRIでenhanceされる．
B：術後5ヵ月．圧痛は軽快した．造影MRIでenhance効果は減弱している．

考　　察

手根管症候群術後の合併症として，pillar painはよく知られているが，母指球あるいは小指球の痛み[1]，橈側と尺側の圧痛[6]，手術創の不快感[7]，手掌部基部の腫脹を伴う自発痛[2]など，疼痛の部位および種類は報告者により異なり，その明確な定義はない．手根管症候群の手術は，屈筋支帯などの手根管掌側の組織を切離する手術なので，術後手掌部痛は当然存在することになる．したがって，術後どの程度の期間継続する痛みをいうのか，またこの主観的な痛みをどのように評価するかという点についても問題が多い．

Eversmann[2]は，観血的手根管開放術（OCTR）後12〜16週続く腫脹を伴う手掌基部の疼痛をpillar painとした．小侵襲をめざした内視鏡下手根管開放術（ECTR）においても，術後3ヵ月程度でpillar painの頻度は約30%と，OCTRと同程度という報告が多い[3)4)6]．

我々のいう手掌部痛とは，机などに手をつくと痛いという手掌部基部の鈍い圧痛であり自発痛でない．今回の検討では，圧痛を健側と同程度に感じる時期を評価したものである．このような手掌部痛の頻度は，術後3ヵ月で約9%（C群）と前述のECTRの報告と比較して低かった．

Wilson[8]はECTRの導入によってもpillar painが消失しなかったことから，pillar painの原因は，メスの刃が屈筋支帯より手掌側に存在する掌側皮神経を盲目的に損傷するためとし，ECTRの限界を指摘した．Wilson[8]は手掌基部を「critical pillar rectangle」と称し，小切開で同皮下組織を温存するdouble incision open technique（DIOT）を提唱した．

我々はこの報告に疑問をもちpillar painは神経損傷の問題か否かを考察した．今回の検討では，手掌部痛は年齢が若い，男性，筋萎縮をきたしていない症例に長びく傾向があった．手根管開放術は，屈筋支帯を切離することで除圧を図るものであり，手根管内の腱滑膜炎そのものを治療するわけではない．そしてステロイドの局注により局所の圧痛が軽減すること（図2），また同時期にMRIのenhanceが減弱すること（図3）から，手をよく使う若年者や男性では，機械的刺激による腱滑膜炎が持続しているためにpillar painが残存したものと考えられた．

Eversmann[2]は，pillar painはいずれ消失するものであるとしているが，早期社会復帰をめざす患者には大きな問題である．この解消のためにCTSの治療法として，ECTR（one portal, 2 portal），DIOT，OCTR（小切開）など多くの報告がなされているが，Klungeら[5]は術後10ヵ月経過したOCTR後のpillar painの発生率を4%としている．各術式による術後のpillar painを評価するには，pillar painの定義を明確にしない限り，意味がないと考えられた．

結　　語

我々はpillar painの定義を術後3ヵ月以上続く手掌基部の鈍い圧痛と定義した．この定義における奥津法によるpillar pain発生率は9%であった．この痛みは年齢が若い，男性，筋萎縮をきたしていない症例に長びく傾向があった．

文　　献

1) Brown RA, Gelberman RH, Seiler JG : Carpal tunnel disease : a prospective, randomized assessment of open and endoscopic method. J Bone Joint Surg, 75-A : 1265-1275, 1993.
2) Eversmann WW Jr : Entrapment and compression neuropatiies, In Green DP, ed. Operative Hand Surgery, vol. 2, 2nd ed. New York, Churchill-Livingston : 1423-1478, 1988.
3) Feinstein PA : Endoscopic carpal tunnel release in a community-based series. J Hand Surg, 18-A : 451-454, 1993.
4) Katz JN, Fossel KK, Simmons BP : Apreliminary scoring system assending the outcome of carpal tunnel release. J Hand Surg, 19-A : 531-538, 1994.
5) Klunge W, Simpsin RG, Nicol AC : Late complication after open carpal tunnel decompression. J Hand Surg, 21-B : 205-207, 1996.
6) Mirza MA, King ET, Tanveer S : Palmar uniportal extrabursal endoscopic carpal tunnel release. Arthroscopy, 11 : 82-90, 1995.
7) Nathan PA, Meadows KD, Keniston RC : Rehabilitation of carpal tunnel surgery patients using a short surgical incision and early program of physical therapy. J Hand Surg, 18-A : 1044-1050, 1993.
8) Wilson KM : Double incision open technique for carpal tunnel release : An alternative to endoscopic release. J Hand Surg, 19-A : 907-912, 1994.

日手会誌（J Jpn Soc Surg Hand），第22巻　第2号　10-13，2005

パネルディスカッション 手関節鏡の現況

手関節鏡の手技と問題点

済生会下関総合病院整形外科

安　部　幸　雄

Wrist Arthroscopy：Techniques and Problems

Yukio Abe

Department of Orthopaedic Surgery, Saiseikai Shimonoseki General Hospital

Wrist arthroscopy first reported by Chen in 1979 has become a valuable tool for hand surgeons, both as diagnostic and therapeutic modalities. In recent years, arthroscopy has been successfully used for triangular fibrocartilage complex（TFCC）tears, radial distal end fractures, scaphoid fracturs, wrist ganglions, distal radioulnar joint instability, and some carpectomies of the wrist. Whipple et al. described precisely located wrist portals based on anatomic landmarks. 3-4 and 4-5 portals are standard, whereas 1-2 and 6R portals are used to evaluate the dorsal portion of the joint. The volar portal just radial of the flexor carpi radialis tendon is also feasible. One centimeter distal to the 3-4 and 4-5 portals are appropriate for midcarpal arthroscopy and a single dorsal portal can visualize the distal radioulnar joint. Under the proper traction, a scope of 2.3 mm diameter is introduced through the portals and shaver, and ablation systems are used to debride the TFCC, ligament and synovia.

Although wrist arthroscopy is the most sensitive technique, two major problems are connoted. They are complications and asymptomatic arthroscopic findings. The complications of wrist arthroscopy can be divided into four categories：1. those related to arm positioning and traction, 2. those related to portal creation and instrument introduction, 3. procedure specific, and 4. general arthroscopic complications. To prevent these complications, precise anatomic knowledge and gentle maneuvers are mandatory.

The other problem is asymptomatic abnormal findings. Arthroscopic findings are sometimes subtle and difficult to interpret whether they are clinically positive or negative because it has been recognized that asymptomatic degenerative changes in the wrist are shown according to the age. In addition, the contralateral wrist cannot be used as a standard for comparison. We have tried to analyze what findings would be clinically positive or negative by comparing arthroscopic findings with the physical findings. Out of 88 cases of wrist arthroscopy, damages were observed in 60 joints（68.2%）in TFCC, 50 joints（56.8%）in the scapholunate interosseous ligament（SLIL）, and 27 joints（30.7%）in the lunotriquetral interosseous ligament（LTIL）. The percentage of clinically negative findings in each structure was 38.3% in TFCC, 54% in SLIL and 59.3% in LTIL. Type 1A and massive tears of the TFCC, proximal part of SLIL injury, LTIL tear without ulnar abutment tended to be clinically negative.

Consequently it is always necessary to analyze arthroscopic abnormal findings with physical and other diagnostic findings.

緒　　言

手関節鏡は1970年に小関節鏡（24号関節鏡）の開発が行われて以後，臨床応用が進められ，1979年にはChen YCによりarthroscopy of the wrist and finger jointsと題し発表され[3]，1985年頃から米国にてWhipple, Poehling, Rothらにより臨床への本格導入が行われた．1つの診断手段として始められた手関節鏡もその後急速な発展を遂げ，現在行われている手関節鏡視下手術は表1のごとく多岐に及んでいる．第48回日本手の外科学会において，本邦における手関節鏡視下手術の現況を明らかにすべくパネルディスカッ

Key words：wrist（手関節），arthroscopy（関節鏡），complication（合併症），asymptomatic abnormal findings（無症候性異常所見）

Address for reprints：Yukio Abe, Department of Orthopaedic Surgery, Saiseikai Shimonoseki General Hospital, 8-5-1 Yasuoka-cho, Shimonoseki-shi, Yamaguchi 759-6603, Japan.

ションを企画させていただいた．その中の手関節鏡の手技と問題点について言及した．

手関節鏡手技の実際

麻酔：確実な除痛が得られるのであれば伝達麻酔，静脈麻酔でも構わないが，橈骨遠位端骨折鏡視下整復のように比較的時間を費やすような手技は，患者の負担と術者の精神的余裕も加味して全身麻酔が望ましい．

牽引：ナイロン製の finger trap を用いて垂直牽引を行う．専用の traction tower があれば操作性もよく簡便であるが，所有していない場合は点滴台を利用して牽引を行う．水平牽引で行うこともあり，特にイメージ下手術の際には便利ではあるが，垂直牽引と比較し多少操作性が限られる．

手術器具：径 2.3 mm 前後の 30° 斜視鏡を使用する．プローベ，パンチ，シザースなど手関節専用のサイズのものを用意し，さらに滑膜切除や三角線維軟骨複合体（以下，TFCC）掻爬の際にはシェーバーや高周波メスを使用すると迅速かつ容易に施行できる．

刺入部位（ポータル）

橈骨手根関節：伸筋腱コンパートメントの 3-4 および 4-5 間よりポータルを作製する．この際 15 番メスにて皮膚のみ切開し，皮下組織を鈍的に剥離することにより，合併症の項で述べる軟部組織の損傷を避けることができる．排液は 6-U（尺側手根伸筋尺側）より 21 ゲージ注射針を刺入する．専用の排液針も販売されている．まず 3-4 より関節鏡を挿入し 4-5 からプローベを入れて検索し，さらに尺側を詳細に検索する際は逆にして行う．これらのポータルでは関節内の背側部分が死角になるため，この部分の鏡視には 1-2 や 6-R（尺側手根伸筋腱橈側）にポータルを作製する．ただし 1-2 では橈骨動脈背側枝および橈骨神経浅枝を，6-R では TFCC 自体の損傷に注意する．これらを避ける方法として，橈側手根屈筋橈側からの掌側ポータルを使用することもできる．これにより舟状骨-月状骨間靱帯（以下，SLIL）の掌側部の損傷などを判定できる[1]．

手根中央関節：3-4，4-5 ポータルのそれぞれ 1 cm 末梢にポータル（MCR，MCU）を作製する．MCR ポータルにて最初にみえてくるのが舟状骨-月状骨-有頭骨間関節で，この像を基本像として橈側に舟状骨-大小菱形骨間関節を，尺側に月状骨-三角骨-有頭骨-有鉤骨間関節を鏡視する．

表 1　手関節鏡視下手術対象疾患および手技

手関節滑膜炎（関節リウマチを含む）
TFCC 断裂
橈骨遠位端骨折
舟状骨骨折
骨間靱帯損傷
ガングリオン
遠位橈尺関節不安定症
近位手根列切除
橈骨茎状突起切除
尺骨頭部分切除（wafer）
部分手関節固定
関節拘縮・授動術

遠位橈尺関節：橈骨尺骨切痕-尺骨頭間や TFCC 中枢側より進入する．尺骨頭，TFCC の裏側，三角靱帯の小窩への付着部が鏡視できる．

以上 3 つの関節を広範囲に鏡視することにより手関節内のさまざまな病態の観察が可能である[2]．

手関節鏡視下手術の問題点

合併症と無症候性異常所見について検討した．

合併症：他の部位における関節鏡の合併症が 0.59％であるのと比較し，手関節鏡での合併症は約 2％と報告されている[4)5)]．合併症は 4 つのカテゴリーに分類できる．以下に合併症とそれぞれの対策を列挙した．

1）牽引と上肢の肢位によるもの：金属製 finger trap 使用による皮膚損傷や過牽引による MP 関節靱帯損傷とその後の浮腫，末梢神経障害が報告されており，それぞれナイロン製 finger trap の使用，4 本指牽引による牽引力分散，特に関節リウマチなど皮膚の弱い症例では注意を要し，牽引力は 5 kg 以下とすることで防止できる．

2）ポータル作製によるもの：1-2 ポータル；橈骨動脈，橈骨神経浅枝損傷，橈骨動脈は掌側ガングリオンの鏡視下切除の際も危険，3-4 ポータル；長母指伸筋腱，後骨間神経終末枝損傷，6-U ポータル；尺骨神経背側枝損傷，その他，器具挿入時の関節軟骨，靱帯，TFCC 損傷があり，対策として解剖学的知識は必須である．また愛護的操作に努め，先述したごとく皮膚切開は皮膚のみとし，深部へは鈍的剥離で進入する．

3）手技上の合併症：灌流液の関節外漏出によるコンパートメント症候群，TFCC 鏡視下縫合時の尺骨神

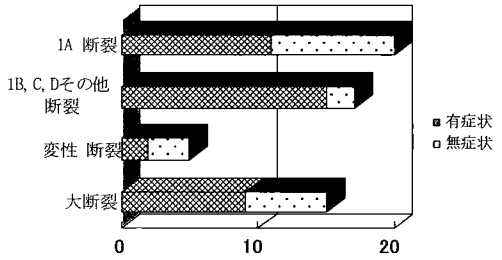

A:TFCC

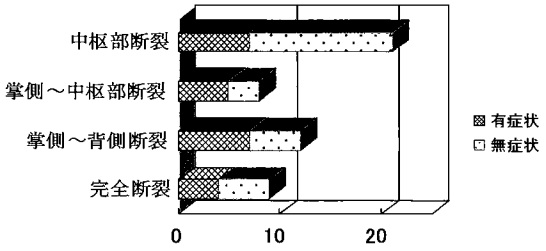

B:SLIL

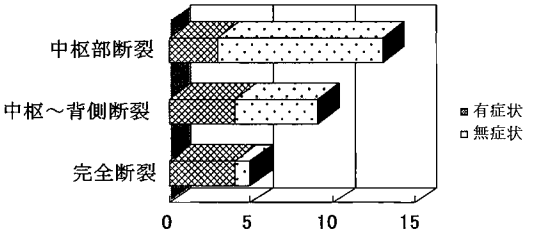

C:LTIL

図1 TFCC, SLIL, LTIL の傷病率と無症候率

経背側枝損傷，高周波メス使用時の熱発生による腱損傷，皮膚熱傷（thermal ablation. Pell によると 4/47 例，9%に合併している[7]）があり，灌流はポンプではなく重力滴下とし，尺側に皮膚切開を加え尺骨神経背側枝を直視下に同定し，また高周波メスの連続使用を避けることでそれぞれ防止できる．

4）関節鏡の一般的合併症：感染 0.07%，器具破損 0.1%，反射性交感神経性ジストロフィーの発症が報告されている．

自験例における合併症：2001 年 9 月以降，3 年 7 ヵ月間における手関節鏡施行例 86 例 88 手関節のうち，高周波メスによる皮膚表層熱傷，TFCC 1B 断裂の鏡視下縫合（inside-out 法）時に尺骨神経背側枝損傷をそれぞれ 1 例ずつ経験した．合併症発生率は 2.3%であったが，これらは先述した対策により十分に避けうる合併症であった．その他術後の浮腫による手背側のしびれを数例経験したが，すべて改善した．

無症候性異常所見

無症候性異常所見とは鏡視上異常所見を認めた部位に急性外傷では術後，慢性手関節痛では術前，術後を通じて圧痛，運動痛などの愁訴を生じなかったものとし，その傾向を明らかにすることを試みた．ここでは橈骨-手根関節鏡視において TFCC，SLIL，月状骨-三角骨間靱帯（以下，LTIL）の損傷状態と症状の有無との関連性についてまとめた（図 1）．

TFCC 損傷は 88 関節中 60 関節，68.2%に認め，このうち 38.3%が無症候であった．損傷形態による分析では 1A 断裂，大断裂に無症候が多い傾向がみられた．SLIL の損傷率は 56.8%，このうち無症候率は 54%と高率であった．特に中枢部断裂は無症候が多く，完全断裂においても無症候のものが有症状率を上まわった．LTIL 損傷の損傷率は 30.7%，無症候率は 59.3%と高く，SLIL 同様中枢部断裂は無症候率が特に高率であった．また有症状のものは尺骨突き上げ症候群との合併例に多い傾向を認めた．

考　　察

手関節鏡が診断において我々に慧眼を与え，いわゆる“手関節捻挫”という診断を無効にし，また低侵襲治療を可能にした功績はいうまでもない．また合併症は注意すれば防ぎうるものがほとんどであり低侵襲手術の名に恥じない手技といえる．しかし一方でその有用性に疑問を投げかける報告もみられる．その論点は蓄積する小外傷後の修復や加齢に伴う変性により生じる無症候性異常所見の存在である．Herbert は手関節造影において，患側と同様の靱帯損傷が 74%の健側にみられたと報告し，高率な無症候性所見の存在を指摘した[6]．Sennwald は健側を鏡視することのできない

手関節鏡は診断的価値の低い手技であると指摘している[8]．したがって手関節鏡が真に診断上有用な手技と認識されるには，得られた所見が症状に反映しているか否かが鏡視のみで，ある程度判断できることが要求される．

今回の検討より，ある程度の無症候性異常所見の傾向はつかめるものの鏡視では確診は困難であり，手関節鏡を真に有用な手技とするには理学所見や他の画像所見との対比により総合的判断が要求され，手関節鏡はその１つの判断手段であることに留意することが重要と考えた．

結　　語

手関節鏡視下手術の基本的手技と，問題点として合併症，無症候性異常所見について報告した．

文　　献

1) Abe Y, Doi K, Hattori Y, et al.：Arthroscopic assessment of the volar region of the scapholunate interosseous ligament through a volar portal. J Hand Surg, 28-A：69-73, 2003.
2) 安部幸雄，津江和成，勝部浩介　ほか：広範囲鏡視による手関節痛の病態把握，橈骨-手根関節に対する掌背側鏡視＋手根中央関節，遠位橈尺関節に対する背側鏡視．臨整外，39：791-796，2004.
3) Chen YC：Arthroscopy of the wrist and finger joints. Orthop Clin North Am, 10：723-733, 1979.
4) Culp RW：Complications of wrist arthroscopy. Hand Clin, 15：529-535, 1999.
5) De Smet L：Pitfalls in wrist arthroscopy. Acta Orthop Belg, 68：325-329, 2002.
6) Herbert TJ, Faithfull RG, McCann DJ, et al.：Bilateral arthrography of the wrist. J Hand Surg, 15-B：233-235, 1990.
7) Pell RF, Uhl RL：Complications of thermal ablation in wrist arthroscopy. Arthroscopy, 20(6)：84-86, 2004.
8) Sennwald G：Diagnostic arthroscopy：indications and interpretation of findings. J Hand Surg, 26-B：241-246, 2001.

日手会誌（J Jpn Soc Surg Hand），第22巻　第2号　14-20，2005

橈骨遠位端骨折の鏡視下手術

興生総合病院整形外科

河野正明・竹葉　淳
山下貢二・丸石　晃
森實　圭

Arthroscopic Treatment for Distal Radius Fractures

Masaaki Kawano, Jun Takeba, Koji Yamashita
Akira Maruishi, Kei Morizane

Department of Orthopaedic Surgery, Kohsei General Hospital

We treated 169 distal radius fractures in 154 patients using wrist arthroscopy during a period from April 1995 to October 2003.

Based on the results of these, we investigated the usefulness of the wrist arthroscopy in the following：①assessment and treatment of associated injuries, ②reduction and fixation of intra-articular fragments, ③joint releasing for post-op. contractures.

The results were as follows：①traumatic TFCC lesions were noted in 71 among 169 fractures, of which 48 lesions (28.4%) were repaired. Traumatic tears of the scapho-lunate ligament were noted in 3, and those of the luno-triquetral ligament in 9, which were treated by a percutaneous pinning method. Degenerative changes were also observed in 78 wrists, which included synovitis in all cases, wear or perforation of the TFCC in 71, chondromalacia at the ulnar side of the lunate in 68, chondromalacia at the ulnar head in 48, and degenerative tears of the luno-triquetral ligament in 7 wrists. In addition, 5 scaphoid fractures and 24 free bodies were noted and treated. ②Arthroscopic reduction and fixation of intra-articular fractures were performed in 32 cases. Namely, arthroscopic reduction of intra-articular fragments was carried out following finger-trap traction and whole alignments correction under X-ray fluoroscopy. And further, bone fragments were fixed with cannulated screws, and stabilized by an intra-focal pinning method. ③We also performed joint release operations (arthrolysis) through arthroscopy in 31 wrist joints out of 103 wrists in which repeated arthroscopy was performed. They had radio-carpal septums with poor range of motion. Following this operation, the range of motion of these joints increased significantly to 1.5 times, or to about 90% of that of the opposite joints.

In conclusion, it is our impression that wrist arthroscopy is a very useful method for the treatment of distal radius fractures.

緒　　言

1980年代より本格的に導入されて以来，手関節鏡はさまざまな病態の把握や治療に役立つようになり，特に専門家を中心に普及してきた．今回この手関節鏡が一般整形外科医にも受け入れられ，治療のスタンダードになることのひと役をになうべく，橈骨遠位端骨折の治療における手関節鏡の役割につき検討したので報告する．

材料および方法

1995年4月から2003年10月までに当院にて手術

Key words：wrist（手関節），arthroscopy（手関節鏡），distal radius fracture（橈骨遠位端骨折），arthrolysis（関節授動術），interosseous ligament（骨間靭帯）

Address for reprints：Masaaki Kawano, Department of Orthopaedic Surgery, Kohsei General Hospital, 3-3-28 Minami, Mihara-shi, Hiroshima 723-8686, Japan.

表 1　Geissler 分類

Grade	RC 関節鏡所見	MC 関節鏡所見
1	稀薄化，出血（＋）	手根配列異常（－）
2	稀薄化，出血（＋）	手根配列異常（＋），プローブの先端より小さな gap（＋）
3	手根配列異常（＋）	手根配列異常（＋），プローブは手根骨間に挿入可能
4	手根配列異常（＋）	手根配列異常（＋），不安定性著明，2.7 mm 径の関節鏡が挿入可能

治療した橈骨遠位端骨折のうち初回手術時に手関節鏡を施行した 154 例 169 手関節を対象に調査を行った．内訳は男性 63 手関節，女性 106 手関節，受傷時年齢は 16～83 歳（平均 56.3 歳）．

橈骨遠位端骨折の治療における手関節鏡の有用性を以下のごとく設定した．

1）合併損傷の評価およびその対処

①外傷性 TFCC 損傷の評価および治療

②骨間靱帯損傷の評価および治療

③尺側の変性性変化の評価

④X 線上明らかでない手根骨骨折の評価や関節内遊離体などの評価と治療

2）関節内骨折における関節面の整復および固定

3）術後生じた関節内拘縮に対する授動術

以上の項目につき上記 169 手関節を対象に調査検討を行った．

結　　果

1）合併損傷を診断・治療しえたのは以下のごとくである．

①外傷性 TFCC 損傷：外傷性 TFCC と判断できたものは 169 手関節中 71 手であった．

そのうち 23 手は disc proper の断裂で修復不要と判断し放置，48 手に関しては修復術を施行，そのうち鏡視下縫合術を行ったのが 17 手，尺骨茎状突起骨折の骨接合を行ったのが 31 手であった．

②骨間靱帯損傷：骨間靱帯の外傷性断裂の判断は，橈骨手根間関節の関節鏡視による所見と手根中央関節の鏡視所見とで分類した Geissler 分類[3]（表 1）を用い，grade 3，4 を治療を要す断裂と判断した．舟状月状骨間靱帯（SLL）は 3 手，月状三角骨間靱帯（LTL）が 9 手関節であった．9 例とも，経皮的に pinning を施した．

③尺側の変性性変化の評価：尺側の変性所見に関しては，何らかの変性性所見を有していたと判断したのは 78 手関節．全例に滑膜の増殖を認め，TFCC の変性摩耗や穿孔を生じていたもの 71 手関節，月状骨尺側の軟骨面に軟骨軟化所見を有していたもの 68 手関節，TFCC に生じた穿孔を通して尺骨頭の軟骨に軟化所見を認めたもの 48 手関節，月状三角骨間靱帯の変性断裂を確認できたものが 7 手関節であった．7 手関節で後に尺骨突き上げ症候群の診断にて尺骨短縮骨切り術を施した．

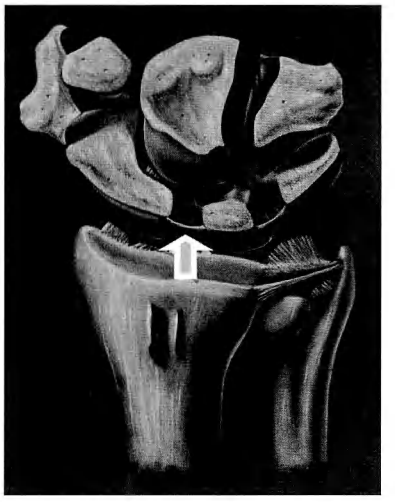

図 1　関節授動術
橈骨遠位関節面の骨折部（特に midradial ridge 付近）から滑膜様肉芽が SL 靱帯に向かって立ち上がり隔壁を形成（radiocarpal septum）．これを鏡視下に切除することが関節授動術の主な手技である．

表 2　関節授動術前後の手関節可動域（健側比％）

	掌屈	背屈	橈屈	尺屈
術前	42	56	57	62
術後	87	88	90	94

④その他舟状骨骨折 5 例，遊離体を 24 例に認めた．舟状骨は経皮的にスクリュー固定，遊離体は摘出した．

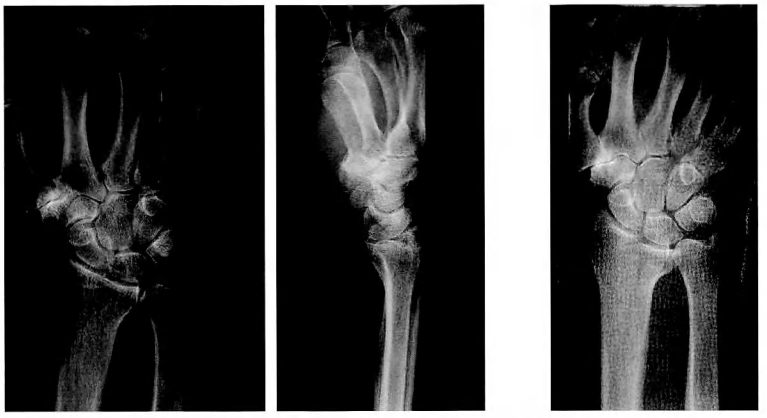

図2　症例1：受傷時X線像（左）と受傷10日後X線正面像（右）

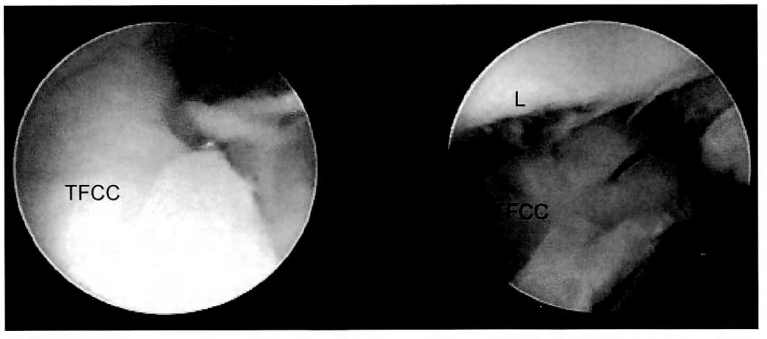

a　　b

図3　症例1：鏡視所見
a：TFCCの尺側縁での断裂を認める．
b：鏡視下に縫合術施行．

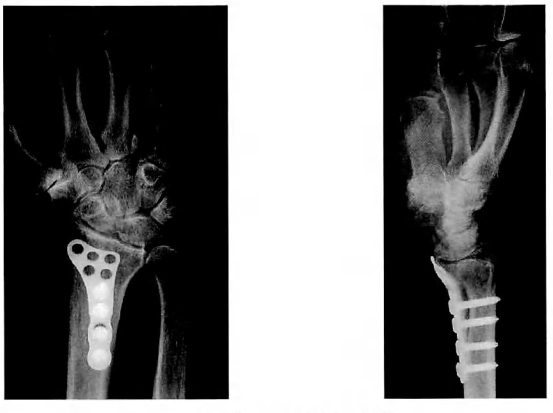

図4　症例1：術後X線像

2）関節内骨片を鏡視下に整復固定したのは32手関節であった．治療方法は，まず垂直牽引などで全体のアライメントを整えた後，橈骨手根間関節内を鏡視．関節内骨片を経皮的にKirschner鋼線を差し込み持ち上げるなどの操作で極力1mm以内のstep offに整復．末梢骨片間をキャニュレイティッドタイプの埋め込みスクリュー（当院ではHerbert screwまたはAcutrac screw）を用いて固定した後，intrafocal pinning法にて固定するようにしている．

3）鏡視下授動術は，radiocarpal septum（橈骨関節面ほぼ中央にある骨折面から滑膜様，肉芽様の組織が立ち上がり手根骨との間に形成された種々の程度の隔壁）を切除することが主体である（図1）．再鏡視を行った103手関節中31手関節にradiocarpal septumを認めこれを鏡視下に切除した．このseptumを認めた31手の平均可動域は健側比で各方向に50〜60％で

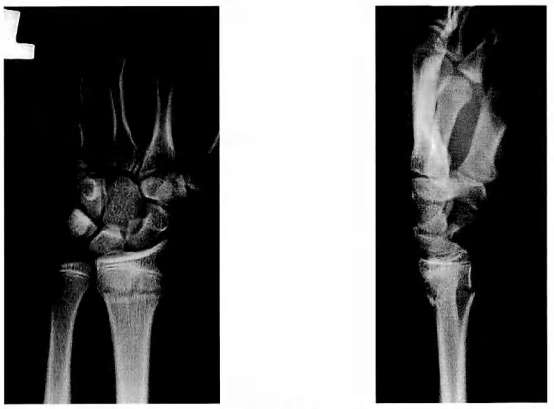

図5　症例2：受傷時X線像

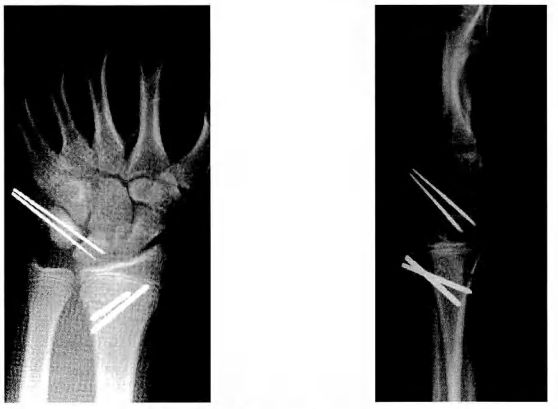

図7　症例2：術後X線像

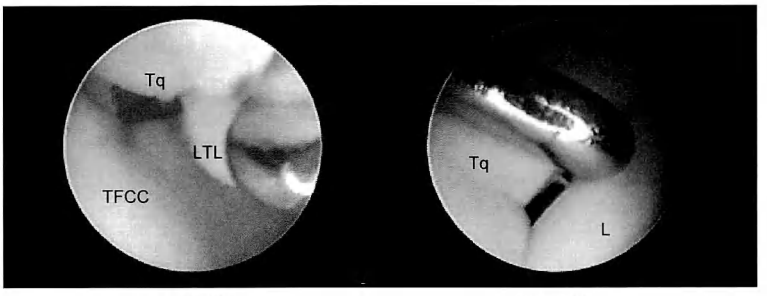

図6　症例2：鏡視所見
Radiocarpal（RC）関節の鏡視（左）でLT靱帯の断裂を認める．Midcarpal（MC）関節の鏡視（右）でLT関節間はプローベが入る程度（Geissler grade 3）の不安定性を認める（Tq：triquetrum, L：lunate, LTL：luno-triquetral ligament）．

あったものが，授動術後は約90%の可動域を獲得できていた（表2）．

以上結果を総括すると，合併損傷の評価および治療として，外傷性TFCC損傷を修復したものが28.4%，骨間靱帯損傷の合併を診断し治療したものが7.1%，尺側の変性性変化を観察できたのが46.2%，その他舟状骨骨折や遊離体を確認治療できたのが17.2%，関節内骨片の整復固定を行えたもの18.9%，関節授動術は18.3%に行え有効であった．

代表症例

症例1（図2〜4）：橈骨遠位端骨折に合併する外傷性TFCC損傷の診断および治療に有用であったと考えられる症例．63歳，男性，自転車にて転倒受傷．初診時のX線像では転位を認めず保存的治療開始．しかし，受傷後10日のX線像にて掌尺側骨片の転位を生じ手術治療を選択．手術時に施行した手関節鏡視にてTFCC尺側部断裂を確認．これを鏡視下にて縫合後，掌側バットレスプレートにて固定した．

症例2（図5〜7）：LTL断裂の合併例．16歳，男性，サッカー中に転倒受傷．術前橈骨遠位端以外に手関節尺側TFCCやや背側および月状三角骨間関節背側に圧痛を認め，luno-triquetral ballottement sign陽性であった．術中橈骨手根間関節の鏡視でLTLの断裂を認め，手根中央関節の鏡視で月状骨-三角骨間に不安定性（Geissler grade 3）を認め，経皮的なLT間のpinningを追加した．

症例3（図8〜10）：鏡視下整復固定例．54歳，女性．歩行中転倒受傷．術中牽引にてアライメントを整えた後鏡視開始，鏡視下に各骨片間のstep offを整復

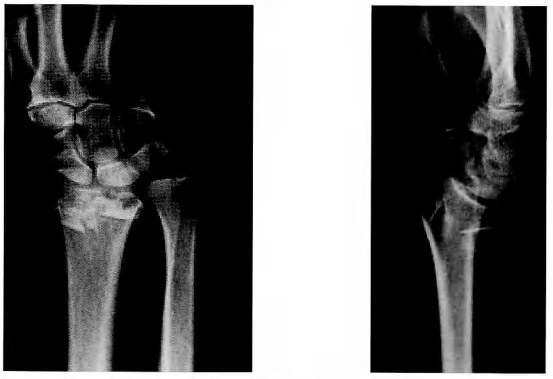

図 8 症例 3：受傷時 X 線像

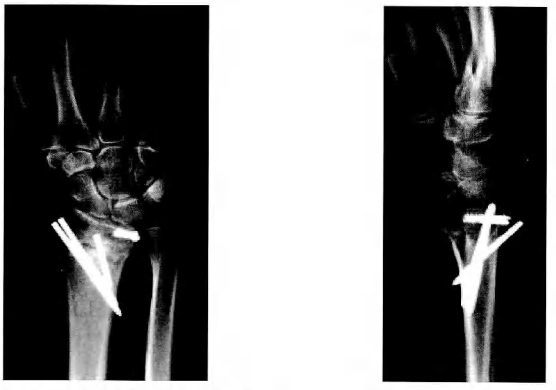

図 10 症例 3：術後 X 線像
背尺側の骨片を掌側の骨片に wipple Herbert screw にて固定し，intrafocal pinning 法を施行.

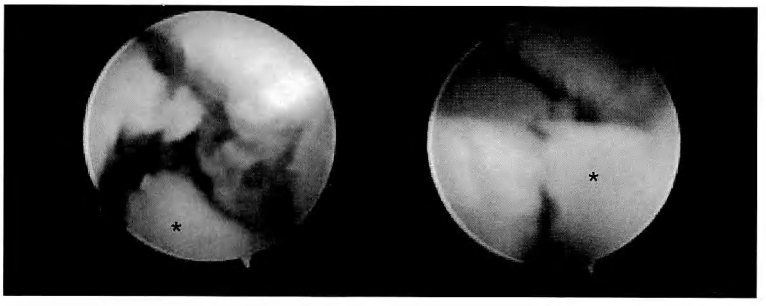

a b

図 9 症例 3：鏡視所見
a：牽引にて全体のアライメントを整えたところ背尺側の骨片（*）のみ陥没したままであった.
b：経皮的に骨片に K-wire を刺してコントロールし整復.

し，末梢骨片間を wipple Herbert screw にて固定し intrafocal pinning 法にて固定した.

症例 4（図 11）：関節授動術施行症例．初回手術時 midradial ridge にかかる骨折線を認めた．TFCC 外傷性断裂を修復し前腕回旋中間位で 4 週間外固定を施しており，骨癒合完了時手関節可動域は掌屈 32°，背屈 48°，橈屈 13°，尺屈 30°，回外 60°，回内 65° であった．鏡視下に高度に形成された radiocarpal septum を認めこれを Arthrocare およびパンチ類を用いて可及的全切除．術後の可動域は，掌屈 68°，背屈 72°，橈屈 22°，尺屈 55°，回外 90°，回内 85° と大きく改善している.

考　　察

手関節鏡の普及発展に伴い，関節疾患の診断はもとより治療にも応用されるようになってきている．橈骨遠位端骨折もその代表的な外傷の 1 つであり，手関節鏡を行っている施設では少なからず利用されているものと思われ，その報告も散見される[1)2)4)~7)11)13)]．しかし，橈骨遠位端骨折の治療における手関節鏡の意義を考察した報告は少ない.

そこで今回我々は，当院にて著者らが経験した橈骨遠位端骨折を対象に本骨折の治療における手関節鏡の有用性につき検討した．本研究では，橈骨遠位端骨折の初回手術時に施した手関節鏡で，修復を要した外傷性 TFCC 損傷は 28.4%，骨間靱帯損傷の合併を診断

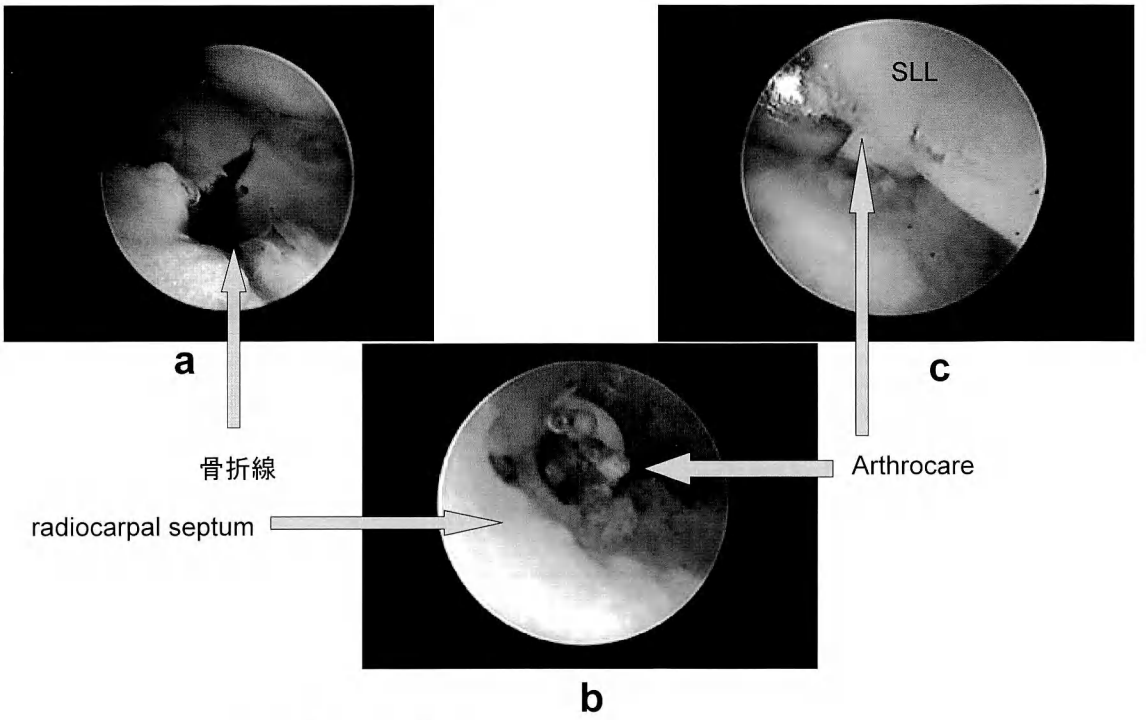

図 11　症例 4：鏡視所見
a：初回鏡視時（受傷時），midradial ridge にかかる骨折線を認める．
b：再鏡視時，radiocarpal septum を認め，Arthrocare にて切除．
c：切除終了時の鏡視（SLL：scapho-lunate ligament）．

し治療したものが 7.1%（SLL：1.8%，LTL：5.3%），尺側の変性性変化を観察できたのが 46.2%であった．その他舟状骨骨折や遊離体を確認し治療できたのが 17.2%であった．これらの率は決して低い数字とはいえず，橈骨遠位端骨折の治療に際し手関節鏡を用いることで骨・軟部合併損傷の評価および治療が可能であり，この点において有用であるといえる．

次に関節内骨折で牽引などで整復不能な関節内骨片の治療に関して言及する．今回我々の対象患者では 169 手関節中 32 手関節（18.9%）で鏡視下に 1〜2 mm 以上の step off を認め鏡視下の整復固定を要した．Knirk ら[9]は許容できる関節面の step off は 1 mm 以内であるとしそれ以上の step off が残存すると 90%に症状を有する外傷性変形性関節症になるとしており，Mehta ら[10]は疼痛の残存する率は転位がないもので 18%，1 mm 未満の転位で 38%，1 mm 以上では 100%であるとした．これらのことを考えると鏡視下での整復は正確であり，関節内に骨折線のいたる橈骨遠位端骨折では手関節鏡は欠くべからざる手技であるように思える．

また，鏡視下授動術もその報告が散見され，有用性が報告されている[8)12)]．今回我々は 103 手関節で再鏡視を行っており，そのうち 18.3%にあたる 31 手関節で可動域制限を強く認め，その全例に鏡視上種々の程度の radiocarpal septum を認め，これを切除することで可動域の改善を得た．これも大きな手関節鏡の利点の 1 つであり，小侵襲で得られる可動域は大きく，非常に有用な手技と考えている．

結　　語

1．橈骨遠位端骨折の治療における手関節鏡の役割につき検討し報告した．
2．橈骨遠位端骨折の治療における手関節鏡は，①合併損傷（TFCC 損傷，骨間靱帯損傷，手根骨骨折など）の評価およびその対処，尺側の変性性変化の評価，②関節内骨折における関節面の整復およ

び固定，③術後生じた関節内拘縮に対する授動術，の３つの点において有用であった．

文　　献

1) 恵木　丈，香月憲一，岡田充弘　ほか：橈骨遠位端骨折に伴う関節内軟部組織損傷の診断と治療．別冊整形外科，46：89-96，2004.
2) 恵木　丈，香月憲一，日高典昭　ほか：橈骨遠位端関節内骨折に対する関節鏡視下整復固定術（ARIF）の治療成績．日手会誌，17：24-28，2000.
3) Geissler WB, Freeland AE：Intracarpal soft-tissue lesions associated with an intraarticular fracture of the distal end of the radius. J Bone Joint Surg, 78-A：357-364, 1996.
4) 今谷潤也，林　正典，守都義明　ほか：手関節鏡を利用して整復した橈骨遠位端骨折の治療成績．骨折，26：269-272，2004.
5) 釜野雅行，香月憲一，安田匡孝：手関節鏡を併用した橈骨遠位端関節内骨折の治療成績．日手会誌，18：552-555，2002.
6) 河野正明，今井　浩，日野和典　ほか：橈骨遠位端骨折に合併した TFCC 損傷の治療．日手会誌，18：44-47，2001.
7) 河野正明，長岡　清，藤田　勝　ほか：手関節鏡を併用した Intra-focal pinning による橈骨遠位端関節内骨折の治療経験．日手会誌，14：372-373，1997.
8) 河野正明，長岡　清，藤田　勝　ほか：橈骨遠位端骨折術後再鏡視所見の検討．日手会誌，16：42-46，1999.
9) Knirk JL, Jupiter JB：Intra-articular fractures of the distal end of the radius in young adults. J Bone Joint Surg, 68-A：647-659, 1986.
10) Mehta JA, Bain GI, Heptinstall RJ：Anatomical reduction of intra-articular fractures of the distal radius：arthroscopically-assisted approach. J Bone Joint Surg, 82-B：79-86, 2000.
11) 澤泉卓哉，白井康正，南野光彦　ほか：橈骨遠位端関節内骨折に対する関節鏡視の適応．日手会誌，17：585-589，2001.
12) 角田賢二，中村蓼吾，今枝敏彦：手関節拘縮に対する鏡視下授動術．日手会誌，13：1044-1047，1997.
13) 山本久司，土井一輝：橈骨遠位端関節内骨折に対する鏡視下整復術．Orthopaedics，13：28-34，2000.

日手会誌（J Jpn Soc Surg Hand），第22巻　第2号　21-25，2005

橈骨遠位端骨折

高齢女性の橈骨遠位端骨折に対する掌側ロッキングプレート使用例の検討

清恵会病院整形外科外傷マイクロサージャリーセンター

寺浦英俊・坂中秀樹
中塚洋直・杉本　武
山野慶樹

Palmar Locking Plate for Fixation of Distal Radial Fractures in Elderly Women

Hidetoshi Teraura, Hideki Sakanaka, Hirotada Nakatsuka
Takeshi Sugimoto, Yoshiki Yamano

Orthopaedic Trauma and Microsurgery Center, Seikeikai Hospital

Objective：Although it is easy to reduce distal radial fractures in elderly women, it is often difficult to maintain the correct position until union occurs because the bones are fragile. This study examined whether it was possible to maintain the reduction by fixing the fracture with a palmar locking plate without filling the bone defect by bone grafts or paste.

Materials and Methods：Twenty women aged 60 years or older with distal radial fractures were studied. They were 64 to 90 years old, with a mean age of 73.2 years. According to the AO classification, the fracture was A2 in 4 patients, A3 in 10, C1 in 5, and C2 in 1. According to the Frykman classification, the fracture was Ⅰ in 3 patients, Ⅱ in 11, Ⅲ in 1, Ⅳ in 4, and Ⅷ in 1. There was an associated ulnar fracture in 16 patients, 9 of whom underwent osteosynthesis. The fractures were treated surgically, with cast immobilization for 0 to 4 weeks postoperatively（mean：2.6 weeks）and follow-up for 5 to 12 months（mean：8.5 months）. Surgery was performed via the palmar approach and an AO distal radius plate was used. The distal part of the plate was fixed by inserting a buttress pin directly below the subchondral bone of the radial articular surface in all cases. The fracture was additionally fixed with a K wire in 2 cases classified as A3 with marked comminution and in 6 type C cases. Each patient was radiographically assessed for radial deviation（RD）, volar tilt（VT）, and ulnar deviation（UD）at presentation, immediately after surgery, and at final evaluation. The Mayo Wrist Score was used to clinically assess the outcome of treatment.

Results：Bone union occurred in all of the patients. Radiographic evaluation showed that the mean RD, VT, and UD at presentation, immediately after operation, and at final evaluation was 10.4, 19.3, and 19.1 degrees, 15.9, 10.7, and 10.4 degrees, and 3.40, 0.55, and 0.75 mm, respectively. These results indicate that there was little shift from the corrected position. The clinical outcome was excellent in 4 patients, good in 12, and fair in 4. Grasp power was generally poor according to clinical evaluation.

Discussion：Many surgeons fill bone defects that are detected after reduction of distal radial fractures in elderly women using bone grafts or paste. The present results showed that the fracture could be fixed after reduction by use of a palmar locking plate alone and heal without reduction loss.

緒　　言

高齢女性の橈骨遠位端骨折は整復は容易であるが，骨脆弱性のため骨癒合までの整復位保持が困難である．骨欠損部に骨移植や人工骨充填することなしに掌側ロッキングプレート固定で整復位保持が可能かどう

Key words：distal radial fractures（橈骨遠位端骨折），palmar locking plate（掌側ロッキングプレート），subchondral support（軟骨下骨サポート），subchondral bone（軟骨下骨），elderly women（高齢女性）

Address for reprints：Hidetoshi Teraura, Orthopaedic Trauma and Microsurgery Center, Seikeikai Hospital, 4-2-10 Kouryounaka-machi, Sakai-shi, Osaka 590-0024, Japan.

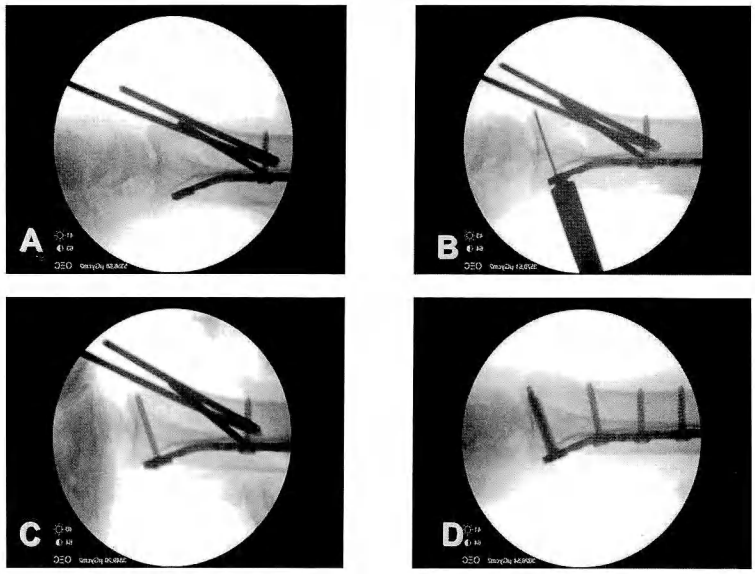

図1　手術方法1
A：骨折部の整復・仮固定.
B：径 0.9 mm C ワイヤーを刺入，至適位置かを確認.
C：遠位ロッキングピンを挿入.
D：プレート固定.

かを検討した.

対象および方法

2002 年 10 月～2003 年 10 月の間に当院で掌側プレート固定を施行した 60 歳以上の女性の橈骨遠位端骨折 20 例を対象とした. 症例の内訳は年齢 64～90 歳(平均 73.2 歳), 右 11 例, 左 9 例, 外固定期間 0～4 週(平均 2.6 週), 経過観察期間 5～12 ヵ月（平均 8.5 ヵ月), 骨折型は AO 分類 A2：4 例, A3：10 例, C1：5 例, C2：1 例, Frykman 分類 I：3 例, II：11 例, III：1 例, IV：4 例, VIII：1 例, 16 例で尺骨骨折を合併しており尺骨骨折 9 例に対しても骨接合術を施行した.

手術は掌側アプローチで行い AO 掌側用 distal radius plate を使用, 遠位部は全例 buttress pin（ロッキングピン）で固定, buttress pin は橈骨関節面 subchondral bone 直下に刺入, いわゆる subchondral support が得られるようにした. AO 分類 A3 で粉砕の著しい 2 例および C 型の 6 例に K ワイヤーの固定を追加した. この K ワイヤーはギプス除去時に抜去した. 整復後の骨欠損部には骨移植や人工骨充填は施行せずそのままとした. 術直後より指の可動域練習を開始, 特に FPL の癒着が生じないように母指 IP 関節の可動域練習を重点的に行った. 外固定期間は原則として short arm cast を 2 週間施行した.

実際の手術手技（図 1）としてはまず intra focal pinning などで骨折部の整復, 仮固定を施行, 次にプレートをカット, この際, カットした部分がスムースになるようにする[2]. 楕円ホールを使用してプレートを固定, radial inclination に合わせて前腕を約 20° 挙上し, 関節面が把握できるように透視する（図 2). 挙上した場合, 側面透視像で橈骨遠位関節面がはっきりと把握できる. ロッキングスリーブを使用して径 0.9 mm C ワイヤーを刺入, プレートが至適位置かどうかを確認し, よければドリル, スクリューを刺入していく. X 線学的評価として radial inclination（RI), volar tilt（VT), ulnar variance（UV）の 3 項目を受傷時, 術直後, 最終調査時に計測, 臨床評価は Mayo wrist score[1] を使用した.

結　　果

全例で骨癒合を得た. 20 例中 17 例では矯正位損失を認めなかった. 矯正位損失を認めたのは 3 例で, RI, VT, UV が 2 例は 1°, 1°, 1 mm の損失, 1 例は

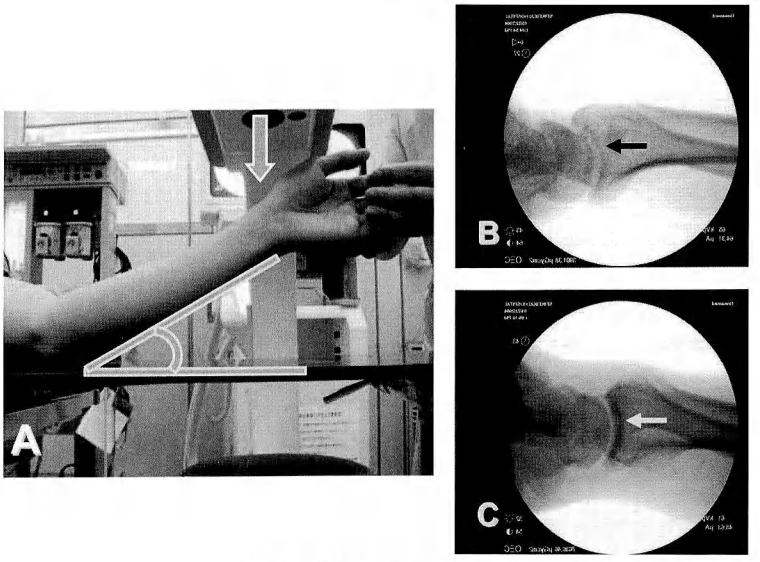

図 2　手術方法 2
A：透視方法.
B：挙上しない場合.
C：挙上した場合.

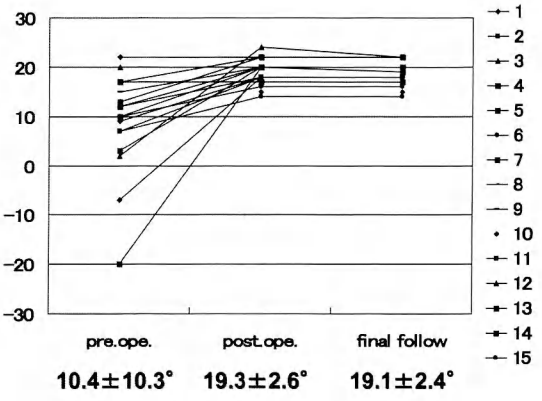

図 3　Radial inclination

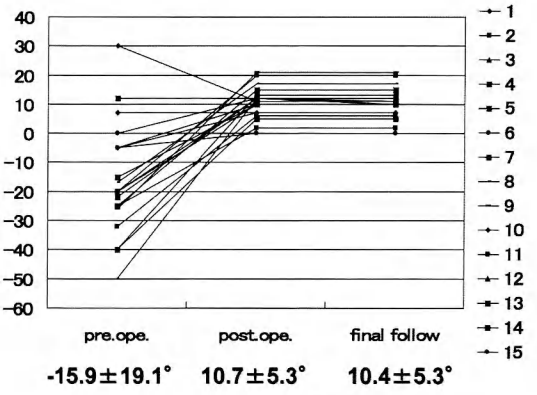

図 4　Volar tilt

2°，2°，2 mm の損失であった．合併症は認めなかった．臨床評価では excellent 4 例，good 12 例，fair 4 例，poor は認めなかった．減点項目は主に握力で，次に可動域であった．それぞれをみると RI は受傷時平均 10.4±10.3°，術直後平均 19.3±2.6°，最終時平均 19.1±2.4° と 0.2° の損失（図 3），VT は受傷時平均 −15.9±19.1°，術直後平均 10.7±5.3°，最終時平均 10.4±5.3° と 0.3° の損失（図 4），UV は受傷時平均 3.40±2.23 mm，術直後平均 0.55±2.01 mm，最終時平均 0.75±1.86 mm と 0.2 mm の損失（図 5）を認めた．

症　例　呈　示

症例 1：90 歳，女性．3 年前右橈尺骨遠位端骨折受傷，受傷時 X 線で AO 分類 A2，Frykman 分類 II，RI：45°，VT：−35°，UV：0 mm，他医にて経皮ピンニング施行，術後整復は良好で RI：30°，VT：0°，UV：−1 mm であったが経過中に徐々に collapse が生じ，最終時には RI：30°，VT：−20°，UV：4 mm と

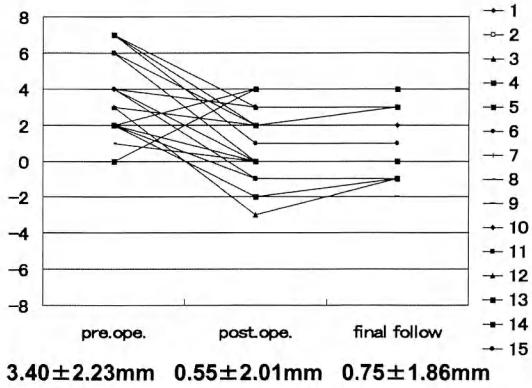

図5　Ulnar variance

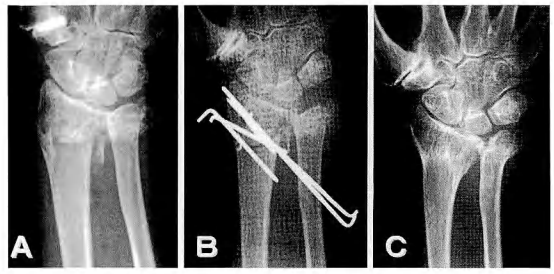

図6　症例1：右手関節
A：受傷時.
B：術直後.
C：最終調査時.

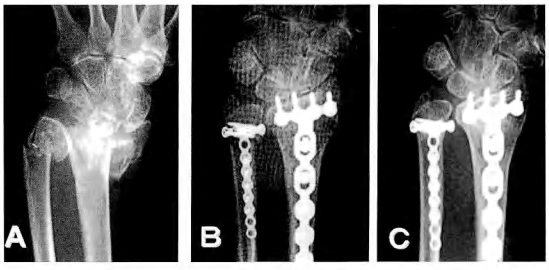

図7　症例1：左手関節
A：受傷時.
B：術直後.
C：最終調査時.

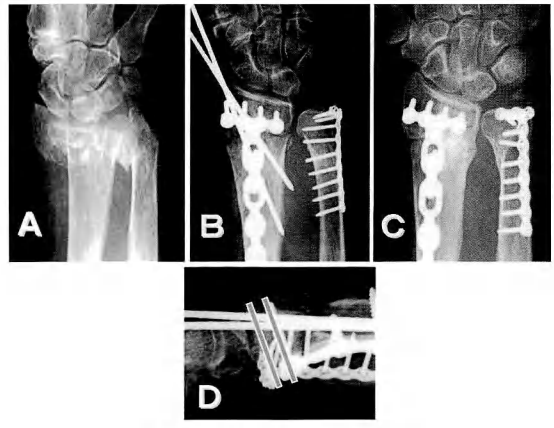

図8　症例2
A：受傷時.
B：術直後.
C：最終調査時.
D：術直後側面像.

VT：20°，UV：5 mm の矯正位損失を認めた（図6）．今回は左橈尺骨遠位端骨折受傷，受傷時 X 線で AO 分類 A2，Frykman 分類 II，RI：−20°，VT：−25°，UV：0 mm，橈骨・尺骨ともプレート固定施行，術後整復は良好で RI：22°，VT：15°，UV：0 mm，最終時でも矯正位の損失を認めなかった（図7）．

症例2：68歳，女性．術後の矯正位損失が生じた症例である．受傷時 X 線で AO 分類 A3，Frykman 分類 II，RI：2°，VT：−20°，UV：3 mm，橈骨・尺骨ともプレート固定を施行，術直後の整復は RI：24°，VT：12°，UV：−3 mm と良好であったが，最終時には RI：22°，VT：10°，UV：−1 mm と RI：2°，VT：2°，UV：2 mm の損失を認めた．術直後 X 線にて subchondral bone と buttress pin との間が 3 mm 離れていたため subchondral support が不十分で collapse が生じたと考えられる（図8）．

考　　察

橈骨遠位端骨折のなかで治療上問題となるのは青壮年の関節内骨折と高齢女性の骨折である．青壮年の関節内骨折は関節面の整復位獲得が重要である．それに対して骨脆弱性を伴う高齢女性の橈骨遠位端骨折は整復は容易であるが術直後の整復位を骨癒合まで保持することが困難である．

高齢女性の橈骨遠位端骨折の治療には術後早期の可動域練習，および術直後の整復位を骨癒合まで保持することが重要であるが，それには外固定不要の確実な固定が理想である．以前は intrafocal pinning，創外固

定，リン酸カルシウム骨ペースト（Biopex）充填を併用して施行したが術後の collapse を防止することはできなかった．その後 Kamano らが背側転位型橈骨遠位端骨折に対する掌側プレート固定の良好な成績を報告した[4]．我々もそれに準じ高齢女性の橈骨遠位端骨折に対して掌側プレート固定を施行することとした．

Rockwood ら[7]によれば（図 9），橈骨遠位端骨折に対するプレート固定の強度のおいて弱点となりうる部分は，①遠位スクリューと骨との間，②スクリューとプレートとの間，③プレート自体の強度としている．①は subchondral bone 直下に buttress pin を刺入，いわゆる subchondral support を得ることにより解決する．②は遠位スクリューをロッキング機構としプレートと一体化することで解決する．Orbay は 31 例に掌側ロッキングプレートである DVR plate を使用し矯正位損失はまったく認めなかったと報告した[6]．Subchondral support peg が重要としている．Drobetz らはロッキングプレートを使用しても遠位のロッキングスクリューが関節面から離れて刺入されると術後の矯正位損失が生じると報告した[3]．Leung らは AO C2 の骨折モデルにおいてロッキング T プレートは従来の掌側 T プレートや背側 T プレートより固定性が優れていると報告した[5]．これらのことより術後の矯正位損失が生じない強固の固定のためには，subchondral support を得るために遠位のスクリュー・ピンを subchondral bone 直下に刺入すること，および遠位スクリュー・ピンはロッキング機構が望ましいと考えられる．

結　　語

1．60 歳以上の女性の橈骨遠位端骨折 20 例に対して整復後の骨欠損部に骨移植や人工骨充填を併用せずに掌側ロッキングプレート固定を施行した．

2．20 例中 17 例では矯正位損失を認めなかった．

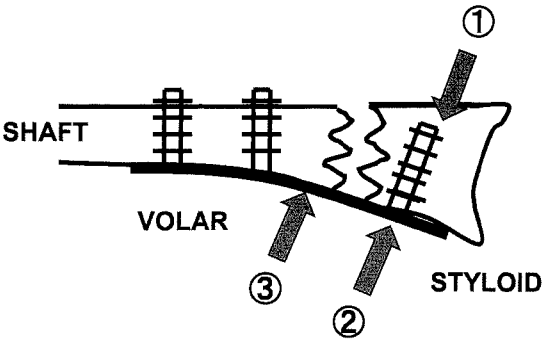

図 9　橈骨遠位端骨折掌側プレート固定の強度的弱点部．

3．術後の矯正位損失が生じない強固の固定のためには subchondral support と遠位スクリュー・ピンのロッキング機構が重要と考える．

文　　献

1) Cooney WP, Bussey R, Dobyns JH, et al.：Difficult wrist fractures. Perilunate fracture-dislocations of the wrist. Clin Orthop, 214：136-147, 1987.

2) Dao KD, Venn-Watson E, Shin AY：Radial artery pseudoaneurysm complication from use of AO/ASIF volar distal radius plate：A case report. J Hand Surg, 26-A：448-453, 2001.

3) Drobetz H, Kutscha E：Osteosynthesis of distal radial fractures with a volar locking screw plate system. Int Orthop, 27：1-6, 2003.

4) Kamano M, Honda Y, Kazuki K, et al.：Palmar plating for dorsally displaced fractures of the distal radius. Clin Orthop, 397：403-408, 2002.

5) Leung F, Zhu L, Ho H, et al.：Palmar plate fixation of AO type C2 fracture of distal radius using a locking compression plate—a biomechanical study in a cadaveric model. J Hand Surg, 28-B：263-266, 2003.

6) Orbay JL：The treatment of unstable distal radius fractures with volar fixation. Hand Surg, 5：103-112, 2000.

7) Rockwood CA Jr, Green DP, Bucholz RW：Rockwood and Green's Fractures in Adults. 3rd ed. Philadelphia, JB Lippincott-Raven：815-818, 1991.

日手会誌（J Jpn Soc Surg Hand），第22巻　第2号　26-31，2005

背側転位型の橈骨遠位端骨折に対するSymmetryプレートの手術成績
—背側法と掌側法の比較—

石巻赤十字病院整形外科
長谷川　和　重
東北大学医学部整形外科学教室
佐々木　大　蔵

Clinical Results of Internal Fixation with a Symmetry Plate System for Dorsal Displaced Distal Radius Fractures
—Comparison Dorsal Approach with the Palmer Approach—

Kazushige Hasegawa
Department of Orthopaedic Surgery, Ishinomaki Red Cross Hospital
Daizo Sasaki
Department of Orthopaedic Surgery, Tohoku University School of Medicine

Twenty-five dorsally displaced unstable distal radius fractures were treated by open reduction and internal fixation with a Symmetry plate system. The patients consist of 11 males and 14 females, with a mean age of 48 years (range, 18-76 years). The dorsal approach was used for 13 cases (group D) and the palmer approach was used for 12 cases (group P). Results were evaluated by Saito's point system, Cooney's score (Modified Green & O'Brien) and three X-ray parameters (UV, PT, RI) after an average six months (range, 3-12 months) follow-up. Delta-parameters (ΔUV, ΔPT, ΔRI) were defined as a difference in the values measured at the operation and the follow-up. Two groups were compared clinically and radiographically.

There were not significant differences among the two groups concerning clinical scores and X-ray parameters. Excluding ΔPT, there were not significant differences with ΔUV nor ΔRI. ΔPT was the average of 1.9 degrees of palmer displacement in group D, and was the average of 2.7 degrees dorsal displacement in group P. The maximum value of ΔPT was 20 degrees and was the case of group D.

These data suggest that the dorsal approach is useful for direct reduction and the palmer approach is useful for internal fixation by plate and screws because of the stable angle against the axial force.

はじめに

背側転位型の橈骨遠位端骨折をプレート固定するには背側アプローチによる方法[2)3)6)10)12)]（以下，背側法）と掌側アプローチによる方法[4)5)7)8)]（以下，掌側法）の報告がある．それぞれに特徴があるが，両者の優劣や臨床成績の違いが明らかではない．本研究の目的はSymmetryプレートを用いた背側法と掌側法の自験例を臨床的，X線学的に比較検討し，相違点を明らかにすることである．

Key words：distal radius fracture（橈骨遠位端骨折），plate fixation（プレート固定），dorsal approach（背側法），palmer approach（掌側法）

Address for reprints：Kazushige Hasegawa, Department of Orthopaedic Surgery, Ishinomaki Red Cross Hospital, 1-7-10 Yoshino-machi, Ishinomaki-shi, Miyagi 986-8522, Japan.

表 1　術後成績の比較

検討項目		背側法 (D 群：n=13)	掌側法 (P 群：n=12)
可動域 [°]	背屈*	53±11	68±14
	掌屈*	50±9	65±11
	回内	76±9	79±6
	回外	77±13	78±8
減点数 (斉藤) [point]		1.8±1.9	2.1±2.1
総合評価 (斉藤)		E (10), G (3), F (0), P (0)	E (10), G (2), F (0), P (0)
臨床成績 [point] (Cooney)		82±13 E (6), G (3), F (2), P (2)	86±12 E (7), G (2), F (3), P (0)
X 線所見 (調査時)			
	UV [mm]	0.9±1.8	0.6±1.3
	PT [°]	6.5±4.6	6.8±3.9
	RI [°]	22.4±5.5	22.7±3.6

データは平均±SD を示す．＊は有意差あり ($p<0.01$)，他はすべて有意差なし．E：excellent, G：good, F：fair, P：poor, (　) 内は症例数を示す．

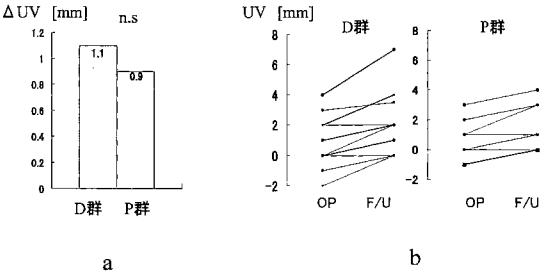

図 1　X 線評価 (ΔUV)
a：手術直後と調査時の差Δの比較．
b：各症例ごとの変化．
D 群：不変 (4)，増加 (9)，最大変動 (絶対値) 3 mm．P 群：不変 (3)，増加 (9)，最大変動 (絶対値) 2 mm．(　) 内は症例数を示す．OP：手術直後，F/U：調査時．

対象と方法

2000～2004 年に手術を行った 25 例 (背側法 13 例：D 群，掌側法 12 例：P 群) を対象とした．背側法は 2003 年までの症例で，掌側法は 2004 年以降の症例である．男性 11 例，女性 14 例で，平均年齢 48 歳 (18～76 歳)，経過観察期間は平均 6 ヵ月 (3～12 ヵ月) であり，骨折型は AO 分類で A2：1 例，A3：10 例，C1：8 例，C2：5 例，C3：1 例であった．

手術方法：finger trap 水平牽引 3～4 kg 下に手術を行った．背側法は主に長母指伸筋と総指伸筋の間から，掌側法は橈骨動脈と橈側手根屈筋の間から骨折部を展開した[11]．ロール状の覆布に骨折部を圧着して整復位を保持しながら Symmetry プレート (DePuy Ace, Com., El Segundo, CA) で固定した．骨欠損部にはブロック状の β-TCP (tricalcium phosphate) を適宜砕いて積極的に充填した．プレート固定に際し，遠位骨片に掌側法で 3 本，背側法で最低 1 本以上のスクリュー固定を行った．2～3 週の外固定の後，手関節の可動域訓練を開始した．

検討項目：手関節可動域，斉藤の評価[9]，Cooney の評価 (Modified Green & O'Brien)[1]，X 線パラメータ (ulnar variance：UV，palmar tilt：PT，radial inclination：RI) を術前，術後，調査時に評価した．手術直後と調査時の差をΔとし，整復位の保持の指標として用いた．

D 群と P 群との比較を前述の項目について行った．なお，両群の比較に際し，男女比，年齢，手術前の X 線パラメータ (UV，PT，RI)，経過観察期間の差の有無をあらかじめ検討した．統計処理は t 検定，χ^2検定，Mann-Whitney 検定を適宜用い，危険率 5%未満を有意とした．

結　　果

D 群，P 群の男女比，年齢，手術前の X 線パラメータ，経過観察期間に有意な差はなかった (t 検定，χ^2 検定)．

両群の検討項目についての比較を表 1 に示す．背屈，掌屈，回内，回外の平均はそれぞれ D 群では 53°，50°，76°，77°，P 群では 68°，65°，79°，78° であり，背屈，掌屈に有意差があった ($p<0.01$, Mann-Whitney 検定)．斉藤の評価 (減点数)，Cooney の評価点の平均はそれぞれ D 群 1.8，82，P 群 2.1，86 で有意差がなかった (Mann-Whitney 検定)．

手術前の UV，PT，RI の平均はそれぞれ D 群で 4.3 mm，−21.1°，16.6°，P 群で 4.7 mm，−14.3°，16.5° であり，それぞれ調査時で有意に改善していた ($p<0.001$, paired t 検定)．調査時の UV，PT，RI の平均はそれぞれ D 群で 0.9 mm，6.5°，22.4°，P 群で 0.6 mm，6.8°，22.7° で，いずれも両群間で有意差がなかった (Mann-Whitney 検定)．

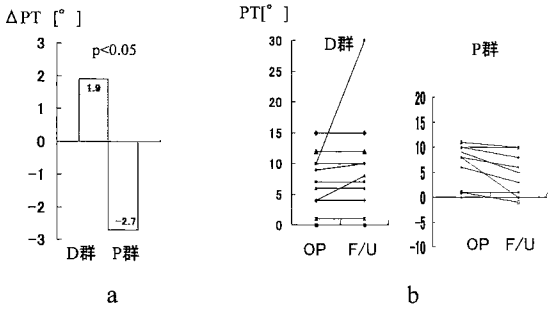

図2 X線評価（ΔPT）
a：手術直後と調査時の差Δの比較.
ΔPT は D 群で掌屈転位，P 群で背屈転位する傾向がみられた.
b：各症例ごとの変化.
D 群：不変（10），増加（3），最大変動（絶対値）20°.
P 群：不変（4），減少（8），最大変動（絶対値）8°.
（ ）内は症例数を示す.

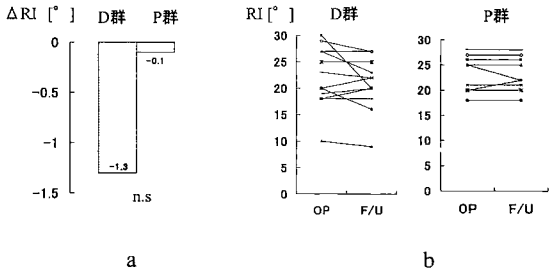

図3 X線評価（ΔRI）
a：手術直後と調査時の差Δの比較.
b：各症例ごとの変化.
D 群：不変（4），減少（7），最大変動（絶対値）10°.
P 群：不変（10），減少（2），最大変動（絶対値）3°.
（ ）内は症例数を示す.

ΔUV の平均は D 群 1.1 mm，P 群 0.9 mm で有意差がなかった（Mann-Whitney 検定）．ΔUV の最大変動（絶対値）は 3 mm で D 群の症例であった（図 1）.

ΔPT の平均は D 群 1.9°，P 群−2.7° で有意差があった（$p<0.05$, Mann-Whitney 検定）．ΔPT の最大変動（絶対値）は 20° で D 群の症例（症例 2）であった（図 2）.

ΔRI の平均は D 群−1.3°，P 群−0.1° で有意差がなかった（Mann-Whitney 検定）．ΔRI の最大変動（絶対値）は 10° で D 群の症例であった（図 3）.

症 例 供 覧

症例 1：64 歳，女性，AO 分類 C1 型．受傷後 3 日に背側法（β-TCP 併用）で固定した．2 週後に外固定を除去．術後 10 ヵ月の調査時，ΔUV 0.5 mm，ΔPT 0°，ΔRI 0° と整復位の保持は良好であり，斉藤の評価は減点数 3 で excellent，Cooney の評価 80 点（good）であった（図 4）.

症例 2：36 歳，男性，AO 分類 A3 型．前医で徒手整復を受けたが再転位したため紹介された．受傷後 7 日に背側法で固定した．術後 3 ヵ月の X 線で ΔUV 1 mm，ΔPT 20°，ΔRI −10° と掌側に大きく転位し，掌側骨皮質の転位とスクリューのゆるみがみられた．掌側骨皮質が粉砕し不安定であったことや，背屈転位を矯正すべく，プレートの bending を少し強めたことが原因と考えられた．斉藤の評価は減点数 6 で good，Cooney の評価 60 点（poor）であった（図 5）.

症例 3：57 歳，女性，AO 分類 C2 型．受傷後 4 日に掌側法（β-TCP 併用）で固定した．10 日後に外固定を除去．術後 11 ヵ月の調査時，ΔUV 0 mm，ΔPT −4°，ΔRI 0° と軽度背屈転位がみられるが，斉藤の評価は減点数 2 で excellent，Cooney の評価 80 点（good）であった（図 6）.

考 察

背側転位型の橈骨遠位端骨折に対するプレート固定は，背側から直視下に整復固定を行う方法が数多く報告されている[2)3)6)10)12)]．AAOS Instructive Course（1998）では転位方向からのアプローチである背側法が原則と述べられている[11)]．また，最近，橈背側 double plating と骨移植による良好な治療成績の報告がみられる[6)]．一方，背側プレートによる伸筋腱損傷の報告[2)12)]があり，抜釘が必要な場合がある．また，粉砕例では背側からのスクリュー固定が難しく[7)]背側皮質の連続性が破綻して掌側に転位する症例が報告[7)10)]されている.

背側転位型の橈骨遠位端骨折に対する掌側法の報告が近年増加している[4)5)7)8)]．掌側法ではプレート周囲組織に余裕があり，方形回内筋の介在により屈筋腱とプレートは接触せず，抜釘を必ずしも必要としない[8)]．Kamano ら[4)]は粉砕の少ない掌側骨皮質の整復保持が短縮転位を防ぎ，掌側のみのアプローチで良好な成績が得られると報告している.

手術手技の比較について考察する．展開は両者とも容易であるが，背側法は Lister 結節のため，プレートがやや設置しにくく，遠位骨片の粉砕が強い場合には

図 4　症例 1：64 歳，女性，AO 分類 C1 型，背側法
a，d：受傷時．
b，e：術直後．UV 3 mm，PT 6°，RI 25°．
c，f：調査時（術後 10 ヵ月）．UV 3.5 mm，PT 6°，RI 25°．整復位の保持は良好で Cooney の評価 80 点（good）である．

スクリュー固定が困難となる．また，伸筋腱障害を防ぐため，伸筋支帯などでプレートをできるだけおおう必要がある．一方，掌側法では，die punch fragment などの関節内背側骨片の直視が困難で，最も転位の大きい部分の視野が不十分な場合がある．術者の熟練度にもよるが，整復操作を除けばステップごとの注意点が少ない掌側法が手技的に容易と考える．

プレート設置の比較を図に示す（図 7）．背側プレートでは遠位骨片がプレートから逸脱する方向に軸圧が作用する．スクリューのゆるみや掌側骨皮質の連続性が不安定な場合には大きく掌屈転位が起こる可能性がある[7]．一方，掌側プレートは転位方向の支持がないため若干の背屈転位をきたすが，スクリューが遠位を向いているため，骨折部を圧迫する方向に軸圧が作用し力学的に安定しやすいと考えられる．

橈骨遠位端骨折では AO 分類 C3 型のような粉砕例がしばしば問題となる．掌側骨皮質が不安定で背側の粉砕が強い場合には，背側からのスクリュー固定を強固に行うことは難しい．スクリューを使用しない背側プレート固定の報告[3]もみられるが，早期運動が行えない場合があることが難点である．一方，掌側の骨皮質は高度な粉砕例でも比較的保たれ，スクリュー固定が可能な場合が多い．

本研究では背側法と掌側法を比較したが，両群の症例数が 13 例と 12 例と少なく，骨折型の分布にもばらつきがあることから結果の解釈には慎重を要する．掌背屈可動域に差がみられたが，他の臨床成績，X 線所見に有意な差がなかった．背側法，掌側法の優劣をこの結果から判断することは限界があるが，ほぼ同様の臨床成績が期待できると考えられる．一方，手術手技や術後転位の検討から，直視下整復が不可能な場合がある点を除けば，手技的容易さ，プレート固定の安定性のある掌側法でかなりの症例が治療可能であろう．高度な粉砕例で骨折部の直視が望ましいと判断した場合には，背側法または両側からのアプローチを適宜用いる柔軟性を持つことも必要と考える．

結　　語

1．Symmetry プレートを用いた背側転位型橈骨遠位端骨折の術後成績について，背側法（D 群）と掌

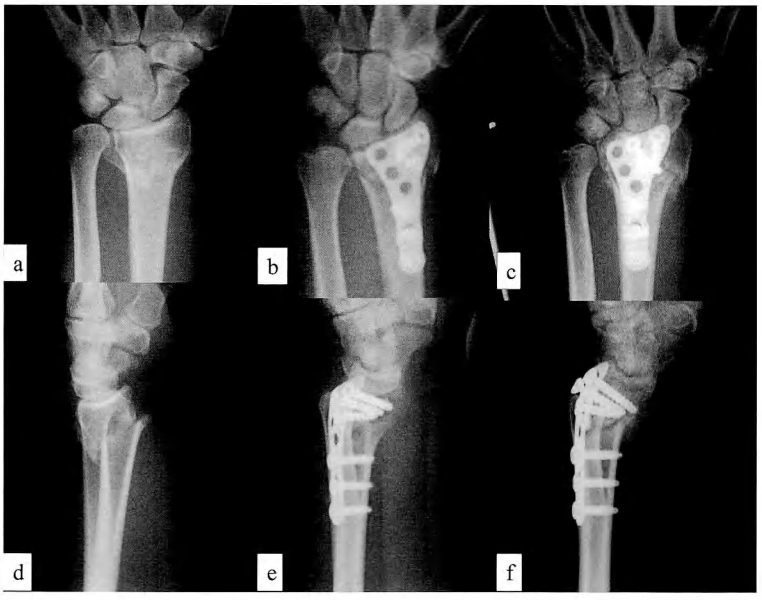

図 5　症例 2：36 歳，男性，AO 分類 A3 型，背側法，転位例
a，d：受傷時．
b，e：術直後．UV 2 mm，PT 10°，RI 30°．
c，f：調査時（術後 3 ヵ月）．UV 3 mm，PT 30°，RI 20°．掌側骨皮質の転位とスクリューのゆるみがみられ，Cooney の評価 60 点（poor）である．

側法（P 群）を比較して臨床的，X 線学的に検討した．

2．掌背屈可動域は掌側法が良好であったが，回内外可動域，臨床成績，調査時の X 線パラメータに術式間で有意な差がなかった．

3．X 線パラメータの変化では ΔUV，ΔRI に有意な差がなかった．ΔPT に有意差があり，背側法は平均 1.9° の掌屈転位，掌側法は平均 2.7° の背屈転位が調査時にみられた．また，背側法で最大 20° 掌屈転位する例があった．

4．背側法は関節内骨片の直視下整復が可能であるが，掌側に大きく転位する場合がある．掌側法は直視下整復が不可能な場合があるが，プレート設置とスクリュー固定が容易で，軸圧に対して安定にプレートが設置できる．

謝辞：仙台市立病院整形外科部長　安倍吉則先生のご協力に深謝いたします．

文　　献

1）Bradway JK, Amadio PC, Cooney WP：Open reduction and internal fixation of displaced, communite intra-articular fractures of the distal end of the radius. J Bone Joint Surg, 71-A：839-847, 1989.

2）Carter PR, Frederick HA, Laseter GF：Open reduction and internal fixation of unstable distal radius fracture with a low profile plate；a multicenter study of 73 fractures. J Hand Surg, 23-A：300-307, 1998.

3）井上尚美，渡辺克司，平　竜三　ほか：橈骨遠位端関節内骨折に対する Symmetry プレートの治療成績．骨折，25：784-788，2003.

4）Kamano M, Honda Y, Kazuki K, et al.：Palmar plating for dorsally displaced fractures of the distal radius. Clin Orthop, 397：403-408, 2002.

5）清重佳郎，石垣大介：橈骨遠位端関節内骨折に対する condylar stabilizing 法．日手会誌，21：44-47，2004.

6）本城　昌，上中一泰，西澤和也　ほか：橈骨遠位端関節内骨折に対する背側 double plating 法の治療．日手会誌，21：485-490，2004.

7）長田伝重，岩本　玲，藤田聡志　ほか：橈骨遠位端関節内骨折に対するプレート固定の治療成績と問題点．東日整災誌，15：71-75，2003.

8）Orbay JL, Fernandez DL：Volar fixation for dorsally displaced fractures of the distal radius：preliminary report. J Hand Surg, 27-A：205-215, 2002.

9）斉藤英彦：橈骨遠位端骨折．整・災外，32：237-248，1989.

10）高橋勇二，斉藤英彦，大井宏之　ほか：橈骨遠位端骨折不

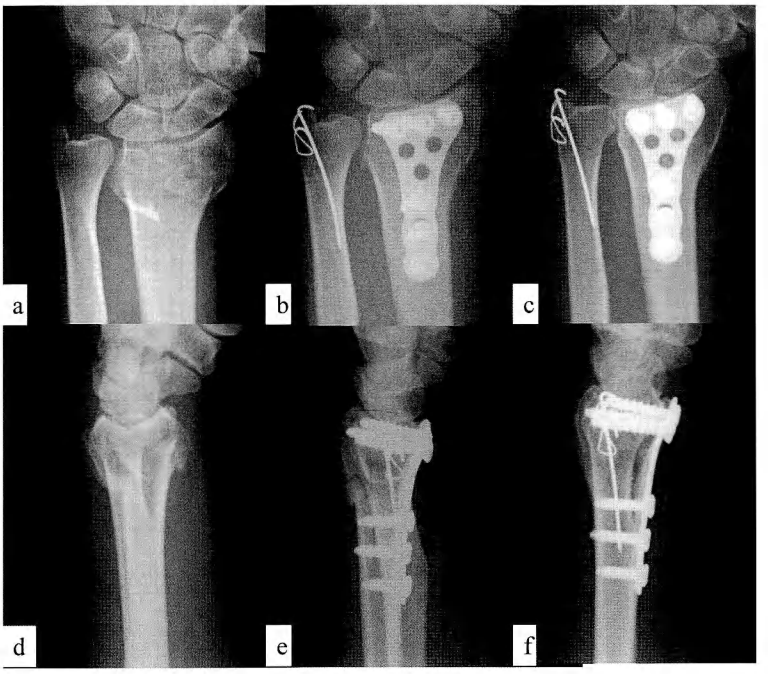

図 6　症例 3：57 歳，女性，AO 分類 C2 型，掌側法
a，d：受傷時．
b，e：術直後．UV 1 mm，PT 9°，RI 18°．
c，f：調査時（術後 11 ヵ月）．UV 1 mm，ΔPT 5°，RI 18°，軽度背屈転位がみられ，Cooney の評価 80 点（good）である．

安定型に対する Forte プレートを用いた背側固定の治療成績と適応．日手会誌，21：519-523，2004.
11）Trumble TE, Hanel DP, Geissler WB, et al.：Intra-articular fracture of the distal aspect of the radius. J Bone Joint Surg, 80-A：582-600, 1998.
12）Ring D, Jupiter JB, Brenwald J, et al.：Prospective multicenter trial of a plate for dorsal fixation of distal radius fractures. J Hand Surg, 22-A：777-784, 1997.

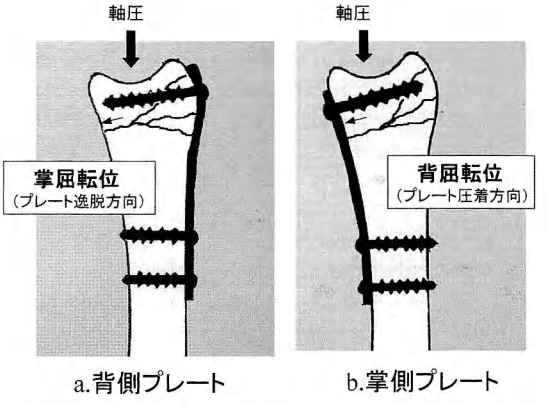

図 7　プレート設置の比較
背側プレートは遠位骨片がプレートから逸脱する方向に軸圧が作用する（a）．掌側プレートは転位方向の支持がないため若干の背屈転位をきたすが，スクリューが遠位を向いているため軸圧が骨折部を圧迫する方向となり力学的に安定しやすい（b）．

日手会誌（J Jpn Soc Surg Hand），第22巻　第2号　32-36，2005

プレート固定による橈骨遠位端骨折の治療成績
—Locking Plate と非 Locking Plate の比較—

昭和大学横浜市北部病院整形外科
川　崎　恵　吉
昭和大学医学部整形外科学教室
稲　垣　克　記・瀧　川　宗一郎
宮　岡　英　世
メイヨークリニック
富　田　一　誠

Clinical Results of the Plate Fixation for Distal Radius Fractures
—Comparison between Locking Plate and Unlocking Plate—

Keikichi Kawasaki
Department of Orthopaedic Surgery, Showa University Northern Yokohama Hospital
Katsunori Inagaki, Souichirou Takigawa, Hideyo Miyaoka
Department of Orthopaedic Surgery, Showa University School of Medicine
Kazunari Tomita
Mayo Clinic, Rochester, Minnesota, USA

We compared the clinical results of open reduction and internal fixation for distal radius fractures with a locking plate (Group L, n=30) and an unlocking plate (Group U, n=32). The average age at the time of the injury was 56.4 years in Group L and 50.0 years in Group U. The average follow-up period was 6.9 months in Group L and 17.3 months in Group U. The Colles type fractures were 17 cases in Group L and 14 cases in Group U, and the Smith type fractures were 13 cases in Group L and 18 cases in Group U. The fracture type according to AO classification was type C in 20 cases (66.7%) in Group L and 22 cases (68.8%) in Group U. In Group L, the ulnar variance (UV) (mm) immediately after surgery and at the final follow-up was −0.05 and 0.14 ; the volar tilt (VT) (degrees) was 7.53 and 8.87. On the other hand, in Group U, UV (mm) immediately after surgery and at the final follow-up was 0.62 and 1.38 ; the VT (degrees) was 9.23 and 8.52. According to Cooney's evaluation, 26 (86.6%) fractures in Group L and 30 (93.8%) fractures in Group U were excellent and good. The follow-up period of the fair cases (4 cases) were relatively shorter (3 months) in Group L. Internal fixation with the locking plate was more effective to maintain the reduction compared to internal fixation with the unlocking plate.

緒　　言

不安定型の橈骨遠位端骨折に対してこれまで我々は，創外固定とプレート固定とを症例に応じて行ってきた．ところが60歳，女性の関節内 Colles type の骨折に Ace Symmetry plate を行ったものの，術後の整復

Key words：distal radius fracture（橈骨遠位端骨折），locking plate（ロッキングプレート），unlocking plate（非ロッキングプレート）
Address for reprints：Keikichi Kawasaki, Department of Orthopaedic Surgery, Showa University Nothern Yokohama Hospital, 35-1 Chigasakityuou, Tsuzuki-ku, Yokohama-shi, Kanagawa 224-0032, Japan.

位を保てずに背屈転位が増強し，volar tilt が術直後 17° から最終診察時－15° にまで悪化した症例に遭遇した．プレートと遠位のスクリューとの間で転位しており，locking plate の必要性を実感し，以後 locking plate を使用してきている．

今回我々は橈骨遠位端骨折に対するプレート固定において，locking system の有無による術後の整復位の保持の優劣と臨床成績を調査した．

対象と方法

1999 年以降橈骨遠位端骨折に対してプレート固定を行った症例は 85 例であり，そのうち 51 例は locking plate を使用した．今回 3 ヵ月以上経過観察しえた，locking system を有するプレートを使用した locking 群（L 群）29 例 30 骨折と，従来の locking system を有しないプレートを使用した unlocking 群（U 群）32 例 32 骨折の計 62 骨折を対象とした．手術は佐々木ら[10]が述べている不安定型の橈骨遠位端骨折に対して行った．

平均年齢は L 群 56.4 歳（25～84 歳），U 群 50.0 歳（20～80 歳）で，有意差を認めなかった．男女比は L 群が 8：21，U 群が 16：16 であった．骨折型は Colles type が L 群 17 例，U 群 14 例，Smith type が L 群 13 例，U 群 18 例であった．AO 分類 A：B：C 型の割合は，L 群 8：2：20，U 群 4：6：22 であった．尺骨遠位端骨折を有するものは，L 群 21 例，U 群 20 例，同側の舟状骨骨折を有するものは，L 群 1 例，U 群 2 例，開放骨折は各 2 例ずつであった．

プレートの種類は，L 群では AO distal radius plate（DRP）が 23 例，AO locking compression T-plate（LCP）が 7 例，U 群では Ace Symmetry plate（ASP）が 23 例，AO small T-plate（S-T）が 10 例であった．プレートの部位はほとんどが掌側であったが，L 群の 2 例に背側，U 群の 1 例に掌背両側に使用した．骨移植は人工骨も含めて L 群の 1 例，U 群の 3 例に行った．

平均外固定期間は L 群 17.2 日（0～28 日），U 群 20.6 日（7～35 日）で，L 群が有意に短かった．術後経過観察期間はそれぞれ平均 6.9 ヵ月（3～16 ヵ月），17.3 ヵ月（3～53 ヵ月）で，L 群が有意に短かった．

これらの症例に対して，手術後と最終経過観察時に撮影された X 線像から，ulnar variance（UV），volar tilt（VT），radial inclination（RI），そして側面像にて plate と遠位の screw との角度 plate-screw-angle（P-S-A）を計測し，骨折部の再転位の有無について 2 群間で比較検討した．また総合成績は，Cooney らのスコアシステムを用いた．

2 群間の比較には t 検定を用い，$p<0.05$ を有意差ありとした．

表 1　X 線評価

a．L 群と U 群の全体の比較

	L 群	U 群
Ulnar variance（mm）平均		
手術時	−0.05	0.62 ┐*
最終時	0.14	1.38 ┘
差	0.19 ——*——	0.79
Volar tilt（degrees）平均		
手術時	7.53	9.23
最終時	8.87	8.52
差	1.35 ——*——	−0.7

b．骨折型による比較

	Colles type		Smith type	
	L 群	U 群	L 群	U 群
症例数（例）	17	14	13	18
経過観察期間（月）	5.94 —*—	20.5	7.85 —*—	14.8
平均年齢（歳）	55.3	49.9	57.8	50.2
UV 差平均（mm）	0.15 —*—	1.17	0.25	0.49
VT 差平均（°）	0.96	−2.5	1.86	0.64
P-S-A 差平均（°）	0.5	4.2	0.2	0.8

c．AO 分類 C 型症例の比較

	L 群	U 群
症例数（例）	20	22
経過観察期間（月）	7.08 ——*——	17.8
年齢（歳）	55.0	52.9
UV　差平均（mm）	−0.1 ——*——	0.94
VT　差平均（°）	1.46 ——*——	−1.6
P-S-A 差平均（°）	0.4	3.4

（＊：t 検定，$p<0.05$）

結　　果

X 線計測値の比較では（表 1a），術直後の UV と VT は L 群と U 群ともに良好な整復位であった．術後の転位について調べると，UV においては L 群でほとんど短縮を認めなかったが，U 群では有意に短縮していた．また UV の術後と最終診察時との差は L 群と U 群の 2 群間に有意差を認め，U 群は L 群に比べて短縮を予防しえなかった．VT の術後と最終診察時との差は L 群と U 群の 2 群間に有意差を認め，L 群は

表2 整復位を保持できなかった症例の検討（UV≧2 mm, VT≦−5°）

	No	UV 差 (mm)	VT 差 (°)	PSA 差 (°)	年齢	骨折型	器種	AO 分類	骨移植	総合評価
L 群	1	2.0	1.0	0	70	Col.	DRP	C	−	F
U 群	2	3.4	−32	41	60	Col.	ASP	C	−	E
	3	1.7	−8.9	13	46	Col.	ASP	C	−	E
	4	2.0	0	0	32	Col.	ASP	C	+	G
	5	2.0	3.0	0	59	Col.	ASP	C	+	E
	6	2.5	−1.0	0	58	Col.	S-T	C	−	G
	7	2.5	4.8	0	64	Smi.	ASP	C	−	E
	8	0	−10	14	80	Smi.	S-T	C	−	G
	9	0	−5.0	0	22	Smi.	S-T	C	−	G

Col.：Colles type, Smi.：Smith type, DRP：AO distal radius plate, ASP：Ace Symmetry plate, S-T：AO small T-plate, E：excellent, G：good, F：fair.

掌屈方向に，U 群は背屈方向に軽度転位していた．

Colles type と Smith type を分けて比較すると（表 1b），Colles type では，UV の差は L 群は U 群に比べ有意に少なかった．VT の差は U 群が背屈転位を軽度認めたが，有意差を認めなかった．Smith type では UV，VT ともに有意差を認めなかった．

AO 分類 C 型のみを比較すると（表 1c），U 群が L 群に比べ有意に短縮し，L 群は掌屈，U 群は背屈方向に有意に転位していた．

UV の差が 2 mm 以上，VT の差が 5° 以上か −5° 以下に転位した症例を検討すると（表 2），L 群は 1 例，U 群は 8 例であった．U 群の 8 例の詳細は，UV 2 mm 以上（2.0〜3.4 mm）が 5 例，VT −5° 以下（−5〜−32°）が 4 例で，AO 分類は全例 C 型，骨折型は Colles type が 5 例，Smith type が 3 例であった．VT は Smith type でも 2 例が背屈転位していた．P-S-A の術後と最終診察時との差が 7° 以上の症例は全症例を含めても 3 例のみで，年齢は 46，60，80 歳で，骨折型は Colles type が 2 例，Smith type が 1 例で，いずれも AO 分類 C 型で，骨移植は併用していなかった．

Cooney の総合評価では excellent が L 群 17 例と U 群 20 例，good が 9 例と 10 例，fair が 4 例と 2 例であった．成績不良例を検討すると，L 群の fair の 4 症例はすべて経過観察期間が 3 ヵ月であった．またそのうち 2 例は正中神経領域に軽いしびれがあった．しかし 4 ヵ月以上の症例はすべて excellent や good であった．一方 U 群の fair は，掌背側にプレートを設置し拘縮が残存した 1 例と，手術直後の UV が 3 mm で，最終診察時には 3.5 mm となり，ulna abutment syndrome となった 1 例であった．

症　　例

60 歳，女性，右手，AO 分類 C3 型．ASP を使用して良好な整復位となり，骨移植は行わなかった．術後 1 週の X 線ですでに背屈転位を認めたため，シーネは 30 日間続けたが，徐々に背屈転位は進行し，手術後と抜釘前（術後 11 ヵ月）との P-S-A の差が 41° であった．抜釘後の VT は −15°，UV は +4 mm であったが，可動域，握力とも良好で，痛みもなく，Cooney score 100 点で excellent である（図 1，表 2 の No. 2）．

考　　察

不安定型の橈骨遠位端骨折に対してこれまで我々は，創外固定とプレート固定とを症例に応じて行ってきており，Smith type はもちろんのこと，Colles type でも転位が大きく観血的に整復を要し，大きな掌側の骨片を伴う関節内骨折の症例には掌側プレート固定を行い，比較的良好な成績を報告してきた[1)3)]．ところが今回プレートと遠位のスクリュー間の転位から整復位を保持できなかった症例に遭遇し，従来の unlocking plate 固定の症例を再度検討した．Unlocking plate を使用した 32 例中 3 例が同部で転位したために背屈転位を起こし，また橈骨の短縮も含め 8 例（25%）が整復位を保持できていなかった．

長田らは cadaver による実験で，Colles type に掌側から ASP を使用して早期運動を行うと 9° の背屈転位を起こすと報告[8)]し，また臨床でも亀井らは AO 分類 C3 型の骨折に背側から ASP を用いて治療し，約 19%

図1　症例 2：60 歳，女性，U 群
a：初診時.
b：手術後.
c：抜釘前（術後 11 ヵ月）.
d：最終診察時（術後 25 ヵ月）.

の症例で術後の再転位を生じ[2]，宮本らは Colles type に掌側から ASP を使用し，18%の症例で背側転位したと報告[6]している.

これに対してプレートと遠位のスクリューやピンが locking するプレートが発売され，清重はこの locking plate を用いた condylar stabilizing 法の良好な成績を報告し[4]，またその後も locking plate の良好な成績が報告[7)9]されてきている．今回の我々の結果でも locking system を有するプレート群は，整復位の保持が従来の locking system を有しないプレート群に比べ

て有意に良好であった．特に Colles type や AO 分類 C 型で，短縮や背屈転位の悪化を予防し，locking plate は有効であると思われた．しかし Koshimune ら[5]は subchondral に正確にスクリューが挿入されていれば，高齢者の Colles type に unlocking system を使用しても転位はほとんどなく，locking 群との間に有意差を認めなかったと報告しており，今後我々も検討を加える必要があると思われる．一方，Smith type では UV や VT で有意差を認めず，locking plate の有用性は今後もさらなる検討が必要と思われた．

臨床成績では，L 群の 86.6%，U 群の 93.8% が excellent と good であった．L 群で fair が 4 例存在したが，これらはすべて経過観察期間が短い 3 ヵ月の症例であった．清重[4]や森谷[7]は locking plate を使用し，比較的早期からの良好な成績を報告している．我々の L 群の症例も 4 ヵ月以上の症例は全例良好な成績となっており，現在 3 ヵ月で fair の症例も経過観察期間がさらに長くなれば成績も良好になると思われる．ただし fair のうち 2 例は正中神経領域に軽いしびれがあり，最尺側にガイドスリーブをつける時に正中神経が過牽引となりやすいため，注意が必要と思われた．また X 線上 U 群と L 群との間に短縮や背屈転位で有意差を認めたが，短期的には臨床成績には影響を及ぼさず，両者ともに良好であった．しかし今後長期成績になると変形性関節症の可能性もあり，経過観察が必要と思われた．

結　　語

1．プレート固定を行った橈骨遠位端骨折 62 例の手術成績の検討を行った．
2．Locking plate 群は整復位の保持が良好で，unlocking 群に比べて短縮および背屈転位を予防しえた．
3．Unlocking plate 群のうち 8 例（25%）が整復位を保持できず，そのうち 3 例はプレートと遠位のスクリュー間で転位していた．
4．臨床成績は L 群の 86.6%，U 群の 93.8% が良好であった．

文　　献

1) 稲垣克記，川崎恵吉，宮岡英世　ほか：橈骨遠位端関節内骨折の手術成績．日手会誌，19：13-17，2002.
2) 亀井秀造，長田伝重，岩本　玲　ほか：AO C3 型橈骨遠位端骨折に対するプレート固定の治療成績．日手会誌，21：491-495，2004.
3) 川崎恵吉，稲垣克記，藤巻悦夫　ほか：橈骨遠位端粉砕骨折の治療成績―static および dynamic 創外固定 2 器種の比較を中心に―．別冊整形外科，31：47-51，1997.
4) 清重佳郎：中高年女性橈骨遠位端骨折に対する condylar stabilizing 法．日手会誌，19：6-9，2002.
5) Koshimune M, Kamano M, Takamatsu K, et al.：A randomized comparison of locking and non-locking palmar plating for unstable Colles' fractures in the elderly. J Hand Surg, 30-B：5：499-503, 2005.
6) 宮本　亘，西口　薫，喜井竜太　ほか：中～高齢女性の背側転位型橈骨遠位端骨折に対する掌側プレート固定術の治療成績．整・災外，48：769-772，2005.
7) 森谷浩治：Colles 骨折に対する condylar stabilizing 法の治療成績．日手会誌，21：48-52，2004.
8) 長田伝重，早乙女紘一，Viegas SF　ほか：橈骨遠位端骨折に対する各種プレートの固定性：生体力学的研究．日手会誌，19：1-5，2002.
9) Osada D, Tamai K, Fujita S, et al.：Treatment of distal radius fractures using a new designed volar locking plate：A preliminary report. J Jpn Soc Surg Hand, 21：524-529, 2004.
10) 佐々木孝，岩田清二，高山信一郎　ほか：橈骨遠位端骨折に対する創外固定．日手会誌，3：515-519，1986.

日手会誌（J Jpn Soc Surg Hand），第22巻 第2号 37-41，2005

尺骨茎状突起骨折を合併した橈骨遠位端骨折における手関節尺側部痛

横須賀北部共済病院整形外科

岡崎 敦・坂野裕昭
瀧上秀威・葉梨大輔

横浜市立大学医学部整形外科学教室

齋藤知行

Ulnar Wrist Pain in Distal Radius Fracture Associated with Ulnar Styloid Fracture

Atsushi Okazaki, Hiroaki Sakano, Hidetake Takigami
Daisuke Hanashi

Department of Orthopaedic Surgery, Yokosuka Hokubu Kyosai Hospital

Tomoyuki Saito

Department of Orthopaedic Surgery, Yokohama City University School of Medicine

Introduction：Various reports have been written about the indication of internal fixation for ulnar styloid fracture associated with distal radius fracture with ulnar wrist pain. However, few patients without internal fixation of ulnar styloid complainted of severe ulnar wrist pain. In this study, we examine the crisis ratio of ulnar wrist pain and the causes by clinical and radiological examination.

Materials and Methods：Forty-one patients with distal radius fractures associated with ulnar styloid fracture were examined. They consisted of 18 males and 23 females, with an average age at the time of surgery being 68.2 years. The average follow-up period after operation was 55.8 weeks. Fracture site of ulnar styloid, using Nakamura's classification, was styloid tip in 8 patients, middle of the styloid in 8, base of styloid in 20 and ulnar shaft in 5. Thirty-eight patients were treated with external fixation and 3 patients with open reduction and internal fixation by plate. In all patients, internal fixation of ulnar styloid or cast immobilization were not performed. Patients were divided into two groups：those with and those without ulnar wrist pain. The DRUJ ballottement test was performed as the evaluation of the instability of DRUJ. The presence of synostosis of ulnar styloid and ulnar variance（UV）were examined at follow-up.

Results：At follow-up, 4 patients had ulnar wrist pain（9.8%），but the pain was not severe in all patients. There were no significant correlation between ulnar wrist pain and the fracture site of ulnar styloid, presence of synostosis of ulnar styloid and the DRUJ ballottement test. UV was 4.3±1.6 mm in the pain group and 2.3±1.6 mm in the no-pain group at follow-up. UV was significantly higher in the pain group than the no-pain group（$p<0.05$）.

Conclusion：We examined ulnar wrist pain in patients with distal radius fracture associated with ulnar styloid fracture. Ulnar wrist pain was observed in 4 patients（9.8%），but the pain was not severe in all patients. UV was significantly higher in the pain group than the no-pain group. This result suggested that radial shortening was correlated with ulnar wrist pain.

Key words：ulnar styloid fracture（尺骨茎状突起骨折），distal radius fracture（橈骨遠位端骨折），ulnar wrist pain（手関節尺側部痛）
Address for reprints：Atsushi Okazaki, Department of Orthopaedic Surgery, Yokosuka Hokubu Kyosai Hospital, 1-8 Funakoshi-cho, Yokosuka-shi, Kanagawa 237-8588, Japan.

緒　　言

尺骨茎状突起骨折は橈骨遠位端骨折に合併することが多く，手関節尺側部痛を呈することがある．手関節尺側部痛の原因として，尺骨茎状突起偽関節，三角線維軟骨複合体（以下，TFCC）損傷，遠位橈尺関節（以下，DRUJ）不安定症，尺骨突き上げ症候群，尺側手根伸筋腱腱鞘炎などが考えられている．これらに対し，尺骨茎状突起の内固定や TFCC 修復が必要であるとの報告がみられるが，手術を行わない患者でも，著明な手関節尺側部痛を訴える症例は多くはないと思われる．

我々は，尺骨茎状突起骨折を合併した橈骨遠位端骨折における手関節尺側部痛の発症率とその原因について調査検討したので報告する．

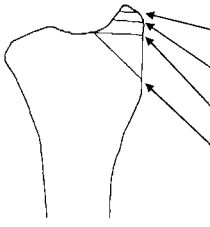

疼痛	(＋)群	(－)群
先端部	0手	8
中央部	1	7
基部	3	17
基部から骨端部	0	5

N.S.

図1　尺骨茎状突起骨折部位（中村らの分類[3]による）
基部骨折で疼痛発症率が高い傾向がみられたが，統計学的に明らかな相関は認めなかった．

材料および方法

対象は 2001 年 12 月から 2004 年 8 月までに，尺骨茎状突起骨折を合併した橈骨遠位端骨折に対し手術を施行した 41 例 41 手である．症例は男性 18 例，女性 23 例，右 22 手，左 19 手であり，手術時年齢は 26～92 歳（平均 68.2 歳），受傷原因は転倒 36 手，転落 4 手，挟圧外傷 1 手であった．経過観察期間は 9～116 週（平均 55.8 週）であった．

橈骨の骨折型は AO 分類で A2.2 が 4 手，A3.1 が 3 手，A3.2 が 6 手，A3.3 が 2 手，C1.2 が 6 手，C1.3 が 2 手，C2.1 が 7 手，C2.2 が 2 手，C2.3 が 1 手，C3.1 が 5 手，C3.2 が 3 手であった．

尺骨茎状突起骨折の骨折部位は，中村らの分類[3]によると，先端部 8 手，中央部 8 手，基部 20 手，基部から骨端部 5 手であった．

橈骨遠位端骨折に対する治療は創外固定 38 手（non-bridging 36 手，bridging 1 手，non-bridging と bridging の combination 1 手），プレート固定 3 手であった．尺骨茎状突起骨折に対しては全例内固定などの処置は行わなかった．

症例を調査時に手関節尺側部痛のある群〔以下，疼痛（＋）群〕と，尺側部痛のない群〔以下，疼痛（－）群〕に分けた．

これらの症例について，単純 X 線写真により，尺骨

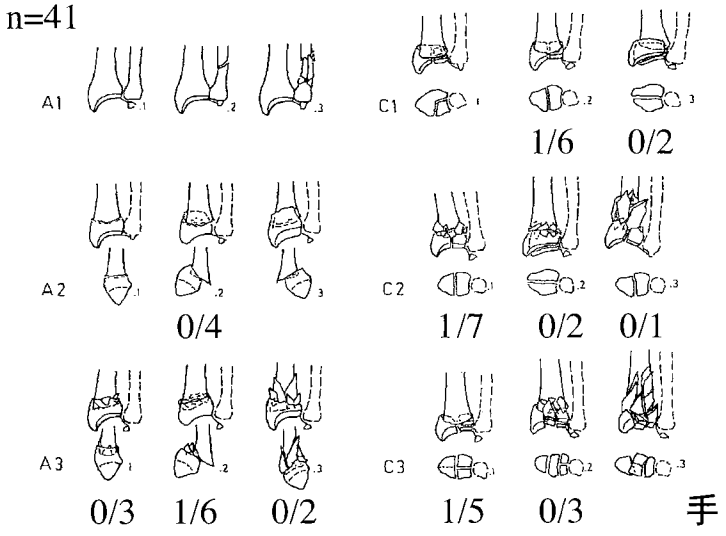

図2　橈骨遠位端骨折型〔AO 分類，疼痛（＋）数/総数〕
橈骨遠位端骨折型と手関節尺側部痛との明らかな相関は認めなかった．

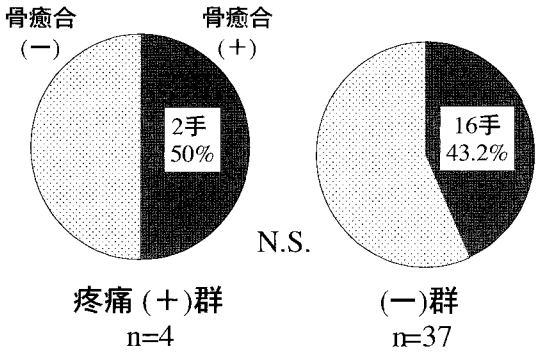

図3　尺骨茎状突起骨癒合率
尺骨茎状突起骨癒合率と手関節尺側部痛との明らかな相関は認めなかった．

茎状突起骨癒合率，尺骨茎状突起の骨片間距離，ulnar variance（以下，UV），DRUJ の関節症性変化の有無を調査した．また理学所見として，調査時の手関節および前腕の可動域を，また調査できた 26 手に対しては DRUJ ballottement test について調査した．統計処理は t 検定，χ^2検定を用い，5%未満を統計学的有意差ありとした．

結　　果

疼痛（+）群は 4 手（9.8%），疼痛（−）群は 37 手（90.2%）であった．疼痛を生じる動作は，急須や包丁を使用する際の尺屈が 2 例，前腕回外が 1 例であり，尺骨茎状突起部に圧痛があるものが 1 例であった．全例とも疼痛の程度は軽く，原職に復帰していた．

尺骨茎状突起骨折部位別の手関節尺側部痛は，先端部 8 手中 0 手（0%），中央部 8 手中 1 手（12.5%），基部 20 手中 3 手（15%），基部から骨端部 5 手中 0 手（0%）であった．基部骨折で疼痛発症率が高い傾向がみられたが，統計学的に明らかな相関は認めなかった（図 1）．

橈骨骨折型別の手関節尺側部痛は，A3.2，C1.2，C2.1，C3.1 それぞれ 1 手であった（図 2）．

尺骨茎状突起骨癒合は 41 手中 18 手（44%）で認められた．群別の骨癒合率は，疼痛（+）群が 4 手中 2 手で 50%，疼痛（−）群が 37 手中 16 手で 43.2%であり，手関節尺側部痛との明らかな相関は認めなかった（図 3）．尺骨茎状突起骨折部位別の骨癒合率は，先端部 8 手中 4 手（50%），中央部 8 手中 4 手（50%），基部 20 手中 7 手（35%），基部から骨端部 5 手中 3 手（60%）であり，骨折部位との明らかな相関は認めなかった．

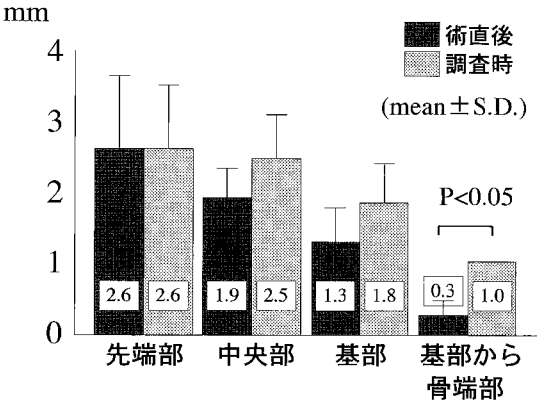

図4　尺骨茎状突起骨折部位別の骨片間距離
基部から骨端部骨折で，術後有意に骨片間距離が拡大した（p<0.05）．

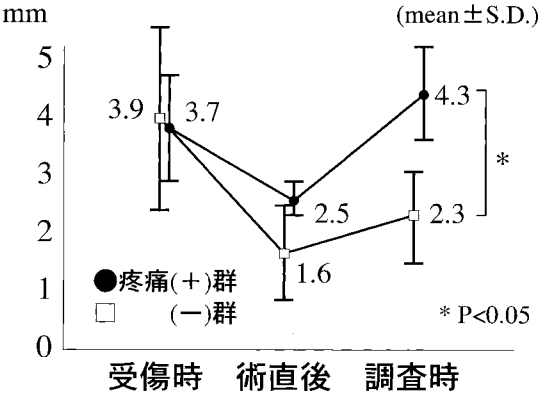

図5　Ulnar variance
調査時 UV は，疼痛（+）群で疼痛（−）群より有意に大きかった（p<0.05）．

尺骨茎状突起骨癒合が認められなかった症例における骨片間距離は，先端部では術直後 2.6±2.2 mm が調査時 2.6±1.9 mm に，中央部 1.9±0.9 mm が 2.5±1.3 mm に，基部 1.3±0.9 mm が 1.8±1.2 mm に，基部から骨端部 0.3±0.4 mm が 1.0±0.0 mm になった．基部から骨端部骨折で，術後有意に骨片間距離が拡大した（p<0.05）（図 4）．

UV は，疼痛（+）群は術直後 2.5±0.6 mm が調査時 4.3±1.6 mm に，疼痛（−）群は術直後 1.6±1.7 mm が調査時 2.3±1.6 mm に，ともに増大していた．調査時 UV は，疼痛（+）群で疼痛（−）群より有意

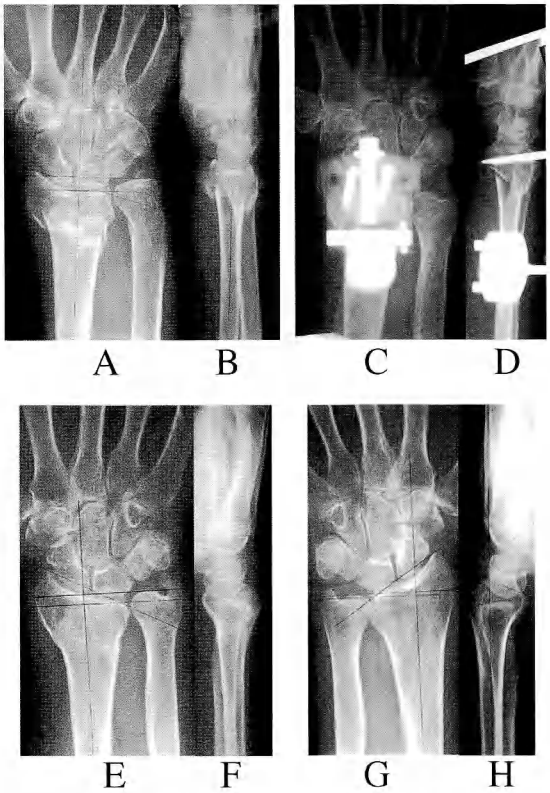

図 6　症例 1：70 歳，女性，疼痛（＋）群
A，B：受傷時（UV＋5 mm）．
C，D：術直後（UV＋2 mm）．
E，F：調査時（UV＋3 mm）．
G，H：健側（UV＋0.5 mm）．

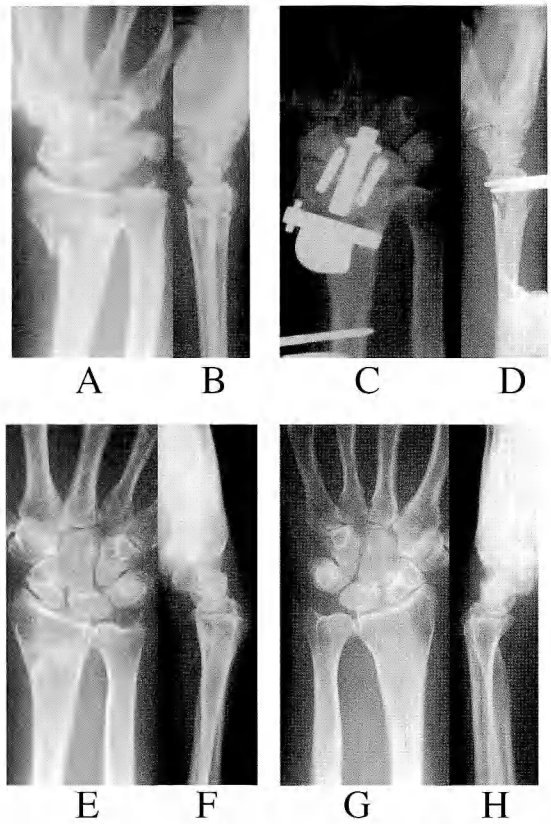

図 7　症例 2：62 歳，女性，疼痛（－）群
A，B：受傷時（UV＋3 mm）．
C，D：術直後（UV＋1 mm）．
E，F：調査時（UV＋1.5 mm）．
G，H：健側（UV＋2 mm）．

に大きかった（$p<0.05$）（図 5）．

また，健側 UV を計測し，調査時 UV と健側 UV との差を調べたところ，疼痛（＋）群は 1.1±1.3 mm，疼痛（－）群は 0.7±1.3 mm と疼痛（＋）群で大きい傾向がみられたが，有意な相関はなかった．

DRUJ の関節症性変化は，疼痛（＋）群で 0 手（0%），疼痛（－）群で 2 手（5.4%）に認めたが，有意な相関はなかった．

調査時の可動域は，疼痛（＋）群で手関節背屈 80.0±7.1°，掌屈 68.8±8.5°，橈屈 20.0±7.0°，尺屈 30.0±0.0°，前腕回外 86.3±4.8°，回内 82.5±9.6° であった．疼痛（－）群で手関節背屈 79.3±8.9°，掌屈 67.0±14.5°，橈屈 21.6±12.5°，尺屈 38.3±10.6°，前腕回外 88.9±8.9°，回内 88.2±4.3° であった．

DRUJ ballottement test は疼痛（＋）群で 2 手中 1 手（50%），26 手中 5 手（19.2%）で陽性であったが，有意な相関はなかった．

症　例　供　覧

症例 1（図 6）：70 歳，女性，転倒により受傷．AO 分類 C2.2 であり，橈骨創外固定を施行した．尺骨茎状突起は中央部で骨折しており，調査時骨癒合を認めた．調査時，手関節尺屈動作で手関節尺側部痛を認めた．

症例 2（図 7）：62 歳，女性，転倒により受傷．AO 分類 A3.2 であり，橈骨創外固定を施行した．尺骨茎状突起は先端部で骨折しており，調査時骨癒合を認めなかった．調査時，手関節尺側部痛は認めなかった．

考　　察

尺骨茎状突起骨折を合併した橈骨遠位端骨折において，尺骨の内固定を行わない時の手関節尺側部痛の発症率は8.6～33％と報告されている[2)5)～7)]．

自験例では手関節尺側部痛が4手（9.8％）で認められたが，いずれも疼痛の程度は軽く，日常生活動作や仕事で支障をきたした例はなく，手関節尺側部痛に対し精査加療を望む患者はいなかった．

橈骨遠位端骨折に合併した尺骨茎状突起骨折は，内固定を行わない場合の骨癒合率は20～56％であり[2)5)～7)]，自験例では44％であった．尺骨茎状突起偽関節が手関節尺側部痛を引き起こす原因として，遊離骨片による刺激，TFCC損傷，DRUJ不安定症，尺側手根伸筋とのimpingementなどが考えられるが，その病態は明らかではない．

尺骨茎状突起骨折内固定，TFCC修復の適応についてさまざまな報告がされてきた．

中村ら[3)]，中村ら[4)]は，尺骨茎状突起骨折やTFCC断裂はDRUJ不安定性の原因になるため，骨接合やTFCC縫合が必要であると報告している．これに対し，大畑らは，尺骨茎状突起の内固定を行わない例でも，橈骨の遺残変形を少なくすることでDRUJの不安定性による疼痛を予防できる可能性があるとし[5)]，また，Fredrikらは，手術によりTFCCを修復した例としない例では成績に有意な差はないと報告している[1)]．

自験例では，尺骨茎状突起の骨折部位，骨癒合の有無，骨片間距離，DRUJの関節症性変化の有無，DRUJ ballottement testと，手関節尺側部痛の間に相関はなかったが，疼痛（＋）群で調査時UVが有意に大きく，橈骨短縮変形が手関節尺側部痛の発症に関与していた．これは，橈骨が短縮変形することによりDRUJ不適合性や，尺骨突き上げ症候群を呈し，疼痛に関与している可能性が考えられた．

我々は，手関節尺側部痛を防ぐためには，尺骨茎状突起の内固定やTFCC修復などを積極的に行うよりも，橈骨短縮変形を起こさないようにすることが重要であると考えた．そのために，創外固定やプレート固定の際，遠位のハーフピンやスクリューを軟骨下骨直下に挿入し，また，巨大な骨欠損例に対しては腸骨移植や人工骨補填を行う必要があると考えた．

結　　語

1．尺骨茎状突起骨折を合併した橈骨遠位端骨折における手関節尺側部痛について調査検討した．
2．手関節尺側部痛を4手（9.8％）に認めたが，全例とも疼痛の程度は軽度であった．
3．調査時ulnar varianceは，疼痛（＋）群で有意に大きかった．
4．尺骨茎状突起の尺骨茎状突起骨折部位，骨癒合の有無，骨片間距離，DRUJの関節症性変化の有無，DRUJ ballottement testと，手関節尺側部痛の間に相関はなかった．

文　　献

1) Fredrik AE, Olafur PJ, Karin W：Repair of the triangular ligament in Colle's fracture. Acta Orthop Scand, 60：393-396, 1989.
2) 久枝啓史，萩原博嗣，中家一寿　ほか：橈骨遠位端骨折に合併する尺骨茎状突起骨折放置例の治療成績．整外と災外，49：481-484，2000.
3) 中村蓼吾，堀井恵美子，今枝敏彦　ほか：TFCC損傷と尺骨茎状突起骨折．関節外科，13：1029-1033，1994.
4) 中村俊康，高山真一郎，仲尾保志　ほか：尺骨茎状突起骨折と遠位橈尺関節不安定性．骨折，26：278-281，2004.
5) 大畑徹也，内倉長造，平野　純　ほか：不安定型橈骨遠位端骨折に合併した尺骨茎状突起骨折の予後．東日整災誌，16：198-201，2004.
6) 末長直樹，三浪明男，加藤博之　ほか：橈骨遠位端骨折に伴う尺骨茎状突起骨折の予後．日手会誌，15：44-46，1998.
7) 安田匡孝，奥田　均，安藤佳幸　ほか：尺骨茎状突起骨折保存的療法例の予後．骨折，22：635-637，2000.

日手会誌（J Jpn Soc Surg Hand），第22巻　第2号　42-45，2005

舟状骨

従来法と血管柄付き橈骨移植術による舟状骨偽関節の手術成績

昭和大学医学部整形外科学教室

稲垣克記・瀧川宗一郎
平原博庸・富田一誠
宮岡英世

Scaphoid Nonunion Treated with Screw Fixation with Wedged Bone Graft and Vascularized Bone Graft

Katsunori Inagaki, Souichirou Takigawa, Hirotsune Hirahara
Kazunari Tomita, Hideyo Miyaoka

Department of Orthopaedic Surgery, Showa University School of Medicine

We have reviewed 24 patients with scaphoid nonunion treated with screw fixation with bone graft wedged or vascularized pedicled bone graft. Surgical procedure was screw and wedged fixation for simple scaphoid waist nonunion in seventeen patients, and vascularized bone graft from distal radius for difficult nonunion in seven. All nonunions healed at eleven weeks in screw fixation after surgery, and at ten weeks in vascularized graft. Postoperative mean range of wrist flexion was 70 degrees and extension was 60 degrees in screw fixation group, 54 degrees of flexion and extension in vascularized bone graft group. Clinical results of both group were quite well. Twelve were evaluated as excellent and two were as good in screw fixation group for simple scaphoid nonunion, two were as excellent and five were as good in vascularized bone graft group for difficult scaphoid nonunion by Cooney's wrist score. Screw fixation and wedged bone graft is recommended to manage scaphoid waist nonunions without osteonecrosis. Vascularized bone graft seems to be superior in bony healing process, especially for difficult nonunion.

目　　的

手の舟状骨骨折後の偽関節は，一般に舟状腰部での骨折後が多く，これらはhumpback変形を伴うため従来法による腸骨からの骨移植と内固定を掌側から行い変形の矯正が必要となる場合が多い[1)~3)6)]．一方，受傷後の経過が長期の症例や再手術症例で舟状骨近位骨片に骨壊死を認めるいわゆる難治性偽関節では，血管柄付き骨移植術の適応となる[5)6)10)~12)14)]．教室における著者らの経験した舟状骨偽関節の手術成績を検討した．

対象と方法

当科を受診し6ヵ月以上経過観察しえた24症例を対象とした．女性5名，男性19名．右18手，左6手．平均年齢は31歳（15～42歳）であった．手術法は腰部の定型的偽関節17例にはRusse（R）法に準じ海面骨bone tipを移植後，腸骨から十字型の骨片をinlay移植しHerbert screw固定を行った．術後の後療法はギプス包帯固定期間5～6週とした．Proximal pole部の偽関節と近位骨片に骨壊死が疑われた7例にはZaidemberg（Z）法に準じ1, 2-intercompartmental supraretinacular arteryを血管茎とした移植骨片を橈骨遠位から挙上し偽関節部に移植した．術後の後療法はギプス固定期間5週．その後スプリント固定とし7週で内固定（K-wire）抜去し10週から自動運動を開始した．

Key words：scaphoid（舟状骨），nonunion（偽関節），vascularized bone graft（血管柄付き骨移植）
Address for reprints：Katsunori Inagaki, MD, Department of Orthopaedic Surgery, Showa University School of Medicine, 1-5-8 Hatanodai, Shinagawa-ku, Tokyo 142-8666, Japan.

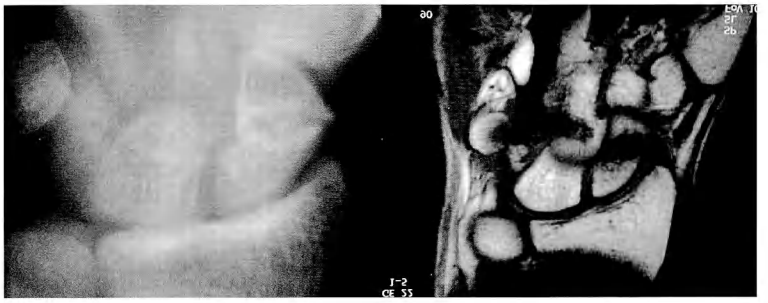

A

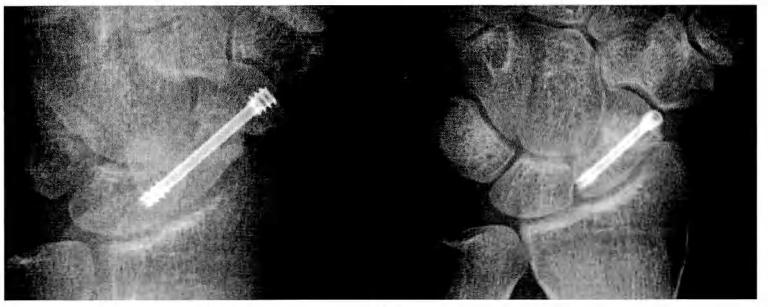

B

図1　A：25 歳，男性，術前．
B：従来法術後 6 週（左）と術後 12 週（右）の正面像．

結　　果

全例骨癒合が得られた．使用した内固定材は，従来法では Herbert screw 11 例，DTJ screw 4 例，K-wire 1 例，Acutrack 1 例，Z 法では K-wire 5 例，mini-Herbert screw 2 例であった．骨癒合は R 法では平均 11 週，Z 法は 10 週で認められた．平均手関節可動域は R 法では屈曲/伸展：術後 70/60，Z 法は術前 63/55 が術後は 54/54 であった．全例術前の疼痛は軽減され，握力も改善し，Cooney wrist score による総合評価では R 法では excellent 12，good 2，Z 法では excellent 2，good 5 と良好で患者の満足度も高かった．経過観察期間は 6〜36 ヵ月（平均 20 ヵ月）であった．

代表症例呈示

症例 1：従来法症例．25 歳，男性．2002 年 3 月，スノーボードにて受傷．その後約 4 ヵ月間放置したが疼痛持続したため 7 月当科初診．舟状骨腰部やや遠位での偽関節を認めた（図 1A）．腸骨よりの十字型骨移植と DTJ screw による内固定を行った．術後 6 週間の外固定を行った．しかし，この時点では骨癒合は得られておらず移植骨片遠位側に骨吸収像を認めた（図 1B 左）．術後 12 週で骨癒合が得られ，手関節屈曲 70°，伸展 70°，握力左右とも 40 kg と良好で Cooney wrist score は excellent である（図 1B 右）．

症例 2：血管柄付き橈骨骨移植例．32 歳，男性．約 10 年前にスノーボードにて受傷したが放置していた．舟状骨は近位側で偽関節を認め proximal pole は MRI 上骨壊死を強く疑った（図 2A）．血管柄付き橈骨移植を背側から行い K-wire 固定を行った．術後 5 週のギプス固定後 7 週で鋼線を抜去した（図 2B）．術後 10 週の CT 像で骨癒合が確認され（図 2C），術後 1 年の経過観察時，手関節可動域は屈曲 50°，伸展 60° と術前に比べ 10° の屈曲制限を認めたが，痛みなく Cooney wrist score は good で現職に復帰している．

考　　察

難治性舟状骨偽関節とは，①治療までに長期間経過し骨癒合が得られていない，②手術を行っていても骨癒合が遷延している，または再骨折後の偽関節，③ Proximal pole 部の偽関節，④近位骨片が avascular necrosis に陥っているものとされている[8)10)13)]．これら難治性偽関節に対し 1991 年 Zaidemberg ら[14)]は橈骨遠位からの血管柄付き骨移植術をはじめて報告した

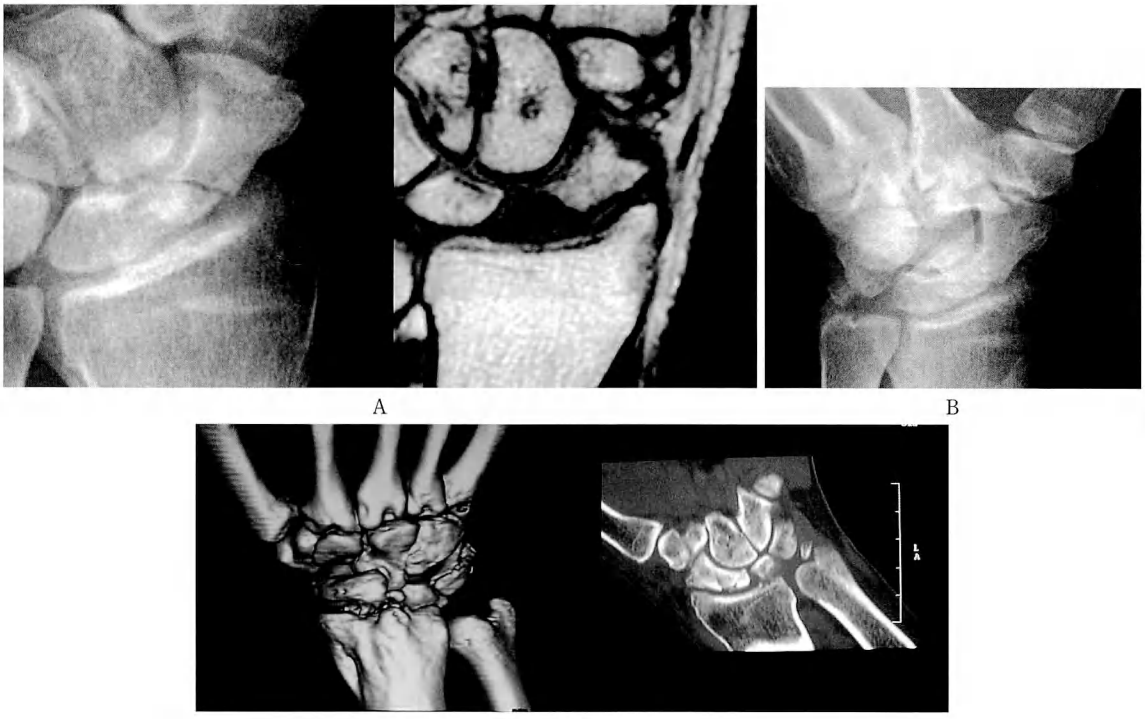

図2　A：32 歳，男性，術前.
B：血管柄付き橈骨移植術後 7 週の正面像.
C：術後 10 週の CT 像.

が，近年 Bishop ら Mayo Clinic グループが術式と解剖・病理に基づいた基礎的研究をまとめ，より信頼できる手術法とし世界に広まった[7)8)10)].

Sunagawa，Bishop らは Russe 法と本法との比較を行い，血管柄付き骨移植術の役割は病理学上，骨癒合率の改善と再血流による血管・骨新生の促進とした[10)]．一般に，従来法では術後 4〜6 週で単純 X 線像上骨萎縮が偽関節周囲に認められた後骨癒合が得られるが，今回の我々の行った血管付き骨移植法では Sunagawa ら[10)]の実験結果同様，臨床的にも骨吸収を認めることなく骨癒合が得られていた．X 線上全経過で骨移植周囲に骨萎縮なく一期に骨形成が認められ，これらは骨化機転の異なる治癒過程と考えた．すなわち骨化機転には一般に内軟骨性骨化と骨膜性骨化のあることは知られた事実であるが，R 群では従来の骨癒合形式すなわち一度骨吸収機転後に骨癒合が得られるのに対し，Z 群では血流増加と骨形成による骨新生機転が生じている可能性がある．これら骨膜性骨化同様の骨化機転が骨移植部に生じるのが血管柄付き骨移植術の特徴なのではないかと思われた．

また，他の血管柄付き骨移植術の方法[14)]に比べ，ドナーとなる採骨部は海綿骨成分が豊富な橈骨遠位端であり移植部周囲に bone tip として使用できる海綿骨を Russe 法のごとく自由に採取しうる面でも有利である．

一方，骨壊死に対しては，壊死骨が血管柄付き骨移植により新生骨に完全に置換されるには時間を要するが，短期では移植骨周囲に骨・血管新生が生じ壊死骨との境界部で骨癒合機転が起きることが報告されている[7)]．しかし同様の条件下で従来法のような単なる骨移植ではこのような現象は生じない[4)7)〜9)]．臨床上，骨壊死が疑われる舟状骨偽関節では血管柄付き骨移植術のほうが従来法に比べ骨癒合の面で安全であるという報告も多い．従来法で十分な舟状骨偽関節か，難治性偽関節で血管柄付き骨移植まで必要か，MRI による術前診断も含めまだ今後の研究の余地が残されている．

ま と め

舟状骨定型的偽関節に対するR法と難治性偽関節に対するZ法はいずれも良好な成績が得られた．橈骨からの血管柄付き骨移植術は近位骨片の壊死，難治性偽関節に有用な手術法である．

文 献

1) Cooney WP, Dobyns JH, Linshcheid RL : Nonunion of the scaphoid : analysis of the results from bone grafting. J Hand Surg, 5 : 343-354, 1980.
2) Green DP : The effect of avascular necrosis on Russe bone grafting for scaphoid nonunion. J Hand Surg, 10-A : 597-605, 1985.
3) Inoue G, Shionoya K, Kuwahata Y : Herbert screw fixation for scaphoid nonunions. An analysis of factors influencing outcome. Clin Orthop, 343 : 99-106, 1997.
4) 牧野正晴，松崎浩徳：血管柄付き第2中手骨基部骨移植術．日手会誌，16：98-102，1999.
5) Morgan WJ, Breen TF, Coumas JM, et al. : Role of magnetic resonance imaging in assessing factors affecting healing in scaphoid nonunions. Clin Orthop, 336 : 240-246, 1997.
6) 西尾泰彦，加藤貞利，三浪三千男 ほか：舟状骨偽関節の手術成績―DISI変形残存の有無が成績に与える影響―．日手会誌，19：37-40，2002.
7) Shin AY, Bishop AT : Pedicled vascularized bone grafts for disorders of the carpus : Scaphoid nonunion and Kienböck's disease. J Am Acad Orthop Surg, 10 : 210-216, 2002.
8) Steinmann SP, Bishop AT, Berger RA : Use of the 1, 2 intercompartmental supraretinacular artery as a vascularazed pedicle bone graft for difficult scaphoid nonunion. J Hand Surg, 27-A : 391-401, 2001.
9) 砂川 融，石田 治，鈴木修身 ほか：舟状骨偽関節に対する橈骨からの血管柄付き骨移植術の小経験．日本マイクロ会誌，17：37-42，2004.
10) Sunagawa T, Bishop AT, Muramatsu K : Role of conventional and vascularized bone grafts in scaphoid nonunion with avascular necrosis : A canine experimental study. J Hand Surg, 25-A : 849-859, 2000.
11) Trumble TE : Avascular necrosis after scaphoid fracture : a correlation of magnetic resonance imaging and histology. J Hand Surg, 15-A : 557-564, 1990.
12) Trumble TE, Clarke T, Kreder HJ : Non-union of the scaphoid. Treatment with cannulated screws compared with treatment with Herbert screws. J Bone Joint Surg, 78-A : 1829-1837, 1996.
13) Waters PM, Stewart SL : Surgical treatment of nonunion and avascular necrosis of the proximal part of the scaphoid in adolescents. J Bone Joint Surg, 84-A : 915-920, 2002.
14) Zaidemberg C, Siebert JW, Angrigiani C : A new vascularized bone graft for scaphoid nonunion. J Hand Surg, 16-A : 474-478, 1991.

日手会誌（J Jpn Soc Surg Hand），第22巻　第2号　46-49，2005

舟状骨近位部骨折偽関節の治療
—逆行性 Herbert screw 固定法—

豊橋市民病院整形外科

井　上　五　郎・栗　本　　秀
須　川　　敬

Retrograde Herbert Screw Fixation for Treatment of the Proximal Pole Nonunion of the Scaphoid

Goro Inoue, Shigeru Kurimoto, Kei Sugawa

Department of Orthopaedic Surgery, Toyohashi Municipal Hospital

We treated 14 cases of proximal pole nonunions of the scahoid with retrograde dorsal Herbert screw fixation. Definite radiographic union was obtained in 12 of 14 patients after a mean periods of 22 months of follow-up. Using Cooney's clinical scoring system, 4 cases were excellent, 6 good, 3 fair and 1 poor. Treatment of proximal pole nonunions of the scahoid with retrograde insertion of the Herbert screw offers the advantages of a short period of immobilization and a good function. Our clinical data shows that the clinical significance of MRI in predicting the outcome of the operation is questionable.

は　じ　め　に

舟状骨近位部骨折は近位骨片への血行が遮断されやすいため骨癒合が遷延し，しばしば近位骨片が壊死に陥ることがある．また，偽関節になると血行の問題とともに，骨折部を強固に固定する方法に問題があった．従来の方法では術後数ヵ月間の外固定が必要であったが，逆行性刺入による Herbert screw 内固定法は強固な固定力が得られるため，術後の外固定期間の短縮が可能である．この手術法を紹介するとともに，その治療結果を述べる．

手　術　方　法

手関節背側で Lister 結節の 1 cm 遠位で尺側に向かう 2.5 cm の横切開を加える．伸筋支帯を横切して第4区画に達し，総指伸筋腱を尺側によけて橈骨手根靱帯と関節包を逆 T 字に切開すると舟状骨，月状骨が現われる．骨折線は軟骨が連続している場合にはわかりにくく，イメージ透視下にようやく確認できることもある．骨折部で直径 5〜6 mm の小孔を開け，小さい骨鋭匙で十分に線維組織と骨硬化部を掻爬して近位骨片からの出血の有無を確認する．橈骨遠位もしくは腸骨より海面骨を採取して骨欠損部に充填する．Screw 刺入部となる舟状骨近位端は手関節を 45° ほど掌屈すると現われる．できるだけ舟状骨月状骨靱帯寄りに刺入点を求め，舟状骨結節部に向けて 1.2 mm の K-鋼線をガイドワイヤーとして刺入する．この肢位ではイメージで側面像は確認できるが，正面像はみられないためガイドワイヤーの適切な刺入方向の決定が難しい．左示指で掌側の舟状骨結節部を触知しながら結節部に向けて刺入するか，患者の母指を 45° 掌側および橈側外転位に保持しながら母指軸に向けて刺入すれば，ほぼ適切な方向に刺入できる．K-鋼線を刺入すれば手関節は中間位まで伸展できるので，イメージで K-鋼線の刺入部と方向を確認できる．K-鋼線を抜いてガイドホールをドリリング，タッピングして Herbert screw を free hand で挿入する．Screw は完全に軟骨内に埋没しなければならない．近位骨片は小さい

Key words：scaphoid nonunion（舟状骨偽関節），proximal pole（近位部），Herbert screw（ハーバートスクリュー），retrograde insertion（逆行性刺入）

Address for reprints：Goro Inoue, Department of Orthopaedic Surgery, Toyohashi Municipal Hospital, 50 Hatikennishi, Aotake-cho, Toyohashi-shi, Aichi 441-8570, Japan.

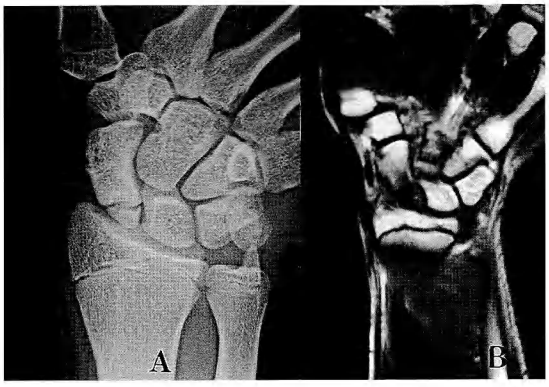

図1　15歳，男性
2年前に転倒して受傷した．
A：術前X線写真．近位1/4での偽関節で骨片の虚血性変化がみられる．
B：術前MRIはT1強調像で近位骨片のlow signal intensityを示す．

図2　術直後のX線写真

表1　MRI所見，術中近位骨片からの出血，骨癒合との関連

MRI所見		術中出血	骨癒合
正常	6	(+) 6	(+) 4
		(−) 0	(−) 2
AVN	2	(+) 1	(+) 1
		(−) 1	(+) 1

AVN：近位骨片はT1，T2ともlow signal intensityを示す．

図3　術後7ヵ月のX線写真
骨癒合良好である．

のでscrewの長さは20 mm前後で十分である．初期の症例はスタンダードのHerbert screwを用いていたが，最近はmini-Herbert screwを使用することが多い．

術後は4〜8週間の前腕ギプス固定を行う．

症　　例

過去20年間に舟状骨近位部骨折偽関節16例に本法を行った．そのうち，術後6ヵ月以上追跡調査できた14症例を研究対象とした．男性13例，女性1例で，手術時年齢は15〜43歳，平均23歳であった．偽関節期間は3ヵ月〜13年間，平均31ヵ月間であった．骨折部位は近位1/3が8例，近位1/4が6例であった．術前のX線写真では5例に近位骨片の虚血性変化（硬化像）がみられた．8例にMRIを行い，そのうち2例にT1，T2強調画像ともlow signal intensityを示す虚血所見が得られた（図1）．この2例のうち1例は術中に近位骨片より出血がみられたが，もう1例では出血がみられなかった（表1）．骨移植は7例に橈骨遠位端より，6例に腸骨より海面骨移植を行った．偽関節期間3ヵ月の1例は骨移植を行わなかった．術後3〜8週間，平均5.2週間のギプス固定を行った．術後追跡調査期間は平均22ヵ月間であった（図2，3）．

結　　果

骨癒合は12例（86%）に得られた．MRIを行った

8例のうち近位骨片が虚血所見を示した2例はいずれも骨癒合したのに対して，虚血所見がなかった6例中2例が骨癒合が得られなかった（表1）．Cooneyの手関節機能評価法では優4例，良6例，可3例，不可1例であった．

考　　察

舟状骨は橈骨動脈の分枝より栄養血管を受けているが，その主要血管は遠位側から入っているため，近位部骨折では近位骨片の血行障害が起きやすく，そのため偽関節となることが多い．このような偽関節に対しては観血的治療の適応である．そのうちRusse法が最も普及した方法であるが，その癒合率は報告者により64～97%[1)10)11)]である．これらは術後長期間のギプス固定を要し，Eddelandら[3)]は平均19週間，Starkら[10)]はK-鋼線による内固定を行っているが，術後平均16.5週間のギプス固定を行っている．我々の14症例では術後平均5.2週間のギプス固定で骨癒合率は86%とRusse法に比べて遜色ない結果が得られている．

Herbert法は近位骨片の大きさが1/3であれば順行性に遠位よりscrewを刺入することも可能であるが，適切な位置に刺入することはかなり難しい．さらに，骨片の大きさが1/4近くになると順行性刺入は不可能である．したがって，近位部骨折では背側刺入による逆行性刺入法が順行性刺入法と比べて容易であり，強固な固定が得られる[2)6)7)]．この方法ではジグを使用できないのでイメージ透視下に方向を確認しながら行わなければならないが，ガイドワイヤーの刺入時には手関節を掌屈位で行うため正面像をみることが困難である．そのため，本法を行うには舟状骨の解剖を熟知するとともに，技術的にも熟練を要する．

本骨折の予後に影響を及ぼす因子の1つに近位骨片のvascularityの有無がある．Green[4)]は術中に偽関節部を掻爬してそこからの出血の有無がvascularityを知る最も信頼の置ける方法と述べている．一方，近年のMRIの普及により，近位骨片のvascularityはMRIにより正確に判断可能であり，したがって舟状骨偽関節の治癒能力もMRIで予測可能であるとする報告者も多い[8)9)12)]．このことより，最近ではMRIでT1，T2強調画像でlow intensityを示す舟状骨偽関節を“難治性”偽関節と呼ぶ手の外科医が多い．Günalら[5)]によれば32例の舟状骨偽関節の近位骨片のvascularityを調べるためにMRIと術中出血の関連を調べたところ，両方がvascularityありと一致した所見を示したのは19例で，13例では異なった所見であった．後者のうち7例はMRI所見はvascularityありであったが術中に近位骨片の出血はみられなかったのに対し，6例はその逆であった．しかし，13例中12例が術後骨癒合を得ており，MRI所見のみで正確なvascularityの判断はできないと述べている．我々の症例でもMRIで近位骨片がavascularityの所見を示した2例はいずれも骨癒合が得られており，MRI所見のみで“難治性偽関節”と呼ぶ意見には疑問が生ずる．

近年，このような“難治性舟状骨偽関節”に対して血管柄付き骨移植術[13)]が行われているが，症例数が少なく成績を比較するにはもう少し時間が必要である．また，MRIで真のavascularityが判断可能になるにはさらなる研究が必要と思われる．

ま　と　め

1．舟状骨近位部骨折偽関節に対する逆行性Herbert screw固定法の骨癒合率は86%であった．
2．Cooneyの手関節機能評価では10例（71%）が良以上の成績であった．
3．MRI所見のみで舟状骨偽関節の治癒能力を予測することはできない．

文　　献

1) Cooney WP, Dobyns JH, Linscheid RL：Nonunions of the scaphoid：Analysis of the results from bone grafting. J Hand Surg, 5：343-354, 1980.
2) DeMaagd RL, Engber WD：Retrograde Herbert screw fixation for treatment of proximal pole scaphoid nonunions. J Hand Surg, 14-A：996-1003, 1989.
3) Eddeland A, Eiken O, Hellgren E, et al.：Fractures of the scaphoid. Scand J Plast Reconstr Surg, 9：234-239, 1975.
4) Green DP：The effect of avascular necrosis on Russe bone grafting for scaphoid nonunion. J Hand Surg, 10-A：597-605, 1985.
5) Günal I, Ozcelik A, Gokturk E, et al.：Correlation of magnetic resonance imaging and intraoperative punctate bleeding to assess the vascularity of scaphoid nonunion. Arch Orthop Trauma Surg, 119：285-287, 1999.
6) Herbert TJ, Fisher WE：Management of the fractured scaphoid using a new bone screw. J Bone Joint Surg, 66-B, 114-123, 1984.
7) Inoue G, Shionoya K, Kuwahata S：Ununited proximal pole scaphoid fractures：Treatment with a Herbert screw in 16 cases followed for 0.5-8 years. Acta Orthop Scand, 68：124-127, 1997.
8) Perlik PC, Guiford WB：Magnetic resonence imaging to assess vascularity of scaphoid nonunions. J Hand Surg, 16-A：479-484, 1991.

9) Sakuma M, Nakamura R, Imaeda T : Analysis of proximal fragment sclerosis and surgical outcome of scaphoid nonunion by magnetic resonance imaging. J Hand Surg, 20-B : 201-205, 1995.
10) Stark HH, Rickard TA, Zemel NP, et al. : Treatment of ununited fractures of the scaphoid by iliac bone grafts and Kirschner-wire fixation. J Bone Joint Surg, 70-A : 982-991, 1988.
11) Steiken JB, Schreiber DR : Radial bone graft with prolonged immobilization for scaphoid nonunions. Contemp Orthop, 12 : 12-24, 1986.
12) Trumble TE : Avascular necrosis after scaphoid fracture : a correlation of magnetic resonence imaging and histology. J Hand Surg, 16-A : 474-478, 1990.
13) Zaidemberg C, Siebert JW, Angrigiani C : A new vascularized bone graft for scaphoid nonunion. J Hand Surg, 16-A : 474-478, 1991.

日手会誌（J Jpn Soc Surg Hand），第 22 巻　第 2 号　50-53，2005

無症候性舟状骨偽関節の検討

名古屋大学大学院医学系研究科機能構築医学専攻運動・形態外科学手の外科学

稲垣弘進・中村蓼吾
堀井恵美子・中尾悦宏
岩田佳久

Analysis of Asymptomatic Scaphoid Nonunions

Hironobu Inagaki, Ryogo Nakamura, Emiko Horii
Etsuhiro Nakao, Yoshihisa Iwata

Department of Hand Surgery, Musculoskeletal and Cutaneous Medicine, Program in Function Construction Medicine, Graduate School of Medicine, Nagoya University

We retrospectively studied the clinical and radiographic findings of 112 scaphoid nonunions in order to compare 23 asymptomatic patients with the other 89 symptomatic patients. The definition of the "asymptomatic" scaphoid nonunion in this study was that it satisfied all of the following three conditions at the preoperative examination：no pain or slight pain with manual working, more than 90% range of wrist flexion-extension, and more than 90% grip strength compared with the contralateral normal side. Results showed there was no difference concerning the patients' age and gender between the two groups. However, the asymptomatic nonunions had injuries with more mild causes and had fractured a more distal site to the dorsal apex of the ridge in the scaphoid, and there were more incidence of no-displacement pattern of the distal fragment in the scaphoid nonunion than the symptomatic nonunions. In addition, the asymptomatic nonunions showed fewer incidences of their dominant hands, dorsal intercalated segmental instability deformity, and progression to the scaphoid nonunion advanced collapsed wrist than the symptomatic nonunions. Conservative management was performed for 30% asymptomatic nonunions, which included scaphoid nonunion advanced collapsed wrists and delayed unions, and was more than the symptomatic nonunions.

緒　　言

日常診療において，症状がないかあっても日常生活や仕事に支障がない舟状骨偽関節患者を診察することは珍しくない．今回，retrospective に無症候性舟状骨偽関節について調査し，症候性偽関節と比較検討したので報告する．

症例および方法

本研究における無症候性の定義は，疼痛がなし～労作時のみ軽度，可動域が健側比 90%以上，握力が健側比 90%以上の全項目を満たすこととした．症例は，受傷後 3 ヵ月以上経過しデータのそろった舟状骨偽関節 112 例であり，そのうち無症候性群（A 群）は 23 例 21%存在し，その他の症候性群（S 群）は 89 例 79%であった．両群について，年齢，性差，利き手側かどうか，受傷後の経過年数，受傷機転，単純 X 線像における偽関節の部位（尺屈位正面像における B/A），radiolunate（RL）angle と dorsal intercalated segmental instability（DISI）変形，scaphoid nonunion advanced collapse（SNAC）wrist の有無を調査した（図 1）[3]．また 3DCT では偽関節の部位を調査し，dorsal apex of the ridge を基準として偽関節部位が遠位にあるものを遠位型，近位にあるものを近位型として分類した．

Key words：scaphoid（舟状骨），nonunion（偽関節），asymptomatic（無症候性），displacement（転位），SNAC

Address for reprints：Hironobu Inagaki, Department of Hand Surgery, Musculoskeletal and Cutaneous Medicine, Program in Function Construction Medicine, Graduate School of Medicine, Nagoya University, 65 Tsuruma, Showa-ku, Nagoya-shi, Aichi 466-8560, Japan.

さらに Nakamura らの骨折型分類を調査した[3)9)]．これは近位骨片に対する遠位骨片の転位方向による分類で，掌側に転位した volar type，背側に転位した dorsal type があり，転位のないものを non-displacement type として分類した（図 2）．最後に治療方法について retrospective に調査した．以上の項目について A 群，S 群間で比較検討した．統計処理は Mann-Whitney 検定を用い $p<0.01$ を有意差ありとした．

結　　果

年齢は A 群が 12～45 歳，S 群が 12～52 歳で両群とも平均 24 歳であった．男女比は A 群が 20：3，S 群が 82：7 で両群ともほぼ同様であった．利き手側は A 群が 11 例 48%，S 群が 52 例 58%であり，A 群では利き手側が少なく非利き手側が多かった．平均経過年数は A 群が 1.8 年，S 群が 2.8 年であり，A 群のほうが短かった．また期間別では A 群で 3 年未満の症例がやや多く，S 群では 3 年以上の症例がやや多かった．受傷機転ではバイク事故や高所からの転落など high energy injury の比率は A 群が 22%，S 群が 42%であったが，一方で捻挫といった比較的軽い外傷やいつ受傷したか不明であった例は A 群が 35%，S 群が 11%であり，A 群では high energy injury の比率が少なく比較的軽い受傷機転が多かった（図 3）．

偽関節の部位は，単純 X 線尺屈位正面像における計測では A 群が平均 0.55，S 群は 0.52 で大差なかったが，3DCT 像では A 群は遠位型 70%，近位型 30%，S 群は遠位型 56%，近位型 44%であり，A 群では遠位型が多く有意差があった．RL 角の健側との差は A 群が平均－4°，S 群が－12°であり，健側との差が－10°以下の DISI 変形例の比率は A 群が 23%，S 群が

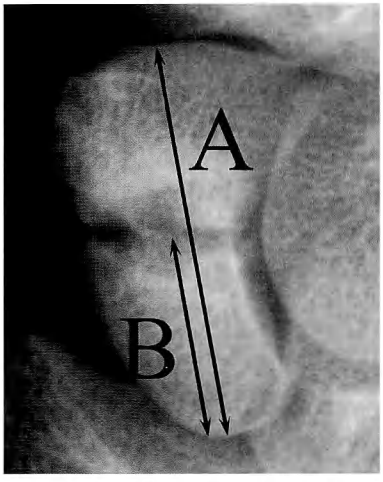

図 1　単純 X 線尺屈位正面像における偽関節の部位＝B/A

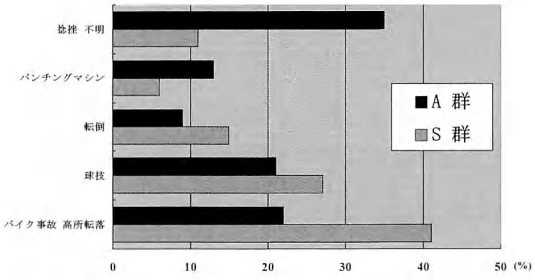

図 3　受傷機転
バイク事故や高所からの転落など high energy injury の比率は S 群に多く，捻挫といった比較的軽い外傷やいつ受傷したか不明であった例は A 群に多い．

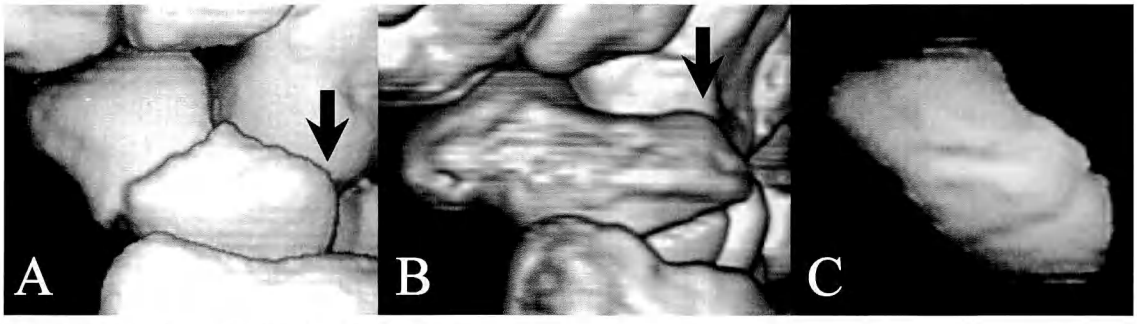

図 2　3DCT における偽関節の部位と骨折型分類
矢印で dorsal apex of the ridge を示した．偽関節の部位は A：遠位型，B：近位型である．骨折型分類では A：掌側に転位した volar type，B：背側に転位した dorsal type，C：non-displacement type である．Nakamura らによれば，骨折部位が遠位型である場合は volar type，近位型は dorsal type の転位様式をとることが多い．

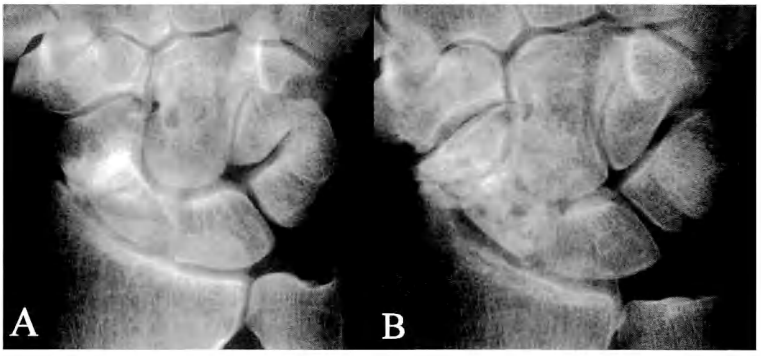

図4 SNAC wrist
A：stage 1.
B：stage 2.

56%であって，明らかにA群ではDISI変形例が少なく有意差があった．SNAC wristの比率は，A群はstage 1のみで14%，S群はstage 1が30%，stage 2は6%で合わせて36%存在し，A群のほうが明らかにSNAC wristへの進行例が少なかった（図4）．3DCTにおける骨折型分類では，volar type，dorsal type，non-displacement typeの比率が，A群がそれぞれ39，22，39%に対しS群が49，37，14%であり，A群ではnon-displacement typeが明らかに多く有意差があった．治療方法に関しては，安静やギプス固定のみで経過観察を行った保存療法の割合はA群が30%，S群が7%であり，A群で保存療法を行った割合が多く，その内訳はSNAC wristに進行した例や遷延性骨癒合した例などが含まれた．

考　　察

無症候性例の受傷側は非利き手に多かった．これは非利き手側では酷使する機会が少ないため，症状が利き手と比べて顕在化しにくいと推察された．また比較的軽い受傷機転が多かったが，受傷機転が軽いゆえに単純に捻挫や打撲と自己判断して受診せず，安静にしているうちに症状が軽快してしまい，そのまま放置していたと推察された．さらに骨片の転位がない例が比較的多かったが，軽い受傷機転が多いこともあって，靭帯など周囲の軟部組織損傷の程度も少ないと考えられ，したがって疼痛や腫脹，可動域制限が顕在化しにくいため無症候性になりやすく，それに関連してDISI変形の進行やSNAC wristへの進行も乏しいと考えられた．井上らも無症候性例はX線変化が軽度でDISI変形例が少なく，SLAC wristへの進行もstage 1にとどまる，と同様の報告をしている[5]．

無症候性例は骨折部位が遠位型に多く近位型は少なかった．一方，Moritomoらは，Russe分類の近位1/3偽関節はSNAC wristに進行するまで長期間症状に乏しいと報告している[8]．Russe分類はX線正面像のみで判断されるものであって真の近位型骨折とは必ずしも断定できないうえ，経過年数が今研究の無症候性例では平均1.8年であったのに対し，Moritomoらは平均10.7年と長期であったことが，今回の結果と異なった要因であると考えられる[11]．ちなみに今研究におけるS群のうち3年以上の長期経過例は，近位型では38%，遠位型では14%存在し，近位型のほうが多かった．これら長期経過例は無症候性の定義は満たさないまでも，初診まで比較的症状が乏しい状態で経過していたと推察され，Moritomoらと同様の結果であった．

このような無症候性例に対する治療はいまだ議論の余地がある．今回の調査では保存療法の割合が症候性群と比べて多かった．文献的には，古くは無症候性例には手術の適応がないとする報告が多い[1]．しかし近年の諸家の報告をまとめると，疼痛はSNAC wristの進行とは関連がないが[2)4)10]，経過年数は握力の低下や可動域制限，SNAC wristの進行と関連があるとされ[4)7)8]，したがってSNAC wristに進行していない偽関節に対しては積極的に手術治療を行うが，SNAC wristに進行した例には，無症候性例に限っては経過観察を行い手術は慎重であるべきといった報告が多く[2)5)6)10]，我々も同様な方針で治療を行っている．

結　　語

無症候性舟状骨偽関節の特徴は，症候性例と比較して多いものは，①非利き手側，②軽い受傷機転，③偽関節部位は遠位型，④骨片の転位がない症例であり，一方少ないものは，①経過年数，②DISI 変形例，③SNAC wrist への進行例であった．また差がなかったのは①年齢，②性差であった．

文　　献

1) Cooney WA, Dobyns JH, Linscheid RL : Fractures of the scaphoid. A rational approach to management. Clin Orthop, 149 : 90-97, 1980.
2) Fassler PR, Stern PJ, Kiefhaber TR : Asymptomatic SLAC wrist : Does it exist? J Hand Surg, 18-A : 682-686, 1993.
3) Inagaki H, Nakamura R, Horii E, et al. : Differences in radiographic findings between scaphoid fracture patterns. Hand Surg, 9 : 197-202, 2004.
4) Inoue G, Sakuma M : The natural history of scaphoid nonunion. Radiographical and clinical analysis in 102 cases. Arch Orthop Trauma Surg, 115 : 1-4, 1996.
5) 井上五郎，申　正樹，横田慎太郎　ほか：無症候性舟状骨偽関節．中部整災誌，43：801-802，2000.
6) Lindström G, Nyström Å : Natural history of scaphoid nonunion, with special reference to "asymptomatic" cases. J Hand Surg, 17-B : 697-700, 1992.
7) Mack GR, Bosse MJ, Gelberman RH, et al. : The natural history of scaphoid non-union. J Bone Joint Surg, 66-A : 504-509, 1984.
8) Moritomo H, Tada K, Yoshida T, et al. : The relationship between the site of nonunion of the scaphoid and scaphoid nonunion advanced collapse (SNAC). J Bone Joint Surg, 81-B : 871-876, 1999.
9) Nakamura R, Imaeda T, Horii E, et al. : Analysis of scaphoid fracture displacement by three-dimensional computed tomography. J Hand Surg, 16-A : 485-492. 1991.
10) Ruby LK, Stinson J, Belsky MR : The natural history of scaphoid non-union. A review of fifty-five cases. J Bone Joint Surg, 67-A : 428-432, 1985.
11) Russe O : Fracture of the carpal navicular. Diagnosis, nonoperative treatment, and operative treatment. J Bone Joint Surg, 42-A : 759-768, 1960.

日手会誌（J Jpn Soc Surg Hand），第22巻　第2号　54-57，2005

手指骨折・脱臼

有鉤骨鉤骨折に対する超音波治療と鉤切除術の比較検討

神戸大学大学院医学系研究科器官治療医学講座整形外科学分野

藤岡宏幸・牧野　健
坂井宏成・国分　毅
黒坂昌弘

Treatment of Fracture of the Hook of the Hamate
—Ultrasound vs. Resection of the Hook—

Hiroyuki Fujioka, Takeshi Makino, Hiroshige Sakai
Takeshi Kokubu, Masahiro Kurosaka

Department of Orthopaedic Surgery, Kobe University Graduate School of Medicine

We treated 9 patients (7 men and 2 women) with fracture of the hook of the hamate between 1997 and 2004. Patient ages ranged from 15 to 43 years (mean 26 years). All patients were diagnosed with fracture of the hook of the hamate by computed tomography (CT) scan.

Four patients were treated with ultrasound exposure using Sonic Accelerated Fracture Healing System (SAFHS ; Exogen, Piscataway, NJ, USA) at the site of fracture of the hook of the hamate on the hypothenar eminence. After ultrasound exposure, union of the hook of the hamate was confirmed by CT scan and no symptoms of pain or weakness in grip strength were observed in any cases. The period from start of treatment to return to occupation or sports activities ranged from 5 to 8 months (6 months on average).

Five cases were treated surgically. Skin incision along the thenar crease was performed and the fractured hook was excised. No symptoms of pain or weakness in grip strength were observed in four cases, however, mild residual symptoms were observed in one case . The period from surgery to return to occupation or sports activities ranged from 1.5 to 3 months (2.3 months on average).

Ultrasound treatment for fracture of the hook of the hamate is noninvasive and in our small series successfully achieved bone union at the fracture site. By contrast, resection of the hook of the hamate is invasive and leaves a surgical scar. However, surgical treatment allows an earlier return to work or sports activities compared to ultrasound treatment. Both ultrasound and surgical resection are effective treatment options for fracture of the hook of the hamate. The choice of treatment should be decided by considering the needs of the patients.

はじめに

有鉤骨鉤骨折はゴルフ，テニスや野球などのグリップエンドによる小指球への外力によって起こることが多く，骨折した鉤に対する屈筋腱の影響や鉤への血流の問題などのため，偽関節に進展することがある[1)6)8)]．我々は，有鉤骨鉤偽関節に対して低出力超音波（low intensity pulsed ultrasound：LIPUS）を用いた保存的治療が有効であることを報告した[2)]．また，これまでに有鉤骨鉤骨折に対する鉤切除術も安定した成績が得られると報告されている[1)3)~5)7)]．そこで，本研究では，有鉤骨鉤骨折に対するLIPUS治療と鉤切除術を比較検討した．

Key words：hamate（有鉤骨），hook（鉤），nonunion（偽関節），low-intensity pulsed ultrasound（低出力超音波），resection（切除術）

Address for reprints：Hiroyuki Fujioka, Department of Orthopaedic Surgery, Kobe University Graduate School of Medicine, 7-5-1 Kusunoki-cho, Chuo-ku, Kobe-shi, Hyogo 650-0017, Japan.

表1　症例の内訳

症例	年齢	性	左右	受傷機転	受診までの期間	症状（握力・健側比）	治療方法	骨癒合	復帰までの期間（職業）	治療終了時症状（握力・健側比）
1	18	女	左	バイク	4ヵ月	疼痛（20 kg・66%）	SAFHS 4.5ヵ月	骨癒合	6ヵ月（美容師）	なし（29 kg・97%）
2	15	男	左	野球	5ヵ月	疼痛（51 kg・96%）	SAFHS 3.5ヵ月	骨癒合	5ヵ月（高校生野球）	なし（50 kg・100%）
3	17	男	右	テニス	5ヵ月	疼痛（28 kg・67%）	SAFHS 6ヵ月	骨癒合	8ヵ月（高校生テニス）	なし（41 kg・100%）
4	16	男	左	野球	3.5ヵ月	疼痛（8 kg・17%）	SAFHS 4ヵ月	骨癒合	5ヵ月（高校生野球）	なし（40 kg・80%）
5	25	男	右	野球	3ヵ月	疼痛（35 kg・70%）	摘出術	—	2ヵ月（社会人野球）	なし（38 kg・84%）
6	42	男	左	ゴルフ	3ヵ月	疼痛（25 kg・48%）	摘出術	—	3ヵ月（運送業）	なし（42 kg・98%）
7	42	女	右	バイク	3.5ヵ月	疼痛（11 kg・31%）	摘出術	—	2.5ヵ月（主婦パート）	創違和感（25 kg・89%）
8	43	男	左	ゴルフ	5ヵ月	疼痛（28 kg・62%）	摘出術	—	2.5ヵ月（焼肉店経営）	なし（42 kg・98%）
9	17	男	左	野球	2ヵ月	疼痛（10 kg・21%）	摘出術	—	1.5ヵ月（高校生野球）	なし（45 kg・88%）

対象および方法

対象は1997年から2004年までに治療を行った有鉤骨鉤骨折9例（男性7例，女性2例）である（表1，図1）．来院時年齢は15〜43歳，平均26.1歳であった．LIPUS治療を行った4症例（症例1〜4）の平均年齢は16.5歳で，鉤切除術を行った5症例（症例5〜9）の平均年齢は33.8歳であった．受傷原因は，野球4例，バイク2例，ゴルフ2例，テニス1例であった．

LIPUS治療は，米国Exogen社製Sonic Accelerated Fracture Healing System（SAFHS）を用いて，小指球部の有鉤骨鉤の部分より1日20分間，自宅にてLIPUSを照射した．治療期間中には装具などの特別な固定を行わず，骨癒合を確認してから職業やスポーツに復帰した．

鉤切除術は，全身麻酔下に母指球皮線尺側で皮線に沿った皮切より有鉤骨鉤直上にアプローチして行った．術後約2週間ギプスシーネ固定を行った後，リハビリテーションを行った．

有鉤骨鉤骨折の診断はX線像およびCT（computed tomography）スキャンの所見において行い，LIPUS治療終了時の骨癒合確認はCTにて行った．治療前後における疼痛，握力および治療開始から仕事やスポーツ活動への復帰の期間を検討した．

結　　果

症例1〜9のすべての症例で，治療終了時には握力が健側比80%以上に回復していた．LIPUS治療を行った症例すべてにCTスキャン上，骨癒合を確認できた．治療開始から職業やスポーツへの復帰までの期間はLIPUS治療群では5〜8ヵ月（平均6.0ヵ月）で，鉤切除術群は1.5〜3ヵ月（平均2.3ヵ月）であった．鉤切除術群で創の違和感を訴える症例が1例（症例7）あった．

考　　察

有鉤骨鉤骨折の新鮮例では，保存的治療により比較的良好な成績が得られる[8]．これに対して，陳旧性有鉤骨鉤骨折では鉤切除術が行われることが多い[1)3)〜5)7)]．鉤切除術は手術から職業やスポーツなどへの復帰までの期間が比較的短く，安定した成績が得られる利点がある．しかし，手掌部からの皮切や展開を行うため，術後に手術創の違和感などの愁訴を残す症例がある．このため，母指球皮線尺側に皮線に沿った展開や小指球尺側からの展開など種々のアプローチが考案されてきた[1)3)〜5)7)]．本研究でも，手術群では手術創の違和感を訴えるものが1例あったが，治療開始から平均2.3ヵ月で受傷前のレベルまで復帰できてお

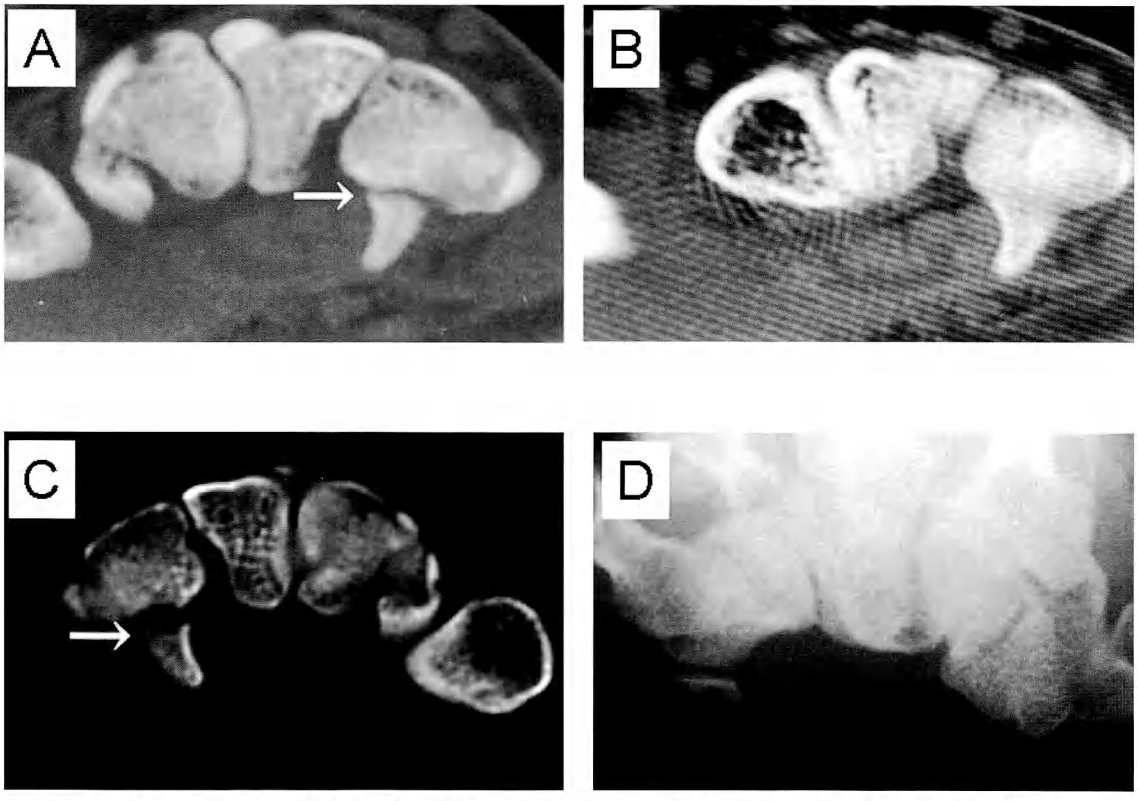

図1 代表的症例：症例1（LIPUS 治療例）の CT（A, B）と症例7（鉤切除術例）の CT（C）および X 線像（D）
いずれの症例も治療開始前には矢印の通り有鉤骨鉤骨折を認めた（A, C）．症例1では LIPUS 治療後に骨癒合がみられた（B）．症例7では鉤切除が行われた（D）．

り，早急に職業やスポーツ復帰を希望する患者には鉤切除術がよい適応と考えられた．

有鉤骨鉤切除術などの観血的治療に対して，LIPUS 治療は手術侵襲を避けることができる利点がある．本研究では4例の有鉤骨鉤偽関節全例に骨癒合が得られ，握力も良好に回復したことより，これまでの報告[2]と同様に有効性が十分確認できた．しかし，仕事やスポーツ活動への復帰には平均6ヵ月を要し，鉤切除術と比較すると2倍以上の期間を必要としていた．したがって，LIPUS 治療は低侵襲であることは長所であるが，鉤切除術と比較すると治療期間が遷延化するという欠点がある．

本研究における LIPUS 治療群の平均年齢（16.5歳）は手術群（33.8歳）に比較して著しく低かった．このことは，両親の意向や長い治療期間をとることができるなどの社会的背景が影響していると考えられた．また，LIPUS 治療群の年齢が若年者であることが骨癒合に関する治療成績によい影響を与えている可能性もあると考えられた．

結　　語

有鉤骨鉤骨折に対する LIPUS 治療と鉤切除術はいずれも有効な治療方法と考えられた．本研究は prospective randomized study ではないので，有鉤骨鉤骨折に対して LIPUS 治療と鉤切除術のいずれが優れているかの結論をつけることはできない．しかし，非侵襲的治療を希望する若年患者には積極的に LIPUS 治療を用いてよいと考えられた．また，早急に社会復帰を希望する患者では鉤切除術を選択するほうがよいと推察された．このように，患者の希望を十分考慮して治療方法を選択する必要がある．

文　　献

1) Bishop AT, Beckenbaugh RD：Fracture of the hamate hook.

J Hand Surg, 13-A：135-139, 1988.
2) 藤岡宏幸，角田雅也，松井允三　ほか：低出力超音波による陳旧性有鉤骨鉤骨折の治療経験．日手会誌，17：67-69, 2000.
3) 伊藤恵康，鵜飼康二，綾部敬生　ほか：スポーツによる有鉤骨鉤骨折の治療．整スポ会誌，20：271-276，2000.
4) Mizuseki T, Ikuta Y, Murakami T, et al.：Lateral approach to the hook of hamate for its fracture. J Hand Surg, 11-B：109-111, 1986.
5) 中川照彦，土屋正光，平塚建太郎：スポーツ選手の有鉤骨鉤骨折に対する鉤直上小切開による鉤摘出術．整形外科，52：515-518，2001.
6) Panagis JS, Gelberman RH, Taleisnik J, et al.：The arterial anatomy of the human carpus. PartⅡ：The intraosseous vascularity. J Hand Surg, 8：375-382, 1983.
7) 辻野昭人，伊藤恵康，林浩一郎　ほか：有鉤骨骨折．OS NOW, 24：50-53，1996.
8) Whalen JL, Bishop AT, Linscheid RL：Nonoperative treatment of acute hamate hook fractures. J Hand Surg, 17-A：507-511, 1992.

日手会誌（J Jpn Soc Surg Hand），第22巻 第2号 58-61，2005

大きな骨片を有するMallet骨折に対する石黒法変法

新潟手の外科研究所
坪川直人・吉津孝衛
牧　裕
新潟中央病院整形外科
山本康行・山下晴義

Modified Ishiguro's Method for Large Mallet Fractures

Naoto Tsubokawa, Takae Yoshizu, Yutaka Maki
Niigata Hand Surgery Foundation
Yasuyuki Yamamoto, Haruyoshi Yamashita
Department of Orthopaedic Surgery, Niigata Central Hospital

Ishiguro's method for the mallet fracture is useful and therapeutic. But in some cases with large fragments more than 50% of the joint surface, the proximal bone fragments are not reduced and have a step in the DIP joint. The cause of this poor reduction is that the large fragment is rotated dorsally by the extension block wire. We devised a modification to Ishiguro's method, and applied this method to 17 cases, and good results were obtained. In this method, at first the large fragment can be manipulated by the pinch between the thumb and the index finger of the operator and a 0.7 mm Kirschner wire can be placed through the fragment perpendicular to the fracture line from dorsal to volal. After a favorable reduction of the joint surface of the distal phalanx base is shown under a fluoroscopic observation, Ishiguro's method is applied. But as compared with Ishiguro's original method, the fixed position of the DIP joint is in an extended position, about 0-10 degree flexion. The postoperative treatment is almost the same as Ishiguro's method.

This method was applied to 17 fingers with fresh fractures within 14 days, all cases of which involved a large fragment involving 50% or more of the joint surface. The average patient age was 27.5 years (range, 13-48 years). We retrospectively reviewed to determine the results of treatment, union, range of motion, pain, and evaluated by Kanie's criteria. At an average 4 months follow up evaluation the average extension loss was 4.6 degree and average flexion was 67.5 degrees. All patients had a bony union within 5 weeks. There were no patients that complained of pain and complications, and that showed arthritis change. According to Kanie's criteria 13 fingers were excellent and 4 fingers were good.

The results of this study showed that this method resulted in anatomical union and has excellent outcomes based on established criteria.

緒　言

突き指などで発症する骨片を伴うmallet骨折は，スプリント療法をはじめとする保存療法のほか，さまざまな観血治療が行われている．特に石黒法は優れた方法で，広く行われ好成績が報告されている[2)6)]．しかし関節面の半分を越えるような大きな骨片を有する場合，伸展ブロックピンを刺入すると骨片が背側回転し，関節面の整復が困難で関節適合性が不良の場合がある（図1）．今回，このような大きな骨片を有する新鮮mallet骨折に対する石黒法変法を考案し，好成績を得ているので報告する．

Key words：mallet fracture（マレット骨折），Ishiguro method（石黒法），modified technique（変法），large fragment（大骨片）
Address for reprints：Naoto Tsubokawa, Niigata Hand Surgery Foundation, 1-18 Shinko-cho, Niigata-shi, Niigata 950-8556, Japan.

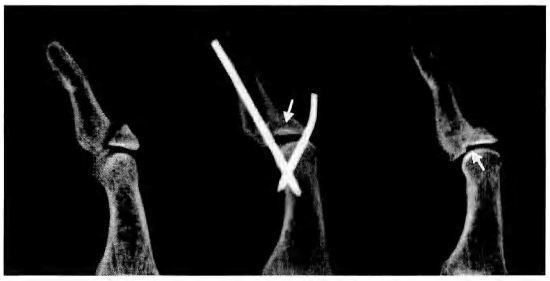

図 1　大きな骨片を有する mallet 骨折に対する石黒法における骨片の背側回転と術後の関節面のステッピング（矢印）.

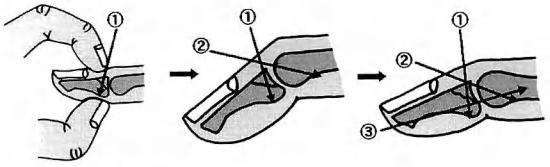

図 2　手術方法
術者の母指と示指ではさむように骨片を徒手整復後，骨折部を背側からの 0.7 mm Kirschner ワイヤー固定．0〜10° 程度の屈曲位で石黒法を行う．

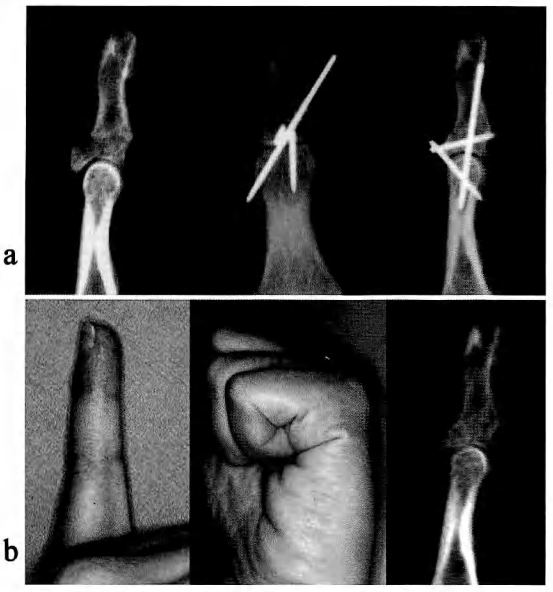

図 3　症例 1：42 歳，女性
a：左小指．バレーボールで受傷．本法で固定．
b：術後 5 ヵ月．可動域 0/80°，疼痛なく，関節症変化もない．

手　術　方　法

この石黒法変法の最大のポイントは，大きな骨片を有する新鮮 mallet 骨折では，術者の母指と示指で圧迫することにより比較的容易に骨折を整復できることにある（図 2）．整復ができないときは，Kirschner ワイヤーなどを刺入することにより関節面は整復可能である．徒手整復し，関節面の適合性が得られていることを確認し，まず背側から 0.7 mm Kirschner ワイヤーを用いて骨折を経皮的に固定する．このとき Kirschner ワイヤーが骨片の中央に刺入されていることを確認し，必要であれば Kirschner ワイヤーを追加する．次に DIP 関節を軽度屈曲させ，石黒法と同様に伸展ブロックを行った後，DIP 関節を伸展させ骨折部に圧迫をかけ，関節を 0.7〜1.0 mm Kirschner ワイヤーで固定する．DIP 関節固定角度は，石黒法では 30° 程度の屈曲位が推奨されているが[2)7)]，この方法では関節面の整復が得られているため強い屈曲位は必要なく，屈曲約 0〜10° で行う．Kirschner ワイヤーは約 4 週間で抜去し，夜間伸展装具を少なくとも術後 10 週間は行うように指導する．

対象と症例

2001 年から 2004 年にかけて，当科で手術を行った新鮮 mallet 骨折は 17 関節，性別は男性 10 関節，女性 7 関節，左右別では右 9 関節，左 8 関節であった．指別では示指 2 関節，中指 6 関節，環指 7 関節，小指 2 関節であった．年齢は 13〜48 歳，平均 27.5 歳，骨片の関節面の末節骨 DIP 関節面全体に占める割合[6)]は 50〜60％が 10 関節，60〜70％が 6 関節，70％以上が 1 関節であった．受傷原因はスポーツ 14 関節，その他 3 関節であった．経過観察期間は 2〜6 ヵ月，平均 4 ヵ月であった．

結　　果

全例 5 週間以内に骨癒合し，平均可動域は患側伸展 −4.6°（±4.5°）から屈曲 67.5°（±7.9°）であり，健側の平均可動域，伸展 1.4°（±2.8°），屈曲 71.4°（±6.6°）と比較しても良好であった．疼痛を訴える症例はなく，関節適合性は良好で関節症変化を認める症例もなかった．蟹江の診断基準[3)]で優 13 関節，良 4 関節と術後成績は良好であった．

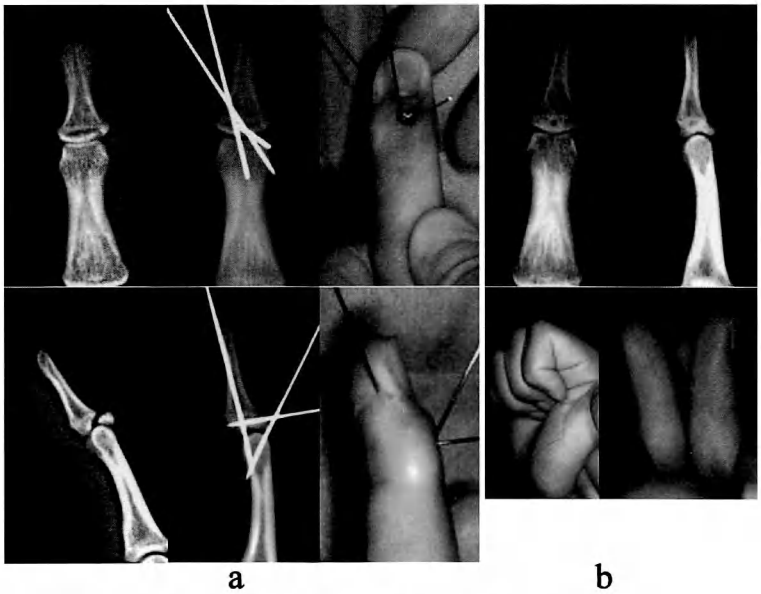

図4　a：右中指．ソフトボールで受傷．本法で固定．
b：術後4ヵ月．可動域5/70°，疼痛なく，関節症変化もない．

代表的症例

症例1：42歳，女性，左小指．バレーボールで関節面の1/2のmallet骨折を受傷．受傷後2日で手術を行った．関節面を徒手整復後，0.7 mm Kirschnerワイヤーで骨折を骨接合，伸展0°で0.7 mm Kirschnerワイヤーを用いて石黒法を行った．術後4週で抜釘し，術後5ヵ月で可動域，伸展0°から屈曲80°と良好で，疼痛なく関節症変化も認められない．蟹江の診断基準で優であった（図3）．

症例2：16歳，女性，右中指．ソフトボールで受傷．受傷後5日で手術を行った．徒手整復が難しく，1.0 mm Kirschnerワイヤーを用いて関節面を整復し0.7 mm Kirschnerワイヤーで骨折を骨接合，伸展−10°で0.7 mm Kirschnerワイヤーを用いて石黒法を行った．術後5週で抜釘し術後4ヵ月で可動域，伸展5°から屈曲70°，疼痛なく関節症変化も認められない．蟹江の成績で優である（図4）．

考　　察

Mallet骨折は関節内骨折であり，掌側脱臼を伴っている場合がある[6]．関節内骨折の治療の原則は関節面を整復し，脱臼傾向を防止することにある．石黒法はDIP関節を屈曲させることで骨片を掌側に移動させ伸展ブロックを行い，次にDIP関節を伸展させ骨折部に圧迫力をかけDIP関節を固定する方法である．この方法は非常に優れた方法で，各施設で好成績が報告されている[1)2)4)7)]．しかし背側骨片が関節面の1/2以上の大きな骨片を有するmallet骨折では，通常の石黒法では整復が困難で，骨折部で関節面の角状変形が残存する例が存在する[1)4)5)7)]．石黒は，十分な関節面の適合性が得られない原因は中枢骨片末梢が背側に回転するためであり，その場合は中枢骨片を背側から押し下げることや，注射針などを骨折線から刺入することで整復可能であると報告している[2)]．しかし術中X線イメージで骨片の動きを観察すると，石黒法の手術経過中，DIP関節を屈曲させても骨片の背側回転は起こらず，伸展ブロックのKirschnerワイヤーを刺入すると骨片が背側回転を起こす場合が多い．伸展ブロックのKirschnerワイヤーにより終末腱に緊張がかかることにより，骨片の背側回転が引き起こされたと考えられる．そのため伸展ブロックを行った後では終末腱の緊張のため，背側回転した骨片は容易に整復できない場合が多いと考えられる．

我々の石黒法変法では大きな骨片を徒手整復し，伸展ブロックを行う前に関節面を整復し固定，その後に石黒法を行うことにより関節面の適合性を保った状態で，骨片に圧迫力をかけることにより骨癒合が早期に

得られ，好成績が得られたものと考えられた．また石黒法では強い屈曲角度で伸展ブロックの刺入，屈曲30°程度での DIP 関節固定を推奨している．この利点として安定した骨折部への圧迫力がかけられること，鋼線抜去後の他動伸展運動により早期の関節可動域，特に良好な屈曲角度が得られることなどをあげている[2)7)]．しかし伸展機構の破綻である mallet 骨折に対しての屈曲位での固定は，伸展障害を残しやすいという問題点がある．また屈曲位では DIP 関節固定 Kirschner ワイヤーが刺入しにくく，結果として Kirschner ワイヤーが骨折部にかかり，再転位や骨癒合不全を引き起こす場合がある．吉川らは石黒法における DIP 関節角度について検討し，30°屈曲位と伸展位固定では伸展位固定のほうで成績が劣る傾向にあると報告している[7)]．しかしその原因として伸展位固定群での関節面の整復不良や，それに伴う関節症変化をあげている．関節面が整復され，かつ軽度屈曲位または伸展位 0°で固定できる本方法は，理想的な固定であると考えられる．しかし小さな骨片に 0.7 mm Kirschner ワイヤーを刺入するため骨片の破損に対して十分な注意をはらわなければならない．そのため正確に骨片に Kirschner ワイヤーを刺入する技術，および解像力のよいミニイメージが必要である．

陳旧性 mallet 骨折に対して経皮ピンニングを行うこの方法は適応がないと思われるが，陳旧性骨折には骨折部を観血的に整復し，同様の方法で固定可能であると考えられる．

結　　語

大きな骨片を有する mallet 骨折に対する石黒法変法を報告した．徒手整復により大きな骨片は整復可能で骨片を整復固定した後，DIP 関節を軽度屈曲位から伸展位で石黒法を行う本方法では，関節面の適合性が得られた状態での骨癒合が期待でき良好な成績が得られた．

文　　献

1) Hofmeiser ET, Mazurek MT, Shin AY, et al.：Extension block pinning for large mallet fractures. J Hand Surg, 28-A：453-459, 2003.
2) 石黒　隆，伊藤恵康，内西兼一郎　ほか：骨片を伴った mallet finger に対する closed reduction の新法．日手会誌，5：444-447，1988.
3) 蟹江純一，三浦隆行，中村蓼吾　ほか：最近 14 年間に治療した mallet finger についての検討．整形外科，34：1499-1501，1983.
4) 田崎憲一，亀山　真，井口　理　ほか：骨片を伴う槌指の治療経験―石黒法とその応用について―．日手会誌，15：162-165，1998.
5) 戸羽直樹，酒井昭典，沖本信和　ほか：骨性マレット骨折に対する石黒法における，整復位獲得と骨癒合に影響を及ぼす因子の検討．日手会誌，20：664-666，2003.
6) Wehbe MA, Schneidere LH：Mallet fracture. J Bone Joint Surg, 66-A：658-669, 1984.
7) 吉川泰弘，西脇正夫，堀内　極　ほか：骨性 mallet finger に対する石黒法の治療経験．日手会誌，19：64-68，2002.

日手会誌（J Jpn Soc Surg Hand），第22巻　第2号　62-64，2005

橈骨骨頭・頸部骨折に対する髄内整復固定法

長崎県立島原病院整形外科
辻本　律
愛野記念病院整形外科
貝田英二
愛野記念病院リハビリテーション科
田崎和幸

Reduction and Fixation of Radial Head and Neck Fractures Using Closed Intramedullary Pinning

Ritsu Tsujimoto
Department of Orthopaedic Surgery, Nagasaki Prefectural Shimabara Hospital
Eiji Kaida
Department of Orthopaedic Surgery, Aino Memorial Hospital
Kazuyuki Tasaki
Department of Rehabilitation, Aino Memorial Hospital

Radial head and neck fractures are infrequent but very difficult to treat and have many possible complications.

We treated nine cases of radial head and neck fractures with closed intramedullary pinning. Using this technique we could reduce these fractures without opening the joint.

The clinical result was satisfactory. In seven cases there was no pain and no limitation of range of motion. In one case of radial head fracture there was slight pain, and in one case of a radial neck fracture with a comminuted olecranon fracture there was a slightly limitation of ROM.

The pin is left in place, it stabilizes the epiphysis, and prevents secondary displacement, so early active exercises can be started.

Closed intramedullary pinning can provide satisfactory functional results for radial head and neck fractures with a low rate of complications.

緒　言

橈骨骨頭・頸部骨折は整復および固定が困難な骨折の1つである．我々は髄内整復固定法を行い，良好な治療成績を得ているので報告する．

適　応

橈骨頭骨折に対しては関節面が陥没した Morrey type II および転位の少ない type III を，橈骨頸部骨折に対しては Morrey type II を本法の適応としている．脱臼例（Morrey type IV）では脱臼整復後の橈骨骨頭・頸部骨折の状態で判断している．

Key words：closed intramedullary pinning（髄内整復固定法），radial head and neck fractures（橈骨骨頭・頸部骨折），Métaizeau method

Address for reprints：Ritsu Tsujimoto, Department of Orthopaedic Surgery, Nagasaki Prefectural Shimabara Hospital, 7895 Shimokawajiri-machi, Shimabara-shi, Nagasaki 855-0861, Japan.

a　b　c

図1　64歳，女性，Morrey type Ⅲ骨頭骨折
a：受傷時.
b：術後.
c：3ヵ月後.

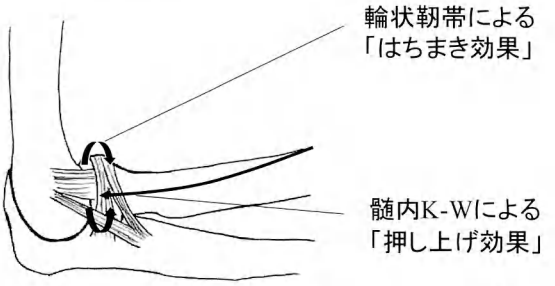

図2　K-Wによる「押し上げ効果」，輪状靭帯による「はちまき効果」

対　　象

橈骨骨頭骨折7例（14〜75歳，Morrey type Ⅱ 5例，Ⅲ 2例），橈骨頚部骨折2例（65〜79歳，Morrey type Ⅱ 1例，Ⅳ 1例）に本法を施行した．経過観察期間は3〜40ヵ月，平均20.4ヵ月であった．

手 術 方 法

Kirschner鋼線（以下，K-W）は直径1.8 mmを1〜2本使用し，初期の1例では橈骨茎状突起から，2例目以降は橈骨骨幹部から先端を弯曲させ髄内に挿入した．整復は髄内からのK-Wのほか，関節側からのK-Wによるプロービングやintra-focal pinテクニックを併用し，透視下に閉鎖的に行った．

麻酔は伝達麻酔4例，局所静脈麻酔2例，全身麻酔2例3肘（多発骨折1例，両側1例）であった．

手術時間は26〜70分，平均33.6分であった．

術後の外固定は関節不安定性のない症例は1週間，軽度の関節不安定を認めた症例は2週間，脱臼例は3週間行った．抜釘術は3〜6ヵ月で施行した．

成　　績

9例中7例では疼痛・可動域制限を認めなかったが，type Ⅱ骨頭骨折の1例で軽度の違和感を訴えていた．また粉砕肘頭骨折を合併したtype Ⅱ頚部骨折1例で屈曲125°，伸展−5°，回内80°，回外75°と軽度の可動域制限を認めた．合併症として，橈骨茎状突起からK-Wを髄内に挿入した1例でK-Wの断端により短母指伸筋腱の完全断裂を生じていた．経過観察期間中に関節症変化を認めた症例はなかった．

症 例 提 示

64歳，女性．Morrey type Ⅲの骨頭骨折である（図1a）．橈骨骨幹部より弯曲させたK-Wを挿入し髄内から陥没骨片を整復・固定した（図1b）．固定性良好で1週後より自動運動を開始した．3ヵ月後，陥没骨片は再転位することなく骨癒合が得られ，可動域制限，疼痛はない（図1c）．

考　　察

橈骨骨頭・頚部骨折に対する手術方法として，①経皮的ピンニング，②K-W・吸収性ピン・Herbert screw・ミニプレートを使用した観血的整復固定法，そして③髄内整復固定法などがある．観血的整復固定法の欠点として，輪状靭帯の切離が必要であり，陥没骨片の整復が困難な点があげられる．逆に髄内整復固定法の利点は輪状靭帯の切離が不要で陥没骨片の整復が髄内から可能であることである．

橈骨骨頭・頚部骨折に対してK-Wによる髄内整復固定法の報告は多数あり，良好な成績をあげている[1)〜4)]．その多くは橈骨茎状突起よりK-Wを挿入しているが[3)4)]，問題点としてK-Wの自由度が少なく挿入方向の微調節が困難であること，K-W挿入部での腱断裂の危険性があることがあげられる．そこで，2例目以降はMétaizeauら[2)]の方法に準じて骨幹部から弯曲させたK-Wを挿入するように変更した．このためK-Wの自由度が大きく，任意の位置に容易に挿入可能であり，陥没骨片の整復に有用であった．また，

K-W 挿入部での腱損傷などの合併症の可能性は少ない.

K-W で髄内から関節面の陥没骨片を整復すると, K-W の「押し上げ効果」と輪状靱帯の「はちまき効果」により陥没骨片や陥没骨片以外の転位した骨片に対しても良好な固定性が期待できる (図 2). したがって, 1〜2 本の K-W 髄内固定でも比較的早期に可動域訓練が可能となり有用な内固定法と考えられた.

本法は透視下のみでも施行可能と考えるが, X線の被曝量を減らすために, 骨頭骨折に対しては新井ら[1]のように関節鏡を併用するのも有用と思われる.

ま　と　め

橈骨骨頭・頚部骨折に対する髄内整復固定法の手術手技, 治療成績について報告した.

本法は橈骨骨頭・頚部骨折に対し低侵襲な固定法で早期可動域訓練が可能であり有用な内固定法である.

文　　献

1) 新井弘一, 西川真史, 竹内和成　ほか：橈骨頭骨折に対する鏡視下髄内整復固定法. 臨整外, 34：851-855, 1999.
2) Métaizeau JP, Lascombes P, Lemelle JL, et al.：Reduction and fixation of displaced radial neck fractures by closed intramedullary pinning. J Pediatr Orthop, 13：355-360, 1993.
3) 仲川善之, 三浦太士, 宗安浩子　ほか：橈骨頚部骨折に対する髄内固定法 (Métaizeau 変法) の小経験. 別冊整形外科, 26：84-89, 1994.
4) 太田和年：小児橈骨頭・頚部骨折の治療法. MB Orthop, 14 (10)：59-64, 2001.

日手会誌（J Jpn Soc Surg Hand），第 22 巻　第 2 号　65-67，2005

手指の顆部骨折に対するミニプレート固定の使用経験

医真会八尾総合病院整形外科

面川庄平・松村憲晃
金子康司・野々下博
土肥義浩

Treatment of Unstable Condylar Fractures of the Proximal and Middle Phalanx of the Finger with Minicondylar Titanium Plate System

Shohei Omokawa, Noriaki Matsumura, Koji Kaneko
Hiroshi Nonoshita, Yoshihiro Dohi

Department of Orthopedics, Ishinkai-Yao General Hospital

The purpose of this study is to review our experience with low profile titanium plate system for the treatment of unstable condylar fractures of the proximal and middle phalanx of the finger. Ten consecutive patients with a displaced T or Y bicondylar phalangeal fracture or a comminuted unicondylar fracture were treated with a minicondylar titanium plate. There were 8 male and 2 female patients, and the average age was 34 years (range, 14 to 63 years). The mechanism of injury included strike by a ball (2), trauma related to occupation (6), and fall (2). Of these injuries, there were 2 to the proximal phalanx of the thumb (IP joint), 5 to the proximal phalanx of the digit (PIP joint), and 3 to the middle phalanx of the digit (DIP joint). Type of fracture according to London's classification was type I in 1, type IIb in 4, and type III in 5 patients. Six fractures were open, and of these 4 had significant soft tissue injury which involved neurovascular injury in 2 and extensor tendon injury in 2 cases. Location of plate was lateral in 9 and dorsal in 1. The average duration from injury to surgery was 10 days (range, 2 to 40 days), and average follow-up period was 30 months. Bone union was successfully achieved in all patients with an average period of 3.6 months. There were no maluinons or osteoarthritic changes in the injured finger. Final range of total active motion was excellent (%TAM> 0.85) for 5 ; good (0.70-0.84) for 3, fair (0.50-0.69) for 1, and poor (<0.49) for 1. Postoperative complication occurred in one patient, which was a collapse of the condylar head due to bone necrosis. Postoperative grip and pinch strength averaged 85 and 74% compared to the contralateral side. Plate was removed in 7, and simultaneous tenolysis and joint release was performed in 3 to obtain better joint movement. Acquired range of motion by this salvage surgery averaged 30 degrees. Despite technical demands in plating for comminuted finger fractures, low profile titanium plate system provides rigid fixation of unstable condylar fractures of the finger and permits postoperative early range of motion exercise.

緒　　言

手指の関節内骨折の治療は，関節面の解剖学的整復と早期運動による機能回復が重要である[1)3)]．今回，手指の基節骨，中節骨に生じた不安定型顆部骨折 10 例に対し，ミニプレートによる内固定を行ったのでその成績を報告する．

症例および方法

症例は 10 例 10 指で，手指の指節間関節に生じた不安定型の関節内骨折である．受傷部位の内訳は，母指の基節骨顆部（IP 関節）2 例，2～5 指基節骨顆部（PIP 関節）5 例（示指 3 例，環指 1 例，小指 1 例），示指および小指の中節骨顆部（DIP 関節）それぞれ 2

Key words：finger（指），fracture（骨折），plate（プレート），fixation（固定）
Address for reprints：Shohei Omokawa, MD, Department of Orthopedics, Ishinkai-Yao General Hospital, 1-41 Numa, Yao-shi, Osaka 581-0036, Japan.

図 1a　初診時レントゲン像

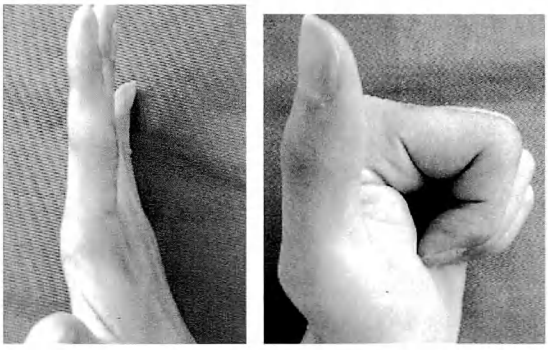

図 1c　術後 6 ヵ月の可動域（TAM）は健側比 92%，握力，ピンチ力健側比 103%，95%，Duncan & Freeland の可動域評価で優である．

図 1b　術直後レントゲン像

例，1 例であった．骨折型は London の分類で I 型 1 例，IIb 型 4 例，III型 5 例であった．症例は男性 8 例，女性 2 例，年齢は 14〜63 歳，平均 34 歳であった．受傷原因は労災事故 6 例（プレス外傷 4 例，外傷 2 例），スポーツ外傷 2 例，転落 2 例であった．合併損傷は開放骨折を 6 例に認め，神経血管損傷 2 例，隣接関節脱臼，伸筋腱損傷を 2 例に合併していた．受傷から手術までの期間は 2〜40 日，平均 10 日であった．使用したプレートはライビンガー社製の Low Profile Titanium Plate System を用いた．プレートの固定部位は 9 例で側方から，1 例で背側から固定した．後療法は 3 日間のバルキー固定後，術後 7 日目から隣接指と同時運動を開始した．術後可動域評価は Duncan の評価を用いた．

術後可動域に関与する因子として，①年齢，②受傷から手術までの期間，③骨癒合までの期間，④骨折型，⑤合併する軟部組織損傷の有無についてそれぞれ検討した．①〜③と術後最終可動域との関連性については Pearson の相関係数（R）を算出し R>0.5 を相関ありと検定した．④，⑤については単顆骨折と両顆骨折，軟部組織損傷の合併の有無で最終可動域に差があるか否かを t 検定で p 値を算出，p<0.05 を有意差ありとした．

結　　果

経過観察期間は 12〜60 ヵ月，平均 30 ヵ月である．偽関節，変形治癒を認めず，全例に骨癒合が得られた．癒合までの期間は 1〜9 ヵ月（平均 3.6 ヵ月）で，3 ヵ月以上の癒合遅延を 4 例に認めた．合併症として 1 例に術後骨頭壊死を生じた．骨頭壊死は骨癒合が得られた術後約 3 ヵ月頃から発症し，骨頭の陥没変形を生じた．追加手術は 7 例に抜釘術を行い，うち 3 例で抜釘時に授動術を施行した．握力，ピンチ力は健側と比較してそれぞれ 85%，74%であった．術後獲得できた%TAM は平均 75%で，Duncan の関節可動域評価で，優 5 例，良 3 例，可 1 例，不可 1 例であった．術後可動域に関与する因子として，術後%TAM と受傷から手術までの期間に強い相関（R=0.70）を認めた．他の因子との間には統計学的有意差を認めなかった．

症　　例

17 歳，男性（図 1a～c），バスケットボールで受傷．右示指基節骨頚部骨折，London 分類Ⅲ型の両顆部不安定型骨折を認め，受傷後 3 日目に観血的整復固定術を施行した．背側方のカーブ切開で進入，伸筋腱側索の掌側から L 字型ミニプレートで固定した．関節面の整復は側索と中央索の間から関節包を一部切開して確認し固定した．術後 3 ヵ月で骨癒合完成し，%TAM は健側比 92%，握力，ピンチ力健側比 103%，95%，Duncan & Freeland の可動域評価で優である．

考　　察

手指関節内の不安定型骨折は観血的整復術の適応となるが，指節骨顆部骨折の London 分類で転位のある両顆骨折（Ⅲ型）がプレート固定のよい適応であると考える．プレートの固定位置は指節骨の場合，伸筋腱の走行を考慮して側面からのプレート固定が望ましい．また，プレート固定に際して関節面の正確な整復と骨折部の回旋変形に特に留意する必要がある．

Page と Stern[3] は 34 例の関節内あるいは関節周辺の骨折についてミニプレートで固定した術後の評価を行い，術後可動域は中手骨骨折が指節骨骨折より，閉鎖性骨折が開放性骨折より優れていると述べた．Ouellette と Freeland[2] は 50 例の関節内骨折に対するプレート固定の術後可動域は 17 例で優，13 例で不可であり，軟部組織損傷の有無は成績に影響を与えなかったと述べた．術後成績に影響を与える因子として，患者の年齢，骨折型，軟部組織損傷の有無，受傷から手術までの期間，プレートの固定位置，骨癒合までの期間などがあげられるが，今回の評価では受傷から手術までの期間と術後可動域の間に相関を認めた．今回の症例は 10 例中 6 例が開放性骨折であり症例によっては手術時期が遅延し成績不良の原因となった．受傷後可及的早期の内固定が成績の向上に有利であり，今後の検討課題である．

結　　語

手指の関節内顆部骨折に対するミニプレートによる内固定法は，有用な選択肢になりうる．

文　　献

1) O'Sullivan ST, Limantzakis G, Kay SP, et al.：Fractures of the proximal interphalangeal joint. J Am Acad Orthop Surg, 8：383-390, 2000.
2) Ouellette EA, Freeland AE：Use of the minicondylar plate in metacarpal and phalangeal fractures. Clin Orthop Relat Res, 327：38-46, 1996.
3) Page SM, Stern PJ：Complications and range of motion following plate fixation of metacarpal and phalangeal fractures. J Hand Surg, 23-A：827-832, 1998.

日手会誌（J Jpn Soc Surg Hand），第22巻　第2号　68-71，2005

手指MP関節背側脱臼の治療成績

和歌山県立医科大学整形外科学教室

北野岳史・谷口泰徳
中谷如希

和歌山労災病院整形外科

岩田勝栄

和歌山県立医科大学整形外科学教室

吉田宗人

Clinical Results of Treatment for Dorsal Dislocation of the Metacarpophalangeal Joint

Takashi Kitano, Yasunori Taniguchi, Naoki Nakatani

Department of Orthopaedic Surgery, Wakayama Medical University

Shouei Iwata

Department of Orthopaedic Surgery, Wakayama Rousai Hospital

Munehito Yoshida

Department of Orthopaedic Surgery, Wakayama Medical University

Objectives：Dorsal dislocation of the metacarpophalangeal (MP) finger joint is rare. Manual reduction of this type of dislocation has conventionally been considered as difficult. We report the results of treating cases of dorsal dislocation of the MP joint encountered at our department.

Subjects and Methods：Six patients (5 males and 1 female) were treated at our department. Their ages at the time of injury ranged from 7 to 73 years (mean：26.3 years). The cause of injury was sports in 2 cases, accidents in 2 cases and falls in 2 cases. In each case, the MP joint was forced to undergo dorsiflexion. We followed the course of treatment in these cases taking special note of changes in pain, tenderness, range of motion, and so on. X-rays taken at the time of the last evaluation were also evaluated.

Results：The affected finger was the index finger in 4 cases and the little finger in 2 cases. In 3 cases, 2 weeks or more had elapsed before treatment was started after injury (old injury). The length of time from injury to reduction was 0-34 days (mean 15.8 days). In 4 of the 6 cases, dislocation had been overlooked at other clinics/hospitals and inappropriate surgical treatment had been administered prior to the patient visiting our facility. For all cases, we initially attempted manual reduction. In cases where manual reduction was not successful, open reduction was performed. In 2 cases, adhesion of the flexor tendons developed after surgery, requiring additional surgery (tenolysis). In 5 cases, the range of flexion was restricted. Restricted extension was also seen in 2 of these 5 cases. On X-ray, deformation of the metacarpal head was seen in one case and necrosis of the same bone in another.

Conclusion：Manual reduction was very difficult for cases of dorsal dislocation of the MP joint we encountered. Open reduction was needed in all cases. Treatment outcomes became less favorable as the length of time from injury to reduction became longer. When dealing with this type of injury, it is essential to diagnose and reduce the injury early after onset and to confirm the reduced position precisely.

Key words：metacarpophalangeal joint（中手指節関節），fingers（手指），dislocation（脱臼），clinical results（治療成績）

Address for reprints：Takashi Kitano, Department of Orthopaedic Surgery, Wakayama Medical University, 811-1 Kimiidera, Wakayama-shi, Wakayama 641-8510, Japan.

緒　　言

母指を除く手指 MP 関節背側脱臼はまれな損傷であり，従来より徒手整復が困難であるとされている．今回，当科で加療した手指 MP 関節背側脱臼症例の治療成績について報告する．

対象および方法

対象は過去 20 年間に当科を受診し，加療が行われた 6 例である．この内訳は男性が 5 例，女性が 1 例で，受傷時年齢は 7〜73 歳（平均 26.3 歳）であった．全例閉鎖性脱臼であった．今回は最終調査時の MP 関節の可動域，X 線像などを検討した．

結　　果

患指は示指が 4 例，小指が 2 例で，示指に多かった．患側は右手が 3 例，左手が 3 例であった．受傷機転はいずれも MP 関節の強制背屈で，その原因はスポーツ外傷，事故，転倒が各 2 例であった．受傷から整復までの期間は 0〜34 日（平均 15.8 日）であった．当科において全例徒手整復を試みるも整復不能であったため，観血的整復術を必要とした．手術時の進入法は掌側が 4 例，背側が 1 例，そして掌・背側が 1 例であった．2 例に屈筋腱の癒着のため腱剥離術の追加手術を必要とした．受傷より整復まで 1 ヵ月以上要した陳旧性の症例では，最終 X 線像で中手骨骨頭壊死，骨頭変形を認めていた．MP 関節の可動域制限は，整復までの日数が長くなるほど大きいものとなり，1 ヵ月以上要した症例では伸展制限もみられた．整復までの期間が長いほど関節可動域，最終 X 線像は不良であった（表 1）．

代 表 的 症 例

症例 3：73 歳，女性．新鮮例．

転倒により左小指を負傷し，整骨院にて加療を受け運動障害が残存したため，受傷 9 日後に当院受診となった．初診時，左小指の MP 関節の屈曲制限が認められた（図 1A）．初診時の X 線像にて左小指 MP 関節

表 1　手指 MP 関節背側脱臼症例一覧

症例	受傷時年齢	性別	受傷指	進入法	整復まで	追加手術	最終 X 線像	MP 関節可動域
1	22	男	左示指	掌側	0 日	なし	異常なし	制限なし
2	7	男	右示指	掌側	4 日	なし	異常なし	屈曲制限 20°
3	73	女	左小指	掌側	9 日	なし	異常なし	屈曲制限 30°
4	11	男	右小指	背側	16 日	なし	異常なし	屈曲制限 60°
5	35	男	左示指	掌側	32 日	腱剥離術	中手骨骨頭壊死	屈曲制限 15°，伸展制限 30°
6	10	男	右示指	掌側・背側	34 日	腱剥離術	中手骨骨頭変形	屈曲制限 45°，伸展制限 10°

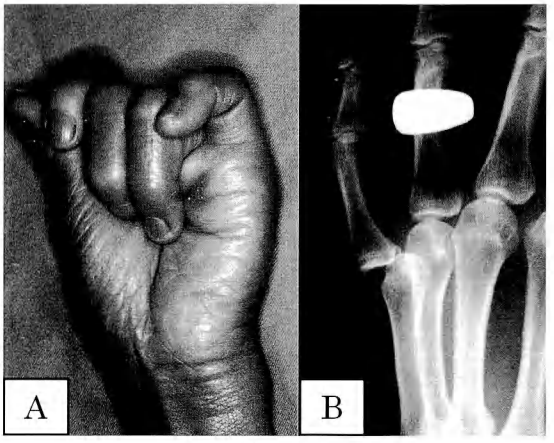

図 1　症例 3
A：初診時現症．
B：初診時 X-p．

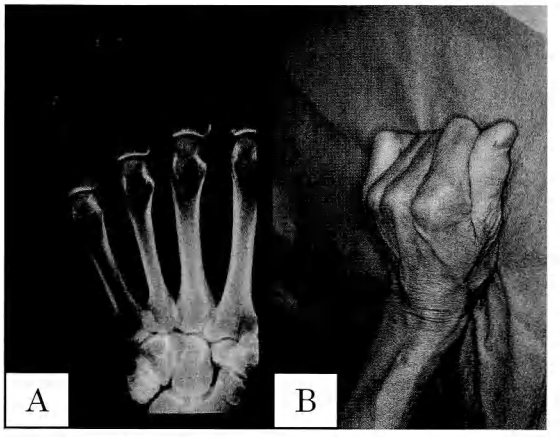

図 2　症例 3
A，B：術後 1 年 10 ヵ月後．

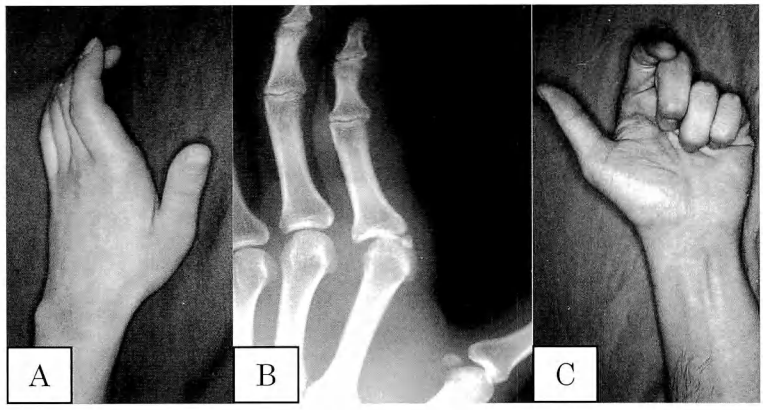

図3　症例 5
A：初診時現症.
B：初診時 X-p.
C：術後 6 ヵ月，腱癒着.

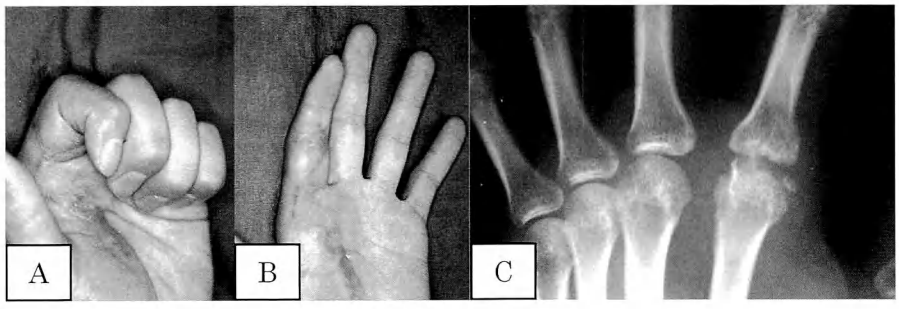

図4　症例 5
A，B：腱剝離後.
C：受傷 11 ヵ月後 X-p.

の背側脱臼を認めた（図 1B）．左小指 MP 関節背側脱臼に対して徒手整復を試みるも不可能であったため，観血的整復術を施行した．

掌側より進入し，観血的整復術を行った．整復の障害因子は，関節内に陥入した掌側板であった．緊張した側副靱帯が存在し，これらを剝離子で押しのけることにより，整復が可能となった．術後 1 年 10 ヵ月の X 線像で，特に異常は認められない（図 2A）．しかし 30° の屈曲制限を認めている（図 2B）．

症例 5：35 歳，男性．陳旧例．

転倒により左示指を受傷した．他院にて 2 回にわたり観血的整復術を施行されるが，整復不能なため，受傷 27 日後に当院紹介受診となった．初診時，左示指 MP 関節の過伸展位での拘縮が認められた（図 3A）．初診時 X 線像では，左示指 MP 関節の背側脱臼を認め，第 2 中手骨骨頭の変形がみられた（図 3B）．徒手整復を試みるも整復位が得られなかったため観血的整復術を施行した．MP 関節の掌側から進入したところ，掌側板はすでに切除されていたが，瘢痕組織におおわれており，整復は困難であった．瘢痕を切除すると MP 関節脱臼は整復された．

術後，屈筋腱の癒着による示指の運動障害がみられたため（図 3C），6 ヵ月後，腱剝離術を施行した．術後 11 ヵ月の追跡調査時，MP 関節は 15° の屈曲制限と 30° の伸展制限を残している（図 4A，B）．術後 11 ヵ月の最終 X 線像にて第 2 中手骨骨頭の吸収像がみられ，骨頭壊死の所見が認められている（図 4C）．

考　　察

母指を除く手指 MP 関節の背側脱臼は，示指，小指

の順に多く，その他の指はまれである．自験例でも 6 例中 4 例が示指，2 例が小指であった．このように示指，小指に多い理由は，軟部組織による制動機構に各指間で差があり，示指で最も運動域が大きく，以下小指，環指，中指の順に小さくなるためである．このような制動機構の違いは，外傷の受けやすさ，特に脱臼など過度の肢位を強制された結果引き起こされる病態の頻度に反映されるとされている[4]．特に示指，小指は中指，環指に比較し指列の端に位置し，外力がかかり，脱臼しやすい．

徒手整復手技について，島田らは，手関節および他の健常指を屈曲位として屈筋腱の緊張をゆるめ，患指 MP 関節を過伸展し，背側から基節骨基部を，中手骨骨頭上を末梢に向けて滑らせるように押し上げて，MP 関節を屈曲させる整復法を報告している．この操作により礫音とともに脱臼の整復が得られ，すみやかに関節の可動域は回復すると述べている[4]．しかし，数回試みても整復が得られないときは中手骨頭の嵌頓した状態が疑われ，ただちに観血的整復術の適応となる[4]．

整復を阻害する因子として，Kaplan は中手骨骨頭が，橈側から虫様筋，尺側から屈筋腱・手掌腱膜縦走線維，末梢背側から掌側板，近位掌側から浅横中手靱帯により井桁状に取り囲まれ徒手整復を困難にする井桁構造説を述べている[3]．Hunt は掌側板の陥入が整復障害の原因と述べている[2]．また津下らは整復阻害因子について，掌側板，種子骨，靱帯構造物，そして中手骨骨頭骨折の合併を指摘している[5]．

自験例では全例，陥入した掌側板を押し出すなどの徒手整復操作を試みたが，整復できなかった．整復阻害因子としては掌側板の陥入に加え，緊張した側副靱帯，副靱帯など，さらに陳旧例では瘢痕組織なども整復を妨げる要因であった．本損傷の治療には，早期診断と早期整復が重要で，さらに確実な整復位の確認が大切である．

観血的整復術を必要とした MP 関節脱臼症例の合併症として日高らは，骨端線早期閉鎖，外傷後関節症，手術操作による指神経の損傷，術後の可動域制限をあげている[1]．自験例でも，術後の可動域制限が 6 例中 5 例に認められた．新鮮例では可動域制限がみられないか，制限を残しても軽度であったが，陳旧例になると術後の関節可動域制限が大きくなる傾向が認められた．また，整復までに時間を要した陳旧例では，屈筋腱癒着，中手骨骨頭壊死，骨頭変形などの合併症がみられた．

ま　と　め

1．手指 MP 関節背側脱臼は，非常に徒手整復困難で全例，観血的整復術が必要であった．
2．前医での整復不完全例が多く，陳旧例は新鮮例に比べ治療成績が著しく悪かった．
3．本損傷の治療には，早期診断と早期整復が重要で，さらに確実な整復位の確認が大切である．

文　　献

1) 日高典昭：MP 関節の脱臼．新 OS NOW, 22：34-38, 2004.
2) Hunt JC, Watts HB, Glasgow JD：Dorsal dislocation of the metacarpophalangeal joint of the index finger with particular reference to open reduction. J Bone Joint Surg, 49-A：1572-1578, 1967.
3) Kaplan KB：Dorsal dislocation of the metacarpophalangeal joint of the index finger. J Bone Joint Surg, 39-A：1081-1086, 1957.
4) 島田幸造，多田浩一：外傷性手指 MP 関節脱臼．整形外科 MOOK, 64：146-157, 1992.
5) 津下健哉，渡　捷一，吉村　理　ほか：MP 関節背側脱臼について―特に整復障害因子についての考察―．臨整外，8：894-901, 1973.

日手会誌（J Jpn Soc Surg Hand），第22巻　第2号　72-75，2005

MP関節部の外傷性伸筋腱脱臼に対する指背腱膜縫縮術の成績

旭川リハビリテーション病院整形外科
中村　智
旭川赤十字病院整形外科
平山隆三

Primary Suture for Traumatic Dislocation of the Extensor Tendon at the Metacarpophalangeal Joint

Satoru Nakamura
Department of Orthopaedic Surgery, Asahikawa Rehabilitation Hospital
Takakazu Hirayama
Department of Orthopaedic Surgery, Asahikawa Red Cross Hospital

We reviewed primary suture for 7 cases of traumatic dislocation of the extensor tendon at the metacarpophalangeal joint. A history of trauma was present in all cases. The index finger was affected in one patient, long finger in 4 patients and little finger in 2 patients. Surgery was performed within 7 to 23 days after injury. We made a curved incision on the dorsum of the affected MP joint. Intraoperative findings showed complete dislocation of the extensor tendon in 4 patients and subluxation of the extensor tendon in 3 patients. We could repair the ruptured extensor hood or dorsal joint capsule with 5-0 nylon in all cases. After surgery, the MP joint was splinted in extension for 3 weeks. Postoperatively, all the patients were free from pain and painful snapping at the MP joint. There was no recurrence of dislocation of the extensor tendon. The fingers had a full range of motion. However, wound pain during grasping was reported four of seven（57.1%）and there was diminished postoperative grip strength on the treated side in all cases. We considered that a painful scar and tightly sutured extensor hood might be the cause of wound pain during grasping as well as diminished postoperative grip strength. The primary suture for traumatic dislocation of the extensor tendon at the MP joint was simple and postoperative results were satisfactory. However, we should avoid excessive suture tension when repairing ruptured extensor tendon hood.

緒　言

MP関節の外傷性伸筋腱脱臼の治療時期や治療法に関する見解は一定していない．外傷性伸筋腱脱臼では，早期に腱膜の損傷程度を正確に診断することが困難なために保存的療法では確実な治療効果が期待できない可能性がある．これに対して損傷部位の確実な修復が可能な腱膜縫縮は有効な治療法と考えられる．今回我々は，外傷性伸筋腱脱臼の新鮮例に対する腱膜縫縮術の術後成績を検討したので報告する．

症例および方法

2002年から2年間に当科にて治療を行った外傷歴が明らかなMP関節の外傷性伸筋腱脱臼8例中，観血的治療を行った7例を対象とした．男性4例，女性3例，年齢は16～44歳，受傷機転は，直達外力5例，交通事故およびスノーボードによる衝突がそれぞれ1例であった．罹患指は示指1指，中指4指，小指2

Key words：extensor tendon（伸筋腱），traumatic dislocation（外傷性脱臼），primary suture（縫縮術），metacarpophalangeal joint（中手指節関節）

Address for reprints：Satoru Nakamura, Department of Orthopaedic Surgery, Asahikawa Rehabilitation Hospital, 1-1-1-1 Midorigaoka Higashi, Asahikawa-shi, Hokkaido 078-8801, Japan.

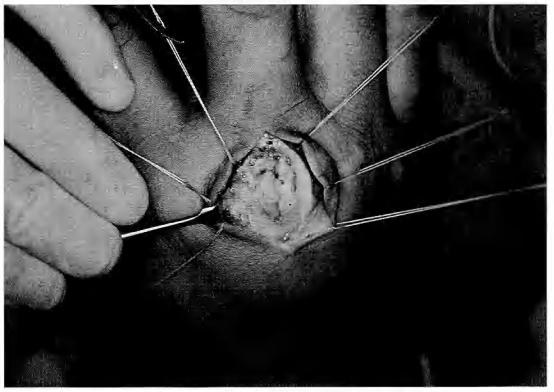

図 1　症例 1：29 歳，男性，右中指伸筋腱脱臼
橈側腱膜および関節包の断裂と伸筋腱尺側脱臼．

図 2　症例 1：腱膜縫縮術後

指，脱臼側は橈側脱臼 1 指，尺側脱臼 6 指であった．完全脱臼は 4 指，亜脱臼は 3 指であった．全例で MP 関節部痛と伸筋腱の弾発現象を認めた．受傷から手術までの期間は 7〜23 日，平均 12 日で全例に腱膜縫縮術を行った．

手術は，MP 関節上の弓状切開にて腱膜断裂部位を確認後，断裂腱膜の一部を重ねるように 5-0 ナイロンにて伸筋腱を整復固定する緊張度で縫縮術を行った．また損傷関節包の修復も併せて行った．MP 関節を屈曲させても伸筋腱の再脱臼がないことを確認後，MP 関節伸展位にて 3 週間のシーネ固定を行った．全例に腱膜断裂を認め，4 例に関節包損傷が合併していた．

術後成績は，MP 関節部痛および弾発現象の有無，伸筋腱再脱臼の有無，MP 関節可動域，finger palm distance（FPD）および握力について検討を行った．

結　　果

経過観察期間は 4〜11 ヵ月，平均 6.8 ヵ月であった．全例で MP 関節部痛と伸筋腱の弾発現象は消失し，腱再脱臼は認めなかった．関節包損傷を合併した 4 例に把持時の創部痛を認めた．MP 関節可動域は，手術側で伸展平均 −1°，屈曲平均 87.3° と反対側の伸展平均 3°，屈曲平均 89.3° に比べても明らかな差はなく，罹患指の FPD も 0 cm であった．手術側が利き手の術後握力は，対側の平均 40.5 kg に比べて平均 38.4 kg であり，手術側が非利き手の術後握力は，対側の平均 35.8 kg に対して平均 28.8 kg であった．

症　　例

症例 1：29 歳，男性．転倒時に右手が壁に当たり受傷，右中指 MP 関節痛にて受診した．右中指 MP 関節腫脹，伸筋腱尺側脱臼，弾発現象および MP 関節橈側に圧痛を認めた．外傷性伸筋腱脱臼の診断にて受傷 4 日後に手術を行った．橈側腱膜および関節包の断裂と伸筋腱尺側脱臼を認めたため（図 1），関節包の修復後に伸筋腱を整復して断裂腱膜を縫縮した（図 2）．術後 6 ヵ月，MP 関節部痛は消失し腱再脱臼もなかったが，把握時の創部痛と術後握力では反対側の 56.5 kg に対し，手術側は 49.5 kg と減少がみられた．

症例 2：44 歳，男性．バドミントン中にラケットが右手にあたり受傷，右中指 MP 関節痛にて受診した．右中指 MP 関節腫脹，伸筋腱尺側亜脱臼，弾発現象および MP 関節橈側に圧痛を認めた．外傷性伸筋腱亜脱臼の診断にて受傷 7 日後に手術を行った．橈側腱膜の損傷と伸筋腱亜脱臼を認め（図 3），腱膜縫縮術を行った（図 4）．術後 11 ヵ月，MP 関節部痛は消失し腱再脱臼もみられなかったが，術後握力では反対側の 34.5 kg に対して手術側は 30.0 kg と減少がみられた．

考　　察

MP 関節の伸筋腱脱臼の分類[6)8)]では直達外力または明らかに外傷を契機に発症した伸筋腱脱臼を外傷性としている．外傷性伸筋腱脱臼では，中指尺側脱臼が多く[11)]，伸筋腱の脱臼または亜脱臼[10)]による弾発現象を認めた．この伸筋腱の疼痛を伴う不安定性の改善が外傷性伸筋腱脱臼の治療目的と考える．

図 3　症例 2：44 歳，男性，右中指伸筋腱亜脱臼
橈側腱膜損傷と伸筋腱亜脱臼．

図 4　症例 2：腱膜縫縮術後

外傷性伸筋腱脱臼新鮮例の治療については，保存的治療または手術治療と意見が分かれている．保存的治療では，受傷後 10 日以内の症例に対する 5〜6 週間の外固定の有効性が報告されている[2)5)]．その一方で外固定後の腱再脱臼や疼痛の再発[4)]も報告されている．さらに外傷性伸筋腱脱臼では，損傷は腱膜浅層のみの場合から腱膜深層や関節包にまで及ぶ損傷[6)]があり，受傷時に腱膜構造の損傷程度を正確に判定することは難しい．手術治療では，腱膜損傷の確認と確実な修復が可能であり，さらに外固定期間が短く早期の社会復帰が可能なことから有用な方法と考えられる．

Kettelkamp ら[7)]は，外傷性伸筋腱脱臼の治療の成功には伸筋腱の正確な整復と強固な修復の必要性をあげている．新鮮例に対する腱膜縫縮術は，手技が簡便で断裂部の修復が可能であり，良好な治療成績が報告されている[1)3)4)7)9)12)]．今回の症例でも断裂部の修復と伸筋腱の整復固定が可能で，MP 関節部痛や弾発現象の改善および術後 MP 関節可動域の低下もないことから術後成績は良好であった．しかし把握時の創部痛と手術側の握力減少がみられた．創部痛の原因として手術創の有痛性瘢痕，損傷腱膜の過度の縫縮や縫合部の肥厚が考えられ，さらにこの創部痛の術後握力の減少への関与も疑われた．

外傷性伸筋腱脱臼に対する腱膜縫縮術の術後成績は良好であったが，過度の縫縮を防ぐため腱膜損傷が大きな症例では，減張切開の追加や腱間結合[14)]や伸筋腱[8)13)]による断裂部の修復または補強を考慮する必要性が考えられた．

結　　語

1．MP 関節部の外傷性伸筋腱脱臼に対する指背腱膜縫縮術を行った 7 例の術後成績を検討した．
2．全例で MP 関節部痛は消失し，腱再脱臼や MP 関節可動域の低下はなかった．一方，把握時の創部痛および握力減少がみられた．
3．腱膜縫縮術の術後成績は良好であるものの，縫縮の緊張度が課題と考えられた．

文　　献

1) Arai K, Toh S, Nakahara K, et al.：Treatment of soft tissue injuries to the dorsum of the matacarpophalangeal joint. J Hand Surg, 27-B：90-95, 2002.
2) Araki S, Ohtani T, Tanaka T, et al.：Acute dislocation of the extensor digitorum communis tendon at the metacarpophalangeal joint. J Bone Joint Surg, 69-A：616-619, 1987.
3) Hame SL, Melone CP：Boxer's knuckle. Traumatic disruption of the extensor hood. Hand Clin, 16：375-380, 2000.
4) Iftikhar TB, Hallmann BW, Kaminski RS, et al.：Spontaneous rupture of the extensor mechanism causing ulnar dislocation of the long extensor tendon of the long finger. J Bone Joint Surg, 66-A：1108-1109, 1984.
5) Inoue G, Tamura Y：Dislocation of the extensor tendons over the metacarpophalangeal joints. J Hand Surg, 21-A：464-469, 1996.
6) Ishizuki M：Traumatic and spontaneous dislocation of extensor tendon of the long finger. J Hand Surg, 15-A：967-972, 1990.
7) Kettelkamp DB, Flatt AE, Moulds R：Traumatic dislocation of the long-finger extensor tendon. J Bone Joint Surg, 53-A：229-240, 1971.
8) McCoy FJ, Winsky AJ：Lumbrical loop operation for luxation of the extensor tendons of the hand. Plast Reconstr Surg, 44：

142-146, 1969.
9) Meirhaeghe JV, Vercauteren M：Traumatic dislocation of the extensor tendons over the fifth metacarpo-phalangeal joint. J Hand Surg, 14-B：350-351, 1989.
10) 諸橋政人，吉津孝衛，牧　裕：MP 関節部における伸筋腱亜脱臼例の経験．日手会誌，13：189-194，1996.
11) Ostrowski DM：Traumatic dislocation of the long finger extensor tendon at the metacarpophalangeal joint. A case report and literature review. Orthopaedics, 12：581-583, 1984.
12) Saldana MJ, Usn MC, McGuire RA：Chronic painful subluxation of the metacarpalphalangeal joint extensor tendons. J Hand Surg, 11-A：420-423, 1986.
13) Watson HK, Weinzweig J, Guidera PM：Saggital band reconstruction. J Hand Surg, 22-A：452-456, 1997.
14) Wheeldon FT：Recurrent dislocation of extensor tendons in the hand. J Bone Joint Surg, 36-B：612-617, 1954.

日手会誌（J Jpn Soc Surg Hand），第 22 巻　第 2 号　76-79，2005

靱帯再建を行った母指 CM 関節脱臼の治療

国立病院機構長野病院整形外科

石垣範雄・中土幸男
立岩　裕・林　大右

Dislocation of the Carpometacarpal Joint of the Thumb
—Report of 4 Cases—

Norio Ishigaki, Yukio Nakatsuchi, Yutaka Tateiwa
Daisuke Hayashi

Department of Orthopaedic Surgery, Nagano National Hospital

A dislocation of the carpometacarpal joint of the thumb is rare and the results of closed reduction are usually unstable. We reported four cases of dislocation of the carpometacarpal joint of the thumb consisting of three cases treated by ligamentous reconstruction and one by resection arthroplasty and insertion of a tendon ball. The age of the patients was 28 years old on average, and all were males. The average of the pre-operative period was 123 days, and the follow-up period was 372 days on average. In the operative findings, the radial and volaer capsule and ligaments of the 1st CM joint were widely torn. The capsule-ligamentous reconstruction was performed according to the original Eaton and Littler's method using one-half of the flexor carpi radialis tendon in two cases and was done using the abductor pollicis longus tendon in the other case where the tendon was aberrantly inserted to the trapezium. At the final follow-up, all patients regained full recovery of their ADL, and complained of no pains and no instabilities. The final range of motion of the 1st CM joint was improved ; the average of the vertical abduction was 55 degrees, and the horizontal abduction was 53.3 degrees. The average of pinch strength was 6.8 kg. Early reconstruction of the thumb carpometacarpal joint will be recommended after traumatic dislocation to prevent carpometacarpal joint instability and secondary arthritic change.

はじめに

母指の手根中手関節（以下，CM 関節）脱臼はきわめて頻度が少なく，Bennett 脱臼骨折や Rolando 骨折などに比べ整復位の保持が困難なため，しばしば再脱臼をきたす．この脱臼に対し靱帯再建を行った症例を 3 例と excisional arthroplasty を行った 1 例，計 4 例を経験したので，文献的考察を加えて報告する．

対象と方法

当科で靱帯再建を行うか，または関節形成を行った母指 CM 関節脱臼の 4 例を対象とした．全例男性で，年齢は 12～41 歳（平均 28 歳），罹患側は全例右手であった．受傷原因は転倒が 2 例，機械に巻き込まれての受傷が 1 例，サッカーボールが当たっての受傷が 1 例だった．手術までの期間は 8～360 日（平均 123 日），経過観察期間は 120～820 日（平均 372 日）であった．初回受診時所見では全例で第 1 中手骨基部が橈背側に脱臼し，2 例では第 1 中手骨基部の小剥離骨折を合併していた．術中所見では全例で母指 CM 関節の橈側および背側の関節包，橈側手根中手靱帯，後方中手間靱帯が断裂もしくは変性していた．母指 CM 関節の安定化術は Eaton and Littler 法[2]による橈側手根屈筋腱を用いた再建が 2 例，破格により大菱形骨に付着した長母指外転筋腱を用いた Eaton and Littler 法に準ずる再建が 1 例，すでに母指 CM 関節症を呈して

Key words：dislocation（脱臼），carpometacarpal joint（手根中手関節），thumb（母指）
Address for reprints：Norio Ishigaki, Department of Orthopaedic Surgery, Nagano National Hospital, 1-27-21 Midorigaoka, Ueda-shi, Nagano 386-0022, Japan.

いたため大菱形骨切除と腱球移植による excisional arthroplasty（Froimson 法[3]）を行った 1 例であった．後療法はいずれの方法も術後 3 週間のギプス固定の後，可動域訓練を行った．以上の症例に対し最終診察時の疼痛，再脱臼，ADL 制限，母指 CM 関節可動域（垂直外転，水平外転）および key pinch 力について調査を行った．

結　　果

手術方法にかかわらず，すべての症例において母指 CM 関節に疼痛を認めず，再脱臼も認めなかった．最終診察時に ADL 上の支障を認める症例もなかった．母指 CM 関節の平均可動域は垂直外転 55.0°（健側 57.5°），水平外転 53.3°（健側 60.0°），平均 key pinch 力 6.8 kg（健側 8.1 kg）と健側と比較して遜色なかった（表 1）．

症 例 供 覧

症例 1：38 歳，男性，バイクの運転中に転倒し受傷した．受傷時の詳細は不明であった．受診時，右第 1 中手骨基部は大菱形骨に対し背橈側に脱臼し，徒手的に整復は可能であった．しかし容易に再脱臼をきたす高度の不安定性を認めた．単純 X 線上，第 1 中手骨基部に小骨片を認めた（図 1a）．外固定では安定性が得られないと判断し，受傷後 6 日目に手術を施行した．

術中所見：右母指 CM 関節は背側，橈側の関節包，靱帯が断裂し，掌側の靱帯も断裂していた．小骨片は固定できないと判断し摘出し，Eaton and Littler 法に従って，第 1 中手骨基部に穴を開け，ここに半切した橈側手根屈筋腱を通した．ついで脱臼を整復した状態で，この腱を長母指外転筋の下をまわし，さらに残した橈側手根屈筋腱に引っ掛けて，最後は中手骨基部の橈側に縫着した．母指 MP 関節の過伸展による CM 関節の転位防止のため，MP 関節屈曲 20° で Kirschner 鋼線による仮固定を行った（図 1b）．術後 3 週間のギプス固定の後，スプリント装着による可動域訓練を行い，術後 4 週で除去した．

術後経過：術後 4 ヵ月時点で仕事にも復帰し，日常生活動作上支障は認めなかった．母指 CM 関節の疼痛，再脱臼はなく，可動域は垂直外転 60°（健側 60°），水平外転 70°（健側 70°），key pinch 力 4.4 kg（健側 4.4 kg）と経過良好であった（図 1c）．

症例 2：22 歳，男性，自宅の庭で転倒し，手関節背屈位で手掌を地面について受傷した．前医にて加療を行ったが疼痛が改善しないため当科紹介となった．受診時，右第 1 中手骨基部は大菱形骨に対し橈側に脱臼し，徒手的に容易に整復可能であったが，手を離すとすぐに亜脱臼した（図 2a）．受傷後 1 ヵ月で手術を施行した．

表 1　術後成績

症例	年齢・性	垂直外転（°）	水平外転（°）	Key pinch（kg）
1	38y.o. Male	60（60）	70（70）	4.4（4.4）
2	22y.o. Male	45（55）	50（55）	2.4（9.2）
3	12y.o. Male	50（50）	40（45）	11.4（11.7）
4	41y.o. Male	65（65）	55（70）	7.5（7.2）
	平均	55（57.5）	53.3（60）	6.8（8.1）

（　）は健側．

術中所見：右母指 CM 関節は背側および橈側の関節包，靱帯が断裂し，CM 関節面が露出していた．長母指外転筋腱を同定すると，主腱は第 1 中手骨骨底，副腱が大菱形骨に付着する変異型を認めた．この長母指外転筋の副腱を大菱形骨の停止部で切離し，橈側手根屈筋腱の代わりに利用し，Eaton and Littler 法に準じて第 1 中手骨基部内を通し再建を行った．Kirschner 鋼線による CM 関節の仮固定を行い，術後 3 週間のギプス固定を行った（図 2b）．

術後経過：術後 6 ヵ月の時点で日常生活動作上支障は認めなかった．母指 CM 関節の疼痛，再脱臼はなく，可動域は垂直外転 50°（健側 50°），水平外転 40°（健側 45°），key pinch 力 11.4 kg（健側 11.7 kg）と経過良好であった（図 2c）．

考　　察

母指 CM 関節脱臼は Bennett 脱臼骨折に伴う脱臼に比較して遭遇することはきわめてまれである．母指 CM 関節脱臼の発生機序については，CM 関節最大屈曲位で中手骨の軸方向への外力によって発症すると考えており，母指 CM 関節が中等度屈曲位で受傷する Bennett 脱臼骨折とは異なる受傷機転と考えられる[5]．母指 CM 関節脱臼において時々合併する微小骨片は Bennet 骨折の骨片とは大きさも，関節包や靱帯損傷の範囲においても異なるものである．

母指 CM 関節脱臼は整復は容易であるが，整復位の保持が困難なため再脱臼を起こしやすいという特徴があり，外科的な制動手術が必要とされる報告が多い[1)2)]．陳旧例においては靱帯再建は一般的に行われ，

a　　b　　c

図1　症例1
a：受傷時X線像.
b：手術時X線像.
c：術後4ヵ月X線像.

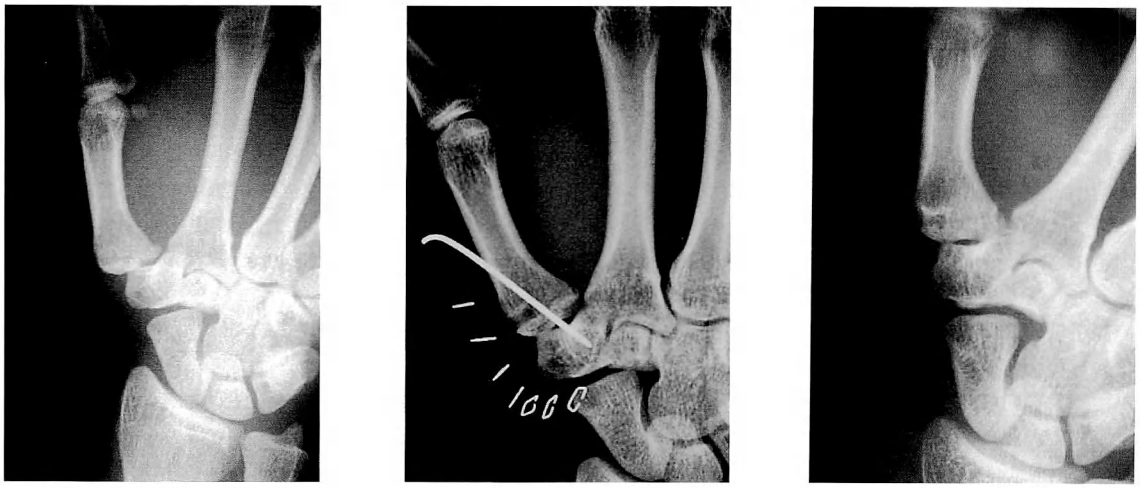

a　　b　　c

図2　症例2
a：受傷時X線像.
b：手術時X線像.
c：術後6ヵ月X線像.

Eaton 法をはじめさまざまな方法が報告されている[1)2)]．一方，新鮮例に対する手術方法についてはいまだ一定の見解が得られていない．Johnson ら[4)]は最高3週間まで放置された症例に対しても“open reduction”にて良好な成績が得られたと報告しているが，Shah ら[5)]は Kirschner 鋼線による固定に外固定を併用し，臨床的に関節の疼痛や動揺性がない4例中2例に“subluxation”を認め，1例に関節症性変化を合併した

と報告している．一方，Simonian ら[6]は母指 CM 関節脱臼の早期の治療に Kirschner 鋼線による固定のみを行った群と靱帯再建を行った群を比較し，前者では 8 例中 4 例で再脱臼などの成績不良を認めたのに対し，後者では 9 例中 3 例で CM 関節の関節症性変化を認めたが無症状だったとしている．

今回の我々の例では 4 例中 3 例に明らかな不安定性を認め，放置されていた 1 例においては短期間に関節症性変化が進行し腱球移植を伴う関節形成術を必要とした．このことから，母指 CM 関節脱臼はギプス固定などによる保存的治療は困難で，早期に確実な関節安定性を得る靱帯再建術を行う必要があると考えられた．

ま と め

1．比較的まれな母指 CM 関節脱臼の治療の 4 例を経験したので報告した．
2．Eaton and Littler 法による靱帯再建を行うことにより，関節の安定性を獲得し良好な成績が得られた．
3．母指 CM 関節脱臼においては，早期より強固な靱帯，関節包の修復，再建を必要とすると考えられた．

文 献

1) Chen VT：Dislocation of the carpometacarpal joint of the thumb. J Bone Joint Surg, 12-B：246-251, 1987.
2) Eaton RG, Littler JW：Ligament reconstruction for the painful thumb carpometacarpal joint. J Bone Joint Surg, 55-A：1655-1666, 1973.
3) Froimson AI：Tendon arthroplasty of the trapeziometacarpal joint. Clin Orthop, 70：191-199, 1970.
4) Johnson SR, Jones DG, Hoddinott HC：Missed carpometacarpal dislocation of the thumb in motorcyclist. Injury：the British Journal of Accident Surgery, 18：415-416, 1987.
5) Shah J, Patel M：Dislocation of the carpometacarpal joint of the thumb. A report of four cases. Clin Orthop, 175：166-169, 1983.
6) Simonian PT, Trumble TE：Traumatic dislocation of the thumb carpometacarpal joint：early ligamentous reconstruction versus closed reduction and pinning. J Hand Surg, 21-A：802-806, 1996.

日手会誌（J Jpn Soc Surg Hand），第 22 巻　第 2 号　80-86，2005

尺側列 CM 関節脱臼骨折の臨床像および治療成績

荻窪病院整形外科

岡　崎　真　人・田　崎　憲　一

Treatment of Fracture-Dislocations of the Ulnar Carpometacarpal Joints

Masato Okazaki, Kenichi Tazaki

Department of Orthopedic Surgery, Ogikubo Hospital

In this study, we evaluated the outcome of displaced fracture-dislocations of the ulnar carpometacarpal (CMC) joints retrospectively. We treated 26 cases of fracture-dislocations which had unstable CMC joints or displacement of more than 1 mm of the articular surface of the CMC joints. Except for a patient who refused surgery and underwent conservative treatment, others were treated operatively. The average age of the patients was 30.6 years (range 16-62 years). The dominant hand was involved in 18 cases, the non-dominant hand in three cases and unknown in five cases. The 5th CMC joint was injured in 14 cases, 4th and 5th CMC joints in nine cases, and 3rd, 4th and 5th CMC joints in two cases.

The outcome was evaluated in 14 cases which were followed for more than 90 days after surgery. Of these cases, open reduction and internal fixation was performed in 12 cases, closed reduction and percutaneous pinning in one case and arthrodesis in one case. Bony union of the associated fractures were achieved in all cases. Excluding the case who underwent arthrodesis, congruity of the CMC joints were anatomically restored. One patient had occasional pain and two patients complained of numbness in the area of the dorsal branch of the ulnar nerve. Grip strength was an average of 87.6±13.3% of the uninjured hand.

The 4th and the 5th CMC joints have a range of motion of 15 degrees and 30 degrees. Congruity of these joints should be restored anatomically, otherwise there will be persistent pain on motion, decrease in metacarpal descent and weakening of grip strength. Open reduction and internal fixation for the treatment of displaced fracture-dislocations of the ulnar CMC joints provides satisfactory results, even in chronic cases.

はじめに

手根中手関節（以下，CM 関節）の脱臼，脱臼骨折は母指に多く，それ以外では比較的少ない．また，母指以外の CM 関節脱臼骨折は診断がつかないまま治療されたり，陳旧化してから来院する症例も存在する．今回，尺側列 CM 関節脱臼骨折のうち，関節面の転位がある症例についてその臨床像と治療成績について retrospective に調査した．

対象および方法

当院にて治療を行った母指以外の CM 関節脱臼骨折のうち，尺側列（第 4 and/or 第 5）CM 関節の損傷を有し，関節面に転位のある 26 症例を対象とした．第 3，4，5 CM 関節脱臼骨折も対象に含めた．転位のある症例とは，関節内骨折が 1 mm 以上転位している症例，あるいは CM 関節亜脱臼が明らかな症例とした．治療は手術を希望しなかった 1 例を除いた 25 例に手術を行った．

保存療法例を含む全 26 症例について，性別，年齢，受傷原因，罹患側，受傷関節，骨折型，受傷から当院初診までの期間，初診から最終診察までの期間を調査した．また，手術を行い術後 90 日以上経過観察可能だった 14 症例（ORIF 12 例，経皮ピンニング 1 例，関

Key words：carpometacarpal joint（手根中手関節），fracture-dislocation（脱臼骨折），hamate fracture（有鉤骨骨折），intra-articular fracture（関節内骨折）

Address for reprints：Masato Okazaki, Department of Orthopedic Surgery, Ogikubo Hospital, 3-1-24 Imagawa, Suginami-ku, Tokyo 167-0035, Japan.

表 1 症例および治療成績

症例	年齢	性別	左右	利き手	CMj	骨折型（田崎分類）	受傷—初診(日)	治療法	CMj 仮固定期間（日）	経過観察期間(日)	動作時痛	しびれ	握力(kg)	握力健側比（%）
1	29	M	R	R	4, 5	type III	32	ORIF（K-w）	46	1,126	なし	なし	36.9	98.7
2	24	M	R	R	4, 5	type III	5	ORIF（K-w）	42	52	—	—	—	—
3	24	M	R	R	4, 5	type III	4	ORIF（K-w）	59	213	なし	なし	30.3	83.7
4	52	F	R	L	裂手	type III	266	関節固定	—	328	なし	なし	計測不能	—
5	27	F	R	R	3, 4, 5	type III（capitate fr）	22	ORIF（K-w）	95	234	なし	なし	20.9	89.3
6	37	M	L	?	3, 4, 5	type III（hamate fr）with 3rd metacarpal fr-disl.	3	ORIF（K-w）	56	264	軽度あり	なし	26.7	60.2
7	44	M	R	R	5	type II	0	ORIF（mini plate）	なし	290	なし	尺骨神経背側枝	34.6	85.2
8	32	M	R	R	5	type I	10	経皮ピンニング	45	60	—	—	—	—
9	16	M	R	R	4, 5	type III with 4th metacarpal fr-disl.	1	ORIF（K-w）	42	150	なし	なし	39.0	106.8
10	39	M	R	R	4, 5	type III	1	ORIF（K-w）	53	829	なし	なし	47.5	93.1
11	23	M	R	R	4, 5	type III	0	ORIF（K-w）	60	158	なし	なし	36.5	80.2
12	22	M	R	R	4, 5	type III	36	ORIF（K-w）	なし	344	なし	なし	39.0	104.0
13	27	M	R	R	5	type II	3	ORIF（K-w）	91	107	なし	なし	記録なし	—
14	28	M	R	?	5	type II	10	ORIF（K-w）	48	248	なし	なし	40.8	84.5
15	28	M	R	R	5	type II	2	ORIF（K-w）	来院せず	15	—	—	—	—
16	35	M	R	R	5	type I	4	QRIF（K-w）	54	60	—	—	—	—
17	20	M	R	R	5	type I	3	ORIF（K-w）	56	67	—	—	—	—
18	21	M	L	R	5	type II	31	矯正骨切り	66	75	—	—	—	—
19	36	M	R	R	4, 5	type II with 4th metacarpal fr-disl.	1	ORIF（K-w）	50	60	—	—	—	—
20	32	M	R	R	5	type I	1	ORIF（K-w）	46	80	—	—	—	—
21	29	M	L	?	5	type I	10	ORIF（K-w）	50	63	—	—	—	—
22	23	M	L	?	5	type I	2	ORIF（K-w）	55	145	なし	尺骨神経背側枝	40	70.2
23	27	M	R	?	4, 5	type III	5	ORIF（K-w）	45	82	—	—	—	—
24	23	M	L	R	5	type I	0	経皮ピンニング	27	99	なし	なし	42.5	85.0
25	35	M	R	R	5	type II	4	ORIF（K-w）	48	83	—	—	—	—
26	62	F	R	R	5	type I	0	保存療法	なし	119	軽度あり	なし	13	66.7

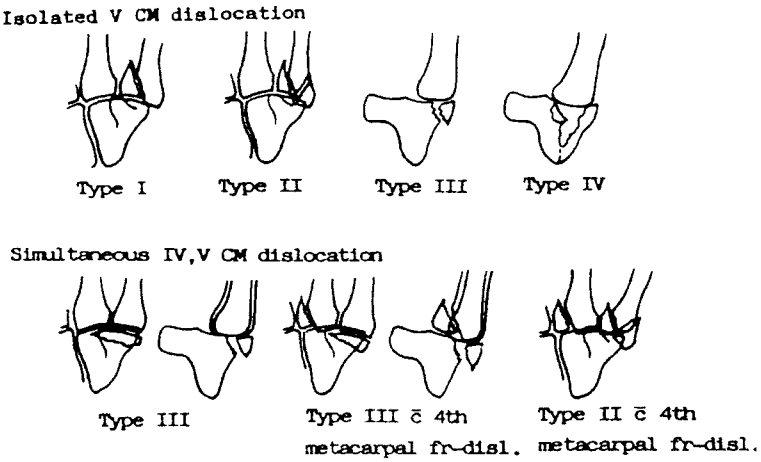

図1 尺側列 CM 関節損傷の分類（田崎ら）[5]

節固定 1 例）について最終調査時の骨癒合を含む単純 X 線所見，疼痛，握力などを検討した．

結　　果（表 1）

性別は男性 23 例，女性 3 例で，受傷時年齢は 16～62 歳，平均 30.6 歳だった．受傷原因は殴打 14 例，転倒 9 例，打撲 3 例で，罹患側は右手 21 例，左手 5 例（利き手 18 例，非利き手 3 例，記録なし 5 例）だった．

受傷関節は裂手の 1 例を除外すると，第 5 CM 関節 14 例，第 4，5 CM 関節 9 例，第 3，4，5 CM 関節 2 例だった．骨折型は田崎の分類（図 1）[5]を用いると，第 5 CM 関節罹患例では type I（＝尺側 Bennett 骨折）が 8 例，type II（＝尺側 Rolando 骨折）が 6 例，type III が 1 例，第 4，5 CM 関節罹患例では type III が 7 例，type III with 4th metacarpal fr-disl. が 1 例，type II with 4th metacarpal fr-disl. が 1 例だった．第 3，4，5 CM 関節罹患例を田崎の分類に準じて分類すると，type III（capitate fr）が 1 例，type III（hamate fr）with 3rd metacarpal fr-disl. が 1 例であった．

受傷後 3 週以上経過してから当院を受診した症例は 5 例あった．当院受診までの治療歴を検討すると，1 例が放置（第 5 CM 関節 type I），1 例が接骨院で治療（第 3，4，5 CM 関節，type III），1 例が医院で打撲として治療（裂手例，type III），2 例が医院でギプスシーネ固定（第 4，5 CM 関節，type III）であった．

初診から最終診察までの期間は 15～1,126 日，平均 206 日だった．受傷原因により殴打と殴打以外に分けると，殴打群では 15～829 日，平均 151 日で，殴打以外では 80～1,126 日，平均 269 日だった．

術後 90 日以上経過観察した手術症例 14 例では全例で骨癒合は得られ，観血的整復固定術あるいは経皮ピンニングを行った症例では関節面の step off を遺残した例はなかった．田崎分類 type III では有鉤骨背側縁の骨棘形成を認める症例があった．第 3，4，5 CM 関節罹患例の 1 例で軽度の動作時痛が残存した．観血的整復固定術を行った 2 症例で尺骨神経背側枝のしびれが残存した．

健側との握力比は 87.6±13.3%だった．握力比と罹患関節との関係を検討すると，第 5 CM 関節 81.2±7.4%，第 4，5 CM 関節 94.4±10.8%，第 3，4，5 CM 関節 74.8±20.6%であり（図 2 左），第 5 CM 関節罹患と第 4，5 CM 関節罹患との間に有意差を認めた．握力比と骨折型を検討すると，有鉤骨骨折なし群，第 5 中手骨基部関節内骨折あり群が，有意差はないものの握力比の回復が悪い傾向にあった（図 2 中および右）．

症　　例

症例 1：29 歳，男性，自転車で転倒し，右手を受傷した．近医で第 4 中手骨基部骨折と診断され，3 週間ギプスシーネ固定されたが，ギプスシーネ除去後も疼痛および変形が持続するため，受傷後 33 日目に当院受診した．単純 X 線で parallel M-line の乱れ，第 3，第 4 中手骨間の離開，第 4 中手骨基部骨折を認め

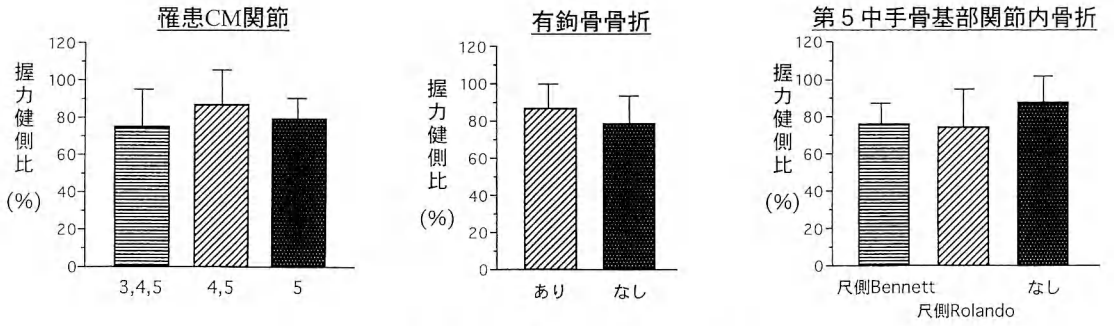

図 2　罹患関節および骨折型と握力比

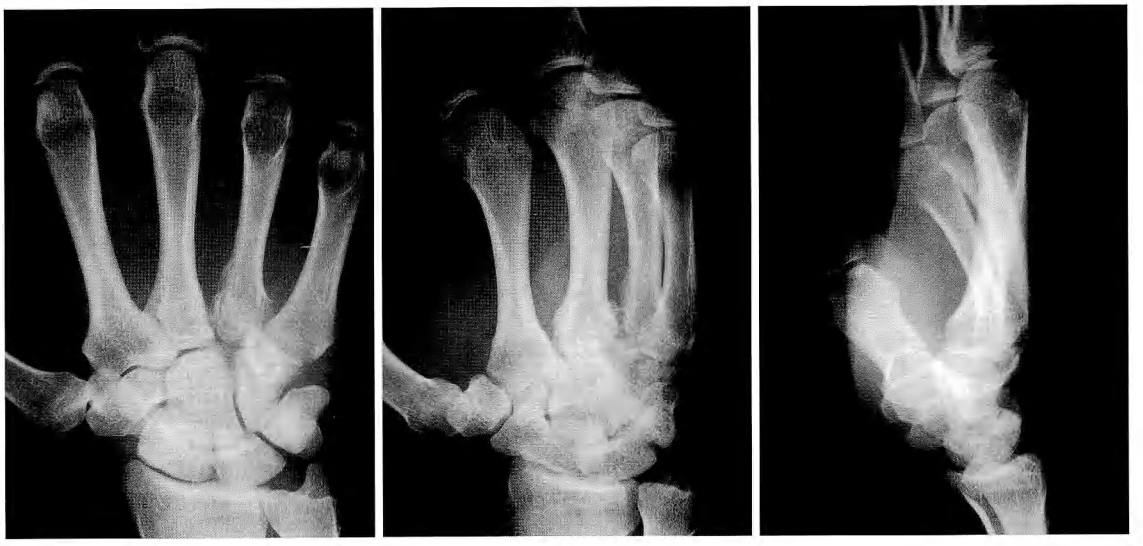

a　b　c

図 3　症例 1：初診時単純 X 線像

(図 3)，CT で第 4，5 中手骨基部の背側への転位，および有鉤骨背側縁の骨折を認めた（図 4）．有鉤骨骨折，第 4 中手骨基部骨折を伴った第 4，5 CM 関節脱臼骨折と診断し，受傷後 41 日目に手術を行った．K-wire で有鉤骨骨折を整復固定後，CM 関節を整復し，K-wire で仮固定した（図 5）．CM 関節仮固定 K-wire は術後 46 日で抜去した．術後 1,126 日で疼痛なく，握力は 36.9 kg（健側比 98.7%）に回復した．

症例 7：44 歳，男性，床を殴って，右手を受傷した．受傷当日に当院受診し，尺側 Rolando 骨折と診断した（図 6）．受傷後 2 日で low profile mini plate を用いた観血的整復固定術を行った（図 7）．術後 290 日現在，尺骨神経背側枝のしびれが残存しているが，疼痛はなく日常生活に支障はない．握力は 34.6 kg（健側比 85.2%）である．

考　　察

尺側列 CM 関節脱臼骨折は多くの場合，握り拳での殴打やハンドルを握ったままのバイク事故で，中手骨末梢に働く外力からの介達力が作用して発生するとされる[1]．我々の症例でも殴打して受傷した症例が多く，その特徴として青壮年男性の利き手が過半数を占め

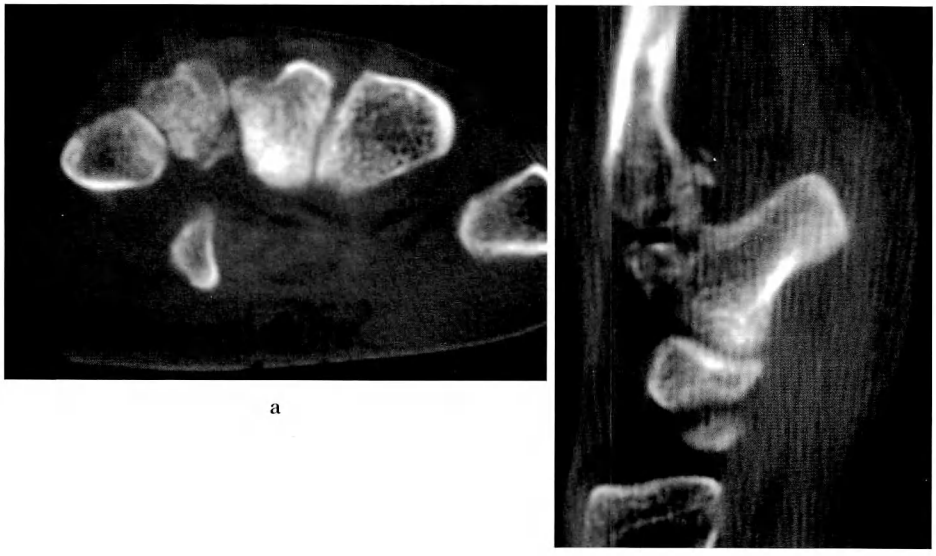

a b

図4 症例1：単純CT像

a b c

図5 症例1：術後単純X線像

た．受傷原因が殴打の症例は自己判断で通院を中断することも多く，術後経過観察期間が短い傾向にあった．

第5 CM関節は約30°，第4 CM関節は約15°の可動域を有し，power gripの際の中手骨降下metacarpal descentを可能としており，この可動性が障害されると握力低下をきたす．我々は尺側列CM関節脱臼骨折は解剖学的に整復するべきと考え，観血的整復固定術を第一選択としており[6]，今回報告したようにその治療成績はおおむね良好であった．骨折型別に検討すると，有鉤骨骨折合併は握力の回復に悪影響を及ぼさないが，尺側Bennett骨折や尺側Rolando骨折合併は握力回復が悪い傾向にあった．罹患関節で検討した際に第5 CM関節罹患例が第4，5 CM関節罹患例よりも

図 6　症例 7：初診時単純 X 線像

図 7　症例 7：術後単純 X 線像

有意に握力回復が不良なのは，第 5 CM 関節罹患例のほとんどが尺側 Bennett 骨折あるいは尺側 Rolando 骨折であることと関連していると考えた．

本外傷は単純 X 線 2 方向撮影では診断に難渋することもあり，我々は 30° 回内位，60° 回外位を含めた 4 方向撮影を基本としている．読影に際しては，中手骨基部と遠位手根列が形成する parallel M-line の乱れや MP 関節アライメントの乱れ，各中手骨基部間の離開[4]などを中心に観察し，骨折のみに目を奪われることなく，CM 関節の適合性にも留意する必要がある．疑わしい症例では積極的に CT 検査[2]を行うことにより診断は可能と考えている．

今回の症例では，受傷後 3 週以上経過してから当院を受診したものが 5 例あった．そのうち当院受診前に近医整形外科で打撲として治療されていたものが 1 例，同じく近医整形外科で中手骨基部あるいは有鉤骨

背側縁の微小骨折としてシーネ固定されていたものが2例あり，これらはいずれも田崎分類 type Ⅲであった．整形外科医であっても type Ⅲは看過されやすく，より注意深い読影が必要と思われる．幸い，我々の症例では陳旧化しても観血的整復固定術の成績は良好であった．今回の症例では，受傷から手術まで45日経過したものが最長だったが，より長期経過した症例でも成績はよいとする報告[3)4)]も散見される．いつまで観血的整復が可能かは今後の検討が必要である．なお，受傷後139日経過した尺側 Rolando 骨折の1例に矯正骨切り術を行ったが，術後経過観察が短く，その有用性の評価は困難だった．

結　　語

1．関節面に転位のある尺側列 CM 関節脱臼骨折26症例の臨床像，および術後90日以上経過観察可能だった14症例の治療成績を調査した．
2．青壮年男性が利き手で殴打して受傷した症例が過半数を占めた．
3．骨癒合は全例で得られ，最終経過観察時の健側との握力比は87.6±13.3%だった．
4．受傷後45日までに行った観血的整復固定術の治療成績は良好だった．

文　　献

1) Cain JE, Shepler TR, Wilson MR：Hamatometacarpal fracture-dislocation：Classification and treatment. J Hand Surg, 12-A：762-767, 1987.
2) Pullen C, Richardson M, McCullough K, et al.：Injuries to the ulnar carpometacarpal region：Are they being underdiagnosed? Aust N Z J Surg, 65：257-261, 1995.
3) 柴田　定，石井清一，薄井正道　ほか：陳旧性手根中手関節脱臼骨折の治療．日手会誌，10：718-722，1993.
4) 白浜克彦，今村宏太郎，長谷芳文　ほか：母指以外の CM 関節脱臼骨折．整外と災外，39：789-794，1990.
5) 田崎憲一，佐々木孝，伊藤恵康　ほか：手尺側 CM 関節損傷．日手会誌，5：420-425，1988.
6) 田崎憲一，佐々木孝，高山真一郎　ほか：有鉤骨骨折を伴う尺側 CM 関節損傷．日手会誌，12：129-133，1995.

日手会誌（J Jpn Soc Surg Hand），第22巻　第2号　87-92，2005

手指関節症

母指CM関節症のメタアナライシス

日本医科大学附属病院形成外科
佐　野　和　史
小郡第一総合病院整形外科
土　井　一　輝・服　部　泰　典

Meta-analysis between Treatments for Trapeziometacarpal Osteoarthritis

Kazufumi Sano
Department of Plastic and Reconstructive Surgery, Nippon Medical School Hospital
Kazuteru Doi, Yasunori Hattori
Department of Orthopaedic Surgery, Ogori Daiichi General Hospital

As a preliminary study, comparison between results of several proposed treatments for trapeziometacarpal osteoarthritis was analyzed based on evidence-based-medicine (EBM)-"meta-analysis." Fifty-five articles published in the past decade (1994-2004) were picked up by "MEDLINE", and only eight of them could be considered as qualified articles and used in the study. Although number of these articles was not enough to include whole kinds of treatments, it was indicated that there was no significant statistical difference between "simple trapeziectomy", "ligament reconstruction and tendon interposition", "trapeziectomy and interposition", "trapeziectomy and ligament reconstruction", and "arthrodesis" in postoperative improvements. In comparison between comprehensive artroplasties including all kinds of plasties shown above and arthrodesis, there was also no significant difference. On the basis of the results, our clinical results from 39 cases over a year postoperatively followed up (24 arthroplasties and 15 arthrodeses, respectively) were reevaluated. There was no statistical difference between arthroplasty and arthrodesis in the same way as the preliminary study. Since the total number of qualified articles and our clinical data which could be used for this retrospective study was quite small, the study showed only evasive result. For achievement of persuative statistical results based on EBM, further high quality clinical researches are mandatory.

緒　　言

母指CM関節症において数多くの手術治療法が報告され，いまなお治療法の選択にコンセンサスが得られていない状態である．本報告では，現在有用とされる治療法を過去に発表された論文をもとに統計学的解析（メタアナライシス）を用いて，各手術方法間の有効性の相違を検証する．またその結果を自験例における過去の臨床成績と比較検討する．

予　備　研　究

1．対象および方法

1）テーマ

「過去に報告された母指CM関節症の手術方法間の成績に有意差はあるか」

2）収集資料の的確規準の設定

（1）過去10年間（1994～2004年）に発表された手術治療成績報告論文に限定する；現行の手術法のほとんどは1970～1980年代に報告されており，いまなお有用とされている方法であればこの10年に長期成績

Key words：trapeziometacarpal joint（母指CM関節），osteoarthritis（関節症），meta-analysis（メタ分析）
Address for reprints：Kazufumi Sano, Department of Plastic and Reconstructive Surgery, Nippon Medical School Hospital, 1-1-5 Sendagi, Bunkyo-ku, Tokyo 113-8603, Japan.

表1 的確基準を満たした文献

author	pub yr	method	cases	Eaton				cured	uncured	EBM
				I	II	III	IV			
Tagil	2002	TRIP vs, TRTI	13, 13		II+III+IV	II+III+IV	13, 13	13, 11	0, 2	I-1b
Gerwin	1997	LRTI vs TRLR	9, 11		II+III+IV	II+III+IV	9, 11	6, 8	3, 3	II-1
Mureau	2001	TRTI vs desis	24, 32	3, 7	8, 5	6, 7	2, 3	23, 30	1, 2	III-2
Hartigan	2001	desis vs LRTI	58, 49		11, 10	47, 35	0, 4	41, 36	17, 13	III-2
Belcher	2000	TR vs LRTI	19, 23		II+III	13, 18	6, 5	18, 21	1, 2	II-1
Davis	1997	TR vs TRTI vs LRTI	30, 23, 23		II+III+IV	II+III+IV	30, 23, 23	27, 20, 20	3, 3, 3	I-1a
Kriegs-Au	2004	TRLR vs LRTI	15, 16		2, 3	11, 11	2, 2	15, 13	0, 3	I-1a
Schroder	2002	desis, TRTI	18, 18		II+III+IV	II+III+IV	18, 18	15, 17	3, 1	III-2

を含めまとまった報告があるはずである．逆にこの10年に報告がない治療法は有用性が乏しいと判断した．

（2）英語論文のみから情報抽出を行う．

（3）治療法は保存加療，ligament reconstruction（以下，LR），extension osteotomy（以下，EO），trapeziectomy（以下，TR），trapeziectomy＋interposition（以下，TRIP），trapeziectomy＋ligament reconstruction（以下，TRLR），ligament reconstruction＋tendon interposition（以下，LRTI），arthrodesis（以下，desis），joint replacement（以下，JR），arthroscopy に限定する．それぞれの変法も原法に含める．

（4）治療成績に関する必要事項（症例数，その内訳，治療法，追跡期間，評価，成績）を満たし，かつ比較対象研究を行った JBJS 改案評価法による EBM level IIIまでの論文を対象とする[3]．

（5）経過観察期間は平均1年以上あればデータとして有用とする；罹病年齢が40〜50歳前後の中壮年期であれば，いかに早期に社会復帰できるか，また初老期の患者であれば ADL，QOL 面より長期成績がもつ意味よりも，早期に安定した成績を獲得できたかも含め評価でき，かつ術後早期に起こる合併症を除外するのに妥当と思われるため．

（6）リウマチ性関節症および骨折後の二次性関節症を含む論文は除外する．

（7）同一施設，同一著者の論文は治療法1つに対し1論文とする．

3）情報収集

上記2）の的確基準を設定した後，Medline（PubMed）から「carpometacarpal OR trapeziometacarpal」のキーワードで検索し，これらの論文の表題，抄録より母指 CM 関節症治療について記載してあるものを選択した．

4）論文検証

全選択論文の内容を的確基準に照合し，論文の再選出を行った．

5）評価方法の統一

治療成績の評価を Eaton の評価基準に統一した[4]．これ以外の方法は個別に Eaton の評価基準に計算しなおした．統計学的に χ^2検定が使用できるように，Eaton の評価基準の excellent, good を治癒，poor を非治癒に分類した．

6）統計学的検定

（1）症例対照研究が扱っている治療法毎の比較を Mantel-Haenszel 法と χ^2検定，オッズ比（95%信頼区間）を用いて行った．

（2）全治療法の成績比較に各治療法の非治癒率を one-factor ANOVA 検定を用いて有意差を検討した．

2．結　果

1）対象論文

Medline にてキーワード検索で402論文ヒットした．その中で変形性関節症の治療に関して記載してある論文を55選出した．

2）論文検証

上記論文55編の論文の内容から的確基準にそぐわない論文を削除した結果，本メタアナライシスに使用した論文は8編となった[1)2)5)〜10)]．JBJS 改案評価法によるレベル分類[3]では，レベルI-1a が2論文[2)7)]，I-1b が1論文[10)]，II-1 が2論文[1)5)]，III-2 が3論文であった[6)8)9)]（表1）．

3）統計学的評価

LR，EO，JR，arthroscopy に関して選出された論文

表 2　関節症中後期（Eaton stage II～IV）での LRTI と TRLR の症例対照研究（メタアナライシス）

Gerwin ら	治癒	非治癒	
LRTI	6	3	9
TRLR	8	3	11
	14	6	20

オッズ比　0.75（95%CI：0.1-5.1）

Kriegs-Au ら	治癒	非治癒	
LRTI	13	3	16
TRLR	15	0	15
	28	3	31

オッズ比　#DIV/0
Mantel-Haenszel 法
均一性の検定 p 値　p=0.179：効果は均一である
オッズ比　0.34（95%CI：0.07-1.75）
有意性の検定 Q 値=0.87（自由度 1），p=0.35　有意差なし

表 3　関節症中後期（Eaton stage II～IV）での TR と TRIP(自家腱)の症例対照研究(メタアナライシス)

Belcher ら	治癒	非治癒	
TR	18	1	19
TRIP（自家腱）	21	2	23
	39	3	42

オッズ比　1.74（95%CI：0.14-20.5）

Davis ら	治癒	非治癒	
TR	27	3	30
TRIP（自家腱）	20	3	23
	47	6	53

オッズ比　1.35（95%CI：0.25-7.40）
Mantel-Haenszel 法
均一性の検定 p 値　p=0.876：効果は均一である
オッズ比　1.46（95%CI：0.36-5.91）
有意性の検定 Q 値=00315（自由度 1），p=0.86　有意差なし

表 4　関節症中後期（Eaton stage II-IV）での TRIP（自家腱）と desis の症例対照研究（メタアナライシス）

Mureau ら	治癒	非治癒	
TRIP（自家腱）	23	1	24
desis	30	2	32
	53	3	56

オッズ比　1.53（95%CI：0.13-18.0）

Schroder ら	治癒	非治癒	
TRIP（自家腱）	17	1	18
desis	15	3	18
	32	4	36

オッズ比　3.4（95%CI：0.32-36.3）
Mantel-Haenszel 法
均一性の検定 p 値　p=0.647：効果は均一である
オッズ比　2.35（95%CI：0.43-12.8）
有意性の検定 Q 値=0.38（自由度 1），p=0.54　有意差なし

表 5　関節症中後期（Eaton stage II-IV）での LRTI と desis の症例対照研究

Hartigan ら	治癒	非治癒	
LRTI	36	13	49
desis	41	17	58
	77	30	107

自由度	1
χ^2値	0.101719
p 値（上側確率）	0.749776
分割表分析係数	0.030818
Φ係数	0.030833
Yates の補正 χ^2値	0.010598
Yates の補正 p 値（上側確率）	0.918005
Fisher の直接確率 p 値	0.460135
オッズ比	1.148218
χ^2（0.95）	3.841459

有意差なし

はなかったため，今回の解析の対象にはならなかった．

（1）関節症中後期（Eaton stage II，III，IV）における手術法間での治療成績比較

症例対照研究

LRTI と TRLR の比較 2 論文（Gerwin ら[5]，Kriegs-Au ら[7]），TR と TRIP の比較 2 論文（Belcher ら[1]，Davis ら[2]），さらに TRIP と desis の比較 2 論文（Mureau ら[8]，Shroder ら[9]），LRTI と desis の比較 1 論文（Hartigan ら[6]）があった．それぞれ Mantel-Haenszel 法，χ^2検定で p=0.35，0.86，0.54，0.75 となり有意差はなかった（表 2～5）．

非治癒率による比較，および半定量研究：TR，TRIP，TRLR，LRTI，desis，各治療法の報告ごとの非治癒率により比較した．データの分布は正規分布とみなせたため，one-factor ANOVA を用いて分散を求め

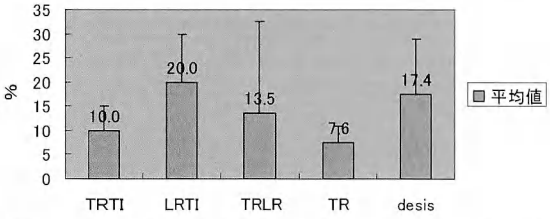

図 1　desis，LRTI，TR TRIP，TRLR の非治癒率による有意差検定（one-factor ANOVA 検定）
F 値＝0.87
危険率 5％の境界値 F（0.95）＝3.36
p＝0.509
全治療法の非治癒率間に有意差はない．

表 6　自験例内訳

		関節固定術	関節形成術
症例数（例）	39	15	24
年齢平均値（歳）	61.6 （43～81）	56.7 （43～72）	64.8 （48～81）
男性（例）	10	7	3
女性（例）	29	8	21
利き手	24	10	14
非利き手	15	5	10

表 7　渉猟論文の関節固定術，形成術の治療成績

	治癒	非治癒	
形成術	237	36	273
固定術	86	22	108
	323	58	

χ^2値	3.094283
p 値（上側確率）	0.078568
オッズ比	1.684109
χ^2（0.95）	3.841459
有意差なし	

表 8　自験例における関節固定術，形成術の治療成績

	治癒	非治癒	
形成術	24	0	24
固定術	14	1	15
	38	1	39

Fisher の直接確率 p 値	0.384615
有意差は認めない	

た結果，全治療法の非治癒率間で有意差を認めなかった（F 値＝0.87，危険率 5％の境界値 F（0.95）＝3.36，P＝0.509）（図 1）．

自験例との比較対照研究

1．対象および方法

本報告の予備的研究結果をもとに関節固定術に対して TR，TRIP，TRLR，LRTI は関節形成術に一括して含まれるものとし，臨床上その適応，術後成績において経験的に比較されることの多い関節形成術と関節固定に対し報告論文，自験例をもとに比較検討する．

1）対象論文は予備的研究で渉猟したものを使用する．

2）自験例は 1 年以上の経過観察期間をおいた両手術法症例合計 39 例（形成術 24 例，固定術 15 例）（表 6）．

3）対象論文，自験例それぞれ予備的研究同様，治療成績を Eaton 分類で評価し excellent，good を治癒，poor を非治癒に分類したうえで形成術固定術間の有意性を確認する．

4）対象論文，自験例それぞれ術後握力，術後ピンチ力，％握力（患側/健側比），％ピンチ力（患側/健側比）を用いて形成術と固定術を比較検討する．

結　　果

1）対象論文の治療成績に対し半定量分析を施行した結果，χ^2値＝3.09，χ^2（0.95）＝3.84，p＝0.079 で両手術間の有意差は認めなかった（表 7）．

2）自験例の関節固定術，形成術間の治療成績に有意差は認めなかった（Fisher の直接確率 p 値＝0.38）（表 8）．

3）対象論文における術後握力，ピンチ力ともに固定術，形成術間で有意差はなかった（ウェルチの t 検定：術後ピンチ力；（t＝－0.8，t(0.975)＝1.98，p＝0.406）術後握力；（t＝－0.5，t(0.975)＝1.98，p＝0.59））．％握力，％ピンチ力は論文内容から検出不能であった（表 9）．

4）自験例における術後握力（t＝－2.31，t(0.975)＝2.11，p＝0.03），ピンチ力（t＝－3.06，t(0.975)＝2.12，p＝0.007）ともに固定術が形成術に対し有意に優って

表 9　報告論文の術後握力，ピンチ力

	データ数	平均値	標準偏差
形成術後ピンチ力	19	3.7	1.74
	24	5.4	2
	9	3.6	1.5
	23	4	1.44
	11	4.7	1.7
固定術後ピンチ力	32	5.1	2.2
形成術後握力	19	17	4.36
	9	24	9.8
	23	18	12.6
	11	22.7	12.6
固定術後握力	32	22.6	10.1
	18	14	7

Welch の t 検定：
術後ピンチ力；(t＝－0.8，t (0.975)＝1.98，p＝0.406)
術後握力；(t＝－0.5，t (0.975)＝1.98，p＝0.59)

表 10　自験例の術後握力，ピンチ力，%握力，%ピンチ力

		平均値（kg）	標準偏差
形成術 24 例	術後ピンチ力	2.18	0.62
	%ピンチ力	56.1	23.1
	術後握力	16.7	4.17
	%握力	80.7	22.9
固定術 15 例	術後ピンチ力	3.77	1.95
	%ピンチ力	72.1	30.3
	術後握力	22.7	9.6
	%握力	89.0	35.7

Welch の t 検定：
術後ピンチ力；(t＝－3.06，t (0.975)＝2.12，p＝0.007)
術後握力；(t＝－2.31，t (0.975)＝2.11，p＝0.03)
%握力；(t＝－0.8，t (0.975)＝2.08，p＝0.43)
Mann-Whitney 検定：
%ピンチ力；(Z＝1.72，Z (0.975)＝1.96，p＝0.08)

いたが，%握力（t＝－0.8，t (0.975)＝2.08，p＝0.43），%ピンチ力（Z＝1.72，Z (0.975)＝1.96，p＝0.08）間では有意差は認めなかった（表 10）．

考　　察

過去 10 年の CM 関節治療に関する論文は比較対照のない症例研究論文（level Ⅳ）が大多数で，その多くは治療前後の評価が不十分であった．このため予備的研究において，関節症前中期での保存加療，靱帯形成術，楔状骨切り術，および進行期の人工関節，さらに関節鏡視下手術などの有用性を含めて比較検討することができなかった．Eaton 評価法は採用論文からデータを抽出する段階で必要データが少なく変換しやすい特徴がある一方で，大雑把な評価法であることがバイアスの懸念材料として考えられる．メタアナライシスの信頼度を増すためには論文の精度の向上とともに評価法の統一が望まれる．しかしながら本研究結果より現時点では少なくとも抜きん出て成績のよい治療法はないと思われる．

結　　語

1．母指 CM 関節症治療に関する 8 論文をもとにメタアナライシスを行い，EBM に基づく治療成績について検証した．その結果進行期における手術治療間に有意差はなかった．
2．関節形成術全般に対して関節固定術の治療成績においても有意差はなく，自験例でも同様であった．
3．個別項目として関節形成術，固定術術後それぞれの握力，ピンチ力の比較を自験例，対象論文で行った．その結果握力，ピンチ力にも有意差はなかった．
4．今後 EBM レベルの向上のため，論文精度の向上，および治療成績評価の統一が必要と考えられた．

文　　献

1) Belcher HJCR, Nicholl JE：A comparison of trapeziectomy with and without ligament reconstruction and tendon interposition. J Hand Surg, 25-B：350-356, 2000.
2) Davis TRC, Brady O, Barton NJ, et al.：Trapeziectomy alone, with tendon interposition or with ligament reconstruction. J Hand Surg, 22-B：689-694, 1997.
3) 土井一輝：三角線維軟骨複合体（TFCC）損傷治療のメタ分析．MIOS, 30：73-75, 2004.
4) Eaton RG, Littler JW：Ligament reconstruction for painful thumb carpometacarpal joint. J Bone Joint Surg, 55-A：1655-1666, 1973.
5) Gerwin M, Griffith A, Weiland AJ, et al.：Ligament reconstruction basal joint arthroplasty without tendon interposition. Clin Orthop, 342：42-45, 1997.
6) Hartigan B, Stern PJ, Kiefhaber TR：Thumb carpometacarpal osteoarthritis：arthrodesis compared with ligament reconstruction and tendon interposition. J Bone Joint Surg, 83-A：1470-1478, 2001.
7) Kriegs-Au G, Petje G, Fojtl E, et al.：Ligament reconstruc-

tion with or without tendon interposition to treat primary thumb carpometacarpal osteoarthritis. J Bone Joint Surg, 86-A : 209-218, 2004.
8) Mureau MAM, Rademaker RPC, Verhaar JAN, et al. : Tendon interposition arthroplasty versus arthrodesis for the treatment of trapeziometacarpal arthritis : a retrospective comparative follw-up studty. J Hand Surg, 26-A : 869-876, 2001.
9) Schroder J, Kerkhoff GMMJ, Voerman HJ, et al. : Surgical treatment of basal joint disease of the thumb : comparison between resection-interposition arthroplasty and trapeziometacarpal arthrodesis. Arch Orthop Trauma Surg, 122 : 35-38, 2002.
10) Tagil M, Kopylov P : Swanson versus APL arthroplasty in the treatment of osteoarthritis of the trapeziometacarpal joint : a prospective and randomized study in 26 patients. J Hand Surg, 27-B : 452-456, 2002.

日手会誌（J Jpn Soc Surg Hand），第22巻 第2号 93-96，2005

指節間関節における変形性関節症の分布と存在様式
—欧米人との比較—

産業医科大学整形外科学教室

戸羽直樹・酒井昭典
目貫邦隆・平澤英幸
中村利孝

The Prevalence of Radiographic Osteoarthritis in the Bilateral Hands：A Cross-sectional Study in Japanese Women

Naoki Toba, Akinori Sakai, Kunitaka Menuki
Hideyuki Hirasawa, Toshitaka Nakamura

Department of Orthopaedic Surgery, School of Medicine, University of Occupational and Environmental Health

The prevalence and pattern of joint involvement in radiographic hand osteoarthritis (OA) has been reported in western populations, but similar data are lacking for Japanese. We examined this issue in 584 Japanese women aged ≥ 40 years. Radiographs were obtained of both hands and graded according to the Kellgren-Lawrence (K-L) criteria. OA was defined as K-L grade II or higher. The prevalence of radiographic OA in the IP, MCP and CMC joints was distributed similarly in the right and left hands. The most frequent location of radiographic OA was the distal IP joints of the index finger, the IP joint of the thumb, and the distal IP joints of the middle finger in this order. The prevalence of radiographic OA in each joint group increased significantly with age. The prevalence of radiographic OA in Japanese women was lower in the thumb CMC joint and higher in the thumb IP joint, compared to those in Caucasian women reported previously. When one joint showed radiographic OA, the odds ratio (95% confidence interval) of the presence of OA was 18.5 (15.2-22.7) in the same joint of the opposite hand, 15.5 (11.9-20.1) in the other joints in the same row of the same hand, and 1.3 (1.0-1.6) in the other joints in the same ray of the same finger. While the prevalence of hand OA shows site-specific differences between Japanese and Caucasian women, our results indicate that both groups show similar involvement pattern of OA symmetrically and in the same row of the same hand.

はじめに

指節間関節の変形性関節症（以下，OA）に関して，欧米では数多くのコホート研究によって，性差，年齢，遺伝，体形，生活習慣，職種など成因や分布に関する検討が行われている[1)~4)6)7)9)~11)]．今回我々は，長崎県肥前大島における住民調査より，指節間関節OAの分布と存在様式を検討し，生活様式が異なる欧米の代表的研究との比較を行ったので報告する．

Hizen-Oshima studyと今回の研究対象

1．Hizen-Oshima study

肥前大島は，第一次産業を中心とした，人口5,800人，そのうち40歳以上の女性が2,950人の長崎県の島である．Hizen-Oshima studyはこのうち40歳以上の女性584人を対象とした骨粗鬆症と変形性関節症についてのコホート研究である．これまでに指節間関節のOAに関して，日本人はCaucasianと比較しては母指DIP関節のみ罹患率が高いことを報告している[11)]．

Key words：osteoarthritis（変形性関節症），interpharangeal joint（指節間関節），prevalence（分布）
Address for reprints：Naoki Toba, Department of Orthopaedic Surgery, School of Medicine, University of Occupational and Environmental Health, 1-1 Iseigaoka, Yahatanishi-ku, Kitakyusyu-shi, Fukuoka 807-8555, Japan.

Table 1 Prevalence of radiographic OA in hand joint groups and number of affected joints by age group

Age group (years)	40〜49 (n=43)	50〜59 (n=118)	60〜69 (n=214)	70〜79 (n=156)	80〜89 (n=20)	total (n=551)	
Prevalence (%)							p value[1]
Index or middle fingers							
DIP	5 (11.6)	44 (37.3)	144 (67.3)	120 (76.9)	18 (90.0)	331 (60.1)	<0.0001
PIP	0 (0.0)	6 (5.1)	38 (17.8)	41 (26.3)	7 (35.0)	92 (16.7)	<0.0001
MCP	0 (0.0)	2 (1.7)	8 (3.7)	24 (15.4)	4 (20.0)	38 (6.9)	<0.0001
Thumb							
IP	6 (14.0)	38 (32.2)	114 (53.3)	120 (76.9)	15 (75.0)	293 (53.2)	<0.0001
MCP	2 (4.7)	2 (1.7)	18 (8.4)	17 (10.9)	3 (15.0)	42 (7.6)	0.004
CMC	0 (0.0)	4 (3.4)	15 (7.0)	32 (20.5)	5 (25.0)	56 (10.2)	<0.0001
							p value[2]
No. of affected joints[3]	(0, 0, 0)[4]	(0, 1, 2)	(1, 3, 5)	(2, 4, 6)	(3.5, 6, 7.5)	(0, 2, 5)	<0.0001

[1]Cochran-Armitage trend test, [2]Kruskal-Wallis test, [3]Among 18 joints including DIP, PIP and MCP in index and middle fingers, and IP, MCP and CMC in the thumb in both hands, [4]Parenthetic entries are the sample quartiles of distribution.

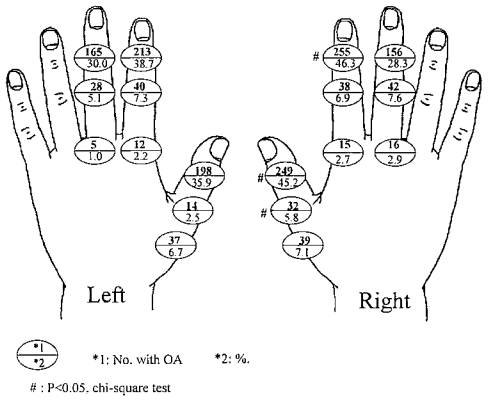

Fig. 1 Prevalence of radiographic OA among hand joints (thumb, index and middle finger) in 551 women.

2．対 象

今回の研究は指節間関節のレントゲン評価が左右で可能であった 551 人を対象とした．各年代別の対象者は，40〜49 歳が 43 人，50〜59 歳が 118 人，60〜69 歳が 214 人，70〜79 歳が 156 人，80〜89 歳が 20 人である．

解 析 方 法

対象とした関節は，左右の母指 IP，MP，CM 関節，示指と中指の DIP，PIP，MP 関節の合計 18 関節である．X 線像は左右同時に撮影した P-A 像を用い，Kellgren-Lawrence の grade II 以上を OA とした．読影は比較検討を行った Framingham study の評価者との Kappa 指数が 0.68 と一致度が高い評価者 1 名で行った．まず指節間関節の OA の分布を調査し，その存在様式に関して欧米の代表的な研究である Framingham study (USA)[8] と Chingford study (UK)[5] の報告に準じ解析を行い比較検討を行った．解析には Statistical Analysis System software package (SAS Institute, Cary, NC, USA) を使用した．

結 果

1．Hizen-Oshima study の結果

指節間関節における OA の頻度は左右対称であった．両手とも示指 DIP，母指 IP，中指 DIP の順に多く，右手の母指 IP，MP，示指 DIP 関節は左手より有意に頻度が高かった (Fig. 1)．各年代での OA の発生頻度の検討を行った結果では，すべての指節間関節は，有意に年齢に伴い増加していた (Table 1)．各指節間関節が独立に罹患すると仮定してその期待値を算出した結果では，実際の観測値の間に有意差を認め，指節間関節の OA はおのおのが独立して生じるのではなく，何らかの規則をもって生じると考えられた (Table 2)．規則性の検討の結果では，ある指節間関節に OA が存在する場合，反対側の同じ関節に OA が存在する対称性のオッズ比 (OR) は 18.5 (15.2〜22.7)，同側の同じ関節 (same row) に OA が存在する OR は 15.5 (11.9〜20.1)，同側の同じ指 (same ray) に OA が存在する OR は 1.3 (1.0〜1.6) であった (Table 3)．

Table 2 Observed and expected number of women with joints (thumb, index and middle finger) involved by radiographic OA in 551 women.

Number of joints with radiographic OA	Observed	Expected
0	141	72.2
1	90	91.6
2	61	100.1
3	59	96.3
4	61	78.8
5+	139	112.0
Chi square	105.8	
df	5	
P value	<0.0001	

Table 3 Presence of radiographic OA in a particular hand joint (thumb, index and middle finger) according to radiographic status of other hand joints : age-adjusted odds ratios and 95% confidence interval.

	Odds ratio	95% confidence interval
Same joint, other hand	18.5	15.2～22.7
Same row, same hand	15.5	11.9～20.1
Same ray, same hand	1.3	1.0～1.6

2．Framingham study，Chingford study との比較

指節間関節の OA の罹患率に関しては，Chingford study と比較を行った．示指 DIP，母指 IP 関節は罹患数が多いことは同様であったが，Chingford study で罹患率が多かった母指 CM 関節は，Hizen-Oshima study での，罹患率は他の指節間関節と差は認められなかった．OA の存在様式の比較では，2 つの研究と同様に我々の研究でも対称性（same ray）に OA が存在するオッズ比が最も高く，次に同側の同じ関節（same row）に存在するオッズ比が高い結果であった．

考　　察

Hizen-Oshima study は日本の第一次産業を中心とした地方で行われた研究であり，他施設での研究結果も今後は参考にする必要があるが，本邦では大規模なコホート研究の報告がない．指節間関節の OA に関して，欧米の報告と同様に母指 IP，示指 DIP に OA が多いのは，ピンチ動作による影響が考えられた．Hunter らは中国で行った Beijing study で指節間関節の OA と箸の関与を示唆している[7]．英国では，母指 CM に，日本では中指 DIP に OA が多かったのは，毎日の食生活習慣（日本では箸による摘み動作が主，欧米はナイフとフォークによる握り動作が主）の差が影響しているのではないかと推察した．一方で指節間関節の OA の存在様式は対称性で欧米の結果と同様であった．指節間関節の OA は全身性関節症など systemic な疾病の一部としての可能性も示唆された．

結　　論

Hizen-Oshima study では，指節間関節の OA は，示指 DIP，母指 IP，中指 DIP 関節の順に多く，加齢に伴って左右対称性に増加していた．その分布は異なったものの，存在様式は欧米の代表的な研究と同様な結果を示した．

謝辞：本研究に関しまして，長崎大学公衆衛生学教授青柳潔教授には多大なご協力，ご指導をいただき感謝いたします．また調査協力いただきました長崎大学公衆衛生学教室の皆さまに深謝いたします．

文　　献

1) Buckland-Wright JC, Macfarlane DG, Lynch JA : Osteophytes in the osteoarthritic hand : their incidence, size, distribution, and progression. Ann Rheum Dis, 50 : 627-630, 1991.
2) Caspi D, Flusser G, Farber I, et al. : Clinical, radiologic, demographic, and occupational aspect of hand osteoarthritis in the elderly. Semin Arthritis Rheum, 30 : 321-331, 2001.
3) Chaisson CE, Zhang Y, McAlindon TE, et al. : Radiographic hand osteoarthritis : incidence, pattern, and infuluence of pre-existing disease in a population based sample. J Rheumatol, 24 : 1337-1343, 1997.
4) Cvijetic S, Campbell L, Cooper C, et al. : Radiographic osteoarthritis in the elderly population of Zagreb : distribution, correlates, and the pattern of joint involvement. Croat Med J, 41 : 58-63, 2000.
5) Egger P, Cooper C, Hart DJ, et al. : Patterns of joint involvement in osteoarthritis of the hand : the Chingford study. J Rheumatol, 22 : 1509-1513, 1995.
6) Hart DJ, Spector TD : Cigarette smoking and risk of osteoarthritis in women in the general population : the Chingford study. Ann Rheum Dis, 52 : 93-96, 1993.
7) Hunter DJ, Zhang Y, Nevitt MC, et al. : Chopstick arthropathy : the Beijing osteoarthritis study. Arthritis Rheum, 50 :

1495-1500, 2004.
8) J Niu, Y Zhang, M La Valley, et al. : Symmetry and clustering of symptomatic hand osteoarthritis in elderly men and women : the Framingham study. Rheumatology, 42 : 343-348, 2003.
9) Jones G, Cooley HM, Stankovich JM : A cross sectional study of the association between sex, smoking, and other life-style factors and osteoarthritis of the hand. J Rheumatol, 29 : 1719-1724, 2002.
10) Jonsson H, Manolescu I, Stefansoson SE, et al. : The inheritance of hand osteoarthritis in Iceland. Arthritis Rheum, 48 : 391-395, 2003.
11) Yoshida S, Aoyagi K, Felson DT, et al. : Comparison of the prevarence of the knee and hand between Japan and the United States. J Rheumatol, 29 : 1454-1458, 2002.

日手会誌（J Jpn Soc Surg Hand），第22巻 第2号 97-100，2005

手指MP関節の一次性関節症について

東北海道病院整形外科

高橋幸司・船越正男
薄井正道・池田清豪

北海道手の外科・スポーツ医学研究所，東北海道病院

石井清一

Primary Osteoarthritis of the Metacarpophalangeal Joint

Koji Takahashi, Masao Funakoshi

Department of Orthopaedic Surgery, East Hokkaido Hospital

Seiichi Ishii

Hokkaido Hand Surgery Sports Medicine Institute, East Hokkaido Hospital

Masamichi Usui, Kiyohide Ikeda

Department of Orthopaedic Surgery, East Hokkaido Hospital

The purpose of this study is to investigate radiographic characteristics and treatment of the osteoarthritis of the metacarpophalangeal (MP) joint of the hand. Thirty-two joints in 25 patients who had osteoarthritis of the MP joint were treated by conservative therapy during 5 years. They were 15 men and 10 women. Their average age was 67 years (range, 48 to 82). The affected digits were 12 index (37.5%), 15 middle (46.9%), 1 little (3%) fingers and 4 thumb (12.5%). In 23 joints of the index, middle and little fingers that had the osteophyte, all joints had the ulnar side dominant osteophyte at the base of the proximal phalanx and 15 joints (65%) had the hook-shaped osteophyte at the radial side of the metacarpal head. We presumed that the anatomical immobility of the carpometacarpal (CM) joint of the index and the middle finger and the pinch action made these characteristic osteophyte formations. We performed the intra-articular injection of steroid in 11 patients. In 9 of them, the symptoms improved after one or two injections. We assumed that steroid injection was effective and should be used before operations.

はじめに

日常我々が診療する機会の多い手指の一次性変形性関節症は，DIP関節のHeberden結節，PIP関節のBouchard結節，それに母指CM関節症などである．一方，MP関節症は少なく，したがってその報告も少ない．今回我々は，当院を受診し，一次性MP関節症と診断された症例について検討した．

対象と方法

過去5年間に手指MP関節痛を主訴として来院し，一次性関節症と診断された25例32指を対象とした．性別は男性15例，女性10例で，年齢は48～82歳（平均67歳）であった．これらの症例の罹患部位，X線所見，治療について検討した．なお，X線所見で関節症変化はあるが疼痛の訴えのないものは除外している．X線所見は，単純X線の正，側，斜位像により，重症度，骨棘形成の部位について検討した．重症度は

Key words：osteoarthritis（変形性関節症），metacarpophalangeal joint（中手指節関節），osteophyte（骨棘）

Address for reprints：Koji Takahashi, Department of Orthopaedic Surgery, East Hokkaido Hospital, 7-19 Wakatake-cho, Kushiro-shi, Hokkaido 085-0036, Japan.

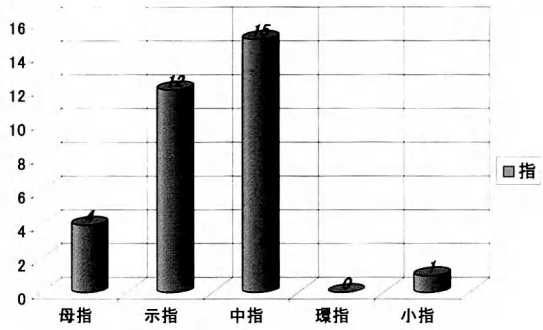

図 1　指別 MP 関節症発生頻度
示指，中指に多発していた．

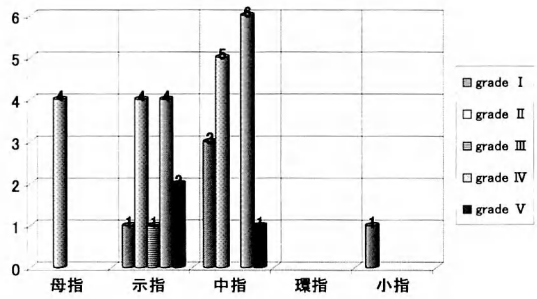

図 2　指別 MP 関節症重症度分類
示，中指では grade Ⅱ とⅣの 2 峰性を示した．

図 3　75 歳，男性，右中指（grade Ⅱ）
基節骨関節縁，中手骨頭に尺側優位の骨棘形成を認める．

図 4　81 歳，男性，左中指（grade Ⅴ）
MP 関節は亜脱臼し，中手骨頭に尺側優位の骨棘形成，それに掌橈側の鉤状骨棘を認める．

Swanson 分類[3]を用い 5 段階評価した．治療の内容は図 6 に示した．ステロイド関節内注射は，トリアムシノロン 10 mg と 1%リドカイン 0.5 ml を使用した．

結　　果

左右別発生頻度では右 15 例，左 9 例，両側 1 例とやや右に多くみられた．指別の発生頻度では，母指 4 指（12.5%），示指 12 指（37.5%），中指 15 指（46.9%），環指 0 指（0%），小指 1 指（3%）と，示指と中指に多発していた（図 1）．このうち 6 例は示指，中指の 2 指同時罹患であった．重症度では grade Ⅰ が 5 指，grade Ⅱ が 13 指，grade Ⅲ が 1 指，grade Ⅳ が 10 指，grade Ⅴ が 3 指であった（図 2）．X 線所見で特徴的だったのは，示指から小指においては，基節骨関節縁の尺側優位の骨棘形成と，中手骨頭の掌橈側の鉤状骨棘であった（図 3，4）．その出現頻度は基節骨の尺側優位の骨棘形成は grade Ⅱ 以上の 23 例中，橈尺両側例 3 指を含めて全指に，また中手骨頭の掌橈側の鉤状骨棘は 15 指（65%）に認められた．母指では，基節骨関節縁に橈側優位の骨棘と硬化を 4 指中 3 指

図 5　75 歳，男性，左母指（grade II）
基節骨関節縁に橈側優位の骨棘形成を認める．

に，1 指は橈尺両側に認められた（図 5）．

治療は，全例に保存療法を行った．その内訳は消炎鎮痛剤のみが 8 例，消炎鎮痛剤とステロイド関節内注射の併用が 8 例，外用剤とステロイド関節内注射の併用が 3 例，外用剤のみが 4 例，無処置 2 例であった．ステロイド関節内注射は，重症度とは関係なく行われた．11 例中 8 例は 1 回の注射で，1 例は 2 回の注射で疼痛が改善した．Grade II の症例 1 例においては 10 回以上の注射を行うも改善せず，1 例は不明であった（図 6）．

考　　察

手指 MP 関節症は CM，PIP，DIP 関節などの指関節に比べ発生頻度は低く，‘まれ’とされている．森田ら[1]は三重県南勢町の成人病健診を受診した 30 歳以上の住民 671 人を対象とした単純 X 線による疫学調査を行い，母指を除けば発生率 0.9% と非常に低率であったと報告している．当院においても治療を行った症例は年間平均 5 名と少なかった．泉類[2]は手指 MP 関節症 60 例 223 指について検討している．指別発症頻度では示指，中指の順に多く，小指が最も少ないとしている．X 線所見の特徴として基節骨関節縁の骨棘形成は母指以外の 4 指では尺側に，母指では逆に橈側に形成されていた．中手骨頭においては，掌背側に骨

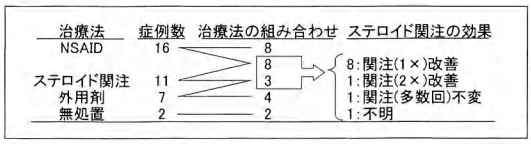

図 6　治療の内訳とステロイド関節内注射の効果

棘が形成されていたと報告している．今回の我々の報告においても，泉類の結果と同様の傾向を示していた．高井ら[4]は 21 例 49 指のうち 19 指の中手骨頭の関節症変化を，CT を用いて詳細に検討している．それによると骨棘は中手骨頭背尺側，掌橈側に多く分布すると報告している．

我々は，MP 関節の関節症が示指，中指に多い理由，また基節骨関節縁の尺側優位に骨棘が生じる理由について次のように推測している．まず CM 関節の動きについて考えてみる．母指 CM 関節では屈曲，伸展，内外転，回旋運動，それに環指，小指 CM 関節では屈曲，伸展運動が認められる．しかし，示指，中指の CM 関節には可動性がない．そのために示指，中指では MP 関節に負荷がかかりやすい．しかも，示指，中指はピンチ動作を行う指であるために MP 関節にはさらに大きな負荷が加わり関節症発生にいたったと考えられる．しかも，MP 関節の側副靱帯の走行と長さ，中手骨頭の形は非対称性である．これらの解剖学的特徴から，MP 関節は尺屈しやすく，尺側に負荷がかかりやすい．このことも示指，中指の MP 関節には他指より関節症変化が起こりやすく，しかも基節骨関節縁には尺側優位の骨棘が形成されやすいものと思われた．

今回の報告において重症度分類に Swanson 分類を用いた．この分類法は本来，DIP，PIP，母指 CM 関節の関節症を分類するものである．本研究でも明らかになったように，MP 関節の関節症が特徴的な X 線所見を示すことを考えると，MP 関節独自の新たな病期分類が必要と思われる．

我々の今回の調査結果では，ステロイド関節内注射は，消炎鎮痛剤無効例にも有効であった．手術的治療は，保存的治療に十分時間をかけた後に選択すべき手段と思われた．

ま　と　め

一次性 MP 関節症 25 例 32 指について検討した部位別発生頻度では，示指，中指に圧倒的に多く発生していた．X 線所見では，示指から小指では基節骨関節

縁からの尺側優位の骨棘形成が特徴的であった．示指，中指は，CM 関節に可動性がないために，ピンチ動作時に MP 関節への負荷が荷重されることが，特徴的な関節症発生に関連していると推測された．ステロイド関節内注射は消炎鎮痛剤無効例に対しても有効であり，手術を選択する前に十分時間をかけて試みるべき方法と思われた．

文　　献

1) 森田哲正，平田 仁，堀川一浩 ほか：手指 MCP 関節症に対する疫学調査ーレントゲン学的検討．日整会誌，74：S769，2000.
2) 泉類博明：手指 MP 関節症．日手会誌，16：251-253，1999.
3) Swanson AB, Swanson GD：Osteoarthritis in the hand. J Hand Surg, 8：669-675, 1983.
4) 高井宏明，阿達啓介：中手指節関節症の X 線・CT 所見と機能障害に関する研究．日手会誌，19：589-592，2000.

日手会誌（J Jpn Soc Surg Hand），第22巻 第2号 101-107，2005

母指MP関節ロッキングの経験
—MP関節の形態と運動からみた危険因子—

井上整形外科
井 上 貞 宏
青森市民病院整形外科
坪 健 司

Locking Metacarpophalangeal Joint of the Thumb—Morphological Risk Factors—

Sadahiro Inoue
Inoue Orthopaedic Clinic
Kenji Tsubo
Department of Orthopaedic Surgery, Aomori City Hospital

In this study, clinical cases of locking metacarpophalangeal (MCP) joint of the thumb were investigated roentogenographically. Then the shape of the metacarpal head of the thumb and risk factors of locking MCP joints were considered.

Materials and Methods：7 cases of locking MCP joints of the thumb and 307 normal MCP joints of the thumb (125 males, 182 females) without locking were examined. From lateral radiological characteristics of the metacarpal head, we have classified the shape of the metacarpal head into three groups：Round type with roundish metacarpal head, Intermediate type with ellipse metacarpal head, Flat type with flattish metacarpal head. Using these classifications, we have compared the shape of the metacarpal head of locking cases with normal cases, and observed MCP joint motion in association with the shape of the metacarpal head.

Results：In locking MCP joint group, there were three cases with the flat type, three cases with the intermediate type, and one case with a round type, while in the normal MCP joint group, the shape of the metacarpal head in order of frequency were round type (235 cases, 77%), intermediate type (57 cases, 19%) and flat type (15 cases, 5%). Motion of the MCP joints were mainly hinge motion with the round type metacarpal head, while with the intermediate type and flat type metacarpal head, hinge motions were decreased and open-book motions were considerably recognized.

Conclusions：The intermediate type and flat type metacarpal head were more commonly recognized in locking MCP joints of the thumb in comparison with normal MCP joints. There was a correlation between the shape of the MCP joint and the modality of joint motion of the MCP joints. We considered that the patients with the intermediate type and flat type metacarpal heads are likely to become locking compared with the round type metacarpal head, and concluded that the shape and the modality of MCP joint motion are the risk factors of a locking MCP joint of the thumb.

緒 言

母指MP関節ロッキングは比較的まれな外傷である．筆者らは少数ではあるが本外傷例を経験した．そこで，ロッキングを生じた症例と非ロッキング例について母指中手骨の骨頭の形態を比較検討し，中手骨骨頭の形態と母指MP関節の関節運動の面から本外傷の危険因子について考察した．

Key words：thumb（母指），metacarpophalangeal joint（中手指節関節），locking（ロッキング）
Address for reprints：Sadahiro Inoue, Inoue Orthopaedic Clinic, 37-7 Ishie-Edo, Aomori-shi, Aomori 038-0003, Japan.

A　　B　　C

図1　母指中手骨骨頭の形態分類
A：円型.
B：中間型.
C：平坦型.

表1　ロッキング症例の概要

症例	年齢	性, 左右	治療法	骨頭形態	健側の ROM
1	34	男, 右	徒手整復	円型	0°/45°
2	18	男, 右	徒手整復	中間型	0°/60°
3	47	女, 左	徒手整復	中間型	0°/40°
4	25	男, 右	徒手整復	中間型	0°/30°*
5	20	男, 左	徒手整復	平坦型	0°/25°
6	50	男, 右	徒手整復	平坦型	0°/30°
7	16	男, 右	観血整復	平坦型	0°/40°

＊：2ヵ月後の患側の ROM.

材料および方法

母指 MP 関節ロッキングの 7 例について母指中手骨骨頭の形態を検討し，健側母指の MP 関節可動域を計測した．健側の可動域の計測ができなかった 1 例では治療終了後 2 ヵ月での患側 MP 関節の可動域を計測した．

次いで，母指 MP 関節に骨傷や関節症性変化を認める症例および関節リウマチの症例を除いた非ロッキング例の 307 関節（男性 125 関節，女性 182 関節）について中手骨骨頭の形態を検討した．中手骨骨頭の形態は MP 関節の側面 X 線写真で中手骨骨頭が丸いものを円型，骨頭が扁平化して棍棒状を呈するものを平坦型，円型と平坦型の間で骨頭が楕円形を呈するもの，または骨頭が丸くないいびつな形状を呈するものを中間型として 3 つのタイプに分類した（図 1）．

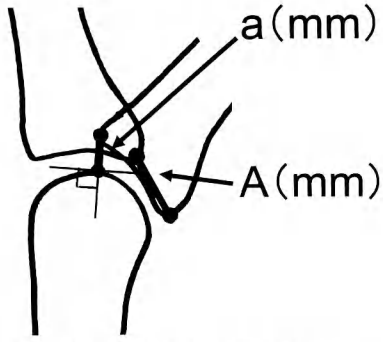

図2　MP 関節の屈伸運動の検討方法
a：伸展位から屈曲した際の背側縁の開大距離（mm），A：掌側縁の滑走距離（mm）．

さらに，円型の 35 関節，中間型の 9 関節，平坦型の 6 関節について母指の自動屈曲位と伸展位での側面 X 線写真を撮り，MP 関節の屈伸運動の状態を検討した．これには伸展位から屈曲位をとった際に基節骨基部背側縁が open book 様に開大する距離を a（mm），基節骨基部掌側縁が中手骨の骨頭上で掌側へ滑走する距離を A（mm）とし，a/A を開大指数とした（図 2）．MP 関節は顆状関節であるので屈伸運動時には主として転がり運動が行われるが open book 運動も混在し，開大指数が大きいものは MP 関節の運動時に open book 運動の占める割合が大きい．

結　　果

ロッキングの症例にはまず徒手整復を行った．整復手技は基節骨基部を中手骨骨頭に押し付けたまま掌側に押し込んで MP 関節を屈曲させる方法で行い[1)10)]，6 例で徒手整復に成功した．1 例では徒手整復が困難であり，骨頭に乗り上げた掌側板の橈側縁を切離して整復した．ロッキング例での中手骨骨頭の形態は円型 1 例，中間型 3 例，平坦型 3 例であった．ロッキング例の健側の MP 関節可動域は，中間型や平坦型では屈曲 60° の 1 例を除いて可動域が小さかった（表 1）．

非ロッキング例の中手骨骨頭の形態は男性では円型 89 関節（71%），中間型 29 関節（23%），平坦型 7 関節（6%）で，女性では円型が 146 関節（80%），中間型 28 関節（15%），平坦型 8 関節（4%）であった．

A　B

図 3　ロッキング例の健側の中手骨骨頭
A：患側（受傷時）.
B：健側.
どちらも平坦型である（症例 5）.

すなわち，中手骨骨頭の形態は通常では円型が多く中間型と平坦型は少ないが，ロッキング例では円型よりも中間型と平坦型が多かった．左右の X 線写真を検討した 42 例（円型 33 例，中間型 6 例，平坦型 3 例）では骨頭形態は両側とも同一であったことから，ロッキング例でも左右の骨頭形態は同一の分類に入ると考えられた（図 3）.

また，MP 関節の屈伸運動時の転がり運動と open book 運動について検討すると，伸展位から屈曲した際の基節骨基部の掌側への滑走距離（A mm）は円型が 5.3±1.7 mm，中間型が 4.0±1.2 mm，平坦型が 2.8±1.7 mm であり，基節骨基部の背側縁の開大距離（a mm）は円型が 1.1±0.7 mm，中間型が 2.3±0.7 mm，平坦型が 2.5±1.7 mm で，開大指数（a/A）は円型が 0.23±0.17，中間型が 0.62±0.23，平坦型が 0.88±0.60 となり，円型から中間型，平坦型へと移行するにつれて MP 関節の屈曲時に基節骨基部の掌側への滑走が減少して転がり運動の占める割合が小さくなり，一方，MP 関節背側の開大が増加して open

A　B

図 4　円型の骨頭をもつ症例の屈伸運動
A：伸展位.
B：屈曲位.
a：1 mm，A：5 mm，a/A：0.20.

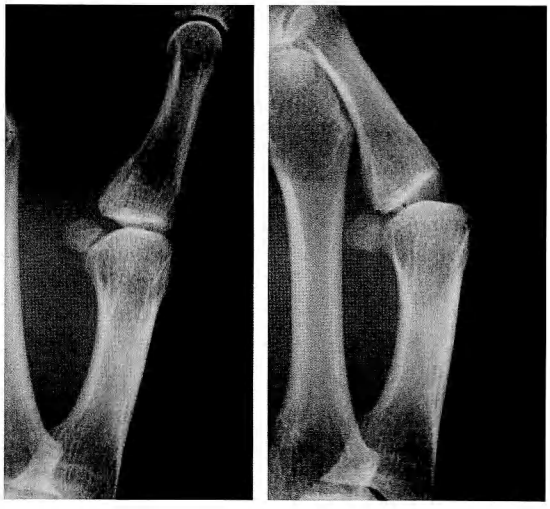

A　B

図 5　中間型の骨頭をもつ症例の屈伸運動
A：伸展位.
B：屈曲位.
a：3 mm，A：4 mm，a/A：0.75.

A　　B

図 6　平坦型の骨頭をもつ症例の屈伸運動
A：伸展位.
B：屈曲位.
a：3 mm，A：5 mm，a/A：0.60.

A　　B

図 7　ロッキング例の骨頭形態の誤認
A：受傷時.
B：経過観察時.
受傷時は軽度回外位で撮影されているために円型にみえるが，経過観察時の正しい側面像では平坦型である（症例 7）.

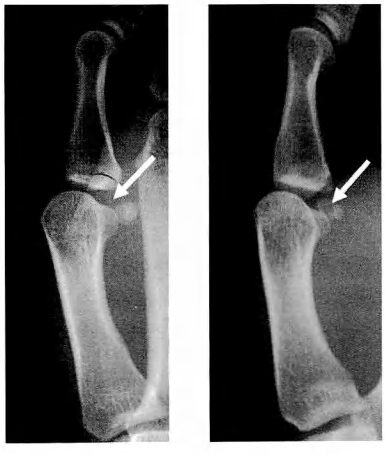

A　　B

図 8　骨頭の形態と骨頭隆起
A，B とも骨頭隆起（白矢印）は大きいが中枢寄りに位置しており，骨頭は円型を呈する.

book 運動の占める割合が大きくなっていた（図 4，5，6）.

考　　察

今回の検討から母指 MP 関節ロッキングの症例では正常例と比べて中手骨の骨頭形態が中間型や平坦型を呈するものが多いと考えられた．また，骨頭が円型を呈するものでは MP 関節の屈伸運動は転がり運動が主体であるが，骨頭が中間型や平坦型の症例では屈伸運動に際して open book 運動の占める割合が多くなり，基節骨基部の掌側への滑走が少なくなり，関節縁の開大が大きくなると考えられた.

母指 MP 関節ロッキングは比較的まれな外傷であり，小林らの 1 例をはじめとして日本人による報告が多い[1)〜6)8)〜11)]．本外傷は Stener[7)]が述べた母指過伸展外傷の 1 つであるが，MP 関節脱臼とは異なり側副靱帯や副靱帯は断裂しておらず，MP 関節の支持機構の損傷としては重篤なものではない．ロッキングの病態としては，MP 関節に過伸展外力が加わった際に掌側板膜様部が断裂し，その遠位部が種子骨や副靱帯とと

A　B　C

図 9　中間型の骨頭と骨頭隆起
A：側面像.
B：回外位像.
C：回内位像.
橈側隆起（白矢印）は回内位で明瞭に観察される．橈側隆起は末梢に位置して尖鋭化し，関節面は尺側（黒矢印）よりも平坦化している．

A　B　C

図 10　円型の骨頭と骨頭隆起
A：側面像.
B：回外位像.
C：回内位像.
橈側隆起（白矢印）は尺側隆起（黒矢印）よりも大きいが，末梢に張り出したり尖鋭化していない．骨頭も平坦化していない．

もに中手骨骨頭の掌側への隆起（橈側隆起）に乗り上げたままの状態で捕捉されて constriction band を形成するという Yamanaka らの説[11]が広く受け入れられている．また，観血的整復を要した症例の手術所見から橈側隆起には横走する溝が形成され，その溝に掌側板断裂部が捕捉されている所見が認められるという報告が多い[3)4)8)9)11)]．

今井ら[2]はロッキングの症例で中手骨の骨頭形態に正常とは異なった傾向が認められることを報告しているが，過去の報告ではロッキング例の中手骨骨頭の形態そのものに言及した報告は少なく[6)8)9)]，多くの報告で提示されている X 線写真も正確な側面像ではない．そのためロッキング例に認められる骨頭の形態異常が看過されている可能性がある（図 7）．中手骨骨頭には橈側と尺側に骨頭隆起が認められ橈側隆起のほうが大きいがその形状はさまざまである[2)6)]．MP 関節の側面 X 線写真では骨頭隆起は骨頭の掌側への張り出しとして観察されるが，骨頭隆起が大きくても中枢寄りに位置していれば円型の骨頭として観察される（図 8）．しかし，骨頭隆起が末梢寄りに位置していれば中間型や平坦型の骨頭として観察される．その場合，橈側隆起のほうが尺側隆起よりも尖鋭化して急峻であり，中手骨骨頭は橈側のほうが尺側よりも平坦化している（図 9，10）．今回，ロッキング例で中手骨骨頭が中間型や平坦型のものが多かったのは，これらの骨頭形態の場合には円型と比べて掌側板の膜様部が尖鋭化した橈側隆起で損傷されやすく，さらに，断裂部が平坦化した骨頭に乗り上げて捕捉されたままの状態となり，ロッキングを生じやすいためと考えられた．

母指 MP 関節ロッキングはスポーツ外傷などが原因で若年者に生じることが多い．さらに，中手骨骨頭の平坦化などの形態異常は小児にも偶然に観察される場合がある（図 11）．したがって，ロッキングに関連した骨頭の形態異常は骨棘や摩耗などによる後天的な要因よりも先天的な要因の関与が大きいと考えられた．

母指 MP 関節ロッキングの治療では新鮮例には徒手整復が試みられる．過去の報告では徒手整復よりも観血的整復を必要とした症例が多く報告されているが[3)4)8)~11)]，Kojima ら[5]や堀内ら[1]は陳旧例を除いて多くの症例で徒手整復が可能であったと報告している．筆者も渡辺ら[10]，堀内らの方法に準じて徒手整復を行

A　　B

図 11　若年者に観察された中手骨骨頭の平坦化
A：17 歳.
B：16 歳.

A　　B

図 13　中間型の骨頭にみられた可動域の減少
A：伸展位.
B：屈曲位.
a：2 mm，A：4 mm，a/A：0.50，可動域は 33°.

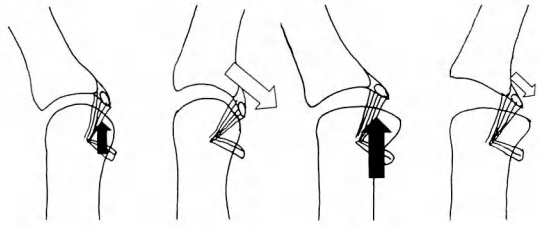

A　　B

図 12　中手骨の骨頭形態，関節運動とロッキングの危険因子
A：円型.
B：中間型や平坦型.
中間型や平坦型では円型と比べてロッキング状態になりやすく（白矢印），自然整復力が有効に作用しない（黒矢印）.

い 7 例中 6 例で成功した．徒手整復の手技で重要なのは基節骨基部を掌側に強く押し込んで MP 関節を屈曲させることで，中手骨の骨頭部に乗り上げて捕捉された掌側板損傷部を骨頭外に押し出すことである[1)5)10)].

今回，MP 関節の自動運動を観察すると，屈伸運動に際しては転がり運動と open book 運動が混在しているが，中手骨骨頭が円型の場合には主として転がり運動が行われ，基節骨基部は屈曲時に中手骨の骨頭上を掌側へ滑走するが，中間型や平坦型の場合には open book 運動が占める割合が大きくなり，基節骨基部は屈曲時に背側が開大してしまって掌側への滑走が少ないことが観察された．

母指 MP 関節は過伸展外力を受けることは多いがロッキング例に遭遇することはまれである．これは通常多いタイプである円型の骨頭では過伸展外力を受けて一時的なロッキング状態が生じても，短母指屈筋などにより基節骨基部を掌側に屈曲・滑走させる整復力が作用し自然整復されてしまう場合が多いからであろう．しかし，中間型や平坦型の骨頭で MP 関節がそもそも open book 様の運動をする場合には，基節骨基部の掌側への滑走が少なく掌側板損傷部を骨頭外に押し出す整復力が有効に作用せず自然整復されにくいと考えられる（図 12）.

以上より，中手骨骨頭が中間型や平坦型の場合には過伸展外力に際して掌側板の膜様部が損傷されやすく，その断裂部が中手骨の骨頭隆起に捕捉されてロッキング状態になりやすい．さらに，一度生じたロッキング状態も自然整復されにくいと考えられた．すなわ

ち，母指 MP 関節の形態と運動様式はロッキングの危険因子になると考えられた．

最後に，少数例の検討からではあるがロッキングの症例では MP 関節の可動域が低下しているものが多かった．今井[2]，Ishizuki[4]らもロッキング例では MP 関節の可動域が低下している場合が多いと述べている．Yoshida ら[12]は母指中手骨の骨頭の形態には round なものから flat なものまでの広がりがあり，骨頭が round なものは flat なものと比べて関節可動域が大きいと報告しているが，骨頭の形態と関節運動との関連については言及していない．今回の検討結果を加えると，中手骨骨頭の形態と MP 関節の可動域に関連があるのは骨頭の形態により関節運動の様式が異なり，骨頭が円型でない場合には屈伸運動に際して open book 運動の占める割合が大きくなり，関節包などの軟部組織の柔軟性が関節可動域に大きく影響するためであろう（図 13）．柔軟性の低下した関節周囲組織は外力に際して損傷されやすくまた自然整復の障害ともなる．したがって，MP 関節の形態と運動様式とともに関節周囲の柔軟性の低下もロッキングの危険因子になると考えられた．

結　　語

1．母指 MP 関節ロッキングの 7 例を検討し，中手骨骨頭の形態を非ロッキング例と比較した．

2．中手骨骨頭の形態には円型から平坦型までのスペクトラムが存在する．通常では円型が多く中間型や平坦型は少ないが，ロッキング例では円型が 1 例，中間型 3 例，平坦型が 3 例であった．

3．中手骨骨頭の形態と MP 関節の屈伸運動には関連があり，中間型や平坦型の骨頭の場合にはロッキングの危険因子になると考えられた．

文　　献

1) 堀内行雄，高山真一郎，仲尾保志　ほか：母指 MP 関節ロッキングに手術が必要か．日手会誌，15：222-225，1998.

2) 今井克己，加藤裕之，保坂瑛一　ほか：母指 MP 関節ロッキングの発生原因に関する解剖学的検討．日手会誌，4：429-433，1987.

3) Inoue G, Miura T：Locked metacarpophalangeal joint of the thumb. J Hand Surg, 13-B：469-473, 1988.

4) Ishizuki M, Nakagawa T, Ito S：Hyperextension injuries of the MP joint of the thumb. J Hand Surg, 19-B：361-367, 1994.

5) Kojima T, Nagano T, Kohno T：Causes of locking metacarpophalangeal joint of the thumb and its non-operative treatment. Hand, 11：256-262, 1979.

6) 小林　晶，松崎昭夫，光安元夫　ほか：母指 MP 関節ロッキングの 1 例．臨整外，3：65-67，1968.

7) Stener B：Hyperextension injuries to the metacarpophalangeal joint of the thumb—Rupture of ligaments, fracture of sesamoid bones, rupture of flexor pollicis brevis. An anatomical and clinical study. Acta Chir Scand, 125：275-293, 1963.

8) Tsuge K, Watari S：Locking metacarpophalangeal joint of the thumb. Hand, 6：255-260, 1974.

9) 上野博章，小林　晶，牟田口啓介　ほか：母指 MP 関節ロッキングの 5 例．整形外科，29：1362-1365，1978.

10) 渡辺宏之，岡　一郎，藤田晉也　ほか：母指 MP 関節過伸展外傷症例の検討．整形外科，33：1555-1557，1982.

11) Yamanaka K, Yoshida K, Inoue H, et al.：Locking of the metacarpo-phalangeal joint of the thumb. J Bone Joint Surg, 67-A：782-787, 1985.

12) Yoshida R, House HO, Patterson RM, et al.：Motion and morphology of the thumb metacarpophalangeal joint. J Hand Surg, 28-A：753-757, 2003.

日手会誌（J Jpn Soc Surg Hand），第 22 巻　第 2 号　108-111，2005

指背腱膜広範前進法による陳旧性腱性 mallet finger の治療経験

戸田中央総合病院整形外科

諸橋　彰・小山尊士

東京医科大学整形外科学教室

高瀬勝己・原田栄志
山本謙吾

The Treatment of Chronic Mallet Finger Using the Extensive Advancement Method of Extensor Aponeurosis

Akira Morohashi, Takashi Koyama

Department of Orthopedic Surgery, Toda Central General Hospital

Katsumi Takase, Hideshi Harada, Kengo Yamamoto

Department of Orthopedic Surgery, Tokyo Medical University

The treatments of chronic mallet finger without bone pieces frequently have some difficulties. We have reported our satisfactory results with the surgical procedure to advance the terminal tendon extensively with the extensor aponeurosis.

The first step of the surgical procedure is to make a crank-shaped incision right above the DIP joint, and to advance toward the proximal portion with the mid lateral incision. The second step is to expose the extensor aponeurosis entirely. The third step is to detach the extensor aponeurosis from the phalanges at the area including the proximal part of the proximal phalanx. The fourth step is to make a dome-shaped incision at the end part of the central band, and to remove the lateral band. The fifth step is to extend the terminal tendon and suture with the distal phalanx. The DIP joint is fixed with K-wire at a 0 degree extensive position and the PIP joint is immobilized with a splint at a 20 degrees flexed position. This simple surgical procedure should be one of the choices of the treatment of chronic mallet finger.

緒　言

骨片を伴わない陳旧性 mallet finger は治療に難渋することが多い．我々はこれらの症例に対し，terminal tendon を指背腱膜とともに前進させる術式を行い良好な成績が得られたので報告する．

対象および方法

対象は 2002 年以降に加療した腱性 mallet finger 8 例 8 指である．全例受傷後 6 週以上経過した陳旧例である．内訳は男性 5 例，女性 3 例，年齢は 22～69 歳，平均 40.1 歳である．右 3 指，左 5 指，受傷原因は，「ドアにはさむ」1 指，「球技で突き指」3 指，「転倒」2 指，「布団や衣類に引っ掛ける」2 指である（図 1）．指別では示指 1，中指 1，環指，小指各 3 指である（図 2）．術後経過観察期間は 6 ヵ月～1 年 2 ヵ月，平均 9.1 ヵ月であった．機能評価は蟹江らの評価基準[4]に従った．

Key words：advancement（前進），chronic（陳旧性），extensor aponeurosis（指背腱膜），mallet finger（槌指），reconstruction（再建術）

Address for reprints：Akira Morohashi, Department of Orthopedic Surgery, Toda Central General Hospital, 1-19-3 Honcho, Toda-shi, Saitama 335-0023, Japan.

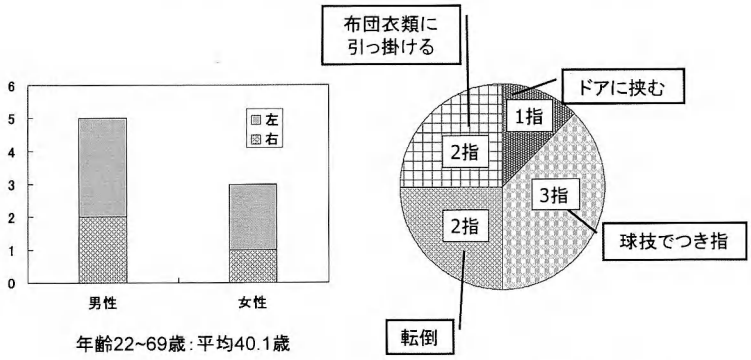

図 1　術後経過観察期間（6 ヵ月～1 年 2 ヵ月，平均 9.1 ヵ月）

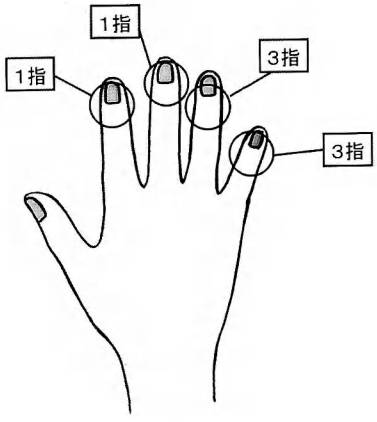

図 2

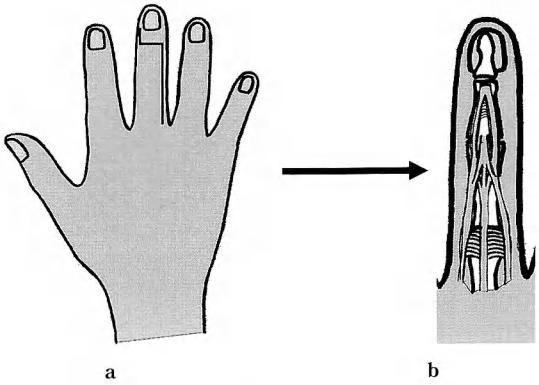

図 3

術　　式

1．DIP 関節直上にクランク状切開を加え，基節部基部まで mid lateral 切開で中枢に進む（図 3a）．そして伸筋腱膜を基節骨基部まで露出する（図 3b）．

2．断裂部で瘢痕化，菲薄化し，中枢へ短縮した指背腱膜を基節骨基部まで鋭的に剝離する（図 4a）．

3．剝離した伸筋腱を末梢に advance するために，中節骨 central band 停止部にドーム状に切開を加え，lateral band を分離する（図 4b）．

4．末梢断裂端は短縮しているので，新鮮化した terminal tendon を末梢に前進させた後 pull-out wiring で末節骨基部に縫着する．この際，DIP 関節は伸展 0° で K-wire にて固定する（図 4c）．

5．後療法は，PIP 関節を屈曲 30° で 2 週間アルフェンスシーネ固定後可動域訓練を開始する．また，DIP 関節を固定した K-wire は 4 週間で抜去し，自動

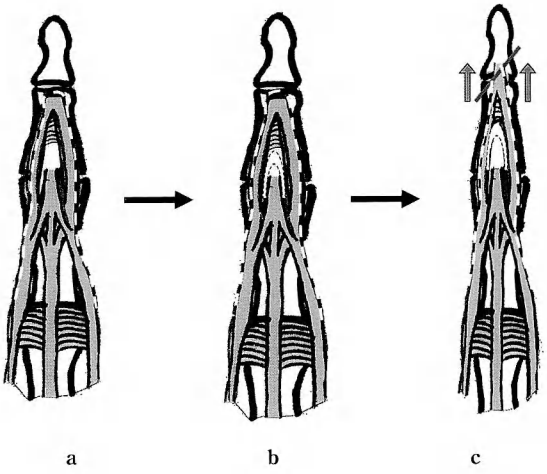

図 4

表 1

	年齢/性別	左右/指別	受傷原因	術前 自動伸展	術後 伸展/屈曲	術後経過 観察期間	縫縮法	成績
1	26/M	R/環	球技	−40°	0°/40°	6 m	suture anchor	優
2	26/F	R/環	衣類にひっかける	−30°	−10°/50°	7 m	pull out	良
3	49/F	L/小	布団にひっかける	−50°	−5°/60°	9 m	pull out	優
4	22/M	R/中	球技	−40°	−10°/50°	7 m	pull out	良
5	69/M	L/小	ドアにはさむ	−60°	−30°/50°	1y	suture anchor	不可
6	48/M	L/小	転倒	−40°	−15°/50°	10 m	suture anchor	可
7	27/M	L/環	球技	−50°	−5°/50°	1y2 m	pull out	優
8	54/F	L/示	転倒	−40°	−10°/35°	8 m	suture anchor	可

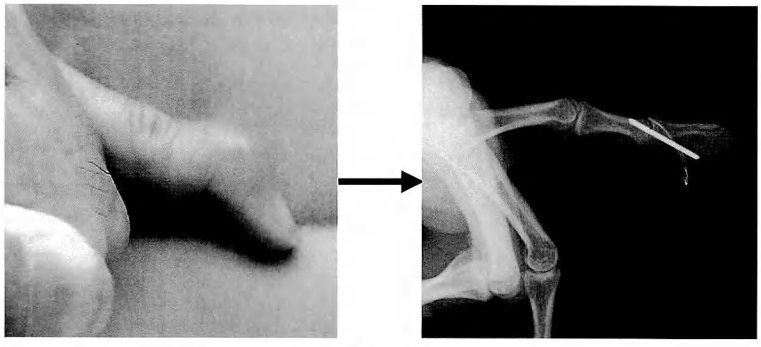

図 5

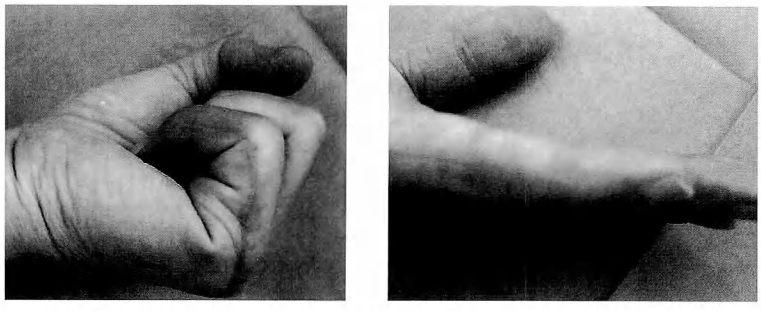

図 6

運動より開始する．

結　　果

全例自動伸展可能となり，DIP 関節の伸展は平均−11.3°，屈曲は平均 58.8° であった．また，PIP 関節の可動域制限やボタン穴変形を呈した例はなかった．成績は優 3 例，良 2 例，可 2 例，不可 1 例であった．不可の 1 例は後療法の失敗で，他動屈曲運動が強すぎたためと考えられた（表 1）．

症　　例

49 歳，女性．布団に左小指を引っ掛け受傷．他医でアルフェンスシーネによる保存的加療を 7 週間施行されるが，DIP 関節の自動伸展不能にて当科紹介となった．左小指は swan neck 変形を呈し，陳旧性腱性 mallet finger と診断，受傷後 14 週目に手術施行．術後 9 ヵ月を経過した時点で DIP 関節は屈曲 60°，伸展−5° で成績は優である（図 5，6）．

考　　察

骨片を伴う mallet finger は，石黒法に代表される術式で良好な治療成績が報告されている．しかし骨片を伴わない腱性 mallet finger は，新鮮例であれば，DIP 関節伸展位で K-wire で固定する方法や一期的に腱を縫合する方法が報告されている．それに対し陳旧例に対する再建術として，Nichols 法[6]，Thompson 法[7)9]，Snow 法[8]，諸橋法[5]などが報告されており，我々は過去これらの術式で加療してきたが，必ずしも満足すべき結果が得られていない．陳旧例の場合 terminal tendon は末節骨付着部より断裂しており，断端は短縮，瘢痕化，菲薄化している[3]．

我々の術式の特徴は，短縮した腱断端部を遊離腱などを用いずに直接末節骨に縫縮するということである．そのためには central band の機能（PIP 関節伸展）を残し，なおかつ lateral band〜terminal tendon を前進させ腱滑動距離を獲得する必要があり[1]，central band から末梢の，lateral band と連続している fiber を切り[2]，指背腱膜を全体的に前進させることで terminal tendon を末節骨へ縫縮可能となった．この利点は，遊離腱移植と異なり縫合部は 1 ヵ所であり，その緊張度に苦慮しない，central band の機能を残しながら terminal tendon の滑動距離を獲得できるという点である．しかし，断裂部のみの展開ではなく広範囲の展開が必要であるという点，術前より屈曲可動域がやや低下する点などが今後の検討課題と考えられた．

ま　と　め

1．陳旧性腱性 mallet finger に対する 1 手術法を紹介した．
2．従来の方法のような煩雑さはなく，単純に terminal tendon を前進させる手技である．
3．簡単な術式であり，陳旧性腱性 mallet finger の 1 つの治療法になると考えられた．

文　　献

1) Bowers WH, Hurst LC：Chronic mallet finger：The use of Fowler's central slip release. J Hand Surg, 3：373-376, 1978.
2) Grundberg AB, Reagan DS：Central slip tenotomy for chronic mallet finger deformity. J Hand Surg, 12-A：545-547, 1987.
3) 石突正文，斉藤則夫，尾澤英彦：ポリエステルパッチで補強した縫合法による伸筋腱術後早期運動療法．日手会誌，17：255-257，2000.
4) 蟹江純一，三浦隆行，中村蓼吾　ほか：最近 14 年間に治療した mallet finger についての検討．整形外科，34：1499-1501，1983.
5) 諸橋政樸，菊池悛一郎：Mallet finger 陳旧例手術の検討．整形外科，26：1327-1329，1975.
6) Nichols M：Repair of extensor-tendon insertion of the fingers. J Bone Joint Surg, 33-A：836, 1951.
7) 角　光弘，今村宏太郎，長谷芳文　ほか：陳旧性腱性槌指に対する Thompson 法の経験．日手会誌，13：275-279，1996.
8) Snow JW：Surgical repair of mallet finger. Plastic Reconst Surg, 41：89-90, 1968.
9) Thompson JS, Littler JW, Upton J：The spiral oblique retinacular ligament (SORL). J Hand Surg, 3：482-487, 1978.

日手会誌（J Jpn Soc Surg Hand），第 22 巻　第 2 号　112-115，2005

TFCC

術後関節鏡所見から検討した TFCC 損傷部の再生

名古屋大学大学院医学系研究科機能構築医学専攻運動・形態外科学手の外科学

建部将広・中村蓼吾
堀井恵美子・中尾悦宏
稲垣弘進

Arthroscopic Evaluation of the TFCC Regeneration

Masahiro Tatebe, Ryogo Nakamura, Emiko Horii
Etsuhiro Nakao, Hironobu Inagaki

Department of Hand Surgery, Musculoskeletal and Cutaneous Medicine, Program in Function Construction Medicine, Graduate School of Medicine, Nagoya University

Purpose：The aim of this study was to evaluate TFCC regeneration arthroscopically.

Methods：Between 1989 and 2003, twenty-five patients who had an injured TFCC examined arthroscopically were included in the final study. Fifteen patients were male and 10 were female, with a mean age of 35 years. The period from the first arthroscopy to the second look was 22 months.

Results：At the second look surgery, 13 patients demonstrated repair of the TFCC (group R). The TFCC remained injured in six patients (group T). The formation of a "radiocarpal septum" covered the TFCC in six patients (group S). Four patients had undergone biopsy of the regenerated TFCC in which the regenerated TFCC was composed primarily of synovial tissue and partly of fibrocartilage. The average range of flexion-extension at the second surgery was 87.7% in group R, 95.2% in group T and 87.5% in group S with respect to the contralateral intact side, where a statistically significant difference was not found between the wrist ROM and the condition of the TFCC. Grip strength at the second surgery was 98.8% in group R, 93.7% in group T and significant decrease by 59.3% in group S compared to the contralateral side.

Discussion：The damaged TFCC has the potential to regenerate.

目　　的

TFCC に関する各種の治療成績・研究の報告は多く認められる．しかし，尺側手関節障害に対して治療を行った患者に，関節鏡視下に再鏡視・評価したものの報告は少ない．今回我々は再鏡視の際の評価について，主に TFCC の所見を中心に検討したので報告する．

対象および方法

1989 年 12 月より 2003 年 6 月までに尺側手関節障害に対して治療を行い，関節鏡再鏡視を行った 59 例（男性 35 例，女性 24 例，初回手術時平均年齢 32 歳）についてカルテ・関節鏡記録を再調査した．初回手術時に TFCC 実質に損傷がみられたものが 25 例あり，TFCC 関節面に fibrillation がみられたものは 13 例であった．主に TFCC 実質に損傷がみられたもの 25 例を検討対象とした．

男性 15 例，女性 10 例．初回手術時平均年齢 35 歳．初回手術は ulnar shortening 21 例，うち 12 例に TFC debridement を施行，1 例に尺骨茎状突起骨接合を行った．他，TFC 修復が 3 例，Wafer 1 例であった．術

Key words：TFCC（三角線維軟骨複合体），wrist arthroscopy（手関節鏡），ulnar wrist pain（尺側手関節痛）

Address for reprints：Masahiro Tatebe, Department of Hand Surgery, Musculoskeletal and Cutaneous Medicine, Program in Function Construction Medicine, Graduate School of Medicine, Nagoya University, 65 Tsuruma-cho, Showa-ku, Nagoya-shi, Aichi 466-8550, Japan.

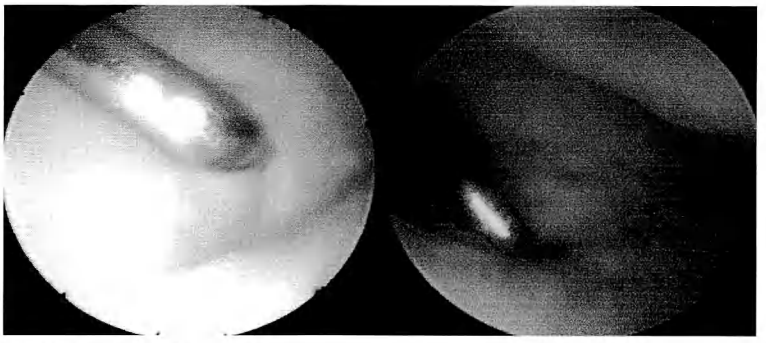

図 1　R 群（13 例）
左：初回手術時．TFCC 損傷を認め，尺骨頭が確認できる．
右：第 2 回目手術時．TFCC が連続し，DRUJ と交通がなくなっている．

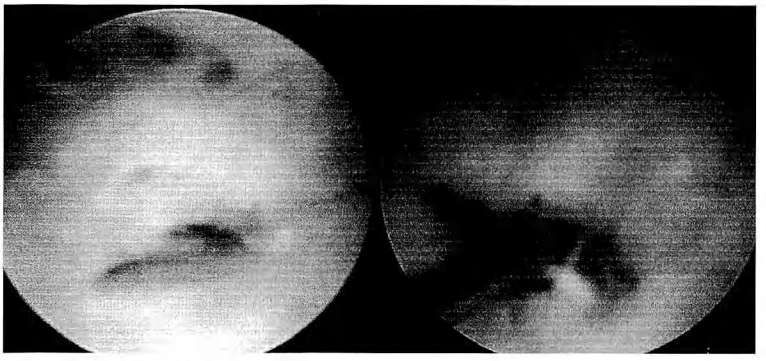

図 2　T 群（6 例）
左：初回手術時．TFCC 損傷を認め，尺骨頭が確認できる．
右：第 2 回目手術時．初回と同様に TFCC 損傷を認める．

前の掌背屈可動域は健側比 84%，回内外可動域は健側比 89%，握力は健側比 75%，ulnar variance は平均 2.2 mm であった．TFCC 損傷のタイプは Palmer の分類で 1B：6 例，1D：1 例，2C：13 例，2D：5 例であった．初回手術から再鏡視まで経過観察期間は平均 1 年 10 ヵ月であった．再鏡視時の ulnar variance は平均 −0.6 mm であった．初回手術関節鏡下に TFCC に損傷があり，TFCC 表面の連続性が得られていたものを R 群（図 1），再鏡視時に損傷が残存していたものを T 群（図 2），再鏡視時に関節内に TFCC から LTIL に向けて隔壁が形成され，TFCC が鏡視不能であったものを S 群とした（図 3）．

結　　果

TFCC 損傷を認めた 25 例中 R 群が 13 例，T 群が 6 例，S 群が 6 例であった（表 1）．年齢については R 群＜T 群＜S 群，初回から再鏡視までの期間について S 群でやや短く，術前の ulnar variance については初回 T 群＜R 群＜S 群，再鏡視時 R 群＜T 群＜S 群の傾向がみられたが，いずれも統計学的に有意差は認められなかった．再鏡視時の手関節掌背屈可動域は健側比 R 群 87.7%，T 群 95.2%，S 群 87.5%となり，T 群で高値であったが，これについても統計学的に有意差は認めなかった．握力は健側比 R 群 98.8%，T 群 93.7%，S 群 59.3%であり，S 群で有意に低かった．術式による差は尺骨短縮単独群でわずかに可動域，握力やや低値であったが，有意差はみられず，TFCC 損傷のタイプによるものについても 2D でやや低値となったが有意差は認めなかった．再建時に修復された TFCC 様の組織の生検を 4 例に行ったところ，一部に線維軟骨を含む滑膜および結合織を認めた．臨床評価は Cooney の評価基準で行った．R 群，T 群，S 群での

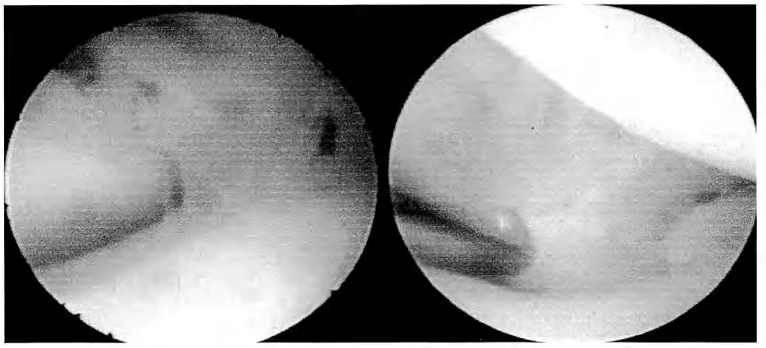

図3 S群（6例）
左：初回手術時．TFCC損傷を認め，尺骨頭が確認できる．
右：第2回目手術時．TFCCの橈骨付着部付近より月状三角骨間に隔壁が存在し，TFCCの確認が不可能．

表1 各群間の比較

	R群（13例）	T群（6例）	S群（6例）
年齢	32.3	35.5	39.7
初回 ulnar variance（mm）	2.00	1.50	3.17
初回から再鏡視まで（日）	674	765	423
再鏡視時 ulnar variance（mm）	−1.12	−0.25	0.08
再鏡視時掌背屈可動域（健側比%）	87.7	95.2	87.5
再鏡視時握力（健側比%）	98.8	93.7	59.3
臨床評価（Cooney's score）	80	84	72

比較では，平均R群80，T群84，S群72となり，S群で不良な傾向がみられたが，臨床評価との間に統計学的な有意差は認めなかった．

考　　察

TFCCの役割は，DRUJと尺側手根骨の安定に寄与し，橈骨手根関節間の力の伝達に関与するとされている[5]．なお，TFCCへの負荷は遠位橈尺靱帯への緊張を高めているとされている[1]．今回の結果から，損傷したTFCC disc proper部分は完全な線維軟骨が再生されるわけではないが，修復される傾向があることが判明した．これは近年報告のある，滑膜由来の幹細胞などによる修復機転が作用したとも考えられる[3]．また，ulnar shorteningなどを行ったことによる環境の変化が組織の再生に対してよい方向に作用したとも考えられる．しかし，再鏡視時のdisc proper部の状態と臨床成績とは関連性は認められなかった．今回の症例の大半はTFCCをdebridementした後であって，これはdisc proper部の断裂は正常な加齢変化の範疇とされる報告とも一致している[2]．このことより，TFCC損傷を含む尺骨突き上げ症候群など尺側手関節障害の治療としては，重要なのは掌背側の靱帯成分であり，今回の大半の症例のようにulnar shorteningなどの方法で遠位橈尺靱帯の緊張を高めるような処置をすることで症状は軽快すると考えられる．

また，橈骨手根関節間の隔壁については，いままで外傷後に生じたとする報告[6]と先天性であるという報告[4]がされている．今回の症例で認められた橈骨手根関節間の隔壁の成因は滑膜由来の幹細胞などが作用している可能性もあるが，はっきりしたことはわかっていない．ただし，隔壁が存在することで，握力は低下しており，原因としては隔壁があることによる刺激症状や橈骨手根関節間のスムースな運動の妨げになること，橈骨手根関節間の力の伝達に悪影響を及ぼしているなどの理由が考えられるが，今後の検討が必要である．

結　　語

臨床所見との関連性ははっきりしたものはみられなかったが，損傷した TFCC は修復する傾向にあった．隔壁形成により，握力は低下した．

文　　献

1) Bowers WH : The distal radioulnar joint, In : Green DP, ed. Operative Hand Surgery. New York, Churchill Livingstone : 939-990, 1988.
2) Mikic Z : Age changes in the triangular fibrocartilage of the wrist joint. J Anat, 126 : 367-384, 1978.
3) Nishimura K, Solchaga LA, Caplan AI, et al. : Chondroprogenitor cells of synovial tissue. Arthritis Rheum, 42 : 2631-2637, 1999.
4) Ono H, Gilula LA, Marzke MW, et al. : Bicompartmentalization of the radiocarpal joint. J Hand Surg, 21-A : 788-793, 1996.
5) Palmer AK, Werner FW : Biomechanics of the distal radioulnar joint. Clin Orthop, 187 : 26-35, 1984.
6) Wehbe MA, Karasick D : Radiocarpal septum after trauma. J Hand Surg, 10-A : 498-502, 1985.

日手会誌（J Jpn Soc Surg Hand），第22巻　第2号　116-119，2005

三角靱帯起始部転位を伴った尺骨茎状突起変形治癒

国保中央病院整形外科

小　野　浩　史・藤　谷　良太郎
古　田　和　彦・仲　西　康　顕

Malunion of the Ulnar Styloid Process and Triangular Ligament Insertion

Hiroshi Ono, Ryotaro Fujitani, Kazuhiko Furuta
Yasuaki Nakanisi

Department of Orthopaedic Surgery, Kokuho Chuo Hospital

Purpose：The purpose of this study was to assess the functional outcome after the re-attachment of the triangular ligament and ulnar styloid process for restoration of forearm rotation in patients with malunion of the triangular ligament insertion and ulnar styloid process after a distal radius fracture.

Methods：We evaluated six patients who had a re-attachment of the triangular ligament and ulnar styloid process retrospectively. The malunited triangular ligament insertion and ulnar styloid process was carried out after the distal radius fracture had once previously been detached from the ulnar head and was re-attached to the anatomically normal site. Presurgical and postsurgical measurements included range of motion, grip strength, pain evaluation and functional status.

Results：At the mean follow-up period of 14 months, forearm rotation improved significantly from 41 to 88% of the unaffected side, and all the patients showed significant improvement in their pain and functional status. Grip strength improved from 56 to 68% of the unaffected side. Wrist functional scores of JSSH improved significantly from 66 to 109 points. The ulnar styloid process united completely in four cases and in only one case the ulnar styloid process showed asymptomatic nonunion.

Conclusions：Re-attachment of a malunited triangular ligament insertion and the ulnar styloid process provided a reliable alternative for the treatment of restriction of forearm rotation after a distal radius fracture.

はじめに

橈骨遠位端骨折の治療後に，回内外制限を残しADLに障害をきたすことがしばしばある．その原因の主なものとして，橈骨短縮変形による尺骨突き上げ症候群や，橈骨末梢骨片（特にsigmoid notch部分）の変形治癒による遠位橈骨尺関節（DRUJ）の不適合症などがある[4)5)]．手関節尺側の障害では，尺骨茎状突起骨折や三角靱帯（TFCCのうちの橈尺靱帯深層）起始部の剥離によるDRUJ不安定症や尺骨頭脱臼などが回内外制限の原因としてあげられる．

今回，橈骨遠位端骨折に合併した尺骨頭の脱臼が放置されたため尺骨茎状突起と三角靱帯起始部が変形癒合し，このため回内外制限をきたした症例の手術成績を検討した．

対　　象

症例は6例で，男性2例，女性4例，左3例，右3例，手術時年齢は平均25歳（17～35歳）であった．骨折から回内外制限に対する手術までの期間は平均7ヵ月（4～10ヵ月）であった．

橈骨遠位端骨折の骨折型はAO分類でA2が3例，A3・B3・C2がおのおの1例で，尺骨茎状突起の骨折型は基部水平骨折が3例，基部斜骨折が3例であっ

Key words：ulnar styloid process（尺骨茎状突起），triangular ligament（三角靱帯），distal radius fracture（橈骨遠位端骨折），malunion（変形治癒）

Address for reprints：Hiroshi Ono, Department of Orthopaedic Surgery, Kokuho Chuo Hospital, 404-1 Miyako, Tawaramoto, Shiki-gun, Nara 636-0302, Japan.

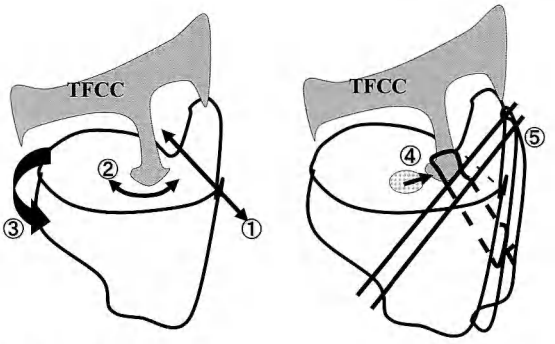

図1　手術方法
①転位癒合した尺骨茎状突起を尺骨頭から切離，②三角靱帯の尺骨頭付着部を切離，③尺骨頭を DRUJ 内に整復，④三角靱帯起始部を尺骨小窩に pull-out 法で縫着，⑤尺骨茎状突起も整復し tension band wiring 法で固定した．

た．橈骨遠位端骨折に対する初期治療法はギプス固定・bridging type の創外固定・経皮鋼線固定＋ギプス固定がおのおの 2 例であった．全例橈骨遠位端骨折は骨癒合していたが，治療終了後も手関節尺側痛と回内外制限を認めた．今回の手術治療を行う直前の手関節可動域は，掌屈平均 53°(30～80°)，背屈平均 55°(10～80°)で対健側比平均 69%(24～100%)，回内平均 38°(0～60°)，回外平均 33°(0～80°)で対健側比平均 41%(11～71%)であった．握力も対健側比平均 56%(30～95%)に低下していた．DRUJ の不安定性を認めた症例はなかった．

橈骨の X 線計測では，radial inclination 平均 24°(18～32°)，volar tilt 平均 5°(0～9°)，ulnar variance 平均＋1 mm（−2～3 mm）で，橈骨遠位端の著しい変形癒合を認めた症例はなかった．しかし全例に手関節 2 方向単純 X 線や 3D-CT 撮影で，尺骨の背側亜脱臼や脱臼を認めた．

上記の症例について，手術前後の疼痛・関節可動域・握力・就労状態を調査し日本手の外科学会の手関節機能評価法を用いて評価した．各項目で Student t 検定にて手術前後を比較し，危険率 5%未満を有意差ありとした．

手術（図 1）

尺骨頭脱臼・亜脱臼の整復と回内外制限の改善を目的に手術を行った．手関節尺側から DRUJ を開き，まず転位癒合した尺骨茎状突起を尺骨頭から切離し尺骨頭の整復を試みる．尺骨頭の十分な可動性は得られず

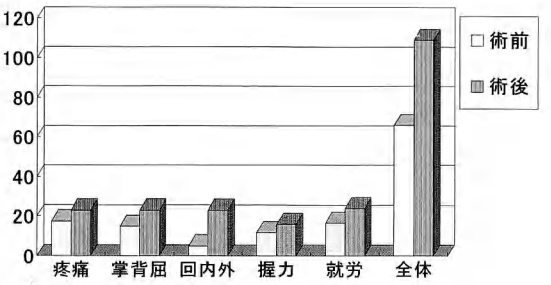

図2　手関節機能評価（日本手の外科学会）
掌背屈以外の項目はすべて術後に有意に改善を認めた．

整復が困難であれば，さらに三角靱帯の尺骨頭付着部を切離し，尺骨頭の可動性を獲得する．尺骨頭を DRUJ 内に整復し，この状態で回内外可動域が改善していることを確認する．

回内外中間位で，三角靱帯起始部を尺骨小窩の本来同部が付着する位置に pull-out 法で縫着する．さらに，最初に切離した尺骨茎状突起も健側の 3D-CT を参考に本来の位置に整復し tension band wiring 法で固定する．術後 4～6 週間のギプス固定後，可動域訓練を行う．

結　　果

中等度以上の疼痛を認めた 5 例に対し手術を行い，平均 14 ヵ月（5～30 ヵ月）間追跡調査した．尺骨＋3 mm variance の 1 例に 3 mm の尺骨短縮術を併用した．

術後の手関節可動域は掌屈平均 71°(45～90°)，背屈平均 79°(45～90°)で対健側比平均 90%(58～100%)と，術前と比較して統計学的に有意ではないが改善した（p＝0.10）．一方，回内は平均 72°(60～80°)，回外は平均 76°(60～90°)で対健側比平均 88%(75～100%)と，こちらは術前と比較して有意に改善した（p＝0.003）．握力も対健側比平均 68%(47～92%)に改善した．術後に DRUJ の不安定性を認めた症例はない．5 例中 4 例で尺骨茎状突起の骨癒合を得たが，1 例は症状のない無症候性偽関節となった．

回内外可動域を含む日手会手関節機能評価法で手術前後を比較すると，掌背屈以外のすべての項目で術後に改善を認め，術前 66±22 点（平均±SD）から術後 109±14 点へ有意に改善した（p＝0.002）（図 2）．術後評価は優 4 例，可 1 例であった．可の 1 例は，橈骨手根関節の変形治癒による手関節痛と掌背屈制限の残存

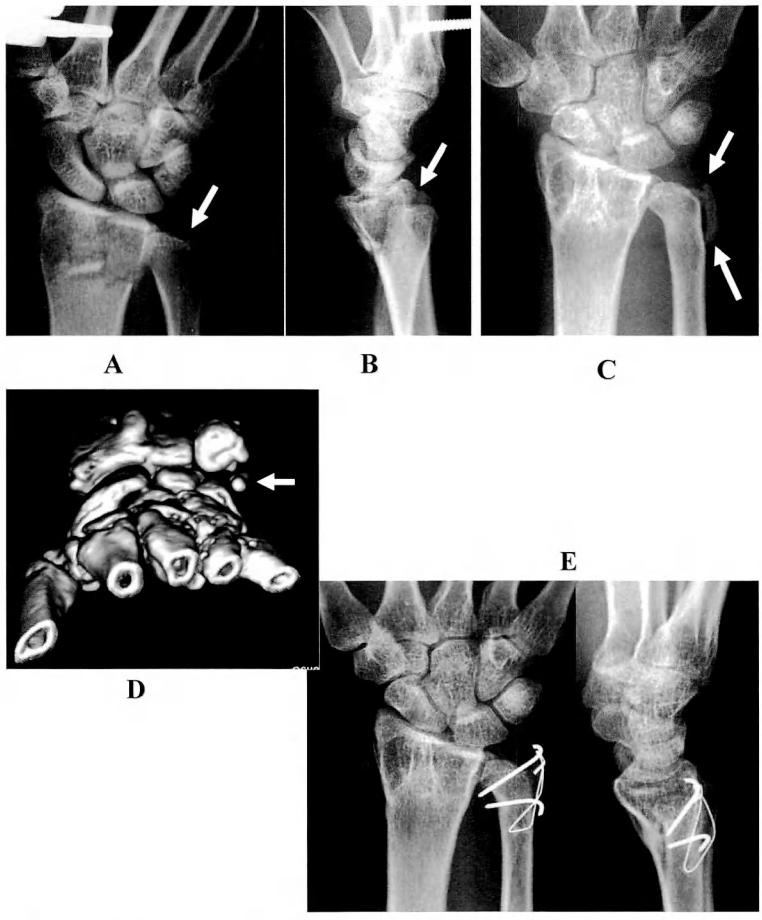

図3　症例提示

A：初期治療時の手関節正面 X 線像．尺骨茎状突起（白矢印）は橈側に転位している．

B：初期治療時の手関節側面 X 線像．尺骨茎状突起（白矢印）は掌側に転位し尺骨頭の亜脱臼も認める．

C：変形癒合後の手関節正面 X 線像．尺骨茎状突起（白矢印）の変形治癒を認める．

D：手関節 3D-CT．尺骨頭が背側へ亜脱臼し尺骨茎状突起（白矢印）は尺骨頭の掌側へ転位癒合していた．

E：術後手関節 2 方向．尺骨頭は整復位にあり尺骨茎状突起も本来の位置で骨癒合している．

が減点の原因であった．

症 例 供 覧

32 歳，女性，主婦．AO 分類 type C1 の橈骨遠位端骨折に対し他院にて bridging type の創外固定による治療を受けた．この時点での手関節 2 方向単純 X 線撮影で，尺骨茎状突起は健側と比較して橈掌側に転位しており，さらに尺骨頭の亜脱臼も認める（図 3A, B）．橈骨の骨癒合完成後，手関節尺側痛と回外制限を主訴に当科を受診した．手関節可動域は掌屈 30°，背屈 40°，回内 60°，回外 0° であった．手関節正面 X 線で尺骨茎状突起の変形癒合を認め（図 3C），3D-CT では尺骨頭が明らかに背側へ亜脱臼し尺骨茎状突起は尺骨頭の掌側へ転位癒合していた（図 3D）．

前述の手術を行い術後6ヵ月の時点で，疼痛は消失し，手関節可動域は掌屈45°，背屈45°，回内70°，回外60°に改善した．術後のX線とCTにて，尺骨頭は整復位にあり尺骨茎状突起も本来の位置で骨癒合している（図3E）．術後1年の現在，主婦業に支障はない．

考　　察

尺骨頭の安定性に大きく関与する手関節尺側の構造として，TFCCの一部が付着する尺骨茎状突起と，尺骨小窩に付着する三角靱帯（遠位橈尺靱帯）がある[2]．尺骨茎状突起単独の単純な骨折のみでは，尺骨頭に著しい不安定性が発生することはない．しかし，尺骨茎状突起骨折に三角靱帯の尺骨小窩からの剝離が加わると尺骨頭の不安定性は明らかとなる[1]．橈骨遠位端骨折に尺骨茎状突起骨折が合併することは珍しくはないが，多くの場合三角靱帯付着部は損傷されず尺骨頭が脱臼・亜脱臼することはない．橈骨遠位端骨折に尺骨茎状突起と三角靱帯の両方の損傷が合併した場合，尺骨頭の不安定性が著しくなり，尺骨頭は背側へ脱臼ないし亜脱臼することが多い．このような状態で橈骨骨折のみを治療すれば尺骨の不安定性が残存することになるので，橈骨遠位端骨折の初期治療時には必ず尺骨頭の不安定性を調べ必要があれば三角靱帯や尺骨茎状突起の修復を行うべきである．

今回の症例は，橈骨遠位端骨折の初期治療時に尺骨頭の背側（亜）脱臼が見逃され，この状態で外固定された．このため尺骨頭から剝離した尺骨茎状突起と三角靱帯は，両者一塊となってか別々にかは不明であるが，背側脱臼した尺骨頭の掌側へずれて癒合した．術前の3D-CTで尺骨茎状突起の掌側転位は全例で明らかで，手関節造影では三角靱帯の尺骨頭への連続性は認められるものの尺骨小窩からずれた位置に付着している（図4）．前腕の回内外運動は，三角靱帯の尺骨頭付着部を中心に橈骨が尺骨頭周囲をまわる回転運動である[3]．この回転中心が尺骨小窩から移動したため回転運動に制限が生じ，回内外制限をきたしたと考えられる．

治療の目的は，転位した回転中心を本来の位置にもどすことである．このために，まず転位癒合した尺骨茎状突起を尺骨頭から切離し，転位癒合した三角靱帯起始部をも切離することで，尺骨頭の可動性を獲得した．次に尺骨頭の脱臼位を整復し三角靱帯起始部を尺骨小窩にさらに尺骨茎状突起を健側と同じ位置に縫着することで，回転中心を本来の位置に整復した．尺骨茎状突起と三角靱帯が一塊となって転位癒合している場合は両者を一塊として剝離し本来の位置へもどすことが可能と考えられるが，両者が一塊か個別にずれたのかを鑑別することは関節造影やCTでは困難であった．このため，今回の症例では尺骨茎状突起と三角靱帯を別々に切離・整復・固定したが，今後両者の位置関係をより詳細に把握する方法を検討する必要がある．

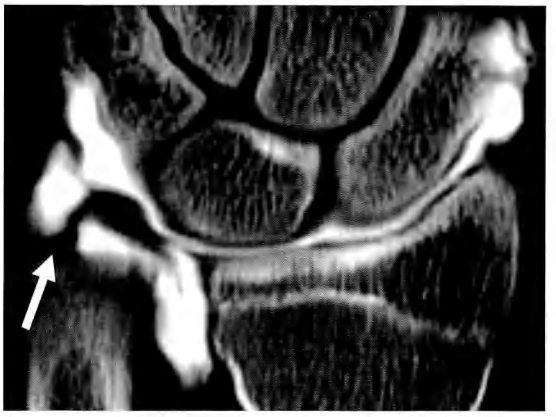

図4　手関節造影
三角靱帯の尺骨頭への連続性が認められ，尺骨小窩からずれた位置（白矢印）に付着している．

ま　と　め

1．橈骨遠位端骨折に合併した尺骨茎状突起と三角靱帯起始部の変形癒合により，回内外制限を生じた6例を経験した．
2．尺骨茎状突起と三角靱帯を同時に整復固定することで回内外は改善した．

文　　献

1) Kihara H：The stabilizing mechanism of the distal radioulnar joint during pronation and supination. J Hand Surg, 20-A：930-936, 1995.
2) Nakamura T, Yabe Y, Horiuchi Y：Functional anatomy of the triangular fibrocartilage complex. J Hand Surg, 21-B：581-586, 1996.
3) Nakamura T, Makita A：Proximal ligamentous component of the triangular fibrocartilage complex-functional anatomy and three-dimensional changes in length of the radioulnar ligament during pronation and supination. J Hand Surg, 25-B：479-486, 2000.
4) Ono H, Yajima H, Tamai S：Treatment of chronic ulnar wrist disorders. Hand Surg, 3：17-34, 1998
5) 小野浩史：遠位橈尺関節症に対するSauvé-Kapandji法の成績．関節外科，19：866-875，2000.

日手会誌（J Jpn Soc Surg Hand），第22巻　第2号　120-123，2005

尺骨茎状突起骨折を伴う橈骨遠位端骨折における三角線維軟骨複合体損傷

市立豊中病院整形外科

山　本　浩　司

Injuries of the Triangular Fibrocartilage Complex in Distal Radius Fractures Associated with Ulnar Styloid Fractures

Koji Yamamoto

Department of Orthopaedic Surgery, Toyonaka Municipal Hospital

Fractures of the ulnar styloid process are often associated with distal radius fractures, but their influence to the treatment outcome of distal radius fractures are not well known. There are some reports that they cause instability of the distal radioulnar joint (DRUJ), but the details are not clear. On the other hand, in recent years it has become clear that a triangular ligament that fastens the articular disc to the ulna at its fovea is important in the stability of the DRUJ. We examined the triangular fibrocartilage complex (TFCC) and triangular ligament injuries from arthroscopic and intraoperative findings in fractures of the distal radius with the fractured ulnar styloid process, and evaluated the influence that the fractured ulnar styloid process exerted on the treatment outcome of fractures of the distal radius from a standpoint of instability of the DRUJ.

From June, 2003 to October, 2004, 25 cases were subjected to surgery. Eight men and 17 women with a mean age of 54 years (range, 14-81 years) were identified. Ten right wrists and 15 left were involved.

Fractures of the distal radius were classified under the AO classification：A2：three wrists, A3：six, C1：eight, C2：seven, and C3：one, respectively. Fractures of the ulnar styloid process were classified under Nakamura's classification：acroteric：three wrists, central part：eight, base：12, and base oblique：two, respectively. We evaluated TFCC injuries by arthroscopy, and evaluated a triangular ligament directly when we repaired a fractured ulnar styloid process.

In the 21 cases (84%) the TFCC was torn at the site of the articular disc by arthroscopic evulation 1A of Palmer's classification：six wrists, 1C：two, and 1D：13. In the seven cases (28%) a triangular ligament was lacerated based on A2 of an AO classification：two wrists, C2：four, and C3：one.

When a triangular ligament tears in a fovea of the ulna, it occurs with instability of the DRUJ. Laceration of a triangular ligament was found in five cases (63%) out of eight under AO classification C2 and C3. Possibility of triangular ligament laceration should be considered in the cases with fracture of the distal radius under AO classification C2 or C3 with a fractured ulnar styloid process.

緒　　言

尺骨茎状突起骨折は橈骨遠位端骨折によく合併するが，それが橈骨遠位端骨折の治療成績に与える影響については諸説があり，いまだ定かではない．遠位橈尺関節の不安定性を生じるとの報告もあるが，それを否定する報告もある．一方，三角線維軟骨複合体（以下，TFCC）とその尺骨への付着部が遠位橈尺関節の安定性に重要であることが近年明らかとなってきている[3]．橈尺骨間の主たる支持組織であるTFCCの三角

Key words：TFCC（三角線維軟骨複合体），distal radius fracture（橈骨遠位端骨折），ulnar styloid fracture（尺骨茎状突起骨折），DRUJ instability（遠位橈尺関節不安定性），wrist arthroscopy（手関節鏡）

Address for reprints：Koji Yamamoto, Department of Orthopaedic Surgery, Toyonaka Municipal Hospital, 4-14-1 Shibahara-cho, Toyonaka-shi, Osaka 560-8565, Japan.

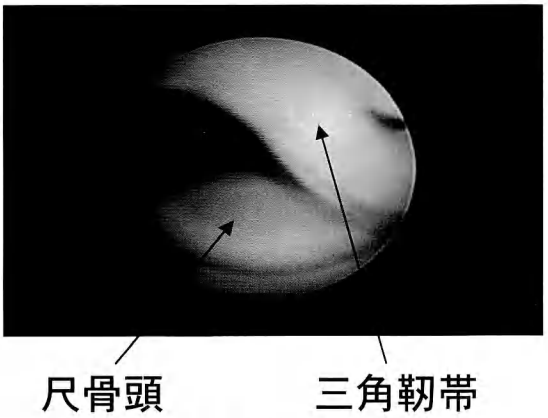

図1　三角靱帯の鏡視所見；断裂なし

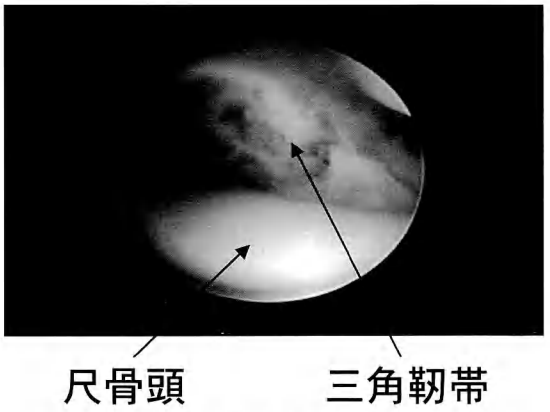

図2　三角靱帯の鏡視所見；断裂あり

靱帯は主に尺骨小窩に付着しているが，その一部は尺骨茎状突起にも付着している．尺骨茎状突起骨折を伴う橈骨遠位端骨折では三角靱帯の断裂を合併し，そのために遠位橈尺関節の不安定性を生じることが考えられる．そこで，尺骨茎状突起骨折が橈骨遠位端骨折の治療成績に与える影響について遠位橈尺関節の不安定性を生じるかどうかとの見地から検討するため，合併する TFCC 損傷を特に三角靱帯の断裂の有無について関節鏡および術中所見から評価した．

対象および方法

対象は 2003 年 6 月から 2004 年 10 月までに当院で手術を施行した尺骨茎状突起骨折を伴う橈骨遠位端骨折 25 例 25 手関節である．当院を受診した同疾患患者のうち重篤な内科的合併症があるなどの理由で手術を希望しない場合のみ保存的治療を行い，それ以外は原則として手術治療の対象とした．症例の内訳は男性 8 例，女性 17 例で，右側 10 例，左側 15 例であった．年齢は 14〜81 歳，平均 54 歳であった．橈骨遠位端骨折の骨折型は AO 分類で A2：3 例，A3：6 例，C1：8 例，C2：7 例，C3：1 例であった．尺骨茎状突起の骨折部位は中村の分類[4]で先端部：3 例，中央部：8 例，基部：12 例，基部斜骨折：2 例であった．全例に手関節鏡を行った．橈骨手根関節鏡で TFCC 損傷を評価し，三角靱帯が鏡視可能な場合は三角靱帯の断裂の有無も評価した（図 1，2）．全例で尺骨茎状突起骨折を修復する目的で手関節の尺側に approach し，尺骨茎状突起骨折部を展開した．三角靱帯が鏡視可能であった場合も鏡視不可能であった場合も，尺骨茎状突起骨折を修復する際に三角靱帯の尺骨小窩付着部での断裂の有無を全例直視下に調べた（図 3，4）．

結　　果

橈骨手根関節鏡視にて TFCC 損傷を認めたものは 25 例中 21 例（84%）であった．これを Palmer 分類[5]に当てはめると 1A：6 例，1C：2 例，1D：13 例であった．ただし三角靱帯の尺骨小窩付着部での断裂例は Palmer 分類の 1B には分類していない．直視下にみた術中所見で三角靱帯の断裂を認めたものは 7 例（28%）であった．それらの橈骨遠位端骨折の骨折型は AO 分類の A2 が 2 例，C2 が 4 例，C3 が 1 例で，C2，C3 に限れば 8 例中 5 例で三角靱帯が断裂していた．また三角靱帯断裂例の尺骨茎状突起の骨折部位は中村の分類の中央部が 2 例，基部が 5 例で，尺骨茎状突起基部での骨折に三角靱帯の断裂が多い傾向があった（表 1）．

考　　察

橈骨遠位端骨折に尺骨茎状突起骨折が合併する頻度は 50〜65%とされる[2]．高頻度に合併するにもかかわらず尺骨茎状突起骨折が橈骨遠位端骨折の治療成績に与える影響については諸説があり，いまだ一定の見解をみない．一方，橈骨遠位端骨折に遠位橈尺関節の不安定性を合併する頻度は 3〜37%と報告されている[2]．TFCC の disc 部分での損傷は 25 例中 21 例（84%）に認めたが，これは Lindau ら[1]の 51 例中 43 例（84%）と同等の頻度であった．また Lindau ら[1]は 19 例（37%）に遠位橈尺関節の不安定性を認め，このうち

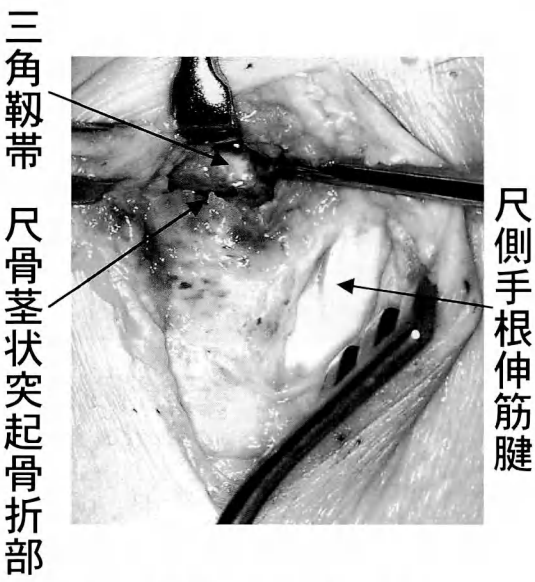

図3　三角靱帯の術中直視所見；断裂なし

図4　三角靱帯の術中直視所見；断裂あり

表1　橈骨・尺骨の骨折型と三角靱帯の断裂

尺骨；中村分類	橈骨；AO 分類				
	A2	A3	C1	C2	C3
先端部		○	○○		
中央部	×○	○	○○○	○×	
基部	×	○○○	○○	×○× ○×	×
基部斜骨折		○	○		

○：三角靱帯の断裂なし，×：三角靱帯の断裂あり．

TFCC の辺縁部での完全断裂があった 11 例中では 10 例（91%）に遠位橈尺関節の不安定性を認めたと述べている．しかし TFCC の損傷については手関節鏡で鏡視できる範囲しかみていない．遠位橈尺関節の主たる支持組織である TFCC の三角靱帯は主に尺骨小窩に付着しているが，その一部は尺骨茎状突起にも付着している．そのため尺骨茎状突起骨折を合併する場合は，尺骨小窩からも三角靱帯が断裂して遠位橈尺関節の不安定性を生じることが考えられる．これまでも尺骨茎状突起骨折の合併と遠位橈尺関節の不安定性の関係については種々の報告があり，Stoffelen[7]，May[2]らは関係ありとしているが，Roysam[6]，Lindau[1]らは関係なしと述べている．尺骨茎状突起骨折の部位や大きさと遠位橈尺関節の不安定性についての報告で，尺骨茎状突起の基部の大きな骨片を伴う骨折で転位の大きなものに遠位橈尺関節の不安定性が生じやすい傾向を指摘するものもある．しかし尺骨茎状突起骨折があっても三角靱帯の尺骨小窩付着部が損傷していなければ遠位橈尺関節の不安定性は生じない．これまで尺骨茎状突起骨折を合併する橈骨遠位端骨折における三角靱帯の断裂の有無を調べた報告はなかった．今回の検討では，手術を施行した尺骨茎状突起骨折を伴う橈骨遠位端骨折の 28%で三角靱帯の断裂を認めた．May[2]は遠位橈尺関節の不安定性を評価できた尺骨茎状突起骨折を伴う橈骨遠位端骨折 71 例中 14 例（20%）に急性あるいは慢性の遠位橈尺関節不安定性を認めたと述べ

ているが，今回の三角靱帯の断裂を 28％に認めたという結果はこれを修復せずに放置した場合に遠位橈尺関節の不安定性が生じる可能性を示唆している．特に AO 分類 C2，C3 のような骨片の転位のある関節内骨折では三角靱帯の断裂は 63％と高率であった．AO 分類で C2，C3 の尺骨茎状突起骨折を伴う橈骨遠位端骨折に対しては三角靱帯修復の必要性を考えて治療にあたるべきである．

結　　語

尺骨茎状突起骨折を伴う橈骨遠位端骨折 25 例中 7 例（28％）で三角靱帯の断裂を認めた．特に AO 分類で C2，C3 の 8 例中では 5 例（63％）で三角靱帯が断裂していた．尺骨茎状突起骨折を伴う AO 分類で C2，C3 の橈骨遠位端骨折の治療に際しては三角靱帯修復の必要性を念頭に置くべきである．

文　　献

1) Lindau T, Adlercreutz C, Aspenberg P：Peripheral tears of the triangular fibrocartilage complex cause distal radioulnar joint instability after distal radial fractures. J Hand Surg, 25-A：464-468, 2000.
2) May MM, Lawton JN, Blazar PE：Ulnar styloid fractures associated with distal radius fractures：Incidence and implications for distal radioulnar joint instability. J Hand Surg, 27-A：965-971, 2002.
3) Nakamura T, Yabe Y, Horiuchi Y：Functional anatomy of the triangular fibrocartilage complex. J Hand Surg, 21-B：581-586, 1996.
4) 中村俊康，高山真一郎，仲尾保志　ほか：尺骨茎状突起骨折と遠位橈尺関節不安定性．骨折，29：278-281，2004.
5) Palmer AK：Triangular fibrocartilage complex lesions：A classification. J Hand Surg, 14-A：594-606, 1989.
6) Roysam GS：The distal radio-ulnar joint in Colles' fractures. J Bone Joint Surg, 75-B：58-60, 1993.
7) Stoffelen D, De Smet L, Broos P：The importance of the distal radiar ulnar joint in distal radial fractures. J Hand Surg, 23-B：507-511, 1998.

日手会誌（J Jpn Soc Surg Hand），第22巻 第2号 124-126，2005

労働災害による上肢外傷例の検討
—第1報；受傷日時，受傷機転，受傷内容等に関する調査—

札幌医科大学整形外科学教室
入 船 秀 仁
札幌医科大学高度救命救急センター
土 田 芳 彦
札幌医科大学整形外科学教室
織 田 崇・和 田 卓 郎
山 下 敏 彦

Analysis of Upper Extremity Trauma due to Work-related Accidents；The 1st Report
—Epidemiology Investigation；Date, Time, Episode, Damaged Types, etc.—

Hideto Irifune
Department of Orthopaedic Surgery, School of Medicine, Sapporo Medical University
Yoshihiko Tsuchida
Department of Traumatology and Critical Care Medicine, School of Medicine, Sapporo Medical University
Takashi Oda, Takuro Wada, Toshihiko Yamashita
Department of Orthopaedic Surgery, School of Medicine, Sapporo Medical University

254 patients with upper extremity traumas in work-related accidents were investigated in our trauma center.

Our patient population consisted of 212 men and 42 women. The mean age was 41.5 years old (range, 17-76 years). Many accidents happened in the morning and evening, and mainly on weekdays. The accidents of 151 patients involved various types of machines. Most injured parts were digits, and most cases were subjected to surgical treatment such as replantation, ORIF, etc.

Previously, there were several reports of upper extremity trauma due to work-related accidents. These reports showed that most data (age, time and day of week of injury) were almost the same as our reports. In our center, it was found that there were more severe traumas such as amputation, complex and/or multiple fractures, etc., and the number of accidents tended to be fewer in winter.

緒 言

労働災害において上肢外傷は最も多い損傷である．上肢外傷は切断をはじめとして重症化する例が多く，そのため治療に難渋する例も多く，機能回復までには長期間の治療を要する[1)4)]．このような上肢損傷の重症度と労働災害の社会的背景により，患者が復職にいたるまでにはさまざまな問題が存在する[1)]．当センターでは，上肢労働災害患者の急性期から社会復帰までを一貫して治療してきた．今回我々は上肢労働災害

Key words：work-related accidents（労働災害），upper extremity trauma（上肢外傷）
Address for reprints：Hideto Irifune, Department of Orthopaedic Surgery, Hokkaido Social Service Assciation Social Welfare Service, Iwanai Hospital, 209-2 Takadai, Iwanai-cho, Iwanai-gun, Hokkaido 045-0013, Japan.

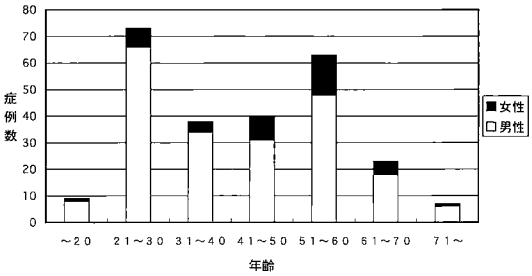

図1　受傷年齢

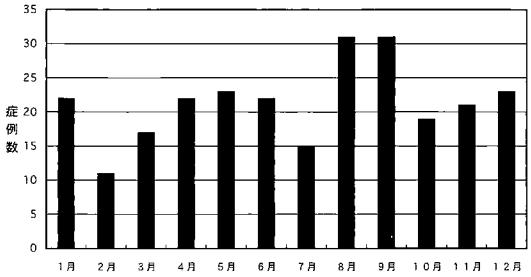

図2　受傷月

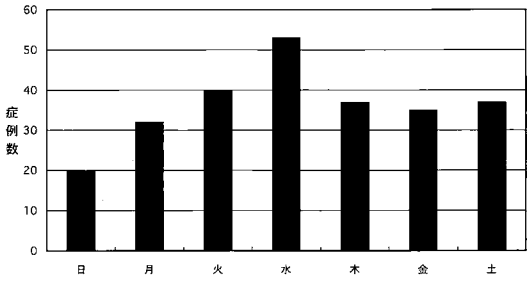

図3　受傷曜日

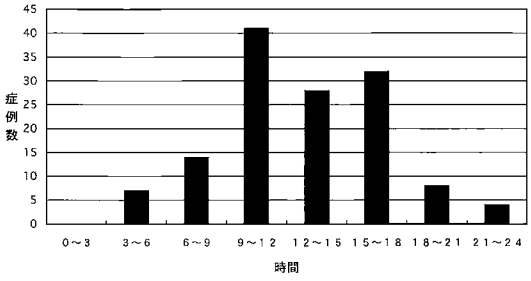

図4　受傷時間帯

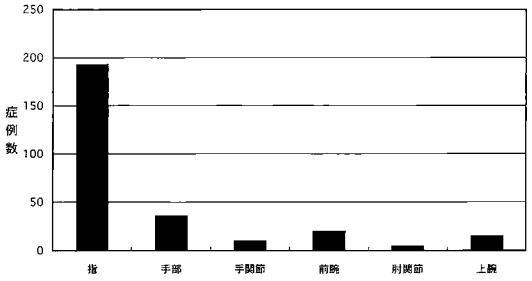

図5　損傷部位

表1　損傷形態

損傷形態	症例数
挫滅	144 例
圧挫	60 例
引き抜き	28 例
鋭利	22 例
熱傷	5 例
剝皮	4 例

患者の受傷背景として受傷機転および受傷内容などについて調査したので第1報として報告する．

対象と方法

1996 年 10 月から 2004 年 10 月までの 8 年間に当院高度救命救急センターに搬入された上肢労働災害患者は 254 名であった．男性 212 例，女性 42 例，受傷時平均年齢は 41.5 歳（17～76 歳）であった．以上の症例を対象として，受傷時年齢の分布，受傷日時，受傷原因，損傷部位，損傷内容，治療方法について後ろ向きに調査を行った．

結　　果

全症例の受傷時年齢は 20 歳代と 50 歳代にピークがみられ，男性，女性とも同様であったが，女性のみに限ると 20 歳代よりも 40 歳代，50 歳代に多い傾向があった（図 1）．受傷月は 8，9 月が多く 2，7 月が少なかった（図 2）．また曜日による分布では水曜日をピークとして月曜日から土曜日までそれほど差がなく発生しており，日曜日ではその頻度が低かった（図 3）．また受傷時間は 9～12 時までが最も多く，次いで 15～18 時が多かった（図 4）．受傷原因では作業機械に巻き込まれた例が 151 例と最も多く，電動ノコギリによる損傷が 47 例と多かった．損傷レベルは手部よ

表2　治療方法

治療法	症例数
保存治療	7例
手術治療	247例
再接着	105例
指	91例 128指
手部	6例　7肢
手関節	1例　1肢
前腕	4例　4肢
上腕	4例　4肢
骨接合	83例
断端形成	81例

り近位例が80例に対して，固有指レベルが191例と最も多く，そのほとんどが切断例であった（図5）．損傷内容はその多くが挫滅・圧挫による損傷であった（表1）．治療方法においては，保存治療を選択した例は7例のみで，205例では再接着をはじめとした手術治療を施行し（表2），その半数以上が2回以上の手術を要していた．

考　　察

労働災害による四肢外傷は軽い打撲などの軽症例から切断などの治療に難渋する重症例までさまざまな程度の損傷が起こりうる．今回我々は，当センターにおける過去8年間の労働災害による上肢損傷例の特色を検討したので第1報として報告した．

当センターにおいても，過去の報告[1)~4)]と同様に受傷年齢は若年者（20歳代）と壮年者（50歳代）に多かったが，女性に限れば20歳代よりも40，50歳代が多い結果となった．これは，労災事故が起こりやすい第一次，第二次産業に従事する20歳代，30歳代の女性が少ないことを反映していると考えられる．

受傷日時に関する検討では，月別では8，9月の受傷がやや多く，2月に少ない結果であった．これは当施設が北海道という亜寒帯性気候に属する地にあることが影響していると思われる．雪深い冬期には，土木，建築作業などが少ないことに起因していると考えられる．また，降雪地域における特徴的な損傷の1つである除雪機損傷[5)]は6例と意外に少なく，除雪機器の安全装置の発達がこの結果に貢献していると考えられる．

曜日別では月曜日から土曜日まで，やや水曜日の受傷例が多い傾向にあったが，ほぼ均一の労働災害発生数であった．ここ数年は完全週休2日制の浸透によって土曜日の受傷例が減少傾向にあり，今後もこの傾向は継続していくものと思われる．受傷時間帯では過去の報告と同様に午前あるいは夕方の受傷が多く，仕事への注意力，疲労度などが影響していると考えられる[1)~3)]．

損傷内容は切断をはじめとして重篤な例が多かったが，当センターが重度四肢外傷を主に治療する施設であることがその原因であろう．そのためほとんどが手術加療を受け，しかも多数回の手術および長期間のリハビリテーションを要する患者が多い傾向にあった．

今回は当センターにおける上肢労働災害症例の受傷背景調査を行ったが，今後，機能予後と復職に与える要因について調査・検討を行う予定である．

結　　語

1．当センターにおける上肢労働災害患者254例の受傷背景について調査を行った．
2．20歳代の若年層と50歳代の中高年層に受傷者が多く，平日の9～12時，15～18時に災害が多く発生していた．
3．当センターの特徴として重度損傷例が多く，また冬期の搬入数が少なかった．

文　　献

1）浅見昭彦，園畑素樹，大久保孝人志　ほか：労働災害における上肢重度損傷についての検討．日手会誌，18：92-94，2001．
2）小西英樹，橋本　務，正岡　悟　ほか：労働災害による手の外傷例の分析．中部整災誌，42：169-170，1999．
3）松井瑞子，若松信吾，前田華郎　ほか：労働災害を原因とした手の外傷における受傷機転の検討．日手会誌，12：968-971，1996．
4）大場満成，角田賢二，横田慎太郎　ほか：労働災害による上肢の外傷例の検討．中部整災誌，39：991-992，1996．
5）土田芳彦，丹野克俊，斉藤丈太　ほか：手部除雪機損傷の治療経験．日外傷学会誌，17：327-331，2003．

日手会誌（J Jpn Soc Surg Hand），第22巻　第2号　127-130，2005

腱

No man's land における屈筋腱縫合後早期自動屈曲療法の経験

久留米大学医学部整形外科学教室
坂井健介・八木雅春
井上英豪・白濱正博
永田見生

Early Active Controlled Mobilization after Flexor Tendon Repair in No Man's Land

Kensuke Sakai, Masaharu Yagi, Hidetake Inoue
Masahiro Shirahama, Kensei Nagata

Department of Orthopaedic Surgery, Kurume University School of Medicine

The six-strand suture technique（Yoshizu #1 technique）was used for delayed primary repair of flexor tendon in no man's land. The early active flexion-extension exercise and modified Kleinert method with rubber band traction in a dorsal extension block splint were performed postoperatively. The splint was discarded in 3 weeks.

Patients consisted of 6 males and 2 females with a mean age of 23.8 years. Eight patients with 8 injured fingers were evaluated using the criteria of the Japanese Society for Surgery of the Hand（JSSH）and the original Strickland's criteria at final follow-up（3.4-10.8 months）. Six fingers were classified as excellent and 2 fingers as good using the JSSH criteria. Five fingers were classified as excellent and 2 fingers as good and 1 fingers as fair using the Strickland's criteria. There was no re-rupture in our series.

Our results indicated that early active controlled mobilization using the Yoshizu #1 suture technique improved final results of flexor tendon repair in no man's land.

緒　　言

これまで no man's land における屈筋腱損傷の治療は癒着との戦いといっても過言ではなく，その後療法は固定法から早期運動療法へと変遷してきた．しかし，Kleinert（変）法においても不十分な腱滑走による不良成績例が散見され，その問題点が指摘されてきた．近年，後療法中の腱滑走距離をより大きくするため術直後より自動屈曲させる早期自動屈曲療法（以下，本法）はその強固な腱縫合法の開発とともに優れた治療成績が報告されてきており，我々も2000年8月以降本法を導入し良好な治療成績を得ているので文献的考察を加えて報告する．

対象および方法

今回，zone IIにおける屈筋腱損傷例のうち，術後本法を行った8例8指を対象とした．その内訳は男性6例，女性2例で，年齢は15～37歳（平均23.8歳）であった．損傷指は示指2例，中指3例，環指2例，小指1例であった．手術時期は primary repair で行われた症例はなく受傷後5～49日（平均13.8日）目に手術が施行されていた．術前状態は6例が鋭利損傷であり，2例は挫滅損傷であった．浅指屈筋腱（以下，FDS）は3例で完全断裂，残りの5例は不全あるいは片側損傷であった．固有指神経損傷を6例（両側1例，片側5例）合併していたが，それ以外の合併症，すなわち血管損傷，骨傷，皮膚欠損などの合併症を認めるものは今回含めていない．術後経過観察期間は

Key words：flexor tendon laceration（屈筋腱損傷），no man's land（ノーマンズランド），early active flexion exercise（早期自動屈曲療法）

Address for reprints：Kensuke Sakai, Department of Orthopaedic Surgery, Kurume University School of Medicine, 67 Asahimachi, Kurume-shi, Fukuoka 830-0011, Japan.

図1　28歳，女性
A：術前状態.
B：術中所見.
C，D：最終評価時.

3.4～10.8ヵ月（平均6.2ヵ月）であった.

1．手術手技

深指屈筋腱（以下，FDP）の縫合法は全例 core suture として吉津1法[11]を用いて行い，補助縫合として全例に6-0ナイロンによる全周性連続縫合を追加した．FDS に対しては3例で結節縫合，他の5例ではそのままとした．神経損傷は全例顕微鏡視下に縫合，腱鞘も可及的に閉鎖を原則とした．術後は手関節中間位，MP 関節60°屈曲位，IP 関節0°にて前腕から手尖までの背側シーネ固定とし，さらにラバーバンドによる牽引を追加した．

2．後療法

後療法は術翌日より伸展制限下に自動伸展・他動屈曲運動に加え，1日数回，術者もしくは主治医の監視下に自動屈曲運動を行った．この際，損傷指屈曲の実際は passive flexion-active hold による等尺性運動[10]は用いず，当初から等張性運動を主体とした．また，Duran 法も適宜併用した．Rubber band traction は術後3週まで行い，伸展制限ナイトスプリントはさらに2～3週間続けた．術後6週目より，blocking 運動を開始し，重労働は術後3ヵ月まで制限した．

結　　果

最終成績は，日手会屈筋腱機能評価法では優6例，良2例であった．伸展不全度を加味した Strickland の評価でも優5例，良2例，可1例であった．術後獲得された健側比握力は75～113%（平均88%）であった．

合併症として3例に PIP 関節の屈曲拘縮（10～35°，平均27°）を認めたが，再断裂例は認めなかった．また，可の1例に追加手術（腱剥離術）を行い，最終時は良の評価を得た．

表 1 Strickland 評価を用いた本法の報告例

報告者（報告年）	受傷指数（症例数）	縫合法	E & G	再断裂率
Shilfverskiöld（1994）	55 指（46 例）	Kessler 変法	96%	7
Baktir（1996）	47 指（34 例）	Kessler 変法	78%	4
長田（2002）	18 指（16 例）	Y1 法	100%	0
今谷（2002）	12 指（11 例）	Y1 法	100%	0
草野（2002）	29 指（29 例）	Y1 法 or TLS 法	88%	8
本研究（2005）	8 指（8 例）	Y1 法	88%	0

Y1 法：吉津 1 法，TLS 法：triple loop suture 法.

症 例 提 示

28 歳，女性．農業体験中にガラスが破裂して受傷．受傷後 10 日目に手術施行．FDP 腱は吉津 1 法にて縫合，FDS 腱は 5-0 ナイロンにて結節縫合後，併せて尺側固有指神経も顕微鏡視下に縫合した．術翌日より本法を開始した．術後 8 ヵ月の最終時評価では，% TAM，Strickland 評価ともに 100%であった（図 1）．

考 察

Zone II 屈筋腱縫合後の後療法において，Kleinert 法は損傷腱を組織内で滑走させることにより腱癒着を防止し，intrinsic healing のみで腱を癒合させる画期的な方法として飛躍的に治療成績を向上させ，さらに改良され変法として現在最も広く普及している．しかし，一方で腱の可動性不足が指摘され[6]，術後の癒着や腱断裂などの成績不良例も依然認められている．こうした背景を受け，基礎的な実験から周囲との腱癒着防止には術後早期より自動屈曲を行うことが理想的とされ[10]，近年強固な腱縫合法の開発とともに本法の良好な治療成績が報告されてきている．

Strickland の評価による本法の報告例を表 1 に示す[2)~4)7)10)]．とりわけ吉津 1 法を用いた本法の治療成績は従来の Kleinert 変法の報告例と比較して，再断裂例の存在を認めず卓越した結果を得ている．症例数の違いもあり一概に比較はできないが，より良好な成績が期待できることが推察された．実際，本法と Kleinert 変法の優劣については，草野らがさまざまな見地から自験例の両 2 群間について同一評価による統計学的解析を行い比較している[5]が，それによると臨床成績および DIP 関節の早期可動性獲得は有意に本法が優っているとしている．また，興味深いことには術前状態不良例の成績は意外にも本法が Kleinert 変法に対し有意差をもってその成績向上へ貢献していることが示されていた．

さて，自動屈曲を可能とする強固な腱縫合法に関しては 2 つの重要な concept が提唱されている．すなわち，縫合腱の強度は主縫合の数に比例し[9]，指屈曲時の滑走抵抗は縫合糸の数に比例する[1]というものである．換言すれば，腱の破断強度は縫合する core suture の数が増えるほど強くなるが，逆に増えすぎると腱縫合部は肥大し，滑走する摩擦抵抗は増えてしまうというものである．

これらの事実をもとに，開発された吉津 1 法[11]は，その強度に関しても非抵抗下での自動屈曲を行う際に十分安全な抗張力を有し，専用の double loop 針および津下式 loop 針を使用することにより，手技的にも Kessler 変法と津下法を併用する簡便な 6 strand core suture 法となっている．ちなみに，代表的な 6 strand core suture 法である Tsai 法よりも強度はさらに優れるとされており[5]，現時点では本法を行ううえで最も信頼しうる縫合法であると思われた．

さて，本法の問題点であるが，いまだ再断裂例や gap 形成が主因とされる成績不良例が存在することがあげられる．縫合強度は自動屈曲に対し安全なレベルまで向上されている以上，今後は腱鞘内での摩擦抵抗を減じるための手術手技の改善が期待される．とりわけ FDS 縫合の是非や Kleinert 法では明らかな有意性がないとされた腱鞘の修復あるいは切除の是非[8]などを本法においても再度比較検討することがこれからの重要な課題であると思われた．また，受傷指別あるいは年齢別における後療法の工夫などもさらに症例を重ね検討しなければならない課題であると考えられた．

今回，自験例では primary repair の症例はなく，本法を行うに際し好条件とはいえなかったが，反して結果は比較的満足できるものとなった．唯一問題となった PIP 関節の拘縮遺残に関しては，夜間の指伸転位での固定を追加し，場合により矯正装具を併用した注意

深い拘縮除去訓練を継続することでその予防は十分可能と考えており，今後も成績不良とされる高年齢の症例，複数指損傷例への適応も含めて本法のさらなる追試を行いたいと考えている．

結　　語

1．No man's land での屈筋腱損傷における早期自動屈曲療法の治療成績を報告した．
2．Primary repair の症例はないが，本法の臨床成績は再断裂例を認めず非常に良好であった．
3．吉津 1 法は早期自動屈曲運動に対し信頼しうる強固な腱縫合法である．
4．成績不良とされる症例への適応も含めて本法のさらなる追試を行う予定である．

文　　献

1) Aoki M, Manske PR, Pruitt DL, et al.：Work of flexion after tendon repair with various suture methods. A human cadaveric study. J Hand Surg, 20-B：310-313, 1995.
2) Baktir A, Turk CY, Kabak S, et al.：Flexor tendon repair in zone 2 followed by early active mobilization. J Hand Surg, 21-B：624-628, 1996.
3) 今谷潤也，守都義明，橋詰博行　ほか：早期自動屈曲療法を行った zone II の屈筋腱修復術の治療成績．日手会誌，19：380-384，2002.
4) 草野　望：屈筋腱損傷新鮮例に対する吉津 1 法と Triple loop suture 法．整・災外，46：1025-1033，2003.
5) 草野　望，吉津孝衛，牧　　裕　ほか：Zone II 屈筋腱断裂に対する早期自動運動療法．日手会誌，19：691-694，2002.
6) MacGouther DA, Ahmed MR：Flexor tendon excursion in no man's land. J Hand Surg, 13：129-141, 1981.
7) 長田伝重，山口哲彦，岩本　玲　ほか：No man's land における屈筋腱縫合後早期自動屈曲・伸展運動療法の検討．日手会誌，19：686-690，2002.
8) Saldana MJ, Lichtman DM, Domelle S：Flexor tendon repair and rehabilitation in zone II open sheath technique versus closed sheath technique. J Hand Surg, 12-A：1110-1114, 1987.
9) Savage R：*In vitro* studies of a new method of flexor tendon repair. J Hand Surg, 10-B：135-141, 1985.
10) Sifverskiöld KL, May EJ：Flexor tendon repair in zone II with a new suture technique and an early mobilization program combining passive and active flexion. J Hand Surg, 19-A：53-60, 1994.
11) 吉津孝衛，牧　　裕，田島達也：早期自動屈曲療法のための新しい屈筋腱縫合の試み．日手会誌，13：1135-1138，1997.

日手会誌（J Jpn Soc Surg Hand），第22巻　第2号　131-134，2005

長母指伸筋腱皮下断裂手術例の検討

群馬大学大学院機能運動外科学
小林　勉
済生会前橋病院整形外科
後藤　渉・中島一郎
黒澤一也
群馬大学大学院機能運動外科学
高岸憲二

Subcutaneous Rupture of Extensor Pollicis Longus Tendon

Tsutomu Kobayashi
Department of Orthopaedic Surgery, Gunma University Graduate School of Medicine
Wataru Goto, Ichiro Nakajima, Kazuya Kurosawa
Department of Orthopaedic Surgery, Saiseikai Maebashi Hospital
Kenji Takagishi
Department of Orthopaedic Surgery, Gunma University Graduate School of Medicine

A Subcutaneous rupture of the extensor pollicis longus（EPL）tendon is a well-known complication of rheumatoid arthritis, tenosynovitis, and Colles fracture. The author reviewed 13 patients with subcutaneous ruptures of the EPL tendon. There were 5 males and 8 females, ranging in age from 17 to 74 years. There were 7 cases of Colles fracture (Frykman type II：1 case , type III：4 cases, and type IV：2 cases), 4 cases of spontaneous EPL tendon rupture and 2 cases of slight injury（wrist sprain). In the Colles fracture group , the mean interval between the fracture and EPL tendon rupture was 29.6 days（range, 12 days to 56 days), most of which were undisplaced or only slightly displaced. In the slight injury group , the mean interval between an injury and tendon rupture was 92 days and 150 days. In the spontaneous rupture group , all patients involved a chronic tenosynovitis of the dorsal extensor compartment.

Various mechanisms have been proposed to account for subcutaneous EPL tendon ruptures. In the Colles fracture group, these generally fall into three categories：mechanical attrition, nutritional impairment, or a combination of the two. In spontaneous rupture cases, it has been postulated that certain occupations are at greater risk for closed tendon rupture, arguing that repetitive tasks may lead to a low-grade inflammation of the tendon, predisposing it to rupture.

緒　　言

長母指伸筋腱（以下，EPL）皮下断裂は，関節リウマチに代表される慢性炎症や，手指，手関節を酷使するスポーツによる腱滑膜炎の合併症として知られており，その一方で，橈骨遠位端骨折後や転倒などの外傷の遅発性合併症としても経験する病態である．その発生機序については，1876年 Duplay が報告して以来種々の要因が検討されている．今回我々は，関節リウマチを除く EPL 皮下断裂手術例を調査し，EPL 皮下

Key words：extensor pollicis longus tendon（長母指伸筋腱），tendon rupture（腱断裂），distal radial fracture（橈骨遠位端骨折）
Address for reprints：Tsutomu Kobayashi, MD, Department of Orthopaedic Surgery, Gunma University Graduate School of Medicine, 3-39-22 Showa-machi, Maebashi-shi, Gunma 371-8511, Japan.

表 1　橈骨遠位端骨折後の EPL 皮下断裂例

症例	受傷時年齢（歳）	性別	罹患側	骨折型（Frykman 分類）	骨折転位の有無	受傷から断裂までの期間（日）	術式
3	60	F	L	III	なし	19	EIP transfer＊
4	72	F	R	II	あり	56	EIP transfer
5	63	F	R	IV	なし	16	EIP transfer
7	63	F	L	IV	なし	25	EIP transfer
10	19	M	R	III	なし	40	PL graft †
11	66	F	L	III	なし	14	EIP transfer
12	74	F	R	III	なし	37	EIP transfer

＊：extensor indicis propius,　†：palmaris longus.

表 2　橈骨遠位端骨折を伴わない EPL 皮下断裂例

症例	断裂時年齢（歳）	性別	罹患側	症例の特徴	外傷の有無と断裂までの期間（日）	術式
1	54	F	R	編み物をする仕事	なし	EIP transfer
2	17	F	R	交通外傷にて転倒	あり（92）	EIP transfer
6	64	M	L	製造業	なし	EIP transfer
8	63	M	R	製造業	なし	EDM transfer ‡
9	55	M	L	製造業	なし	EIP transfer
13	30	M	R	手関節背屈位にて転倒	あり（150）	EIP transfer

‡：extensor digiti minimi.

断裂発生要因を検討した．

対象および方法

1999 年以降手術を施行した関節リウマチ例を除く EPL 皮下断裂 13 例を対象とした．症例の内訳は，男性 5 例，女性 8 例で，腱断裂発生時年齢は平均 55.8 歳（17〜74 歳）であった．橈骨遠位端骨折後の EPL 皮下断裂例では，臨床像，骨折型，および後療法を調査し，橈骨遠位端骨折を伴わない例では臨床像と原因となる外傷の有無を調査した．

結　　果

1．橈骨遠位端骨折後の EPL 皮下断裂（表 1）

橈骨遠位端骨折後の EPL 皮下断裂は 7 例で，皮下断裂の発生時年齢は平均 59.6 歳（19〜74 歳）であった．EPL 皮下断裂発生時年齢について，橈骨遠位端骨折を伴わない群との間に有意差は認められなかった（Student's unpaired t-test，$p=0.2625$）．橈骨遠位端骨折の骨折型は全例 Colles 型で，Frykman 分類 II 型 1 例，III 型 4 例，IV型が 2 例であった．そのうちの 6 例が転位のないものか，軽度な転位のものであった．性別では，女性が 6 例と多く，過去の報告と同様の傾向であった．後療法は，いずれも保存療法（2〜3 週間のギプス固定）で，受傷後早期から，積極的な手指自動運動を指示していた．これら 7 例において，骨折から EPL 断裂までの期間は，12〜56 日（平均 29.6 日）で，5 例が 6 週間以内に発生していた．

2．橈骨遠位端骨折を伴わない EPL 皮下断裂（表 2）

橈骨遠位端骨折を伴わない EPL 皮下断裂例は 6 例で，皮下断裂の発生時年齢は平均 49.3 歳（17〜64 歳）であった．性別では，橈骨遠位端骨折後の群とは対照的に，男性が 4 例と多かった．6 例中 4 例は特発性の皮下断裂例であった．いずれの症例も手をよく使う職業に従事していた．

外傷例の 2 例は，いずれも手をついてから手関節背側に腫脹，疼痛が生じており，外傷後の腱滑膜炎の存在が示唆された．転倒から腱断裂までの期間は，それぞれ 92 日，150 日と長期間を要していた．

代　表　症　例

1．橈骨遠位端骨折後の EPL 皮下断裂例

症例 7：63 歳，女性（図 1）．

既往歴・家族歴：特記事項なし．

現病歴：1998 年 11 月 14 日転倒した際，左手をつ

図 1　症例 7：63 歳，女性
腱断裂発生時左手関節単純 X 線像（Frykman 分類 IV）

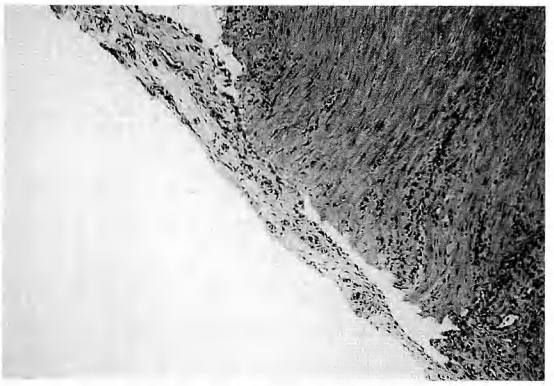

図 2　症例 13：30 歳，男性，EPL 腱断端の病理学的所見（×40）
腱表面の滑膜に浮腫，血管新生，軽度のリンパ球浸潤を認め，非特異的腱滑膜炎の所見であった．また，壊死の所見はみられなかった．

いて左手関節部痛と腫脹がみられ，同日近医を受診し左橈骨遠位端骨折と診断された．転位がないことから，包帯固定のみで経過観察中，同年 12 月 9 日，漬け物を漬ける動作時に母指伸展不能となったことを自覚した．同年 12 月 15 日当科を紹介され受診し，左 EPL 皮下断裂と診断された．断裂時の手関節単純 X 線像で Lister 結節部に縦方向の骨硬化像が認められ，骨折型は Frykman 分類IV型であった．本症例は，骨折受傷後 25 日で断裂した．翌年 1 月 12 日，全身麻酔下に固有示指伸筋腱移行術を行った．術中所見として，Lister 結節部の X 線変化と一致して EPL 腱滑動面の不整は軽度であった．術後成績は，5 ヵ月後の最終診察時，Riddell の評価では good であった．

2．橈骨遠位端骨折を伴わない EPL 皮下断裂例

症例 13：30 歳，男性（図 2）．

既往歴・家族歴：特記事項なし．

現病歴：2003 年 3 月 17 日，転倒して手をついた後，右手関節背側の腫脹，疼痛が続いた．同年 8 月 12 日，洗車作業中に右手関節背側に疼痛を自覚し，直後より右母指 IP 関節の自動伸展が不可能となった．同年 8 月 21 日，当科受診し，右 EPL 皮下断裂と診断された．同年 9 月 5 日，全身麻酔下に EIP 移行術を施行した．術中所見にて，EPL は Lister 結節部で皮下断裂していた．断端の病理学的所見としては，腱表面の滑膜に浮腫，血管新生，軽度のリンパ球浸潤を認め，非特異的腱滑膜炎の所見であった．また，壊死の所見はみられなかった（図 2）．

考　　察

EPL 断裂を合併した橈骨遠位端骨折についての報告によると，性別では女性に多く，転位のない骨折が多く，転位のないものほど腱断裂までの期間が短いと報告されている．自験例は 7 例中 6 例が女性で，6 例が整復を要さない骨折であった．さらに 6 例中 5 例と，ほとんどの例が 6 週以内に腱断裂を生じており，これらの報告と同様であった．橈骨遠位端骨折に伴う EPL 皮下断裂の発生機序については，3 つの要因に大別される[9]．第 1 は，機械的要因説[3]（受傷時の腱への機械的損傷），第 2 は，血行不全説[1)4)]（受傷時の腱のメソテノンが障害されるか，受傷時に生じた血腫や仮骨などが二次的に腱の血流を障害し，腱の脆弱性が生じる），そして第 3 に，これらの要因が合併して関与する複合要因説である．自験例はいずれも骨折から比較的早期に腱断裂を生じており，術中所見にて EPL の滑動床の不整は軽度であった．黒沢ら[6]は，Lister 結節部の EPL 腱の走行の特徴と，転位の少ない骨折例では EPL に対する機械的摩擦の要素は少ないことを述べており，自験例では，腱の脆弱性や Lister 結節部の機械的刺激が誘因となっていると思われた．一方で，自験例の II 型の 1 例のみが，断裂までの期間が遷延傾向にあった．この症例は，受傷後の腫脹，疼痛が強く，早期の積極的な手指のリハビリテーションができなかった点と，Lister 結節部に骨折線のみられない骨折型のため，この報告のような機械的刺

激が生じにくい点で，断裂までの期間が遷延傾向になったものと思われる．

以上のことから，橈骨遠位端骨折に伴う EPL 皮下断裂例においては，浅井ら[2]の述べているように骨折型により断裂までそれぞれ異なった経緯となり，受傷時の腱への直接損傷・血行障害とそれに続発する腱滑膜炎および腱への機械的刺激が，それぞれさまざまな程度で相互に関与して断裂にいたるものと思われた．

橈骨遠位端骨折を伴わない EPL 皮下断裂例のうち特発性 EPL 皮下断裂では，腱の退行変性をベースに，手を酷使する職業の従事者に多くみられる[8]と報告されている．自験例でも特発性例全例が手を酷使する職業に従事していた．これらのことから，Lister 結節で EPL に反復する機械的刺激が加わり腱滑膜炎などを生じて腱の脆弱性が進み断裂を生じるものと思われた．転倒後に生じた断裂例では，病理学的所見から腱自体に壊死像はみられず，腱滑膜炎が主体であり，受傷時の機械的要因である腱への圧挫に加え，その後の血腫や腱滑膜炎による血行障害が腱の脆弱性をまねきこれらが複合的にかかわって腱断裂にいたったと思われた．

また，自験例において，手をつくといった軽微な外傷後の断裂例が 2 例みられた．軽微な外傷後に生じた EPL 皮下断裂の報告によると，反復する軽微な外傷が腱周囲の慢性炎症の誘因となり，このことが断裂の基盤となる[5)7)]と考察されている．自験例での病理組織では，腱の壊死所見はみられず，慢性腱滑膜炎の所見が中心であった．このことから自験例もこれらの報告と同様の誘因で断裂したと解釈することができる．手関節背屈位で手をつくだけの軽微な外傷であっても，局所の腫脹や腱滑膜炎の存在が示唆される場合は，母指では自動運動の点で，一定の安静期間を設ける必要性があると思われた．

結　　語

1．長母指伸筋腱皮下断裂手術例 13 例について検討した．

2．橈骨遠位端骨折後に生じた例は，7 例中 6 例が転位の軽微な例で，女性が 5 例と多く，6 例が 6 週間以内に発生していた．

3．特発性の断裂例は，全例手をよく使う職業の従事者であった．

4．軽微な外傷後の断裂例では，受傷時の腱の挫傷に加え，その後の腱滑膜炎による腱の脆弱性が複合的に断裂に関与していると思われた．

5．軽微な外傷であっても，手関節背側の腫脹や腱滑膜炎の存在が示唆される場合，母指の自動運動には，一定の安静期間を設ける必要性があると思われた．

文　　献

1) 秋吉隆夫，平沢泰介，奥田仁志：長母指伸筋腱（EPL）断裂に関する基礎的研究―長母指伸筋腱の微細血管分布について―．整形外科基礎科学，13：278-279，1986.

2) 浅井重博，小田明彦，幕谷　薫　ほか：橈骨遠位端骨折後の長母指伸筋腱皮下断裂の原因に関する検討．骨折，24：677-680，2002.

3) Denman EE：Rupture of the extensor pollicis longus—a crush injury. Hand, 11：295-298, 1979.

4) Engkvist O, Lundborg G：Rupture of the extensor pollicis longus tendon after fracture of the lower end of the radius—a clinical and microangiographic study. Hand, 21：76-86, 1978.

5) 賀代篤二，角能輝之，門田哲也　ほか：反復する軽微な外傷が誘因と考えられる長母指伸筋腱断裂の 1 例．中部整災誌，43：355-356，2000.

6) 黒沢秀樹，荻野利彦，三浪明男　ほか：橈骨遠位端骨折後の長母指伸筋腱断裂について．臨整外，21：241-248，1986.

7) 肥後知子，浅見昭彦，西田圭介：手指腱皮下断裂の検討．整外と災外，43：976-980，1994.

8) 三原研一：長母指伸筋腱皮下断裂の治療成績．整形外科，53：761-764，2002.

9) 和田卓郎，薄井正道，石井清一：橈骨遠位端骨折による長母指伸筋腱皮下断裂．関節外科，15：106-110，1996.

日手会誌（J Jpn Soc Surg Hand），第22巻 第2号 135-141，2005

伸筋腱引き抜き損傷に対する腱移行術の治療

東海大学大磯病院整形外科

池 田 全 良・原 山 大 樹

東海大学医学部外科学系整形外科

小 林 由 香

東海大学八王子病院整形外科

齋 藤 育 雄・岡 義 範

Tendon Transfer for the Extensor Avulsion Injuries

Masayoshi Ikeda, Hiroki Harayama

Department of Orthopaedic Surgery, Tokai University, Oiso Hospital

Yuka Kobayashi

Department of Orthopaedic Surgery, Tokai University School of Medicine

Ikuo Saitoh, Yoshinori Oka

Department of Orthopaedic Surgery, Tokai University, Hachioji Hospital

Severe avulsive injuries of the extensors of the dorsum of the hand and forearm often accompany open injuries of the bone and joint, and may result in poor functional outcomes. In this study, we evaluated the outcomes of the patients of these injuries treated with tendon transfer, and discussed the deteriorating factors.

We treated 8 patients with severe extensor avulsion injuries. Seven were male and one female with an average age of 48 years. The lesions of the avulsive loss of extensor were zone VI to zone VIII suffered from a rolling or a press machine. Injured tendons included EDC, EIP and EDM in all 8 cases, 4 fingers injury of EDC in 6 and 3 fingers in 2, and EPL in 6 cases. Open fracture and dislocation of the wrist joint or distal forearm was accompanied in 6 cases, skin defects in 3, and ulnar nerve crush in 1. The initial treatment was a meticulous débridement and repair of skin, bone and joint. Secondary tendon transfer was performed 2 to 9 months after the injury. Transferred tendons for EDC were 7 FDS, 1 FDP, 1 ECRL, and 3 remnants EDC of end-to-side suture, and for EPL, 2 FDS, 2 PL, 1 FCR and 1 EPB. Subsequent surgical procedures included tenolysis and capsulectomy for extension contracture of the MP joints of averaged 2 times. The follow-up period averaged 32 months (range ; 18 to 60).

According to %TAM, functional recoveries of EDC were 77% after FDS transfer and 92% end-to-side sutures of the remnant EDC. Recoveries of EPL were 55 to 73%. The motion of the wrist was 55° in extension and 45° in flexion, and the forearm was 60° in pronation and 80° in supination.

The restoration of the EDC function was satisfactory in the severe avulsive injuries by means of tendon transfer repaired distal to the wrist joint level. The deteriorating factors of the hand were the wrist joint disorder resulting from open fracture dislocation, and the postoperative tendon adhesion.

Key words：extensor tendon injuries（伸筋腱損傷），avulsion injuries（引き抜き損傷），tendon transfer（腱移行術），extensor digitorum communis（総指伸筋），extensor pollicis longus（長母指伸筋）

Address for reprints：Masayoshi Ikeda, Department of Orthopaedic Surgery, Tokai University, Oiso Hospital, 21-1 Gakkyo, Oiso, Naka-gun, Kanagawa 259-0198, Japan.

表1 症例の内訳

症例	年齢・性別 受傷原因	受傷側 部位	合併損傷	再建手術	母指・指 ROM (%TAM)	手関節・前腕 ROM (°)	DASH score
1	57歳・男 機械の 巻き込み	左 Zone VI-VIII	手関節開放性脱臼	EPL←FDSIV EDCII, EIP←ECRL EDCIII/IV/V←FDSIII	母指(FDSIV)=65% 指(ECRL)=52% 指(FDSIII)=54%	背屈/掌屈=50/40 回内/回外=70/85	15.72
2	50歳・女 機械の 巻き込み	左 Zone VII-VIII	前腕骨遠位端開放脱臼骨折 示指末節切断 母指基節骨基部開放骨折	EPL←FCR EIP, EDCII/III←FDPII EDCIV/V, EDM←FDS IV	母指(FCR)=55% 指(FDPII)=98% 指(FDSIV)=95%	背屈/掌屈=58/38 回内/回外=70/80	5.24
3	58歳・男 機械の 巻き込み	左 Zone VII-VIII	前腕骨遠位端開放脱臼骨折 前腕部皮膚欠損	EPL←PL EDCII/EIP←FDSIII EDCIII/IV/V/EDQ←FDSIV	母指(PL)=65% 指(FDSIII)=92% 指(FDSIV)=78%	背屈/掌屈=54/60 回内/回外=45/70	16.91
4	48歳・男 グラインダー	左 Zone VI	手背部皮膚欠損	EIP, EDCII, IV, V, EDQ←EDCIII Reversed radial forearm flap	指(EDCIII)=87%	背屈/掌屈=60/50 回内/回外=65/85	4.23
5	27歳・男 プレス機	右 Zone VI-VIII	手関節開放性脱臼 骨折(経舟状月状骨周囲脱臼) 尺骨神経損傷 手背部皮膚欠損	EPL←EPB EIP, EDCII, IV, V, EDQ←EDCIII	母指(EPB)=73% 指(EDCIII)=96%	背屈/掌屈=40/25 回内/回外=56/90	3.29
6	35歳・男 機械の 巻き込み	左 Zone VI-VIII	手関節開放性脱臼 骨折 皮膚欠損	EIP, EDCII/III←FDSIII EDCIV/V, EDM←FDS IV Reversed radial forearm flap	指(FDSIII)=87% 指(FDSIV)=83%	背屈/掌屈=52/43 回内/回外=80/90	4.93
7	57歳・男 機械の 巻き込み	左 Zone VII-VIII	前腕骨遠位端開放脱臼骨折	EPL←FDSIV EIP, EDCII, IV, V, EDQ←EDCIII	母指(FDSIV)=60% 指(EDCIII)=95%	背屈/掌屈=65/47 回内/回外=45/75	8.45
8	52歳・男 機械の 巻き込み	左 Zone VII-VIII	前腕骨遠位端開放脱臼骨折	EPL←PL EDCII/III/IV/V←FDS III	母指(PL)=71% 指(FDSIII)=54%	背屈/掌屈=64/60 回内/回外=55/72	6.58

緒　言

機械の巻き込みによる手背部から前腕遠位部にかけての開放性伸筋腱引き抜き損傷は，筋腱移行部あるいは筋肉部からの断裂で，その腱は高度に汚染され損傷されていることが多い．また，同時に前腕骨・手関節や手指などの開放性損傷・皮膚の損傷を合併し，その初期治療に苦慮することがある．さらに腱損傷に対する治療のみならず，骨関節の開放損傷に対する再建にも時間を要することがあり最終的に手の機能障害をきたすことが多い．このような開放性伸筋腱引き抜き損傷に対して，腱移行術による二次的再建を施行したのでその術後成績と問題点について検討した．

対象および方法

1999年10月から2004年10月までに当科で治療した8例を対象とした（表1）．性別は男性7例，女性1例，受傷時年齢は27～58歳，平均48歳，受傷側

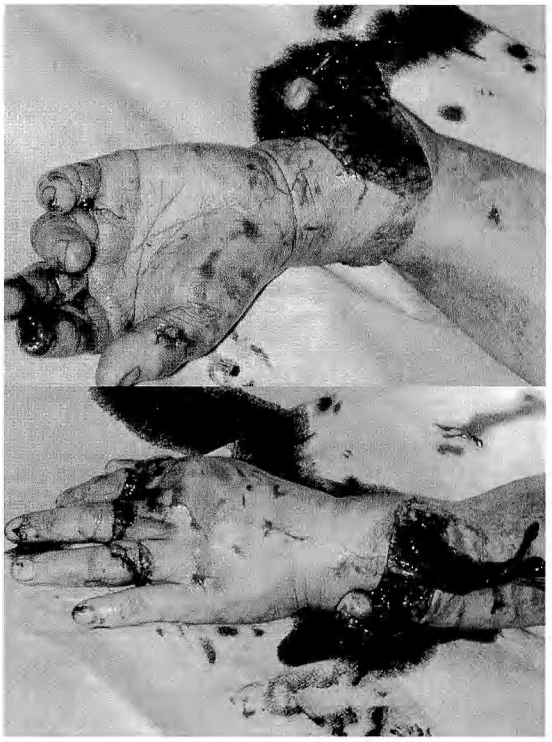

図1　症例2：50歳，女性受傷時
手指の挫創，示指末節の切断，前腕遠位の開放脱臼骨折と伸筋腱引き抜き損傷を認める．

図2　症例2の受傷時単純X線像
母指基節骨基部の関節内骨折とGaleazzi脱臼骨折を認める．

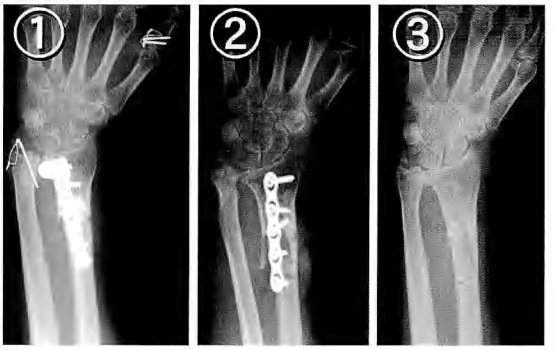

図3　症例2
①受傷時，母指基節骨基部，橈骨骨折と尺骨茎状突起の骨接合を施行した．
②橈骨の偽関節に対して内固定と腸骨ブロックの移植を施行した．
③受傷後2年10ヵ月．

は右1例，左7例であった．受傷原因は機械の巻き込み7例，プレス機による圧挫1例であった．

伸筋腱の損傷部位は，zone VI 1例，zone VI～VIII 3例，zone VII～VIII 4例であり，引き抜き損傷の伸筋腱は8例全例に総指伸筋腱（以下，EDC），固有示指伸筋腱（以下，EIP），小指伸筋腱（以下，EDM）の損傷を認め，EDCの4指損傷は6例，3指損傷は2例であった．また合併するEPLの引き抜き損傷は6例に認めた．伸筋腱損傷以外の合併損傷は，前腕骨遠位端開放骨折4例，橈骨手根関節の開放脱臼骨折3例，母指の開放性骨折と示指の末節切断1例，手背部の皮膚欠損2例，前腕部の皮膚欠損1例，尺骨神経圧挫損傷1例であった．

治療は，受傷時に開放創，開放性脱臼骨折の洗浄および汚染された引き抜き損傷腱のデブリドマンを施行し，同時に皮膚・骨関節の修復につとめたが，開放創の汚染が高度なもの，骨折の粉砕が高度なものに対しては受傷後2週間以上の待機の後に皮膚・骨関節の修復を施行した．手背部皮膚欠損の2例には有茎皮弁（reversed radial forearm flap）を施行し，前腕部皮膚欠損の1例には遊離植皮を施行した．前腕骨遠位端開放骨折の橈骨偽関節2例に対しては内固定と腸骨ブロックの骨移植を施行した．開放性経舟状月状骨周囲脱臼で舟状骨近位部が欠損し，後に前腕回旋障害をきたした1例にはSauvé-Kapandji法を施行した．また，

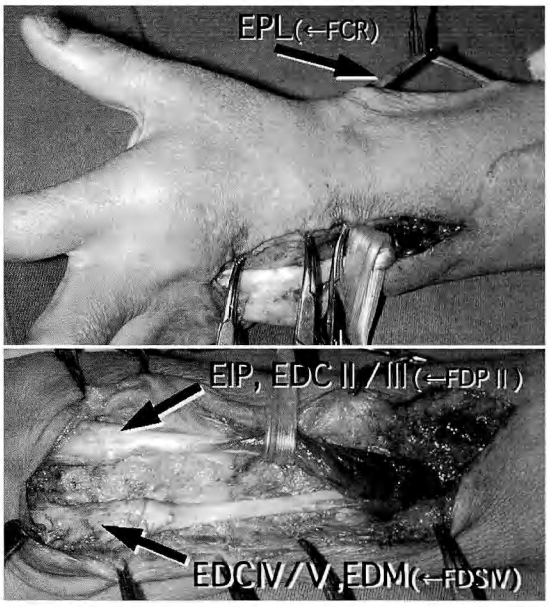

図4　症例2：腱移行術（FCR→EPL，FDPII→EDCII/III，FDSIV→EDCIV/V）後の腱剥離術

尺骨神経の圧挫損傷例には神経剥離術を施行した．

受傷から引き抜き損傷腱に対する再建手術までの期間は2〜9ヵ月，平均4ヵ月であった．腱移行術は，EDCへの移行腱として，浅指屈筋腱（以下，FDS）を7腱，深指屈筋腱（以下，FDP）と長橈側手根伸筋腱（以下，ECRL）をおのおの1腱用いた．残存EDCへの端側縫合は3例3腱でいずれも中指のEDCへの縫合であった．また長母指伸筋腱（以下，EPL）への移行腱はFDS，長掌筋腱（以下，PL）がおのおの2腱，橈側手根屈筋腱（以下，FCR），短母指伸筋腱（以下，EPB）がおのおの1腱であった．術後の腱剥離術，MP関節の伸展拘縮に対する関節包切除を含めた関節授動術は1〜4回，平均2回であった．腱移行術後の経過観察期間は1年6ヵ月〜5年，平均2年8ヵ月であった．

結　　果

日手会の伸筋腱機能評価では，移行腱による指伸展の%TAMは，FDSを用いたもの77%，FDP 98%，ECRL 52%，残存EDCの端側縫合で92%であった．また，母指伸展の%TAMは，FDSを用いたもの62%，PL 68%，FCR 55%，EPB 73%であった．平均関節可動域は手関節は伸展55.4°，屈曲45.4°，前腕は

図5　症例2：経過観察（受傷後3年5ヵ月）時の手指屈曲伸展状態．

回内60.7°，回外80.8°で，手関節に可動域制限を認めた．また，DASHによる上肢機能評価は3.29〜16.91点，平均8.16±5.27点であった．

症例供覧

症例2：50歳，女性．機械の巻き込みにより受傷した前腕骨遠位端開放脱臼骨折と母指基節骨基部開放骨折，示指末節切断，EPLと示指から小指の伸筋腱引き抜き損傷である（図1，2）．受傷時に引き抜き損傷腱のデブリドマンと骨接合を行った．橈骨が偽関節となり伸筋腱の再建と同時に内固定と腸骨移植を施行した（図3）．伸筋腱はEPLにFCRを移行し，示指・中指

図 6　症例 5：27 歳，男性の受傷時の単純 X 線像
経舟状月状骨周囲脱臼を認め，舟状骨近位部は受傷時に欠損していた．

図 7　症例 5
受傷時デブリドマンと創処置の後，創外固定を装着し可及的に手関節のアライメントを合わせた．



図 8　症例 5：伸筋腱の再建
①損傷状態と②腱移行術（EPB→EPL の移行と残存した EDCⅢへの EIP，EDCⅡ/Ⅳ/Ⅴの端側縫合）．

の EDC に末節切断の示指 FDP，環指・小指の EDC に環指の FDS を移行し手背部で縫合した．その後 MP 関節の伸展拘縮に対して 2 回の腱剥離術と関節包切除を施行した（図 4）．経過観察（受傷後 3 年 5 ヵ月）時，母指の%TAM は 55%，指の%TAM は平均 96%で DASH score は 5.24 点であった（図 5）．

症例 5：27 歳，男性．プレス機によって受傷した開放性経舟状月状骨周囲脱臼で舟状骨近位部は受傷時に欠損していた（図 6）．伸筋腱引き抜きと尺骨神経の圧挫を有しており，創部をデブリドマン後，創外固定とした（図 7）．手背部の創が治癒後，損傷した EPL に対して EPB を移行し，残存する中指の EDC に損傷した示指，環指，小指の EDC と EIP を端側縫合した（図 8）．前腕の回旋障害に対しては Sauvé-Kapandji 法を施行した（図 9）．その後 MP 関節の伸展拘縮に対して腱剥離を施行し，経過観察（受傷後 1 年 6 ヵ月）時，

図 9　症例 5
前腕の回旋障害に対して伸筋腱再建時に Sauvé-Kapandji 法を行った．

母指の%TAM は 71%，指の%TAM は平均 95%で DASH score は 3.29 点であった（図 10）．

考　　察

伸筋腱引き抜き損傷の治療は，①損傷伸筋腱の再建と再建術後のリハビリテーション，再建した腱の癒着に対する処置，②皮膚損傷に対する処置と再建，③開放性骨・関節損傷の再建，④腱・皮膚・骨関節の再建に伴って発生する関節拘縮の予防と除去，⑤合併する手指の開放性損傷の治療，および⑥合併する神経損傷に対する治療，など伸筋腱のみならず多くの合併する損傷の治療に時間を要する傾向にある．また，手背部から前腕における伸筋腱の重度損傷では，伸筋腱引き抜き損傷などを一次的に筋腱移行部で修復すると myostatic contracture が生じ筋腱の滑動性が減少する[7]．そのため，引き抜かれた伸筋腱の修復は関節拘縮の予防を十分に行い，腱の gliding floor がある程度良好な状態になってから力源を選んで二次的腱移行で修復することが好ましい[4]．その腱移行に用いる力源は，おのおのの症例の外傷の程度と残存する腱の状況などによって個々に選択せざるをえない．皮膚欠損や腱の gliding floor の損傷状態によっては，皮弁と腱移植・腱移行の組み合わせ，血管付き腱付き皮弁を用いた腱移植・腱移行なども考慮される[2)6)8)]．我々の症例では 8 例全例に EDC を含む指の伸筋腱損傷を認め，6 例に EPL 損傷を有していた．損傷された EDC は末

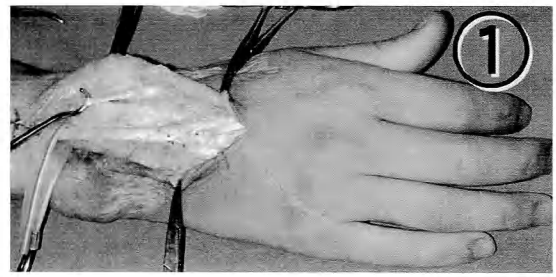

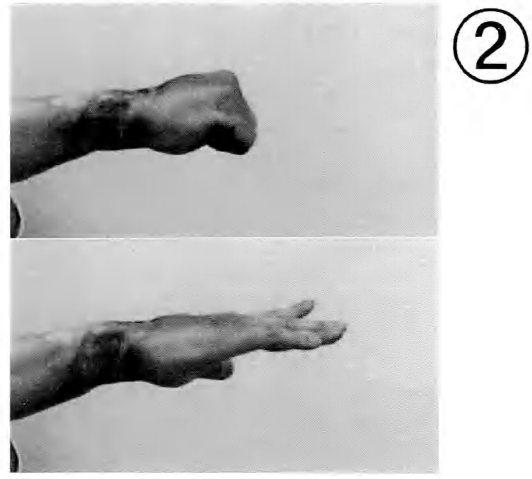

図 10　症例 5
①腱剥離術を施行し，②経過観察（受傷後 1 年 6 ヵ月）時の手指屈曲伸展状態．

梢端縫合部が手背部である場合が多く，EDC の 3 指損傷では残存 EDC への端側縫合を施行したが，4 指損傷では手背部での端端縫合を考慮して FDS を移行腱として用いる場合が多かった．母指では移行する腱とその reroute などで，腱の縫合部には個々に相違が生じた．腱移行術後，手背部での腱の癒着は必発で，指 MP 関節の伸展拘縮に対する関節包切除とともに移行した伸筋腱の癒着剥離を 1～4 回，平均 2 回施行した．腱の再建以外の問題点は，皮膚欠損例に対する皮弁手術や損傷皮膚の遷延治癒，橈骨遠位端骨折の偽関節に対する固定と骨移植，経舟状月状骨周囲脱臼後の前腕回旋障害に対する Sauvé-Kapandji 法など合併損傷に対する追加処置を要したことである．以上のごとく伸筋腱の再建のみでなく，皮膚および骨・関節の高度損傷の存在が，手関節・前腕機能障害の残存する要因となっていた．

前腕部での伸筋腱引き抜き損傷に対する治療のまと

まった報告は少ないが[1)3)~5)]，木野ら[4)]の EDC を腱移行で修復した 19 例の報告では，FCR の移行で指伸筋腱%TAM は 84.5%，FDS の移行で 79.6%の機能回復を報告している．我々の EDC の再建例は，再建術後に 1 回ないしは複数回の追加手術を要し手関節の拘縮が残存したものの，ECRL の移行によって再建した例を除き，指の%TAM は 75～97%で比較的良好な回復を得たと考えられた．

結　　語

前腕の伸筋腱引き抜き損傷に対して，腱移行術による再建を施行した．骨関節などの合併損傷に対する処置，移行腱の癒着剝離などの追加処置を要した．若干の手関節可動域制限は残存したが，患者の満足する手指機能回復を得た．

文　　献

1) 浅野経生，武田　丘，鷲見信清　ほか：手指伸筋腱引き抜き損傷を伴う重度挫傷の治療経験．中部整災誌，27：1564-1566，1984.

2) Caroli A, Adani R, Castagnetti C, et al.：Dorsalis pedis flap with vascularized extensor tendons for dorsal hand reconstruction. Plast Reconstr Surg, 92：1326-1330, 1992.

3) Cautilli D, Schneider LH：Extensor tendon grafting on the dorsum of the hand in massive tendon loss. Hand Clin, 11：423-429, 1995.

4) 木野義武，服部順和，小出敬之　ほか：前腕部における伸筋腱引き抜き損傷の治療．日手会誌，16：380-383，1999.

5) Takami H, Takahashi S, Ando M, et al.：Traumatic rupture of the extensor tendons at the musculotendinous junction. J Hand Surg, 20-A：474-477, 1995.

6) 田中建司，浦田士郎，渡部　健　ほか：伸筋腱引き抜き損傷を伴った手背挫滅損傷に対し腱付き遊離足背皮弁により再建した 1 例．中部整災誌，41：1642，1998.

7) 矢部　裕，高橋正憲，内西兼一郎：手背，前腕における伸筋腱損傷．手指伸筋腱損傷の治療成績の検討一特に手背から前腕における重度損傷について一．整形外科，29：1236-1239，1978.

8) Yajima H, Inada Y, Shono M, et al.：Radial forearm flap with vascularized tendons for hand reconstruction. Plast Reconstr Surg, 98：328-333, 1995.

日手会誌（J Jpn Soc Surg Hand），第 22 巻　第 2 号　142-145，2005

母指 MP 関節伸展不全を合併した長母指伸筋腱皮下断裂例の検討

聖マリアンナ医科大学東横病院整形外科
清　水　弘　之・岡　田　洋　和
聖マリアンナ医科大学整形外科学教室
別　府　諸　兄・松　下　和　彦
笹　尾　三　郎

Subcutaneous Rupture of the Extensor Pollicis Longus Tendon with an Extension Lag of the Thumb Metacarpophalangeal Joint

Hiroyuki Shimizu, Hirokazu Okada
Department of Orthopaedic Surgery, St. Marianna University School of Medicine, Toyoko Hospital
Moroe Beppu, Kazuhiko Matsushita, Saburo Sasao
Department of Orthopaedic Surgery, St. Marianna University School of Medicine

Five cases were investigated in the subcutaneous rupture of the extensor pollicis longus tendon (EPL) with an active extension lag of the thumb metacarpophalangeal (MP) and interphalangeal joint.

In four cases, tendon ruptures occurred after undisplaced fractures of the distal radius, and in the other case occurred following rheumatoid arthritis.

All cases were females, their ages ranged from 54 to 83 years. The mean intervals between fracture and EPL tendon rupture was 13.5 days in the cases which were treated with casting and was 2.5 days in the cases without fixation. Extensor indicis proprius tendon transfer was performed in all cases. There were attrition ruptures of the EPL stump at the Lister tubercle in all cases. At operative findings in the first extensor compartment, the cause of the extension lag of the thumb metacarpophalangeal joint was due to the absence of the extensor pollicis brevis tendon (EPB) in four cases, and hypoplasia and adhension of the EPB with the other case. Tendon rupture at a median 8 days from the injury suggested that traumatic factors at injury and poor tendon nutrition were more important, furthermore, excessive force was added to the EPL because extension of the MP joint was compensated for by the EPL in the absence of the EPB. As a result, we considered that EPL tendon ruptures of these cases occurred earlier than the cases of EPB that have been previously reported.

はじめに

長母指伸筋腱（EPL）皮下断裂例では母指 IP 関節の伸展障害を生じるが，まれに母指 MP 関節の伸展障害をきたす症例が散見される．今回，橈骨遠位端骨折後や関節リウマチ（RA）例で短母指伸筋腱（EPB）の欠損および癒着により母指 MP 関節の伸展障害を合併した症例を経験したので文献的考察を行い，検討した．

症例および結果

症例は橈骨遠位端骨折後 4 例，RA に伴う 1 例の 5 例であった．全例女性で左側 3 例，右側 2 例，発症年齢は 54～83 歳（平均 67 歳）であった．骨折例の X 線

Key words：extensor pollicis longus（長母指伸筋腱），tendon rupture（腱断裂），distal radius fracture（橈骨遠位端骨折），extension lag（伸展不全），extensor pollicis brevis（短母指伸筋腱）

Address for reprints：Hiroyuki Shimizu, Department of Orthopaedic Surgery, St. Marianna University School of Medicine, 2-16-1 Sugao, Miyamae-ku, Kawasaki-shi, Kanagawa 211-8511, Japan.

図1　症例 1：64 歳，女性
受傷後 2 日目に母指 IP，MP 関節ともに自動伸展が不能となった．

図2　症例 1：64 歳，女性
転位のない関節外骨折を認めた．

像では 4 例とも転位のない関節外骨折を認め，受傷後には 2 例に弾性包帯が，他の 2 例にギプス固定が行われていた．骨折後より EPL 断裂までの期間は骨折後 2 日，3 日，13 日，14 日目（平均 8 日目）と比較的早期に発症し，また RA 例では発症後 6 年で EPL の断裂を生じていた．いずれも当科に紹介された時点で母指 IP 関節の伸展障害のみならず MP 関節が屈曲位をとり自動伸展が不能であった．このうち 3 例に超音波検査を行い，いずれも EPL 断裂と EPB の欠損した画像所見を認めた．全例に固有示指伸筋腱による腱移行術を行った．術中所見では Lister 結節部で EPL 断端部に腱の摩耗を認め，第 1 コンパートメント内で EPB の欠損を 4 例に認めた．骨折後の 1 例では長母指外転筋腱（APL）と EPB が癒着し，剥離すると EPB は細く低形成を呈していた．術後平均 8 ヵ月の経過観察時には母指 IP 関節の自動伸展は可能で屈曲制限もなかったが，MP 関節では 2 例に−10° の自動伸展不全を認めた．

症　例　供　覧

症例 1：64 歳，女性．近医で右橈骨遠位端骨折後に弾性包帯固定を受けたが，2 日目に母指 IP，MP 関節ともに自動伸展不能となり，当科に紹介された（図 1）．X 線上，転位のない関節外骨折を認めた（図 2）．術中所見では EPL 断端部は腱が摩耗し，第 1 コンパートメント内で EPB が欠損し，APL のみ存在していた．第 1 コンパートメント内の腱に緊張をかけても母指 CM 関節の伸展のみで MP 関節の伸展は認めず，EPB の欠損を示唆していた（図 3）．固有示指伸筋腱による腱移行術を行い，3 週間でシーネ固定を除去し，可動域訓練を開始した．

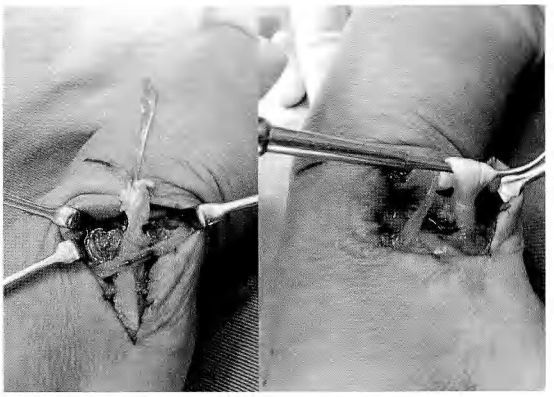

図3　症例 1：64 歳，女性
EPL 断端部に腱の摩耗を認める．第 1 コンパートメント内の腱に緊張をかけても母指 CM 関節の伸展のみで MP 関節の伸展は認めず，EPB が欠損していた．

症例 2：55 歳，女性．左橈骨遠位端骨折後のシーネ固定中も第 1 コンパートメントに腫脹と皮下出血を認めていたが，13 日目に母指 IP，MP 関節ともに自動伸展が不能となったため当科に紹介来院した（図 4）．X 線上，転位のない骨折が認められ，術中所見では EPL は断裂し，第 1 コンパートメント内には隔壁がなく，APL と EPB は癒着し，これを剥離すると低形成な EPB を認めた（図 5）．

症例 3：54 歳，女性．6 年前に発症した RA で，母指に力を入れた際に母指 IP，MP 関節ともに自動伸展

図 4　症例 2：55 歳，女性
受傷後 13 日目に母指 IP，MP 関節ともに自動伸展が不能となった．

図 5　症例 2：55 歳，女性
EPL の断裂部位と低形成な EPB（レトラクター）を認めた．

図 6　症例 3：54 歳，女性
母指 IP，MP 関節ともに自動伸展が不能となった．

図 7　症例 3：54 歳，女性
EPL 断端部は摩耗し，第 1 コンパートメント内で EPB の欠損を認めた．

が不能となった（図 6）．手術所見では EPL 断端部に腱の摩耗を認め，第 1 コンパートメント内で EPB の欠損を認めた（図 7）．滑膜切除と固有示指伸筋腱による腱移行術を行った．

症例 4：77 歳，女性．近医にて左橈骨遠位端骨折と診断され，ギプス固定中，受傷後 14 日目に母指 IP，MP ともに自動伸展が不能となり，紹介来院した．手術所見では EPL 断端部は摩耗し，第 1 コンパートメントで EPB の欠損を認めた（図 8）．

考　　察

橈骨遠位端骨折後や RA に合併した EPL 断裂例では母指 IP 関節の伸展は障害される．しかし EPB の機能不全による MP 関節の伸展障害を合併した報告は渉猟した範囲では認められない．これは EPL 断裂後の MP 関節伸展障害のメカニズムに注目が集まらなかった可能性が考えられる．今回，我々は EPL 断裂に伴う MP 関節の自動伸展障害に疑問を感じ，第 1 コンパートメント内を展開することで，この原因が EPB の欠損，癒着であることをつき止めた．EPB 欠損例の頻度は 3.9% と報告[4]され，EPB の皮下断裂や欠損，癒着，形成不全による MP 関節の伸展不全を生じた報告は散見される[5]．しかし EPL 断裂後の IP，MP 関節伸展障害の報告はなく，本例では EPB 欠損が 4 例，低形成が 1 例で生下時より EPL が MP 関節の伸展を代償していたものと考えている．

過去の EPL 断裂の報告では骨折から腱断裂までの期間が一般的にギプス除去後の 4 週以降に発生するものが多いとされる．近藤らは転位が少なく外固定のない例で 3.6 週と早期の断裂が生じていることを報告[3]しており，本症例でも外固定のない例で 2 日目と 3 日目と超早期に発生し，外固定した例でも 13 日目，14 日目で平均 13.5 日目と短く，骨折時には EPL にある程度の損傷があったと推察される[1]．過去の報告を調べても腱断裂までの期間が 2 日と 3 日目の発生は[2]ほとんどない．今回の 2 症例は受傷時に腱の不全損傷があり，機械的刺激や血行障害が相まって早期に断裂したまれな状態と考えられる．EPL 断裂の発生機序としては機械的要因説や血行障害説が報告[6]されているが，実際は不全損傷腱に血行障害と滑走床での機械的摩擦が複合作用し，腱断裂にいたるとされている[6]．本症例での超早期の発生を考えると受傷時の不全損傷腱に EPB の欠損，癒着により MP 関節の自動伸展を EPL が代償し，過度の負荷，機械的刺激が EPL に加わったことで，血行障害と相まって EPB の存在例より早期に EPL の断裂を生じたものと考えている．今後，EPL 断裂の副因には EPB の欠損・癒着があることを考慮し，転位のない橈骨遠位端骨折後には EPL 断裂を防止する意味で EPB の欠損・癒着の有無や EPL の損傷程度を超音波検査で確認する必要もある．また転位のない骨折型では患者に断裂の可能性を説明することや注意深い経過観察が患者との紛争を予防するうえで重要である．

また橈骨遠位端骨折後や RA を伴わない皮下の EPL 断裂も報告されている．たとえば明らかな外傷の既往のないものや緊張のかかる肢位での動作など軽微な外力で発生する場合もあり，これらの症例の中に EPB の欠損・癒着で MP 関節の自動伸展を EPL が代償していたことで過度の負荷が EPL に加わり断裂した症例もあるのではないかと考えられ，今後の検討課題である．

腱移行時の縫合の tension の決定は EPB の存在例で MP 関節伸展可能な症例ではグリップした状態のまま手関節背屈 30° 位で縫合しているが，本例では MP 関節の伸展も EPL が代償していることを考慮し，やや強めの手関節背屈 30° 位，MP，IP 関節伸展 0° での縫合を行った．

結　　語

1．橈骨遠位端骨折や RA による EPL 断裂に伴う母指 MP 関節の自動伸展障害の原因には EPB の欠損や癒着が考えられた．

2．早期の EPL 断裂発生のメカニズムは受傷時での不全損傷腱に EPB の欠損，癒着により MP 関節の自動伸展を EPL が代償し，過度の負荷，機械的刺激が EPL に加わったことで，血行障害と相まって EPB の存在例より早期に EPL の断裂を生じたものと考えている．

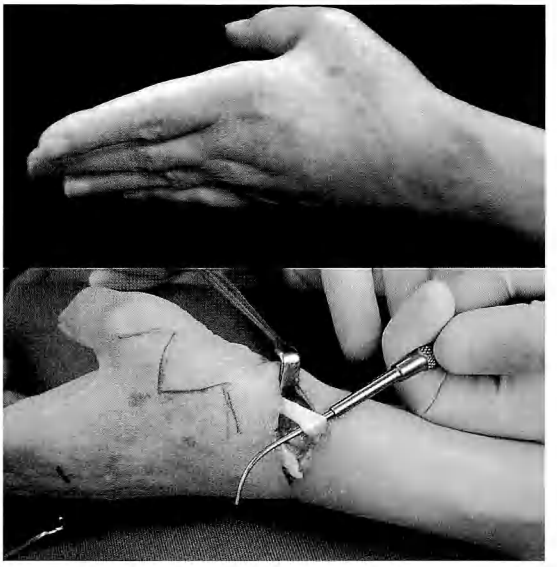

図 8　症例 4：77 歳，女性
MP 関節も自動伸展しない．EPL 断端部は摩耗し，腱に緊張をかけても MP 関節は伸展しない．

文　　献

1) Bunata RE：Impending rupture of the extensor pollicis longus tendon after a minimally displaced Colles fracture. J Bone Joint Surg, 65-A：401-402, 1983.
2) 福田和彦，土屋一郎，有沢信義　ほか：長母指伸筋腱皮下断裂 37 例の検討―断裂部位と原因について―．日手会誌，6：513-518，1989.
3) 近藤　真，三浪明男，加藤博之　ほか：橈骨遠位端骨折後の長母指伸筋腱断裂例の検討．日手会誌，12：256-259，1995.
4) 小倉　丘，赤堀　治：伸筋支帯第 1 区画の解剖所見について．日手会誌，6：473-476，1989.
5) 白坂律郎，石突正文，尾澤英彦　ほか：短母指伸筋腱の形成不全および癒着によると考えられた母指中手指節関節伸展不全の 1 例．整形外科，53：1456-1457，2002.
6) 代田雅彦，小林雅文：長母指伸筋腱断裂を予防するための橈骨遠位端骨折治療時の配慮．骨折，21：547-552，1999.

日手会誌（J Jpn Soc Surg Hand），第22巻 第2号 146-148，2005

Kienböck 病

Kienböck 病に対する橈骨骨切り術前後の MRI 所見と治療成績

名古屋大学大学院医学系研究科機能構築医学専攻運動・形態外科学手の外科学

松木 浩・中村蓼吾
堀井 恵美子・中尾悦宏
稲垣弘進

MRI Findings and Clinical Results after Radial Osteotomy for Kienböck's Disease

Hiroshi Matsuki, Ryogo Nakamura, Emiko Horii
Etsuhiro Nakao, Hironobu Inagaki

Department of Hand Surgery, Musculoskeletal and Cutaneous Medicine, Program in Function Construction Medicine, Graduate School of Medicine, Nagoya University

We evaluated the correlation between MRI findings and clinical results after radial osteotomy for Kienböck's disease. Sixteen patients (13 men and 3 women) treated by either radial osteotomy or radial wedge osteotomy were included in the study. The mean age at the time of the surgery was 29.9 years. A postoperative MRI was obtained at an average of 33 months after the operation. According to Nakamura's scoring system (N score), the final clinical results were divided into two groups : 11 wrists in the excellent/good (E/G) group and 5 wrists in the fair/poor (F/P) group . We evaluated signal intensity of the lunate in three groups : low (L), slight low (SL) and iso (I) compared with the other carpal bones. The high-intensity area in the lunate on the T2-weighted image (T2WI) was defined as the "hot spot area". Changes in signal intensity on both the T1WI and T2WI varied in each patients. In the E/G group , the majority of cases showed signal intensity improvement on either the T1WI or T2WI. In contrast, improvement was not observed in the majority of patients in the F/P group . The "hot spot area" more often appeared in the E/G group than in the F/P group .

In conclusion, the improvement of the signal intensity was more frequently observed in the E/G group than in the F/P group , but clinical outcomes were poorly predicted from the preoperative MRI findings.

緒言

Kienböck 病に対する手術には橈骨骨切り術，血管柄付き骨移植術，腱球挿入術などさまざまな方法があり，どの方法が最善であるかという問題に対しては意見が分かれる．また，術後の X 線所見と臨床所見は必ずしも一定の傾向を示さないことは知られる．当科で主に行ってきた橈骨骨切り術前後での月状骨の MRI 所見と治療成績の関連につき検討した．

対象

対象は Kienböck 病で，橈骨骨切り術を行った患者のうち MRI で術前後の評価が可能であった患者 16 例（男性 13 例，女性 3 例）である．手術時年齢は平均 29.9 歳（15～59 歳）であった．術前の Lichtman stage はII 5 例，IIIa 6 例，IIIb 5 例であった．

方法

MRI は 1.5 tesla の超伝導型を使用，撮像条件は spin echo (SE) 法で，T1 強調画像は TR (repetition

Key words：Kienböck disease（キーンベック病），magnetic resonance imaging（磁気共鳴映像），radial osteotomy（橈骨骨切り術）
Address for reprints：Hiroshi Matsuki, Department of Hand Surgery, Musculoskeletal and Cutaneous Medicine, Program in Function Construction Medicine, Graduate School of Medicine, Nagoya University, 65 Tsuruma-cho, Syowa-ku, Nagoya-shi, Aichi 466-8550, Japan.

表 1 MRI の輝度の変化と術後治療成績

術前後の MRI の輝度の変化		治療成績				計
T1	T2	Excellent	Good	Fair	Poor	
↑	↑	2	1	1	0	4
	↓	0	1	0	0	1
→	↑	0	4	0	0	4
	→	0	2	1	1	4
	↓	0	1	1	1	3
		2	9	3	2	16

表 2 経過中の hot spot area の出現と術後治療成績

経過中 T2 での hot spot area の出現	治療成績				計
	Excellent	Good	Fair	Poor	
あり	2	7	1	0	10
なし	0	2	3	1	6

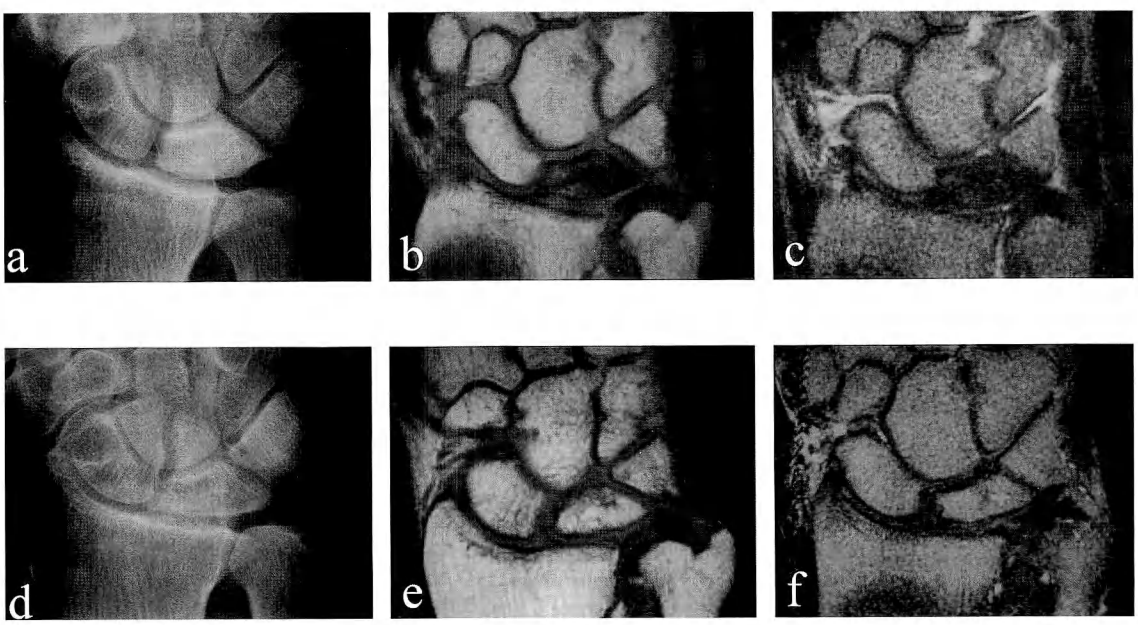

図 1 症例 1：39 歳，男性
a：術前 X 線．月状骨の硬化像を認めた．
b：術前 T1 強調画像．
c：術前 T2 強調画像．
d：術後 4 年 X 線．硬化像は改善した．
e：術後 4 年 T1 強調画像．
f：術後 4 年 T2 強調画像．

time)＝500～600 msec，TE (echo time)＝20～30 msec，T2 強調画像は TR＝2,000 msec，TE＝80 msec で撮影した．術後の MRI は平均 22.5 ヵ月（8～49 ヵ月）で撮影した．信号輝度は冠状断の T1，T2 で月状骨の輝度を周囲の手根骨と比較し，low (L)，slight low (SL)，iso (I) の 3 段階で評価した．T2 で月状骨内の巣状の高輝度を“hot spot area”とした．術後成績は Nakamura[3] の scoring system（以下，N score）を用い評価した．

結　　果

術後経過観察期間は平均 2 年 9 ヵ月（1 年～5 年 8 ヵ月），術後成績は excellent 2 例，good 9 例，fair 4 例，poor 1 例であった．術前 MRI での月状骨の輝度

はT1ではL，T2では一定しなかった．術後の輝度の変化はさまざまで一定の傾向はみられなかった．

治療成績別にみると，excellent，good群（E/G群）の11例のうちT1，T2ともに輝度が上昇3例，T2のみ上昇4例で，輝度が改善した症例が大半だった．fair，poor群（F/P群）の5例のうちT2のみ低下2例，変化なし2例，T1，T2ともに上昇1例と大半は輝度が低下したか，変化しなかった（表1）．経過中に“hot spot area”を認めた症例はE/G群9例，F/P群1例で成績良好群に多かった．“hot spot area”を認めなかった症例はF/P群4例，E/G群2例で成績不良群で多かった（表2）．

症　例

症例1：39歳，男性．製造業．術前Lichtman stage IIIa，MRI所見では月状骨はT1，T2ともにlowであった．骨切り術後4年でX線所見上月状骨の硬化像は改善し，治療成績はN score 25点，excellentであった．月状骨はT1でiso，T2ではisoにhot spot areaを伴い改善していた（図1）．

考　察

一般に骨壊死に伴うMRI所見は壊死の進行とともに変化する．正常の月状骨の髄内は大半が脂肪髄であり，それを反映し，T1 high，T2 isoを呈する．壊死の初期にはbone marrow edemaを反映し，T1 low，T2 highで壊死に陥るとT1，T2ともlowに，壊死が進行し硬化や分節化が生じるとさらに輝度の低下が進行するといわれている[4]．また，T2での輝度の改善は骨のrevascularizationを反映するとの報告もある[5]．長田ら[2]は術後のMRIでの信号輝度の上昇は臨床症状の改善につながるが，術前MRI所見から臨床成績を予測するのはきわめて困難であることを報告している．

我々の症例でも，個々の症例で信号輝度は症例ごとにさまざまに変化していたため，術前のMRI所見のみで術後成績を予想するのは困難であった．しかし，術後輝度の改善がみられた症例は成績良好群が多く，輝度が変化しないか低下した症例は成績不良群に多くみられたことから術後の輝度の改善は良好な成績を期待できることがわかった．

術後経過中の“hot spot area”の出現については，今枝[1]が報告しているように今回の結果でも成績がよい傾向があり，血行回復の1つの指標になると考えられる．しかし，“hot spot area”は髄内浮腫やcystなどと鑑別が必要である．

今回の調査は後ろ向き調査で術後MRIの撮像時期は症例により異なり，また経時的な経過の追跡は困難であったため症例ごとの所見が一定でなかった．

結　語

1．Kienböck病の術前・術後のMRI所見はさまざまで，一定の傾向はみられなかった．
2．術後MRIでT1，T2とも信号輝度が改善した症例では治療成績が良好な傾向があった．
3．術後MRIでT1，T2とも変化なしか低下し，かつ経過中にT2で“hot spot area”が出現しなかった症例では，治療成績は悪かった．

文　献

1) 今枝敏彦，中村蓼吾：舟状骨骨折とKienböck病のMRI画像に関する研究．日手会誌，7：125-140，1990.
2) 長田夏哉，中村俊康，菊池淑人　ほか：Kienböck病のMRI．日手会誌，18：798-802，2001.
3) Nakamura R, Imaeda T, Miura T, et al.：Radial shortening for Kienböck disease. J Hand Surg, 15-B：40-45, 1990.
4) Schmitt R, Heinze A, Fellner F, et al.：Imaging and staging of avascular osteonecrosis at the wrist and hand. Eur J Radiol, 25：92-103, 1997.
5) Sowa DT, Holder LE, Patt PG, et al.：Application of magnetic resonance imaging to ischemic necrosis of the lunate. J Hand Surg, 14-A：1008-1016, 1989.

日手会誌（J Jpn Soc Surg Hand），第22巻　第2号　149-154，2005

Kienböck 病に対する有頭骨部分短縮骨切り術

大阪大学器官制御外科学講座（整形外科）
森友寿夫・村瀬　剛
りんくう総合医療センター整形外科
島田幸造
市立豊中病院整形外科
山本浩司
関西労災病院整形外科
多田浩一

Partial Capitate Shortening for Kienböck's Disease

Hisao Moritomo, Tsuyoshi Murase
Department of Orthopaedic Surgery, Graduate School of Medicine, Osaka University
Kozo Shimada
Department of Orthopaedic Surgery, Rinku General Medical Center
Koji Yamamoto
Department of Orthopaedic Surgery, Toyonaka Municipal Hospital
Koichi Tada
Department of Orthopaedic Surgery, Kansai-Rosai Hospital

New decompression procedure for Kienböck's disease, namely "partial capitate shortening", was developed. Patients in Lichtman's stages 2, 3A, and 3B, independent of the ulnar variance, are candidates for this procedure. This procedure can dramatically reduce compressive forces on the lunate by shortening of the lunate facet of the capitate alone. Fifteen cases of Kienböck's disease were treated by partial capitate shortening. After a mean follow-up of 27 months, all patients had either a good or excellent outcome. Remodeling of the lunate was recognized within one year after operation and carpal collapse did not progress in all cases. Partial capitate shortening allow minimal invasion and easy technique without bone grafting, shorten time for operating, and no worries in the distal radioulnar and/or ulnocarpal joint which are the biggest problems after radial osteotomy procedure.

緒　　言

Kienböck 病に対する手術には橈骨短縮術，有頭骨短縮術，部分手関節固定術，血管柄付き骨移植など多くの種類があるが，いずれの方法も良好な臨床成績が報告されているため Green's Operative Hand Surgery（第5版）では「簡便な手術を選べ（Keep it simple）！」と述べられている．我々はより簡便・低侵襲で，かつ効果的な手術をめざして有頭骨部分短縮骨切り術[4]を開発したので報告する．

Key words：Kienböck disease（キーンベック病），capitate（有頭骨），osteotomy（骨折り術），decompression（除圧）
Address for reprints：Hisao Moritomo, Department of Orthopaedic Surgery, Graduate School of Medicine, Osaka University, 2-2 Yamadaoka, Suita-shi, Osaka 565-0871, Japan.

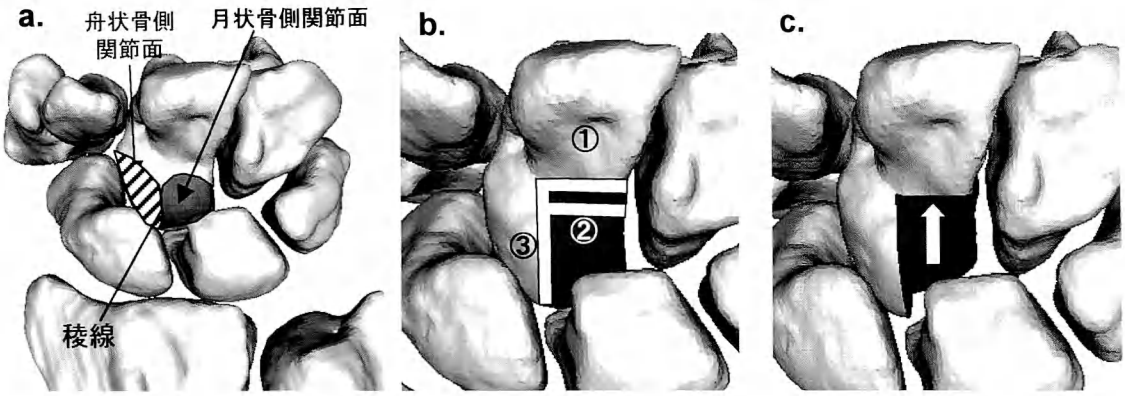

図1　有頭骨関節面の骨切り

表1　最終成績（Nakamura の評価基準）

	stage 2	3A	3B	total（n=15）
Excellent	1	9	2	12 例（80%）
Good		2	1	3 例（20%）
Fair				0 例
Poor				0 例

手 術 方 法

有頭骨の背側に約 3 cm の縦皮切を加え，伸筋腱を分け，手根中央関節関節包，背側手根間（DIC）靱帯を縦切し，有頭骨関節面を露出する．有頭骨は舟状骨と月状骨に対する別の関節面をもち，これらの関節面の境界部には明らかな軟骨の稜線を認めるので（図 1a），この稜線上に縦の骨切り線③がくるようにアルファベットの F 字形の骨切りを加える（図 1b）．横の骨切り線①と②の間隔は約 2 mm とし，この骨片を切除する．有鉤骨側は操作不要である．近位骨片を遠位方向へ押し込み（図 1c），DTJ スクリュー®（メイラ社）などのヘッドレススクリューで固定する．骨移植は不要である．Step-off 部の軟骨はメスで trimming する．DIC 靱帯は修復しておく．手術時間は約 30～60 分で，肘下ギプスを術後 4 週間行う．

対象および方法

症候性 Kienböck 病 15 例（男性 7 例，女性 8 例）に有頭骨部分短縮骨切り術を行った．Lichtman 分類 stage 2：1 例，3A：11 例，3B：3 例であった．年齢は 21～75 歳(平均 39 歳)であった．Ulnar variance（−2.0～2.0 mm，平均＋0.7 mm）は手術適応には無関係である．観察期間は 12～43 ヵ月の平均 27 ヵ月である．

結　　果

最終追跡調査時，手関節痛は「まったくなし」が 12 例（80%），「重労働時のみ軽い痛みあり」が 3 例（20%）であった．骨切り部の step-off の引っかかり感を呈した症例はなかった．握力対健側比は 80%以上が 10 例（67%），60%以上が 5 例（33%）であった．平均可動域は掌背屈 101°（術前より＋26°），橈尺屈 51°（同＋19°）であった．X 線所見では，症例によって程度の差はあるものの全例で硬化像，分節化の改善などの remodeling が認められた．Carpal collapse が進行した症例はなく carpal height ratio も全例不変であった．成績判定は Nakamura の評価基準[8]で 12 例（80%）が excellent，3 例（20%）が good で，fair，poor はなかった（表 1）．Stage の内訳では必ずしも 3B が悪いというわけではなく 3A でも 2 例で good，3B でも 2 例で excellent であった．Good の症例はいずれも橈骨月状骨関節面が不整な例であった．

症　　例

症例 1（図 2）：29 歳，女性，stage 3A．術後 1 年で X 線，MRI にて著明な月状骨の remodeling を認める．短縮した有頭骨と月状骨との間には間隙がみられる．術後 3 年でも手根配列の変化はない．この症例では短縮した有頭骨の関節面も remodeling され月状骨との間に新しい関節が形成されている．最終追跡調査時，疼痛なし，握力健側比 81%，可動域：掌屈 40°，背屈 60°，橈屈 20°，尺屈 40°，最終成績：excellent であった．

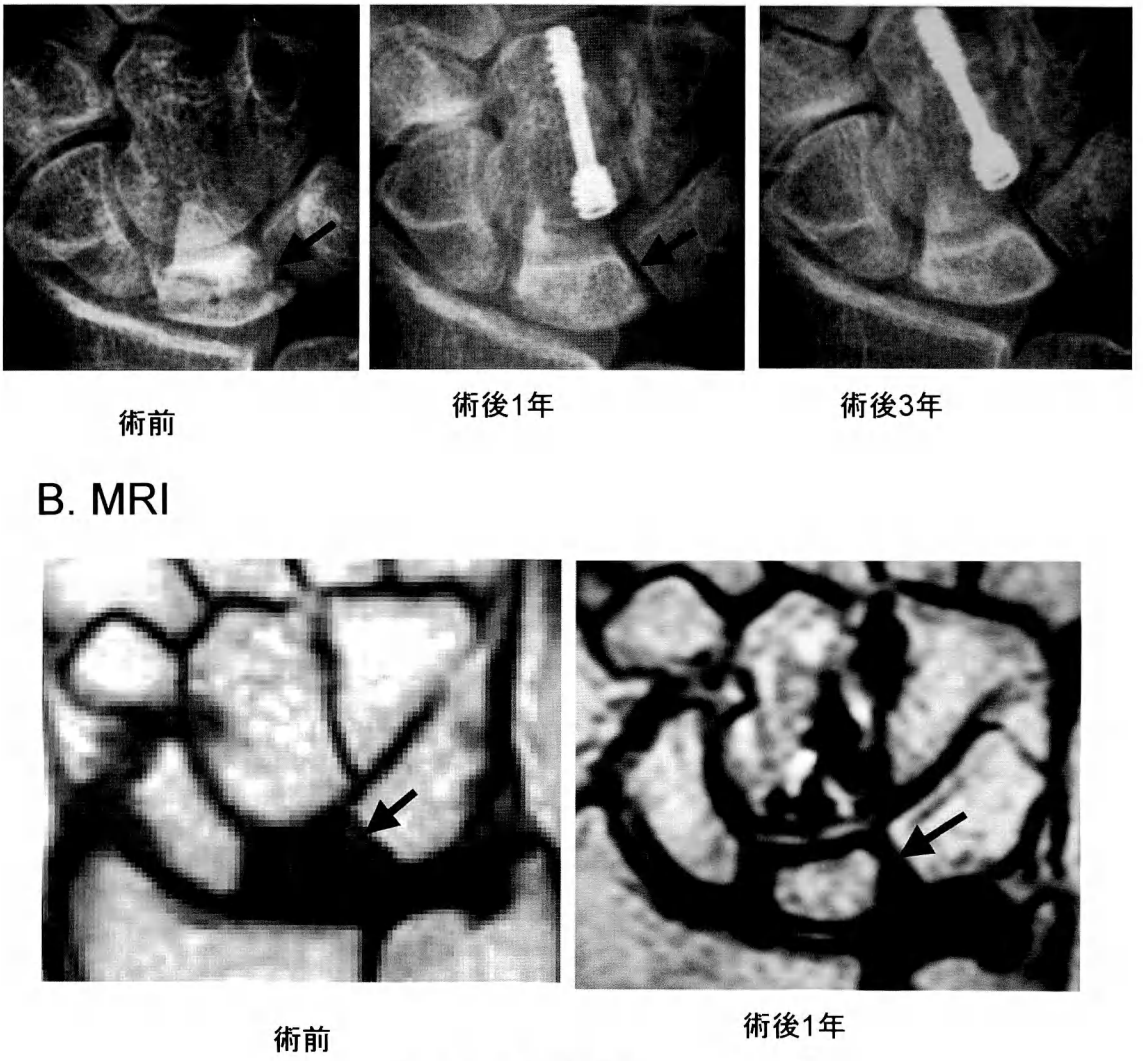

図 2　症例 1：29 歳，女性
Stage 3A，最終成績：excellent.

症例 2（図 3）：54 歳，女性，stage 3B．術前著明であった月状骨の硬化像が時間とともに改善している．術前よりあった舟状骨の掌屈の程度は変わっていない．術後 1 年経過時疼痛なし，握力健側比 83%，可動域：掌屈 20°，背屈 45°，橈屈 5°，尺屈 20°，最終成績：excellent であった．橈骨月状骨関節面の適合性が本症例のように良好（↑）であれば stage 3B でも良好な成績が得られると考えられる．

症例 3（図 4）：33 歳，女性，stage 3A．月状骨の remodeling は良好であるが，術前より橈骨月状骨関節面の適合性が悪く，1 年後の MRI では初期関節症変化がみられる（図 4B 右↑）．術後 1 年経過時では疼痛なし，握力健側比 80%，可動域：掌屈 46°，背屈 54°，橈屈 10°，尺屈 30°，最終成績：good であったが，今後関節症の進行に伴う症状の悪化の可能性がある．

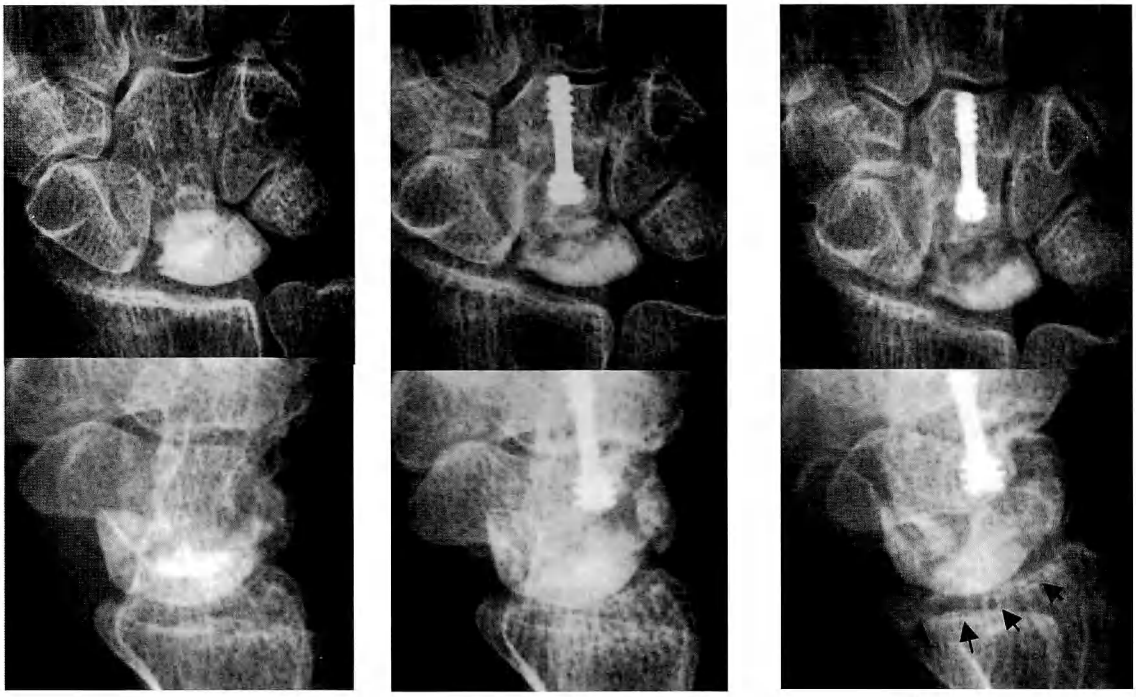

術前　　6 m　　1 y

図3　症例 2：54 歳，女性
Stage 3B，最終成績：excellent.

考　　察

Almquist によって報告された有頭骨短縮術[1]は有頭骨腰部を全長にわたって横切・短縮させ，STT 関節と有鉤三角骨関節で加重させることにより，月状骨の除圧を図ろうとするもので，実験的に橈骨骨切り術より高い除圧効果があることがわかっている[2]．しかし，術後早期に carpal collapse が進行し，月状骨の圧潰が進むとの報告がある[9]．手根中央関節の中で舟状骨は大菱形骨，小菱形骨，有頭骨と 3 つの関節面をもっている．手に長軸の荷重がかかったとき，舟状骨にかかる力は 3 つに分散され，3 つの関節すべてが適合しながら舟状骨は動いている．我々はこれまでに手根中央関節の解剖・キネマティクスについて三次元的に研究した結果[3)5)~7)]，STT 関節，有頭舟状骨関節，有鉤三角骨関節が残っていれば有頭月状骨関節が接触しなくても正常な手根運動，手根配列が保持しうると考え，有頭舟状骨関節を温存する有頭骨部分短縮骨切り術を行ってきた．今回術後平均 27 ヵ月追跡した結果，手根配列が悪化した症例がなかったことは，我々の考え方が正しいことを証明している．また症例 1 のように長期観察例ではいったん短縮した有頭骨が remodeling して治癒した月状骨と再度新しい関節面を形成していることは興味深い．

有頭骨部分短縮骨切り術のメリットとしては，①橈骨骨切り術より大きな除圧効果があるため，よりよい月状骨の remodeling が期待されること，②手根配列，遠位橈尺関節への影響が少ないこと，③ulnar variance に無関係であること，④小侵襲・簡便であることがあげられる．しかし，デメリットとして舟状骨，三角骨にかかる overload による関節症の発生などは長期成績の評価が必要であること，すでに橈骨月状骨間に関節不適合がある症例には限界があることがあげられる．

ま　と　め

1．Kienböck 病に対する有頭骨部分短縮骨切り術を開発し stage 3B までの 15 例に施行した．

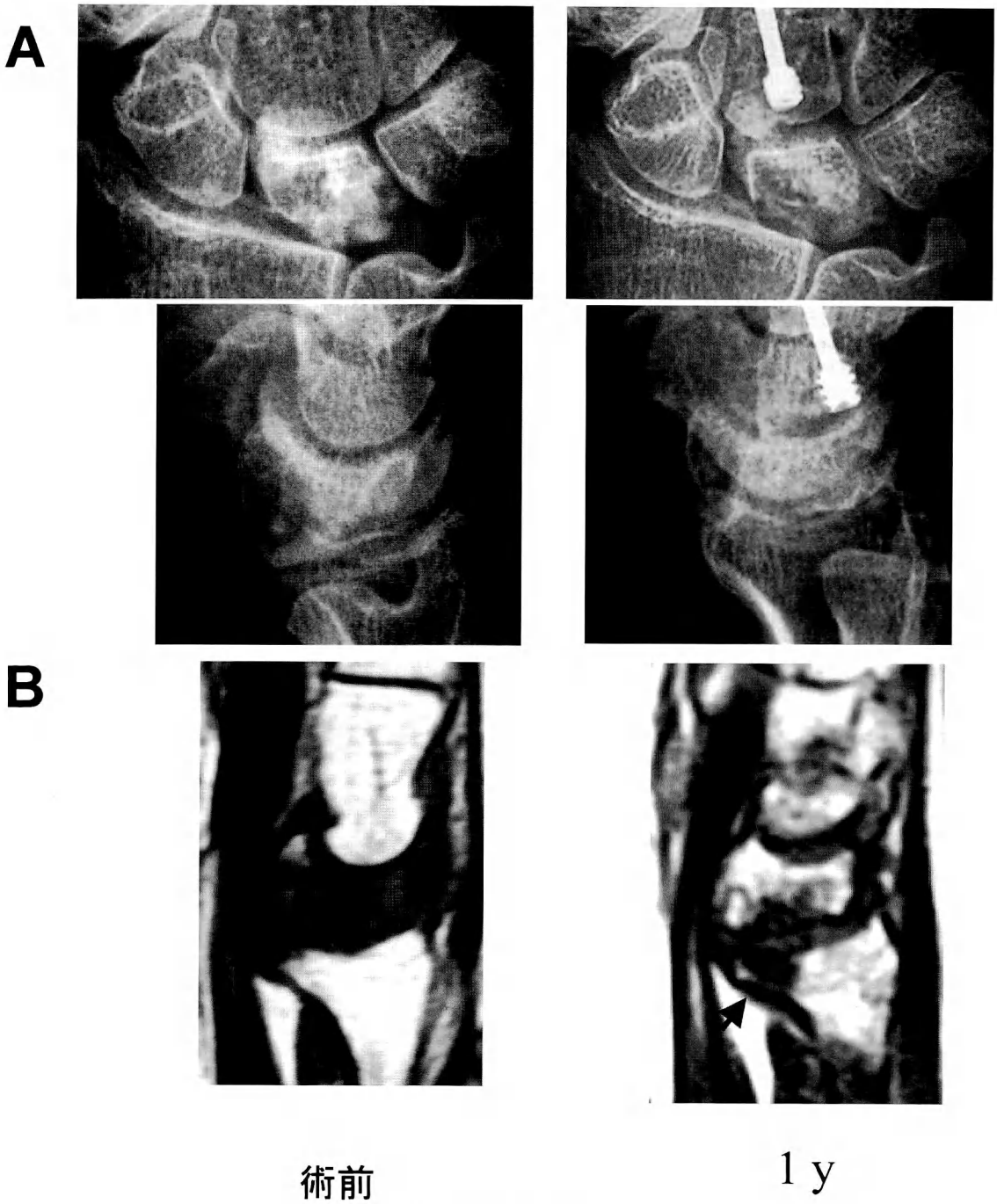

図 4　症例 3：33 歳，女性
Stage 3A，最終成績：good.

2．全例で臨床成績，月状骨の remodeling は良好で，carpal collapse が進行した症例はなかった．
3．有頭骨部分短縮骨切り術は簡便かつ効果的であり，Kienböck 病に選択されてもいい手術法の 1 つである．

文　　献

1) Almquist EE：Capitate-shortening in the treatment of Kienböck's disease. Hand Clin, 9：505-512, 1993.
2) Horii E, Garcia-Elias M, An KN, et al.：Effect on force transmission across the carpus in procedures used to treat Kienböck's disease. J Hand Surg, 15-A：393-400, 1990.
3) Moritomo H, Murase T, Goto A, et al.：Capitate-based kinematics of the midcarpal joint during wrist radioulnar deviation：An *in vivo* 3-dimensional motion analysis. J Hand Surg, 29-A：668-675, 2004.
4) Moritomo H, Murase T, Yoshikawa H, et al.：Operative technique of new decompression procedure for Kienböck's disease：Partial capitate Shortening. Tech Hand Upper Extremity Surg, 8：110-115, 2004.
5) Moritomo H, Viegas SF, Nakamura K, et al.：The scaphotrapezio-trapezoidal joint. Part 1：An anatomic and radiographic study. J Hand Surg, 25-A：899-910, 2000.
6) Moritomo H, Viegas SF, Elder KW, et al.：The scaphotrapezio-trapezoidal joint. Part 2：A kinematic study. J Hand Surg, 25-A：911-920, 2000.
7) Moritomo H, Goto A, Sato Y, et al.：The triquetrum-hamate joint：An anatomic and *in vivo* 3-dimensional kinematic study. J Hand Surg, 28-A：797-805, 2003.
8) Nakamura R, Imaeda T, Miura T, et al.：Radial shortening for Kienböck's disease：Factors affecting the operative result. J Hand Surg, 15-B：40-45, 1990.
9) 岡本雅雄，阿部宗昭，白井久也　ほか：キーンベック病に対する有頭骨短縮術の治療成績．日手会誌，15：674-676, 1999.

質問　奈良県立医大整形外科　矢島弘嗣

骨切り部のエッジと月状骨の接触部に圧が集中するのではないのでしょうか．

回答　大阪大学整形外科　森友寿夫

我々はこれまで手根中央関節の解剖学・キネマティクス研究によって手根配列が維持されているしくみを解明してきた．その結果，有頭-有鉤骨と舟状-月状-三角骨との間の関節はボールアンドソケット様の形態をしており，遠位より長軸方向の荷重がかかっている時，舟状骨と三角骨は相反する方向へ動こうとするモーメントで月状骨を内外側から引っぱってつりあっていることがわかった．よって，骨切りによってボールアンドソケットの凸側の有頭骨関節面の一部が陥没してもボールアンドソケットの適合性は変わらず，わずかに接触している有頭月状骨関節に圧が集中することはないと考えている．

日手会誌（J Jpn Soc Surg Hand），第22巻 第2号 155-158，2005

手根骨配列異常をきたしたKienböck病（stage IIIb）に対するGraner変法の手術成績

東京医科大学整形外科学教室

高瀬勝己・熊倉　剛
諸橋　彰・山本謙吾

Modified Graner Procedure for Kienböck's Disease（Stage IIIb）with Carpal Collapse

Katsumi Takase, Tsuyoshi Kumakura, Akira Morohashi
Kengo Yamamoto

Department of Orthopedic Surgery, Tokyo Medical University

Kienböck's disease is caused by aseptic necrosis of the lunate. When the disease becomes advanced, carpal collapse, joint incongruity, and osteoarthritis develop. We performed a lunate excision, capitate osteotomy and intercarpal fusion (the modified Graner procedure) on the patients with stage IIIb Kienböck's disease. This report is a review of these patients.

The subjects consisted of nine patients (six males and three females) ranging in age from twenty-six to sixty-four, who underwent the modified Graner procedure. We evaluated the results more than two years postoperatively (26-107 months : mean 55.8 months). Therapeutic results were evaluated based on the Evans' criteria.

For most patients, pain had disappeared after surgery. The grip strength of the affected side had recovered to about 86.7% of the unaffected side. The overall therapeutic results for the nine patients were evaluated as "good" in eight, "fair" in one and "poor" in none. Postoperative radiographic findings showed that the carpal bone arrangement had improved. Although osteoarthrotic changes occurred in six of nine patients, these findings did not affect their level of pain, grip strength, and activity of daily living, except for their range of motion at the wrist joint.

Considering the importance of an early return to the full range of normal activity and pain relief, the modified Graner procedure should best be practiced on patients in the advanced stages with carpal collapse.

緒　言

変形性関節症性変化をきたした末期Kienböck病に対し，我々は積極的に手根骨間部分固定術であるGraner変法[2]を施行し報告してきた[8]．一方，手根骨配列異常を認めるLichtman分類stage IIIbのなかで，月状骨が分節化し背側および掌側に分割転位し，かつ労作時痛が著明で早期の社会復帰を希望する症例にも本法を拡大適応している．今回，本術式を選択し術後2年以上経過したstage IIIb症例の治療成績および問題点を検討したので報告する．

対　象

対象は単純X線にてLichtman分類IIIbと診断された進行期Kienböck病で，以下の項目を満たす症例とした．手作業従事者で早期の社会復帰を希望している，月状骨は分節化し背側および掌側に分割転位している，舟状骨の掌側回旋転位を認める，の3項目である．この適応を考慮して，我々は9例に本術式を施行した．内訳は，男性6例，女性3例，右側7例，左側2例，手術時年齢26～64歳（平均44.6歳），有症状期間は6～38ヵ月（平均19.6ヵ月）である．また，術後経過観察期間は26～107ヵ月（平均55.8ヵ月）であ

Key words：osteoarthrosis（変形性関節症），carpal collapse（手根骨配列異常），modified Graner procedure（グラナー変法）
Address for reprints：Katsumi Takase, MD, Department of Orthopedic Surgery, Tokyo Medical University, 6-7-1 Nishishinjuku, Shinjuku-ku, Tokyo 160-0023, Japan.

表 1 術前および術後の改善度の比較

	術前平均	術後平均
Carpal height index	0.92	0.97
Radio-scaphoid angle	59.7°	49.5°
関節可動域（掌屈）	49.7°	47.7°
関節可動域（背屈）	55.3°	53.5°
握力（健側比）	59.8%	86.7%

る．発症時における職業では，土木関連業務 4 例，調理師 2 例，農業 2 例，自動車修理工 1 例であった．術後治療成績は，疼痛・手関節可動域・握力・原職への復帰の 4 項目で評価した Evans の治療評価判定基準[1]を用いて評価した．

X 線評価は，carpal collapse の定量的評価として手根骨全体における collapse の評価と舟状骨掌側回旋角度を用いた．前者は，症例間の個体差を考慮して，carpal height index[3]を採用し，後者は radio-scaphoid angle を採用した．

有意差検定には，Student's t test を用いて 5%未満を有意差ありとした．

手術手技

Graner 変法は，分節化した月状骨摘出後に半割した有頭骨の中枢関節面で新しい橈骨-手根関節を形成する術式である．本術式は carpal height の矯正および保持を目的に，大菱形骨および豆状骨以外の手根骨間関節を骨移植により部分関節固定するのが基本であるが，我々はさらに舟状骨の掌側回旋を矯正し，radio-scaphoid angle が約 50° となるように工夫している．ここで重要なことは中枢有頭骨を中枢側にシフトする際，掌側の軟部組織を中枢有頭骨より遊離させないように，骨切り部にエレバトリウムを挿入しテコの原理で中枢有頭骨をていねいにゆっくり移動させることである．

後療法は上腕以下のギプス固定を 2 週間，その後前腕以下のギプス固定に変更し合計 5～6 週間の固定を行う．ギプス除去後に，手関節保持用装具を術後 3 ヵ月まで行う．この際，手関節自動運動のみを積極的に指導する．

結果

全例に骨癒合は得られた．術前に認められた疼痛は著明に改善され，軽度の労作時痛を認めたのはわずかに 1 例のみであった．治療成績は，good 8 例，fair 1 例で poor および very poor 例はなく満足すべき結果が得られた．項目別の評価では，X 線評価での carpal height index は術前平均 0.92（0.89～0.95）から術後平均 0.97（0.94～1.01）（p＝0.02），radio-scaphoid angle は術前平均 59.7°（55～70°）から術後平均 49.5°（45～58°）（p＝0.04）と両者ともに有意に改善していた．側面像で，9 例中 6 例に橈骨背側に骨棘形成を認めた．関節可動域では，背屈は術前平均 49.7°（40～75°）から術後平均 47.7°（35～80°），掌屈は術前平均 55.3°（20～65°）から術後平均 53.5°（40～60°）と明らかな変化を認めなかった．一方，握力は健側比で全例に改善を示し，術前平均 59.8%（38～74%）が術後平均 86.7%（71～96%）（p＝0.001）と有意に改善していた（表 1）．全例が原職に復帰し，平均 4.2 ヵ月（3.6～5.1 ヵ月）の期間を要した．

代表症例

48 歳，男性，土木関連業務．Lichtman 分類IIIb で月状骨が完全に分節化し背側および掌側に転位し，carpal height index 0.94，radio-scaphoid angle 55°，合併症として橈骨末端の骨内ガングリオンを認めた（図 1）．術前評価として，握力（健側比）で 49%，手関節可動域は背屈 40°，掌屈 20° であった．術後 3 ヵ月時で骨癒合は獲得でき Kirschner wire 抜去前では，radio-scaphoid angle 50° と改善した（図 2）．術後 3.6 ヵ月で原職に復帰している．術後 2 年経過した現在，carpal height index 0.97，radio-scaphoid angle 50° と術直後の手根骨配列が維持されていた（図 3）．運動時痛および安静時痛はなく，握力（健側比）で 96%，手関節可動域は背屈 70°，掌屈 45° と評価は good である．

考察

Lichtman 分類 stage IIIa 以下の手根骨配列異常を示さない症例では，一般的に橈骨短縮術あるいは橈骨楔状骨切り術が行われ良好な治療成績が報告されている．しかし，手根骨配列異常を示す stage IIIb に対しては，月状骨の圧壊あるいは分節化の程度に応じてさまざまな手術方法が報告されている．大泉ら[6]は橈骨短縮術の治療成績として，Lichtman 評価にて satisfactory 8 例，unsatisfactory 3 例であったと報告している．項目別では，握力が術前平均 44%から術後平均 81%，関節可動域が flexion-extension arc で術前平均 79° から術後平均 112° に改善した．村上ら[4]は血管柄付き骨移植術の治療成績として，Evans 評価にて

図 1　術前単純 X 線

図 2　術後 3 ヵ月時における単純 X 線

図 3　術後 2 年経過時単純 X 線
橈骨背側の矢印は骨棘形成を示す．

good 8 例，fair 4 例であったと報告している．項目別では，握力が術前平均 55%から術後平均 75%，関節可動域が flexion-extension arc で術前平均 68° から術後平均 78° に改善した．矢島ら[10]は腱球置換術の治療成績として，握力が術前平均 12.3 kg から術後平均 17.6 kg（健側比 66%），関節可動域が flexion-extension arc で術前平均 91° から術後平均 113° に改善したと報告したが，carpal height ratio は術前平均 0.473 から術後平均 0.464 と減少したとしている．一方，手根骨間部分固定術である STT 関節固定術の治療成績として，Lichtman 評価にて satisfactory 7 例，unsatisfactory 2 例であったと露口ら[9]は報告している．項目別では，握力が術前平均 69%から術後平均 92%，関節可動域が flexion-extension arc で術前平均 73° から術後平均 69° にとどまったとしている．また，術後の変形性関節症性変化の出現を大泉らは 30%，露口らは 22%にあったと報告している．これらの報告では，最終治療成績を評価しているのみであり，復帰までに要した期間を詳細に記した文献はない．今回我々が報告した Graner 変法では，Evans の評価で good 8 例，fair 1 例と満足すべき結果が得られた．項目別では，握力が術前平均 59.8%から術後平均 86.7%，関節可動域が flexion-extension arc で術前平均 105° から術後平均 101.2° にとどまっていた．原職への復帰は全例において可能であったが，術後の変形性関節症性変化は 66.7%に認めた．

一方，これらの手術法にはさまざまな問題点がある．血管柄付き骨移植術は，橈骨動脈の分枝の温存や一時的な手関節部分固定の必要性などの複雑な手技が必要である．橈骨短縮術は，術後成績の向上には術前

に橈骨-月状骨間関節の適合性が良好であることが必要である[7]．腱球置換術は，長掌筋腱では carpal height ratio の維持が困難である．有頭骨短縮術は，carpal height ratio の維持が困難で月状骨の圧潰増強が起こる[5]．月状骨摘出後の手根骨間部分固定術は，関節可動域の悪化と変形性関節症性変化の増強[11)12)]が起こると報告されている．

我々は，これらの問題点を考慮して，stage IIIb の中でも月状骨の分節化が出現し，早期の社会復帰を希望する手作業従事者には Graner 変法を選択している．現在のところ，変形性関節症性変化の出現は 9 例中 6 例であるが，橈骨および有頭骨の曲率半径の相違を考慮すれば必発する．この変化は，関節可動域に影響をもたらすと考えられるが，stage IVと異なり術前に変形性関節症性変化を認めないIIIb ではその影響は少なく，本術式は患者に対して満足すべき結果を与えられると考える．しかし，著者らが 2001 年に報告したごとく変形性関節症性変化の出現や増悪に関しては今後の経過観察が必要である．

結　　語

早期社会復帰を求める stage IIIb の症例に Graner 変法を施行した．関節可動域の変化は認めなかったが，疼痛の軽減あるいは握力の改善には良好で原職への復帰は全例において可能で短期間にできた．本術式は症例を選択することにより，有効な手段と考えられる．

文　　献

1) Evans G, Burke FD, Barton NJ：A comparison of conservative treatment and silicone replacement arthroplasty in Kienböck's disease. J Hand Surg, 11-B：98-102, 1986.
2) Graner O, Lopes EI, Carvalho BC, et al.：Arthrodesis of the carpal bone in the treatment of Kienböck's disease, painful ununited fracture of the navicula and lunate bones with avascular necrosis, and old fracture-dislocation of carpal bones. J Bone Joint Surg, 48-A：767-774, 1966.
3) 加藤博之，三浪明男：手根不安定症　月状骨軟化症と carpal collapse．関節外科，11：233-239，1992.
4) 村上成道，斎藤　覚，小林博一　ほか：Kienböck 病に対する血管柄付き骨移植術の手術成績．日手会誌，20：129-133，2003.
5) 岡本雅雄，阿部宗昭，白井久也　ほか：キーンベック病に対する有頭骨短縮術の治療成績．日手会誌，15：674-676，1999.
6) 大泉尚美，三浪明男，加藤博之　ほか：Stage IIIb，IVの Kienböck 病に対する橈骨骨切り術．日手会誌，15：657-661，1999.
7) 角　光宏，櫛田　学，今村宏太郎　ほか：Kienböck 病 stage IIIに対する橈骨骨切り術の検討．日手会誌，15：653-656，1999.
8) Takase K, Imakiire I：Long-term follow-up of lunate excision, capitate osteotomy and intercarpal fusion for advanced Kienböck's disease. J Bone Joint Surg, 83-A：177-183, 2001.
9) 露口雄一，吉中康高，土井照夫　ほか：Kienböck 病に対する STT 固定術の経験．日手会誌，13：957-960，1997.
10) 矢島弘嗣，小畠康宣，村田景一　ほか：腱球移植術と仮 STT（SC）固定術による進行期 Kienböck 病の治療．日手会誌，18：447-450，2001.
11) Watson HK, Ryu J, DiBella A：An approach to Kienböck's disease；triscaphe arthrodesis. J Hand Surg, 10-A：179-187, 1985.
12) Watson HK, Ryu J, Akelman E：Limited triscaphoid intercarpal arthrodesis for rotary subluxation of the scaphoid. J Bone Joint Surg, 68-A：345-349, 1986.

日手会誌（J Jpn Soc Surg Hand），第 22 巻　第 2 号　159-162，2005

進行期 Kienböck 病に対する新しい腱球移植術の開発
―再生医療を応用した Hybrid 型腱球移植術―

奈良県立医科大学整形外科学教室

重松浩司・小畠康宣
河村健二・前川尚宜
矢島弘嗣

Treatment of Kienböck's Disease with Tissue Engineered Hybrid Tendon Roll Interposition Arthroplasty—Experimental Study—

Koji Shigematsu, Yasunori Kobata, Kenji Kawamura
Naoki Maegawa, Hiroshi Yajima

Department of Orthopaedic Surgery, Nara Medical University

Purpose：The purpose of this study was developing a new tendon roll interposition arthroplasty with the tissue-engineering technique for advanced Kienböck's disease.

Models：Twenty-four Japanese white rabbits, 16 weeks old, were used for the treatment model of Kienböck's disease. Three types of the tendon roll were interposed into the excision space of the lunate of the right wrist as below；Group A（conventional tendon roll）：tendon roll was made of the Achilles tendon. Group B（cored tendon roll）：the tendon roll have a core made by collagen ceramic composite without cultured cell. Group C（hybrid tendon roll）：tendon roll was made of the Achilles tendon same as group A and B, but a collagen ceramic composite with cultured cells was rolled in the tendon.

Preparation and culture of bone marrow cells：From the humerus of 10 weeks Japanese White Rabbit, bone marrow was aspirated and primary culture was done in standard culture condition for 2 weeks. After confluence, cultured cells were released from substratum and reseeded in collagen ceramic composite. The culture medium was renewed 3 times a week. After that, using collagen ceramic composite combined with cultured cells *in vivo* experimental study was performed.

Results：In group A, the deficit spaces of the lunate remained radiographically lucent for 12 weeks after surgery. In group B, small shadow of hydroxyapatite granules was decreased 12 weeks after surgery. On the other hand, in group C, a small shadow of the hydroxyapatite granule was gradually increased until 12 weeks after surgery. In histological evaluations, in group C 12 weeks after surgery, safranin O staining peripheral to the hybrid tendon roll was observed indicating that cartilage matrix was present in the Hybrid core. In group A and B, no cartilage matrix was shown in or outside the tendon roll.

Conclusion：We success to develop the hybrid tendon roll interposition arthroplasty obtained a structure consisting of bone and cartilage like the lunate. This hybrid tendon roll interposition arthroplasty will improve conventional tendon roll implantation, and can be applied to other wrist joint surgical techniques such as interposition arthroplasty of trapeziometacarpal joint arthritis, scaphoid nonunion advanced collapse and aseptic necrosis of the carpal bone.

Key words：Kienböck's disease（キーンベック病），wrist arthroplasty（手関節形成術），tissue engineering（再生医療），interposition arthroplasty（腱球移植術）

Address for reprints：Koji Shigematsu, Department of Orthopaedic Surgery, Nara Medical University, 840 Shijo, Kashihara-shi, Nara 634-8522, Japan.

はじめに

腱球移植術は進行期 Kienböck 病（Lichtman 分類 stage IIIb, stage IV）に対する治療方法として，広く一般的に行われる術式の1つである．この術式は壊死した月状骨を摘出し，同部に自家腱組織にて作製した腱球を挿入する方法であり優れた除痛効果を有する．しかし，術後経過観察中に移植腱球が圧潰し，手関節痛や手関節可動域の減少が生じ，最終的に変形性関節症を続発する症例も散見された．これら進行期 Kienböck 病に対する腱球移植術のより良好な治療成績を獲得するため，以下の2点の特徴を有する新しい腱球移植術の開発を試みた．すなわち①術後早期により高い硬度を有する腱球，②本来の月状骨に類似する形態学的特徴をもった腱球の作製である．これらの条件を満たす腱球を作製するため，今回我々は再生医療を応用し腱球の中心に培養骨髄間葉系幹細胞（MSCs）を播種した核を有する新しい術式を考案し，従来の腱球移植術と実験的に比較検討した．

Kienböck 病モデルの作製

生後16週齢の日本白色家兎（n=24）の右手月状骨を周辺の骨・軟骨組織を傷つけないように摘出し，同部に自家アキレス腱を用いて作製した3種類の腱球を挿入し Kienböck 病治療モデルとした．A 群（n=8）；従来の腱球移植術モデルの実験モデルとして，腱球のみを挿入した群．B 群（n=8）；コラーゲンセラミック複合体（COLLAGRAFT®, Zimmer）を核（simple core）とした腱球を用いた群．C 群（n=8）；後述する方法で培養した骨髄間葉系幹細胞を播種したコラーゲンセラミック複合体を核（hybrid core）として作製された腱球を用いた群である．それぞれの核として用いたコラーゲンセラミック複合体の大きさは $2.0\times2.0\times2.0\ mm^3$ である．

骨髄間葉系幹細胞の培養

骨髄間葉系幹細胞の培養は既知の方法に準じて行った[3]．まず，日本白色家兎上腕骨頭部を穿刺して骨髄細胞を採取し，2週間抗生剤含有ウシ血清培養液中で初期培養を行った．トリプシン処理を行い，1×10^6 (cell/ml) の細胞浮遊液を作製した．コラーゲンセラミック複合体にこの細胞浮遊液3 ml を播種し，2週間の二次培養を行った．この際，培養液中には osteogenic supplement として（10 mM Na beta-glycerophosphate, 82 μg/ml L-ascorbic acid phosphate magnesium salt n-hydrate, 10^{-8}M dexamethasone）を添加し，骨髄間葉系幹細胞を骨芽細胞に分化誘導した．上記細胞を播種した hybrid core を C 群に使用した．

検討項目

Hybrid core への培養細胞播種の状態を組織学的に検討し，またアルカリホスファターゼ活性値を測定し骨芽細胞への分化状態について検討した．次に手関節部単純レントゲンを用いて術後0週，4週，6週，12週の腱球移植部の骨形成の有無を調査した．また，術後12週にて屠殺し移植腱球および周辺組織の組織学的検討を行った．

結果

組織学的に hybrid core への良好な培養骨髄間葉系幹細胞の播種が確認された（図1）．また，アルカリホスファターゼ活性はコラーゲンセラミック複合体単独では 0.0057 μmol/30 min/g であるのに対して，hybrid core では 288.9 μmol/30 min/g と統計学的に有意に高値を示した（$p<0.05$）．これにより，骨髄間葉系幹細胞は上述の培養過程で osteogenic supplement により骨芽細胞へ分化誘導されていると推測された．また，手関節単純レントゲンで，A 群では術後経過観察期間中に月状骨摘出部透亮像に変化を認めず明らかな骨形成は観察されなかった．B 群では術直後に腱球の核であるコラーゲンセラミック複合体に含まれるハイドロキシアパタイトに一致する陰影を認めたが，12週でその陰影が増加する例はなく，むしろ徐々に吸収される例も認められた．これに対して C 群では全例で術直後の月状骨摘出部の淡いハイドロキシアパタイトの陰影が，術後12週では明らかに増加し，旺盛な骨形成を推測させる陰影に変化した（図2，3）．術後12週の手関節部の組織学的検討（HE 染色，トルイジンブルー染色，サフラニン O 染色）では，A 群は腱球挿入部に存在する線維性組織以外に明らかな細胞の浸潤は認めなかった．B 群では腱球の中央部に紡錘形を呈した線維芽細胞が認められたが，明らかな軟骨形成や骨形成を示唆する所見はなかった．これに対して C 群では8例すべてに腱球の周辺部にトルイジンブルー染色で metachromasy を呈し，またサフラニン O 染色でも濃染する領域を認め，軟骨基質の産生が確認された（図4）．また，同部には軟骨細胞に類似する細胞を多数認めた．

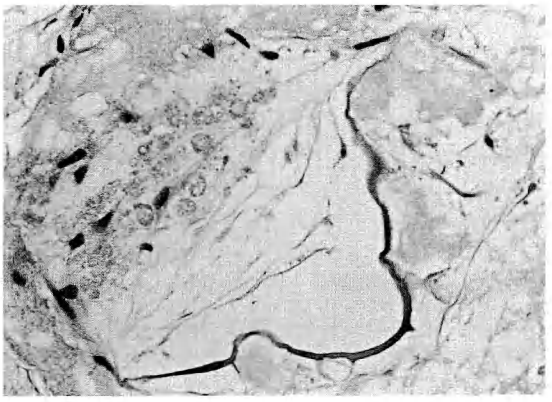

図 1　手術時 hybrid core
コラーゲンセラミック複合体内へ良好な培養骨髄間葉系細胞の播種が確認された．

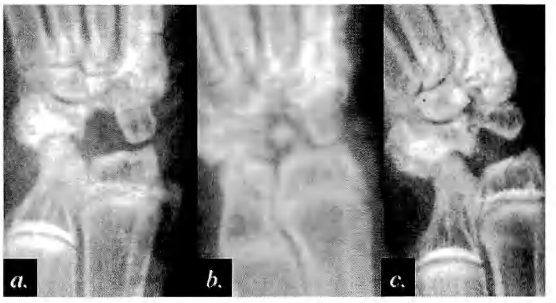

図 2　術直後手関節単純レントゲン
a：A 群．
b：B 群．
c：C 群．
A 群では術直後腱球移植部は透亮像を，B 群ではハイドロキシアパタイト陰影を腱球内に認めた．C 群では淡い陰影を認めるのみであった．

図 3　術後 12 週手関節単純レントゲン
a：A 群．
b：B 群．
c：C 群．
A 群では術直後の月状骨摘出部透亮像は，術後 12 週でも変化なく透亮像を示した．術後 12 週では B 群ではハイドロキシアパタイトは吸収され，陰影の減少を認めた．一方 C 群では術直後に比べ術後 12 週で明らかな骨形成を推測させる陰影に変化した．

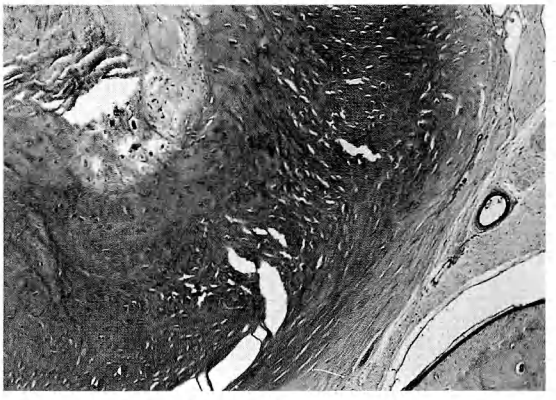

図 4　C 群腱球周辺部（×100）
C 群の腱球の周辺ではサフラニン O 染色に濃染する領域を認め，軟骨基質の産生が確認された．

考　　察

月状骨の無腐性壊死である Kienböck 病は，進行性の疾患と考えられているが，その発生機序，自然経過などいまだ不明な点も多い．当科では月状骨の再血行獲得目的として種々の手術治療を行ってきた[5)~7)]．Lichtman 分類 stage 3a までの症例に壊死骨の再血行を目的とした血管束移植術[1)]や血管柄付き骨移植術[5)]を選択してきたが，進行期 Kienböck 病では壊死に陥った月状骨の再血行獲得は困難であり，また，月状骨周辺の関節症性変化の併発などから一般的には種々の手関節形成術または固定術が適応とされる．当科では進行期 Kienböck 病の治療として，腱球移植術に仮 STT 固定術[7)]を併用している．臨床的には早期の疼痛改善が得られるため優れた方法である．しかし，この腱球は移植術後長期に（まれに早期から）圧潰し，これにより手関節可動域の低下と手関節部痛を生じ，最終的には関節症が続発する症例を認めた．腱球の圧壊を予防するため過去にも腱球の代わりに筋膜を用いる方法や，腱球の中心に骨核を埋入し剛性を高める方法[2)]が報告された．しかし，これらの方法を用いてもなお腱球の圧壊を予防できていない．また，interposition arthroplasty の方法の 1 つとして silicone implant を用いた方法[4)]が報告されている．優れた除痛効果を

有し，また，月状骨摘出術単独に比べ手根骨配列を維持することができるため優れた術式であるが，silicone は滑膜炎を誘発するなど，その安全性，耐久性から疑問視されており，現在は一般的な治療方法とはなっていない．

今回の新しい腱球移植術の目的は，①より早期に高い剛性を有する，②より早期に本来の月状骨に近い組成をもつ腱球を作製することであった．この2点を満たすため再生医療を応用し，骨髄間葉系幹細胞を培養播種したコラーゲンセラミック複合体を核とする腱球移植術を開発した．単純レントゲンの結果が示すように，この hybrid core を有する腱球は他の研究と比較して経時的に優れた骨形成能を示した．これにより①の比較的早い時期に高い強度を有する腱球の作製に成功したと判断した．また，この hybrid core を有する腱球では他の腱球移植術では認められなかった軟骨基質の産生を示唆する所見が観察された．この軟骨基質は腱球自体の辺縁部に存在しており，②を満たす腱球を作製しえたと判断した．このことから従来の腱球移植と比べ早期に手根骨に類似し，優れた力学的特性を有する腱球が作製可能であり，進行期 Kienböck 病の治療方法として有用と考えられた．また，この hybrid core を有する腱球移植術は進行期 Kienböck 病のみならず，母指 CM 関節症や scaphoid nonunion advanced collapse（SNAC）wrist や scapho-lunate advanced collapse（SLAC）wrist の治療方法としても有用であると考えられた．

文　　献

1) Hori Y, Tamai S, Okuda H, et al.：Blood vessel transplantation to bone. J Hand Surg, 4：23-33, 1979.
2) 堀田恵司，生田義和，村上恒二　ほか：キーンベック病の治療として考案した骨核入り腱球置換術に関する実験的研究．日手会誌，7：767-771，1990.
3) Ohgushi H, Dohi Y, Katsuda T, et al.：*In vitro* bone formation by rat marrow cell culture. J Biomed Mater Res, 32：333-340, 1996.
4) Roca J, Beltran JE, Fairen MF, et al.：Treatment of Kienböck's disease using a silicone rubber implant. J Bone Joint Surg, 58-A：373-376, 1976.
5) 重松浩司，矢島弘嗣：Kienböck 病に対する橈骨からの有茎血管柄付き骨移植術．新 OS NOW，23：40-45，2004.
6) Tamai S, Yajima H, Ono H：Revascularization procedures in the treatment of Kienböck's disease. Hand Clin, 9：455-466, 1993.
7) Yajima H, Ono H, Tamai S：Temporary internal fixation of the scaphotrapezio-trapezoidal joint for the treatment of Kienböck's disease：a preliminary study. J Hand Surg, 23：402-410, 1998.

日本手の外科学会雑誌　第22巻第2号　平成17年10月31日発行

編集兼発行者　日本手の外科学会
理事長　中　村　蓼　吾

発行所　〒468-0063　名古屋市天白区音聞山1013
日本手の外科学会事務局
有限会社　ヒズ・ブレイン
TEL（052）836-3511
FAX（052）836-3510



関節機能改善剤
(指定医薬品)

アルツ®

(ヒアルロン酸ナトリウム関節内注射液)

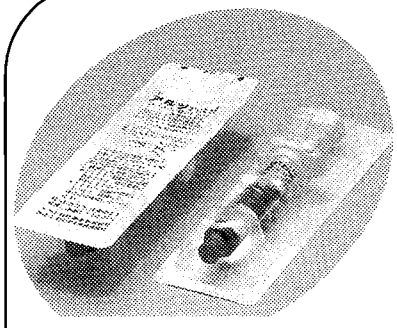

関節機能改善剤
(指定医薬品)

アルツディスポ®

(ヒアルロン酸ナトリウム関節内注射液)

ブリスター包装内滅菌済

〔製造元〕 生化学工業株式会社
東京都中央区日本橋本町2-1-5



ADOFEED®

経皮吸収型鎮痛消炎貼付剤
(指定医薬品)

アドフィード®

(フルルビプロフェン製剤)

〔製造元〕 リードケミカル株式会社
富山市日俣77-3

● 各製品の効能・効果、用法・用量、禁忌、使用上の注意等の詳細は、製品添付文書をご参照ください。
● 各製品共、薬価基準収載

科研製薬株式会社

〔発売元・資料請求先〕 〒113-8650 東京都文京区本駒込2-28-8 学術部

98CS
(1999年4月作成)

【禁忌】(次の患者には投与しないこと) (1)消化性潰瘍のある患者 (2)重篤な血液の異常のある患者 (3)重篤な肝障害のある患者 (4)重篤な腎障害のある患者 (5)重篤な心機能不全のある患者 (6)本剤の成分に過敏症の既往歴のある患者 (7)アスピリン喘息(非ステロイド性消炎鎮痛剤等による喘息発作の誘発)又はその既往歴のある患者 (8)妊娠末期の婦人

【効能又は効果】
①下記疾患並びに症状の消炎・鎮痛 慢性関節リウマチ、変形性関節症、腰痛症、肩関節周囲炎、頸肩腕症候群 ②手術後、外傷後並びに抜歯後の鎮痛・消炎 ③下記疾患の解熱・鎮痛 急性上気道炎(急性気管支炎を伴う急性上気道炎を含む)

【用法及び用量】
効能又は効果①・②の場合 通常、成人にロキソプロフェンナトリウム(無水物として)1回60mg、1日3回経口投与する。頓用の場合は、1回60～120mgを経口投与する。なお、年齢、症状により適宜増減する。効能又は効果③の場合 通常、成人にロキソプロフェンナトリウム(無水物として)1回60mgを頓用する。なお、年齢、症状により適宜増減する。ただし、原則として1日2回までとし、1日最大180mgを限度とする。また、空腹時の投与は避けさせることが望ましい。

【使用上の注意】
1.**慎重投与(次の患者には慎重に投与すること)** (1)消化性潰瘍の既往歴のある患者 (2)非ステロイド性消炎鎮痛剤の長期投与による消化性潰瘍のある患者で、本剤の長期投与が必要であり、かつミソプロストールによる治療が行われている患者 (3)血液の異常又はその既往歴のある患者 (4)肝障害又はその既往歴のある患者 (5)腎障害又はその既往歴のある患者 (6)心機能異常のある患者 (7)過敏症の既往歴のある患者 (8)気管支喘息の患者 (9)高齢者
2.**重要な基本的注意** (1)消炎鎮痛剤による治療は原因療法ではなく対症療法であることに留意すること。 (2)慢性疾患(慢性関節リウマチ、変形性関節症)に対し本剤を用いる場合には、次の事項を考慮すること。ア.長期投与する場合には定期的に臨床検査(尿検査、血液検査及び肝機能検査等)を行うこと。また、異常が認められた場合には減量、休薬等の適切な措置を講ずること。イ.薬物療法以外の療法も考慮すること。
(3)急性疾患に対し本剤を用いる場合には、次の事項を考慮すること。ア.急性炎症、疼痛及び発熱の程度を考慮し、投与すること。イ.原則として同一の薬剤の長期投与を避けること。ウ.原因療法があればこれを行うこと。 (4)患者の状態を十分観察し、副作用の発現に留意すること。過度の体温下降、虚脱、四肢冷却等があらわれることがあるので、特に高熱を伴う高齢者又は消耗性疾患を合併している患者においては、投与後の患者の状態に十分注意すること。 (5)感染症を不顕性化するおそれがあるので、感染による炎症に対して用いる場合には適切な抗菌剤を併用し、観察を十分行い慎重に投与すること。 (6)他の消炎鎮痛剤との併用は避けることが望ましい。 (7)高齢者には副作用の発現に特に注意し、必要最小限の使用にとどめるなど慎重に投与すること。
3.**相互作用**
併用注意(併用に注意すること)
クマリン系抗凝血剤(ワルファリン)、**スルホニル尿素系血糖降下剤**(トルブタミド等)、**ニューキノロン系抗菌剤**(エノキサシン等)、**メトトレキサート**、**リチウム製剤**(炭酸リチウム)、**チアジド系利尿薬**(ヒドロフルメチアジド、ヒドロクロロチアジド等)。
4.**副作用** (本項には頻度が算出できない副作用報告を含む。)総症例13,486例中副作用の報告されたものは409例(3.03%)であった。その主なものは、消化器症状(胃・腹部不快感、胃痛、悪心・嘔吐、食欲不振等2.25%)、浮腫・むくみ(0.59%)、発疹・蕁麻疹等(0.21%)、眠気(0.10%)等が報告されている。〔再審査終了時及び効能追加時〕
(1)重大な副作用 1)**ショック**(頻度不明):**アナフィラキシー様症状**(頻度不明):ショック、アナフィラキシー様症状(血圧低下、蕁麻疹、喉頭浮腫、呼吸困難等)があらわれることがあるので観察を十分に行い、異常が認められた場合には直ちに投与を中止し、適切な処置を行うこと。 2)**溶血性貧血**(頻度不明)、**白血球減少**(頻度不明)、**血小板減少**(頻度不明):溶血性貧血、白血球減少、血小板減少があらわれることがあるので、血液検査を行うなど観察を十分に行い、異常が認められた場合には直ちに投与を中止し、適切な処置を行うこと。 3)**皮膚粘膜眼症候群**(頻度不明)、**中毒性表皮壊死症**(頻度不明):皮膚粘膜眼症候群(Stevens-Johnson症候群)、中毒性表皮壊死症(Lyell症候群)があらわれることがあるので、観察を十分に行い、異常が認められた場合には直ちに投与を中止し、適切な処置を行うこと。 4)**急性腎不全**(頻度不明)、**ネフローゼ症候群**(頻度不明)、**間質性腎炎**(頻度不明):急性腎不全、ネフローゼ症候群、間質性腎炎があらわれることがあるので、観察を十分に行い、異常が認められた場合には直ちに投与を中止し、適切な処置を行うこと。また、急性腎不全に伴い高カリウム血症があらわれることがあるので、特に注意すること。 5)**うっ血性心不全**(頻度不明):うっ血性心不全があらわれることがあるので、観察を十分に行い、異状が認められた場合には直ちに投与を中止し、適切な処理を行うこと。 6)**間質性肺炎**(頻度不明):発熱、咳嗽、呼吸困難、胸部X線異常、好酸球増多等を伴う間質性肺炎があらわれることがあるので、このような症状があらわれた場合には直ちに投与を中止し、副腎皮質ホルモン剤の投与等の適切な処置を行うこと。 7)**消化管出血**(頻度不明):重篤な消化性潰瘍又は小腸、大腸からの吐血、下血、血便等の消化管出血が出現し、それに伴うショックがあらわれることがあるので、観察を十分に行い、これらの症状が認められた場合には直ちに投与を中止し、適切な処置を行うこと。 8)**消化管穿孔**(頻度不明):消化管穿孔があらわれることがあるので、心窩部痛、腹痛等が認められた場合には直ちに投与を中止し、適切な処置を行うこと。 9)**肝機能障害**(頻度不明)、**黄疸**(頻度不明):肝機能障害(黄疸、AST(GOT)上昇、ALT(GPT)上昇、γ-GTP上昇等)、劇症肝炎があらわれることがあるので、観察を十分に行い、異常が認められた場合には中止するなど適切な処置を行うこと。 10)**喘息発作**(頻度不明):喘息発作等の急性呼吸障害があらわれることがあるので、観察を十分に行い、異常が認められた場合には、本剤の投与を直ちに中止し、適切な処置を行うこと。 11)**無菌性髄膜炎**(頻度不明):無菌性髄膜炎(発熱、頭痛、悪心・嘔吐、項部硬直、意識混濁等)があらわれることがあるので、観察を十分に行い、異常が認められた場合には直ちに投与を中止し、適切な処置を行うこと(特にSLE又はMCTDの患者に発現しやすい。)。 **(2)重大な副作用(類薬)再生不良性貧血**:他の非ステロイド性消炎鎮痛剤で、再生不良性貧血があらわれるとの報告がある。

鎮痛・抗炎症・解熱剤

ロキソニン® 錠 細粒

劇薬・指定医薬品 一般名:ロキソプロフェンナトリウム ■薬価基準収載

●上記以外の使用上の注意は添付文書をご覧下さい。

製造販売元(資料請求先)
三共株式会社
SANKYO 〒103-8426 東京都中央区日本橋本町3-5-1

05.6(05.10)(一)

フルルビプロフェン貼付剤

フィルム変更

ゼポラスカット

経皮吸収型鎮痛・消炎剤　薬価基準収載

ZEPOLAS

ゼポラス®

指定医薬品　フルルビプロフェン貼付剤

製品特性

1.フルルビプロフェンを含有する第2世代の経皮吸収型鎮痛・消炎貼付剤です。

2.炎症組織(筋肉、滑膜など)への移行性が良好です(ヒト)。

3.強力な抗炎症鎮痛作用を示します(ラット)。

4.副作用発現率は1.74％(326/18,764例)で、その主な副作用は、瘙痒218件(1.16％)、発赤210件(1.12％)、発疹102件(0.54％)等でした(再審査終了時)。重大な副作用として、「喘息発作の誘発(アスピリン喘息)」が報告されています。

禁忌(次の患者には使用しないこと)
(1)本剤又は他のフルルビプロフェン製剤に対して過敏症の既往歴のある患者
(2)アスピリン喘息(非ステロイド性消炎鎮痛剤等による喘息発作の誘発)又はその既往歴のある患者
[喘息発作を誘発することがある。]

【取扱い上の注意】
開封後は開封口のチャックをきちんとしめること。

【包　装】
120枚(6枚×20)　140枚(7枚×20)　600枚(5枚×120)
600枚(6枚×100)　700枚(7枚×100)

【効能又は効果】
下記疾患並びに症状の鎮痛･消炎
変形性関節症、肩関節周囲炎、腱･腱鞘炎、腱周囲炎、上腕骨上顆炎(テニス肘等)、筋肉痛、外傷後の腫脹･疼痛

【用法及び用量】
1日2回、患部に貼付する。

製造発売元
三笠製薬株式会社
〒176-8585
東京都練馬区豊玉北2-3-1
http://www.mikasaseiyaku.co.jp/

ISO 9001
ISO 14001

●詳細は製品添付文書等をご参照ください。また、禁忌を含む使用上の注意等の改訂に十分ご留意ください。

中島式創外固定器

（ＰＩＰ関節内骨折、ＭＰ関節内骨折の治療器械）

40度の可動域が可能です。

1．指のＰＩＰ関節内骨折、ＭＰ関節内骨折に使用する。
2．外傷後拘縮を生じた指の授動に使用する。
3．イメージ下にキルシュナー鋼線を挿入し、皮膚切開を必要としない。
4．牽引を加えながら骨折を整復し、それと同時に関節運動を可能にする。
5．40°の可動域訓練が可能のため損傷された関節面の再生に役立つ。



（大祐医科工業株式会社）

部品名	大	中	小
全　長	52～62	44～54	36～46
延長鋼線間隔	36～46	29～39	23～33
延長間隔　左右（各）	0～5	0～5	0～5
鋼線通し穴	1.9	1.3	1.3
鋼線通し穴間隔	5	5	4

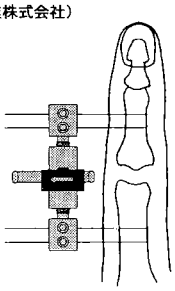

術前（前後）

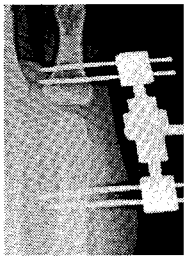

創外固定（前後）

標準価格　**￥９５,０００.**　承認番号４Ｂ１０３１

小児用腱縫合セット

小児腱縫合用特殊針付縫合糸

特に繊細なオペレーションを要求される小児の腱縫合用に開発された特殊針付縫合糸です。
針径をマイクロ針並みに細くし、針先にカットを加え、
更に、特別な加工を施し「強度」と「切れ味」の両面を実現させた特殊針です。
用途に合わせて４種類を１セットに納めたパッケージをご用意させて頂きました。
最初にセットでご購入頂き、以降は各種類毎にお買い求め頂けます。

セット内容

ＢＨ－１２－２０（１２mm　青ナイロン７－０　２００μ）１２本／箱
ＢＨ－１２－１８（１２mm　青ナイロン７－０　１８０μ）１２本／箱
ＢＨ－１０－１５（１０mm　青ナイロン８－０　１５０μ）１２本／箱
ＢＨ－１０－１２（１０mm　青ナイロン８－０　１２０μ）１２本／箱

標準価格　小児用腱縫合セット　**￥５９,４００.**／セット（１本単価￥１,２３７）

許可Ｎｏ．（６１Ｂ）第４０３号

熊本機能病院副院長　中島英親先生の御指導で設計開発されました。

発売元　株式会社 河野製作所
本　　社　〒２７２千葉県市川市曽谷２－１１－１０
お客様相談窓口　TEL03-3813-7411　FAX03-3813-7414

NAKASHIMA MEDICAL
13°
H.C. 50
Universal Radius Plate Set
様々なプレートの組み合わせで、
骨折型にあったサブコンドラルサポートが可能
日本人の骨形状に沿ったアナトミカルなプレート
●資料のご請求は下記まで
ナカシマメディカル事業部
ナカシマプロペラ株式会社
本社／工場 〒709-0625 岡山市上道北方688-1
Phone.086-279-6278 Fax.086-279-9510
東京営業所 〒101-0032 東京都千代田区岩本町2-8-8栄泉岩本町ビル8F
Phone.03-5825-5811 Fax.03-5825-5830

エーザイは、『運動器の10年』活動のパートナーとして運動を推進してまいります。

THE BONE AND JOINT DECADE 2000-2010 JOINT MOTION 2000

『運動器の10年』世界運動

エーザイの主な
運動器疾患に対する治療薬・診断薬

薬価基準収載　検体検査実施料収載

骨粗鬆症治療用ビタミンK2剤

グラケー®カプセル15mg

〈メナテトレノン製剤〉

劇薬・指定医薬品
処方せん医薬品：注意―医師等の処方せんにより使用すること

骨粗鬆症治療剤

アクトネル®錠2.5mg

〈リセドロン酸ナトリウム水和物錠〉

末梢性神経障害治療剤

メチコバール® 錠250μg 錠500μg 細粒

処方せん医薬品：注意―医師等の処方せんにより使用すること

メチコバール® 注射液500μg

〈メコバラミン製剤〉

指定医薬品
処方せん医薬品：注意―医師等の処方せんにより使用すること

筋緊張改善剤

ミオナール® 錠 50mg 顆粒10％

〈塩酸エペリゾン製剤〉

劇薬・指定医薬品
処方せん医薬品：注意―医師等の処方せんにより使用すること

組織活性型鎮痛・抗炎症剤

インフリー®カプセル100mg

インフリー®Sカプセル200mg

〈インドメタシン ファルネシル製剤〉

指定医薬品

経皮吸収型鎮痛消炎剤

フェルビナクP「EMEC」※

血清中抗ガラクトース欠損IgG抗体測定用医薬品

ピコルミ®CA・RF※

〈電気化学発光免疫測定法〉

※販売提携品

●効能・効果、用法・用量及び禁忌を含む使用上の注意等については添付文書をご参照ください。

hhc ヒューマン・ヘルスケア企業　Eisai

エーザイ株式会社
〒112-8088 東京都文京区小石川4-6-10
http://www.eisai.co.jp

商品情報お問い合わせ先：エーザイ株式会社　お客様ホットライン室
0120-419-497　9～18時（土、日、祝日 9～17時）

SE0510-1　2005年10月作成