昭和　年　月　日第4種郵便物認可　昭和60年10月25日印刷　昭和60年10月30日発行　ISSN 0910－5700

第 2 巻・第 1 号　Vol. 2 No.1, 1985

# 日本手の外科学会雑誌

## The Journal of Japanese Society for Surgery of the Hand

日手会誌　日本手の外科学会　J. Jpn. Soc. Surg. Hand

**組　　成** 1g中
ヘパリン類似物質……2.0mg
副腎エキス……10.0mg
サリチル酸……20.0mg

**適 応 症** 変形性関節症(深部関節を除く)、関節リウマチによる小関節の腫脹・疼痛の緩解、筋・筋膜性腰痛、肩関節周囲炎、腱・腱鞘・腱周囲炎、外傷後の疼痛・腫脹・血腫

**用法・用量** 通常、1日1～数回、適量を塗擦またはガーゼ等にのばして貼付する。症状により密封法を行う。

**包　　装** 50g、100g(10g×10)
1kg(20g×50)、2kg(50g×40)

使用上の注意については、製品添付文書をご参照ください。

製造販売　マルホ株式会社
大阪市大淀区中津1丁目6—24
Tel.06(371)8876(代)

提携　ルイトポルド・ウエルク製薬会社
ドイツ・ミュンヘン

# 日本手の外科学会会則

第1章　総　　則

第1条　本会は，日本手の外科学会（Japanese Society for Surgery of the Hand）と称する．

第2条　本会は，手の外科の進歩発展を図るのを目的とする．

第2項　この目的のために，本会は研究教育活動を組織し学術集会を開催する．

第3条　本会の事業年度は，総会後に始まり，翌年の総会日を以っておわる．

第2章　会員および会費

第4条　会員を，正会員，名誉会員および特別会員とする．

第5条　正会員は医師にして，本会の目的に賛同し，会費を納めるものとする．

第2項　名誉会員および特別会員は，本会の進歩発展に多大な寄与，特別な功労のあった者のうちから，会長が推薦し評議員会および総会で承認されたものとする．

第6条　入会希望者は，所定の申込書に，評議員1名の推薦状を付し，入会金(2,000円)および当該年度の会費を添えて，本会事務局に申込むものとする．

第2項　退会希望者は，退会届を本会事務局に提出するものとする．

第7条　会費は年額9,000円とする．

第8条　正会員にして，3年間会費を納めない者は，退会と認める．
すべて，既納会費は還付しない．

第3章　役　　員

第9条　本会に次の役員を置く．会長，副会長各1名．監事2名．
評議員若干名．必要により書記を置くことができる．

第10条　会長は，本会を代表し，会務一切を統括する．

第2項　副会長は，次期会長予定者であり，会長を補佐し，会長に事故あるとき，または欠けたときはその職務を代行する．

第3項　監事は本会の会計を監査する．

第4項　評議員は，会長の諮問に応じて重要事案を評議するものとする．この目的のために，別に運営委員会，その他の委員会をおくことができる．

第11条　会長，監事，評議員および委員会委員の任期は1ヵ年とする．監事，評議員および委員会委員は重任を妨げない．

第4章　総　　会

第12条　総会は年1回とする．総会においては以下の事項を挙行する．庶務会計報告，翌年度総会および学術集会開催地の決定．

第13条　翌年度総会と期日は，次期会長がこれを定める．

第14条　総会および学術集会の次第は，原則として会長が1ヵ月前までに会員に通知する．

第15条　学術集会における，発表は次項によるものの他は会員に限る．

第2項　会員以外の共同発表希望者は，年会費の二分の一を納め，会長が適当とみとめたものとする．

附　　則

第16条　本会則の改正は，総会においてその出席会員過半数の同意を要するものとする．

第17条　本会の事務局は，九州大学整形外科学教室内におく．

日本手の外科学会

附　　則

本会則は，昭和59年5月9日より適用する．

# 日本手の外科学会

## ＜名誉会員／特別会員＞

**名誉会員**（22名）

| | | |
|---|---|---|
| 天児　民和 | 猪狩　　忠 | 伊藤　鉄夫 |
| 伊藤　忠厚 | 伊丹　康人 | 岩原　寅猪 |
| 池田　亀夫 | 上田　文男 | 柏木　大治 |
| 河野　左宙 | 佐藤　孝三 | 津下　健哉 |
| 津山　直一 | 中川　　正 | 西尾　篤人 |
| 宮崎　淳弘 | 諸富　武文 | 森　　益太 |
| Dr. Joseph H. Boyes | Dr. D. Buck-Gramcko | Dr. Alfred B. Swanson |
| Dr. Lee Milford | | |

**特別会員**（13名）

| | | |
|---|---|---|
| 青池　勇雄 | 有原　康次 | 上村　正吉 |
| 河邨文一郎 | 近藤　鋭矢 | 玉井　達二 |
| 土屋　弘吉 | 西　　新助 | 野崎　寛三 |
| 服部　　奨 | 藤本　憲司 | 宮城　成圭 |
| 山田　憲吾 | | |

# 各種委員会委員

**運営委員**（10名）

杉岡　洋一　　高岸　直人　　田島　達也　＊鳥山　貞宜　　中野　謙吾
野村　　進　　三浦　隆行　　室田　景久　　矢部　　裕　　山内　裕雄

**教育研修委員**（5名）

石田　寛友　　玉井　　進　　松井　　猛　＊三浦　隆行　　吉津　孝衛

**編集委員**（5名）

児島　忠雄　＊佐藤　勤也　　平沢　泰介　　松崎　昭夫　　三浪三千男

**機能評価委員**（5名）

生田　義和　　石井　清一　　鈴木　勝己　＊田島　達也　　二ノ宮節夫

**用語委員**（7名）

阿部　　績　　上羽　康夫　　内西兼一郎　　藤田　晋也　＊室田　景久
諸橋　政積　　渡辺　好博
（特別顧問　田島達也）

**国際委員**（12名）

上羽　康夫　　杉岡　洋一　　高岸　直人　＊田島　達也　　津下　健哉
津山　直一　　鳥山　貞宜　　中野　謙吾　　野村　　進　　室田　景久
矢部　　裕　　山内　裕雄
（特別顧問　天児民和　河邨文一郎　西尾篤人　諸富武文）

**監　　事**（2名）

高岸　直人　　野村　　進

（＊印は委員長）

**評　議　員**（130名）

| | | | | |
|---|---|---|---|---|
| 浅井　正大 | 青木　虎吉 | 荒井　孝和 | 赤星　義彦 | 赤堀　　治 |
| 阿部　正隆 | 阿部　宗昭 | 阿部　　績 | 麻生　邦一 | 安藤　　正 |
| 生田　義和 | 池谷　正之 | 井上　　博 | 石井　清一 | 石突　正文 |
| 石田　寛友 | 磯部　　饒 | 茨木　邦夫 | 厳　　琢也 | 今井　　望 |
| 伊藤　恵康 | 上羽　康夫 | 薄井　正道 | 内西兼一郎 | 宇佐美文章 |
| 江川　常一 | 岡　　一郎 | 小川　亮恵 | 小野　啓郎 | 小野村敏信 |
| 奥津　一郎 | 大久保康一 | 荻野　利彦 | 河合　伸也 | 吉川　暢一 |
| 木野　義武 | 城戸　正詩 | 楠　　正敬 | 児島　忠雄 | 小林　　晶 |
| 榊田喜三郎 | 斎藤　英彦 | 貞広　哲郎 | 佐藤　勤也 | 島津　　晃 |
| 白須　敞夫 | 七川　歓次 | 鈴木　勝己 | 鈴木　良平 | 杉岡　洋一 |
| 須川　　勲 | 須藤　容章 | 泉類　博明 | 関　　利明 | 高橋　正憲 |
| 多田　浩一 | 高岸　直人 | 高沢　晴夫 | 高杉　　仁 | 高橋　定雄 |
| 高見　　博 | 玉井　　進 | 田島　達也 | 田中　清介 | 田中　晴人 |
| 田村　　清 | 立沢　喜和 | 竹光　義治 | 豊島　　泰 | 鳥巣　岳彦 |
| 鳥山　貞宜 | 富永　通裕 | 富田　泰次 | 東田　紀彦 | 土井　一輝 |
| 土井　照夫 | 中野　謙吾 | 長野　　昭 | 長尾　悌夫 | 南條　文昭 |
| 難波　雄哉 | 中村　蓼吾 | 二ノ宮節夫 | 野村　　進 | 花村　達夫 |
| 橋爪　長三 | 原　　徹也 | 波利井清紀 | 濱　　弘道 | 平沢　泰介 |
| 平沼　　晃 | 平山　隆三 | 肥留川道雄 | 藤沢　幸三 | 藤田　晋也 |
| 藤原　　朗 | 藤巻　悦夫 | 古屋光太郎 | 二見　俊郎 | 星　　秀逸 |
| 牧野　惟男 | 増原　建二 | 丸毛　英二 | 前山　　厳 | 前野　岳敏 |
| 松崎　昭夫 | 松井　　猛 | 松田　英雄 | 松元　　司 | 三浦　隆行 |
| 三浦　幸雄 | 三好　邦達 | 三浪三千男 | 光安　元夫 | 室田　景久 |
| 村上　恒二 | 諸橋　政樽 | 矢部　　裕 | 山内　裕雄 | 山中　健輔 |
| 山根　宏夫 | 山本　　真 | 山本　吉蔵 | 山口　　智 | 山室　隆夫 |
| 山野　慶樹 | 吉村　光生 | 吉津　孝衛 | 渡辺　好博 | 渡　　捷一 |

# 「日本手の外科学会雑誌」投稿規定

1）本誌は年4回発刊する．
2）寄稿者は，本会会員であることを要する．
3）論文は未発表のものであることを要し，掲載後は，本学会の承諾なしに他誌に転載を禁ずる．
4）原稿の長さは，およそ下記制限内とする．

原著，総説…… 400字詰，35枚以内
症例報告，その他…… 400字詰，20枚以内
◎ 学術集会発表論文…… 本文，図，表，写真，文献を含めて，400字詰，12枚以内（原則として当日会場で提出すること．また，図，表，写真は1個につき400字詰1枚と数えるものとする．）

5）論文は，和文もしくは英文とする．英文論文は，タイプライターを用い，ダブルスペースとする。題は冠詞，接続詞，前置詞はすべて小文字，名詞，動詞，形容詞の頭文字は大文字とする．論文は，常用漢字，新かなづかい，新医学用語を用い，かつ「整形外科用語集」にできるだけ従うものとする．数量を示す文字は，cm，mℓ，ℓ，gなどを使用する．文中の欧語はタイプライター使用のこと．文中の数字はアラビア数字（1，2，3……）を使い，人名はできるだけカナ書きを避け，横文字で記載すること．

Heberden結節，Volkmann拘縮

なお，別刷は改版後は原則として受付けないので，著者校正の際に別刷所要部数を赤字で付記すること．

6）論文のほかに，下記形式で抄録とKey Wordと略題とリプリント請求先の住所を添えること．

a）和文論文の場合

英文抄録：タイプ用紙にダブルスペースで400語以内とする．（題名，著者名〔Full Name〕，所属を加える．ただし学術集会発表論文では，著者名はFirst Authorのみとし，共著者がある場合et al.をつけ，所属もFirst Authorのみとする．）

例 Roentgenological Studies on the Hands of Japanese; 4th Report
(A Study on the Hands of Girls with Idiopathic Scoliosis)
Takeshi Yoshie, et al.
Department of Orthopaedic Surgery, Gunma University School of Medicine

b）英文論文の場合

和文抄録：800字以内とする．（題名，著者名，所属を加える．）

c）英語のKey Word 5個以内をつける．
d）和文論文の場合25字以内の略題をつける．
e）リプリントの請求先の氏名と住所を英語で添える．

例 Taro Yamada, M. D.
Department of Orthopaedic Surgery, Faculty of Medicine,
Kyushu University, 3-1-1 Maidashi, Higashi-ku, Fukuoka 812, Japan.

7）図および写真は正確，鮮明なものとし，それらの説明文は英文とする．（挿入位置は，本文原稿の欄外に指定しておくこと．）図，表の番号は，Fig. 1, Fig. 2, ……, Table 1, Table 2, ……などを使用する．
8）学会中の質疑応答の記載については，質疑および応答内容が共に提出されているもののみを学術集会発表論文に記載する．

9）引用文献は重要なものにとどめ，論文の最後にアルファベット順に並べ，本文中に見出し番号を入れ，その記載法は次に従うこと．不備のものは削除することがある．

a）雑誌は著者名（姓を先に）標題，誌名，巻，：ページ，発行年．

例えば，和文論文は，

津山　直一　他：末梢神経損傷の種種相，災害医学，11：1-15，1968．

英文論文は，

Boyes, J. H., et al.: Dupuytren's disease involing the volar aspect of the wrist. Plast. Reconstr. Surg., 41: 204-207, 1068.

雑誌名の略称は和文論文，英文論文とも公式のものを用いる．

共著者名は First Author のあとに et al. と略す．

原著は，43：909-915 のごとく始めと終わりのページを書くが，Proceedings または学会抄録は 25：112 のごとく標題のページを書けばよい．

b）単行書は著者名（姓を先に）：書名，版，発行者（社），発行地，ページ，発行年．

例えば，

Rank, L. K., et al.: Surgery of Repair as Applied to Hand Injuries. 4th ed., Churchill Livingstone, Edinburgh and London, 183-189, 1973.

c）英文論文の場合，文献に引用する日本語論文は，標題は英訳し，雑誌名は所定の欧文略記法があればそれを用い，なければローマ字で書き，次に（　）して英訳名をいれ，末尾に（Japanese）とすること．

10）初校は著者が行う．校正はできるだけ早く済ませ，書留速達にて返送のこと．

11）投稿原稿の採否については，編集委員会においてこれを決定する．なお，用語，表現などにつき投稿規定に従い修正することがあるので，あらかじめ了承されたい．

12）原著は，原稿が当事務局へ到着した日を受付日とする．

13）掲載料は，学術集会発表論文の場合，本文，図，表，写真を含めて 4 頁以内 17,000 円とし，これを越えるものは実費負担とする．ただし，図，表，写真は，4 個まで無料とするが，これを越えるものは実費負担とする．また，学術集会発表論文以外の論文では，標題，本文，図，表，写真，文献などもすべて実費負担とする．

参考
- 図の組合せは文字の大きさが変ると各々を 1 個と数える．
- 表は 1 表を 1 個とする．
- 複数の写真を組合せて 1 つの図とする場合は，各写真の左下に A，B，C，の記号をロットリング，インスタントレタリング等で記入した上で合成すること．
- 組合せ写真になっていない場合は各 1 枚を 1 個と数える．
- 1 つの図・表の大きさは B 5 判用紙 1 枚におさまる程度を限度とする．
- 写真と図の組合せは各々を 1 個と数える．
- 鉛筆書きの図はトレース料として実費を徴収する．

14）別刷は実費著者負担とする．ただし，30 部までは無料とする．別刷は掲載料納入後に送付する．30 部を越える場合は実費を徴収する．

15）事　務　局

〒812　福岡市東区馬出 3-1-1

九州大学医学部整形外科学教室内

日本手の外科学会事務局

☎ 092-641-1151　内線 2434

# 目　次


Polycaprolactoneの関節形成術応用への実験的研究 ……谷　口　睦・他…… 1

*M. Taniguchi,* et al.: Experimental Studies of Polycaprolactone Applying to Interpositional Arthroplasty

手指PIP関節掌側板の微細血管分布について ……勝　見　泰　和・他…… 6

*Y. Katsumi,* et al.: Microvascular Study of the Volar Plate of the Proximal Interphalangeal Joint

損傷骨格筋の修復に関する実験的研究
切断縫合部の再生と筋内興奮伝導性の回復について……浦　部　忠　久・他……10

*T. Urabe,* et al.: An Experimental Study on Recovery of Lacerated Muscles after Repair

爪床損傷における爪床再生に関する臨床的観察
および実験的研究……渡　辺　政　則・他……14

*M. Watanabe,* et al.: Clinical Observation and Experimental Study of Regenerative Process of Nail Bed after Its Traumatic Loss

サイクロスポリンを用いたラットの肢同種移植……佛　淵　孝　夫・他……21

*T. Hotokebuchi,* et al.: Limb Allografts in Rats Immunosuppressed with Cyclosporin

血管柄付同種関節移植の実験的研究
第1報：血行と組織適合抗原が移植関節生着におよぼす影響……佐久間　隆・他……25

*T. Sakuma,* et al.: Experimental Studies on Vascularized Allogeneic Joint Graft: 1st Report. Effect of Vascularization and Histocompatibility on Survival of Grafted Joint

神経伝導速度からみた駆血帯の適正使用について……河　原　史　郎・他……30

*S. Kawahara,* et al.: Proper Appolication of a Tourniquet in View of Motor Nerve Conduction Study

局所圧迫による皮膚循環の変動
皮下に筋組織を有する部位と有しない部位との定量的比較……内　藤　正　俊・他……34

*M. Naito,* et al.: The Effects of Externally Applied Pressure on the Circulation to the Skin with and without Underlying Muscle as Reflected by Transcutaneous $PO_2$

肘関節の周波数分析（第2報）
—正常肘関節の音について—……佐々木　誠　人・他……38

*M. Sasaki,* et al.: Phono-Arthrogram of the Elbow Joint　Second Report — Normal Elbow Joint —

手と環境　第8報
湿度が手の生理的機能におよぼす影響……中　光　紳　一・他……42
*S. Nakamitsu,* et al.: The Hand and Environment; 8th Report
Physionlogical Changes of Digital Functions under Different Humidities, Studied by Vibratory Stimulation and Cold Water Immersion

前腕の回内・回外拘縮に関する研究
—骨間膜の役割について—……青　木　光　広・他……46
*M. Aoki,* et al.: Study for Pronation and Supination Contracture of Forearm
— Role of Interosseous Membrane —

肘関節離断性骨軟骨炎の発生素因に関する研究……石　塚　明　温・他……50
*M. Ishizuka,* et al.: Studies on Pathogenesis of Osteochondritis Dissecans of Elbow

健常手関節機能撮影像の検討……西　川　卓　也・他……54
*T. Nishikawa,* et al.: Functional Radiography of the Wrist Joint

Cineradiography による手関節掌背屈運動の解析……今　村　宏太郎・他……58
*K. Imamura,* et al.: Cineradiographic Study of the Wrist Motion in Flexion and Extension

筋腱移行部における腱延長術の実験的研究：第一報……中　村　　豊・他……63
*Y. Nakamura,* et al.: Experimental Study on Tendon Elongation at Musculo-tendinous Junction; First Report

腱縫合法の基礎的研究　第2報
— Tensile Strength の経時的推移について— ……林　　淳　二・他……67
*J. Hayashi,* et al.: Experimental Study Regarding Tendon Suturing Methods:
— Chronological Observation on Tensile Strength —

屈筋腱の Intrinsic Healing に関する実験的研究
（新しいモデルを使用して）……越　智　光　夫・他……72
*M. Ochi,* et al.: Experimental Study on Intrinsic Healing of Flexor Tendon by Using a New Chamber

Vincula 遮断および指屈曲時靱帯性腱鞘圧迫による
深指屈筋腱内血流量の経時的変化についての
水素クリアランス法による検討 ……Shakya, Iswar Man・他……78
*I. M. Shakya,* et al.: Experimental Investigation of the Change in Blood Flow at the "Avascular Areas" of Flexor Digitorum Profundus Tendon by Blocking Its Vincula and by Compresion of A2, A4 Pulley at the Finger Flexion: by Means of Clearance Method of Electrolytically Generated Hydrogen

手指伸筋および屈筋の Myostatic Contracture に対する
実験的研究……山　本　康　行・他……83
*Y. Yamamoto,* et al.: Experimental Investigation on Myostatic Contracture of Finger Extensors and Flexors of the Monkey

陳旧性基節骨々折を伴った拘縮指の治療経験……松　井　　猛・他……87

*T. Matsui,* et al.: Treatment of Stiff Fingers Associated with Old Fractures of Proximal Phalanges

屈筋腱修復術の成績評価と ADL 評価についての検討……荒　堀　弥須男・他……92

*Y. Arabori,* et al.: Study on the Evaluation of Results of Digital Flexor Tendon Repair and Activities of Daily Living

手背腱膜構造と指伸筋腱の外傷性脱臼について……石　突　正　文・他……97

*M. Ishizuki,* et al.: The Anatomy of the Extensor Apparatus of the Hand and Traumatic Ulnar Dislocation of the Extensor Tendons of the Fingers

手背，前腕部における手指伸筋腱損傷の治療……蟹　江　純　一・他… 101

*J. Kanie,* et al.: Treatment for Lacerated Extensor Tendons in the Dorsum of the Hand and the Distal Forearm

有痛性伸筋腱腱間結合について……原　田　　斎・他… 105

*H. Harada,* et al.: Painful Intertendinous Connection

らい患者の手に行なわれた虫様筋機能再建術長期術後観察……小　原　安喜子・他… 109

*A. Obara,* et al.: Long-Term Follow-Up of Lumbrical Replacement Performed on Hands of Leprosy Patients

Zone II における手指屈筋腱損傷に対する治療法の検討 ……森　　謙　一・他… 113

*K. Mori,* et al.: The Treatment of the Severed Flexor Tendons in Zone 2

Zone II，III における手指屈筋腱断裂に対する
一次縫合例の検討……城　戸　正　詩・他… 117

*M. Kido,* et al.: Clinical Study of Primary Suture of Flexor Tendon Injuries in Zone 2 and 3

指屈筋腱断裂 Primary Suture 症例の術後成績の検討 ……浅　井　正　大・他… 121

*M. Asai,* et al.: Postoperative Analysis of Primary Suture for Flexor Tendon Rupture

手指の屈筋腱断裂術後における超早期運動療法の検討……貞　広　哲　郎・他… 125

*T. Sadahiro,* et al.: Clinical and Experimental Studies on Immediate Controlled Mobilization Following Flexor Tendon Repair

腱癒着防止を目的とした遊離脂肪移植の臨床応用……平　木　誠一郎・他… 131

*S. Hiraki,* et al.: Clinical Application of Free Fat Graft for Prevention of Tendon Adhesion

小児屈筋腱断裂の治療経験……龍　　順之助・他… 135

*J. Ryu,* et al.: Treatment of Flexor Tendon Injuries of the Hand in Children　Long Term Follow up Study of Operated Flexor Tendon Injuries of Children

Primary Familial Carpal Tunnel Syndrome の 1 家系……玉　井　研　一・他… 140

*K. Tamai,* et al.: One Family Line of Primary Familial Carpal Tunnel Syndrome

手根管症候群の当科診断前の経過……染　屋　政　幸・他… 144
*M. Someya*, et al.: Several Clinical Courses of Carpal Tunnel Syndrome before Our Diagnosis

手根管症候群における電気学的局在診断法について
— Inching Technique — ……町　田　正　文・他… 148
*M. Machida*, et al.: Localization of Conduction Abnormalities in the Carpal Tunnel Syndrome — Inching Technique —

当科における手根管症候群の手術治療
— Enna 法による対立機能再建について— ……中　村　隆二郎・他… 152
*R. Nakamura*, et al.: An Opponoplasty by Enna's Method for Treatment of Carpal Tunnel Syndrome

手根管症候群の治療成績……浜　田　良　機・他… 156
*Y. Hamada*, et al.: Results of Conservative and Operative Treatment of Carpal Tunnel Syndrome

手根管症候群とその評価基準……政　田　和　幸・他… 160
*K. Masada*, et al.: Clinical Evaluation of Carpal Tunnel Syndrome and Review of Six Cases with Minimal Sensory Disturbance

絞扼性神経障害の病態に関する電気生理学的研究……増　田　宗　義・他… 163
*M. Masuda*, et al.: Pathophysiological Study on Entrapment Neuropathy

絞扼性神経障害における電気診断
—その臨床的価値と限界— ……呉　家　守　二・他… 167
*S. Kureya*, et al.: Electrodiagnosis of Entrapment Neuropathy — Clinical Value and Evaluation —

Entrapment Neuropathy の術後の電気生理学的回復過程の検討…岡　　一　郎・他… 172
*I. Oka*, et al.: Recovery of Nerve Conduction Velocity after Decompression Operation for the Entrapment Neuropathy

Cheiralgia Paresthetica について ……松　崎　昭　夫・他… 176
*A. Matsuzaki*, et al.: Cheiralgia Paresthetica

尺骨神経管症候群—自験 47 例の臨床的検討 ……立　花　新太郎・他… 180
*S. Tachibana*, et al.: Ulnar Tunnel Syndrome

肘部管症候群における尺骨神経溝の形態的変化の研究……楢　原　知　啓・他… 185
*T. Narahara*, et al.: A Morphological Study of the Ulnar Groove in Cases with Cubital Tunnel Syndrome

肘部管症候群における温冷覚障害について
（電気生理学的評価とその予後の検索）……川　嶋　順　蔵・他… 189
*J. Kawashima*, et al.: The Thermal Sensory Paralysis in the Cubital Tunnel Syndrome

肘部管症候群
— King 変法症例の予後について — ……大　庭　　浩・他… 195
*H. Ooba*, et al.: Cubital Tunnel Syndrome
— The Results of Modified King's Procedure —

肘部管症候群に対する手術成績
—変形性肘関節症と肘部骨折後の症例について—……佐　藤　勤　也・他… 198
*K. Satoh*, et al.: The Medial Epicondylectomy for Cubital Tunnel Syndrome

肘部管症候群の術後長期経過例における症状回復過程について……今　井　克　己・他… 201
*K. Imai*, et al.: Late Results of Operative Treatment for
Cubital Tunnel Syndrome

肘部管症候群における再手術例の検討……平　山　隆　三・他… 205
*T. Hirayama*, et al.: Technical Problems with Operation of
Cubital Tunnel Syndrome; Findings and Results of Reoperation

奇形手を思わせた手背部 Desmoid 腫瘍の 1 例 ……中　村　純　次・他… 208
*J. Nakamura*, et al.: Desmoid Tumor of the Hand

小指末節骨に生じた類骨骨腫の 1 例……田　口　保　志・他… 212
*Y. Taguchi*, et al.: Osteoid Osteoma in the Distal Phalanx of the Little Finger
— A Case Report —

手の軟部組織腫瘍……桐　生　迪　介・他… 216
*M. Kiryu*, et al.: The Soft Tissue Tumors in the Hand
(A Clinical Study of 82 Cases)

当科における手・前腕の腫瘍の検討……藤　巻　有　久・他… 220
*A. Fujimaki*, et al.: Tumors of the Hand and Forearm Treated
in the Past Fourteen Years

手の腫瘍および腫瘍類似疾患 145 例の検討
—特に診断・治療上問題のある例—……遠　藤　重　厚・他… 225
*S. Endo*, et al.: Analysis of 145 Cases of Hand Tumors and
Tumorous Condition

手の悪性腫瘍……鳥　山　貞　宜・他… 231
*S. Toriyama*, et al.: Malignant Tumors of the Hand

手の放射線皮膚炎と発癌例……和　田　秀　敏・他… 234
*H. Wada*, et al.: Radiodermatitis and Malignancy of the Hands

前腕・手部に発生した悪性骨・軟部腫瘍に対する
広範囲切除例と機能再建術……薄　井　正　道・他… 239
*M. Usui*, et al.: Wide or Radical Resection and Reconstruction
in the Treatment of Malignant Bone and Soft Tissue Tumors
of the Hand and the Forearm

当教室の過去15年間における手の悪性腫瘍とその治療 ……樫山政宏・他… 243
*M. Kashiyama,* et al.: Analysis of Malignant Tumors of the Hand for 15 Years in Our Department

前腕変形に対する尺骨延長術の試み……阿部宗昭・他… 249
*M. Abe,* et al.: Lengthening of the Ulna for the Forearm Deformity

先天性表皮水疱症の一例……前田求・他… 255
*M. Maeda,* et al.: A Case of Recessive Dystrophic Epidermolysis Bullosa

Myleran 誘発ラット欠指症の軟部組織病変
—尺側列形成障害と指列誘導障害による欠指症の比較—……加藤博之・他… 258
*H. Kato,* et al.: Anatomical Study on Oligodactyly Induced by Myleran with Special Reference to the Relationship between Skeletal and Soft Tissue Malformations

先天性橈側列形成不全症における合併奇形の検討……初野英之・他… 263
*H. Hatsuno,* et al.: Congenital Radial Ray Hypoplasia — Analysis of the Associated Anomalies —

母指形成不全に対する機能再建術の経験……荻野利彦・他… 268
*T. Ogino,* et al.: Results for the Reconstructive Surgery for Hypoplastic Thumb

橈側列形成不全症の検討……露口雄一・他… 273
*Y. Tsuyuguchi,* et al.: Clinical Study of Congenital Radial Ray Deficiency

内反手変形に対する尺側侵入による Centralization の経験 ……平山信夫・他… 277
*N. Hirayama,* et al.: Centralization of the Radial Club Hand: Through Ulnar Approach

上肢にみられた先天性骨癒合症……田名部誠悦・他… 281
*S. Tanabu,* et al.: Roentgenological Analysis of Congenital Synostosis in the Upper Extremity

軸後性多指症の診断治療上の問題点……岩谷力・他… 286
*T. Iwata,* et al.: Postaxial Polydactyly

尺側指列形成障害の一家系……杉本良洋・他… 290
*Y. Sugimoto,* et al.: Ulnar Ray Deficiency — Case of a Family —

Mirror Hand の手術経験 ……薬丸洋秋・他… 294
*H. Yakumaru,* et al.: A Surgical Experience with Mirror Hand

先天性全尺骨欠損症例の経験……金子裕一・他… 298
*Y. Kaneko,* et al.: A Case of Congenital Ulna Defect Treated by Rotation Osteotomy of Humerus — Report of a Case

手における先天性動静脈瘻の治療経験……真塩清・他… 302
*K. Mashio,* et al.: Surgical Treatment for Congenital Arteriovenous Fistulas of the Hand

金沢医科大学形成外科における手の先天奇形症例の検討……高　階　伴　子・他… 307
*T. Takashina,* et al.: Analysis of 233 Cases of Congenital Hand Anomalies

重複母指の指動脈分布形式知見補遺
—重複母指指間の深さとの相関関係—……北　山　吉　明… 312
*Y. Kitayama*: Patterns of Arterial Distribution in the Duplicated Thumb
— Relation to the Depth of Interdigital Space of the Duplicated Thumb —

母指多指症の治療経験
—基節骨型に対する二段階手術法の結果—……田　嶋　光・他… 316
*H. Tashima,* et al.: The Results of Surgery for Polydactyly of the Thumb
— Two Stage Procedure for Proximal Phalangeal Type —

先天性手指屈曲変形の症例の検討……児　島　忠　雄・他… 320
*T. Kojima,* et al.: Study on the Congenital Flexion Deformity
of the Thumb and Fingers

先天性，家族性に手指 MP 関節伸展拘縮を呈した 2 症例 ……飯　田　伊佐男・他… 325
*I. Iida,* et al.: Congenital and Familial Extention Contracture
of the Metacarpophalangeal Joint — A Report of 2 Pedigrees —

先天性握り母指症をもつ複合奇形について……泉　類　博　明・他… 329
*H. Senrui,* et al.: Congenital Clasped Thumb as a Part of Syndrome
— Undescribed Anomalies Complexes —

日 手 会 誌, 第2巻 第1号 1-5, 1985

# Polycaprolactoneの関節形成術応用への実験的研究

兵庫医科大学整形外科学教室
谷口 睦・立石博臣
田中寿一・高岩 均
楊 鴻生・中野謙吾

# Experimental Studies of Polycaprolactone Applying to Interpositional Arthroplasty

Mutsumi Taniguchi, et al.
Department of Orthopaedic Surgery Hyogo College of Medicine

Introduction

The purpose of this study is to examine, using in vivo and in vitro experiments, whether polycaprolactone(PCL) is biocompatible or not, when it is applied to an absorbable spacer in an interpositional arthroplasty.

Materials and methods

PCL is alyphatic polyester, easily pliable (60° melting points), and biodegradable.

Experiment in vivo (I, II); PCL was implanted into the subcutaneous tissue in rats and subchondral bone of femoral condyles in rabbits.

Experirment in vitro (III); biocompatibility of PCL was tested by cell culture using human embryonic lung fibroblast (HLEF), in both direct contact method and solution method.

Results

A layer of fibrous tissue was seen around PCL in 4 weekss and gradually getting thin by 24 weeks. The tissue reaction against PCL in both subcutaneous tissue and subchondral bone was slight and articular cartilage defect with PCL implanted underneath was repaired in the normal way.

The biodegradability of PCL was observed at in vivo experiments in 12-24 wks.

These results suggest that PCL can be used as an absorbable spacer in interpositional arthroplasty.

手指関節における外傷性拘縮や炎症性強直に対して，従来より各種中間挿入膜やsilastic implant, perichondriumを用いたarthroplastyが行われており，その臨床使用例も数多い．しかし摘出のための再手術の必要性やimplantの強度や耐久性，動援性など問題がないわけではない．そこでわれわれは，手指関節におけるinterpositional arthroplastyの新しい軟質性，生体吸収性spacerとして脂肪族polyesterであるpolycaprolactone（以下PCLとする）を取り上げ，次のような実験を行いその生体適合性を評価したので報告する．

## 材　　料

PCLは脂肪族ester結合を有する分子量7～10万

**Key words**: Polycaprolactone, interpositional arthroplasty, absorbable spacer, biocompatibility testing
**Address for reprints**: Mutsumi Taniguchi, M. D., Department of Orthopaedic Surgery, Hyogo College of Medicine 1-1, Mukogawa-cho, Nishinomiya, Japan 663.

の結晶性熱可塑性polymerであり，材料はε-caprolactoneを開環重合させ調製したものを使用した．融点が60°Cと低く，加工性に優れ，術中に形状加工が可能であること，また微生物による分解性や生体内劣化の報告もあり，特徴ある高分子生体材料といえる．

＊Polycaprolactone (PCL)
　aliphatic polyester
　crystalized thermoplastic polymer

| | |
|---|---|
| molecular formula | $C_6H_{10}O_2$ |
| chemical structure | $\left(\left(CH_2\right)_5\overset{\overset{O}{\|}}{C}-O\right)_n$ |
| | $600< n <900$ |
| molecular weight | 70,000～100,000 |
| melting point | 60 °C |
| tensile strength (kg/cm²) | 450～600 |
| elongation (%) | 700～900 |

**Fig. 1**　Character of Polycaprolactone (PCL).

## 方　　法

実験Ⅰ；成熟Wister系雄rat 25匹を使用し，ether麻酔下に，背部皮下にガス滅菌したPCL（10×20×1 mm）を埋入し経時的（2, 4, 8, 12, 24週）に材料接触部の組織反応を光顕にて観察した．

実験Ⅱ；成熟雄家兎（3 kg以上）30羽を使用し，Sodium pentbarbital麻酔下に両大腿骨遠位部に軟骨全層切除（4×8 mm）を加えた．欠損部を滅菌したPCL（4×8×1 mm）で充塡し，接触部の修復過程を経時的（2, 4, 8, 12, 24週）に光顕にて観察した．

なお実験Ⅰ，Ⅱとも対照としてDOWCORNING社のSilastic Sheetを使用した．

実験Ⅲ；細胞培養試験による評価

医用材料の生体適合性を評価するには，人の正常細胞を用いる方がよりその適合性を反映すると考え，今回はヒト胎児肺の綜維芽細胞（HELF）を用いた．

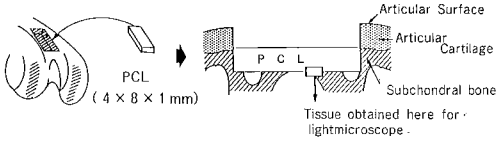


**Fig. 2**　Diagram of experiment II.

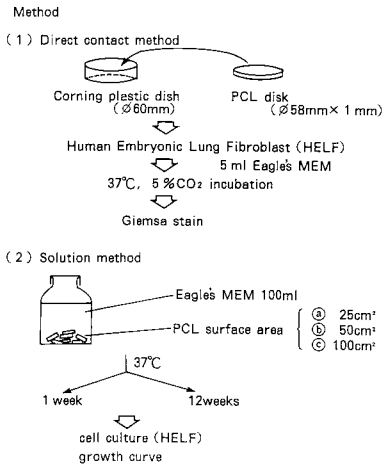


**Fig. 3**　Method of experiment III.

（1）　Direct contact method

材料上で直接細胞培養を行いその影響をみる方法であるがFig. 3のごとく上記HELFを5～10×10⁴/mlの割合で播種し，5 ml Eagle'sMEMを注入の上5 % $CO_2$下でincubationし，経日的にGiemsa染色の上光顕にて観察した．対照としては，培養用plastic dishを用いた．

（2）　Solution method

PCLの培養液中での可溶性成分による影響をみるため，Eagle's MEM 100 ml中に表面積を一定（①25 cm², ②50 cm², ③100 cm²の3群）にしたPCLを浸し，温度37°C中に静置した上で，1週間後と12週間後にPCLを取り出し，各溶出培養液で同細胞の培養を行い，その増殖曲線を求めた．対照としてEagle's MEM 100 mlのみを同条件同期間静置したものを用いた．

## 結　　果

実験Ⅰ：2週では細胞成分の密な炎症細胞浸潤がみられ，4週以降その反応も鎮静化し，一層の線維性被膜に包まれる．8～12週では被膜の厚さも変わりなく安定した状態が続き，24週ではその厚さはさらに薄くなる．対照群でも被膜の形成はあるが経過を通じて薄い傾向がみられ安定していた．両群とも低刺激性で低毒性生体材料に共通の組織反応といえる．

実験Ⅱ：2週までは炎症反応が主で出血巣も著しい．4週で鎮静しPCLは組織成分の比較的密な一層

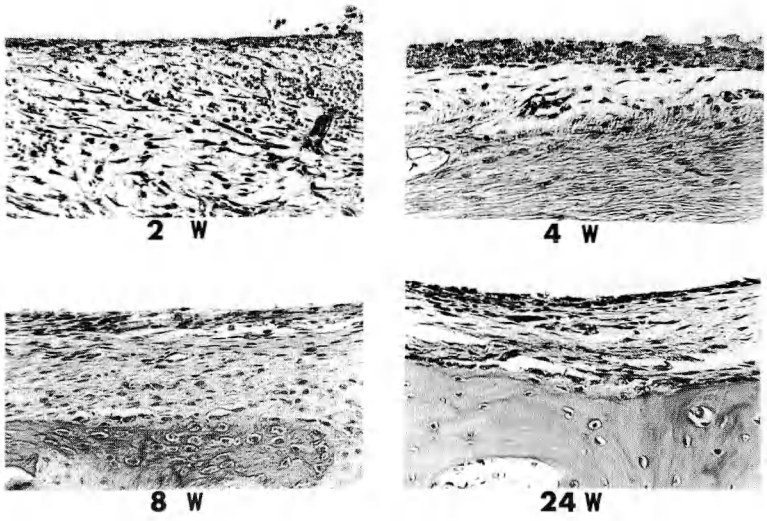


**Fig. 4** The tissue reaction against PCL in subchondral bone was slight. articular cartilage defect with PCL implanted underneath was repaired in the normal way. (× 100) (experiment II)

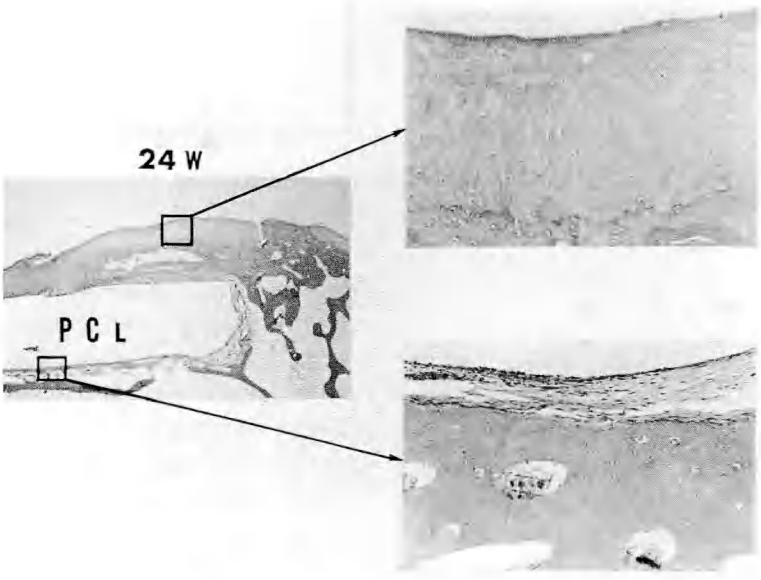


**Fig. 5** PCL was covered with new bone and cartilagenous tissue stained by safranineO in 24 wks. (experiment II)

の線維性被膜に包まれる．その下層では損傷軟骨下組織や骨髄よりの未分化な間葉系細胞の増殖と骨のremodelingが進む．8～12週で修復はさらに進み材料表面の被膜の厚さも薄くなり，材料の関節腔側は新生骨および再生軟骨様組織に覆われ始める．24週では，全体に薄い被膜に包まれているが，材料の各端の部分では線維性の肉芽組織への置換が認められた．周囲は緻密骨化し関節表面は再生軟骨組織で完全に覆われる傾向がみられた．この軟骨様組織はsafranin Oにより良好な染色性を有していた．

対照のsilastic sheetの場合でも，24週後に薄い線維性被膜に覆われていたが，PCL群と同様に軟骨全層欠損後の修復過程や軟骨再生を阻害する反応は認められなかった．

摘出したPCLのBiodegradbilityについてであるが，12週までは著しい変化はみられなかったが，24週では明らかに転燥重量減少や材質の硬化や材料辺縁部での不整がみられ，体内でのdegrationが示唆された．また組織にても巨細胞によるPCL particleの貪食像が認められた．

実験III：Direct contact methodでは，PCL上の細胞の生着性，増殖性は良好で対照の細胞培養用plastic dishとに差は認められなかった．

Solution methodでFig. 6はPCL表面積100 cm²浸漬培養液での細胞増殖曲線の結果であるが，1週と12週群での増殖パターンには差はみられたが，それぞれ対照群との間には差がみられず良好な増殖を示していた．

またPCL表面積が①25 cm²，②50 cm²の場合にも同様な結果が得られた．1週と12週群での増殖パターンの相違は最小必須培養液成分の経時的な変性によるものと思われる．

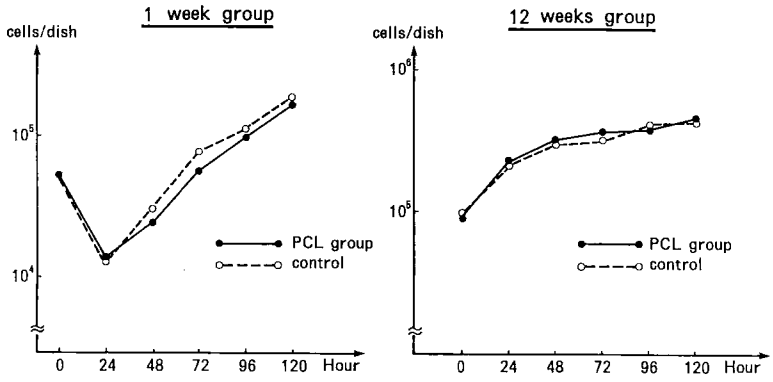


**Fig. 6**　Cell growth curve in solution method.

## 考　　察

Biomaterialにおけるpolyesterのうち，主鎖に芳香核を持つTetoron®やDacron®などの生体安定性は優れており，実際臨床上人工血管材料としての利用も多い．それに対して一般に脂肪族polyesterの生体内劣化は著しくその代表として吸収性縫合糸であるDexon®（polyglicolic acid）などは有名である．今回取り上げたpolycaprolactoneも脂肪族polyester系のpolymerであり，そのbiodegradbilityについては，その微生物分解性や生体内不安定性などの報告が散見され，われわれの実験でもそれを示唆[1)2)]する結果となった．またその組織反応では，初期に炎症反応を示していたが経過とともに漸減し，24週では対照のSilastic sheetと同様に薄い被膜のみと認めたこと，さらに，実験IIでの軟骨全層欠損部充填群でも，PCLは軟骨再生や修復を阻害していなかったことなどから，本材料は生体内で劣化，分解，溶出を受けるにもかかわらず，生体組織に対しては低刺激性材料であると思われた．

最近，医用材料の生体適合性をみる方法として細胞培養試験での評価法が重要視されている[3)]．しかし通常用いられる細胞は，動物の株化細胞，もしくは初代培養細胞であるが，これらの細胞では分裂形態，染色

体数など人の正常細胞とは異った性格を持つ，したがって医用材料の生体適合性をみるためには，人の正常細胞を用いる方がよりその適合性を反映すると考えられ，今回はヒト胎児肺の線維芽細胞を用いた．本実験における Direct contact 法では，細胞の材料に対する生養性，親和性を，Solution 法で材料溶質成分による細胞毒性をみたわけであるが，両法でのそれぞれの対照群との差は認められず，その細胞増殖も良好であった．

以上 invivo, invitro の両条件下での生体適合性試験の結果より，PCL は低刺激性で低毒性材料であると評価した．今後その長期の組織反応と biodegradbility を十分追試するとともに，指関節における resection arthroplasty や perichondrialgraft での軟性，易加工性，生体吸収性 Spacer として，またさらに生体吸収性複合素材への適応を検討している．

## 文　献

1) Tokiwa, Y., et al.: Degration of polycaprolactone by a fungus. J. Ferment. Technol., 54: 603-613, 1976.
2) Potts, J. E., et al.: Poiymers and Ecological Problems. Pleunum Press, NewYork, 61-72, 1973.
3) Rice, R., et al.: Biocompatibility Testing of polymers: invitro studies with invivo correlation. J. Biomed. Mater., 12: 43-54, 1978.

**質　問**　日本医科大学整形外科　池谷　正之

PCL を実際に臨床応用するにあたり，滅菌方法をどうしますか．

**回　答**　兵庫医科大学整形外科　谷口　睦

滅菌方法について

50°以上上がらぬよう温度調整した上でのガス滅菌なら十分可能です．

日 手 会 誌, 第2巻 第1号 6-9, 1985

# 手指PIP関節掌側板の微細血管分布について

京郡府立医科大学整形外科学教室
勝 見 泰 和・平 沢 泰 介
玉 井 和 夫・鎌 田 雄一郎
榊 田 喜三郎
大阪歯科大学解剖学教室
時 岡 孝 夫・奥 田 仁 志

# Microvascular Study of the Volar Plate of the Proximal interphalangeal Joint

Yasukazu Katsumi, et al.
Department of Orthopaedic Surgery, Kyoto prefectural University of Medicine

The vascular system of the volar plate of the proximal interphalangeal (PIP) joint was studied stereoscopically and histologically, utilizing 4 upper extremities of adult cadavers.

Cadavers were devided into two groups. The upper extremities of the first group were injected with 500 cc red acrylic resin through a brachial artery, using the Taniguchi-Ohta's injection method. The upper extremities of the second group were injected with 500 cc India ink and followed by 200 cc red acrylic resin. The specimens were dissected and observed under the stereoscopic microscope. In addititon, one extremity of the second group was studied histologically, and was sectioned serially about 200 microns in thickness each after decalcification.

The following results were obtained:

1) The transverse arteries branch off from bilateral digital arteries and run beneath the check ligaments to merge in the midline.

2) The transverse arteries form a central artery which runs beneath the middle of the volar plate. The central artery feeds the middle and throughout edge of the volar plate.

3) In the distal margin of the volar plate, anastomosis of the branch of the central artery with the branch from the artery of the collateral ligament was observed. In the lateral margin of the volar plate, anastomosis of the branch of the central artery with the branch of the artery from the middle phalanx was observed.

4) In the fibrocartilagenous body of the volar plate, poor vascularization was observed.

5) As mention above, the blood supply of the volar plate is maintained from the branch of the central artery and the marginal vessels.

手指PIP関節の掌側板は，関節の可動性・安定性に重要な働きをしていると考えられている．その構造はその目的のために特有の形態を成している[1]．PIP関節の脱臼や骨折では，しばしばこの掌側板にも損傷がおよび，その適切な処置法についてとまどうことがある[2)3)6)]．掌側板の血管分布については，両側の固有指

**Key words**: volar plate, microvascular system, proximal interphalangeal joint
**Address for reprints**: Yasukazu Katsumi, M. D., Department of Orthopaedic Surgery, Kyoto Prefecturfal University of Medicine Kawaramach-hirokoji, Kamigyou-ku Kyoto, 602, Japan.

動脈よりなされているとされているが，その詳細については明らかでない[4]．今回，われわれは墨汁・アクリル樹脂注入法を用いて，ヒトの手指 PIP 関節掌側板の微細血管分布を観察した．

## 方　　法

ヒト屍体標本の 4 上肢を用いた．1 肢は谷口・太田改良アクリル樹脂注入法[5]により赤色アクリル樹脂（レジン）約 500 cc を上腕動脈より，注射器を用いて約 200 mHg の圧力でこの動脈より末梢に向けて注入した．他の 2 肢は同様の方法で，約 500 cc の墨汁を注入後さらに約 200 cc の赤色レジンを注入した．これらは注入後，10 %ホルマリン水溶液に 7 日間固定した．墨汁・レジン注入の 1 肢はホルマリン固定後に 7 日間 5 %硝酸ホルマリンにて脱灰し，さらにアルコール系列にて脱水しセロイジン包埋した．その後，厚さ 200 $\mu$ の連続縦切片を作製した．注入していない最後の 1 肢は掌側板を摘出後，前額面に連続切片を作製し HE 染色を施した．これら組織標本は光学顕微鏡にて観察を行った．他の標本は実体顕微鏡下に剝離を行い，掌側板を背側から観察した．

## 結　　果

1）　レジン注入標本

掌側より剝離し屈筋腱を反転した．掌側板の脚，すなわち Eaton のいう check ligament の骨側をくぐりぬけた掌側指動脈の分枝は，中央でたがいに吻合し，横走動脈（transverse artery）を形成していた．さらにその吻合部より 2 本の動脈が分枝し，1 本は掌側板の下（骨側）へと伸びて掌側板の中心動脈（central artery）と成っていた（Fig. 1）．もう 1 本は屈筋腱の vincula を通過し，本腱に入る．さらに横走動脈は小枝を出し，掌側板の掌側表面にも分布していた．中心動脈を追ってさらに剝離をすすめると掌側板の背側に沿って中央部を末梢に進み，4 本に分かれ，上から見ると X 字状を形成し，それぞれは掌側板の辺縁へ向かって分布していた．

2）　墨汁・レジン標本

背側より剝離をすすめ，基節骨を摘出すると掌側からのものより，血管分布がより鮮明に観察された．この標本では，横走動脈は 2 本より成り，末梢側のものが中心動脈へと移行していた（Fig. 2）．本動脈は横走動脈が逆 V 字形に末梢へ大きく湾曲し，したがって短かく，ただちに末梢へと向かう 2 本の動脈と掌側板の中枢縁部へ向かう 2 本の動脈に分かれていた．この動脈の枝は掌側の辺縁から中央に向った毛細血管ループを形成していた．側副靱帯に接する部および中節骨に接する部では，これらの毛細血管は靱帯および骨側からの毛細血管と吻合していた掌側板の辺縁と中心動脈

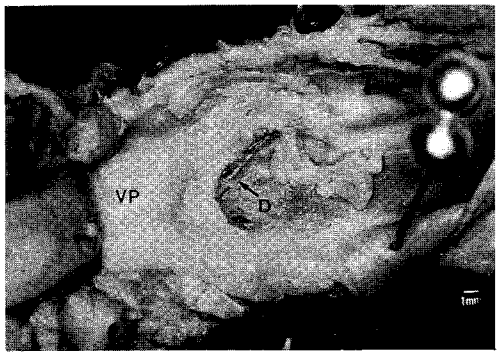


**Fig. 1**　Palmar view of the volar plate on the specimen after injection of red acrylic resin.
VP ; Volar plate
D ; Transverse artery

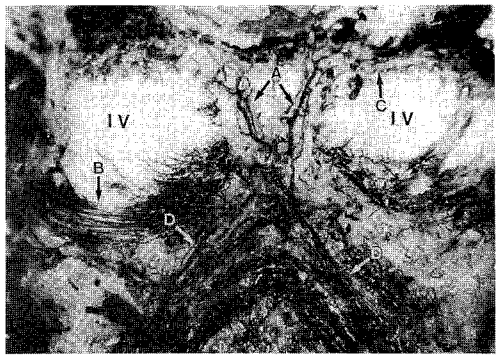


**Fig. 2**　Dorsal view of the volar plate on the specimen after injection of India ink and acrylic resin
A ; Central arteries
B ; Anastomosis of the branch of the central artery with the branch of the artery from the middle phalanx
C ; Anastomosis of the branch of the central artery with the branch from the collateral ligament
D ; Transverse artery
IV ; Poor vascularization in the fibrocartilagenous body of the volar plate

の存在する中央部では血管分布が認められたが，中央動脈の橈側と尺側にそれぞれ乏血管領域が存在しており，あたかも膝の円盤状半月板を見ているようであった．

3） 墨汁・レジン注入の連続切片標本

本標本の掌側板は幅は 12 mm あり，厚さ 200 μ の連続切片を 65 枚作製し，掌側板中央部から外側縁に向って掌側板内部の微細血管分布をとくに観察した．全体

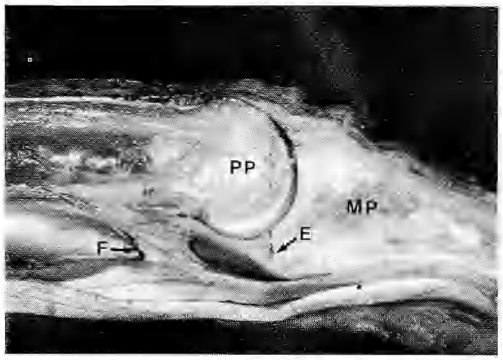


**Fig. 3** Midsagittal section of the proximal interphalangeal joint.
E; The middle phalangeal attachment of the volar plate
F; Vincula
PP; Proximal phalanx
MP; Middle phalanx

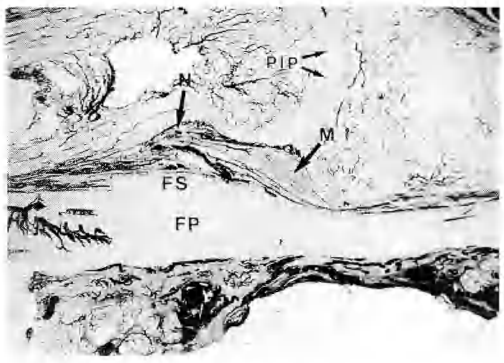


**Fig. 4** Midsagittal section of the proximal interphalangeal joint(PIP) after injection of India ink and acrylic resin.
FS; Tendon of flexor digitorum sublimis
FD; Tendon of flexor digitorum profundus
N; Branch of the transverse artery in the dorsal side of the volar plate
M; Scattered capillaries in the volar plate

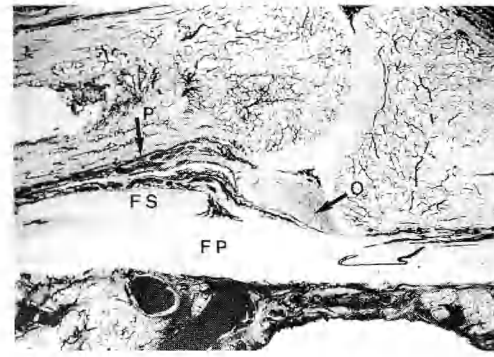


**Fig. 5** Marginal sagittal section of the proximal interphalangeal joint after injection of India ink and acrylic resin.
FS; Tendon of flexor digitorum sublimis
FD; Tendon of flexor digitorum profundus
O; Scattered capillaries in the volar plate run transversely
P; Transverse artery

的には掌側板の背側表面には豊富な血管網が認められたが，内部にはわずかしか認められなかった．掌側板中央部の内部では縦方向への小数の血管が認められたが，外側に向うにつれて横方向の血管となりその数も減少していた（Fig. 3-5）．

4） HE 染色標本

背側面の中央部には中心動脈の周囲に血管が認められた．しかし，墨汁・レジン注入標本で観察されたように，その真下の内部にはほとんど血管は観察されなかった．

## ま と め

1） ヒト屍体標本を用いて，手指 PIP 関節掌側板の微細血管分布について検索した．

2） 掌側指動脈より分枝した動脈は掌側板の脚をくぐりぬけ，掌側板の中央部で吻合し，横走動脈を形成していた．

3） 横走動脈より分枝した細い中心動脈は掌側板の背側に走り，掌側板の辺縁に向けて末梢と中枢・橈側と尺側にそれぞれ分布し，毛細血管ループを形成していた．

4） 掌側板の辺縁では，側副靱帯および骨側よりの血行がわずかに見られ，中心動脈の分枝と吻合をなしていた．

5） 掌側板の中心動脈の橈側および尺側の中央に

は，血管分布がほとんどみられなかった．

## 文　　献


1) Bowers, W. H., et al.: The proximal interphalangeal joint volar plate. An anatomical and biomecanical study. J Hand Surg., 5: 79-88, 1980.
2) Bowers, W. H., et al.: The proximal interphalangeal joint volar plate. A clinical study of hyperextension injury. J Hand Surg., 6: 77-81, 1981.
3) Eaton, R. G., et al.: Volar plate arthroplasty of the proximal interphalangeal joint.A review of ten years' experience. J Hand Surg. 5: 260-268, 1980.
4) Ochiai, N., et al.: Vascular anatomy of flexor tendons. Vincular system and blood supply of the the profundus tendon in the digital sheath. J Hand Surg., 4: 321-330, 1979.
5) Taniguchi, Y., et al.: New improved method for injection of acrylic resin. Okajimas Folia Anat Jap., 24: 259-267, 1953.
6) Watson, H. K., et al.: Checkrein resection for flexion contracture of the middle joint. J Hand Surg., 4: 67-71, 1979.

日 手 会 誌, 第2巻 第1号 10-13, 1985

# 損傷骨格筋の修復に関する実験的研究

## 切断縫合部の再生と筋内興奮伝導性の回復について

慶応義塾大学医学部整形外科学教室
浦部忠久・堀内行雄
伊藤恵康・内西兼一郎
慶応義塾大学理工学部管理工学科
赤松幹之
東京歯科大学市川病院整形外科
森岡英雄・高橋正憲
森雅文

# An Experimental Study on Recovery of Lacerated Muscles after Repair

Tadahisa Urabe, et al.
Department of Orthopedic Surgery, School of Medicine, Keio University

This experiment was designed to study structural and functional recovery of the lacerated skeletal muscles after repair. The muscle chosen for this study was lateral head of the gastrocnemius of rats.

Group 1: Midportion of the muscle belly was transected and immediately reapproximated with interrupted 7-0 nylon sutures under operating microscope. The medial head and the soleus were left intact to prevent separation of the suture site. No cast immobilization was used.

Group 2: The lateral head was transected at the same level as the Group 1 and left without suture.

Electrophysiological study was done serially after operation. Distal part of the reapproximated muscle was stimulated directly with 1 Hz rectangular wave. And evoked potential was recorded from muscle surface using self-designed 8-channel arrayed multi-electrode (Fig. 1). After electrical study, histological specimens were prepared for longitudinal section across the suture site stained with H-E and Azan-Mallory technique.

Results

In case of normal muscle, evoked potential was transmitted proximally (Fig. 2-1). In Group 1, no evoked potential was picked up in the proximal portion of the muscle in one week after operation (Fig. 2-b). In 8 weeks, the evoked potential was transmitted sequentially across the suture site (Fig. 2-c).

Histologically, myoblasts and myotubes were detected among the acute inflammatory cells in one week. In two-week specimens, young regenerated muscle fibers with center nuclei were observed across the suture site (Fig. 3-a). In 8 weeks after operation, muscle fibers were predominant and scar tissue was scarcely observed (Fig. 3-b).

**Key words**: muscle regeneration, trauma, histology, electrophysiology
**Address for reprints**: Tadahisa Urabe, M. D., Department of Orthopaedic Surgery, Keio University Hospital, 35 Shinanomachi, Shinjuku, Tokyo, Japan.

In Group 2, no evoked potential was detected in the proximal portion and regenerated muscle fibers were scarcely seen in the gap even 8 weeks after laceration.

脱神経された骨格筋の変性，修復や，筋原性疾患における筋再生に関する基礎的研究はしばしば見られるが，日常診療で頻繁に遭遇する切断，断裂を生じた骨格筋の再生修復に関する報告はきわめて少ない．この切断縫合された筋の機能回復機序にはいくつかの要因が考えられるがまだ結論はでていない．今回切断縫合後の筋の再生およびその機能回復の過程につき実験を行い，電気生理学的，組織学的に検討を加えた．

## 材料および方法

体重250～300g前後のWistar系ラット雄を用いた．腓腹筋外側頭の筋腹中央部を切断し，直ちに手術用顕微鏡下に7-0ナイロンで6～7個の結節縫合を行ったもの（Ⅰ．縫合群）と，切断端にmarksutureをおき縫合しなかったもの（Ⅱ．非縫合群）を作成し比較した．両群ともに内側頭とヒラメ筋は副子替りに温存し外固定は行わなかった．術直後，術後1, 2, 3, 4, 6, 8, 12週に筋末梢部を10V 1 Hz Duration 0.2 msecの矩形波にて直接刺激して得られた筋表面電位を自家考案の8チャンネル多極電極を用いて導出記録した（Fig. 1）．同時に切断中枢側，縫合部，切断末梢側につき，H-E染色，Azan-Mallory染色を行い観察した．

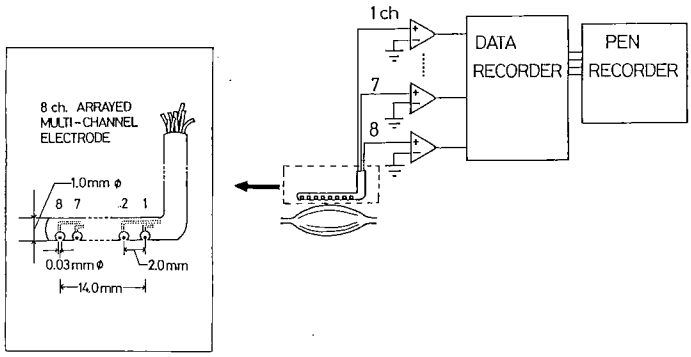


**Fig. 1** Diagram of recording systems

## 結　　果

1. 電気生理学的所見

正常例では，腓腹筋外側頭末梢を直接刺激すると波が末梢から中枢へ向かって伝導した（Fig. 2-a）．縫合群では，1週では，縫合部において波の伝播が途絶し（Fig. 2-b），3週までは同様の傾向を示した．4週では縫合部をこえると思われる波形も出現したがなお不明瞭であった．6週では約半数に，8週ではほぼ全例に縫合部をこえて伝導性が回復した（Fig. 2-c）．非縫合群では1例も伝導性の回復は認められなかった．

2. 肉眼的所見

縫合群では1週では表面平滑でとくに変化はみられなかつた．2～3週では周囲との癒着がみられはじめ，

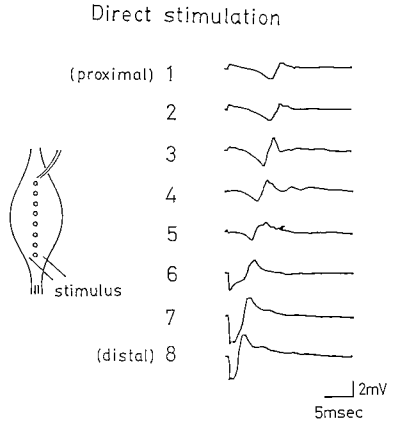


**Fig. 2-a** Control
In case of normal muscle, evoked potential was transmitted proximally.

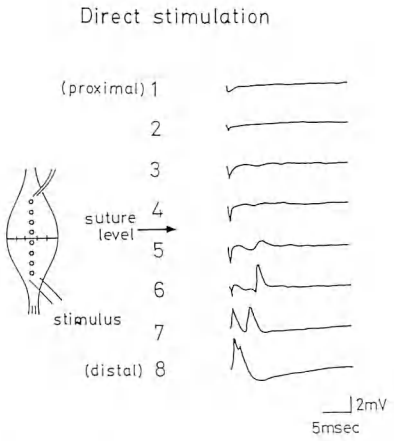


**Fig. 2-b** 1w after op
No evoked potential was picked up in the proximal portion of the muscle.

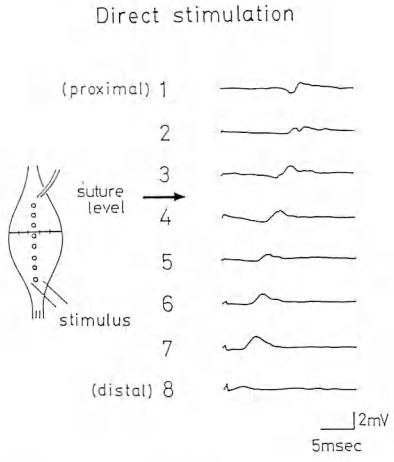


**Fig. 2-c** 8w after op
The evoked potential was transmitted sequentially across the suture site.

4～6週ではさらに増強した．また切断末梢側には筋萎縮を認めるものもあった．8週では癒着が軽減し，12週では表面平滑に修復されていた．非縫合群では，1週では模様に連続し gap 形成は明らかであった．2～3週でも gap は存在し周囲との癒着も強かった．4～6週では gap は白色結合織で埋まり，末梢側は強い萎縮を呈した．8，12週ではさらにこの傾向が強まった．

**Fig. 3-a** 2 weeks after operation (Group 1)
Regenerated muscle fiber was observed across the suture line.
Arrow showed the suture material. (H. E. stain × 40)

**Fig. 3-b** 8 weeks after operation (Group 1)
Muscle fibers were predominant and few scar tissue was seen. (H. E. stain ×100)

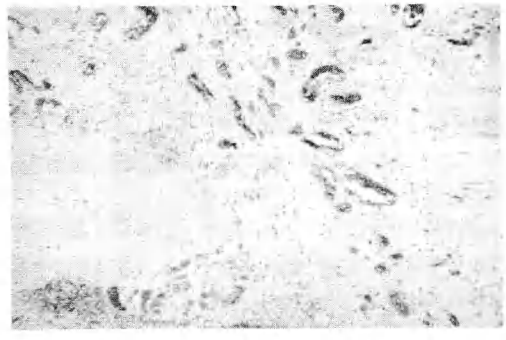

**Fig. 3-c** 8 weeks after laceration (Group 2)
Muscle fibers were scarcely seen. Scar tissue was predominant. (H. E. stain × 100)

3. 組織学的所見

縫合群1週では，炎症性細胞浸潤著明で，筋線維は一部変性に陥っていたが，myoblast, myotubeの出現もみられ筋再生像を認めた．2週では一部の筋線維が中枢側，末梢側を架橋する像がみられた（Fig. 3-a）．3～4週では再生筋線維が増加し，6週では一層増強した．8週では，再生筋線維により縫合部は充たされ，間質のcollagen fiberはわずかであった．連続性を有すると思われる筋線維も一部に認められた（Fig. 3-b）．非縫合群では，gap形成部にはfibroblast，collagen fiberが主に認められ筋線維はわずかに認められるのみで，8週後も筋線維の連続性はみられなかった（Fig. 3-c）．

## 考　　察

切断縫合後の筋の機能回復機序については，筋線維間の再結合，筋内神経線維の再結合，新しいendplateの形成，瘢痕による非機能的結合などが考えられる．筋線維に再生能力があり，挫滅などの外傷や，化学的障害ののちに筋線維が再生することは一般に知られているが，切断縫合後の再生に関してはあまり報告をみない．1984年Garrettらは家兎の長趾伸筋を用いた実験において，切断後脱神経された末梢側の筋線維は12週経過後も中枢側の筋力を伝達する作用しかなく，縫合部は厚い瘢痕に埋められ筋線維の連続性はおこらない，と述べている．これに対して，今回われわれの実験では，動物間の差もあろうが8週で縫合部は多数の筋線維により再生され，一部では中枢，末梢の連続性を有すると思われる筋線維もみられ，筋末梢刺激により縫合部の興奮伝導性も回復することを証明し得た．このように切断後であっても縫合条件さえよければ筋線維による再生，興奮の伝導性が得られると思われる．今回はendplate分布部付近で切断縫合が行われており，今後motor pointと縫合部との関係，切断レベルによる筋再生の差，発生張力などにつき検討を加えていくつもりである．

## 結　　語

1. 筋線維を切断縫合しその再生につき，電気生理学的，組織学的に検討した．

2. 多極電極を用いた筋表面電位によれば，8週でほぼ全例に興奮伝導性の回復が得られた．

3. 組織学的にも8週になると縫合部は筋線維による再生修復像が認められた．

## 文　　献


1) Aloisi, M.: Pattens of muscle regeneration. Regeneration of striated muscle, and myogenesis. Mauro A. et al. editors, Excerpta Medica, Amsterdam: 180-193, 1970.

2) Garrett, W. E. Jr.: Recovery of skeletal muscle after laceration and repair, J. Hand Surg., 9A: 683-692, 1984.

3) Hall-Craggs, E. C. B.: Non-selective reunion of skeletal muscle fibers in rat. J. Anat., 111: 151-156, 1972.

4) Hall-Craggs, E. C. B.: The regeneration of skeletal muscle fibers per continuum. J. Anat., 117: 171-178, 1974.

5) Le Gros Clark, W. E.: An experimental study of the regeneration of mammalian striped muscle. J. Anat., 80: 24-40, 1946.

6) 埜中征哉　他：筋の再生，総合リハ，9：435-442，1981.


**質　問**　　筑波大学形成外科　光嶋　勲

①myoblastは光顕下で識別できるか．また他の炎症性細胞との鑑別は可能か．

②myoblastのoriginal cellとして最近myosatellite cellが注目されているが，これに関して何か意見を持たれているか．

③切断部の末梢側は脱神経による変化があると考えられるが，組織学的に筋の再生に関して中枢側に比べ差が認められたか．

**回　答**　　慶応大学整形外科　浦部　忠久

①myoblast，myotubeの確認について

myoblastとfibroblastとの鑑別は光顕下には困難です．H-E染色ではmyotubeは塩基性の胞体をもった多核の細胞として認められます．この核の形態を参考にmyoblastと思われる細胞を同定しました．正確には電顕標本が必要と思います．

②縫合部中枢，末梢における組織像の差について

縫合末梢側は脱神経所見がより強く認められますが，中枢側においても一部group atrophyなどの脱神経所見を認めました．

日 手 会 誌, 第2巻 第1号 14-20, 1985

# 爪床損傷における爪床再生に関する臨床的観察および実験的研究

新潟中央病院整形外科
渡 辺 政 則・勝 見 政 寛
立 川 厚太郎
新潟大学医学部整形外科教室
田 島 達 也・亀 田 郁 郎

# Clinical Observation and Experimental Studay of Regenerative Process of Nail Bed after Its Traumatic Loss

Masanori Watanabe, et al.
Depertment of Orthopaedic Surgery, Niigata Central Hospital

Based on clinical experiences of treating finger tip injuries combined with nail bed defects, the writer established the hypothesis that the nail bed and the nail plate regenerate together and the regeneration process occurs from the proximal side. That is, whenever the nail martix and proximal end of nail bed are preserved, nail bed can be renewed normally as the nail plate grows from the proximal side, even if the distal nail bed and subcutaneous tissues are completely lost.

Using 12 fingers of 11 patients with traumatic nail bed defects, a clinical clarification of the hypothesis was tried by replacing the defects with pedicle flaps. The use of that method resulted in the distal regeneration of the nail bed incorporated with renewed nail plate from the proximal side. Four out of five cases of lateral nail bed defects revealed normal nail plate growing which extended to the finger tip within 4 months following the operation. The other seven cases with transverse nail bed defects showed unstable records, but in all cases an extended regeneration towards the distal area was observed after the operation.

In addition, using 16 fingers of Japanese monkeys a histological studay was made to know the mechanism of nail bed regeneration.

## はじめに

爪床再生に関しては未解決な点がある．従来，爪床表皮は基底層が爪母および周囲皮膚の表皮基底層と連続しているため，keratinizationに伴う表層細胞の遠位移動はあるとしても，爪床表皮自体は常に一定範囲に限定された組織と考えられている[1)~3)]．したがって軽度の爪床損傷は周囲の残存爪床組織によって爪床組織として再生治癒するが，深層におよぶ大きな欠損は瘢痕治癒を伴い良好な爪床再生は不可能とされ，唯一爪床移殖による再建術によって良好な爪甲再生が期待できるとされている．しかし，指尖損傷例で長期間爪甲再生をみず，まったく指腹の皮膚と識別不能となった爪床も爪甲再生に伴い再び本来の爪床に戻るのは何故か，また明らかに爪床欠損を伴う指尖切断例で欠損部を爪床移殖により置換しなくとも時間とともに爪甲再生に伴って欠損部爪床が修復される例や，爪床欠損に対し有毛皮膚の中間層植皮で置換した指尖損傷の中

**Key words:** finger tip injury, nail bed
**Address for reprints:** Masanori Watanabe, M. D., Department of Orthopaedic Surgery, Niigata Central Hospital, 1-7-18 Hanazonocho, Niigata-shi Niigata 950, Japan.

にも爪甲再生に伴って移植皮膚は遠位に移動し欠損部爪床が再生される例を認めるのは何故かなどの疑問点も存在する．以上のことから著者らは爪床表皮は爪甲と一体化して常に近位から再生しているのではと考え，以下の仮説をたてた．すなわち，『爪母および爪床近位端が温存されれば，それより遠位の爪床皮膚皮下組織が完全に欠損していても，近位からの爪甲再生に伴って爪床は正常に再生され得る．』この仮説を外傷性爪床欠損例11患者12指を用い臨床的に実証し，さらに日本猿16指を用い組織学的に検討した．

## 1. 臨床的解明

A．材料および方法：爪母および爪床近位端が温存した外傷性爪床欠損例11患者12指を対象とした．その内訳は欠損が一側の側爪郭と爪下皮に接する外側欠損5指，両側の側爪郭に連なる横断性欠損7指であった．まず欠損範囲を明確にするため創縁を単純化し，深層からの再生を防ぐため創縁より遠位の爪床皮膚・皮下組織を骨に達するまで完全に除去し，末節骨の骨折・欠損を伴なう場合は可能なかぎり修復・再建を行った後，この欠損領域を周囲の残存爪床組織の再生により治癒する可能性を遮断し，しかも，もし近位から爪甲とともに再生した場合に癒着・瘢痕を最小限にするために血行ある皮弁で置換し創を治癒させ，爪甲再生に伴って爪床が正常に再生され得るか否かを観察した．

B．結果：外側爪床欠損5例中4例は術後4ヵ月で指尖部まで順調に再生し良好な爪甲をみた．欠損部の大きい1例は術後4ヵ月では指尖部に達しないが，爪甲遊離せず現在再生中である．また指尖部まで再生した爪床は術後7～15ヵ月の調査時まで同一範囲を保持していた（Table 1-A, Fig. 1）．これに対し横断性爪床欠損7例では(Table 1-B)，骨短縮のある症例1お

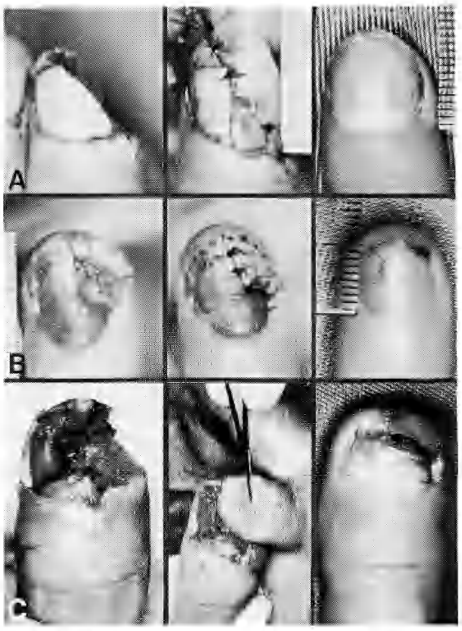


**Fig. 1** Cases of the lateral nail bed defect.
A. Case 1, at the time of trauma, immediate postop., and postoperative 10 months.
B. Case 2, at the time of trauma, immediate postop., and postoperative 4 months.
C. Case 5, at the time of trauma, immediate postop., and postoperative 4 months.

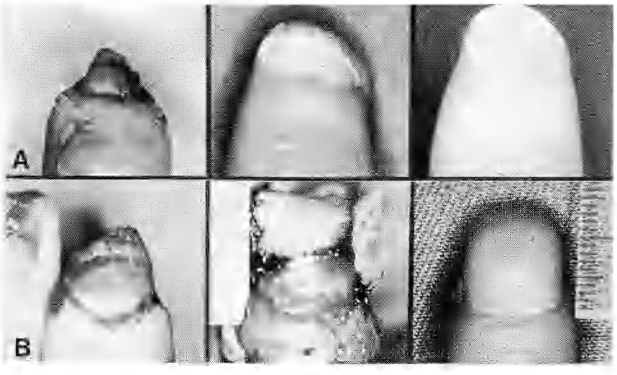


**Fig. 2** Cases of the transverse nail bed defect.
A. Case 1, at the time of trauma, postop, 2 monthths, and postperative 22 months.
B. Case 2, at the time of trauma, immediate postop., and postoperative 16 months.

**Table 1** Clinical cases of nail bed defects.

A. LATERAL NAIL BED DEFECT

| CASE NO. | AGE & SEX | AFFECTED DIGIT | DEFFECTED AREA OF NAIL BED | OPERATIVE METHODS | FINDING AT FOLLOW UP | PERIOD TO MAX. EXTENSION | FOLLOW UP PERIOD |
|---|---|---|---|---|---|---|---|
| 1 | 20 M | Lt middle | | Osteosynthesis Thenar flap | | 4M | 10M |
| 2 | 41 F | Rt ring | | Nail fold flap | | 4M | 7M |
| 3 | 51 M | Lt thumb | | Nail fold flap | | 4M | 7M |
| 4 | 40 M | Rt index | | Thenar flap | | 4M | 15M |
| 5 | 44 M | Rt thumb | | Bone graft Palmar cross finger flap | | Be in progress | 4M |

B. TRANSVERSE NAIL BED DEFECT

| CASE NO. | AGE & SEX | AFFECTED DEGIT | DEFFECTED AREA & PREOP. LENGTH OF THE NAIL BED | OPERATIVE. METHODS | ADDITIONAL OPERATIONS | POSTOP. LENGTH & (EXTENED LENGTH) OF THE NAIL BED | PERIOD TO MAX. EXTENSION | FOLLOW UP PERIOD |
|---|---|---|---|---|---|---|---|---|
| 1 | 30 M | Lt thumb | 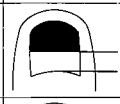 4mm | Osteosynthesis Extended palmar advancement flap | | 8 mm(+4 mm) | 6M | 1Y10M |
| 2 | 40 M | Rt middle | 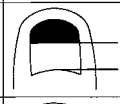 5mm | Thenar flap | | 9.5mm(+4.5mm) | 6M | 1Y 3M |
| 3 | 20 M | Rt ring | 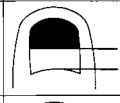 4mm | Osteosynthesis Abd. pedicle flap | Silastic sheet implantation | 6 mm(+2 mm) | Be in progress | 10M |
| 4 | 39 M | Lt middle | 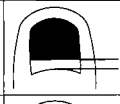 2mm | Osteosynthesis Abd. pedicle flap | | 7 mm(+5 mm) | | 10M |
| 5 | 18 M | Rt ring | 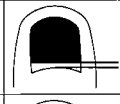 1mm | Osteosynthesis Thenar flap | | 2 mm(+1 mm) | | 9M |
| 6 | 41 F | Lt thumb | 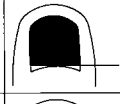 0mm | Bone graft Hypothenar flap | Paronychium plasty | 3 mm(+3 mm) | | 5M |
| 7 | 24 M | Lt middle | 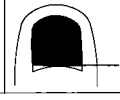 0mm | Osteosynthesis Thenar flap | | 5 mm(+5 mm) | | 4M |

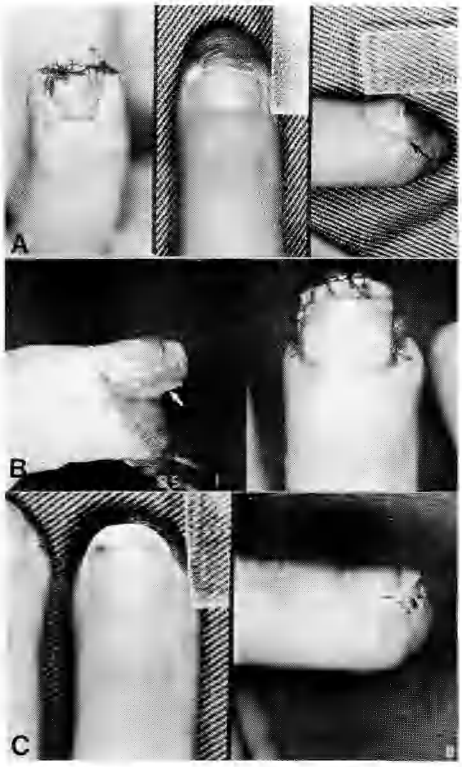


**Fig. 3** Case 3 of the transverse nail bed defect.
A. At the time of trauma (left) and at 4 months after operation, distal migration of nail bed stopped and nail plate began to separate from nail bed.
B. Slifstic sheet implantation and paronychium plasty was done 7 months after operation.
C. Finding at 10 months after primary operation. Nail bed has regenerated distally over the margin of the flap of the paronychium.

よび皮弁が小さく欠損した側爪郭部まで再建できなかった症例2の2例は6ヵ月以内に指尖部まで再生し良好な爪甲をみたが(Fig. 2)，他の5例は再生が遅延し現在再生中である．このうち症例3，4，5では欠損レベルのやや遠位部で爪床の遠位再生は停止し爪甲は遊離した．原因として皮弁縫合部での末節骨との癒着，あるいは横行する皮弁縁が爪床の遠位再生を阻害すると考え，爪床下シリコン膜挿入および皮弁の横方向の連続性を断つ爪溝を作ることを目的に側爪郭形成術を施行した結果，現在爪床の遠位再生は再開している(Fig. 3)．

## 2. 組織学的検討

A．材料および方法：日本猿16母指および第1趾を用いて爪床近位端1 mmを残し，臨床例同様に正中より一側の爪床を完全に切除し，側爪郭部皮弁で置換した外側爪床欠損例4指および遠位爪床を完全に切除し，指腹部皮弁で置換した横断性爪床欠損例10指，さ

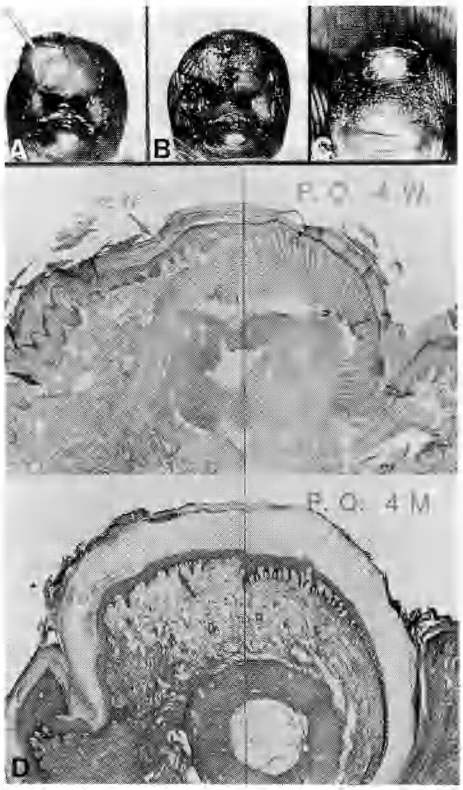


**Fig. 4** Experimental study of the nail bed defect using 1st digits of Japanese monkeys.
A. Remove the lasteral half of the nail bed and subcutaneous tissues deep to the bone preserving nail matrix and most proximal end of the nail bed.
B. Replace the defect of nail bed by the flap of the paronychium.
C. Finding at 4 months after operation.
D. Histology of the cross section views at 4 weeks (above) and 4 month (below) after operation. Nail bed has regenerated at 4 month after operation on the defected left side which had been replaced by the flap.

らにこれに側爪郭形成術を加えた2指，計16指の経時的変化を組織学的に観察した．

B．結果：外側欠損例は術後4ヵ月で良好な爪甲再生をみた（Fig. 4）．皮弁置換例の再生爪床は爪床温存側に比べ真皮乳頭は大きいが表皮基底層は規則的に配列し，表層は顆粒層を有さず爪甲掌面と密着し，再生爪甲の厚みも左右差がなかった．しかし横断性欠損例では成績が不安定で2ヵ月以上観察した4例中比較的良好な外観を呈したのは1例であった．経時的組織所見では爪床の遠位再生は末節骨端の直前で停止し，背

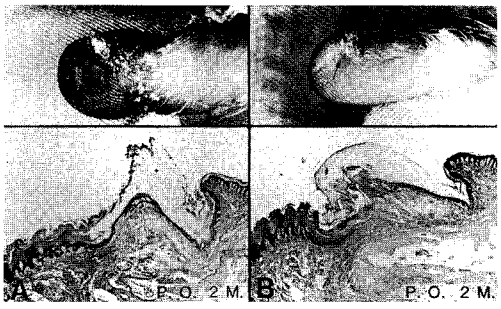


**Fig. 5** Experimental study of the transverse nail bed defect.
A. Defected nail bed area was replaced only by the pulp skin. Distal regeneration of the nail bed was impaired and the nail bed was deformed dorsally resulting in a severe nail deformity.
B. Defected nail bed area was replaced by the pulp skin combined with paronychium plasty. Nail deformity and distal regeneration of the nail bed were improved by incising both lateral nail grooves, but distal regeneration of the nail bed was impaired again after healing of the incised nail grooves (arrow).

側凸変形が強まり，爪甲は肥厚した．側爪郭形成合併例では爪甲変形は減少したが，創治癒に伴い爪溝が消失し，再び遠位再生は停止した（Fig. 5）．

## 3．考　　察

従来爪床表皮は爪甲剝離後，一旦顆粒層，角質層をもって治癒し，爪甲再生に伴って再び顆粒層のない本来の爪床にもどるとされている[2)~3)]．しかし近位から爪甲と一体化して常に爪床表皮が再生しているとしたら，現在ある爪床表皮はどこへゆくのか，何故爪甲遊離後に指尖部でだぶつかず爪床は一定面積を保つのか，爪甲遊離後の爪床表皮基底層の運命はいかなるものか不明である．そこで爪甲剝離後の爪床表皮を経時的に観察してみると，剝離直後は基底細胞が確実に温存されるが，その後表層部から急速に壊死に陥り，4時間後には僅かに辺縁部に残存する以外，基底細胞は完全に消失した．15時間後，指尖部ではすでに周囲皮膚表皮による基底細胞層の修復が完了し，5日後には顆粒層，角質層を有する上皮化を認めた（Fig. 6）．すなわち密着する爪甲を失った爪床表皮は急速に壊死に陥り，一旦基底細胞を含む表皮全層が完全に消失することがわかった．この変化は指尖部で爪甲が遊離すると同時に常に爪床遠位端で起る現象であると予想され，爪下皮は爪床遠位端部の壊死，消失後の上皮化部分を現わすものと解釈できる．

爪床欠損部と爪床以外の組織で置換した場合，これを遠位に押出しながら爪床は近位から再生する．したがって欠損部を置換した組織の遠位移動が抑えられることにより爪床の遠位再生も抑制あるいは停止され爪床，および爪甲の変形を招くと考えられる．従来おこなわれた有毛皮膚中間層植皮では末節骨との線維性癒着が遠位移動の阻害因子として考慮されるが，癒着の少ないと思われる皮弁置換例においても，欠損が中央部あるいは一側に限局せず両側の側爪郭部皮膚に連なる横断性爪床欠損例では横行する皮弁縁が爪床の遠位再生を阻害すると考えられた．爪溝に一致して皮弁を縦に切離することにより，爪床の遠位再生を続行させ得たが，創治癒に伴ない爪溝は消失し再び爪床の遠位再生は阻止された．このため正常爪床面積を得るためには，再生爪床が末節骨端を越えるまで常に両側の爪溝部を切離しておく必要がある．一方，抜爪に伴なう爪床表皮剝離例や欠損部の遊離爪床移殖例では良好な爪床再生をみる．爪床表皮は爪甲の密着を失った後数時間で全層が完全に消失するが，同部は爪床類似の規則的柵状配列を有する基底細胞を伴って上皮化する．この上皮化した表皮の遠位移動は認め難く，また爪溝部を切離しなくとも順調な爪床の遠位再生を認めることから，この場合の爪床の再生は皮弁置換例のように爪床以外の組織で置換した場合に置換組織が遠位に押出されながら再生するのとは異なり，上皮化した爪床部の表皮が爪床類似の方向性をもつ基底細胞配列を有し何らかの mataplasia をきたしながら爪床再生に関与しているものと考える．

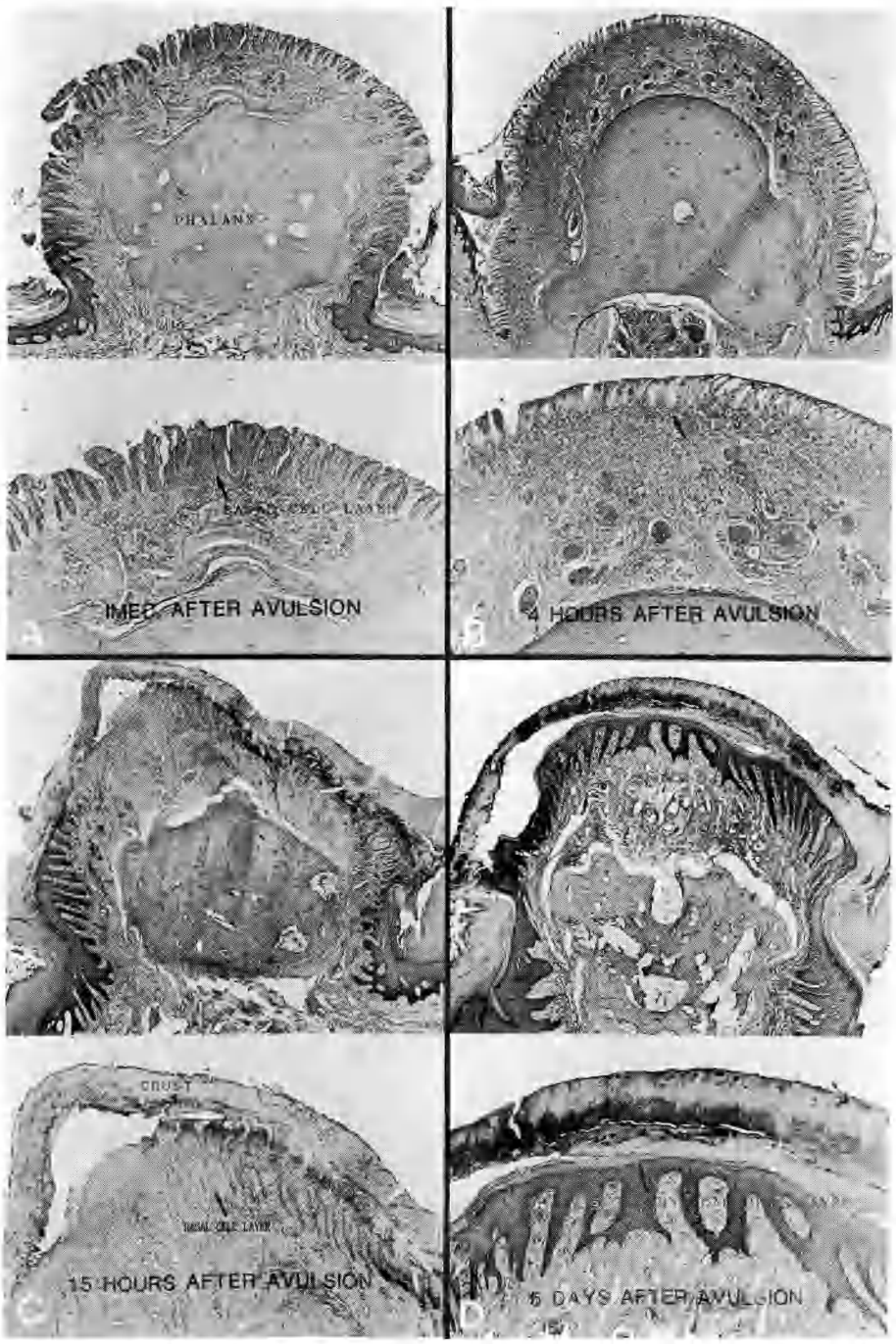


**Fig. 6** Histological change of the nail bed after avulsion of nail plate.
A. Cross sectional view immediate after avulsion. Basal cell layer of the nail bed epidermis was preserved (arrow).
B. At 4 hours after avulsion, nail bed epidermis was completely disappeared (arrow).
C. At 15 hours after avulsion, basal cell migration was completed at the distal of the nail bed.
D. At 5 days after avulsion, epithelization is completed. Horny layer and granular cell layer were seen (arrow).

## 4. 結　　語

爪床表皮は近位端が温存されれば，それより遠位が完全に欠損していても，近位から爪甲再生に伴って正常に再生し得ることを，臨床例11患者12指で実証し，さらに日本猿16指を用い，このメカニズムで再生した爪床が組織学的に正常爪床と差のないことを証明した．

## 文　　献

1) Norton, L. A.: Incorporation of thymidine-methyl-$H^3$ and glycine-2-$H^3$ in the nail matrix and bed of humans. J. Invest. Derm., 56: 61-68, 1971.
2) Suzuki, Y.: Histological investigation of nail growth in human embryos and regrowth of nail after its removal in adult monkeys. J. Jpn. Orthop. Ass., 58: 41-57, 1984.
3) Zaias, N.: The regeneration of primate nail studies of the squirrel monkey. J. Invest. Dermatol., 44: 107-117, 1964.

**質　問**　　日本医科大学整形外科　池谷　正之

爪床の欠損があっても，爪床が健常に発育するのですか．爪床損傷といっても一様ではないと思われますが，どの程度のこっていれば，爪床移植をしなくてもよいのですか．

**回　答**　　新潟中央病院整形外科　渡辺　政則

局所皮弁あるいは母指球部有茎皮弁などで欠損部を置換し，爪甲再生に伴う爪床再生をまつ．

爪床欠損が一側性の場合はこの方法で十分正常に近い爪甲・爪床が再生するが，横断性の大きな欠損では爪床の皮弁縫合部で阻害されるので，爪溝を形成する必要がある．

**回　答**　　新潟大学整形外科　田島　達也

座長のおっしゃる通り教室の鈴木順夫君らの研究によれば爪床上皮の欠損に対してはそれがごく小範囲で再生爪がその部に達する以前に上皮化してしまうと考えられる場合以外本来の爪床上皮の特性をもつ上皮，すなわち角質層と顆粒層を欠く趾爪床の上皮を移植する必要があるということでした．

しかしその後の演者渡辺君の研究によると爪母と同時にその遠位縁に連続する爪床上皮が前より以上残存していれば爪甲の再生による遠位方向の伸びと同時に残存爪床上皮は遠位方向に伸びるので必ずしも趾上皮の遊離移植を必要とせず，ただ爪床部の創が深い場合皮下脂肪が移動性をもつような皮層でおおっておけばそれは次第に爪甲と爪床の成長につれて遠位方向に押され正常に近い爪甲が再生するということです．

日 手 会 誌，第2巻 第1号 21-24，1985

# サイクロスポリンを用いたラットの肢同種移植

九州大学医学部整形外科学教室
佛淵孝夫・貝原信紘
高岸憲二・新井 堅
甲斐之尋

# Limb Allografts in Rats Immunosuppressed with Cyclosporin

Takao Hotokebuchi, et al.
Department of Orthopaedic Surgery, Faculty of Medicine, Kyushu University

One hundred succesful limb transplantations using three inbred rat strains were performed and examined clinically and roentgenographically to determine (1) the length of limb survival and (2) the bone growth after grafting.

The minor-mismatched allografts (LEW to F344) with cyclosporin (CS) treatment, as well as short-term and long-term, survived more than 16 weeks, while those without CS treatment survived 13.0±1.5 days. The major-mismatched allografts (BN to F344) survived 56.4±18.6 days with long-term CS treatment and 44.9±11.1 days with short-term CS treatment, whereas 10.9±1.1 days without CS treatment.

The tibias of the minor-mismatched allografts showed signdificant over-growth and those of the major-mismatched allogsafts showed similar growth compared with those of the syngrafts.

Our results indicate the possibility of skeletal tissue allografts, such as vascularized bone allografts, with the use of CS.

## はじめに

近年の移植免疫学の進歩により臓器移植の分野では腎移植をはじめとして同種移植が臨床的にも実用化されている．しかしながら整形外科・形成外科領域では一部の骨移植，骨軟骨移植を除き，基礎的にも臨床的にもこれからの課題と考えられる．われわれは筋骨格系の同種移植の基礎的研究を目的として新しい免疫抑制剤であるサイクロスポリン（以下CS）を用いたラットの肢同種移植を行っているので今回は，移植肢の生着期間および骨成長の2点を中心に報告する．

## 材料および方法

使用したラットはすべてinbredのfischer（F 344；RT1$^{l}$），Lewis(LEW；RT1$^{l}$)，Brown Norway(BN；RT1$^{n}$)の3系，体重は135～185 gである．ネンブタール麻酔後，大腿のほぼ中央で切断した後，大腿骨骨接合，顕微鏡下の大腿動静脈吻合と坐骨神経縫合を行い，足関節より末梢はdonorのものであるが，足関節より中枢側はrecipientの皮膚でおおった．automutilationを防ぐため術後2週間はプラスチックのネックカラーを装着したが抗凝固剤および抗生剤の投与は行わなかった．Autograft群（F 344；10頭），syngraft群（F 344；10頭），Allograft（minor mismatch）群（LEW → F 344；45頭），Allograft (major mismatch)群(BN → F 344；35頭)を作製，さらにAllograft群はそれぞれCS非投与群，CS長期投与群，CS短期投与群に分けた．CSはオリーブ油に溶解した後，25 mg/

**Key words**: microsurgery, allograft, cyclosporin, rejection
**Address for reprints**: Takao Hotokebuchi, M. D., Department of Orthopaedic Surgery, Faculty of Medicine, Kyushu University, 3-1-1, Maidashi, Higashi-ku, Fukuoka 812, Japan.

kg/day 皮下投与とした．なお，総計 132 頭の肢移植を行い 32 頭がこの実験より除外された．その原因別分類は出血その他による早期の死亡が 26 頭，血管吻合の失敗が 4 頭，automutilation によるものが 2 頭であった．

## 結　　果

（1） 移植肢の生着期間について

移植肢足部の皮膚全体が痂皮あるいはビランでおおわれた時期を拒絶されたとし，それまでの期間を生着期間とした．Table 1 に各群の結果を示す．Autograft 群と Syngraft 群では途中で屠殺した 8 頭を除き残り 12 頭は 34 週以上経過した現在すべて生着している．Allograft（minor mismatch）群では CS 非投与の場合平均生着期間は 13.0±1.5 日であったが CS 短期および長期投与群では両群とも 10 頭すべてが 16 週以上生着した．さらに両群とも 16 週で 5 頭ずつ屠殺したが，残りの 5 頭は 30 週の現在も生着している．

Allograft（major mismatch）群での CS 非投与群では平均生着期間は 10.9±1.1 日であったが，CS 長期投与群では 56.4±18.6，CS 短期投与群では 44.9±11.1 日と生着期間は有意に延長したものの移植肢皮膚の拒絶反応は出現した．しかしながらこの場合の皮膚拒絶反応は，CS 非投与の場合と異なり皮膚組織の壊死破壊までには至らなかった．

（2） 移植肢の骨成長について

術中と術後 16 週目に屠殺して得られた donor および recipient の後肢を soft-x 撮影し脛骨の骨成長を測定した．測定したのは Allograft（minor mismatch）群，Allograft（major mismatch）群とも CS 長期および短期投与群のラットそれぞれ 5 頭ずつと Syngraft 群 4 頭についてである．各群の脛骨における骨成長を Table 2 に示す．手術時の各群の脛骨長はそれぞれ平均 32.30～32.70 mm と差はなかった．それぞれの recipient ラットの非手術肢脛骨の骨成長に比し Allograft（major mismatch）群では同等の骨成長を Syngraft 群では過成長傾向を，Allograft（minor mismatch）群では有意の過成長を認めた．しかしながらレ線学的観察では軽度の骨萎縮は認めたものの骨の横径成長は認められなかった．

## 考　　察

Lapchinsky, et al.[7], Goldwin, et al.[3], Lance,et al.[6] らは犬による肢同種移植を報告しているが，これらの

**Table 1** Length of limb survival

| Group | Treatment of Cyclosporin | n. | Survival | P# |
|---|---|---|---|---|
| Auto+Syngraft | no | 12 | 34 W～ | — |
| Allograft (minor mismatch) | long term | 10 | 16 W～ | P<0.001 |
| | short term | 10 | 16 W～ | P<0.001 |
| | no | 25 | 13.0± 1.5 d | — |
| Allograft (major mismatch) | long term | 10 | 56.4±18.6 d * | P<0.001 |
| | short term | 10 | 44.9±11.1 d * | P<0.001 |
| | no | 15 | 10.9± 1.1 d | — |

long term ; 25 mg/kg/d×16 d+25 mg/kg×2/W×14 W
short term ; 25 mg/kg/d×16 d
* ; incomplete rejection
# ; v.s. no treatment

**Table 2** Growth in transplanted and control tibias at 16 weeks after grafting

| Group | Treatment of CS | n | Growth (mm)±SD | | P |
|---|---|---|---|---|---|
| | | | grafted leg | control leg | |
| Allograft (minor mismatch) | long term | 5 | 4.32±0.65 | 3.44±0.22 | P<0.05 |
| | shoro term | 5 | 4.21±0.41 | 3.07±0.33 | P<0.05 |
| Allograft (major mismatch) | long term | 5 | 2.68±0.71 | 2.98±0.44 | n.s. |
| | short term | 5 | 2.94±0.45 | 2.94±0.35 | n.s. |
| Syngraft | no | 4 | 3.24±0.43 | 2.90±0.20 | n.s. |

P ; grafted leg v.s. control leg　CS ; Cyclosporin　n.s. ; not signifficant

実験動物はalloantigenとなるMajor Histocompatibility Complex (MHC) が明確ではなく移植実験には必ずしも適切とは言えない．一方，Doi[2]はMHCの明らかなinbredラットでの同種移植を報告しているがazathioprineなど従来の免疫抑制剤ではその副作用のため早期にラットが死亡している．

最近Hewitt[4]ら数名の研究者は新しい免疫抑制剤であるcyclosporin (CS) を用いたラットによる肢同種移植の長期生着に成功している．CSは真菌の代謝産物であり[1]，その作用機序は今だ十分に解明されている訳ではないが，その効果はリンパ球に特異的であるといわれ，CSがTリンパ球の活性化の引き金を選択的にブロックすることが報告されている[10]．そのためCSは他の免疫抑制剤と比較して骨髄抑制作用の著しく弱いことが大きな特長となっている．CSの副作用としては腎障害，肝障害などが報告されているが，そのすばらしい有効性は実験的にも臨床的にも多種の臓器移植で実証されている[9]．

今回の実験ではCSの副作用と思われる所見，つまり感染による死亡・創治癒および骨癒合の遅延・体重増加の不良などは認められなかった．major mismatch群 (BN → F344) においてはCS投与にても皮膚の拒絶反応は出現したが，皮膚の壊死脱落までには至らなかった．さらにこの群でも脛骨はrecipientの脛骨と同程度の骨成長を示した．minor mismatch群 (LEW → F344) ではCSの短期および長期投与群とも術後30週の現在皮膚を含め肢全体が生着している．この群では脛骨はrecipientの脛骨に比し有意に過成長を示したが，これは本来LEWラットがF344ラットより大型のstrainであるためかもしれない．一方Syngraft群では脛骨は過成長傾向を示したが，Lipson[8]らはSyngraftにおいて有意の過成長を報告しており，骨成長についてはさらに詳しい検討が必要であると考えられる．ところで肢移植においては血管柄付腓骨移植にみられるような骨の横径成長は認められなかった．このことは逆に血管柄付骨移植時の横径成長のメカニズムを知る一つの手がかりになるかもしれない．

肢同種移植で最も強いimmunogenicityを持つ組織は皮膚であると考えられており，皮膚が生着すれば他の組織も生着したと考えることができる．一方，皮膚は拒絶されても血管の拒絶が抑えられれば血管柄付骨移植をはじめ多くの筋骨格系の同種移植が理論的には可能であり，すでにわれわれは全関節移植のモデルとして報告している[5]．

ところで腎臓移植など生命にかかわる臓器移植の場合は危険な副作用のある免疫抑制剤の使用もやむを得ないが，直接生命にかかわらない筋骨格系の同種移植の場合はこの副作用が臨床応用の大きな妨げの一つになっていると考えられる．その点CSのような効果的かつ安全性の高い免疫抑制剤の出現はmicrosurgeryの普及と併せて同種間の血管柄付骨移植や関節移植などの可能性を示唆している．

## ま　と　め

1) 新しい免疫抑制剤であるサイクロスポリン (CS) を用いたラットの肢同種移植を行った．

2) CS非投与群ではminor mismatch群，major mismatch群とも皮膚の拒絶反応はそれぞれ13.0±1.5日目，10.9±1.1日目に出現した．

3) CSを用いた同種移植の場合major mismatch群のCS長期投与では56.4±18.6日目，CS短期投与群では44.9±11.1日目に皮膚に拒絶反応が出現したが，minor mismatch群ではCS長期および短期投与により皮膚を含め肢全体が16週以上生着した．

4) CSを用いた同種移植では同系移植の場合と同等またはそれ以上の骨成長が得られた．

## 文　献


1) Borel, J. F., et al.: Biological effects of cyclosporin A: a new antilymphocytic agent. Agents Actions, 6: 468-475, 1976.

2) Doi, K.: Homotransplantation of limbs in rats. Plast Reconstr Surg., 64: 613-621, 1979.

3) Goldwyn, R. M., et al.: Canine limb transplantation. Plast Recostr Surg., 37: 184-195, 1966.

4) Hewitt, C. W., et al.: Cyclosporin A is superior to prior donor-specific blood transfusion for the extensive prolongation of rat limb allograft survival. Transplant Proc., 15: 514-517, 1983.

5) 佛淵孝夫　他：サイクロスポリンを用いたラットの同種肢移植一全関節移植のモデルとして一，整形外科基礎科学，13：投稿中

6) Lance, E. M., et al.: Transplantation of the canine hind limbs. J. Bone Joint Surg., 53-A: 1137-1149, 1971.

7) Lapchinsky, A. G., et al.: Homotransplantation of extremities in tolerant dogs observed up to seven years. Transplant Proc., 5: 773-776, 1973.

8) Lipson, R. A., et al.: Vascularized limb transplantation in the rat.: I. Results with syngeneic grafts.

Transplantation, 35 : 293-299, 1983.
9) Thomson, A. W., et al. : Immunobiology of cyclosporin A : a review. Aust. J. Exp. Med. Sci., 61 : 147-172, 1983.
10) White, D. J. G., et al. : Cyclosporin A : an immunosuppressive agent preferentially active against proliferating T cells. Transplantation, 27 : 55-58, 1979.

**質　問**　　北海道大学整形外科　三浪　明男

① minor mismatch 群つまり non-RT1 の barrier 群では major mismatch 群とほぼ同時期に拒絶反応が出現していますが，われわれの実験では minor mismatch 群ではほぼ自家と同様の結果です．

② 関節の状態を組織学的にみると如何ですか．

③ CS は 7 日位投与すると生着は確実であるという結果を得ておりますが，先生で長期，短期投与群の意味は？

④ CS 投与による全身的免疫抑制効果は如何ですか．

**回　答**　　九州大学整形外科　佛淵　孝夫

① RT1 が一致し non-RT1 が一致しない組み合わせを minor mismatch 群，RT1 も non-RT1 も一致しない組み合わせを major mismatch 群とした．

②関節の所見については既に先の第 13 回整形外科基礎研究会で報告している．

③肢同種移植で CS を 7 日間投与すると生着するという報告はどこにもない。皮膚の rejection を抑えるため，あえて 16 週の長期投与群も作製した．

④極く軽度の体重増加不良傾向以外には副作用を認めなかった．

**質　問**　　山口大学整形外科　土井　一輝

① 拒否反応の定義はどうされましたか．

② 大腿，下腿の皮膚を除いて，同種移植していますが，何か意味があるのでしょうか．

**回　答**　　九州大学整形外科　佛淵　孝夫

①拒絶反応の定義は皮膚全体が痂皮でおおわれるか，ビランでおおわれた時期とした．

②関節や筋肉を観察するため，拒絶反応の強い皮膚の移植は最小限とした．

日 手 会 誌, 第2巻 第1号 25-29, 1985

# 血管柄付同種関節移植の実験的研究

## 第1報：血行と組織適合抗原が移植関節生着に及ぼす影響

北海道大学医学部整形外科学教室
佐久間 隆・萩野利彦
三浪明男・福田公孝
北海道大学医学部核医学講座
伊藤和夫

# Experimental Studies on Vascularized Allogeneic Joint Graft

## 1st Report. Effect of Vascularization and Histocompatibility on Survival of Grafted Joint

Takashi Sakuma, et al.
Department of Orthopaedic Surgery, School of Medicine, Hokkaido University

The vascularized alogeneic joint transplantation is $a_o$ theoretically attractive procedure for joint reconstruction. However, there have been a few unsolved problems, those are the vascularity to the transplanted joint and the immune response of host to the transplanted allogeneic joint. The experimental studies using rats in this paper were designed to investigate; (1) the effect of vascularity on autogenous joint transplantation, (2) the influence of major histocompatibility antigen on survival and functioning of grafted joints.

### Materials and Methods

Knee joints from 5 strains of the inbred rat were used in our study (Table I). The rats were classified into 3 groups; I: Vascularized autogenous joint transplantation (from WKA to WKA rats) (n=8), II: Non-vascularized autogenous joint transplantation (from WKA to WKA rats) (n=10), and III: Non-vascularized allogeneic joint transplantation (n=26).

Group III was further classified into 4 sub-groups according to the difference of haplotypes (subregions) of rat major histocompatibility antigens (RT1) between the donor and recipient rat: 1) RT1-A. B. D. barrier (from WKA to LEJ rats) (n=6), 2) RT1-B. D. barrier (from TO to LEJ rats) (n=4), 3) RT1-A barrier (from BUF to LEJ rats) (n=6), 4) non-RT1 barrier (from WKA to W rats) (n=10). Roentgenograms and $^{99m}$Tc-MDP scintigrams were taken every 1 week after joint transplantation to investigate the time of bone healing and revascularization of transplanted joints. Histological studies were also performed.

### Results

Roentgenograms revealed that the bone healing began at 2.6 weeks post-operatively in Group I, at 4.8 weeks in Group II and Group III-4). The periosteal reaction of the transplanted joints was not observed until 10 weeks post-operatively in Group III except in subgroup 4).

**Key words**: joint transplantation, allogeneic graft, vascularized joint graft, immune response, major histocompatibility antigen

**Address for reprints**: Takashi Sakuma, M. D., Department of Orthopaedic Surgery, School of Medicine, Hokkaido University, N-14 W-5, Kita-ku, Sapporo, 060 Japan.

Scintigrams showed the immediate vascularity of transplanted joint in Group I. The vascularization of transplanted joint was observed at 4 weeks postoperatively in Group II, and in Group III-4), however, the vascularization was not evident in Group III-1), 2) and 3) until 10 weeks.

In Group III-1) and 2), prominent uptake of $^{99m}$Tc at the recipient bone edge appeared during the period from 2 to 4 weeks post-operatively. This result suggest that the immune response of host appears in Group III-1) and 2).

Histological findings showed that chondrocytes and cartilage layers were well preserved in Group I, compared with Groups II and III. Degeneration of articular layer seems to begin at 4 or 5 weeks post-operatively in Group III.

Conclusion

These studies suggest that the success of the allogeneic joint transplantations is dependent on the vascularity and low antigenicity of transplanted joint.

## 緒　　言

近年，心臓を中心とした重要臓器の同種移植は免疫抑制剤の使用とヒト主要組織適合抗原(HLA)の subregion(亜群)を一致させる操作により格段の進歩をとげた．一方，同種関節移植は実験的にも臨床的にもなされている[4)5)]．しかし，その成績や軟骨，骨，靱帯などの抗原性については不明な点が多く，現在も論議の対象となっている[1)2)3)]．今回，著者らは関節移植における血行の重要性を明らかにすると共に，主要組織適合抗原の subregion のどの部分が一致していることが同種関節移植にとって有利であるかを明らかにするために以下の実験を行った．

## 実験材料と方法

実験動物として体重 350 g 前後の 5 系の純系雄ラットを用いた．これら 5 系の純系ラットのもつ主要組織適合抗原 (RT1) の subregion の違いは Table 1-a に示した．

膝蓋骨を含んだ膝関節構成体を周囲軟部組織より遊離し，大腿骨，下腿骨をそれぞれ膝関節面より 1.5 cm のレベルで切断し移植関節とした．移植後の固定には 1.0～1.5 mm の Kirschner 鋼線を髄内釘として用い，初めの 1 週間はギプスによる外固定を行った．

実験群としては，I 群：血管柄付自家関節移植 8 例，II 群：非血管柄付自家関節移植 10 例，III 群：非血管柄付同種関節移植 26 例である．III群はさらに，donor と recipient に用いたラットの RT 1 の subregion (A, B, D) の不一致 (barrier) により 4 つの亜群に分けた (Table 1-b)．

これら 6 群について以下の分析を行った．① Softex により X 線撮影を行い，移植骨の骨膜肥厚と recipient 側の仮骨出現時期を観察した．② $^{99m}$Tc-MDP シンチグラフィーを行い，正常側大腿骨骨幹部，実験側膝関節部，宿主側骨接合部のとり込みを画像解析装置上で定量化した．それぞれの値を A, B, C, として，膝関節の revascularization の指標，Knee Uptake Index (K. U. I) を B/A, 骨接合部での recipient 側の骨反応の指標，Recipient Uptake Index (R. U. I) を C/A で表した．これらの値の経時的推移を観察した (Fig. 1)．③実験ラットを屠殺し，移植関節の軟骨と骨の組織学的検索を行った．

**Table 1-a** Five strains of inbred rat and their RT1 subregions

| Strain | RT1 | A | B | D | | | E |
|---|---|---|---|---|---|---|---|
| | | Aa-1 | Ba-1 | Da-1 | Da-2 | MLR | Ea-1 |
| WKA | k | 8 | 2 | 3 | 7 | 7 | — |
| W/H | k | 8 | 2 | 3 | 7 | 7 | — |
| TO | t | 2 | 1 | 1 | 2 | 2 | — |
| LEJ | l | 2 | 2 | 3 | 6 | 6 | — |
| BUF | b | 6 | 2 | 3 | 6 | 6 | — |

**Table 1-b** Barriers between the donor and recipient rats in 4 sub-groups of group III.

| | Donor | Recipient | Barrier |
|---|---|---|---|
| 1) | LEJ | WKA | whole |
| 2) | TO | LEJ | RT1-B/D |
| 3) | BUF | LEJ | RT1-A |
| 4) | W/H | WKA | non-RT1 |

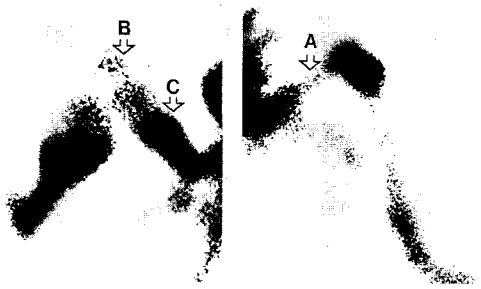


**Fig. 1** Scitigraphic findings, A: Uptake in the shaft of the femur. B: Uptake in the grafted knee joint. C: Uptake in the end of the recipient bone.
The index of revascularization in the grafted joint was calculated by following formula; Knee Uptake Index (K.U.I)=$\frac{B}{A}$, and the index of bone reaction of the host was calcurated by following formula; Recipient Uptake Index (R.U.I)=$\frac{C}{A}$.

## 結　　果

1)　自家関節移植群

移植骨の骨膜肥厚はI群で2週～3週(平均2.6週)で認められたのに対してII群では3週～6週（平均4.8週）で認められた．recipient 側の仮骨出現時期はI群，II群ともに骨膜肥厚の時期とほぼ同時期であった（Table 2)．

K.U.Iは，正常対照群が平均3.9であったのに対して，I群では1週目で4.3であり，その後5週まで漸時上昇した．II群における K.U.I の値は1週で1.2であり，その後も4週前後までは1.0前後の低値であったが次第に上昇し6週で2.0となった（Fig. 2-a)．R.U.Iは I群では，1週5.3，3週8.6，5週14.0と急激な上昇を示した．II群では1週4.5であったが，その後漸減し，6週で2.4の値を示した（Fig. 2-b)．

組織所見では，2週の関節軟骨を比較すると，I群では軟骨細胞と軟骨下層の細胞構造が保たれていた．しかし，II群では軟骨表層が菲薄化し，軟骨細胞の変性壊死が見られた．I群においては，その後軟骨の退行変化の進行はほとんど認めなかった．しかしII群では，6週になると関節軟骨の変性が強まり，軟骨下の骨の肥厚が目立った．骨皮質部では内骨膜側に血管の増生，線維芽細胞の出現，単核炎症細胞の浸潤を認め

**Table 2**　Apperarance of periosteal reaction and bridging callus in grafted bones on roentgenograms.

| Group | Periosteal reaction | Bridging callus |
|---|---|---|
| I | 2～3W (2.6W) | 2～3W (2.6W) |
| II | 3～6W (4.8W) | 3～6W (4.6W) |
| III—1) | No* | 4～6W (5.2W) |
| III—2) | No* | 3～6W (4.3W) |
| III—3) | No* | 4～7W (5.0W) |
| III—4) | 3～6W (4.8W) | 3～6W (4.6W) |

(　); mean weeks
No*; No periosteal reaction was seen until 10 weeks.

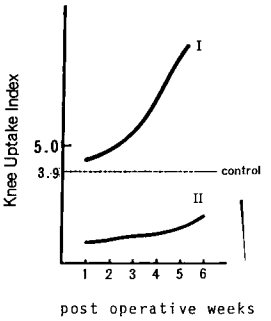


**Fig. 2-a**　The K.U.I. in group I showed immediately high peak after the graft. The K.U.I. in group II showed gradual increase and reached to 2.0 6 weeks after the graft.

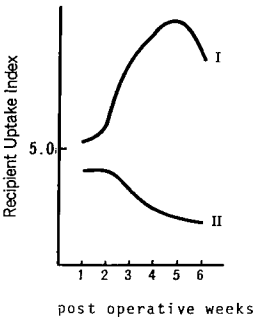


**Fig. 2-b**　The R.U.I. group I showed significant increase until 5 weeks after the graft. The R.U.I. in group II decreased gradually.

た．

2)　同種関節移植群

移植関節側の骨膜肥厚は10週まで観察した．RT1が異なる同種関節移植亜群1),2),3)では骨膜肥厚は認めなかった．しかしRT1が一致する4)群では，3週～6週（平均4.8週）で骨膜肥厚を認めた．recipient側の仮骨出現はいずれの群でも5週前後に認められており，RT1 subregionの不一致による差異はなかった（Table 2)．

K.U.Iは4)群においては移植後1週で1.2であり，6週で2.0まで徐々に上昇した．他の群におけるK.U.Iの推移を1週と5週で比較すると，1)群では0.6から1.3, 2)群で0.4から1.4, 3)群でのK.U.Iの上昇は軽度であった（Fig. 3-a)

R.U.Iについては，RT1 subregionが異なる1)，2)，3)群では，それぞれ2，4，3週目にR.U.Iが一旦上昇し，その後次第に減少した．しかし，R.U.Iの上昇の程度を最高値で比較するとsubregionが全て異なる1)群で5.2，subregion B, Dが異なる2)群で5.0と高値であったのに対して，subregion Aのみが異なる3)群では2.9であった．3)群における上昇の程度は1)，2)群に比して軽度であった．RT1 subregionが一致する4)群では，非血管柄付自家関節移植群と同様に初めの2週まで高値を示したが以後次第に減少した（Fig. 3-b)．

組織像では，いずれの群でも9週前後で関節軟骨は層構造を失って，軟骨下骨組織の強い壊死が見られた．骨髄には軽度の線維芽細胞と血管の増生が見られた．

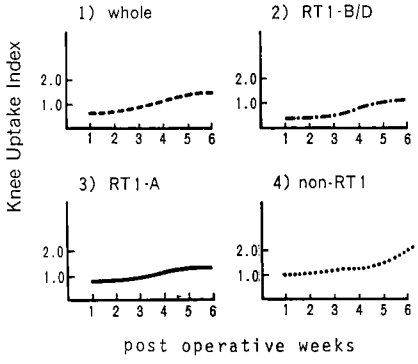


**Fig. 3-a**　The K.U.I. in groups 1), 2) and 3) did not significantly increased after the graft, however, in group 4) the K.U.I. increased to 2.0 6 weeks after the graft.

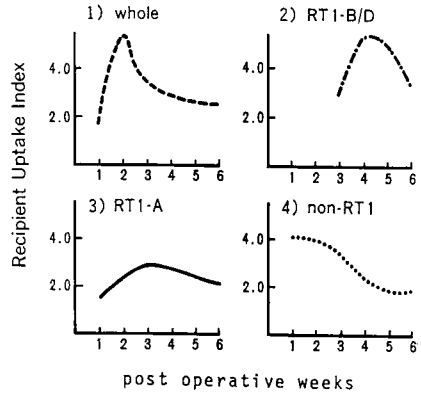


**Fig. 3-b**　The R.U.I. in groups 1), 2) and 3) showed peaks from 2 to 4 weeks after the graft. The R.U.I. in group 4) decreased gradually from 2 week after the graft.

同時期の骨接合部では，骨皮質中央部に広い骨壊死が見られ，周辺部で骨新生像が目立った．

## 考　　察

関節移植における骨癒合の開始は，血管柄付自家関節移植群では2.6週と早期に認められたのに対し，非血管柄付自家関節移植群と，RT1 subregionの不一致のない同種関節移植群では4.8週と遅延していた．これに対してRT1 subregionの不一致の存在する同種関節移植群ではrecipient側の仮骨は5週前後から見られるが，移植関節側の骨膜肥厚は10週までの観察でも見られなかった．これはRT1 subregionの不一致が移植骨側のrevascularizationと骨癒合の遅延をもたらしている可能性を示唆していた．

骨シンチグラムは通常，移植骨の血行が温存されている場合にRIの高いとり込みが見られる[5]．血管柄付自家移植群では膝関節部のRIのとり込み，すなわちK.U.Iは1週目より高値であった．このことは移植関節の血行が温存されていることを示していた．一方，非血管柄付自家関節移植群ではK.U.Iは4週を過ぎてから少しずつ上昇している．この群の5週の移植関節の組織像では，内外骨膜にrevascularizationが認められており，5週前後にみられるK.U.Iの上昇は移植関節への血行の再開を示しているものと思われる．同種関節移植群では，K.U.Iの推移はII群と類似していた．K.U.Iの上昇の程度はRT1 subregionが一致している4)群ではII群とほぼ同様であった．しか

し，RT1 subregionの不一致が存在する1)，2)，3)群においては，K. U. Iの上昇は少く，revascularizationが起きづらいことを示していた．一方，recipient側骨接合部のRIのとり込み，すなわちR. U. Iをみると，血管柄付自家移植群では移植後2～3週より急激に増加していた．これは同時期のX線像でみられる仮骨形成の推移とも一致しており，ここでみられるR. U. Iの上昇は，骨癒合作用が活発に働いていることを示しているものと考えられた．非血管柄付自家移植群とRT1 subregionの一致している同種移植の4)群では，R. U. Iの上昇はみられず，次第に減少していた．これら両群では，I群に比べてrecipient側の骨形成反応が少いため，R. U. Iの上昇がみられなかったと考えられる．一方，RT1 subregionが不一致である同種移植の1)，2)，3)群では2～4週にR. U. Iの一時的な上昇をみた．この時期でのX線像，組織像では，骨癒合傾向が出現していないことと，RT1が一致している4)群ではR. U. Iの一過性の上昇を認めなかったことを考え合わせると，1)，2)，3)群にみられる一過性のR. U. Iの上昇はRT 1 subregionの不一致によるrejectionを反映しているものと思われた．rejectionの程度は，RT 1 Aのみが異なる3)群では軽度であり，RT 1 subregionがすべて異なる1)群とB, Dが異なる2)群で高度であった．以上の結果は，同種関節移植を行うにあたって，RT1 subregionのすべてが一致した組み合わせが最も有利であり，RT1 subregionついてみるならば，B, Dが一致しているほうがAのみが一致しているより有利であるということを示唆している．

同種関節移植の亜群間の組織学的差異は認められなかった．しかし，この群の9週の移植関節では関節軟骨の層構造の破壊が進行していた．この所見は，自家関節移植群では軽度認められたにすぎず，同種関節移植における免疫学的拒絶反応による変性所見であると解釈された．今後，血管柄付同種関節移植を行うことで明らかになると考えられる．

## 結　　語

血管柄付同種関節移植の初期実験として自家関節移植における血行の関与と，非血管柄付同種関節移植における組織適合抗原の差異が移植成績におよぼす影響につき検索した．その結果，①血管柄付自家関節移植では非血管柄付自家関節移植に比べて骨癒合が早く，関節軟骨細胞，軟骨層構造も温存されていた．②非血管柄付同種関節移植群ではRT1　subregionのA. B. D, B. Dが異なる組み合わせの移植で拒絶反応が強いようにおもわれた．

## 文　　献


1) Heslop, B. F., et al.: Studies on transference of bone. I. A comparison of autologous and homologous implants with reference to osteocyte survival, osteogenesis and host reaction. Brit. J. Exper. Path., 41: 269-289, 1960.
2) Langer, F., et al.: Immunogenicity of allograft articular cartilage. J. Bone Joint Surg., 56-A: 297-304, 1974.
3) Ottolenghi, C. E.: Massive osteo-and osteoarticular bone grafts. Clin. Orthop., 87: 156-164, 1972.
4) Rodrigo, J. J., et al.: Inhibition of the antibody response with cyclosporin A after distal femur allografts in rats., Proceedings of the 29th Annual Meetings of American Orthopedic Research Society: 165, 1983.
5) Yaremchuck, M. J., et al.: Vascular knee allograft transplantation in a rabbit model. Plast. Reconstr. Surg., 71: 461-471, 1983.


**追　加**　　九州大学整形外科　佛淵　孝夫

①2週間位では関節軟骨には組織学的所見は乏しいと思われる．

②ラットの関節においては脱神経の影響は少いと思う．

**質　問**　　東京歯科大学市川病院整形　高橋

自家関節移植において関節軟骨の変化を見ているが脱神経による影響もあると思われるがいかがか．

**回　答**　　北海道大学整形外科　佐久間　隆

①　脱神経の影響で関節軟骨の変性が起こることも考えられる．しかし実験系では，血管柄付群も非血管柄群とも遊離して関節移植を行っているので，脱神経の影響を差し引いて考えることができると考える．

移植関節の固定に髄内釘を用い，さらに1週間ギプス固定行っているので関節軟骨にはimmobilizationによる影響もあると思う．

日 手 会 誌, 第2巻 第1号 30-33, 1985

# 神経伝導速度からみた駆血帯の適正使用について

国保橋本市民病院整形外科
河原史郎・岡 正孝
木下裕文
和歌山県立医科大学整形外科学教室
原田 基・檀上茂人
嶋 公大・江川弘光
嶋 良宗

# Proper Application of a Tourniquet in View of Motor Nerve Conduction Study

Shiro Kawahara, et al.
Department of Orthopaedic Surgery Hashimoto Municipal Hospital

Improvement and Proper use of a tourniquet are important for prevention of tourniquet-induced tissue damage, particularly tourniquet paralysis.

In this study, we measured the minimum tourniquet pressure at the right upper arm in 13 adult male and female patients using inflatable bags of seven different widths (3 to 12.5 cm) of spygmomanometer. With a given inflatable bag width, the minimum tourniquet pressure increased as the circumference of the upper arm at the site of the tourniquet application was larger. The minimum tourniquet pressure increased also when the width of the bag was decreased for the same subject. From this we concluded that decreasing the tourniquet pressure using a sufficiently broad tourniquet would reduce the proximal and distal shear stress on the soft tissue lying immediately beneath the tourniquet to help prevent tourniquet paralysis.

In another study conducted in patients who underwent operation on the upper extremity under general anesthesia, a tourniquet was applied to the proximal region of the upper arm and an electrical stimulation was given to the axilla of the same region. The evoked response at the M. abductor pollicis brevis was monitored before, during and after the application of the tourniquet. It was found that the nerve conduction disturbance can be mitigated by adjusting the position of the double cuff air tourniquet. This result suggests that the nerve conduction disturbance at the application site is induced by a mechanical compression and that using the proper tourniquet position will probably help prolong the tourniquet time.

Since the recovery of "M" response is delayed with a longer tourniquet time, a longer breathing period is required and it takes one to a few hours for complete recovery to take place. Clearly, the recovery is still incomplete at re-application of the tourniquet and this means that the duration of tourniquet re-application should be decreasd.

駆血帯麻痺は四肢無血野手術の重大な合併症であるが，われわれは，上腕周囲径と駆血帯幅との関係，および駆血帯加圧中と解除後との神経伝導検査の結果から，駆血帯の適正使用について若干の知見を得たので

**Key words**: tourniquet, nerve conduction study, blood pressure, cuff width
**Address for reprints**: Shiro Kawahara, M. D., Department of Orthopaedic Surgery, Wakayama Medical College, 1, 7 Bancho, Wakayama 640, Japan.

報告する．

## 方　　法

実験1：右上腕周囲径22 cmから32 cmまで2 cm間隔で，成人2名づつを被験者として，気温20°Cから25°Cの室内に10分間安静臥床させた後，血圧を測定した．測定方法は肩峰と上腕骨外上顆の中間点で上腕周囲径を測定し，ここを中心として3.0 cmから12.5 cmまで7種類の血圧測定用cuffを上腕に密着させて巻き，加圧して止血した後，徐々に減圧してvascular scopeで駆血帯末梢の上腕動脈の血流音が聴取可能となった圧を仮に最低駆血圧とした．

実験2：上肢手術の患者で，駆血中と解除後の患肢の誘発筋電図を記録した．方法は，上腕に装着した駆血帯の中枢腋窩に表面刺激電極を設置し，短母指外転筋に設置した皿型表面電極で経時的にM波を導出した．対象は上腕周囲径25 cmから30 cmまでの60才未満の成人男女で，手術室内気温は25°Cから30°Cとした．駆血帯はRichard社製single cuff air tourniquet（inflatable bagの幅7.7 cm）とAspen社製double cuff air tourniquet（inflatable bagの幅4.5 cm 2本，間隔1.0 cm）を使用し，駆血圧は250 mmHgとした．全身麻酔下，筋弛緩剤の効果消失後で駆血帯加圧前にM波を記録してこれを基準とし，以後駆血帯加圧中5分毎，および解除後5分毎にM波を経時的に記録した．single cuffを使用したのは8例，double cuffを使用し，はじめは中枢cuffを加圧して10分後に末梢cuff加圧に変更したもの2例であった．またsingle cuffの症例のうち駆血時間90分が5例，同60分が3例であった．

## 結　　果

実験1：各上腕周囲径における駆血帯幅と最低駆血圧／最高血圧との関係をFig. 1に示した．上腕周囲径が大きくなるほど，また駆血帯幅が小さくなるほど最低駆血圧が高くなることがわかる．

実験2：駆血帯加圧中の誘発筋電図の経時的変化をFig. 2に示した．駆血帯加圧後徐々にlatencyが延長し，M波の振幅も小さくなり，やがてtemporal dispersion様の変化を示して，駆血後15分から25分の間でconduction blockとなった．しかし，double cuffを使用して10分後に加圧部を中枢から末梢に変更したものは，single cuff使用にくらべ，有意に（$P<0.05$）latencyの延長の程度が少く，駆血後25分のM波も導出可能であった（Table 1, Fig. 3）．

駆血帯解除後の誘発筋電図の経時的変化をFig. 2に示したが，これは，駆血帯加圧中の変化を経時的に逆にしたような状態である．90分駆血のlatencyの回復は，60分駆血のそれに比べて，解除後15分までは有意に（$P<0.05$）遅延していた（Table 2, Fig. 4）．

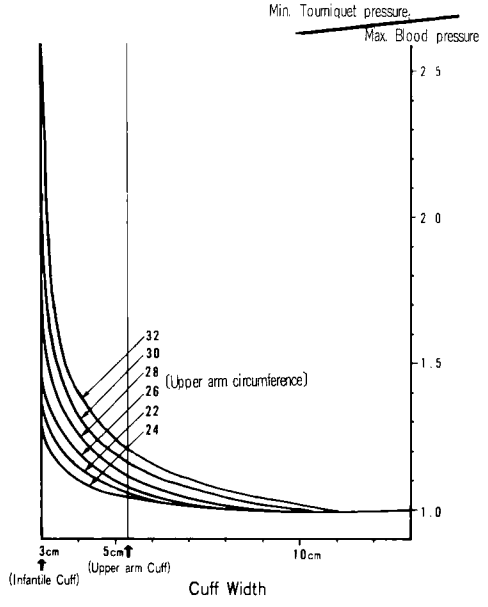


**Fig. 1** The relation between tourniquet pressure and cuff width in upper arms of different circumferendes.

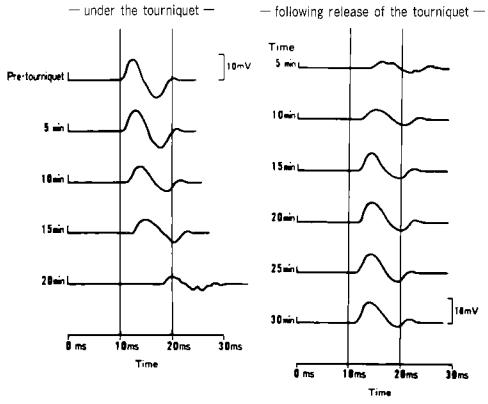


**Fig. 2** The changes in the A. P. B. "M" response to stimulation.
(Supramaximal stimulation)

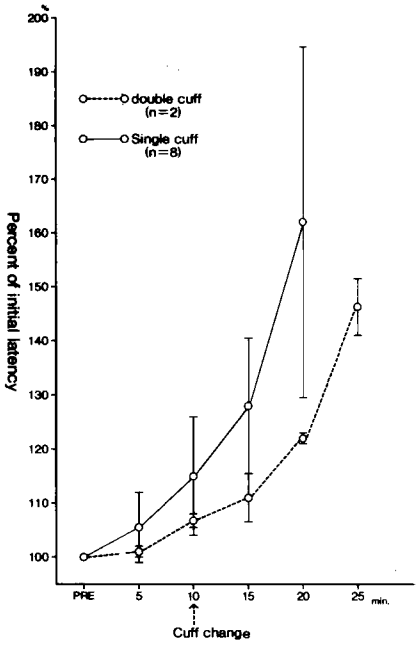


Fig. 3 Time post inflation

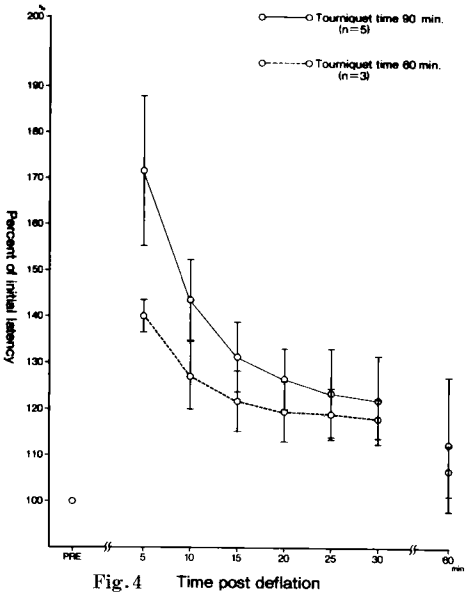


Fig. 4 Time post deflation

**Table 1** Percent of initial latency (under the tourniquet)

| Time post inflation (min) | PRE | 5 | 10 | 15 | 20 | 25 |
|---|---|---|---|---|---|---|
| Single cuff (n=8) | 100 | 105.5 (±6.9) | 114.9 (±11.2) | 128.0 (±12.7) | 161.7 (±32.2) | Conduction block |
| Significance | | NS | NS | P<0.05 | P<0.05 | |
| | | | | Cuff change | | |
| Double Cuff (n=2) | 100 | 101.3 (±0.7) | 106.9 (±1.2) | 111.0 (±4.5) | 122.0 (±0.5) | 146.4 (±5.4) |

Mean and standard deviation

**Table 2** Percent of initial latency (following release of the tourniquet)

| Time post deflation (min) | PRE | 5 | 10 | 15 | 20 | 25 | 30 | 60 |
|---|---|---|---|---|---|---|---|---|
| Touniquet time 90 (n=5) | 100 | 171.5 (±16.3) | 143.4 (±9.0) | 131.2 (±7.6) | 126.4 (±6.7) | 123.9 (±8.5) | 121.8 (±10.9) | 112.4 (±14.5) |
| Significance | | P<0.05 | P<0.05 | P<0.05 | NS | NS | NS | NS |
| Tourniquet time 60 (n=3) | 100 | 140.1 (±23.5) | 127.0 (±7.2) | 122.07 (±6.8) | 119.8 (±6.7) | 118.9 (±5.3) | 117.9 (4.1) | 106.8 (±5.2) |

Mean and standard deviation

## 考　　察

駆血帯による軟部組織の障害，とりわけ駆血帯麻痺を防止するためには，駆血帯の適正使用が大切である．Shaw ら[4]は，切断下肢を使って，下肢周囲径と駆血圧との関係を示す nomogram を作製したが，これは 8.5 cm 幅の cuff のみを使用しているので，われわれの実験結果から考えても，下肢周囲径が大きくなれば，高い駆血圧が必要なのは当然である．一般に，血圧測定用の cuff は，測定肢直径の 20 %増が必要とされており[1]，不十分な幅の cuff を使用すれば，高い駆血圧が必要となり，それだけ軟部組織の cuff 中枢と末梢方向に向う shear stress が大きくなる[2]．Ochoa ら[3]の神経急性圧迫実験でも cuff の中枢と末梢両端部直下の神経障害が証明されており，この部分にかかる shear stress が神経麻痺の大きな原因であると考えられる．

次に double cuff の加圧部変更により latency の延長の程度が少なかったことは，駆血帯による神経伝導障害は，初期には阻血よりも機械的圧迫が大きな原因であることを示唆している．この加圧部変更は軟部組織にかかる shear stress の部位とその方向を変化させることになる．そして，single cuff の再駆血時に，cuff の位置を移動することでも，同様の効果が期待できる．

さて，駆血帯解除後の誘発筋電図の回復状態から考えると，駆血時間が長いほど breathing period を長くもたねばならないことになり，また再駆血の時間を短くする必要がある．

## ま　と　め

1. 上腕周囲径が大きくなれば，駆血圧を上げるのではなく，駆血帯幅を大きくするのが望ましい．

2. 駆血帯装着部の神経伝導障害は，主に機械的圧迫によるものである．

3. double cuff air tourniquet の加圧部変更は，駆血時間の延長に役立つ．

4. 駆血時間が長いほど breathing period を長くとる必要があり，再駆血の時間も短くせねばならない．

## 文　　献


1) Kirkendall, W. M., et al.: Recommendations for human blood pressure determination by sphygmomanometers. Circulation, 36: 980-988, December 1967.
2) Love, B. R. T., et al.: The tourniquet. Aust. N. Z. J. Surg., 48: 66-70, 1978.
3) Ochoa, J., et al.: Anatomical changes in peripheral nerves compressed by a pneumatic tourniquet. J. Anat., 113: 433-455, 1972.
4) Shaw, J. A., et al.: The relationship between tourniquet pressure and underlying soft-tissue pressure in the thigh. J. Bone and Joint Surg., 64-A: 1148-1152, 1982.
5) Yates, S. K., et al.: The pathogenesis of pneumatic tourniquet paralysis in man. J. Neurology, Neurosurgery, and Psychiatry, 44: 759-767, 1981.


**追　加**　　慶応大学整形外科　内西兼一郎

従前からわれわれは，血圧と末梢神経圧迫麻痺について検討を加えてきている．

上肢止血圧としては，最高血圧＋90 mmHg でほゞ臨床時に無血術野をえている．

カフ幅と止血圧との関係は，演者のごとくであるが，周囲径と止血圧との相関はあまりみられなかった．

幅広カフでは，幅狭カフに比べ送気圧は低いが，血管，神経に加わる圧は同じであり，安易に幅広カフを用いると，返って神経損傷を生じるおそれがある．上肢 5 cm 幅，下肢小児 5 cm 幅，成人 7 cm 幅が好ましいと考えている．

**回　答**　　橋本市民病院整形　河原　史郎

狭い幅の cuff を使用した場合，cuff の中枢末梢に soft-tissue が逃げるため，cuff 中央部の直下の組織圧は，cuff 圧にほぼ等しいが，深部では組織圧が小さくなる．このため，過大な cuff 圧を必要とし，それだけ shear stress が大きくなって，神経障害の可能性が高くなると考える．

日 手 会 誌, 第2巻 第1号 34-37, 1985

# 局所圧迫による皮膚循環の変動

## 皮下に筋組織を有する部位と有しない部位との定量的比較

済生会八幡病院整形外科
内藤正俊
九州大学医学部整形外科学教室
緒方公介・山口美弘
黒木健文

# The Effects of Externally Applied Pressure on the Circulation to the Skin with and without Underlying Muscle as Reflected by Transcutaneous $PO_2$

Masatoshi Naito, et al.
Department of Orthopedic Surgery, Saiseikai Yahata Hospital

In order to investigate the effects of externally applied pressure on the circulation to the skin with and without the underlying muscle, we used the changes in transcutaneous $PO_2$ of the lateral and medial sides of the lower legs in a group of five normal subjects. External pressure is applied by means of a rectangular air bag (6 cm×15 cm) that is attached over the transcutaneous $PO_2$ sensor with adhesive tapes. The air bag was connected to manually pressure-controlled air source. The pressure within the air bag was continuously monitored using a mercury manometer.

In each subject, increasing external pressure produced a reduction in transcutaneous $PO_2$. The amount of reduction of transcutaneous $PO_2$ for given applied pressure was significantly greater in medial sides as compared in lateral sides. These results indicate that skin circulation without the underlying muscle is more readily compromised by external compression than with the underlying muscle.

皮下に筋組織を欠く部位において，皮膚に加えられた過度の圧迫が皮膚壊死や褥創などの循環障害を高頻度に引きおこすということはよく知られている．われわれは同じ圧迫が皮下に筋組織を有する部位と有しない部位との皮膚循環に対しどの程度の障害の相違を生じさせるかについて定量的に検討を加えたので報告する．

### 対象および方法

健康成人男性5名を対象とし，皮下に筋組織を有する部位として左下腿外側中央部が，皮下に筋組織を有しない部位として脛骨上の左下腿中央部とがそれぞれ任意的に選ばれた．局所圧迫装置にはリウマチ患者用の握力計のゴム袋が用いられた．本ゴム袋は6×15 cmの長方形であり，内部につながる2本のゴム管より形成されている．一方のゴム管は空気源であり，他方のゴム管は水銀血圧計に連絡されており，それによりゴム袋の内圧は測定されるようになっている．

測定部位の皮膚表面に経皮酸素分圧測定用のsensor(薄膜型微小白金酸素電極)が密着貼付され45°Cに加温された．リウマチ患者用の握力計のゴム袋はこのsensorの真上にその中央部が接触するように粘着

**Key words**: compression, skin circulation, underlying muscle
**Address for reprints**: Masatoshi Naito, M. D., Saiseikai Yahata Hospital Harunomachi-5-chome, Kitakyushu, 805 Japan.

テープにて固定された (Fig. 1). 下腿外側と下腿内側とにおいて, それぞれ圧迫は 0 mmHg から 40 mmHg まで 10 mmHg ごとに, 40 mmHg から 100 mmHg まで 20 mmHg ごとに段階的に加えられた. 圧迫の段階ごとに数分間でほぼ一定となった経皮酸素分圧がその段階での値とされた. 実験中, 呼吸数と血圧は 5 名ともそれぞれほぼ一定であった.

## 結　　果

圧迫 0 mmHg の時, 下腿外側の経皮酸素分圧は平均 55.2 mmHg, 下腿内側の経皮酸素分圧は平均 54.2 mmHg であり, この両者間にほとんど相違は認められなかった (Table 1). 10 mmHg の圧迫で下腿外側の経皮酸素分圧の減少は平均 7.4 mmHg とわずかであつたのに対し, 下腿内側の経皮酸素分圧の減少は平均 47.4 mmHg と著明であつた. 10 mmHg から 30 mmHg までの圧迫の時, 下腿外側と下腿内側との経皮酸素分圧の値の間に有意の差が認められた.

下腿外側においては 60 mmHg の圧迫まで経皮酸素分圧は段階的に減少することが認められた (Fig. 2). とくに 20 mmHg から 40 mmHg までの圧迫の間でその減少は著明であつた. 下腿内側においては 0 mmHg から 10 mmHg の圧迫までの間に平均 87.5 % と著明な経皮酸素分圧の減少が認められた. 圧迫を加えない時と比較し 40 mmHg の圧迫までの間に下腿内側の経皮酸素分圧は平均 92.6 % 減少したが, 以後 100 mmHg まで一定であった.

## 考　　察

1. 経皮酸素分圧測定法について[3)7)]

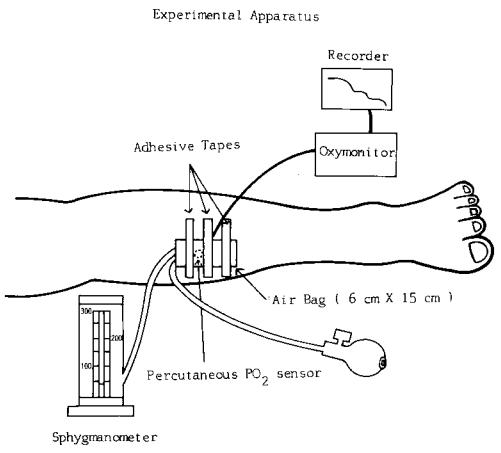


**Fig. 1** Experimental apparatus

経皮酸素分圧測定法は, 皮膚を加温することにより動脈化された毛細管から拡散してくる酸素分子の増減をポーラログラフィー法によって電流に交換することにより, 動脈血酸素分圧を測定する方法である. 主に未熟児の酸素化効率の測定に用いられ新生児領域から普及し始めた本法[7)]は, 整形外科領域においても経皮酸素分圧が局所循環を反映することにより基礎的臨床的研究に応用され, その有用性について報告されている[1)2)4)5)]. 本法の利点は非観血的であり, 容易に連続的に局所循環を監視できることであろう. 本法の欠点としては測定部位が円滑な皮膚でなければならず, 痂皮などがあれば本法による測定は困難である. また, sensor が 42°C から 45°C の温度を必要とするために測定部位の循環が不良である場合, 長時間の測定は熱傷を

**Table 1** Transcutaneous $PO_2$ of the skin under local compression at the medial sides and the lateral sides of lower legs in five normal subjects

| Age (Yrs.) Subject | | Blood Pressure | Air Bag Pressure (mmHg) 0 | | 10 | | 20 | | 30 | | 40 | | 60 | | 80 | | 100 | |
|---|---|---|---|---|---|---|---|---|---|---|---|---|---|---|---|---|---|---|
| | | | Med. | Lat. | Med. | Lat. | Med. | Lat. | Med. | Lat. | Med. | Lat. | Med. | Lat. | Med. | Lat. | Med. | Lat. |
| 1 | 27 | 115/65 | 57 | 60 | 4 | 46 | 4 | 40 | 4 | 28 | 4 | 24 | 4 | 8 | 4 | 4 | 4 | 4 |
| 2 | 35 | 120/65 | 42 | 51 | 8 | 48 | 7 | 44 | 7 | 18 | 7 | 9 | 7 | 9 | 7 | 9 | 7 | 9 |
| 3 | 28 | 110/60 | 45 | 47 | 4 | 42 | 3 | 30 | 3 | 8 | 3 | 3 | 3 | 3 | 3 | 3 | 3 | 3 |
| 4 | 33 | 125/80 | 47 | 54 | 14 | 50 | 4 | 42 | 4 | 13 | 3 | 4 | 3 | 3 | 3 | 3 | 3 | 3 |
| 5 | 27 | 130/70 | 80 | 64 | 4 | 53 | 3 | 42 | 3 | 22 | 3 | 4 | 3 | 3 | 3 | 3 | 3 | 3 |
| Mean | | | 54.2 | 55.2 | 6.8 | 47.8 | 4.2 | 39.6 | 4.2 | 17.8 | 4 | 8.8 | 4 | 5.2 | 4 | 4.4 | 4 | 4.4 |
| | | ±S.D. | 15.5 | 6.8 | 4.4 | 4.2 | 1.6 | 5.6 | 1.6 | 7.8 | 1.7 | 8.8 | 1.7 | 3.0 | 1.7 | 2.6 | 1.7 | 2.6 |
| | | | \|←N.S.→\| | | \|←P<0.001→\| | | \|←P<0.001→\| | | \|←P<0.002→\| | | \|←N.S.→\| | | \|←N.S.→\| | | \|←N.S.→\| | |

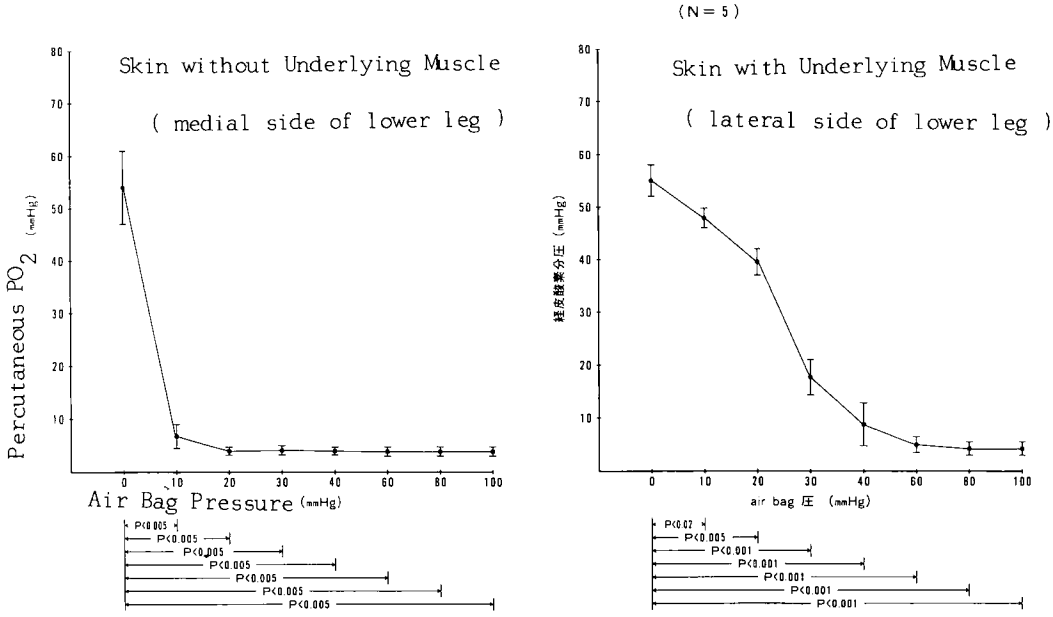


**Fig. 2** Effects of externally applied pressure on the circulation to the skin with and without underlying muscle as reflected by transcutaneous $PO_2$

起こす可能性があるということであろう．

2. 局所圧迫による皮膚循環の変動について

圧迫による皮膚循環障害が皮下に筋組織を欠く仙骨部や大転子部などにより生じやすいということは褥創として臨床的によく知られている．しかしながら，圧迫に対する皮膚の循環動態について皮下に筋組織を有する部位と有しない部位とを定量的に比較検討した報告は，われわれが渉猟し得た範囲で皆無であつた．

圧迫を加えない時と比較し 10 mmHg の圧迫を加えた場合，皮下に筋組織を有する下腿外側の経皮酸素分圧の減少は平均 13.4 %とわずかであつたのに対し，皮下に筋組織を有しない下腿内側の経皮酸素分圧の減少は平均 87.5 %と著明であつた．また，10 mmHg から 30 mmHg までの圧迫を加えた場合，下腿外側と下腿内側との経皮酸素分圧の値の間に有意の差が認められた．この要因として次のようなことが考えられる．下腿外側では皮下に豊富な筋組織を有するために皮膚への局所圧迫は減弱していると考えられる．一方，下腿内側では皮下に硬い骨組織を有しており皮膚へ加えられた局所圧迫の減弱は生じにくいと思われる．故に外部から同じ圧迫が加えられた場合，皮下の筋組織の有無により皮膚内圧に相違が生じるのではないかということは十分に推測されると考えられる．

経皮酸素分圧は下腿外側では 20 mmHg から 40 mmHg までの圧迫の間において最も減少し，下腿内側では 20 mmHg の圧迫まで著明に減少し 40 mmHg 以上の圧迫では一定であった．このことは，皮膚の循環障害の critical pressure が 27.8 mmHg であったという Ogata らの報告[6]と関連を有するのではないかと思われた．

## 文　　献

1) Achauer, B. M., et al.: Transcutaneous $PO_2$ in flaps: a new method of survival prediction. Plast. Reconstr. Surg., 65: 738-745, 1980.
2) Dowd, G. S. E., et al.: Measurement of transscutaneous oxygen pressure in normal and ischaemic skin. J. Bone Joint Surg., 658: 79-83, 1983.
3) Herbank, D. R.: Noninvasive transcutaneous oxygen monitoring, a review. J. Cin. Engineering, 6: 41-46, 1981.
4) Matsen, F. A., et al.: The effects of compression and elevation on the skin of the hand as reflected by transcutaneous $PO_2$. Plast. Reconstr. Surg., 69: 86-89, 1982.
5) 内藤正俊　他：肢位と循環に関する研究，第III報

うっ血および肢位の変化が皮膚循環におよぼす影響について，整形外科と災害外科，32：246-248，1984.
6) Ogata, K., et al.: Effects of external compression on the blood flow to muscle and skin. Clin. Orthop., 168: 105-107, 1982.
7) 内山逸郎：経皮酸素分圧の測定，特に機器の操作と測定手段について，小児科 Mook，8：46-55，1979.
8) 山口美弘　他：局所圧迫による皮膚循環の変動について，皮下に筋組織を持つ部位と持たない部位との比較検討，整形外科と災害外科，32：243-245，1984.

日 手 会 誌，第2巻 第1号 38-41，1985

# 肘関節の周波数分析（第2報）

## ——正常肘関節の音について——

産業医科大学整形外科学教室
佐々木 誠 人・鈴 木 勝 己
永 田 善 之・小 林 靖 幸
産業医科大学共同利用研究室
田 久 浩 志・井 上 仁 郎

# Phono-Arthrogram of the Elbow Joint Second Report

## —— Normal Elbow Joint ——

Makoto Sasaki, et al.
Department of Orthopaedic Surgery, School of Medicine,
University of Occupational and Environmental Health, Japan

It is important to study the sounds that result from movements of the elbow joint.

The joint to be studied, is moved in some ranges of flexion-extension and pronation-supination for three minutes in an unechonic chamber with a special microphone kept attached to the radial head manually throughout. These collected sounds are analysed with a narrow band spectrum analyser (B & K, 2031 Type) and a computer.

In this paper, joint sounds were obtained from 53 normal human elbow joints and were divided into two spectrum patterns, one is low frequency and another is high frequency.

1) During flexion-extension motions, the low frequency pattern could not be found but the high frequency one appeared with the peak of more than 2.0 KHz.

2) During pronation-supination motions, neither the high frequency pattern nor the low frequency one could be found.

3) These joints showed normal X-ray findings and no clinical signs.

## はじめに

関節疾患の診断を行うにあたり患者への侵襲なしに情報を得る手段として，著者らは関節から発生する音の応用を考え周波数分析の検索を行っている．今回は正常者の肘関節における音のスペクトラム・パターンを分析し，X線上の骨形態との関連について検討したので報告する．

## 方法

関節音の収録は，周辺の雑音（暗騒音）を最小限にするために無響室内で行った．Bruel and Kjaer（以後B＆Kと略す）4165型マイクを橈骨小頭の皮膚にあて，肘関節を他動的に屈伸運動および回内回外運動させた時に生じる音を収録した．その音をB＆K 31型フーリエ変換器へ入力し，200 msec毎にフーリエ変換し，128個リニア平均した．この値をコントローラーであるテクトロニクス4051へ転送しスペクトラムを図

**Key words**: normal elbow joints, spectrum patterns, X-ray findings, joint sounds
**Address for reprints**: Makoto Sasaki, M. D., Department of Orthopaedic Surgery, School of Medicine, University of Occupational and Environmental Health, 1-1 Iseigaoka, Yahatanishi-ku, Kitakyushu 807, Japan.

示した（Fig. 1）．なお，屈伸運動は前腕中間位で1往復約3秒間で行い，また回内回外運動は肘関節90度屈曲位で1往復約1秒間で行った．

## 対　　象

肘関節に愁訴の無い産業医科大学学生28名53関節を対象とした．性別は男性49関節，女性4関節で，年令は23才から33才まで平均25.1才であった．

X線写真は前後および側面の2方向撮影を行なった．骨棘形成などの関節症性変化は全例に認められなかった．骨形態については，橈骨小頭径率，carrying angle, 尺骨滑車切痕開角度[1], tilting angleの5項目を計測した．なお，橈骨小頭径率とは，著者らが橈骨小頭の形を調べるために図のような計測法で求めた値である（Fig. 2）．

## 結　　果

得られた音を分析すると，永田が膝関節について報告[4]したのと同様に，肘関節においても0.5 kHzを主とする低周波成分の音（L-type）および2 kHzを主とする高周波成分の音（H-type）の2つに大きく分けることができた．そこで膝関節の場合と同じようにそれぞれを4型に分類した．L-0は低周波領域での音が0.5 kHzまでのもの，L-1は音が1.5 kHzまでにおよぶもの，L-2は2 kHzまでおよぶもの，L-3はそれ以外のものとした．またH-0は高周波領域で音がしないもの，H-1はそのピークが2 KHzまでのもの，H-2はそのピークが2 KHz以上のもの，H-3はそれ以外のものとした．

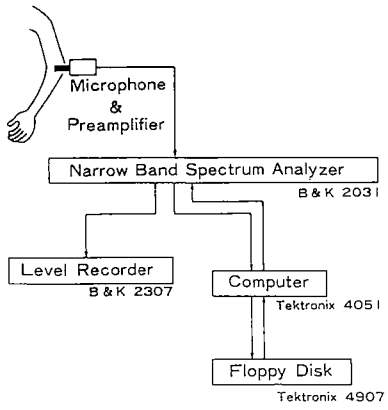


**Fig. 1**　Schema of sound analytic apparatus

(a)　屈伸運動時の音の分析（Table 1）53関節の屈伸運動時の音のパターン分布を表に示した．L-0・H-2

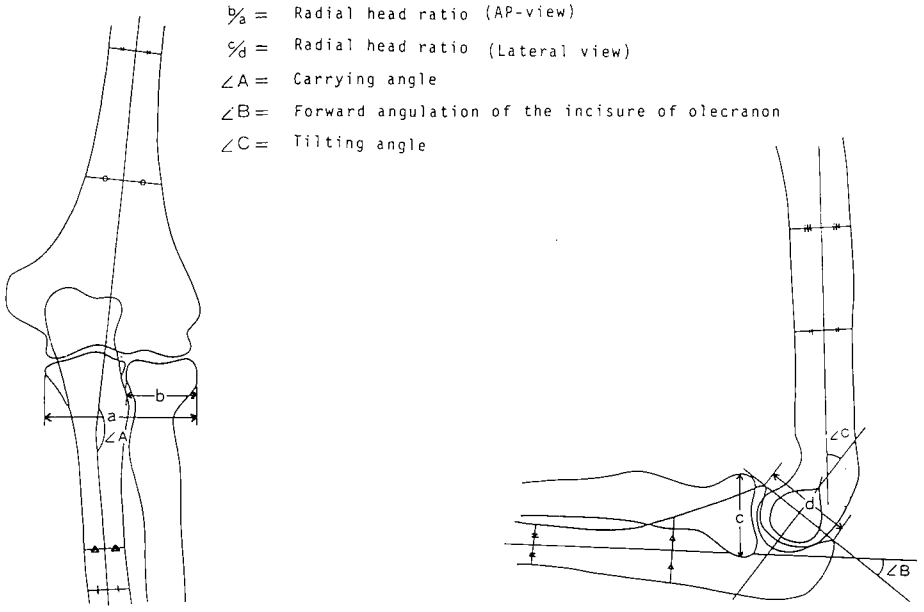


**Fig. 2**　The measurements of the elbow shape from X-ray.

**Table 1** The spectrum patterns of normal elbow joints during flexion-extension motions.

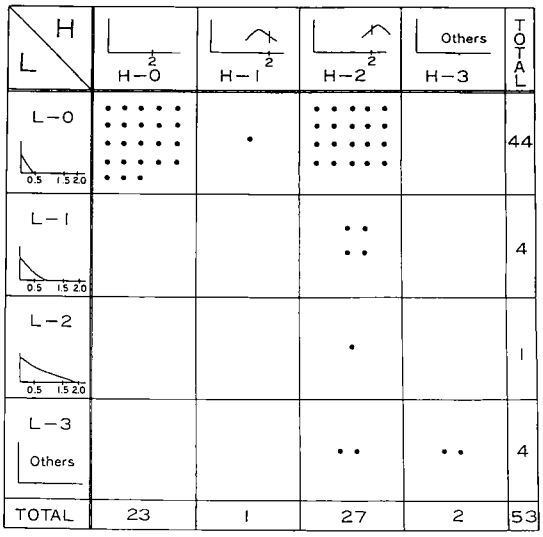


**Table 2** The spectrum patterns of normal elbow joints during pronation-supination motions.

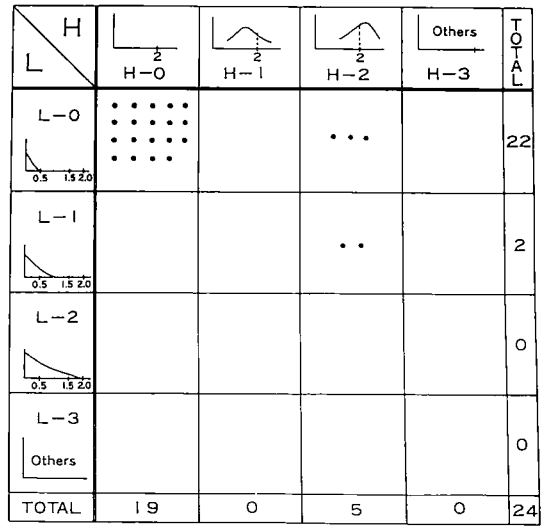


**Table 3** The changes of the spectrum patterns of same joint during flexion-extension motions and pronation-supination ones.
Flexion-Extension ● ○ Pronation-Supination

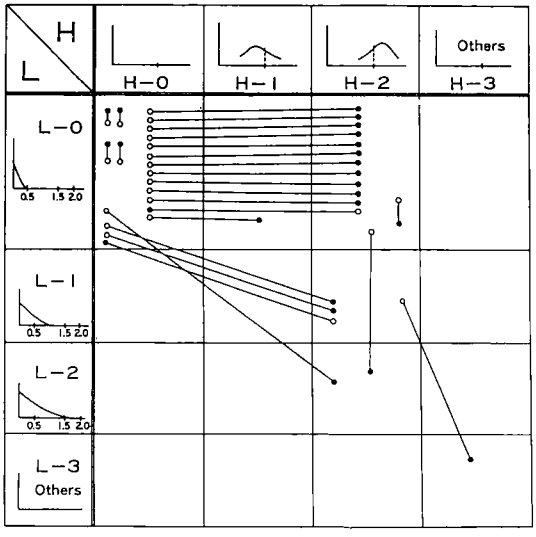


が23関節（43％），L-0・H-0が20関節（38％）と両者で全体の81％を占めた．すなわち，屈伸運動では音が発生しないものと2kHz付近に音が生じるものの2通りの傾向がみられた．

(b) 回内回外運動時の音の分析（Table 2)24関節の回内回外運動時の音の分布を表に示した．屈伸運動時と異なりL-0・H-0は19関節（79％）と多いが，L-0・H-2は3関節（13％）にすぎない．すなわち，低周波領域および高周波領域のいずれの音も発生しにくい傾向にあることを示している．

(c) 同一関節における屈伸運動時と回内回外運動時の音の変化（Table 3).

H-1からH-3に分布する18関節のうち15関節（83％)がH-0へ移行している．すなわち，屈伸運動時に高周波領域で生じた音は回内回外運動時には音が生じにくい傾向のあることを示している．

(d) 音と骨形態との関係（Table 4)

屈伸および回内回外運動によって生じる音のパターンの違いと骨形態との関係を求めた．まず屈伸運動時の低周波成分の音についての関係を調べるため，L-0・H-2とL-1・H-2，L-2・H-2を比較した．低周波領域で音が生じるものでは，Carrying angleが大きい傾向がみられた．一方，高周波成分の音について調べるためL-0・H-0とL-0・H-2を比較したが，この場合はいずれの計測値においてもとくに有意の差を認めなかった(Table 4(A)). 次に回内回外運動時ではL-0・H-0とそれ以外のものを比較した．この場合，側面像

**Table 4** Spectrum patterns and measurements of the elbow shape.

(A) Flexion-Extension motions

| | joints | Radial Head Ratio | | carrying angle | *F.A.I.O. | tilting angle |
|---|---|---|---|---|---|---|
| | | AP-view | Lateral view | | | |
| L-O, H-O | 23 | 46.7±2.7 | 94.5±9.8 | 170.6±4.1 | 29.2±4.1 | 42.9±4.4 |
| L-O, H-2 | 20 | 47.6±2.0 | 97.4±8.2 | 171.0±3.9 | 28.4±5.5 | 44.3±4.4 |
| L-1, H-2 & L-2, H-2 | 5 | 47.9±2.5 | 98.8±3.0 | 173.0±1.9 | 28.4±4.5 | 43.0±1.9 |

(B) Pronation-Supination motions

| | | | | | | |
|---|---|---|---|---|---|---|
| L-O, H-O | 19 | 47.2±2.7 | 97.5±10.1 | 170.7±2.9 | 43.9±4.0 | 27.3±4.8 |
| Other patterns | 5 | 46.9±1.3 | 90.8±2.0 | 169.6±3.2 | 41.0±3.7 | 24.8±2.6 |

* Foward Angulation of the Incisure of Olecranon

における橈骨小頭径率の小さいものに音が生じやすい傾向があった．(Table 4(B))

## 考　　察

著者らは1982年[2)3)]より無響室を使用して関節の音をテープを介さずに直接収録して周波数分析を行ってきた．これまでは，変形性関節症，慢性関節リウマチなどの膝関節および肘関節の病的関節の音とX線上の変化との関連について分析してきた．膝関節の音については，関節から生じる音には主に0.5 kHz付近の低周波領域のものと，2 kHz付近の高周波領域のものの2種類があり，低周波領域の音は骨変化にある程度相関のあることがわかっている[5)]．今回は骨変化のない肘関節について検討したが，低周波領域の音は発生しにくい傾向にある．しかし，carrying angleの大きいもの，すなわち，肘関節の生理的外反が小さいもので低周波領域の音が生じる傾向があつた．次に高周波領域の音に関しては，屈伸運動をさせると約半数に音が発生したが，回内回外運動を行うとほとんど発生しないことがわかった．回内回外運動での音の発生には橈骨小頭の形態が関与している傾向もうかがえたが，統計学的な有意の差は得られなかった．

## ま　と　め

正常肘関節の屈伸運動および回内回外運動時の音のスペクトラム・パターンを調べ，骨形態との関連について調べた．

## 文　　献


1) 濱崎丈治：日本人肘関節の形態と大きさに関する研究，日整会誌，57：51-63，1983.
2) 小谷貢一　他：関節と音，整形外科バイオメカニクス3：39-41，1982.
3) 小谷貢一　他：受動運動時の関節音収集分析法の基礎的検討，日整会誌，57：1869-80，1983.
4) 永田善之　他：関節と音，スペクトラムの型分類，第58回日整会口演，1984.
5) 永田善之　他：関節と音――膝蓋・大腿関節の検討，関節外科，4：319-326，1985.

日 手 会 誌, 第2巻 第1号 42-45, 1985

# 手と環境 第8報

## 湿度が手の生理的機能におよぼす影響

産業医科大学整形外科学教室
中光紳一・鈴木勝己
伊地知正光・松木孝行
伊藤謙三・坂井一夫
産業医科大学人工気象室
門司幸一・中島清春

# The Hand and Environment; 8th Report
## Physionlogical Changes of Digital Functions under Different Humidities, Studied by Vibratory Stimulation and Cold Water Immersion

Shin-ichi Nakamitsu, et al.
Department of Orthpaedic Surgery, School of Medicine,
University of Occupational and Environmental Health, Japan

The hand is equipped to respond with fine and sharp sensations to various environments. Our serial physiological studies on "The Hand and Environment" have included reports on the function of hand; digital temperature, vibratory sensibility, pinch strength and so on. In this report we describe the physiological changes of the hand when exposed to different humidities.

After a 680-Calorie lunch, ten subjects in their thirties, entered an artifical climatic chamber dressed in 1.8 clos of clothing. Each subject was obliged to be sit in the chamber which was kept at two different conditions 30°C temperature-40 % humidity, and 30°C temperature-85 % humidity.

1) The sinusoidal I25 Hz-2G vibration stress test in which a subject grasps the metal handle of a vibration producing machine with his right hand was performed for ten minutes.
2) After one hour, the cold water immersion test was performed for ten minutes, in which the left hand was immersed into a 10°C cold water bath.
   a) The digital temperature of the middle fingers of both hands was recorded by tiny thermisters.
   b) Vibratory sensibilities were measured in dB by a stimulatory vibratory sensibility meter at 125 Hz on the pulp of the digital phalanges of the index fingers of both hands.
   c) Pinch strength was measured in Kg by a pinch gauge.

### Results

1) The 125 Hz vibratory stimulation test with right hand
   a) digital temperature on the stressed hand became significantly lower than the controlled hand at 85 % humidity, however it was increased slightly at 40 % humidity during the stimulation.
   b) the vibratory sensation became lower on the stressed hand. The influence for the vibratory sensation was larger at 85 % humidity than that of 40 %. Recovering time was also delayed at 85 % humidity.

**Key words**: digital temperature, cold water immersion, vibratory stress, humidity, vibratory sensibility
**Address for reprints**: Shinichi Nakamitsu, M. D., Department of Orthopaedic Surgery, School of Medicine, University of Occupational and Environmental Health, Japan, 1-1 Iseigaoka Yahatanisi-ku Kitakyu-shu 807, Japan.

2) 10°C cold water immersion test with left hand
   a) The digital temperature decreased on the stressed hand and there was a small difference when exposed to the two humidities.
   b) vibratory sensation of 85% humidity became lower than that of 40% humidity and the recovering time was much delayed at 85% humidity.
3) There was no difference in pinch strength due to change of humidity.

## はじめに

手は，環境の変化と刺激の大きさに対応する生理的機能を備えている．素因ある人の，その機能の破綻が振動障害やレイノー現象の病態として知られている．そこでわれわれは産業医学の立場より『手と環境』と題して手の生理的機能の変動を様々な条件下に測定してきた．今回は指皮膚温，指振動覚，ピンチ力を指標に，局所負荷として振動と冷水浸漬を与え，経時的変動を異なる2つの湿度(40%および85%)下に追跡したので，湿度が手におよぼす影響を文献的考察を加えて報告する．

## 方法

環境条件として人工気象室にて室温30°Cに一定し，湿度のみを40%および85%の2種に設定した．対象は，営業を主体として肉体労働に従事していない30才代の健康男子10名(34．3±2.9才)を選び，2種の湿度下に実験をくり返した．実験は，午後に行い，正午に680 Cal.の昼食をとり，13：00排尿後，1.8 cloの着衣にて人工気象室に入室させ，30分間の椅坐安静をとらせた．

局所負荷の方法は，①右手に局所振動負荷（振動数125 Hz，加速度2 g，振幅0.03 mm)を10分間，約1時間後，⑪左手に10°C局所冷水浸漬負荷を10分間の順で行った．手指の機能の指標は3種とし，ⓐ指皮膚温；三栄測器製サーミスター(直径2 mm)を両手中指の末節部背側に絆創膏固定し，Programmable data logge γ-7VO6にて記録した．ⓑ指振動；リオン製AV-02機を用い，両手示指指腹部にて125 Hz振動覚を上昇法で調べdB値を測定した，ⓒ指ピンチ力はプレストン製ゲージにて両手の母指・示指間でpulp pinchをkg値で測定した．なお局所振動負荷装置は新日本測器社製を使用し，正弦波125 Hzで振動する金属製円筒把手をやや強めに握らせた．冷水浸漬装置はヤマト製クールラインを使用し，緩徐に流動する水槽に手関節まで浸漬させた．

## 結果

1. 右手局所振動負荷時の手指の機能の変化：

a) 指皮膚温は負荷側のみ変動を示した．負荷中，湿度40%で軽度上昇，湿度85%で低下をしめした．湿度85%では負荷前後で有意差があった．前値へは共に数分で回復した(Fig. 1)．非負荷側ではほとんど変動はなかった．

b) 指振動覚は負荷側で負荷によりdB値は上昇し，著明な振動覚の低下がみられた．湿度40%で10分後，湿度85%では15分後に前値へ回復しており，湿度の影響は85%で大きかった（Fig. 2)．

c) ピンチ力は負荷前後で有意差はなかった．

2. 左手局所冷水浸漬負荷時の手指の機能の変化：

a) 指皮膚温は浸漬とともに急激に低下し，やがて一定となり，負荷直後より上昇した．2つの湿度間で有意差はなかったが，50%回復時間は湿度40%で約12分，湿度85%で約11分半で，わずかに湿度85%で早く回復する傾向にあった(Fig. 3)．非負荷側で指皮膚温の低下はなかった．

b) 指振動覚は負荷側で著明に低下した．湿度40%では5分後には前値へ回復しているが，湿度85%では5分後にて前値と有意差があつた（Fig. 4)．

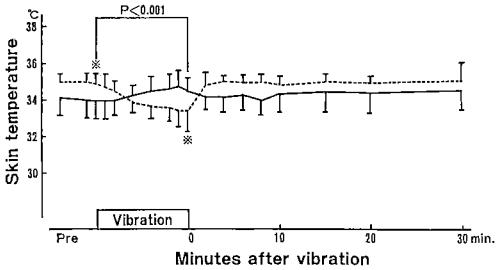


**Fig. 1** Changes of digital temperatures at 125 Hz by vibration stress under different humidities.
— 40% humidity, stressed hand
--- 85% humidity, stressed hand

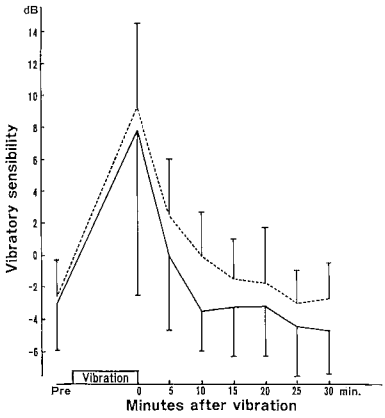


**Fig. 2** Changes of vibratory sensibility at 125 Hz by vibration stress under different humidities.
— 40 % humidity, stressed hand
--- 85 % humidity, stressed hand.

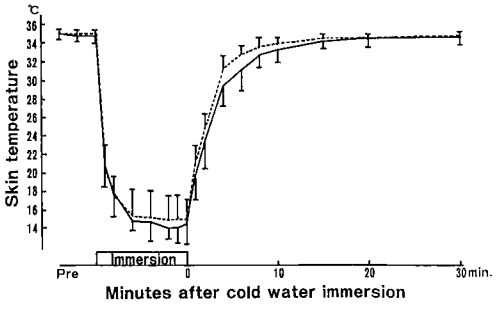


**Fig. 3** Changes of digital temperatures by cold water immersion stress under different humidities.
— 40 % humidity, stressed hand.
--- 85 % humidity, stressed hand.

c) ピンチ力は負荷前後にて有意の低下はなかった.

## 考 察

松木ら[5)6)]の一連の実験によると,振動負荷で血管収縮反射が強くおこり指皮膚温の低下がおこっている.一方 Magos ら[3)]は,振動刺激により二次性の血管拡張がおこり,指皮膚温が上昇したと報告している.著者らの湿度 40 %と湿度 85 %の実験において,振動負荷中指皮膚温の変動が相反したことは興味深い.また鈴木ら[8)]は異なる室温で実験を行い,室温 10°C では振動

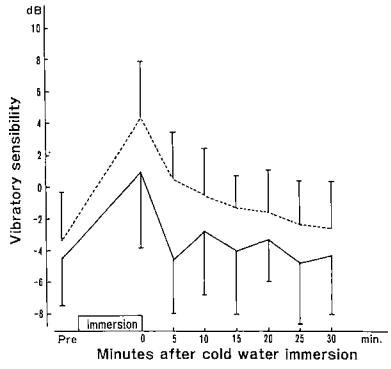


**Fig. 4** Changes of vibratory sensibility at 125 Hz by cold water immersion stress under different humidities.
— 40 % humidity, stressed hand.
---85 % humidity, stressed hand.

負荷後の指皮膚温は低下が著しく,室温の上昇とともに低下傾向は小さくなることを報告している.したがって血管収縮反射は寒冷条件下で強くおこり,高い室温下では比較的小さい二次的血管拡張が現れやすいと考えられる.また手と把子間の摩擦,発汗,エネルギー消費などの因子も高温多湿下では関与してくることも十分に考えねばならない.湿度が収縮,拡張,不変の 3 つの血管反射系のどの系に最も大きく作用するかは,さらに常温,低温下に湿度を変えて追跡してのべたい.

一方,指振動覚は振動負荷および冷水浸漬負荷にて低下した.今回は 2 つの湿度下に実験をくり返し比較検討したところ,湿度 85 %で振動覚の低下は大きく,負荷後の回復も遅れた.よって湿度が振動覚におよぼす影響は高い湿度下で大きいと思われた.これは振動障害が寒冷かつ湿潤下におこるという事実と矛盾しないように思われる.

振動負荷は筋紡錘を刺激し,tonic vibration reflex を起こすことは那須ら[7)]により証明されている.今回の実験では非負荷側の著明な変動はなかった.前述の鈴木らの実験でも,32 Hz 局所振動負荷にて室温 10°C および 20°C では非負荷側の低下が示されているが,室温 30°C では非負荷側の低下はなかつた.

また冷水浸漬負荷にて指皮膚温に湿度間の有意差はなかった.これには負荷直後乾いたタオルで手を拭ったが,完全に水分を除去できたかの問題点もあり,今後局所寒冷暴露の方法にも工夫していきたい.

さらに冷水刺激による中枢を介する影響が他側の末梢神経や循環機能上にどのように反映するかを知るため，非負荷側の指皮膚温を測定したが，測定値に変動はなかった．松木ら[4]の実験では10°C冷水浸漬負荷にて室温10°Cならびに20°Cでは非負荷側で指皮膚温の低下がみられたが，室温30°Cでは変化はなかった．今回室温を30°Cとしたため同様の結果が得られた．

ピンチ力はCoppin[1]やFox[2]によれば低温にて低下がみられている．しかし室温30°Cとしたためか，負荷前後，湿度間で有意差はなかった．

## ま　と　め

1. 人工気象室で異なる湿度下(30°C，湿度40％と85％）に実験を行った．
2. 125 Hz局所振動負荷中は，負荷側指皮膚温は湿度40％で上昇，湿度85％で低下した．
3. 10°C局所冷水負荷にて負荷側の指皮膚温は，2つの湿度間で大きな差異はなかった．
4. 負荷側の指振動覚は振動負荷，冷水浸漬負荷とも湿度85％で有意差をもって著しく低下し，回復も遅れた．
5. ピンチ力は湿度の影響はうけなかつた．
6. 非負荷側の指皮膚温，指振動覚とも，負荷により有意の変動を示さなかった．

## 文　　献


1) Coppin, E. G., et al.: Effects on hard-grip strength due to arm immersion in a 10°C water bath. Ariat. Space Environ. Med., 49: 1322, 1978.
2) Fox, R. H.: Local coling in man. Br. Med. Bull., 17: 14, 1961.
3) Magos, L., et al.: Cold dilatation and Raynaud's phenomenon. Arch. Environ. Health, 7: 402-410, 1963.
4) 松木孝行　他：手と環境(3)，日災医誌，30：741-743，1982.
5) 松木孝行　他：手と環境・第4報，整形外科，33：1453-1456，1982.
6) 松木孝行　他：手と環境・第6報，整形外科，34：1587-1589，1983.
7) 那須吉郎：振動が人体に与える影響，日災医誌，25：406-415，1977.
8) Suzuki K., et al.: The Hand and Environment (5). 日整会誌，57：79-89，1983.


**追　加**　　東京労災病院整形外科　松元　　司

先生の設定した2つの条件は，いわゆる「不快指数」で言うとどんな値ですか．教えて下さい．

**回　答**　　産業医科大学整形外科　中光　紳一

不快指数について：

室温30°C湿度40％で不快指数は77％，室温30°C湿度85％で82％です．ただし，この実験の場合，被験者は坐座安静を保っていたので，40％ではほとんど不快感を自覚していない，85％ではむし熱さをほとんどの被験者が自覚している．

**質　問**　　札幌医科大整形外科　石井　清一

今回の研究で湿度が手の生理的機能に何等かの影響があることを示されたが，この発現機序は全身的な反応の一部と解釈すべきですか，あるいは局所的な反応ですか．先生の御見解をお教え下さい．

**回　答**　　産業医科大学整形外科　中光　紳一

局所だけの曝露に関してはやっていません．湿度の全身曝露による局所機能の変動を調べております．

**質　問**　　香川医科大学整形外科　多田　浩一

① くりかえす負荷（温度，湿度）を与えた場合の生体例の反応はどうか．

② 一連の「手と環境」の研究の目的は何か．手の至適環境を決めようとすねのか，各環境における手のreversibilityを知ろうとするのか．振動障害の発生機序を知ろうとするのなら，負荷の反復，負荷の時間的，量的変化による生体の反応を調べる必要があると考える．

**回　答**　　産業医科大学整形外科　中光　紳一

くり返しやっているかについて：

負荷をくり返し与えることは振動障害をおこすことになりますが，そうではなくて，われわれの実験はすでにある生体の状態を様々の条件でどのようにかわるかを検討しています．

一連の実験の目的について：

環境を変えた時に，生体の機能的な変化を検討することで，潜在する障害の発見につながるのではないかと考えて，実験を続けている．その中で負荷を与えても生体の機能の変わらない条件など，至適労働条件などの具体的設定にもつながる可能性もある．

日 手 会 誌, 第2巻 第1号 46-49, 1985

# 前腕の回内・回外拘縮に関する研究

## ——骨間膜の役割について——

札幌医科大学整形外科学教室
青木光広・石井清一
薄井正道・水口 守
山村 恵
札幌医科大学第2解剖学教室
三橋公平・鈴木隆雄
砂川市立病院整形外科
吉田邦雄

# Study for Pronation and Supination Contracture of Forearm

## —— Role of Interosseous Membrane ——

Mitsuhiro Aoki, et al.
Department of Orthopaedic Surgery, Sapporo Medical College

In the treatment of the forearm contracture, it is sometimes necessary to release the interosseous membrane. However, there is few report about the dynamic change of the interosseous membrane. The purpose of this study is to elucidate this problem.

Forty bleached forearm bones were used to observe the dynamic motion of the interosseous ridges of the radius and the ulna. At first, the narrowest point (point A) and the most wide point (point B) were selected (Fig. 1). After the radius and the ulna were joined each other and the radius was forced to rotate around the ulna, variation of the distance between the interosseous ridges in point A and point B were observed. In addition, in 8 volunteers, the variation of the distance was also observed in CT scan.

By observing the bleached bones, it was confirmed that point A and B were located at proximal $41 \pm 0.3$ % site, and proximal $71 \pm 0.6$ % site of the whole length of the radius respectively. In the CT scan, it was possible to observe the trace of point A and B during forearm rotation; namely pendulum-like movement of which center was the center of the radius in point A, circle movement of which center was at the interosseous ridge of the ulna in point B.

In the observation of four bleached forearm bones, it became clear that at point B, there was no change of the distance between the interosseous ridges during 30° of pronation and 20° of supination from neutral position. If farther rotation is forced, however, this distacce decreased in all cases (Fig. 2). The exact decrease of this distance was measured in 40 bleached bones at point A and B in the maximum supination and pronation (Table 1). From clinical point of view, it will be recommended that the interosseous membrane should be released in the radial side around point A, and in the ulnar around point B, because there is a difference of motion of the interosseous ridges between point A and B as mentioned before. Furthermore, taking the running direcrion of interosseous membrane

**Key words**: contracture, forearm, interosseous membrane, rotation
**Address for reprints**: Mitsuhiro Aoki, M. D., Department of Orthopaedic Surgery, Sapporo Medical College, South 1, West 16, Chiyuoku, Sapporo, Japan.

into consideration, point B should be released at first because the fiber at point A can be also released to some extent at the same time (Fig. 3).

## 緒　　言

前腕の回内・回外拘縮の矯正手術には，これまでにも種々の方法が試みられている．尺骨・橈骨への骨切り術，あるいは橈骨近位端尺骨遠位端の切除術などがあるが[2)5)]．明確な理論的根拠に基づいた術式はない．著者らはこれらの従来の術式を分析し，最も効果的な術式について検討を加えて来た[1)]．

一方，橈骨・尺骨に直接侵襲を加えて回内回外拘縮の矯正術を行う場合，より確実な効果を得るために骨間膜に何らかの処理を加えることが考えられる．しかし，前腕回旋運動時の骨間膜の動態に関する研究はきわめて少い[3)4)]．著者らは，前腕回旋運動における骨間膜の役割を解明し，回旋運動域の拡大を目的とした手術を行う場合に，骨間膜に加える最も有効な切離部位を明らかにする目的で以下の研究を行った．

## 研究材料および方法

(1) 人体浸解標本による前腕回旋運動の分析

本学第2解剖学教室の成人男子の侵解標本20体を用いた．40前腕の橈尺骨について骨間膜付着部である骨縁の形態を観察した．両前腕骨を解剖学的に正常な状態に接合した場合相対する骨縁が最も接近しているA点と，離開しているB点の部位を計測した．次いで，前腕を回外から回内位に回旋させた場合に，橈骨々縁の先端がA・B点においてどのような軌跡を描くかを観察した．A・B点において橈尺骨々縁先端を結ぶ距離を測定し，前腕に回旋を加えた場合にその距離の増減がいかなるパターンで変異するかを計測した．

(2) 生体のCT撮影による前腕回旋運動の分析．

8例の成人男子左前腕を用いた．骨格標本で算出されるA点とB点の部位で前腕を最大回外位から最大回内位まで回旋させCT撮影を行った．最大回外位・中間位・最大回内位でのCT像より，それぞれの肢位におけるA・B点における橈尺骨々縁間の距離の変動を観察した．

## 結　　果

(1) 人体浸解標本での橈尺骨の形態の分析．

橈骨は外方凸，尺骨は後方凸の弯曲を示すが，橈尺骨を解剖学的に正常位に接合した場合，上中1/3部で両骨骨縁は鋭く突出して相対して接近している．相対する骨縁が最も接近している点を求めてA点とした．一方，中下1/3部では橈尺骨の相対する骨縁は比較的鈍で骨縁間距離は最も離開している．骨縁間距離の最大となる点をB点とした．

各橈骨骨格標本について，A点とB点をマークしておき，橈骨頭関節面からの距離を求めた．上記の距離と橈骨全長との割合を求めると，A点は41±0.3％(n=40)，B点は71±0.6％(n=40)であった(Fig.1)．

(2) 生体内における前腕回旋運動の分析

A・B両点において，最大回外位，中間位，最大回内位のCT像を観察した．浸解標本で観察される橈尺骨の相対する骨縁がCT像で識別可能か否かを検索した．A点においては鋭く相対する骨縁の識別は比較的可能であつたが，B点においては困難であった．しかし，前腕の回旋運動時におけるA・B両点における橈尺骨々縁の位置的関係を観察することは可能であった．そこで，A・B両点における前腕回旋運動時の尺骨々縁に対する橈骨骨縁先端の軌跡を観察すると，B点では尺骨々縁先端を中心とする円運動に近いが，過度の回内・回外位ではこの運動様式は破綻する．一方，A点では，橈骨は橈骨々幹軸を中心とする円運動を

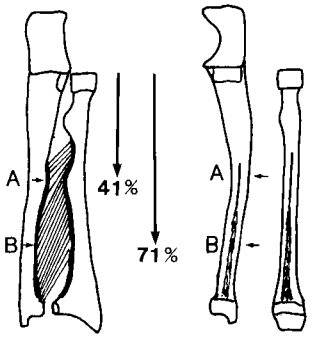


**Fig. 1** Point A; The narrowest part between interosseous ridges of the radius and the ulna. It is located at proximal 41 % site of the whole length of radius. Point B; The most wide part between interosseous ridges of the radius and the ulna. It is located at proximal 71 % site of the whole length of radius.

行っている．その際の橈骨骨縁は橈骨骨幹軸を中心に振子様運動を行っていた．さらに橈骨遠位端でのCT像より橈・尺骨の中心点を求め，前腕の最大回外時，最大回内時に橈骨がいかなる角度で尺骨中心のまわりを回旋するかを求めた．測定値は131°±3°(n=8)であり，このことは実際に生体では尺骨中心点に対し橈骨は約130°の回旋運動が可能なことを示していた．

（3）浸解標本における前腕回旋運動の分析

浸解標本の橈骨と尺骨および上腕骨を解剖学的に正常な状態に接合させ，130°の範囲で回外・回内運動を行わせた．その際，鋭く相対する橈尺骨骨縁間の距離を実測してグラフ上にプロットした．Fig. 2は4前腕についてB点で測定した結果である．中間位を0°としてそれより回外・回内運動を行わせると，回内では30°，回外では20°まで距離の変動はない．しかし，それ以上の回外・回内運動を行わせると，距離は著明に短縮する傾向が認められた．

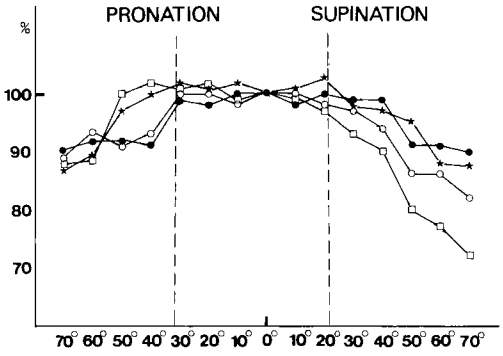


**Fig. 2** Changes of the distance between the interosseous ridges of the radius and the ulna at point B in the 4 cases of bleached bones. The distance in neutral position is shown as 100%. In each cese, the distance decreases over 30° pronation and 20° supination.

**Table 1** Decrease in the distance between the interosseous ridges of the bleached radius and the ulna in maximum supination and pronation.

| | Point A | Point B |
|---|---|---|
| Maximum supination | 2.1±0.2 mm | 2.1±0.3 mm |
| Neutral | 0 mm | 0 mm |
| Maximum pronation | 0.7±0.1 mm | 1.3±0.2 mm |

(n=40. MEAN±S.E.)

そこで，浸解標本で中間位，130°の範囲内で回旋運動を行わせた場合の最大回外・最大回内位でのA・B両点における橈尺骨骨縁間の距離を計測した．Table 1では，中間位に対し最大回外と回内位では骨縁間距離がどの位に減少するかを示している．A点では最大回外時；2.1±0.2 mm，最大回内時；0.7±0.1 mm，B点では最大回外時；2.1±0.3 mm，最大回内時；1.3±0.2 mm，の減少を示していた．

## 考察および結語

今回，著者らは，前腕の回旋運動時の骨間膜の動態を分析する目的でまず，橈尺骨の骨縁が最も鋭く対立し，しかも両者間の距離が最短を示すA点と，最長を示すB点を設定した．次いで，生体のCT像からA・B両点における前腕回旋時の橈尺骨骨縁間距離の変動パターンを推測した．さらに正確な計測値を得る目的で浸解標本を用いて生体と同様な運動を行わせた場合の，橈尺骨骨縁間距離を実測した．浸解標本は骨縁が鋭く突出しており，回旋運動時の測定値の変動をより正確にとらえることが可能であった．

今回得られた結果を要約すると次のようになる．(1) A・B両点における尺骨々縁に対する橈骨々縁の運動様式は明らかに異なっている．(2) B点では尺骨骨縁を中心とする円運動であるのに対し，A点では橈骨骨幹軸を中心とする円運動である．(3)前腕の回旋運動時の橈尺骨骨縁間の距離は，A・B両点ともに，最大回内・回外位には中間位より短縮している．

つまり，橈尺骨の対立した骨縁間には骨間膜が付着しているので，前腕が回内位・回外位で拘縮した場合

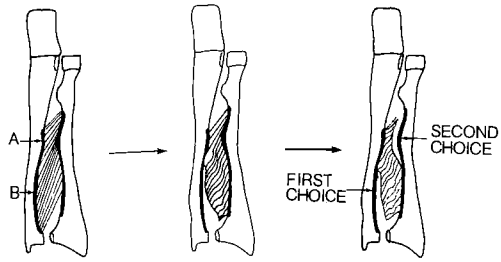


**Fig. 3** Due to direction of fibers of the interosseous membrane, it is better to release the membrane at first at the point B. Because the fiber at point A can also be automatically released to some extent at the same time. If further release of the membrane is needed, release around point A at the radius should be added.

の拘縮の除去には骨間膜の切離が必要なことも示している．この場合，骨間膜の切離部位が問題となる．A・B両点における橈骨々縁の運動様式のちがいを考慮に入れると，A点では橈骨骨縁，B点では尺骨々縁での切離が有利である．一方，骨間膜の線維の方向は尺骨遠位から橈骨近位に向かって斜走している[3]．この事実を考慮にいれると，B点の尺骨骨縁で骨間膜を切離した場合には，A点の橈骨々縁にもある程度のゆるみが生じていることを示している．したがってA点・B点いずれかにおいて骨間膜の切離も行う場合には，B点での処理もはじめに行うのが理にかなっているといえる (Fig. 3)．しかしこの結論はあくまで骨間膜にのみ焦点を合わせた場合に言い得ることである．今後，新鮮解剖体標本あるいは臨床例についての検索が必要である．

ご協力くださいました砂川市立病院放射線技師の皆様に感謝します．

## 文　献

1) 青木光広　他：前腕回内拘縮に対する両前腕骨矯正を骨切り術について，日手会誌，I：523-525，1984.
2) Bert, J. M., et al.: Rotatory contracture of the forearm. J. Bone Joint Surg., 60-A: 1163-1168, 1980.
3) 森　謙一　他前腕回旋機構に関する研究—骨間膜の動きについて—，整形外科，34：1582-1584，1983.
4) Partrick J., et al.: A study of supination and pronation, with special reference to the treatment of forearm fractures. J. Bone Joint Surg., 28: 737-749, 1946.
5) 矢部　裕：先天性橈尺骨癒合症にたいする新手術療法，整形外科，22: 900-903，1971.

## 質　問

藤田学園保健衛生大学整形外科　森　　謙一

私は前腕の運動解析実験を行い2年前の本学会で発表いたしました．その実験の中で骨間縁間の距離の変動を計測するよう試みましたが，計測誤差のため0.1 mmの単位，時には1 mmの単位すら有効数中として取り扱い難いという印象を得ました．先生の実験では計測の精度を高めるためにどのような工夫をされましたか．B点で橈骨が尺骨骨間縁を中心とした円運動を行っている，骨間縁間の距離はほとんど変わらないと思いますが，先生の御見解は．サブタイトルとして骨間膜の役割という言葉を使っておられますが，骨間膜の役割は何なのでしょうか．

## 回　答

札幌医科大学整形外科　青木　光広

①骨標本による測定の有効数字としては0.1 mmの単位までは不能である．しかし，40個のデータより平均するとこの数値がえられた．
②B点では尺骨々縁中心の円運動を示すが，最大回内，回外位付近ではその運動に破綻をおこす．その結果骨縁間距離の変動をもたらす．
③骨標本による計測の際注意している点は，生理的回旋角度内で回旋を行わせることと同時に上腕骨も橈・尺骨と接合させて回旋を行なわせることである．

日 手 会 誌, 第2巻 第1号 50-53, 1985

# 肘関節離断性骨軟骨炎の発生素因に関する研究

札幌医科大学整形外科学教室
石塚明温・石井清一
薄井正道・水口守
青木光広・山村恵

# Studies on Pathogenesis of Osteochondritis Dissecans of Elbow

Meion Ishizuka, et al.
Department of Orthopedics Sapporo Medical College

An interhighschool tournament baseball game is one of the most popular sports in Japan. Boys of senior league who want to become good players in high school are exposed to risk of occurrence of osteochondritis dissecans by hard training of pitching in baseball. However, almost all osteochondritis dissecans cases occur in boys of senior league, and who cannot continue to play baseball in high school. If we recognize the existense of anatomical predisposing factor of osteochondritis dissecans, we must also recognize that boys without such a causal factor can continue to play baseball in high school.

On the hypothesis mentioned above, we investigated structural differences of elbows in X-ray film between in boys of senior league (senior group) and of high school baseball team (high school group). Number of cases studies is 21 cases in senior group, 39 cases in high school group, respectively. Moreover, we investigated 13 cases of osteochondritis dissecans thought to be resulted from throwing in baseball.

The methods of investigation are as follows: (1) measurement of an angle at the junction of the two long axes of the humerus and forearm when the elbow is flexed or extended, (2) measurement of the tilt angle of the articular surface of the radius head when the forearm is pronated or supinated, (3) measurement of the diameter of the radius head when the forearm is pronated or supinated, and (4) measurement of the variant of the articularr surface of the radius and ulna at the wrist and elbow.

In the results, the range of distribution of the angle at the junction of the two long axes of the humerus and forearm, and the tilt angle of the articular surface of the radius head is larger in the high school group than in the senior group. From these facts the following speculation might be made: there is an infinite variety of throwing patterns of individual baseball players and only a boy in the senior league whose structure of elbow changes are congruous with his own throwing pattern can continue to play serious baseball in high school without succumbing to the occurrence of osteochondritis dissecans. On the other hand the established osteochondritis dissecans cases showed the cubitus varus deformity, an increase of the tilt angle of the articular surface of the radius head, an increase of the diameter of the radius hea, and a proximal migration of the articular surface of the radius head. Further analysis is necessary to conclude difinitively that these changes observed in the dissecans group are the anatomical causal factors of osteochondritis dissecans.

**Key words**: osteochondritis dissecans, elbow, baseball
**Address for reprints**: Meion Ishizuka, M. D., Department of Orthopaedics Sapporo Medical College, 16-cho Nishi 1-jo Minami Chuo-ku Sapporo city Hokkaido Japan.

著者らはこれまでに，野球肘の中で，一つの病像を代表している離断性骨軟骨炎の発生要因を検索してきた．練習内容や練習量，それに練習期間と本症の発生がかならずしも相関しないことは，諸家の報告でも指摘されており，著者らの調査でも同様の結果であった．そこで今回は，解剖学的観点より，離断性骨軟骨炎の発症要因を検索してみた．

## 研究対象および方法

現在，野球の部活動に力を入れている高校では，部員のほとんどは中学生時代には，シニアリーグに所属している．一方，離断性骨軟骨炎のほとんどは，中学生時代に発症して，野球の中断を余儀なくされる．したがってもし，離断性骨軟骨炎の発生に何らかの素因があるとすると，素因のない者が高校でも野球を続けられるのではないかと推測することも可能である．以上の仮設にもとずき，今回は（1）シニアリーグ野球部員21名，（2）シニアリーグを経験している高校野球部員39名，それに，（3）シニアリーグ在籍中に野球によって離断性骨軟骨炎に罹患したと思われる13名について，以下の検索を行った．3群の年令分布は，（1）：15～17(平均16才)，（2）：12～14才(平均13才)，（3）：10～17才(平均13.5才)である．

1) 肘関節伸展・屈曲時における上腕と前腕の長軸のなす角度の測定．

2) 前腕の回内，回外時における橈骨骨頭関節面の傾斜角度の測定．

3) 橈骨骨頭の最大・最小横径の測定．

4) 肘関節・手関節における橈尺関節面のVariantの計測．

なお，1)～4)の計測は，いずれもある一定の条件下で，正確な肢位で撮影したX線像で行った．

## 結　　果

1) 肘関節の伸展・屈曲時における上腕骨前腕長軸角度．

高校群と・シニア群の肘伸展時と屈曲時の角度は

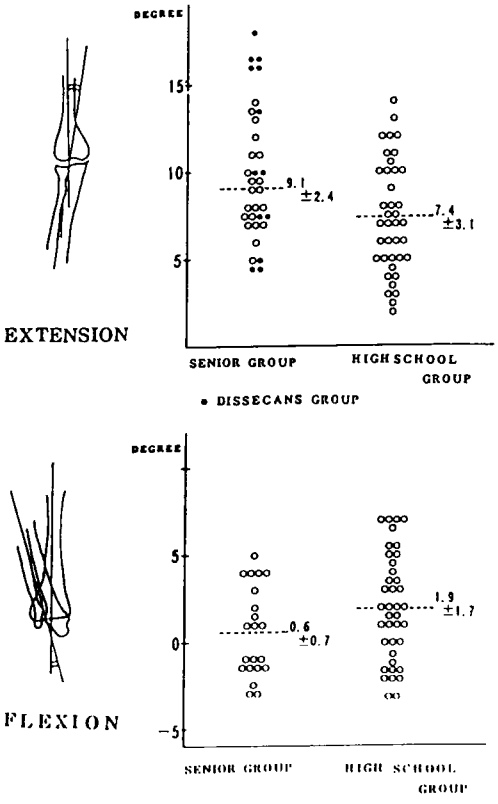


Fig. 1 An angle at the junction of tow long axes of humerus and forearm

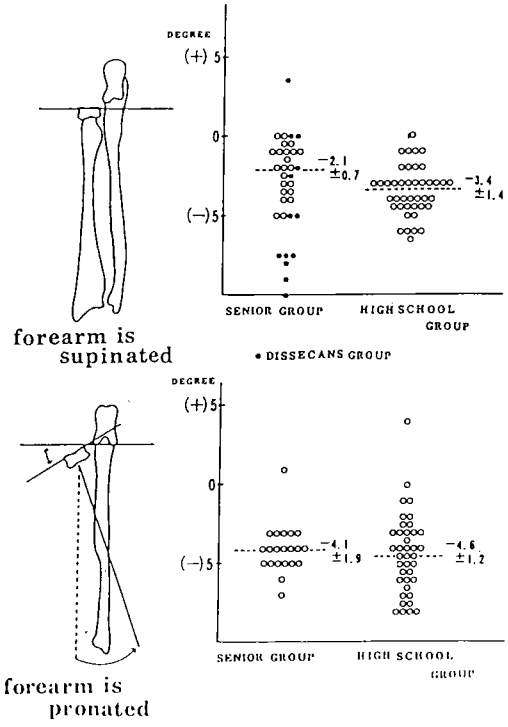


Fig. 2 A tilt angle of articular surface of radius head when forearm is pronated or supinaten

Fig. 1 に示したとうりである．伸展時には，高校群が平均 7.4°・シニア群 9.1° の外反肘を示している．離断性骨軟骨炎群（以下 dissecans 群）を黒丸で，シニア群の中にプロットすると，外反肘傾向の強い者が dissecans に罹患しやすい傾向があるように思われる．一見，外反肘の程度は，シニア群が強いようであるが，各症例別の分布幅をみると，高校群のバラツキは大きい．次いで，肘を最大に屈曲させた状態で上腕をフィルム面上にのせ，X線撮影を行った．その際，上腕骨の内外上顆を結ぶ線はフィルム面と平行となるようにして，X線の中心線はフィルム面に垂直に肘関節の中央を通るように設定して撮影した．得られたX線像で，上腕骨と前腕長軸とが混わる角度を測定すると，その角度の平均は，高校群が 1.9°・シニア群は 0.6° である．しかし各症例の分布幅は高校群の方が広いのは，肘伸展時と同様である．

2）前腕の回内，回外時における橈骨骨頭関節面の傾斜角度．

前腕の回旋運動の際，最大回内位と回外位では，橈骨骨頭の関節面の傾斜角度は変化することが Kapandji によって報告されている（Fig. 2）．そこで前腕の最大回内位と回外位でのX線像から，前腕長軸と橈骨骨頭関節面とのなす角度を測定した．その際，橈骨頭の骨端核の横軸の中央を通過する線で関節面の傾斜角を表わした．回外位・回内位ともにその肢位での橈骨骨頭関節面の傾斜角の個人によるバラツキは，高校群の方がシニア群より大であり，とくに黒丸で示した dissecans 群の回外時の傾斜角度の増強が視察された．そこで，個々の症例について，前腕を回内から回外にした時の傾斜角度の変異幅を計測してみた．高校群では平均 2.2° の変化を示すのに対し，シニア群では 1.9° であり，高校群の方が回外・回内時の橈骨骨頭関節面の変異幅は大であった．

3）橈骨骨頭の最大・最小横径．

橈骨骨頭の関節面は正確な円を呈してはいない．Kapandji によると，上腕二頭筋腱が付着する橈骨粗面を通過する軸が最長で，この軸に垂直な軸が最短になるような楕円形を呈している．したがって，前腕の回内時にX線フイルムに投影される橈骨骨頭の横軸の測定値は，回外時のそれよりも理論的には大きな値をとるはずである．以上の観点より，前腕の最大回外・回内時の橈骨骨端核の横軸を測定した（Fig. 3）．高校群がシニア群より増大しているのは当然としても，回内・回外時の横径の差はほとんど認められなかった．

一方，黒丸で示した dissecans 群では明らかに横径の増大が認められたが，この変化が一々的なものか，dissecans 発見後に生じた2次的変化かを判定することは出来なかった．

4）肘関節・手関節における橈尺関節面の variant．

橈・尺骨の近位端・遠位端における骨端核の形成がまだ不完全なシニア群では，Variant の測定誤差が大きすぎる．骨端線の閉鎖がほぼ完了している高校群と dissecans 群についてのみ観察した（Fig. 4）．手関節においては，高校群では Zero Variant が 38.5 %で，（−）と（+）Variant がそれぞれ 30.8 %であった．一方，肘関節においては，高校群では Ulna の関節面が radius より近位に位置する（+）variant が 41 %なのに対し，dissecans 群では，逆に radius の関節面が Ulna より近位に位置する（−）Variant が 46.2 %と高い出現頻度を示していた．

## 考　　察

離断性骨軟骨炎は上腕骨小頭の関節面の前下方に発

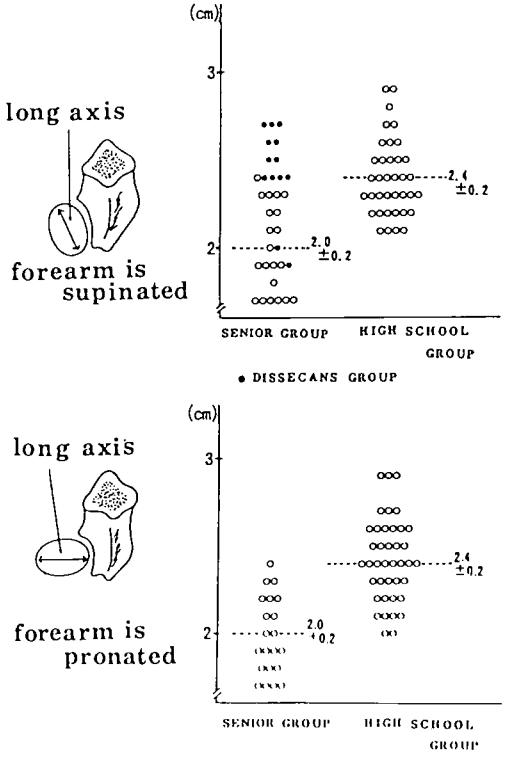


**Fig. 3**　A diameter of radius head when forearm is pronated or supinated

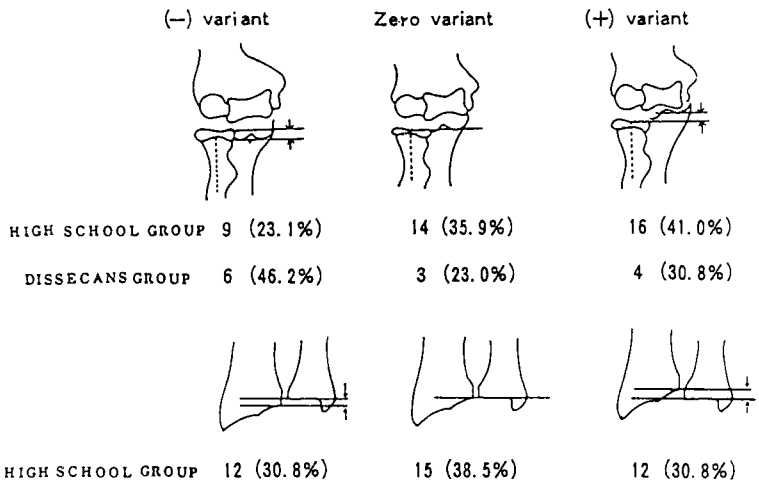


**Fig. 4**　Variant of articular surface of radius and ulna at the wrist and elbow

生する．橈骨骨頭からくり返し加わる外力が，上腕骨小頭の関節面の軟骨下骨質に何らかの障害を起すことが，その発生原因であると考えられる者が多い．しかし，その発生機序がすべて解明された訳ではない．少年野球選手について分析してみても，少くとも練習期間，量，投球内容などがほとんど同じでも，本症の発生を見るものとそうでない者が混在する．したがって，本症の発生には何らかの素因の存在が推測される．今回はとくに，上腕骨小頭の関節面に直接，外力を加えている橈骨骨頭の形状と動態に焦点をあてて，将来，dissecans 発生の可能性のある症例が含まれているシニア群と，dissecans 発生可能群がすでに除外されていると考えられる高校群を比較することによって，dissecans 発生素因を探る手がかりが得られるか否かを検索した．結果は，肘屈伸の上腕と前腕の長軸角度と前腕の回外時の橈骨骨頭関節面傾斜角度にしても，高校群が，シニア群よりも個人によるバラツキの幅が大であった．この結果は，投球の様式は個人によって千差万別であり，シニア時代に個々の投球法にうまく適合するように肘関節の機能と構造が変化した場合には，dissecans 発生を見ることなく高校野球選手を続けられるのではないかとの印象をいだかせた．一方，すでに症状の完成した dissecansh 群には，外反肘傾向，橈骨骨頭関節面の傾斜角増大傾向，橈骨骨頭横径の増大傾向，それに肘関節での橈関節面が尺骨関節面より近位に位置する傾向が認められた．これが dissecans 病像完成後の 2 次的変化か否かが判然としない現在，真に dissecans 発生の素因になり得るかどうかは，今後の検索を待たなければならない．

## 文　献

1) 石井清一：肘関節—その形と動き—，整形外科，27：1607-1612，1976.
2) George, L., et al.: Disturbance of the inferior Radio-Lllna joint. Skeletal Dysplasias: 339-344, 1982.
3) 柏木大治：野球による肘関節障害について，整形外科，30：611-621，1979.
4) Richard, M. G., et al.: Osseous manifestations of elbow stress associated with sports activities. ATR, 134: 971-977, 1980.

日 手 会 誌，第2巻 第1号 54-57，1985

# 健常手関節機能撮影像の検討

名古屋大学分院整形外科学教室
西川卓也・中村蓼吾
蟹江純一・堀 宗敏
杉浦 勲
名古屋大学医学部整形外科学教室
三浦隆行

# Functional Radiography of the Wrist Joint

Takuya Nishikawa, et al.
Department of Orthopaedic Surgery, Branch Hospital,
Nagoya University, School of Medicine

To present the normal range of the angle and the gap between carpal bones, we studied 84 normal wrists with our wrist supporting device for functional radiography.

## Material and Method

50 wrists of 25 volunteers and 34 wrists of patient's normal side were taken in 6 positions (lat. view ; neutral, max. flexed, max. extended. A-P view ; neutral, max. radial deviated, max. ulnar deviated.).

In lateral view, Radio-lunate angle, Radio-scachoid angle and Radio-capitate angle were measured with modified Shahan's method.

In A-P view, the gap was measured at the mid point of carpal joint and maximal gap in 3 positions was studied.

## Result

1. Mean and standard deviation of Radio-lunate angle in neutral position is $10^\circ \pm 7.6^\circ$ (Fig. 1). Small S. D. was obtained.
2. Means of gaps are between 1 mm-2 mm. STT gap is largest but not over 3 mm. Other gaps are not over 2.5 mm (Fig. 2).
3. Difference between right and left wrist was not certified in paired-t test ($p<0.05$). Difference over 10 degrees or over 1 mm is clinicaly significant (Fig. 3, 4).
4. In older than 50 age group, differences were demonstrated in both max. flexed position and max. extended position (Fig. 5).
   In 15-29 age group, STT gap and Scapho-lunate gap are larger (Fig. 6).

手関節機能撮影は手関節不安定症の補助診断として，手根骨の配列異常や亜脱臼位を診断するのに非常に有用である．しかし安定した肢位での撮影が行いにくいため，手根骨間角度や距離の正常値について見解が一致していない．このことを解決するために，手関節の撮影用支持装置を用いて肢位を安定させばらつき

**Key words**: functional radiography, wrist joint, normal range
**Address for reprints**: Takuya Nishikawa, M. D., Department of Orthopaedic Surgery, Branch Hospital, Nagoya University, School of Medicine, 1-1-20 Daikouminami, Higashiku, Nagoya 461, Japan.

の少い正常値を得たので検討を加えて報告する．

## 対象と方法

両手関節に障害のない25例，50手関節と手関節障害患者34症例の健常側34手関節，計84手関節である．男41例，女18例で年令は15才より79才で平均37才であった．

撮影用支持装置[2]にて前腕を回外位に固定し，手を平らにしてアダプター内に入れ，半円状のレールに固定する．中間位では，中指中手骨と前腕が一直線になるように固定して撮影した．最大背屈，掌屈，橈屈，尺屈位は，他動的に痛みを感ずるまで強制して固定して撮影した．

X線発生装置は日立コンデンサー式X線装置を用いて，手根骨が明瞭になるように務めた．撮影条件は正面44 KV，10 mAs，側面54 KV，6.4 mAs(女)，8.0 mAs（男）でF. F. D 100 cmで撮影した．

計測．側面像では以下のように骨の長軸を決めてRadio-lunate angle, Radio-scahoid angle, Radio-capitate angle（手関節掌背屈角度と同値）を求めた．（橈骨，遠位橈骨背側面．月状骨，月状骨遠位端を結んだ線の中点の垂線．有頭骨，第3中手骨軸．）側面掌背屈0°の写真が得られないときは，背屈位，掌屈位，中間位の値をグラフ上に印して0度の近似置を求めた．側面中間位の値が正となるように正負を決めた．

正面像では手根骨間距離を各手根間関節の中点で求め，最大橈屈位，最大尺屈位，中間位の値の中での最大値を採用した．手根骨が重なり合っているものは測定より除外した．

## 結果

1. 84手関節の側面像の最大掌屈位，中間位，最大背屈位における．Radio-scahoid angle(上側)，Radio-lunate angle（下側），Radio-capitate angle（X軸）の平均と標準偏差を示す（Fig. 1）．

2. 84手関節の正面側の手根骨間距離の平均と標準偏差を示す（Fig. 2）．
平均値は1～2 mm間にあり，STT gapが一番大きいが最大3 mmを越えない．他のgapは最大2.5 mmを越えない．

3. 正常な25例の手根間角度と距離の左右差(左の値引く右の値）の平均と標準偏差を示す（Fig. 3,4）．

4. 10～29才(21例，29手)，30～49才(21例，30手)，50～79才（17例，25手）の3つのグループに分けて手根骨間角度と距離の平均を出した．(Fig. 5,6)．

## 検討

1) 手根骨間角度について

中間位では手関節は掌屈3°±5.6°で安定した中間位が得られた．そのため中間位でのRadio-scahoid angle, Radio-lunate angleもばらつきの少い値が得られた．最大掌背屈時の手関節の肢位は中間位より2倍のばらつきがあるがRadio-scahoid angle, Radio-lundte angleのばらつきはさほど大きくなっていない．掌背屈0°に補正したRadio-lunate angleのヒストグラムを作ると90％の手で掌屈位をとっており，Linscheidら[1]の報告と異っている．安定した中間位が得られたためと考えている[2]．

掌背屈時の舟状骨，月状骨の橈骨に対する動きをRadio-scahoid angleとRadio-lunate angleの掌背時の変化より調べてみると，舟状骨は掌屈時45°±7.9°，背屈時62°±7.6°動く．月状骨は掌屈時25°±8.2°，背屈時41°±8.4°動く．両者とも掌屈時よりも，背屈時の方が動きが大きい．また両者の動きの差は掌背屈時ともに約20°で舟状骨の方が大きい．このことは舟状骨と

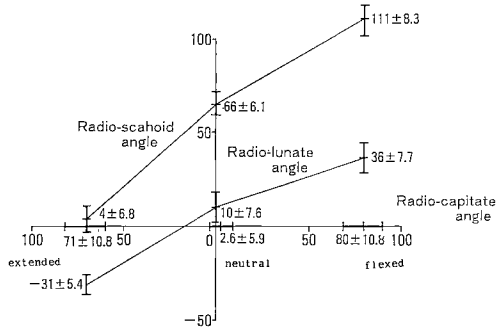


**Fig. 1** Intercarpal Angle of 84 wrist (mean and S. D.)

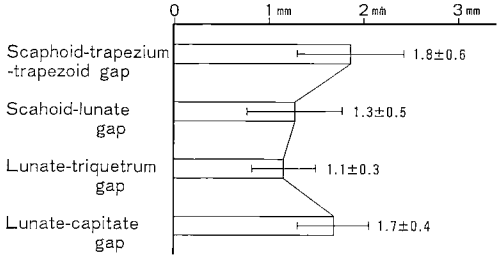


**Fig. 2** Intercarpal Gap of 84 wist (mean and S. D.)

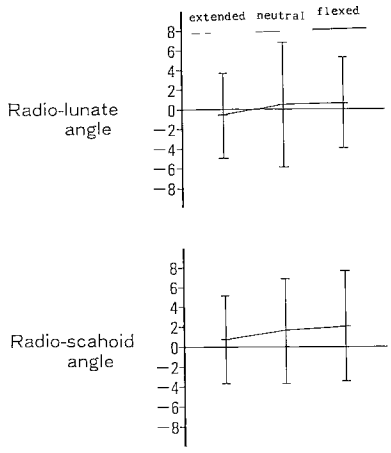


**Fig. 3** Difference between Right and Left wrist(25 volunteers. Mean and S. D.)

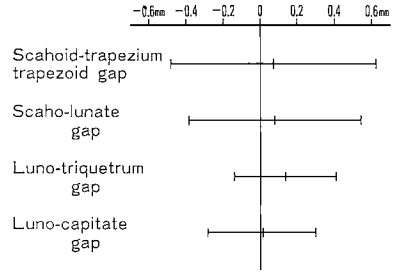


**Fig. 4** Difference between Right and Left wrist (25 volunteers. Mean and S. D.)

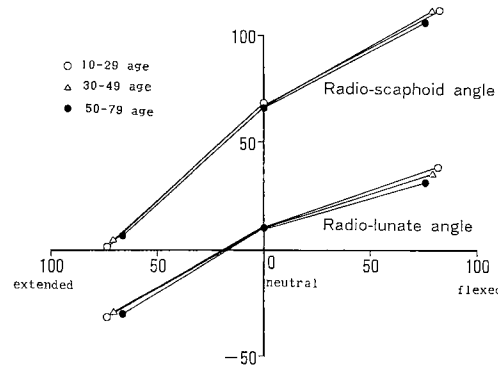


**Fig. 5** Effect of Aging (mean)

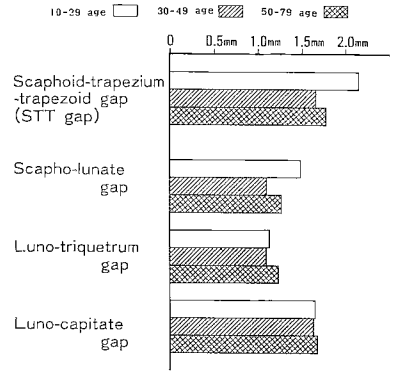


**Fig. 6** Effect of Aging (mean)

月状骨間の靱帯結合が合計約 40° の自由度を持つことを示している.

最大掌背屈時の手関節の掌背屈角度 (Radio-capitate angle) に対する Radio-lunate angle の比率を%で表わすと, 手関節の掌背屈運動中での Radio-lunate joint の占める割合が得られる. 掌屈時では Radio-lunate joint は掌屈運動の 50 %以下を占める例がほとんどで平均して 32 %の運動が Radio-lunate joint で行われている. 反対に背屈時では, Radio-lunate joint が背屈運動の 50 %以上を占める例がほとんどであり, 平均して 60 %の運動が Radio-lunate joint で行われている. Shahan ら[3] の報告と似ており, このことは中間位での Radio-lunate angle が正確に得られたためと考えている.

2) 手根骨間距離について

手根骨間距離の計測は手根骨間靱帯の正常, 異常の判定に用いるのであるから, 靱帯が緊張している状態, すなわち手根骨間距離が最大になっている状態を計測することが望ましい. また手根部の少しのねじれも手根骨間距離を変化させるので, 手根骨間関節が平行に撮影されている状態で計測するのが望ましい. 今回は 3 肢位中で最大値を採用し, 重り合っている状態のものは採用しなかったのでばらつきの少い値が得られたと考えている.

Linscheid ら[1] の報告と異り 2 mm 以上の gap が正常例でもみられている.

3) 左右差について.

危険率 5 %の paired t-test にては症例数の少かった Luno-tripuetrum gap を除いて左右差を検定できなかった. 左右差がないということを基本として考えると, 得られた標準偏差より手根骨間角度については 10° を越える左右差があるとき, 手根骨間距離については 1 mm を越える左右差があるとき, それは装置や

測定の誤差であるより，臨床的な左右差であると考えれる．

4)　年令による手根骨間角度と距離の変化について．

手根骨間角度では50才以上のグループで最大掌屈時，背屈時に変化が認められた．加令による手関節の靱帯の柔軟性が失われるためではないかと考えている．

手根骨間距離では，10～29才のグループでSTT gapとScaho-lunate gapが大きいことが認められた．若年者では手根骨間靱帯の伸展性があるためではないかと考えている．

## ま　と　め

1.　59例84手の健常手関節機能撮影を行い手根骨間角度，距離の正常値を求めた．

2.　側面中間位のRadio-lunate angleは10°±7.6°，Radio-scahoid angleは66°±6.1°であった．

3.　正面像の手根骨間距離の平均は1～2 mmの間で，STT gapは3 mmを，その他のgapは2.5 mmを越えない．

4.　背屈の60％，掌屈の32％はRadio-lunate jointで行われる．

5.　手根骨間角度では10°，手根骨間距離では1 mmを越える左右差は，臨床上有意である．

6.　50才以上では手関節の可動域が減少しそれを関連して手根骨間角度の変化がある．

## 文　　献

1)　Linscheid, R. L., et al.: Traumatic instability of the wrist. J. Bone Joint Surg., 54-A: 1612-1632, 1972.
2)　中村蓼吾　他：手関節機能撮影における撮影支持装置と手根不安定症，整形外科，34: 1505-1507, 1983.
3)　Shahan, S. K., et al.: Study of wrist motion in flexion and extension. Clin. Orthop., 126: 153-159, 1977.

**質　問**　済生会神奈川県病院整形外科　佐々木　孝

私共も健常手関節の計測を行い，先生方の数値と酷似した結果を得ました．さて，舟状骨月状骨間角度（SLA）は，先生方の計測では，手関節の最大掌屈位で74.5±7.5となっていますが，Saraffianらは46～83°としています．mean±2 S. D.位を超えるものを病的とするならば，SLAからDISIと判定するには90°以上ということになるでしょうか．現在，私共は80°以上でDISIとするGiulaらの説に従っているのですが…．

**回　答**　名古屋大学分院整形外科　西川　卓也

Scapho-lunate angleの最大掌屈時の正常値は約75°±15°である．

日 手 会 誌, 第2巻 第1号 58-62, 1985

# Cineradiographyによる手関節掌背屈運動の解析

長崎大学医学部整形外科学教室
今 村 宏太郎
国立長崎中央病院整形外科
平 野 英 二
福井病院整形外科
長 谷 芳 文
長崎大学医学部附属病院放射線部
松 尾 英 典

## Cineradiographic Study of the Wrist Motion in Flexion and Extension

Koutarou Imamura, et al.
Department of Orthopaedic Surgery Nagasaki university, School of Medicine

In order to make clear the kinematics of the wrist during flexion-extension, a Cineradiographic study was carried out on twenty normal hands. The forearm was fixed and the wrist was moved in slow active, fast active, and passive flexion-extension movements. The wrist movements were studied from a lateral view point.

The intercarpal angles were measured by the method shown in Fig. 1. Measurements were made in each frame and the changes of the intercarpal angles were calculated with a computer.

The range of motion of each of the angles are indicated in Fig. .

The curves shown in Fig. 3 express the degree of change of the intercarpal angles.

There is no significant difference in these curves in all four movements (Fig. 4).

Fig. 5 shows the mechanism of the wrist flexion, which is described by Mayfield and other authors. From maximal dorsiflexion to the neutral position, the trapezium and the trapezoid combined with the capitate jam on the distal surface of the scaphoid, so that the scaphoid accompanies the capitate. This movement is transmitted to the lunate through the scapholunate ligament. Ultimately, in this phase the wrist flexion occurs radiocarpally more than midcarpally.

These relationships concur with our investigations indicated in Fig. 3.

The capitoscaphoid angle (1) which indicates the motion between the scaphoid and the capitate has almost no change (71.7° → 65.8°). Otherwise, the radiolunate angle (b) and the radioscaphoid angle (d) which indicates the radiocarpal movement shows a remarkable change (b: 26.1° → −7.4°, d: −6.9° → −66.6°).

From the neutral position to maximal palmar flexion, dorsal radiocarpal ligament becomes progressively more taut and brakes the movement of the lunate and scaphoid. This mechanism is described as the check-rein effect by Mayfield (1976). In this movement however, the capitate continues to flex. In this phase, the wrist flexion occurs midcarpally more than radiocarphally.

In Fig. 3, the same tendency is shown. The change of the radiolunate angle (b) and the radioscaphoid angle (d) become smaller. On the other hand, the change of the capitolunate angle (c) and capitoscaphoid angle (f) becomes larger.

This mechanism shown in Fig. 5 illustrates our investigations in detail.

**Key words**: cineradiography, wrist motion
**Address for reprints**: Koutarou Imamura, M. D., Department of Orthopaedic Surgery, Nagasaki University, School of Medicine 7-1, Sakamoto-machi, Nagasaki 852, Japan.

## はじめに

手関節の動きについて数多くの研究が行われてきた．Sarrafian[5] (1977) は，手関節の掌背屈運動において，掌屈時には全体の 60 %が mid-carpal joint, 40 %が radio-carpal joint で動き，背屈時にはそれぞれの joint で各々33.5 %, 66.5 %が動くと述べた．しかしながら，Arkless[1] (1966), Youm (1978) ら[6] の Cineradiography を用いた研究を除くと大部分のものは 3 枚の X線写真（中間位，最大掌背屈位）による研究であり，したがって最大掌背屈へ至る過程での各手根骨の動きについては明らかにされていない．そこで，Cineradiography を用いて，掌背屈の各相における，橈骨，月状骨，舟状骨，有頭骨相互間の動きについて解析を試みた．

## 対象および方法

健康成人の 10 名 20 手を対象とした．男女各 5 名ずつで，全例 20 代である．肘関節軽度屈曲位，前腕中間位にて前腕を固定した後，手関節の側面像を掌背屈を繰り返させ毎秒 30 コマにて撮影した．毎秒約 1 回の遅い自動運動，毎秒約 2.5 回の速い自動運動および他動運動の 3 種類の動きについても調べた．

手関節の掌背屈に伴う各手根骨のなす角度の変化をみることで，各手根骨の動きを解析した．

角度の測定は中村ら[4] の測定法を参考とした．橈骨の基準線を橈骨背側面（xx′），有頭骨基準線を第 3 中手骨背側面（yy′）で代用し，月状骨基準線は月状骨遠位関節面に対する垂線（zz′）とし，舟状骨基準線は舟状骨長軸（ww′）とした．この 4 本の基準線より，Fig. 1 に示したそれぞれの角度を決定したが，基準線より背側にあるものをプラス，掌側にあるものをマイナスとした．

静止拡大したフィルムより，wrist angle (a), radiolunate angle (b: RL angle) radio-scaphoid angle (d: RS angle) の各角度を実測し，capitolunate angle (c : CL angle), Scapho-lunate angle (e: SL angle), capitoscaphoid angle (f: CS angle) は，C=a−b, e=d−b, f=a−d の関係より算出した．

測定は原則として 3 回の掌背屈運動の各コマについて行った．

上記の方法で得られた各手についての測定値より wrist angle の変化に伴う各手根骨間角度の変化を表わす曲線を求めた．これは，コンピューターを使用し最小 2 乗法にて，curve fitting することによって得られた．さらにこれらの曲線をもとに 20 手についての平均曲線を求めた．

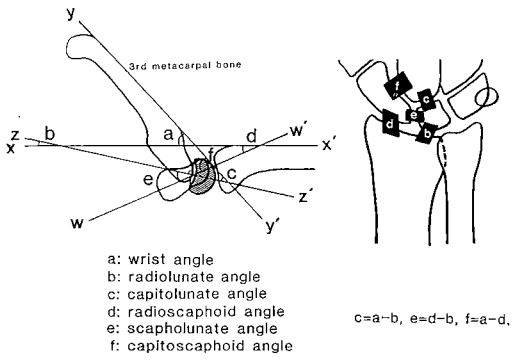


**Fig. 1** The axis of the radius (xx′) is the line of the dorsal aspect of the radius. The axis of the capitate (yy′) is the line of the dorsal aspect of the 3rd metacarpal bone. The axis of the lunate (zz′) is the line perpendicular to the distal articulation of the lunate. The axis of the scaphoid (ww′) is the longitudinal line of the scaphoid. The intersection of these axes determines each of the intercarpal angles. a, b and d are measured and then c, e and f are calculated from the formula shown above. The right figure shows the placement of each of the intercarpal angles from an anterior posterior view point.

## 結　　果

各角度の範囲は Fig. 2 に示す通りである．wrist angle は最大背屈 63.3°, 最大掌屈 −69.9° であり，RL angle は最大背屈 26.1°, 最大掌屈 −30.8° で，手関節中間位では −7.4° の掌屈位をとっていた．また CL angle は最大背屈 37.2°, 最大掌屈 −39.1° で，手関節中間位では 7.4° の背屈位をとっていた．すなわち，RL angle は手関節最大背屈より中間位までに 33.5°, 中間位より最大掌屈までに 23.4° 動く．一方 CL angle はそれぞれ 29.8°, 46.5° であった．つまり手関節は最大背屈より中間位では，radiocarpal joint で 52.9 %, midcarpal joint で 47.1 %動き，中間位より最大掌屈では，radiocarpal joint で 33.5 %, midcarpal joint で 66.5 %が動いていた．

wrist angle に対する各角度の変化を Fig. 3 に示

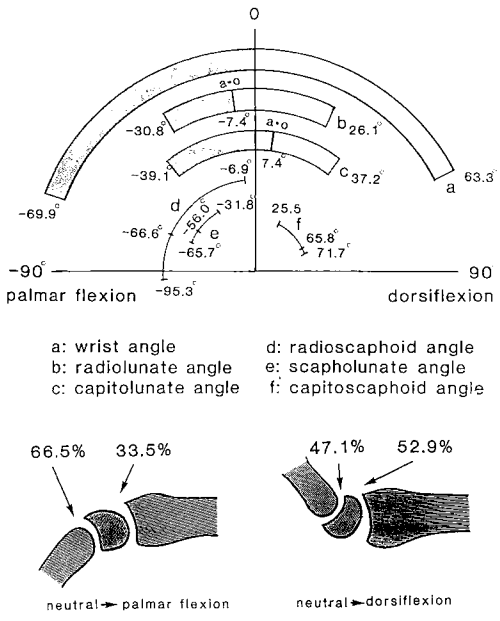


**Fig. 2** From maximal dorsiflexion to the neutral position, the motion is radiocarpal more than midcarpal. From the neutral position to maximal palmar flexion, the motion is midcarpal more than radiocarpal.

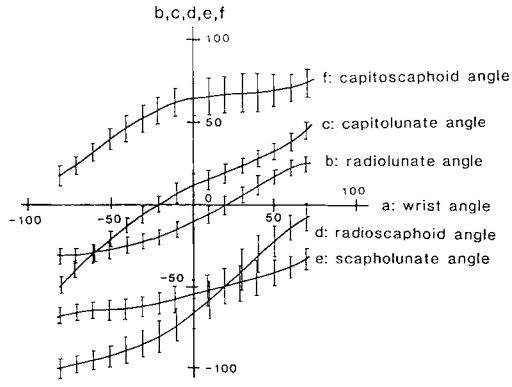


**Fig. 3** The changes of the intercarpal angles indicate the movements between the considered carpal bones. For example, the change of the capitoscaphoid angle (f) shows the movement between capitate and scaphoid. From maximal dorisflexion to the neutral position, there is almost no movement between these bones.
Otherwise, from the neutral position to maximal palmar flexion, a remarkable movement can be seen.

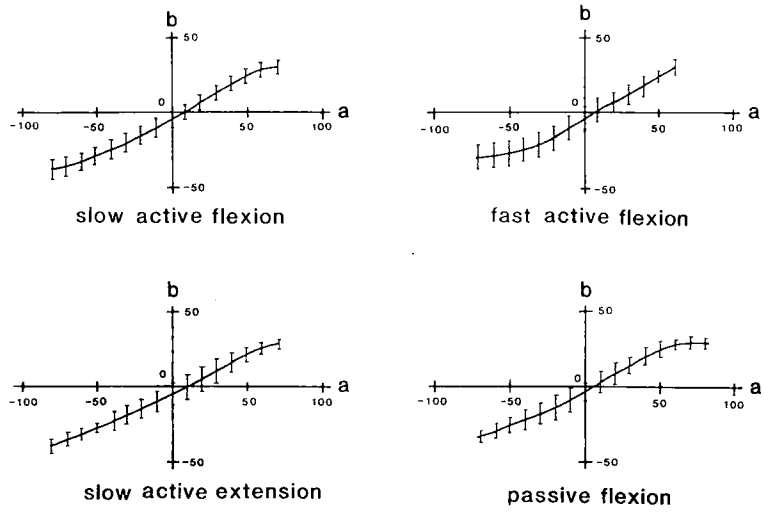


**Fig. 4** The intercarpal angles are measured in slow active flexion, slow active extession, fast active flexion and passive ffexion. There is no significant difference between the four curves which indicate the change of the radiolunate angle.

す．

radiocarpal joint の動きを反映する RL angle RS angle は手関節最大背屈より掌屈 −20° 付近までの変化は大きく，これ以上の掌屈での変化は小さくなっていく．midcarpal joint の動きを反映する CL angle, CS angle は最大背屈より中間位までの変化は小さく，とくに CS angle の変化はごくわずかであった．しかし，中間位より掌屈する時の変化は大きかった．舟状骨と月状骨の間の動きを反映する SL angle は手関節の動きにつれてほぼ直線的に変化していた．

ところで，今回の研究において，運動の速さ，方向，自動他動運動により手根骨の動きに差があるかどうかという点についても検討を加えたが，明らかな差は見出し得なかった．

## 考　　察

Mayfield[3] は，手関節の掌背側に存在する種々の靱帯の緊張と弛緩によって各手根骨の動きがコントロールされると述べた．一方，Kauer[2] は手根骨の形態学的観察より，手根骨の動きに関する理論を展開した．両者の意見を総合すると，Fig. 5 の模式図に示した mechanism が考えられる．手関節が最大背屈より中間位へ動く時，有頭骨に強固に結合している大小菱形骨は，舟状骨の末梢関節面を押しつけ掌屈させる．この時，舟状骨と大小菱形骨つまり有頭骨は一体となって動く．この動きは scapholunate ligament を通じて月状骨へ伝達され，月状骨を掌屈させる．

しかしながら，月状骨の動きは scapholunate ligament での〝遊び〟の分，小さくなる．

さらに掌屈が続くと，dorsal carpal ligament の緊張がしだいに高まり，月状骨の掌屈を制御するようになる．この制御は舟状骨へも伝達されるが，有頭骨は，free であり，掌屈は持続する．したがって，radiocarpal joint での動きは小さくなり，midcarpal joint での動きが大きくなる．

以上の mechanism は，Fig. 3 に示した各角度の変化をよく説明している．

## ま　と　め

① 健康成人 10 名 20 手について，手関節掌背屈における，月状骨，舟状骨，有頭骨の動きを Cineradiography を用いて解析した．

② midcarpal joint の動きを反映する capitolunate angle, capitoscaphoid angle は最大背屈位より中間位へ至る過程での変化は小さく，中間位より最大掌屈位へ至る過程での変化が大きかった．radiocarpal joint の動きを反映する radiolunate angle radioscaphoid angle はその逆であった．月状骨，舟状骨間の動きを反映する scapholunate angle はほぼ直線的変化を示した．

③ 上記の結果は Mayfield らが唱えた靱帯が手根骨の動きを制御するという概念によってよく説明された．

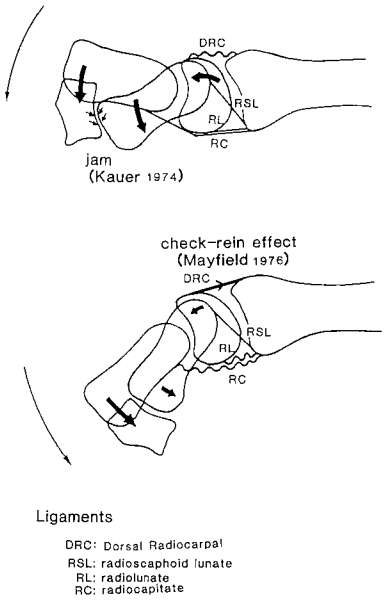


**Fig. 5** The schematic draving shows the mechanism of the wrist flexion. This concept agrees with our investigation indicated in Fig. 3.

## 文　　献

1) Arkless, R.: Cineradiography in normal and abnormal wrists. Am. J. Roentgenol., 96: 837-844, 1966.
2) Kauer, J. M. G.: The interdependence of carpal articulation chains. Acta. annat., 88: 481-501, 1974.
3) Mayfield, J. K., et al.: The ligament of the human wrist and their functional significance. Anat. Rec., 186: 417-428, 1976.
4) 中村蓼吾　他：Wrist instability の 2，3 の検討，整形外科，33: 1745-1748, 1982.
5) Sarrafian, S. K., et al.: Study of wrist motion in

flexion and extension. Clin. Orthop., 126 : 153-159, 1977.
6) Youm, Y., et al. : Kinematics of the wrist. J. Bone Joint Surg., 60-A : 423-431, 1978.

**質 問** 大阪市立大学整形外科 山田 純司

○撮影装置について，手を free にしておられるため，wrist での橈屈尺屈あるいは回内外が設されると考えられ，それによる手根骨間角度への影響はどうしているのか．

○補正しているならばどのように補正しているのか．

**回 答** 長崎大学整形外科 今村宏太郎

掌背屈時の橈尺屈，回旋は出来るだけ防いでいますが，ごく軽度の橈尺屈，回旋は防止できません．しかし，これによる誤差はごく少いと思います．

**質 問** 大阪医科大学整形外科 茂松 茂人

①舟状骨骨折偽関節例で DISI pattern を示す例が多いが，舟状骨中枢骨片，月状骨が背側へ回転する機序はどうお考えでしょうか．

②radio scapholunate ligament の作用機序はどうお考えでしょか．

**回 答** 国立長崎中央病院整形外科 平野 英二

舟状骨骨折偽関節で DISI を呈するメカニズムについての質問に対して：

Radio scapholunate ligament の働きにより，月状骨舟状骨は橈骨に引きつけられているが，scaphoid の骨折で，scaphoid の連続が断たれると ligament の牽引力で舟状骨が背屈し scapholunate ligament を介して月状骨を背屈するものと考える．さらに偽関節が経過すると骨折部掌側の骨吸収が進み，舟状骨は掌屈するため不安定性の示標としての scapholunate angle は大きくなる．

日 手 会 誌, 第2巻 第1号 63-66, 1985

# 筋腱移行部における腱延長術の実験的研究：第一報

東海大学医学部整形外科学教室
中 村 豊・岡 義 範
岡 本 仁 志・今 井 望
国立療養所神奈川病院整形外科
山 本 三希雄

# Experimental Study on Tendon Elongation at Musculo-tendinous Junction ; First Report

Yutaka Nakamura, et al.
Department of Orthopedic Surgery, School of Medicine,
Tokai University

Tendon elongation of musculo-tendinous junction (M. T. J.) is commonly performed to the patient with spasticity secondary to cerebro-vasculer disease. It is considered that this method has some advatage for an easiness of operation technique, the shortening of immobilization, an easiness of the determination of elongation rate. In point of these advantages, we thought this method could also be used to the patient with contracture in the absence of spasticity.

Terefore, we designed this experiment and examined its pathology of heeling process on the elongated portion of M. T. J..

## Method

Anterior tibial muscles and soleus muscles of twenty mature rabbits were used under the pentobarbital anesthesia.

Only tendinous portion of M. T. J. of tibialis anterior and soleus muscles were cut and distal part of these tendons were shortened by loop suture in order to elongate the M. T. J. about 5 mm and 10 mm. In one group, the plaster cast was applied, up to twelve weeks without exercise and in the others, it was applied up to four weeks, adding two weeks exercise. For these two groups, we examined their heeling process of M. T. J. both macroscopically and microscopically.

## Results

In immobilization group without exercise at one week, cell infiltration and immature granulation tissue in the space of defect portion of tendon was observed. At three weeks, operated region was covered with milk white membranous tissue and adhesion between the operated area and its surrounding tissue was seen. And the density of fibroblasts increased and scar tissue with significant accumulation of fibroblasts invaded into the operated region was seen microscopically.

At 6th week, proliferation of small vessels and fibroblasts were much more remarkable and the collagen fibers at the elongated portion got much parallel to the longitudinal axis, in comparison with 3 weeks one. At the 8th to 12th week, collagen fibers became much more parallel and fibrous tissue were getting much more thickened. Wound heeling was established by granulation tissue via these

**Key words**: experimental study, tendon heeling, tendon elongation, musculo-tendinous juncton
**Address for reprints**: Yutaka Nakamura, M. D., Department of Orthopedic Surgery, School of Medicine, Tokai University, Boseidai, Isehara, Kanagawa, 259-11, Japan.

process, and it was similar to the course of the ordinal tendon repair.

So we concluded that this method was available for the patient with and without spasticity because of some advantages as mensioned above.

## はじめに

筋腱移行部を用いた腱延長法は従来より脳性麻痺の患者などに行われてきた．この手術法は手技が容易であるばかりでなく、延長度が自由に選べ，固定期間が短縮され，癒着も少いなどの利点が考えられる．したがってこの方法を痙性を伴わない症例などにも広く用いることが出来るかどうかを知るために基礎的実験を行った．

今回はまず固定期間における延長部位の修復過程について、病理的変化を検索したので報告する．

## 実験方法

JW-KBL 系成熟家兎 20 羽を使用し，sodium pentbarbital 静脈麻酔下に紡錘状筋である前脛骨筋と羽状筋であるヒラメ筋を用いて行った．前脛骨筋筋腱移行部の腱部のみに切開を加え、約 5 mm の延長が得られるように末梢腱部において短縮縫合を行った（Fig. 1）．

ヒラメ筋も同様に約 10 mm の延長が得られるように末梢腱部で短縮縫合を行った．

術後は大腿より足尖までギプス固定を行い，それぞれ 1 週から 12 週まで固定した群と，1 週から 4 週まで固定し，さらに 2 週間のギプス解除期間を経た群について経時的に延長部の肉眼的および組織的変化を観察した．

組織的所見は筋腱移行部の延長部を縦切し，その HE 染色およびアザン染色標本を観察した．

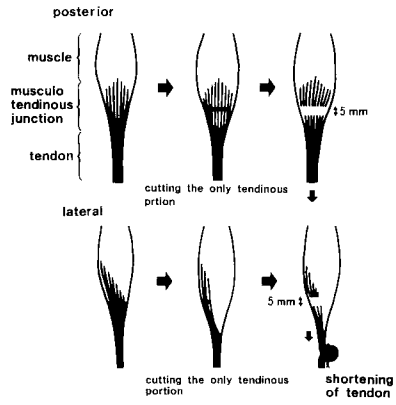


**Fig. 1** Method of oreration (anterior tibial muscle) Tendon is elongated at the musculotendinous junction about 5 mm by the shortening at the distal part of the tendon.

## 実験結果

術後 1 週の前脛骨筋延長部の組織像は細胞浸潤と出血巣が腱切断部に見られ，また幼若な肉芽組織が切断された腱の間隙に増生している．術後 3 週の肉眼的所見では腱の切離部は認めることができるが，乳白色の模様の組織で被われており，また周囲組織との癒着も認められた（Fig. 2）．組織所見では出血および細胞浸潤は減少し，これに代り線維芽細胞が増加し，瘢痕様組織によって切離部の空隙はしだいに満たされている．アザン染色では膠原線維が切離部および筋束内に入り込んでいる（Fig. 3）．

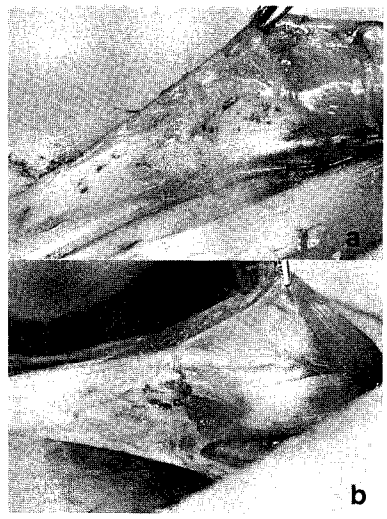


**Fig. 2** Macroscopic finidngs at 3th week.
a Separated tendon portion is covered with membranous tissue.
b Adhesion takes place around the operated musculo-tendinous junction.

術後6週では細小血管の増生が目立ち修復の盛んなことを思わせ，線維芽細胞もさらに増加し，核の配列も方向づけられてくる．アザン染色では膠原線維は表層で切離部を被うように層を形成している（Fig. 4）．

**Fig. 3** Microscopic findings at 3th week.
a fibroblasts in the scar increased (HE stain).
b collagen fiber begin to omient along the longitudinal axis of the musculo-tendinous junction (Azan stain).




**Fig. 4** Microscopic findings at 6th week.
a nucleus of the fibroblast put in order, along the longitudinal axis (HE stain).
b collagen fiber are lined up along the muscle (Azan stain).

術後8週の摘出標本の肉眼的所見では，延長部がさらに引き延ばされている例も見られたが，切離部は全体的に乳白色の膜様組織に被われ明確に区別することができなくなっていた．組織像は一層のパラテノン様組織の下に，核の配列も一定化し厚みを増した線維層が見られ，膠原線維も一定方向に走り切離部を埋めている（Fig. 5）．

12週後の延長部の肉眼的所見は8週のものとほぼ同様であり筋腱移行部の切離部は均一となって修復されている．組織所見は方向性を持った線維層と修復組織が切離部を被い，膠原線維は層となして一定方向に走り，8週よりさらに修復が進んだ像となっている．

次に単に固定だけを行った群と，2週の運動を多えた群との同一週数における比較ではは，瘢痕様組織の補塡が充分に行われているが，延長がほとんど得られていないものなどがあり，一定の結果を得ることができず今後実験数を増やして検討する予定である．

## 考　　察

筋腱移行部を用いた腱延長法は Matev[3] が1970年に脳性麻痺患者の母指の屈曲内転拘縮の外科的治療の中で長母指屈筋腱を用いて行っている．Waters[7] も1978年に脳卒中後の片麻痺患者の上肢において機能的延長法を行っている．また下肢では古くから腓腹筋を延長する Vulpius[5][6] 法なども行われているが，いずれも痙性を伴った患者が主な対象である．この筋腱移行部を用いた腱延長法は現在広く行っている腱自体に対する延長法である Z 延長法と比較して，いくつかの利点があると考えられる．まず手術手技は筋腱移行部における腱部のみの切離で済む．したがって筋肉によ

**Fig. 5** Microscopic findings at 8th week. fiberous tissue are thickening and heeling is occured by granulation tissue (Azan stain).

る連続性が保たれるので，Z延長法の場合のような腱の縫合は不要であり，手術手技は非常に簡便であるといえる．また腱の延長度は適当な肢位にすることで至適な延長度が自動的に決まり，Z延長法の場合ほど延長度の決定に迷うことはないと思われる．固定期間においても連続性が保たれているためZ延長法より短期間の固定で済み，早期リハビリテーションに結びつくと考えられる．その他にいくつかの相異点があると考えられるが，腱自体を切離縫合した場合の修復機転と筋腱移行部の腱部を切離延長した場合の修復機転とを比較し検討することは先に述べたいくつかの利点を実証し，適用をさらに痙性を伴わない症例にも広げる意味からも重要であると考えられる．

腱自体を切離縫合した場合の修復機転は諸家の報告が見られるが，1週頃より線維組織の増生が進み，2～3週頃になると膠原線維はその数を増し，切離部の連結が完成され，6週頃には線維の走行は一定し修復が進むと言われている[1)2)4)]．

筋腱移行部において腱部のみ切離延長した場合の欠損部の修復過程は，われわれの組織所見が示すように，1週頃は細胞浸潤と幼若な肉芽組織が切離部に増生し，3週頃には線維芽細胞および線維組織の増生が著明となり，欠損部の連結が完成し，肉眼的にも乳白色の膜様組織によって欠損部は被われ，この頃に修復組織による欠損部の連結が完成されると考えられる．さらに6週となると細胞配列は整えられ，線維の走行も一定化し厚みを増したものとなり修復がより強固になったものと思われる．このように筋腱移行部において腱部を切離し欠損部を作った場合の修復は腱自体の縫合による場合とほぼ同様に進行すると考えられる．しかしながら肉眼的に断端部が引き伸ばされている例などもあり，術後の固定法や腱の切離部位など今後さらに検討する必要があり，また筋力や延長部の強度などについても検索する予定である．

## ま　と　め

1)　成熟家兎20羽の前脛骨筋およびヒラメ筋を用いて筋腱移行部の腱部のみを切離して腱延長術を行った．

2)　組織学的に切離延長部の修復過程を1週から12週まで経時的に観察すると，3週頃までには膠原線維による連結が完成し，6週頃には方向性を持った膠原線維によって修復される．

## 文　　献


1)　Cruess, R. L., et al.: The Musculskeletal System. Churchill Livingstone, New york, Edinburgh, londonand Melbourne, 384-397, 1982.

2)　伊藤　良　他：腱の再生過程におよぼす運動の影響，整形外科，29：1306-1308，1977.

3)　Matev, I. B. : Surgical treatment of flexiton-adduction contracture f the thumb in cerebral palsy. Acta Orthop. Scand., 41 : 439-445, 1970.

4)　光安元夫　他：腱修復期のCollagen形成状況の経時的変動，整形外科，24：1130～1133，1973.

5)　Tachdjian, M. O., et al.: Pediatric Orthopedics. Vol. 2 W. B. Saunders Company, Philadelphia, 794-799, 1972.

6)　Vulpius, O. and Stoffel, A.: Orthopaedische Operationslebre. Ed. 2. Stuttgart, Ferdinand Enke, 1920.

7)　Waters, R. L.: Upper extremity in stroke patients. Clin. Orthop., 131 : 30-37, 1978.


**質　問**　　大阪市立大学整形外科　豊島　泰

実験は，一側の前脛骨筋とヒラメ筋に，同時に手術が行われたようですが，実際の臨床では，屈側か伸側の一方の延長・縫合が必要となることが多いと思われます．すなわち抵抗する一方は強いまま残っているので，手術後の筋バランス、筋力の回復，滑走の度合などについて，次回にお教え下さい．

**回　答**　　東海大学整形外科　中村　豊

①　筋腱移行部切離後は末梢腱において短縮縫合を行っているため，屈筋・伸筋の両側共，緊張がかかっており，延長が行われている．

②　筋腱移行部における切離方法に関しては，今後実験例を重ね検討を加えたい．

日 手 会 誌, 第2巻 第1号 67-71, 1985

# 腱縫合法の基礎的研究 第2報
## —Tensile Strengthの経時的推移について—

広島県立身体障害者リハビリテーションセンター
林 淳二・津下健哉
広島大学医学部整形外科学教室
生田義和・村上恒二
村岡 博・水関隆也

# Experimental Study Regarding Tendon Suturing Methods:
## —Chronological Observation on Tensile Strength—

Junji Hayashi, et al.
Department of Orthopaedic Surgery
Hiroshima Prefectural Rihabilitation Center for the Disabled

We performed an experimental study about chronological change of the tensile strength of three tendon suturing methods, and the degree of adhesion between tendon and surrounding tissues were observed also.

### Meterials and methods

The third digits of one hundred and thirty-seven young adult chickens were used. The sublims tendon was preserved, and the profundus tendon was cut off on the distal side of the PIP joint, and sutured by three suturing methods such as Bunnell's, modified Kessler's and Looped-Nylon method using 5-0 monofilament nylon. The state of repaired tendon were observed and the degree of adhesion was classified into four groups, namely, No, Slight, Moderate and Sever. After observation the tensile strength was measured using a strain gauge at an interval of 1, 2, 3, 4, 5 and 6 weeks postoperatively. The operated digit was immobilized for three weeks with cast in a tension reducing position.

### Results

1. In each method the tensile strength was slightly increased untill three weeks postoperatively, showed less than 2000 g. Bunnell's and Looped-Nylon method showed remarkable increase of the tensile strength, in Bunnell's method 4727 g at 4th week and 8875 g at 5th week, in Looped-Nylon method 4967 g at 4th week and 9167 g at 5th week. But in modified Kessler's method the increase of the tensile strength was not so remarkable, 3263 g at 4th week and 6960 g at 5th week. At 6th week 10 among all 13 tendons gained more than 10 kg of the tensile strength.
2. The degree of adhesion was evaluated according to 4 classifications. The summation of group No and Slight was 37.0 % in Bunnell's, 48.4 % in modified Kessler's and 78.3 % in Looped-Nylon method.
3. In Looped-Nylon method, some palmar tendom fibers are grasped by suture, but the dorsal side of the tendon, where intratendinous vessels are abundant, are not impaired. Concerning the adhesion

**Key words**: flexor tendon, tensile strength, tendon healing, tendon suturing method, tendon repair
**Address for reprints**: Junji Hayashi, M. D., Department of Orthopaedic Surgery, Hiroshima Prefectural Rihabilitation Center for the Disabled, 295-3 Taguchi, Saijo, Higashi-Hiroshima 724-05, Japan.

of the sutured tendon, Looped-Nylon method was apparently superior to Bunnell's and modified Kessler's methods. By our experiment following conclusion were emphasized such as Looped-Nylon method is superior by the stand points of the adhesion, simple technique, and strong tensile strength.

近年，腱手術の進歩により，手指の no man's land における屈筋腱損傷に対しても1次縫合術が第1選択として採用されるようになり，腱の滑走が温存され，なおかつ強固な腱縫合法の確立が急務となっている．私達は第27回本学会にて10種類の腱端々縫合法の術直後の tensile strength の比較検討を行い，Looped-Nylon 法は末梢側の anchoring point に一部改良を加えることにより，Bunnell 法に匹敵し他の縫合法より強い tensile strength を有することを報告した[2]．今回は，縫合腱の tensile strength の経時的推移，および周囲組織との癒着に関しての実験結果について報告する．

## 1. 実験材料および方法

実験材料として，生後70～80日，体重約3.0 Kg，雄のニワトリ72羽の両側の第3趾深趾屈筋腱137腱を使用した．麻酔は Somnopenthyl 1.5 ml の腹腔内投与を行った．第3趾浅趾屈筋腱を温存したまま深趾屈筋腱を第2趾節レベルにて切断し，Bunnell 法，Kessler 変法，Looped-Nylon 法にて縫合したのち，腱鞘を縫合閉鎖し，tension reducing position にてギブス固定を3週間行った．術後，1，2，3，4，5，6週で屠殺し，腱と周囲組織との癒着を観察し，癒着のあるものは剝離を行い，縫合腱の tensile strength を前回と同様に strain gauge を使用して測定した．

## 2. 断裂，gap 形成例

72羽のうち，術後3日以内の死亡5羽9腱，感染をおこしていた4羽4腱を除く124腱では，観察時縫合腱の断裂していたものは10腱，gap 形成の認められたものは17腱で，Bunnell 法は他の2法に比べ gap 形成例が多かった（Table 1）．

**Table 1** Ruptured and gap-formation cases

| | total | rupture | gap-form. |
|---|---|---|---|
| BUNNELL | 40 | 4 (10.0%) | 10 (27.8%) |
| modified KESSLER | 38 | 3 (8.6%) | 4 (11.4%) |
| Looped-Nylon | 46 | 3 (6.5%) | 3 (7.0%) |
| | 124 | 10 (8.1%) | 17 (13.7%) |

## 3. tensile strength の経時的推移

各週ごとの各縫合群5症例の tensile strength を Table 2, Fig. 1 に示したが，各縫合法とも術後1週では術直後の tensile strength より低い値をとっており，2，3週後も増加はわずかである．しかし，術後3週ギブス除去後の Looped-Nylon 法での増加率はきわめて大で，術後4週では両法とも実験動物の体重をはるかに上回り，術後5週では Looped-Nylon 法5腱中4腱が，また Bunnell 法では4腱中3腱が strain gauge の測定限界である 10 kg を越えた．なお，10 kg 以上の値は便宜上 10 kg として計算した．両法の比較では術後4週以降は Looped-Nylon 法が Bunnell 法よりわずかに上回る値をとった．

Kessler 変法を他の2法と比較すると各週とも低値をとり，とくに術後4，5週での差が大となった．

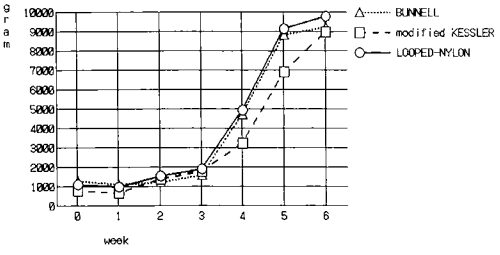


**Fig. 1** Chronological change of the tensile strength

**Table 2** Chronological change of the tensile trength

| METHOD | 0w | 1w | 2w | 3w | 4w | 5w | 6w |
|---|---|---|---|---|---|---|---|
| BUNNELL | 1355 | 1137 | 1250 | 1638 | 4727 | 8875 | 9250 |
| modified Kessler | 828 | 718 | 1426 | 1825 | 3263 | 6950 | 9000 |
| Looped-Nylon | 1147 | 1023 | 1580 | 1956 | 4967 | 9167 | 9833 (gram) |

術後6週では各縫合法とも4～5腱中1腱を除き10 kgを越えた.

### 4. 縫合腱と周囲組織との癒着の状態

縫合腱と周囲組織との癒着の程度と癒着の進展過程を観察すると以下のごとくであった. すなわち, 周囲とはまったく癒着の認められないものでも縫合部中枢側のmesotenonの増生は必至であった(無癒着群), 軽度の癒着をおこす場合はまず浅趾屈筋腱との軽微な組織学的連絡より始まる(軽度癒着群). 癒着が進行したものではglinding floorとの癒着も認められるが, この場合中枢側mesotenonの増生が末梢まで拡がりかつ線維化をおこすことが主で, volar plateとの癒着は比較的起こりにくいようであった(中等度癒着群). 最も癒着の進行したものでは, 腱と周囲組織とは密に癒着し, あるものは末梢側まで線維化の進み, またあるものは腱の自潰壊死の認められるものもあった(高度癒着群).

以上の4群への分類をもとに各縫合法別に分類するとFig. 2のごとくで, Bunnell法では高度癒着群が多く, Kessler変法では中等度癒着群, Looped-Nylon法では軽度癒着群が多かった. 又, 腱の滑車に障害をきたさない, 無癒着群と軽度癒着群とを合計したものと, 腱の滑走に障害をきたす中等度癒着群と高度癒着群とを合計したものとの割合は, Bunnell法では前者37.0％に対し後者63.0％と癒着の強いものが多く, Kessler変法では前者48.4％に対し後者51.6％とほぼ半数ずつに分かれ, Looped-Nylon法では前者78.3％に対し後者21.7％と癒着の少いものが多く, Looped-Nylon法の成績が他2法と比べ極めて優れていた.

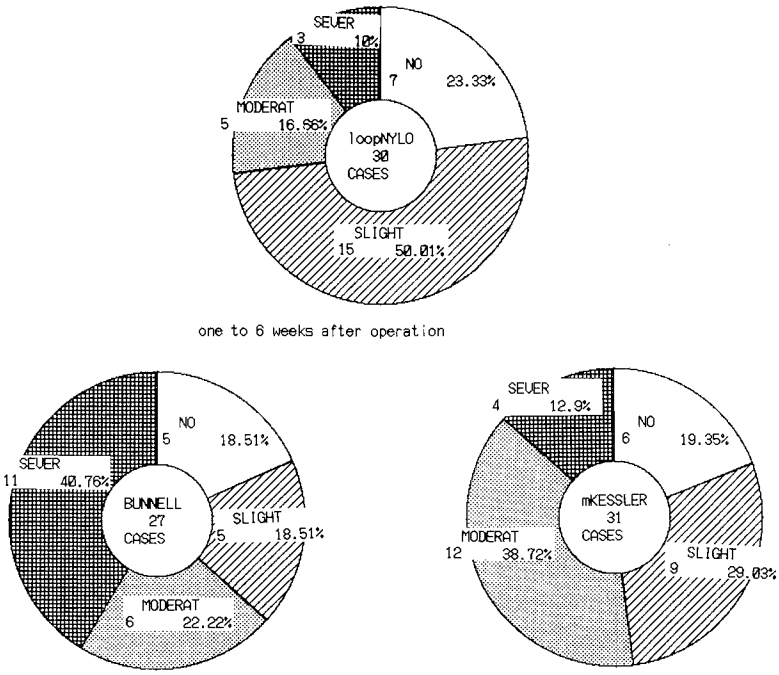


**Fig. 2** Degree of adhesion in Looped-Nylon, Bunnell's and modified Kessler's method

### 5. 癒着の程度の経時的推移

各縫合法別に各週ごとの無癒着群と軽度癒着群との合計, すなわち腱の滑走に障害をきたさないものの割合をFig. 3に示した. Looped-Nylon法, Kessler変法では術後3週までは癒着の少いものが多いが, ギブス除去自動運動開始後, tensile strengthが急速に増加してくる時期に一致して, 癒着の強いものが多くなるようであった. Looped-Nylon法ではそののち術後5, 6

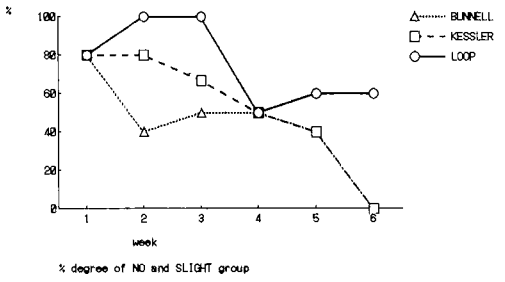


**Fig. 3** Chronological change of percentage of No and Sligth adresion group

週では再び癒着の少ないものが多かった．Kessler 変法では各週ごとに癒着の強いものが多くなり Bunnell 法では術後早期より癒着の強いものが多いようであった．

## 6. 考　　察

Looped-Nylon 法に対し，縫合糸による腱組織の把持量が少なく，同部の腱組織の絞扼のための変性壊死による，縫合糸の slip out の危険性の指摘もあったが，今回のわれわれの実験により，Looped-Nylon 法では断裂例，gap 形成例は Bunnell 法よりむしろ少なく，また，術後 1～3 週の tensile strength 測定時の腱の断裂も 15 腱中に腱が糸の broken out，残り 3 腱が糸の slip out に起因することより上述の危険性は少ないことがわかった．

Looped-Nylon 法における腱の絞扼量が少ないことは，絞扼部位が腱の掌側の avascular area に位置することとともに腱内血行，滑液よりの浸透による栄養供給の両面で逆に有利に働き，intrinsic healing potential が惹起されることにより，周囲との癒着が少なくかつ強力な tensile strength を有する良好な腱修復機序が招来されるものと思われる[1]．

Bunnell 法では，縫合糸により腱組織が強くかつ広範囲に絞扼され，腱の肥厚ないし自潰壊による断裂，gap 形成例が多く，また gap を形成しないものでも周囲組織と強く癒着するものが多かった．tensile strength が比較的高値をとった要因として周囲組織よりの extrinsic healing potential が旺盛に働いたことが考えられた．

両者の中間的な修復機序が考えられる変法では，tensile strength が前 2 法と比べ低値を取るようであった．

今回の実験ではギブス除去自動運動開始とともに tensile strength が急速に増加し，組織学的には collagen fiber の配列が腱長軸方向と平行になっていったが，これが運動開始により張力が腱長軸方向に加わったためによるものか，腱自体に 3 週頃を境として collagen fiber の配列が並べ変わる性質を有するものかは不明であり今後の問題となるであろう．

## 文　　献

1) Hori, S.: Exeperimental study on repair of lacerated tendons. Hiroshima Journal of Medical Sciences, 32: 417-432, 1983.
2) 林 淳二 他：腱縫合法の基礎的研究第一報，術直後の Tensile Strength について，日手会誌，1: 58-61, 1984.

**質　問**　　大阪市立大学整形外科　豊島　泰

只今お示しになりました腱横断面で，Lundborg もいっておりますよう，avascular の約 1 mm 厚の層が Volar にあります．

Looped-Nylon は，なるべくこの層の中を走るようにおくのでしょうか．それ故に側面または背面に小さい stitch が必要になるのでしょうか．

**回　答**

広島県立身障者リハセンター　林　淳二

Looped-Nylon 法は，腱縫合に際し腱組織の把持を腱の掌側の avascular area にて行うようにしておりますが，腱内に通す縫合糸は腱のほぼ中心を通しております．stitch を必要とするのは，この腱内に通した糸を中心として腱が回転してしまうことを防ぐためで，Looped-Nylon 法では peripheral stitch を 2 ないし 4 ヶ所に行うことを原則としております．

尚，今回の Looped-Nylon 法ではニワトリの腱の厚さのうち，掌側約 1/3～1/4 の tendon fiber を anchor して縫合を行いました．

**質　問**

藤田学園保健衛生大学整形外科　矢部　裕

われわれの実験結果（山屋）と幾分異るところがある．とくに術後 3 週の tensile strength に差がみられる．われわれの実験では verdan 法で pinning の代わりに Tension reducing position を行った例での tensile strength は術後 3 週で 3 kg をえている．この差をどう考えられるか．

私自身の考えでは手術浸襲の最も少い縫合法であれば，かなりの tensile strength が 3 週でえられると考えている．

なお pulley の処置をどうされたか．

**回　答**

広島県立身障者リハセンター　林　　淳二

1975 年掲載の山屋先生の論文では術後 3 週の tensile strength は 2.1 kg～2.7 kg で，今回のわれわれのデータはそれに比較すると少し低い値をとっておりますが，これはわれわれの実験では原則として両足に手術を行い，ギプス固定をしたためによるニワトリの運動量の不足から来るものではないかと推定しております．ただ術後 3 週ギプス固定除去後の tensile strength の増加は山屋先生の論文のデータより大となっており，腱に張力が加わることにより collagen fiber の配列の平行化，tensile strength の増加を招くという機序をより明確にしたデータではないかと思っております．

pulley は腱縫合時 PIP 関節部のものを一時的に cut し，腱縫合後 5-0 ナイロン糸にて 1～2 針縫合修復しました．

日 手 会 誌, 第2巻 第1号 72-77, 1985

# 屈筋腱の Intrinsic Healing に関する実験的研究

## (新しいモデルを使用して)

Lund 大学整形外科学教室
越 智 光 夫・Göran Lundborg
広島大学医学部整形外科学教室
生 田 義 和

# Experimental Study on Intrinsic Healing of Flexor Tendon by Using a New Chamber

Mitsuo Ochi, et al.
Department of Orthopaedic Surgery, School of Medicine, Hiroshima University

There has been a controversy regarding the capacity of intrinsic healing of flexor tendon whether it can heal intrinsically without adhesion to surrounding tissue or not. To clarify this problem, a new chamber was developed, which allows only tissue fluid but no cells to pass in from surrounding tissue.

### Method

The profundus tendons from rabbits were used for this study. The tendons were cut into two pieces and then sutured end-to-end with two single stiches. Those tendons were divided into the following five groups:

1 tendon without any treatment
2 tendon without epitenon
3 tendon freezed at −80°C for two weeks
4 tendon treated by 90°C saline
5 tendon treated by 5% osmium acid

The tendon was then inserted into the chamber made with silicone tubes and goatex membrane. As Fig. 2 shows, one stump of two small tubes was sealed with goatex membrane by using silicone glue four days before operation. At the operation, those small tubes, in one of which the tendon had been inserted, were coaptated in a big tube with silicone glue. Then the chamber was inserted into the subcutaneous tissue of the rabbit's back. The animals were sacrificed 6 weeks after operation.

### Result

Macroscopic finding: Even in group 1, suture site of the two pieces was not smooth and could be indentified by the stiches and the irregurality (Fig. 4). Microscopic finding: In group 1, 2 and 5, the suture site presented a picture of poor production of collagen fibrils and suture site was not bridged by newly formed collagen. However the proliferation of fibroblasts mainly from the endotenon was obserbed at suture site (Fig. 4 and 5) and this explains that the tendon pieces were on the healing process. In group 3 and 4, cellular activity was not observed (Fig. 5).

### Conclusion

The new chamber which protects against cell migration from surrounding tissue was developed

**Key words**: tendon injury, intrinsic healing, in vivo, new chamber
**Address for reprints**: Mitsuo Ochi, M. D., Department of Orthopaedic Surgery, School of Medicine Hiroshima University. Kasumi 1-2-3, Hiroshima Japan.

to study the tendon healing process and it was demonstrated that although the good healing of tendon pieces did not occur within 6 weeks after operation, there was an evidence of healing process in those pieces.

## 目　　的

損傷された腱の外科的修復における究極の目標は，周囲組織との癒着なく，良好な癒合と充分な滑動性を得ることにある．したがってこのことを可能にする条件として，腱に intrinsic healing capacity が存在することが不可欠である．この点に関して，これを肯定するグループ[2)5)6)7)8)]と疑問を投げかけるグループ[9)10)11)12)]に分れ，論争は今日にまで及んでいる．現在一般的に，肯定する方向に傾きつつあるが，これまでの実験モデルでは一見腱由来の細胞と新生膠原線維の増殖が損傷部を癒合させたかの印象を与えたとしても，腱以外からの細胞成分の侵入を除外し得ていないという弱点を有している．この点を考慮し，より確実なモデルを考案作成し，腱の intrisic healing の有無を検討した．

## 方　　法

モデル１：体重約２～３ kg の Albino rabbit の両前肢第２，３趾の屈筋腱を約２ cm の長さ採取した．これを中央部で横切し，9-0 ナイロンにて結節縫合し，直径約７ mm，長さ約３ cm のシリコンチューブに挿入後，チューブの両端をシリコングルーを用い fibril length　1$\mu$以下のゴアテックス膜にて遮蔽した（Fig. 1）．



**Fig. 1**　Model 1: After inserting the sutured tendon pieces into a silicene tube, both stumps were sealed with goatex membrane by using silicone gule.

モデル２：Fig. 2 に示すごとく実験に先だち２本のシリコンチューブの一端をシリコングルーを用い，上述のゴアテックス膜で遮蔽しておいた．切断縫合した屈筋腱片を挿入後，２本のシリコンチューブをひと回り大きいシリコンチューブの両側よりシリコングルーを用いながら，中央部で接合させた．

モデル１，２ともこれらの chamber を rabbit の背部皮下に挿入し，術後６週で肉眼的，組織学的検索を行った．モデル１においては，①正常腱と② Epitenon を除去した腱，モデル２においては，①正常腱，② Epitenon を除去した腱，③−80°C で２週間冷凍保存をした腱，④ 90°C の生食にて処理した腱，⑤５％オスミウム酸にて表面を処理した腱を使用した．

## 結　　果

モデル１：正常腱の肉眼的所見は，縫合部を含め光沢のある平滑な表面を有し，両断端部は丸味を帯びる外観を呈していた．組織学的にも，Fig. 3 に示すごとく，中央の縫合部はほとんど確認しがたいまでの癒合が認められた．とくに表層部は数層におよぶ線維芽細

**Fig. 3**　Microscopic finding of Model. The suture site at 6 weeks. The outer gap between two tendon pieces bridged by fibroplasia.(×40)

胞の増殖と縫合部を架橋する膠原線維の新生が認められた．Epitenon を除去した腱においてもほぼ同様に腱癒合良好なる所見を認めた．

モデル 2：①正常腱　肉眼的には縫合部はまだ同定されえた．縦断標本にて，一部連続性を思わせる部分を認めたが，表層には Fig. 2 のような数層におよぶ線維芽細胞の増殖と膠原線維の新生は観察されなかった．しかし縫合断端部には，腱切片の中央部に比べ，比較的高い細胞活性が認められ，endotenon 部の線維芽細胞が縫合部に扇状に集積する部が，観察された (Fig. 4)．② Epitenon を除去した腱　肉眼的には，縫合部は確認することができ，組織学的には縫合部を新生膠原線維が架橋するには至らなかったが，endotenon 部からの線維芽細胞が腱接合部に集積する所見を認めた (Fig. 5a,b)．③冷凍保存腱　肉眼的には，縫合部は手術時の所見とほぼ同様であった．また組織学的に縫合部の細胞活性は認められなかった (Fig. 5c,d)．④ 90°C の生食にて処理した腱　腱内に生存する細胞を見いだせず，chamber 周囲からの細胞の侵入を許さなかったことが証明された．⑤ 5 %オスミウム

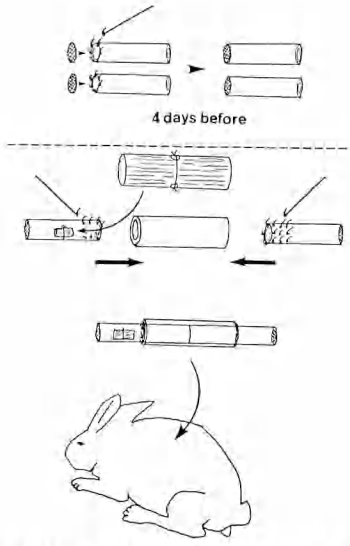


**Fig. 2** Model 2 : One stump of a silicone tube was sealed with goaten membrane 4 days before operation. At the operation, the two small tubes, in one of which sutured tendon pieces had been inserted, were coaptated in a big silicone tube with silicone gule

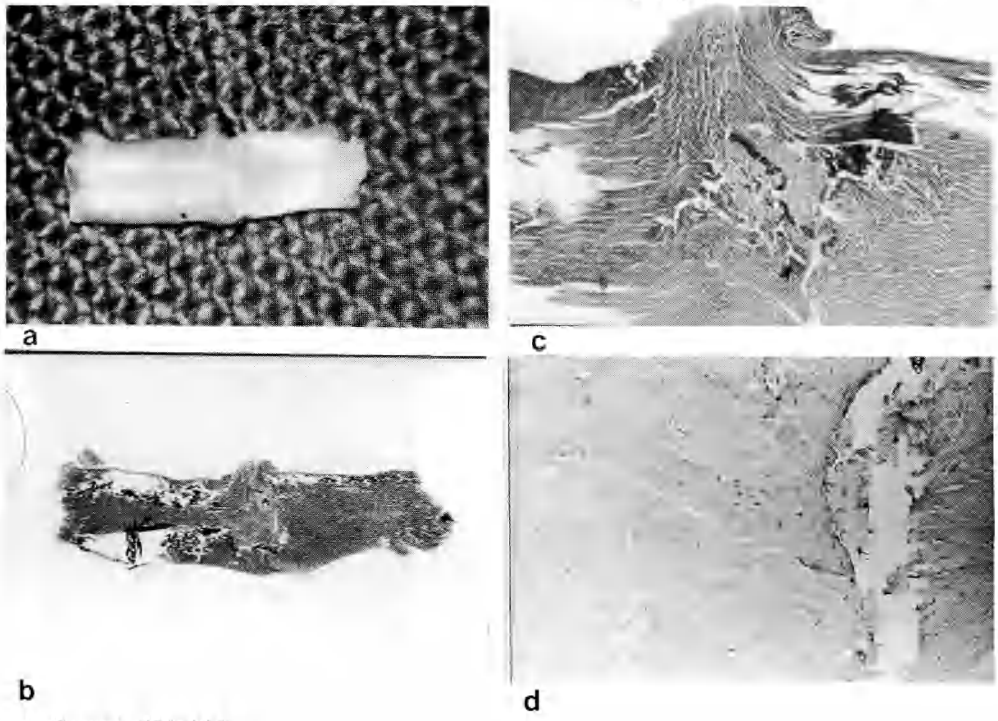


**Fig. 4** Group 1 of Model 2
a) Macroscopic finding at 6 weeks
b) Longitudinal section (×3)
c) At the suture site. Poor fibroplasja of the outer zone. (×40)
d) The center zone of the suture site. Note the proliferathon of fibroblasts mainly from endotenon. (×100)

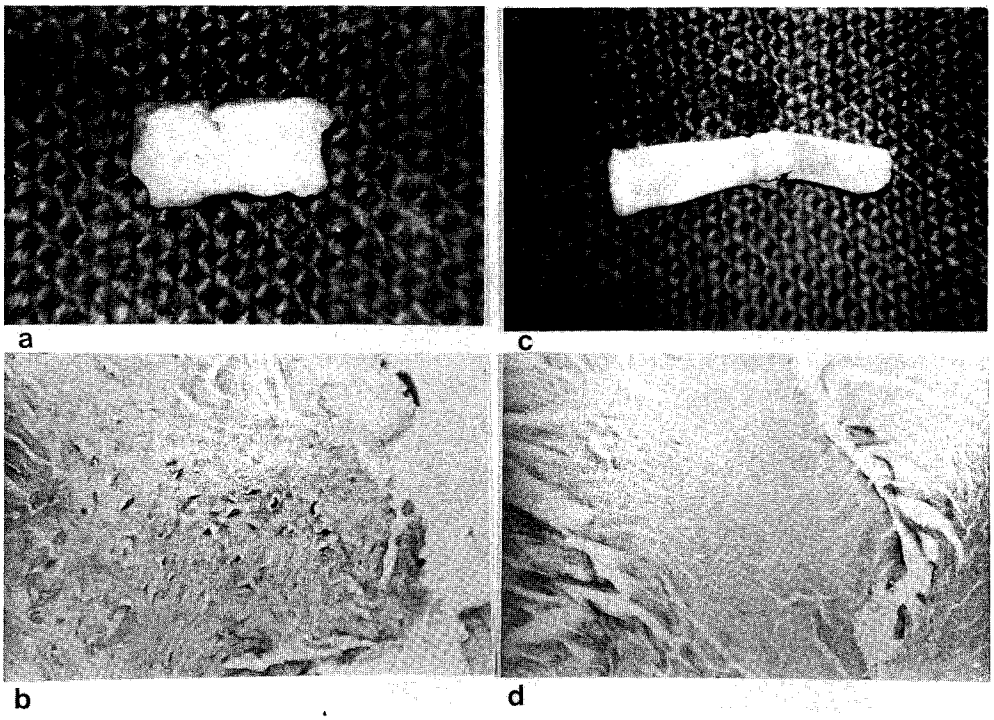


**Fig. 5** a) Macroscopic finding of Group 2 at weeks.
b) The center zone of sutureside in Group 2. Proliferation of fibroblasts in endotenon. (×200)
c) Macroscopic finding of Group 3 at 6 weeks.
d) The center zone of suture site in Group 3. No proliferation of fibroblasts. (×200)

酸にて処理した腱　肉眼的にも，組織学的にも，縫合は完成するに至らなかったが，縫合部の細胞活性は比較的高く，また腱表面に，腱採取時に付着したと考えられる細胞成分の増殖は観察されなかった．

## 考　　察

腱の intrinsic healing の有無に関して，potenza は一貫して否定的見解を説え，近年 Lundborg が施行した実験，すなわち透析膜で包んだ遊離屈筋腱片が，膝滑液腔内で癒合をみたとする実験結果に対しても，滑液中に浮遊する細胞が透析膜内に侵入し，増殖したのではないかと疑問を投げかけている．この問題の是否は理論的興味のみでなく，腱縫合の究極の目標である，良好なる癒合と滑動性に深く関わる大切なテーマである．In vitro においては Ishii[4], Becker[1], Graham[3], により，intrinsic healing の可能性が指摘されているが，生体内で生じる現象をあくまでも生体内でとらえようとすると，組織培養のようなデリケートなモデルが必要となる．腱外細胞の侵入を許さず，膝滑液の通過はさまたげないモデルとして，Lundborg は透析膜を使用したが[8]，この透析膜も完全なる遮蔽という点を満足させてはいない．現在までの不確実なモデルで，intrinsic healing や，細胞の由来について議論しても不確実な結論しか得られない．そこで生体内においても安定を示すゴアテックス膜とシリコンチューブの応用で，より完全な chamber の試作を試みた．モデル 1 の結果は非常に良好な腱癒合を示したが，血流もなく，周囲からの細胞成分も排除した腱に，果して，Fig. 1 のような良好な癒合が営まれるのかという疑問が生じた．モデル 1 においても腱は chamber 内の組織液内に浮遊しており，chamber 内に肉芽組織が認められたり，その部に遊離腱が癒着しているなどの所見は観察されなかった．しかしゴアテックス膜と腱を挿入したシリコンチューブをシリコングルーで遮蔽して 30 分後にはラビットの皮下に置いたため，シリコンチューブとゴアテックス膜との完璧な接着には問題が残る．したがって問題となるこの部の接着をあらかじめ施行しておき，実験時にはより安定なシリコンとシリコン

の接着とすべくモデル2を考案した．このモデルが完全に細胞成分の通過を許さないことを以下の操作で確認した．内に何も挿入しないchamberをrabbit背部皮下に3ヵ月置いた後取り出し，chamber内を充たす組織液をすべて採取した．組織液をサイドスピン500回転/分で5分間回転し，細胞成分を遠沈した後，ライト染色をほどこし，顕微鏡下に細胞成分の有無を検索した．結果はすべての検体に細胞成分を確認し得ず，このchamberが完全なモデルであることが証明された．これを用い，正常腱の癒合状態，epitenonの癒合におよぼす影響，冷凍保存し腱内細胞の活性を著しく押えた場合の癒合，熱湯処理し細胞をすべて殺した場合，腱を採取する時，腱表面に付着する細胞を殺すため5％オスミウム酸で処理した場合の腱癒合の状態を観察したが，術後6週の正常腱においても良好な癒合は認められなかった．しかし治癒に必要な条件である縫合部の細胞活性の亢進する所見が，とくにendotenon部に認められ，癒合過程にあることが推察される．モデル1のように，モデル2に腱癒合が完成するに至らなかったのは，モデル2のchamberの容量が少く，細胞活性を癒合に必要なだけ高めることができなかったためか，あるいはモデル1に細胞成分の侵入があったためではないかと考案している．いずれにしても，モデル2のchamberの容量を大きくし，線維芽細胞の遊走，増殖を促進させる，fibrinおよび，plasmaからの細胞成分などを付加し，このモデル内でのintrinsic healingが，どのように進行するのか今後検討を予定している．

## 文　　献


1) Becker, H., et al.: Intrinsic tendon cell proliferation in tissue culture. J. Hand Surg., 6: 616-619, 1981.
2) Furlow, L. T.: The role of tendon tissue in tendon healing. Plast. Reconst. Surg., 57: 39-49, 1976.
3) Graham, M. F., et al.: Intrinsic tendon fibroplasia: Documentation by in vitro studies. J. Orthop. Res., 1: 251-256, 1984.
4) Ishii, S., et al.: Studies on the adhesion of dital flexor tendon. Part 1. J. Jap. Orthop. Ass., 48: 541-548, 1974.
5) Lindsay, W. K., et al.: Digital flexor tendon: An experimental study. Part 1. British J. Plast. Surg., 12: 289-316, 1960.
6) Lundborg, G.: Experimental flexor tendon healing without adhesion formation-a new concept of tendon nutrition and intrinsic healing mechanisms. Hand, 8: 235-238, 1976.
7) Lundborg, G., et al.: Experimental intrinsic healing of flexor tendons based upon synovial fluid nutrition. J. Hand Surg., 3: 21-31, 1978.
8) Lundborg, G., et al.: Superficial repair of severed flexor tendons in synovial environment. J. Hand Surg., 5: 451-461, 1980.
9) Peacock, E. E. Jr.: Biological principles in the healing of long tendons. Surg. Clin. North Am., 45: 461-476, 1965.
10) Potenza, A. D.: Tendon healing within the flexor digital sheath in dog. J. Bone Joint Surg., 44-A: 49-61, 1962.
11) Potenza, A. D.: Critical evaluation of flexor-tendon healing and adhesion formation within artificial digital sheaths. J. Bone Joint Surg., 45-A: 1217-1235, 1963.
12) Potenza, A. D., et al.: The synovial cavity as a "tissue culture in situ" —Science or nonsense? J. Hand Surg., 7: 196-199, 1982.


**追　加**　　新潟大学整形外科　田島　達也

私の教室の勝見が数年前本学会でLundborgの発表の追試と彼がやっていなかった関節内でなく皮下埋没により滑液でなくリンパ液による拡散で癒合が行なわれるか否かについての成績を発表しました．透析膜の密封については100％確実とはいえないかも知れませんが癒合はおこります．しかし拡散は液圧の間欠的変動によるpumping effectで促進されるので関節内に挿入する方が相対的に速かに癒合する成績が得られています．

**追加・質問**　札幌医科大学整形外科　石井　清一

① 腱のintrinsic healingをin vitroやシリコンチューブを用いたin vivoの実験で証明する場合，その最終目的は増殖細胞にcollagenを形成させることであるが，今回の実験ではどうでしたか．

② epitenonとendotenonの組織成分は同じものがあるが，今回，epitenonを除去する実験群を設定した理由について教えて下さい．

**回　答**　　Lund大学整形外科　越智　光夫

最初のモデルは，膠原線維の新生が認められ，これが縫合部を癒合させるに十分な量でありました．しかし逆に，腱外細胞を許さないchamberでこれほどの癒合がおこるのか疑問を持ち，より完全なchamberを考案した．このchamberでは膠原線維の新生は非常に少い．

epitenon と endotenon は連続する組織ですが，腱癒合の過程に何らかの反応の差があるのか否かを知るために施行した．

**追　加**　　広島大学整形外科　生田　義和

今回の実験の目的は，腱癒合過程における外来因子を完全に除去するために，いかなるモデルを作製したらよいか，その考え方のひとつを紹介することです．すなわち，完全に細胞成分の進入を防止する chamber の作製法および外来細胞の混入の可能性を出来るかぎり防止する．epithenon 切除は，ともに実験を行うにあたっては重要なことと考えます．

日 手 会 誌, 第2巻 第1号 78-82, 1985

# Vincula 遮断および指屈曲時靱帯性腱鞘圧迫による深指屈筋腱内血流量の経時的変化についての水素クリアランス法による検討

新潟大学医学部整形外科学教室
Shakya, Iswar Man
田島達也・吉津孝衛
関 利明・藤野圭司
牧野正晴・中屋愛作
佐々木誠司

# Experimental Investigation of the Change in Blood Flow at the "Avascular Areas" of Flexor Digitorum Profundus Tendon by Blocking Its Vincula and by Compresion of A2, A4 Pulley at the Finger Flexion : by Means of Clearance Method of Electrolytically Generated Hydrogen

Iswar Man Shakya, et al.
Department of Orthopaedic Surgery Niigata University, School of Medicine

Investigation of tendon microcirculation is mostly based on static angiography. Dynamic change of microcirculation in FDP tendon was investigated under the following conditions : 1) by severance of its vincula 2) by compression of A2, A4 pulley at the finger flexion by means of clearance method of electrolytically generated hydrogen.

Preliminary angiographic study of FDP tendon of Japanese monkeys showed that there were two poorly vascularized levels just like those in human FDP, the centers of which were localized at 5 mm proximal and 5 mm distal to the attachment of long vinculum to the FDP tendon.

Materials : 23 fingers, possessed with normally patterned VLP, of 6 adult Japanese monkeys were used in these experimental investigation.

Methods and results :

Expt. I-A : Ligamentous sheath was incised longitudinally and blood flow at two poorly vascularized levels was measured before and after the severance of VLP. Angiography was performed at one month after the severance of VLP.

Thirty minutes after the severance of VLP, blood flow was decreased to 67 % at proximal "avascular area", and to 65 % at the distal area. Seven days after the severance, it was increased to 74 % at proximal and to 73 % at the distal area. The angiography at one month after the severance of VLP showed a visible longitudinal blood vessel instead of segmental supply from VLP.

Expt. I-B : With severance of both long and short vinculum, the same measurement as expt. I-A was done.

Thirty minutes after the severance of both vincula of FDP, blood flow was decreased to 48 % at

**Key words** : intratendinous blood flow, FDP tendon, vincula, clearance method of electrolytically generated hydrogen

**Address for reprints** : Iswar Man Shakya, M. D., Department of Orthopaedics Niigata University School of Medicine, 1- Asahi Machi Niigata City, Japan.

the proximal "avascular area" and to 66 % at the distal area. Seven days after the severance, it was increased to 68 % and to 71 %. The angiography taken at one month after the severance of both vincula, showed a longitudinal blood vessel passing through the measured areas.

Expt. II: The change of blood flow at the two levels of FDP which come underneath A2 and A4 pulley by the finger flexion with the load of 200 g was measured.

During flexion the blood flow at the level underneath A2 pulley was decreased to 80 % of the value measured at extension, while the flow at the level underneath A4 pulley was unchanged.

近年，synovial fluid の拡散による指屈筋腱内代謝が isotope の使用により検討されている他は，指屈筋腱内血流についてはもっぱら血管造影による静的状態が検討されてきた．これに対し著者らは電解式水素クリアランス法[8)9)]を用いることにより特定の条件下における深指屈筋腱内血流量を動的に観察したのでその結果を報告する．

Lundborg[3)]，その他の血管造影による研究により，指屈筋腱鞘内における深指屈筋腱（以下 FDP）の血行状態は，三つの vascular system，つまり musculotendinous origin の proximal system，vincular origin の intermediate system，および osseotendinous origin の distal system よりなり，その中間部の 2 ヵ所が相対的に avascular であることが明らかにされている（Fig. 1）．著者らは今回，この相対的な avascular area に限定して血流の動的変化を検討した．

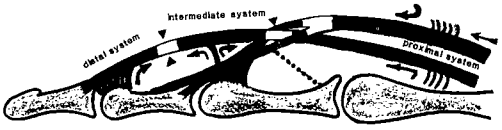


**Fig. 1** The main vascular supply of human flexor tendons (after G. Lundborg).
▼ indicates poorly vascularized levels.

## 予　備　実　験

まず，日本ザルの FDP 腱の血行は人のそれと類似していることを確認する目的で Hunter[7)] らと同じ方法で成熟した日本ザルの切断標本について墨汁，Latex 2：1 の混合液を血管内注入した後 FDP を Tricresyl phosphate，Tri-n-butyl phosphate 11：2 の混合液中に浸して透明化して観察した．その結果，FDP の long vinculum（以下 VLP）付着部近位端より近位約 5 mm と，遠位端より遠位約 5 mm を中心に 6 から 7 mm の長さにわたって血行の乏しい部位を認めた（Fig. 2）．

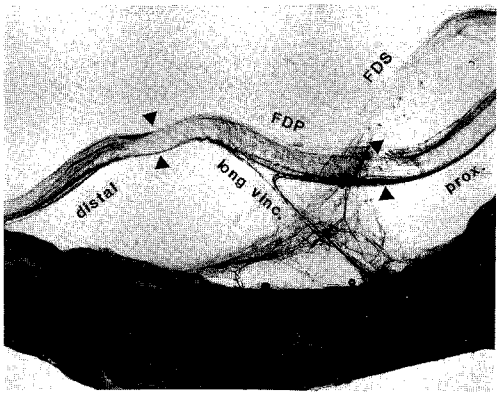


**Fig. 2** Normal angiographic finding of digital flexor tendons of Japanese monkey with preserved vincula.
▼ indicates poorly vascularized levels.

## 本　実　験

材料：6～11 kg の成熟した日本ザル 6 頭の示指から環指のうち VLP origin が浅指屈節腱の chiasma のほぼ中央部よりなる typical pattern のもののみを実験の対象とした．

方法および結果

実験 I-A：VLP 切離後の FDP 腱内血流量の変化（Fig. 3(a)）A2 から A4 pulley まで縦切して FDP 腱を露出後，この腱の相対的 avascular area すなわち VLP 付着部より約 5 mm 近位と 5 mm 遠位部において腱のほぼ中央部に針型単電極（直径 200 $\mu$）を刺入留置し，この 2 ヵ所においてまず VLP 温存時の FDP 腱内血流量を測定した．次に電極を刺入したまま VLP を切離して 30 分後に腱内血流量を測定した．そして，3 日後，7 日後に FDP 腱のほぼ同じ部位に電極を刺し，腱内血流量を測定した．

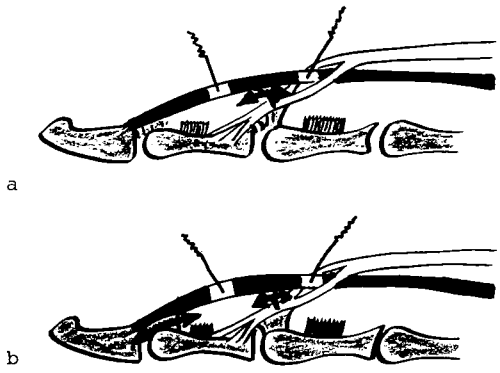


**Fig. 3** Change of blood flow in FDP tendon by severance of its long vincullum (a : Expt. I-A) and its long and short vinculum (b ; Expt. I-B).

**Fig. 4** Angiographic finding at one month after severance of long vinculum of FDP.
▼ indicates longitudinal blood vessel.

1ヵ月後に予備実験と同じ方法で同腱の血管造影を行い透徹標本を作成して腱内血行を確認した.

結果 (Table 1) : VLP 切離 30 分後の血流量は切離前の血流量に比べ近位部で約 67 %, 遠位部で 65 %に減少した. 切離後 7 日には近位で切離前の約 74 %, 遠位で 73 %となっており, 血流量は上昇したが, 切離前の血流量までは回復しなかった.

被検指を 1ヵ月後に切離して血管造影を行うと VLP からの分節血行はないが, いわゆる "avascular area" を縦走する血行が確認された (Fig. 4).

実験 I-B : FDP 腱の long および short vinculum 切離後の FDP 腱内血流量変化 (Fig. 3(b)) VLP と同時に VBP も切離した群を作り, 実験 I とまったく同

**Table 1** (Expt. 1-A) : Change of blood flow at the "avascular area" of FDP tendon by the severance of its long vinculum

| | Before severance | After severance | | |
|---|---|---|---|---|
| | | 30 min | 3days | 7 days |
| Proximal "avascular area" | 18.3 ± 4.2 (n=7) (100%) | * 12.2 ± 8.2 (n=7) (66.6%) | 9.9 ± 5.1 (n=4) (54.0%) | 13.5 ± 5.7 (n=4) (73.8%) |
| Distal "avascular area" | 13.3 ± 3.6 (n=7) (100%) | 8.7 ± 4.1 (n=4) (65.4%) | 11.9 ± 5.2 (n=4) (89.4%) | 9.7 ± 4.5 (n=4) (72.9%) |

Blood flow : ml/100g/min
All values are average blood flow ± S.D. (n=no. of specimens)
*Value significantly different from that before severance, at $P<0.05$

**Table 2** (Expt. 1-B) : Change of blood flow at the "avascular area" of FDP tendon by the severance of its long and short vinculm

| | Before severance | After severance | | |
|---|---|---|---|---|
| | | 30 min | 3 days | 7 days |
| Proximal "avascular"area" | 12.2 ± 3.9 (n=6) (100%) | * 5.9 ± 4.7 (n=6) (48.4%) | 7.5 ± 3.3 (n=4) (61.4%) | 8.3 ± 2.3 (n=5) (68.0%) |
| Distal "avascular area" | 11.6 ± 7.1 (n=6) (100%) | * 7.7 ± 6.0 (n=6) (65.4%) | 9.0 ± 6.2 (n=4) (77.6%) | 8.3 ± 5.5 (n=5) (71.5%) |

Blood flow : ml/100g/min
All values are average blood flow ± S.D. (n=no. of specimens)
*Value significantly different from that before severance, at $P<0.05$

様の検討を行った．

結果（Table 2）：Vincula 切離前の血流量に比べ，30 分後に近位部で約 48 %，遠位部で 65 %に減少していた．7 日後には近位で 68 %，遠位で 71 %に上昇したが，切離前の血流量までは回復しなかった．なお，VLP のみの切離群に比べ有意差がなかった．

被検指を 1 ヵ月後に切離し，血管造影を行うと VLP，VBP からの血行は遮断されているにもかかわらず，"avascular area" には縦走する血行が造影されていた（Fig. 5）．

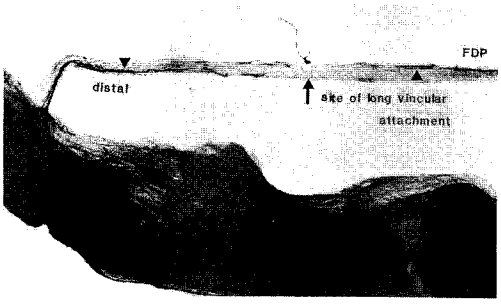


**Fig. 5** Angiographic finding at one month after severance of both long and short vinculum of FDP.
▼ indicates longitudinal blood vessel.

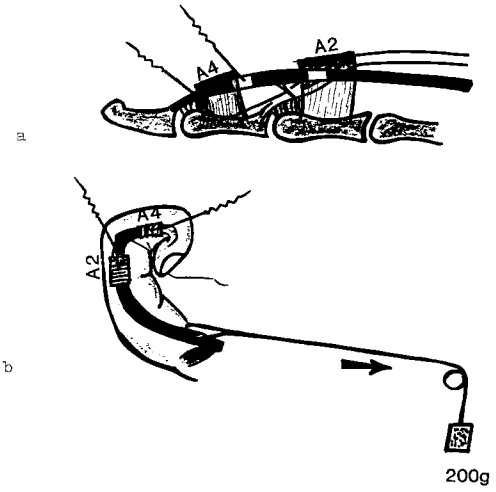


**Fig. 6** Method of measuring change of blood flow at the levels of FDP tendon which come underneath A2 and A4 pulley by the finger flexion with the load of 200 g.
a : measurement at finger extension.
b : measurement at finger flexion.

実験II：指を他動屈曲した際の A2, A4 pulley による FDP の圧迫による同腱内血流量の変化（Fig. 6）pulley として機能を重要とされる A2, A4 pulley の 2 ヵ所を残して pulley を切開し，FDP 腱を露出する．あらかじめ，FDP 腱に 200 g の負荷をかけて同腱を近位方向に引き指を屈曲させた時に，FDP 腱の A2, A4 pulley の直下にくる 2 点を決めたのち伸展位で腱内に電極を刺入する．この時の近位刺入部は distal "avascular area" に当り，遠位の刺入部は short vinculum 付着部に当る．はじめに，指伸展位で電極が pulley 外にある状態で腱内血流量を決定し，次に腱を 200 g で近位方向に引き指を屈曲させ，電極がそれぞれ A2, A4 pulley 直下に来てこの部の FDP 腱が圧迫されている状態で血流量を測定した．

結果（Table 3）：指屈曲時 A2 pulley 直下にくる部分の血流量は伸展時の約 80 %に減少した．これに反し，指屈曲時 A4 pulley 直下にくる部分の血流量は伸展時に比べ変化はみられなかった．

**Table 3** (Expt. II): Change of blood flow at the two levels of FDP tendon which come underneath $A_2$ and $A_4$ pulley by the finger flexion with the load of 200g

| | Extension (control) | Flexion |
|---|---|---|
| Underneath $A_2$ pulley | 11.6 ± 5.6 (n=10) (100%) | 9.5 ± 4.9 (n=10) (81.7%) |
| Underneath $A_4$ pulley | 16.5 ± 9.2 (n=10) (100%) | 16.7 ± 9.9 (n=10) (101.2%) |

Blood flow : ml/100g/min
All values are average blood flow ± S.D.
(n=no. of specimens)

## 考察および結論

1916 年に Mayer[4] が初めて腱内に血行があることを発表した．それ以来腱内血行についてさまざまな研究が行われ，Edward[2], Brockis[1] は腱内を縦走する血管により腱の主な血行が充足されるとのべており，一方，Peacock[5], Smith ら[6] は腱内血行は分節的であり，腱の付着部や筋肉方向からの longitudinal supply が関与しないと結論している．最近では Hunter[7] らは vincula を切離した後 angiography を行い，切離前の "avascular area" 以外にさらに vincula 付着部中心に "avascular area" が増大することを実験的に紹介している．われわれの実験の結果，たとえ vincula を切離して一時的に血流低下しても，経時的に増加し，7

日目で正常の70％まで回復していることを証明した．またvincula切離1ヵ月後のangiographyによりFDPの“avascular area”内に近位，遠位よりのlongitudinal supplyが明らかに認められている．このlongitudinal vesselがvincula切離前にはほとんど認められていないことからsegmental supplyが遮断されると経時的に縦走血管が新生または肥大して分節血行を代償するものと推定できる．

次に腱内血行が指の屈曲という動的機能に対応してどのように変化するかを知るために実験IIを行った．その結果，200 g牽引によって他動屈曲した場合 A2 pulleyで圧迫された部分の腱内血流量は約80％に低下していたが，A4 pulley内の腱内血流量はまったく変らなかった．Angiographyによって屈曲時A2 pulley内とA4 Pulley内に入るところはそれぞれFDP腱の血流の少い distal “avascular area” および“avascular”でないVBP insertion部であることが確かめられている．このことから指の屈曲によってdistal “avascular area”はA2 pulleyによる圧迫の影響を受けやすいことがわかった．理論的には牽引力をもっと増やせば血流量がもっと減る可能性も考えられるが，200 gより上の力で腱を牽引すると針電極が一定しないという技術的な難点があったため今回は牽引力を200 gにとどめた．

## 文　献


1) Brockis, G. T.: The blood supply of the flexor and extensor tendons of the fingers in man. J. Bone Joint Surg., 35-B: 131-138, 1953.
2) Edward, D. A.: The blood supply and lymphatic drainage of tendons. J. Ann., 80: 147-152, 1946.
3) Lundborg, G., et al.: The vascularization of human flexor tendons within the digital synovial sheath region — structural and functional aspects. J. Hand Surg., 6: 417-427, 1977.
4) Mayer, L.: The physiological method of tendon transplantation — I. Historical: anatomy and physiology of tendons. Surg. Gynecol Obstet., 22: 182, 1916.
5) Peacock, E. E. Jr.: A study of the circulation in normal tendons and healing grafts. Ann. Surg., 149: 415-428, 1959.
6) Smith, J. W.: Blood supply of tendons. Am. J. Surg., 109: 272-276, 1965.
7) Spinner, M.: Kaplan's Functional and Surgical Anatomy of the Hand. 3rd ed., J. B. Lippincott co., Philadelphia, 72-92, 1984.
8) Stosseck, K., et al.: Determination of local blood flow (microflow) by electrochemically generated hydrogen: construction and application of the measuring. Probe-Pfluegers Arch., 348: 225-238, 1974.
9) 甲州啓二 他：電気分解法により発生させた水素ガスを利用しての局所脳血流量測定の試み，脳神経外科，9: 1261-1266，1981.


**追　加**　　信州大学整形外科　松井　猛

腱の血行をdynamicおよびstaticな両面から検索されたことは興味深い．透徹標本でavascularでもdynamicに調べてみると血流がみられたという結果に対して，私の透徹標本の実験からもそのようなことは推測できる．例えばLundborgは深指屈筋腱のlong vinculaのattachmentと腱付着部の間がavascularであると述べているが，私達の実験では血管がみられた例もある．したがってstaticな実験を行うには variationも考え，多くの実験材料でもって行う必要がある．Dynamicな面からの血流の検索は有効な手段であると考えます．

日 手 会 誌, 第2巻 第1号 83-86, 1985

# 手指伸筋および屈筋の Myostatic Contracture に対する実験的研究

新潟大学医学部整形外科学教室
山 本 康 行・斎 藤 英 彦
小 林 宏 人・高 野 祐
田 島 達 也

# Experimental Investigation on Myostatic Contracture of Finger Extensors and Flexors of the Monkey

Yasuyuki Yamamoto, et al.
Department of Orthopaedics Surgery, Niigata University School of Medicine

Direct repair of the extensor tendon is infeasible in most instances several weeks after its laceration because of marked myostatic contracture, while that of the flexor tendon is usually feasible. Why dose the myostatic contracture of the extensor take place more pronounced than that of the flexor? Is the myostatic contracture reversible? Those problems are to be solved. The purpose of this paper is to investigate these problems using forelimbs of adult monkeys.

## METHODS

Periodical change of amplitude of eight forearm muscles were investigated using eight adult monkeys as follows.

1) Maximum muscle amplitude and tension just after tenotomy were measured and length-tension curves of each muscle were made.
2) Eight of monkeys were grouped into four, 2wks, 4wks, 8wks, and 16wks after tenotomy to investigate different post operative courses. Measurement mentioned in 1) was performed at the time mentioued above respectively in each group. After that tendon was repaired by tenorraphy or bridge graft. Plaster cast immobilization was continued for 3wks, then the limb was freed.
3) 4 months after tendon repair, repaired tendon was retenotomized to investigate reversibility of maximum muscle amplitude and tension.

## RESULTS

The distance of retraction of proximal tendon stump after tenotomy was the shortest in flexor profunds muscle, while the other 7 muscles retracted twice to three times long compared with it.

Periodical change of maximum muscle amplitudes after tenotomy were indicated in percentage to those measured just after tenotomy, showing the most decrease at 4wks after tenotomy. At that time the percentage amplitude of extensor communis muscle showed the most decreased value of 73%, while that of flexor profundus muscle was the least decreased value of 95%. Nevertheless, maximum muscle amplitude of both muscles had recovered to more than 90% of normal one by 4 month after tendon repair.

**Key words**: myostatic contracture, experimental investigation, finger extensors and flexors
**Address for reprints**: Yasuyuki Yamamoto, M. D., Department of Orthopaedics Niigata University School of Medicine, 1- Asahi Machi Niigata City, Japan.

Maximum tension of the extensor communis muscle also showed the tendency decreasing at the time of 2 or 4wks after tenotomy, while flexor profundus muscle did not at any time of measurement after tenotomy.

## DISCUSSION

Decrease of maximum muscle amplitude measured periodically after tenotomy was less in the flexor profundus muscle than in the extensor communis muscle.

In comparing the manner of retraction of the flexor profundus muscle with that of the extensor communis muscle, proximalward retraction of the former which is a pennate muscle was restricted by contraition of the most distal muscle fiber reversed in its direction while the latter which had fusiform had no mechanism like this.

Nevertheless the maximum muscle amplitudes of both muscles showed to recover by 4months after tendon repair,.

手指屈筋腱は断裂後数週を経ても端々縫合が可能であることが多いのに反し，手指伸筋腱は強い拘縮が生じて端々縫合ができていないことが多い．われわれはこのメカニズムを解明する研究の第一歩として第27回日本手の外科学会において正常筋の形態，伸縮幅，張力，筋線維長の間にどのような関係があるかについて検討し手指伸筋が紡錘状筋の形態を持つのに対し手指屈筋が半羽状筋の形態を持つことが手指筋の伸縮幅を大きくする要素になっていること，また筋固有の伸縮幅がかなり大きく腱移行に適していると考えられている筋も筋力を考慮したとき有効な伸縮幅が意外に少ないものがあることを発表した[1]．今回は実際に拘縮状態を作り出して張力，伸縮幅の経時的変化の差，およびこれらの可逆性について検討した．

## 方　　法

成熟日本猿8頭を用い深指屈筋，浅指屈筋と比較のため5本の手関節筋について以下の経時的測定をした．1）腱切離直後の筋固有の最大伸縮幅の計測と，その範囲内での各筋長において等尺性収縮をおこさせ張力を計測した．2）経時的変化を見る目的で八頭の猿を四群に分け切腱後2週放置群，4週放置群，8週放置群，16週放置群としそれぞれの期間経過後に1）と同様の計測を行った．計測後は端々縫合または bridge graft を用いて腱を縫合し3週後にギプス除去，3）さらに可逆性をみる目的で縫合4ヵ月後に再度腱切離，同様の計測を行った．

## 結　　果

切腱後，時間の経過とともに近位腱切断端は近位方向に退縮するが，これには筋の短縮とそれに付着する腱自身の短縮の要素がある．この近位方向への退縮は絶対値でみると深指屈筋において最も少く，その他の7筋では深指屈筋の2～3倍の退縮をみたがこれは切腱後8週でほぼプラトーとなった（Fig. 1）．腱自身の短縮の程度をみると8週後に腱長に対して約25％の短縮が認められた（Fig. 2）．筋固有の最大伸縮幅の変化は正常時の最大伸縮幅を100として百分率で示したが8筋中4筋が切腱後4週で最も減少する傾向がありその値は切腱時の73～95％だった．切腱後4週の時点で最も減少が少いのは深指屈筋であり，減少が多いのは総指伸筋であった．一方，腱縫合後4ヵ月の最大伸

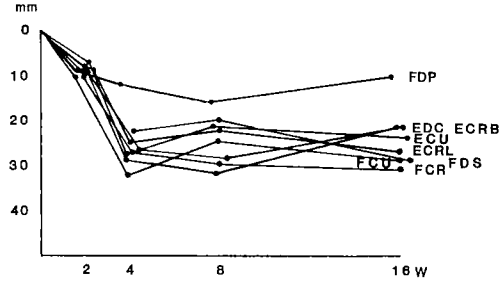


**Fig. 1** Retraction of proximal tendon stump after tenotomy

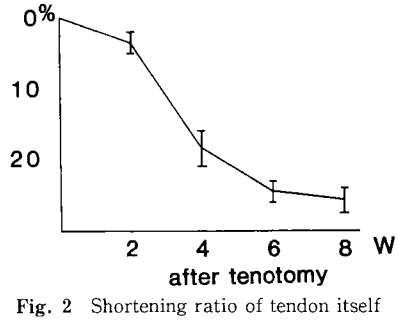


**Fig. 2** Shortening ratio of tendon itself

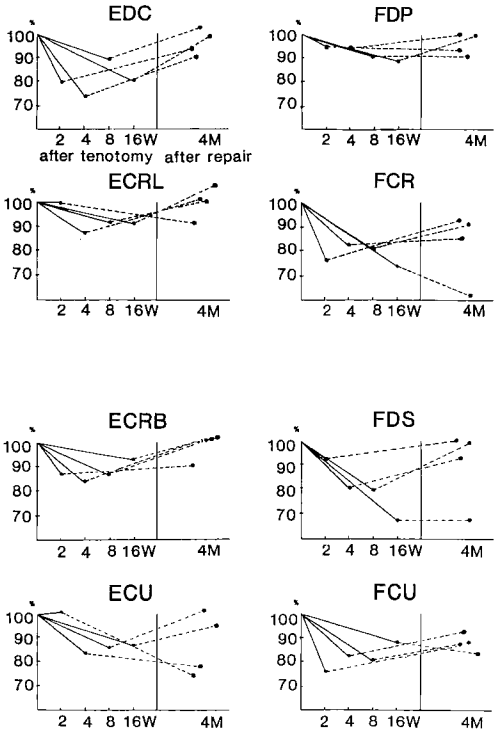


Fig. 3 Post tenotomy courses of maximum muscle amplitude and their reversibilities in each periods after tenotomy

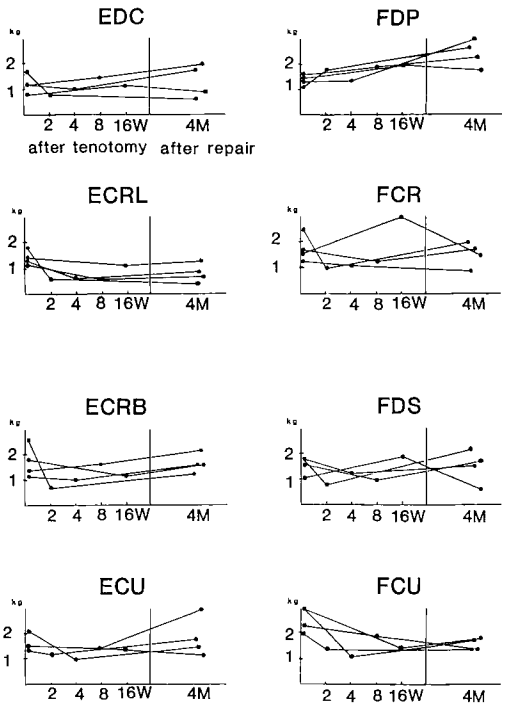


Fig. 4 Post tenotomy courses of maximum tension and their reversibilities in each periods after tenotomy

縮幅はいずれも正常時の 90 %以上に回復していた (Fig. 3).

最大張力は筋におく刺激電極の位置によりわずかに異なるので絶対値の比較はできないが，刺激条件を一定にして比較すると総指伸筋では切腱後 2 ～ 4 週の時期に最大張力が減少する傾向にあったが深指屈筋ではいずれの時期においても最大張力の減少は認めなかった (Fig. 4).

## 考　　察

切腱後の近位腱断端の退縮は，腱の短縮と筋の短縮により決まると考えられるが，腱の短縮は平松ら[2]の述べたように腱自体の短縮と蛇行による見かけ上の短縮とによる．近位腱断端の退縮は深指屈筋で最も少かったが，深指屈筋では切腱部より近位部の腱性部分が他の筋に比し短く腱自身の短縮の影響が少かったことと筋自身の短縮率が少いためと思われた．深指屈筋と総指伸筋の退縮の様相を比較してみると，半羽状筋の形態を持つ深指屈筋では切腱後時間の経過とともに最遠位部の筋線維が逆向きになりある程度以上の退縮を妨げているのに対し，紡錘状筋の形態を持つ総指伸筋ではこのような機構は認められなかった (Fig. 5).

最大筋伸縮幅の経時的変化をみると，4 週で最も減少し 8 ～16 週でやや増加する傾向にあったが，腱縫合

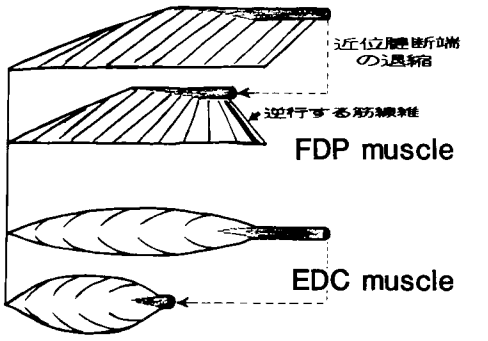


Fig. 5 Differentiation between uni-pennate and fusiform muscle: Retraction of proximal tendon stump of unipennate muscle (FDP) was inhibited from severe retraction by its reversed muscle fibers in distal portion.

後4ヵ月の腱再切離の時点では，最も減少の少なかった深指屈筋も減少の多かった総指伸筋も正常時の90％以上に回復し可逆性を示していた．今回の実験では計測時に筋周囲の癒着を剝離しておりこのときepimyciumも剝離していると考えられ，この操作が計測時に伸縮幅を増加させるひとつの要素となったものと思われた．

## ま と め

1. 腱切離後の最大筋伸縮幅は4週で最も低下し深指屈筋で約95％，総指伸筋約73％となるが腱縫合後4ヵ月でどちらも正常時の90％以上に回復し可逆性を認めた．

2. 深指屈筋では近位腱切断端の退縮が他の7筋に比し少かったが，これは遠位部の筋線維が逆向きになりtethering effectにより筋の短縮を妨げていたことが一因と考えられた．このことは深指屈筋の張力，伸縮幅が切腱後もよく維持されることにも関与する．

## 文 献

1) 平松正光：指屈筋腱損傷の修復と滑走に関する実験的研究，整形外科，29：1294，1978.

2) 山本康行：サル前腕筋の形態別にみた筋伸縮，張力，筋線維長に関する検討，日手会誌，1：66-19，1984.

**追 加** 慶応義塾大学整形外科 伊藤 恵康

いわゆるmyostatic contractureとは，筋の短縮，腱の短縮，epitenon筋膜の肥厚・短縮などの各種のcomponentに分けて考える必要がある．この件に関して，われわれは数年前に発表している．

筋線維の短縮は測定が困難である．短縮の主な因子は腱の筋膜・節間結合織などcollagen fiberであろうと考えられる．

筋・腱unitは粘弾性体のため，牽引によりすぐ伸長するspring成分と，長時間の牽引により伸長するpot成分がある．陳旧例でgap形成例では，pot成分の短縮のため端々縫合が困難となる．30分程，持続的に牽引すると，かなりgapが小さくなり，一次縫合が可能な例もある．

日 手 会 誌, 第2巻 第1号 87-91, 1985

# 陳旧性基節骨々折を伴った拘縮指の治療経験

信州大学医学部整形外科学教室
松 井 猛・前 田 道 宣
井 上 廣 司・高 橋 秀 人
多 田 秀 穂

# Treatment of Stiff Fingers Associated with Old Fractures of Proximal Phalanges

Takeshi Matsui, et al.
Department of Orthopaedic Surgery, Shinshu University School of Medicine

The intimate relation of extensor and flexor tendons to the proximal phalanges makes liable to excursion-limiting adhesions after fracture. Since fracture of the proximal phalanges inevitablly involves "no man's land", flexor tendons are usually severely damaged. The injured finger much gets stiff by an inappropriate treatment of fractures and long-standing fixation after trauma. This paper is to present the authors' experiences of stiff fingers associated with old proximal phalangeal fractures.

## Materials and Methods

Five fingers associated with old fractures of the proximal phalanges were treated in our hand clinic for these two years from March, 1983 to February, 1985. Mechanism of injury was very severe trauma in all five fingers. That is; fractures were open and associated with soft tissue laceration. Two cases were typical types of transverse fracture of the proximal phalanges showing volar convexity of the fragments.

The interval between the time of injury and first visit to our clinic were from three months to five months. The pulp to palm distances were from 6.0 to 7.5 cm. on first examination in our clinic. Physical therapy was immediately applied to these cases using Bunnell's wood-block, Flexion-retaining leather glove, Capener's splint and others for about three months before operation.

The anesthesia was principally done under epidural anesthesia at the cervical level. In one of five fingers, flexor tenolysis alone was indicated. In three fingers, flexor and extensor tenolysis were performed associated with capsulotomy. The other one had osteotomy alone to correct malunion of the proximal phalange.

## Result

In all cases, treated fingers improved by operations associated with pre- and postoperative rehabilitations. End result of postoperative pulp to palm distances were from 0 to 4.0 cm.

## Conclusion

From our experiences of treatment of stiff fingers associated with old fractures of the proximal phalanges, the authors would like to stress as follows:

**Key words**: contracture, stiff finger, fracture, proximal phalange, tenolysis
**Address for reprints**: Takeshi Matsui, M. D., Department of Orthopaedic Surgery, Shinshu University School of Medicine, 3-1-1, Asahi, Matsumoto, Japan.

1. Severe adhesions between bone callus and adjacent flexor or extensor tendons are observed in our old cases.
2. It is clear that selected patients can benefit significantly from surgical procedures, such as flexor and extensor tenolysis and capsulotomy after severe digital injury.
3. Since preoperative gain of range of motion of the joint makes the surgical procedures effective, physical therapy should be adequetly applied for about three months before operation.

## はじめに

基節骨々折は屈筋腱に関しては no man's land での骨折であるので屈筋腱に与える障害は強く，背側にある伸筋腱も基節骨とほぼ接して走っているので障害を受けやすい．基節骨々折が変形治癒を生じたり，長期間の固定を受けたりすると腱が骨折部と癒着をおこすのみでなく，関節の拘縮や lateral band の短縮や癒着を生じて指の著しい運動障害をきたすことになる．われわれは近年基節骨々折を伴った拘縮指に積極的にリハビリテーションと手術療法を行い好結果を得たので報告する．

## 症　　例 (Table 1)

対象は 1983 年 3 月から 1985 年 2 月までに術後 8 ヵ月以上経過した 4 例 5 指である．受傷機転はいずれも大きな力が働いており，骨のみならず軟部組織の損傷も強かった．骨折型では基節骨の横骨折で定型的な掌側凸の変形をきたしたものは 2 指のみであり，全指とも開放性骨折であった．

受傷から初診時までの期間は 3～5 ヵ月と長く，その間に骨折の観血的整復術を受けたものが 1 指，遊離植皮術を受けたものが 2 指，有茎植皮術を受けたものは 1 指であり，いずれも長期間の指の固定を受けていた．初診時の指の運動制限は著しく，棒状の指で，自動指先・手掌間距離は 6～7.5 cm であった．来院後は関節拘縮の除去，腱の滑動を得るために Bunnell'wood block, 屈曲位保持用革手袋, Capener's splint などを用いて理学療法を直ちに開始した．初診時から手術までの期間は 2～8 ヵ月であったが，このうち 6 ヵ月と 8 ヵ月の症例は患者の希望によって手術を延期したもので，実際に手術を行うことができるようになるまでの期間は 2－3 ヵ月間であった．手術直前での指先・手掌間距離は 4.5～6.7 cm であったが，初診時から手術直前までに改善された指先・手掌間距離は 0.5～2.5 cm であった．

麻酔は原則として持続硬膜外麻酔を用いた．

術式については，屈筋腱剝離術のみのものが 1 指，屈筋腱剝離術と伸筋腱剝離術および関節受動術を行ったものが 3 指であった．腱手術や受動術を行わず，骨手術のみ行ったのは 1 指でこの例は定型的な掌側凸の変形治癒を生じており，PIP 関節の破壊も著しかつたので，変形矯正骨切り術を施行したのみであつた．

術後の成績は指先・手掌間距離で測定したが 0～4.0 cm であり，術前よりも明らかな改善を得ていた．代表的な 1 例を呈示する．

症例 2：23 才，男子，1982 年 8 月 25 日，杭打ち作業中，杭の上に乗せた左示指を槌で叩かれて受傷し直ちに近医の整形外科を受診した．基節骨の横骨折で屈筋腱と伸筋腱は残存していたが，他の軟部組織の挫滅は著しく循環障害もあり，末節は暗赤色であったという．基節骨に鋼線固定を行い，1 ヵ月間の外固定を受けたという．1983 年 1 月 10 日当科に紹介された．初診時，左示指は棒状で固く，基節骨基部で橈側凸の偏位がみられた．関節可動域は MP 関節はほぼ正常だが，IP 関節とくに PIP 関節の運動制限は著しかった．指先・手掌間距離は 7.0 cm であった (Fig. 1)．X 線上，基節骨基部での偏位と PIP 関節に小さい骨欠損が認められる (Fig. 2)．Bunnell's wood block, 屈曲位保持用革手袋，Capener's splint などを用いて理学療法をはじめ，約 3 ヵ月後には指先・手掌間距離は 5.0 cm

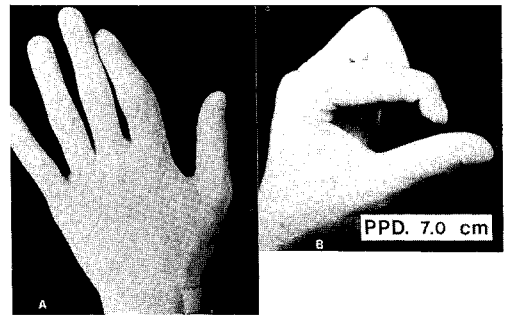


**Fig. 1** Active movement on the first examination in our clinic.
a: Extension. b: Fletion.

**Table 1** Case summary

| CASE (Age) | FINGER | MECHANISM of INJURY | TYPE of FRACTURE | Pulp-Palm Distance on First Examination (cm) | Interval betw. Inlury & 1st Exam. (mo.) | Interval betw. First Exam. & Operation (mo.) | Others | Operative Procedure: TENOLYSIS Flexor | TENOLYSIS Extensor | CAPSULOTOMY | OSTEOTOMY | Active Pulp-Palm Distance (cm): On 1st Exam. | Just before Op. | End Result |
|---|---|---|---|---|---|---|---|---|---|---|---|---|---|---|
| 1 (30) | Lt. Index | Crush | Complicate Open | 7.5 | 4 | 2 | | + | | | | 7.5 | 5.5 | 0 |
| 2 (23) | Lt. Index | Crush | Transverse Open | 7.0 | 5 | 8 | | + | + | + | | 7.0 | 4.5 | 3.5 |
| 3 (40) | Rt. Middle | Degloving | Defect of cortical bone | 7.5 | 4 | 6 | Pedicle graft was done | + | + | + | | 7.5 | 6.7 | 3.7 |
| | Rt. Ring | | | 7.5 | | | Swan-neck deformity | + | + | + | | 7.5 | 6.7 | 4.0 |
| 4 (21) | Rt. Middle | Crush | Transverse Open | 6.0 | 3 | 3 | Free graft was done. PIP-jt. destruction. | | | | + | 6.0 | 5.5 | 4.0 |

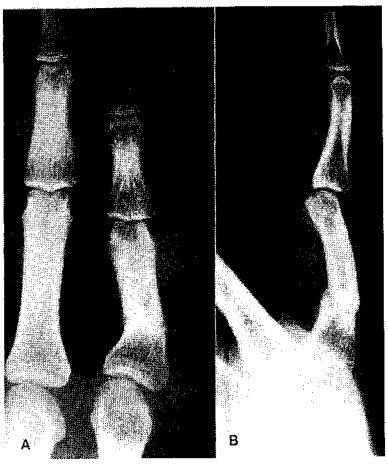


**Fig. 2** X-ray shows fracture of the proximal phalange at both proximal metaphysis and ulnar condyle.
a: A-P view. b: Lateral view

となったが患者の希望もあり，1983年9月6日手術を行った(Fig. 3)．掌側ではMP関節近位より中節末節部まで展開した．浅および深指屈筋腱間の癒着は少ないが，腱と滑車は癒着しており，さらに骨折部で浅指屈筋腱が骨と癒着していたので解離した．ついで背側で伸筋腱を出して骨折部との癒着を剝離した．腱の滑動はよくなったがPIP関節の可動域が悪いので掌側板の膜様部を切離すると屈曲が増大した．屈筋腱を近位へ引くと指先・手掌間距離は3.0 cmとなったので創を閉じた．術後12ヵ月で指先・手掌間距離は3.5 cmで示指をよく用いている（Fig. 4)．

## 考　　察

一般に基節骨々折後の運動障害はその解剖学的特徴として骨折部を中心とした腱との癒着によって生じることが多い[3]．しかし今回のわれわれの症例では上記のような基節骨々折の特殊性よりも，挫滅を伴った受傷機転や長期間におよんだ固定による影響が優勢で，腱の広範な癒着と著しい関節拘縮をきたして，棒のような指，つまりstiff fingerになっていた．

治療はまずリハビリテーションによって，関節拘縮の解除と腱の滑動を得ることにある[2]．術前に十分なリハビリテーションを行うことは単に可動域の増大を獲得するのみならず，腱相互間や腱と骨や滑車との間の滑動面の区画をはっきりさせて手術をより効果的に

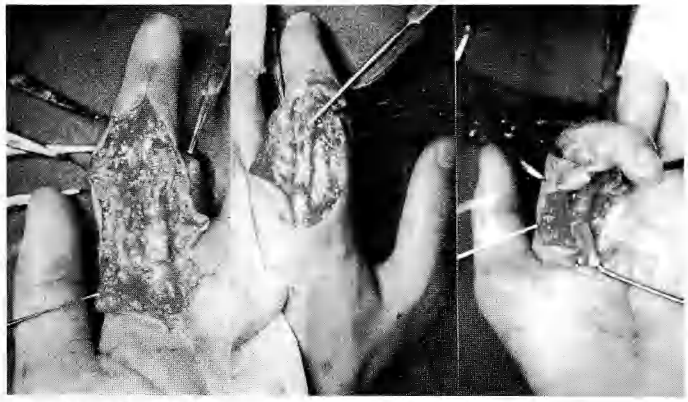

a. Flexor Tenolysis % Capsulotomy　b. Extensor Tenolysis　c. PPD. 3.0 cm

**Fig. 3** Operative findings.
a : Flexor tenolysis and capsulotomy. b : Extensor tenotomy. c : Pulp-palm distance while the flexor tendons were pulled proximally.

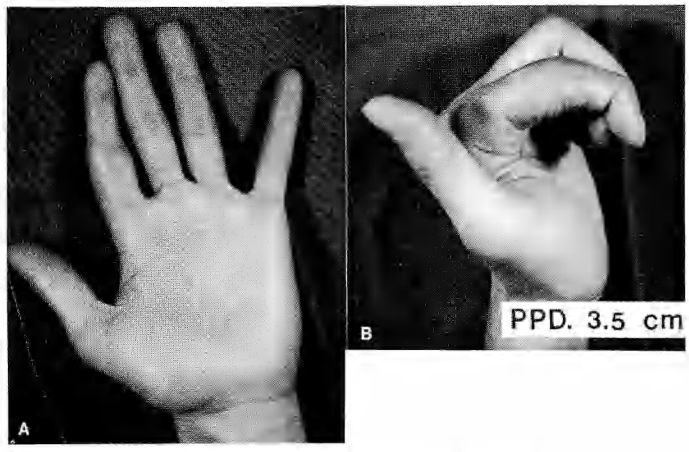


**Fig. 4** Active movement one year after operation.
a : Extension. b : Flexion.

行えるという利点がある．また単に罹患指のみならず一応健側指と思われる指にも浮腫や拘縮をきたしていることも多いので，手全体の機能を把握して治療を行うのは当然である．

手術は拘縮の程度に応じてTable 2のごとき術式が行われる[1]．われわれの症例においては屈筋腱や伸筋腱の剝離術と関節受動術を同時に行わざるを得なかつた高度の拘縮指が多かった．伸筋腱の癒着は比較的限局しているが，屈筋腱は癒着が広範で靱帯性腱鞘全体に渡って腱相互間の癒着，腱と腱鞘や骨との癒着を

**Table 2** TECHNIQUE OF TENOLYSIS & CAPSULOTOMY after Phalangeal Fractures

| | |
|---|---|
| FLEXOR TENOLYSIS | Preservation or Reconstruction of Pulley System |
| EXTESSOR TENOLYSIS | Mobilization of Lateral Bands Preservation of Central Slip |
| CAPSULOTOMY | Dersal : Incision of Dorsal Capsule : Dorsal Portion of Collat. Lig.<br>Volar : Excision of Proximal (Check-rein) Portion of Volar Plate & Accessory Collat. Lig. |

きたしている場合が多かった．

## ま　と　め

陳旧性の基節骨々折を伴う拘縮指に手術は有効であるが，手術を行う前に十分なリハビリテーションを行うことが重要であることを強調した．

## 文　　献

1) Burrows, W. B., et al.: Difficult Problems in Hand Surgery. C. V. Mosby, Saint Louis, Toronto, London, pp. 216-230, 1982.
2) McEntee, P. A.: Rehabilitation of the Hand. 2nd ed., C. V. Mosby, Saint Louis, Toronto, pp. 216-230, 1984.
3) 奥津一郎　他：基節骨々折，整・災外，28：75-81，1985.

**質問・発言**

岡山済生会病院整形外科　赤堀　　治

① 手術時期の決定

われわれの考えでは出来れば関節要因が生じない時期が望ましいのでやや早期にと考えている．したがって dynamn splint etc により 2 ヵ月待期して改善の期待できない場合手術を考える．

② 術前診断について

屈筋以外の要因が重複するほど予後が悪化するので，術前診断が重要であるこの点診断の要点を教示頂きたい．

③ 皮膚の瘢痕化は成績を悪化させるので有茎植皮などで積極的にこれを改善することが望ましい

**回　答**　　信州大学整形外科　松井　　猛

① 手術時期に関して

十分な後療法を行い，プラトーに達して改善が得られよいと判断した時に手術を行う．およそ 3 ヵ月間かかる．

② 術前に障害因子を診断する際，特別な方法を用いているかについて

日常診断で行っている通り，特別な方法はない．それでもおよそ，屈筋腱の剝離のみでよいかその他も必要か見当がつく．しかし手術を行う際に屈筋腱と伸筋腱の剝離や受動術を行う準備をしている．

**質　問**　　広島大学整形外科　生田　義和

伸筋腱の両方の癒着の場合の手術順序としては，伸筋腱の剝離を屈筋腱より先におこなって屈曲させてみるべきではないでしょうか．伸屈位に固定された指では時々伸筋腱の剝離のみで可動性を得る場合もあると思われますが，いかがでしょうか．

**回　答**　　信州大学整形外科　松井　　猛

伸筋腱の剝離術を行ったら，屈曲も得られた例がある．Tenolysis の際，extensor が先か，flexor が先かの見解について

私達の陳旧性骨折を伴い，長期間の固定を受けた症例では，伸筋腱よりも屈筋腱の癒着が広範で，全例に靱帯性腱鞘をほぼ全長に渡って展開さぜるを得なかった．それに対し伸筋腱では小範囲の癒着を剝離するのみで滑動が得られた．したがって私達は屈筋腱剝離術を先に行う．

日 手 会 誌, 第2巻 第1号 92-96, 1985

# 屈筋腱修復術の成績評価とADL評価についての検討

舞子台病院整形外科
荒 堀 弥須男
神戸労災病院整形外科
藤 原 朗
神戸大学医学部整形外科学教室
山 崎 京 子

# Study on the Evaluation of Results of Digital Flexor Tendon Repair and Activities of Daily Living

Yasuo Arabori, et al.
Department of Orthopaedic Surgery, Maikodai Hospital

We studied on the evaluation of results of digital flexor tendon repair and daily activities.

We treated about 400 patients of flexor tendon injuries from 1969 to 1982. Among them 93 patients were followed up in this study. The age of these patients at the operation ranged from 1 to 63 years, 69 were males and 24 were females and the follow-up period ranged from 2 years to 14 years and 8 months. 28 cases were impaired one digit in the dominant side and 20 cases were impaired in the subordinated side. 11 cases were impaired multiple digits in the dominant side and 11 cases were impaired in the subordinated side. 15 cases were thumb injury.

The results were evaluated by Littler, White, Van't Hof & Heiple, Lindsay & McDougall and Verdan & Michon's method. ADL evaluation was indicated by scores. 119 points were divided into five elements — 21 points for eating activities, 24 points for domestic chores, 21 points for dressing, 34 points for APDL, 19 points for personal hygienic purposes. Each element was assessed by an increment as follows: +1 point=normal use; 0.5=able to use but slow; +0=disuse. Pinch power and grip power were measured in each case and compared with the unimpaired side.

Results:

1) Van't Hof's evaluation method for the results of flexor tendon repair was most correlated to ADL evaluation.

2) The cases belonging to the excellent group in all of the methods were evaluated as good in ADL evaluation.

3) Most of the cases impaired one digit and multiple digits in the dominant side showed excellent and good in both results, all methods and ADL evaluation. However, most of the cases impaired multiple digits in subordinated side showed fair and poor in both results.

4) Some patients with hypesthesia showing good in all methods resulted in poor grade in ADL evaluation.

5) There was closer correlation between grip power and ADL than pinch power and ADL.

6) In cases of FPL tendon injury there was no significant correlation between all method results and ADL evaluation.

**Key words**: digital flexor tendon repair, activities of daily living
**Address for reprints**: Yasuo Arabori, M.D., Department of Orthopaedic Surgery, Maikodai Hospital, 7-2-1 Maikodai, Tarumiku, Kobe 655, Japan.

屈筋腱修復後2年以上経過せる患者の術後成績評価と，ADL 評価との関連性について調査したので報告する．

## 症　　例

症例：昭和44年5月より57年12月末までに屈筋腱修復術を行った約400例のうち，何らかの問題を有する患者について呼び出し，直接検診した指屈筋腱損傷77例，長母指屈筋腱損傷16例の計93例である．全例が陳旧例である．男女比は約3：1で，手術時年令は1～63才，損傷部位と手術法については指屈筋腱損傷例では Zone II が66％と最も多く，腱移植47％，腱縫合38％の順であった．長母指屈筋腱損傷例では Zone III が62.5％と多く，81％が腱移植であった．術後経過年数は2年～14年8ヵ月である．

## 方　　法

これらの症例につき利き手側，非利き手側，単指損傷，多指損傷の4群に分け検討した．

成績評価は White 法[6]，Littler 法[3]，Van't Hof & Heiple 法[4]，Lindsay & McDougall 法[2]，Verdan & Michon 法[5] にしたがって評価した．ADL 評価は食事動作21項目，家事動作24項目，更衣動作21項目，一般動作34項目，整容動作19項目の計119項目を設け指の使用状況で，＋1点：何の支障も感じない，＋0.5点：動作に時間を要する，0点：まったく出来ないまたは指を使用しない，に分類し119点満点とし障害前の正常パターンを評価基準として得点評価した．他にピンチ力，握力を計測し ADL 評価との関連性について検討を加えた．

## 結　　果

成績評価と ADL 評価をみると利き手側指損傷例では成績優に属する症例の ADL 平均点が各評価法とも最高点であることは一致している．成績評価と ADL 評価満点の一致率が最高を示すのは Van't Hof・Heiple 法で70％であり，逆に Littler 法，White 法では40％と低い．Verdan・Michon 法では ADL 評価良好なものでもその成績評価は低い（Fig. 1）．

非利き手側単指損傷例では成績優と ADL 満点の一致は82％と Van't Hof・Heiple 法で高く，Lindsay・McDongall 法がこれに続き ADL 評価平均点も類似している（Fig. 2）．

利き手側多指損傷例では成績優と ADL 満点の一致は62.5％と Van't Hof・Heiple 法で高く Lindsay・McDongall 法がこれに続き先の2群と同じ分布を示している（Fig. 3）．

非利き手側多指損傷例では77％が神経損傷を合併し，成績，ADL 評価とも悪く各評価法とも最低点である（Fig. 4）．4群全体で各評価法での成績優における ADL 満点の占める割合は Van't Hof・Heiple 法で73％と高く，White 法，Litter 法で最も低い（Fig. 5）．次に成績別に ADL 評価の平均点の分布をみると成績優に高得点，不可に最低点がみられる点は各評価法と

**Fig. 1**　I One digit injury in the dominant side

| | Littler | White | Van't Hof・Heiple | Lindsay & McDougall | Verdan & Michon |
|---|---|---|---|---|---|
| Excellent | ●●●● 119 | ●●●●○ ○○○ 118.3 | ●●●●● ●●○○○ ○○○○○ 113 | ●●●●● ●○○○○ ○○○ 116.5 | ●●●●● ○○○ 116 |
| Good | ●●●●● ●○○○○ ○○○○○ ○○○○○ ○○○○○ 107.3 | ●●●●○ ○○○○○ ○ 104.5 | ●●○○○ ○○○○ 103 | ●●●○○ ○○ 108 | |
| Fair | | ●●○○○ ○○ 108.2 | ●○○○○ 110 | ●○○○○ ○○ 95 | ●●●●● ○○○○○ ○○○○○ ○○○○○ 107.2 |
| Poor | ○○ 113.3 | ○○○ 104.1 | ○ 93 | ○○ 105.7 | ○ 93 |

●：case of perfect result in ADL

The numerical value means averrage of ADL evaluation in each group

**Fig. 2** II One digit injury in the subordinate side

| | | | | | |
|---|---|---|---|---|---|
| Excellent | ●●●●●<br>○○<br>116.5 | ●●●●●<br>○○○<br>115 | ●●●●●<br>●●●●○<br>○<br>115.7 | ●●●●●<br>●●●○○<br>○<br>116.1 | ●●●●●<br>●○<br>118.3 |
| Good | ●●●●●<br>●○○○○<br>113.8 | ●●●●○<br>116.8 | ●○○<br>115.2 | ●●○<br>115.3 | |
| Fair | | ●○○○○<br>○<br>109.6 | ●○○○<br>112 | ○○<br>113.3 | ●●●●○<br>○○○○<br>100.7 |
| Poor | ○○○○○<br>98.4 | ●○○<br>92.5 | ○○<br>80.5 | ●○○○○<br>○<br>99.4 | ●○○○○<br>○<br>102.1 |
| | Littler | White | Van't Hof<br>・<br>Heiple | Lindsay<br>&<br>McDougall | Verdan<br>&<br>Michon |

**Fig. 3** III Multiple digits injury in the dominant side

| | | | | | |
|---|---|---|---|---|---|
| Excellent | ●○○<br>116.5 | ●○○○○<br>105.8 | ●●●●●<br>○○○○○<br>○○○○○<br>111.2 | ●●●○○<br>○○○○<br>106.7 | ●●●●○<br>○○○○<br>109.8 |
| Good | ●●●●●<br>●●○○○<br>○○○○○<br>○○○○<br>67.6 | ●●●●●<br>○○○○○<br>○○<br>113.7 | ●●●○○<br>105 | ●●●○○<br>○○○○<br>115 | |
| Fair | | ●●○○<br>117.5 | ○○○<br>74.8 | ●●○○○<br>108.1 | ●●●●○<br>○○○○○<br>○○○<br>113.6 |
| Poor | ○○○○○<br>○<br>80.8 | ○○○○○<br>○○<br>83.9 | ○<br>112.5 | ○○○○○<br>82.8 | ○○○○○<br>○<br>80.8 |
| | Littler | White | Van't Hof<br>・<br>Heiple | Lindsay<br>&<br>McDougall | Verdan<br>&<br>Michon |

**Fig. 4** IV Multiple digits injury in the subordinate side

| | | | | | |
|---|---|---|---|---|---|
| Excellent | ○<br>100 | ○○○<br>74.6 | ○○○○○<br>○○○<br>93 | ○○○○○<br>○○<br>98.4 | ○○<br>108 |
| Good | ●○○○○<br>○○○○○<br>○○○○○<br>○<br>101 | ○○○○<br>116 | ●○○○○○<br>○○○○○<br>○<br>101.4 | ○○<br>116 | |
| Fair | | ●○○○○<br>○○○○<br>104.7 | ○○○○○<br>92.9 | ●○○○○<br>○○○○○<br>○<br>103.5 | ○○○○○<br>○○○○○<br>○○○○○<br>102 |
| Poor | ○○○○○<br>○○○○○<br>○○○○○<br>○<br>87 | ○○○○○<br>○○○○○<br>○○○○○<br>○○<br>87 | ○○○○○<br>○○○○<br>80 | ○○○○○<br>○○○○○<br>○○○<br>80.5 | ●○○○○<br>○○○○○<br>○○○<br>82 |
| | Littler | White | Van't Hof<br>・<br>Heiple | Lindsay<br>&<br>McDougall | Verdan<br>&<br>Michon |

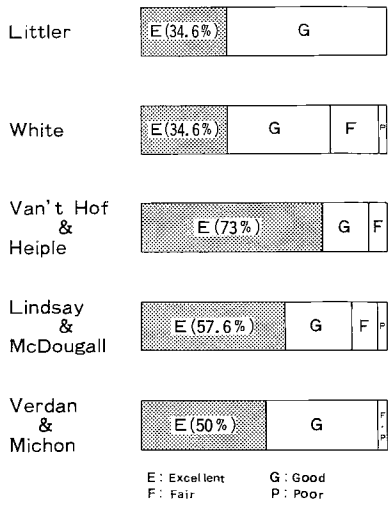


**Fig. 5** The distribution of perfect score cases of ADL eraluation in graded excellent.

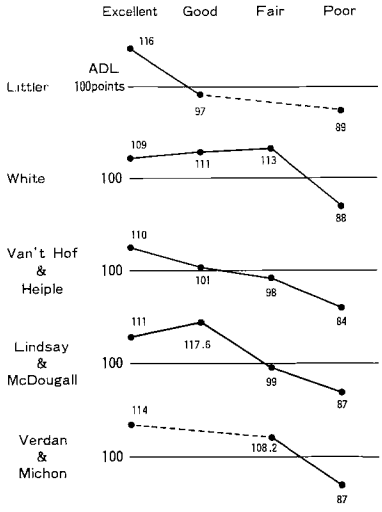


**Fig. 6** The relationship between average scores of ADL evaluation and results in each methed.

も一致しているが，Littler 法では成績良での得点が極端に低下し，White 法，Lindsay・McDougall 法ではその成績と ADL 評価は必ずしも平行しない．これらに反して Van't Hof・Heiple 法ではその成績と ADL 評価がよく一致して段階的に分布している．以上より ADL 評価よりみれば Van't Hof・Heiple 法の成績評価法が最も実際的であると思われる．

次にピンチ力の健側比と ADL 評価の関係をみると利き手側，非利き手側ともに一定の傾向はみられない．握力でもピンチ力と同様にばらつきはみられるが，ADL 評価満点例では握力が健側比 80 %以上を示すものが多く，ADL 上ピンチの回復よりも握力の回復が重要なことを示唆している．

長母指屈筋腱損傷例では屈曲角の健側比は平均 73 %，ピンチ力 87 %，握力 88 %で全体に ADL 評価はよく IP 関節の可動域の改善と ADL 評価にはとくにに関連性はみられなかった．

ADL 評価で共通して減点の対象となった主な動作はボタンのはめはずし動作，牛乳びんのふたをとる動作，カフスボタンをとめる動作，スナップのはめはずし動作，ポケット内小物の出し入れ動作の順で更衣動作における巧緻動作が多かった．中でも問題となった成績評価優で ADL 評価の悪い症例は損傷指を使用しない小児例と，成人では知覚障害を残す損傷指を使用しない傾向がみられとくにに示指にこの傾向が強かった．

## ま　と　め

①術後成績評価と ADL 評価で，最も相関性がみられるのは Van't Hof・Heiple 法であつた．計測法も簡単であり，ADL 評価の目やすともなりうる評価法であると思われた．

②成績評価と ADL 評価が極端に異なるのは小児では損傷指を使用しない傾向がみられ，成人では知覚障害を伴った損傷指を使わない傾向がみられるためである．

③ピンチ力の回復よりも握力の回復の方が術後 ADL 評価との相関性がみられた．

④長母指屈筋腱損傷例では成績評価と ADL 評価の間に平行関係はない．

## 文　　献

1) Boyes, J. H.: Flexor tendon grafts in the fingers and thumb. An evaluation of end results. J. Bone Joint Surg., 32-A: 489-499: 531, 1950.
2) Lindsay, W. K., et al.: Direct digital flexor tendon repair. Plast. & Reconstruct. Surg., 26: 613-621, 1960.
3) Littler, J. W.: Free tendon grafts in secondary flexor tendon repair. Am. J. Surg., 74: 315-321, 1947.
4) Van't Hof, A., et al.: Flexor tendon injuries of the fingers and thumb. J. Bone Joint Surg., 40-A: 256-262, 1958.

5) Verdan, C., et al.: Lefraitement des plaies des tendons flechisseurs des doigfs. Rev. chir. orfhop., 47: 285-425, 1961.
6) White, W. L.: Secondary restoration of fingr flexion by digital tendon graft. Anevaluaftion of seventy six cases. Am. J. Surg., 91: 662-668, 1956.
7) 土屋弘吉 他：日常生活動作，第2版，医歯薬出版，1984.

**質 問**

済生会神奈川県病院整形外科 佐々木 孝

ADL 119項目の調査結果と，現在までの種々の術後成績評価を対比しておられる訳ですが，私共の経験症例の中には，ガラス屋で仕事上TPDが完全に0にならないと不便きわまりないという例もあり，やはり，屈曲，伸展の獲得の程度を中心とした評価が重要なのではないかと思います．ADLがすべて満足に行えるということと術後成績評価法を同一のレベルで考えて良いものでしょうか．

**回 答** 舞子台病院整形外科 荒掘弥須男

今回は一般的なADL評価について検討した．今後職業なども考慮し検討してみたいと思う．

日 手 会 誌，第2巻 第1号 97-100，1985

# 手背腱膜構造と指伸筋腱の外傷性脱臼について

東京医科歯科大学整形外科学教室
石 突 正 文・武 田 修 一
久保田 耕 造・請 川 洋
荒 井 孝 和・中 川 照 彦
代 田 雅 彦・古 屋 光太郎

# The Anatomy of the Extensor Apparatus of the Hand and Traumatic Ulnar Dislocation of the Extensor Tendons of the Fingers

Masafumi Ishizuki, et al.
Department of Orthopaedic Surgery, Tokyo Medical and Dental University School of Medicine

We dissected fifteen cadevaric specimens and investigated the dorsal aspect of the hand on the occasion of surgjery. After removal of the dorsal skin and subcutaneous fat tissue which contains cutaneous nerve and vascular vessels, we can find comparative thick fascia which was descibed as the supratendinous fascia by Anson. Underneath the supratendinous fanscia, common extensor tendons are identified embedded in the thin intertendinous fascia. The infratendinous fascia is located between the intertendinous fascia and the perimisium of the interosseous muscle. Distal part of the infratendinous fascia continues in the dorsal capsul of the metacarpophalangeal joint. And the loose connective tissue between the extensor tendon and the dorsal capsule seems to originate from the infratendinous fascia. It was also identified that the extensor digiti minimi tendon run in the supratendinous fascia, and the extensor indicis proprius tendon run in the infratendinous fascia.

We experienced six cases of traumatic dislocation of the extensor tendon. We classified two types of injury according to affected site of the injury.

Type I: Rupture of superficial layer of the sagital band, the extensor tendon slips down over deep layer of the sagital band.

Type II: Rupture of both layers of the radial sagital band and the connection between the extensor tendon and the dorsal capsul of the metacarpophlangeal joint. And the extensor tendon slips down along ulnar side of the capsul.

Two cases were classified as Type I, four cases were classified as Type II injury. Causes of Type I injury were slight stress as snapping finger or throughing a wastepaper. But on the other hand causes of Type II injury were direct blow or forced flexion of the metacarpophalangeal joint by a fall or weight bearing.

手背腱膜の構造は指の機能，手指変形の原因を知るうえで非常に重要であり古くより数多くの解剖学的，実験的な研究がなされてきた．また手の外科にたずさわる者として，手術をするにあたりその構造を熟知することは必須のことと考えられる．しかしながら，手術に際して駆血帯を使用しても，その構造を完全に識

**Key words**: extensor tendon dislocation, supratendinous fascia, intertendinous fascia, infratendinous fascia
**Address for reprints**: Masafumi Ishizuki, M. D., Department of Orthopaedic Surgery, Tokyo Medical and Dental University School of Medicin, 5-45, Yushima 1 chome, Bunkyo-ku, Tokyo 113, Japan.

別することは容易なことではない．例えば，指伸筋腱の外傷性脱臼においてもその損傷，断裂部位の知見は報告者によりまちまちで，完全に一致しているとはいえない．諸橋らは総指伸筋腱の MP 関節部での側方安定性は sagital band と intertendinous fascia の両者により得られ，とくに後者の広範な断裂は伸筋腱側方脱臼に大きな影響を与えると述べている[5]．その後も多くの報告者がこの主張に賛同している[3)6)]．しかし，安達らは第 19 回日本手の外科学会において，伸筋腱脱臼における intertendinous fascia の重要性に疑問をなげかけ expansion hood, sagital band, anchorage, intertendinous fascia などの諸用語を整理し，その定義を統一することの重要性を強調している[1]．その後もこの問題に対する明解な結論はでていない．

われわれは総指伸筋腱の外傷性脱臼の 6 例を報告するとともに，死体解剖所見に文献的考察を加え手背腱膜の構造および解剖学的名称を整理してみた．

## 手背腱膜の構造と機能について

外傷，悪性腫瘍などにより切断された上肢 5 例と，解剖用屍体 10 例を用いて検索した．まず手背部の皮膚を真皮を含めて剝がすと血管，皮神経などを含んだ脂肪層が出現する．この脂肪層を切除すると比較的厚いしっかりした腱膜が出現する．Anson や Landsmeer らが述べているように，伸筋腱を包む腱膜は伸筋腱を中心にして三層構造となっており，Anson が名付けたように，それぞれ表層より Supratendinous Fascia, intertendinous fascia, infratendinous fascia と呼ぶのがふさわしいように思われる[2)4)]．

一番表層の supratedinous fascia は厚く，近位に追っていくと手関節部で dorsal carpal ligament に移行している．また Supratendinous fascia を橈側から尺側に剝がしていくと，きれいな光沢を帯びた総指伸筋腱が露出してくる．さらにこの fascia を反転していくと，この fascia の層の中に小指伸筋腱が含まれていることが分かる．またこの fascia を遠位に追求していくと，MP 関節部では伸筋腱や Sagital band の表層を通って指先の方にまで続いている（Fig. 1-a）．

Supratendinous fascia の下には総指伸筋腱を含んだ intertendinous fascia の層があり総指伸筋腱の横の連絡をとっている．この fascia は薄くしかも脆弱であるので，剝離操作中に破れやすい．intertendinous fascia を遠位に追っていくと MP 関節部では sagital band につながっていて，両者は同じ層に在るといえる（Fig. 1-b）．

intertendinous fascia の下の層は infratendinous fascia で比較的厚いしっかりした筋膜層である（Fig. 1-c）．この層には示指伸筋腱が含まれている．したがって手背において伸筋腱は浅層より小指伸筋腱，総指伸筋腱，示指伸筋腱の順に三層となっていて，それぞれ三層の fascia に含まれていることが分かる（Fig. 2）．



**Fig. 1-a** Supratendinous Fascia

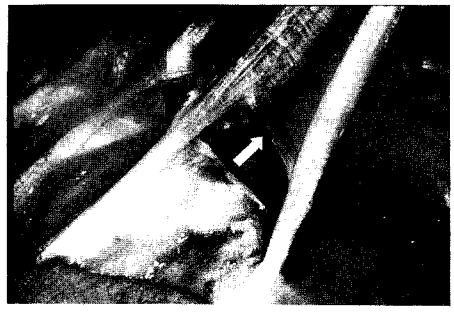

**Fig. 1-b** Intertendinous Fascia

**Fig. 1-c** Infratendinous Fascia

infratendinous fascia を MP 関節部で観察すると，掌側では MP 関節の背側関節包に接続し，背側では伸筋腱や Sagital band の掌側面に線維を送っているように思われる．しかしこの伸筋腱と関節包の間の loose connective tissue の起源は intertendinous fas-

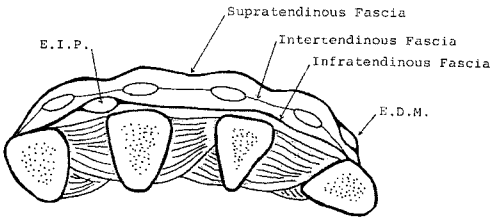


Fig. 2-a

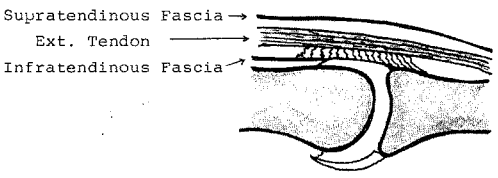


Fig. 2-b

cia にあるのか infratendinous fascia にあるのか判然としない．この loose connective tissue は MP 関節遠位部では伸筋腱から基節骨基部への insertion の形態をとり，sagital band と共に伸筋腱の側方安定性に寄与している．

また sagital band と伸筋腱の関係についてよく観察してみると，sagital band は浅層，深層の二層に分かれていて，浅層は非常に薄く伸筋腱の表面を横走しているが，伸筋腱を裏うちしている深層は比較的厚くしっかりしている．この sagital band の二層が伸筋腱を包み込むようにして側方安定性に重要な働きをしている（Fig. 4）．

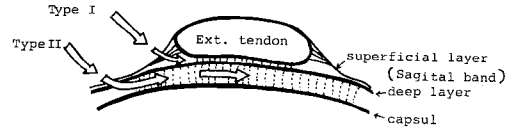


Fig. 4

## 外傷性伸筋腱脱臼例の検討

われわれが経験した外傷性伸筋腱脱臼のうちで手術所見のはっきりしている 6 例について検討を加えた．受傷部は全例右中指であった（Table 1）．以下代表的な症例を提示する．

Table 1　Case of traumatic extensor tendon dislocation

| | case | age | sex | site of injury | cause | type of injury |
|---|---|---|---|---|---|---|
| 1 | K. H. | 40y. | f. | right middle | throughing of waste-paper | I |
| 2 | A. K. | 48y. | m. | right middle | weightbearing with fisting | II |
| 3 | M. T. | 36y. | m. | right middle | fall | II |
| 4 | T. Y. | 26y. | m. | right middle | hitting the ball with bat | II |
| 5 | T. Y. | 27y. | m. | right middle | snapping the finger | I |
| 6 | Y. S. | 26y. | m. | right middle | contusion | II |

## 症　　例

症例 5．27 才男，右手母指と中指の間で指をはじいた瞬間，右中指 MP 関節部の痛みが出現し，中指が尺側偏位したままとなった．近医にて 2 ～ 3 日の固定をのみ受けた．受傷後 20 日に当科受診．中指を屈曲させると MP 関節部で伸筋腱は尺側に脱臼し伸展がスムーズにおこなえない．

手術所見：sagital band の浅層が伸筋腱の橈側で切れており，伸筋腱は sagital band の深層の上を尺側に滑脱していた．伸筋腱を整整復し深層と伸筋腱を縫合し，断裂した浅層も修復した（Fig. 3-a）．

症例 3．36 才男．畳の上で滑って転倒，右中指が屈曲，尺屈を強制された．その後同部に運動痛，腫脹出現．中指を屈曲すると伸筋腱は MP 関節部で尺側に脱臼する．

手術所見：伸筋腱より橈側 2 ～ 3 mm の所で sagital band の浅層・深層とも断裂しており，伸筋腱は MP 関節の関節包の上を尺側に滑脱していた．伸筋腱と関節包の間の結合指識にも断裂が認められた．sagital band の断裂部の修復をした（Fig. 3-b）．

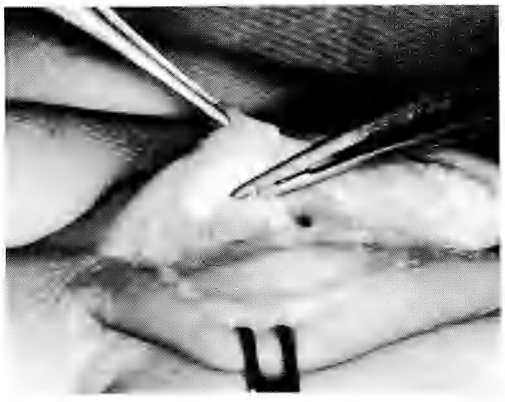

**Fig. 3-a:** Case No. 5. Type I injury. The right forceps is grasping deep layer of the sagital band.

**Fig. 3-b:** Case No. 3. Type II injury. Both layers of the sagital band were ruptured.

## 考　　察

われわれは手背部で腱膜構造の解剖学的検索をおこない，三層構造を有していることを確かめた．それぞれの腱膜はAnsonが命名したようにSupratendinous fascia, intertendinous fascia, infratendinous fasciaと呼ぶのがふさわしいと考えられた．

MP関節部での総指伸筋腱の側方への安定性は主にsagital bandにより担われていると考えられているが，諸橋らはintertendinous fasciaの重要性を主張している．しかしながら論文中の図を見ると，今回われわれが述べているinfratendinous fasciaに相当するものではないかと考えられる．

われわれはこの度6例の外傷性伸筋腱脱臼の症例を検討し，その損傷部位により2つのタイプに分類できると考えた．

Type I: sagital bandの浅層のみが伸筋腱のすぐ脇で断裂し，伸筋腱がsagital bandの深層の上を尺側に滑脱するもの．このタイプに入るのは6例中2例で，表に示したように紙屑を放ったり，指をはじいたりなどの軽微な力で伸筋腱が脱臼している．sagital bandの浅層が先天的に菲薄化しているなどの要素が考えられるが，手術中にその点について確認できなかった．

Type II: sagital bandの浅層，深層ともに断裂しているタイプで，伸筋腱およびsagital bandと関節包との間の連結も断裂し，伸筋腱は関節包の上を尺側に滑脱する．このタイプに属するのは6例中4例で，車のドアに手をぶつけたり，転倒して指の尺屈を強制されたなどの比較的強い外力により起きている（Fig. 4）．

この2つのタイプに対する手術療法は当然違ってくるし，この2つのタイプを同じように外傷性伸筋腱脱臼の範疇に入れてよいかなどの問題点があるが，紙面の関係で今回は解剖学的検索と脱臼のメカニズムについて述べるにとどめ，手術療法，分類などは別の稿に譲りたい．

稿を終わるにあたり，解剖材料を提供いただき御指導いただた本学第2解剖学教室佐藤達夫教授，佐藤健次講師に深謝致します．

## 文　　献

1) 安達悦之　他：MP関節部における伸筋腱脱臼，整形外科，27：1397-1398，1976.
2) Anson, B. J., et al.: The fascia of the dorsum of the hand. Surg. Gyn. Obst., 81: 327-331, 1945.
3) 生田義和　他：指伸筋腱脱臼，整形外科，21：1113-1116，1970.
4) Landsmeer, J. M. F., et al.: Anatomical and functional investigations and the articulation of the human fingers. Acta Anat. Suppl., 24: 1-69, 1955.
5) 諸橋政樹　他：指伸筋腱特発性脱臼の小経験と考察，整形外科，18：354-356，1967.
6) 長野芳幸：興味ある総指伸筋腱脱臼の1例，整形外科，20；1435-1437，1969.

日 手 会 誌, 第2巻 第1号 101-104, 1985

# 手背，前腕部における手指伸筋腱損傷の治療

名古屋大学医学部分院整形外科
蟹江純一・中村蓼吾
西川卓也・堀 宗敏
杉浦 勲
名古屋大学医学部整形外科学教室
三浦隆行

# Treatment for Lacerated Extensor Tendons in the Dorsum of the Hand and the Distal Forearm

Junichi Kanie, et al.
Department of Orthopaedic Surgery, Branch Hospital,
Nagoya University School of Medicine

## Introduction

Treatment of the lacerated extensor tendons is likely to be considered easier than of flexor tendons. But the adhesion in the dorsum of the hand and the myostatic contracture are apt to be caused an impediment of tendon excursion, therefore, they have a bad effect on not only extension but also flexion of the fingers. So careful consideration is necessary for the treatment of the lacerated extensor tendons as well as flexor tendons.

## Clinical material

102 patients with 173 lacerated extensor tendons were studied about their treatment and results. The ages of the patients ranged from one year to 72 years old, averaging 35 years old. Distribution of lacerated tendons was classified by Verdan's classification, as follows; 19 patients in Zone 5, 37 in Zone 6, 32 in Zone 7, 14 in Zone 8. In this study, only E. P. L. and E. D. C. tendons were investigated, excluding E. P. B., E. I. P, and E. D. M. tendons.

## Treatment

In immediate treatment end-to-end suture was done for all E. D. C. tendons, but in delayed treatment end-to-end suture was done merely a half, tendon graft and transfer were performed for the remainder. E. I. P. tendon transfer to lacerated E. P. L. tendons was performed in large numbers, especially in delayed treatment because of its good result.

Recently, early active motion exercise was begun using dynamic splint to prevent undesireble stiffness of the finger joints by prolonged immobilization.

## Method of evaluation

Evaluation was made by the ratio of active range of motion in related joints to the normal range of motion. Excellent results, more than 3/4 of normal range of motion; good results, less than 3/4

**Key words**: treatment, laceration, extensor tendon
**Address for reprints**: Junichi Kanie, M. D., Department of Orthopaedic Surgery, Branch Hospital, Nagoya University School of Medicine, 1-1-20 Daiko Minami, Higashi-ku, Nagoya, Japan.

and more than 1/2; fair results, less than 1/2 and more than 1/4; poor results, less than 1/4.

Results

Of the 117 tendons, 72 tendons (62 %) were classified as excellent, 16 (22 %) as good, 17 (14 %) as fair, 2 (2 %) as poor.

Spontaneous laceration group made best result, and clean cut injury group ranked next. Cases with immediate treatment made better result than those with delayed treatment. But in spite of delayed treatment, E. P. L. tendon lacerations were successful due to tendon transfer using E. I. P. tendons.

## はじめに

手指伸筋腱損傷の治療は，屈筋腱の治療と比べると，腱鞘との癒着などのわずらわしい問題が少なく，一般的には安易に考えられがちである．しかし軟部組織に乏しい手背部での癒着や，腱中枢部での myostatic contracture などが生じやすく，それらによる腱の滑動障害は指の伸展のみならず，屈曲についても重大な影響を及ぼすことが多い．したがってその治療に際しては，屈筋腱の場合にも増して，慎重な配慮が必要である．今回は複雑な伸展機構の関与する指背部を除き，手背部から前腕遠位部にかけての伸筋腱断裂について，その治療法・治療成績などを検討したので報告する．

## 対象

昭和43年より昭和59年までの17年間に当科で治療を行った102症例について検討したが，骨折，高度の皮膚挫滅など，成績に多大の影響を及ぼすような合併症を持った症例は除外した．左右差はなく，男78例，女24例と男が約3倍であった．年令は1～72才まで平均34.8才で，30才代が多かったが，50才以上も1/5を占めていた．腱断裂の部位は Verdan の分類[4]による Zone 5 が19例，6が37例，7が32例，8が14例であった．断裂より手術までの期間は長期間のものが多かったため，平均22.6週と長かったが，断裂後4週以内の新鮮例といえるものは33例で約1/3であった．

損傷腱は総指伸筋腱（以下 E. D. C. と略す）が63腱と最も多く，次いで長母指伸筋腱（以下 E. P. L. と略す）が54腱となっていた．示指固有伸筋腱25腱，短母指伸筋腱20腱，小指固有伸筋腱11腱については症例数が少いこと，成績評価が難しいことなどにより，今回の検討からは除外し，E. D. C, E. P. L. についてのみ検討した．

## 治療法

端々縫合が原則であるが，それが不可能な場合も多く，それらに対しては腱移植，腱移行などが行われた．新鮮例については，E. D. C. では24腱すべてに端々縫合が可能であったが，E. P. L. では皮下断裂も多く，腱移行，腱移植が14腱中5腱になされていた．陳旧例においては E. D. C. では39腱中19腱にしか端々縫合が行われず，残りは腱移植，腱移行がなされた．E. P. L. では示指固有伸筋腱（E. I. P.）の移行による再建が，手技も比較的簡単で，成績も良好なことより，40腱中31腱に腱移行がなされていた．

## 成績判定

成績の判定には，矢部らの判定基準[5]を参考にして評価を行った．これは自動関節可動域の健側との比率により判定するもので，母指については IP 関節，示～小指については MP 関節の ROM の健側との比率を用いた．A群（excellent）は，100～75 %の可動域があるもの，B群(good)は74-50 %もの，C群(fair)は49-25 %のもの，D群（poor）は24-0 %のものである．

## 成績

A群は E. D. C., E. P. L. あわせて61.5 %で E. P. L. が E. D. C. の成績をやや上まわっていた．しかし B群以上の割合には，ほとんど差がなく，80 %以上に good 以上の結果を得た（Fig. 1）．新鮮例と陳旧例の成績の比較では E. D. C., E. P. L. とも当然ながら新鮮例の方が良好な成績で，D群は新鮮例には認められなかった．

原因別の比較では，皮下断裂が最も良好な成績で，C群，D群とも認められず，以下鋭利な刃物による切創例，鋸などによる挫創例の順で成績は悪化した．D群は挫創例にのみ認められた(Fig. 2)．Zone 別の成績をみると，E. P. L. では Zone 7 の成績が良好であった．E. D. C. では Zone 5 での成績が良好で，両者とも

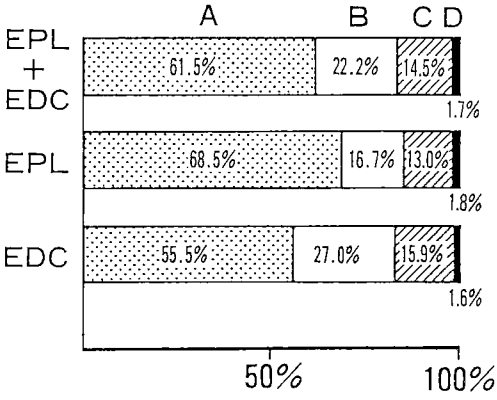


**Fig. 1** Results

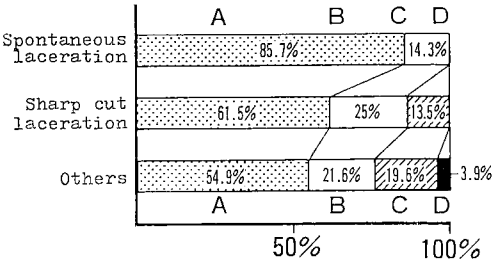


**Fig. 2** Results according to causes of lacerated tendons

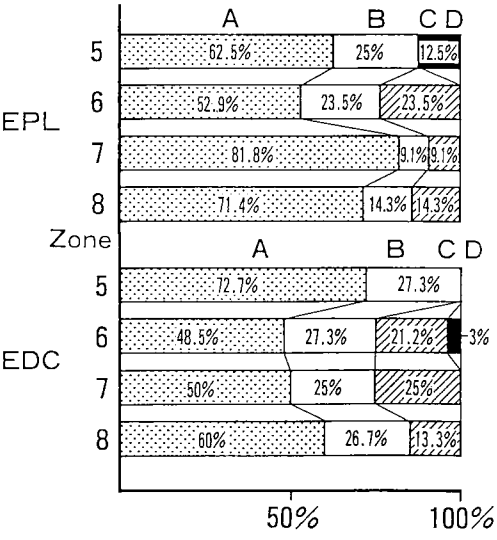


**Fig. 3** Results according to distribution of lacerated tendons

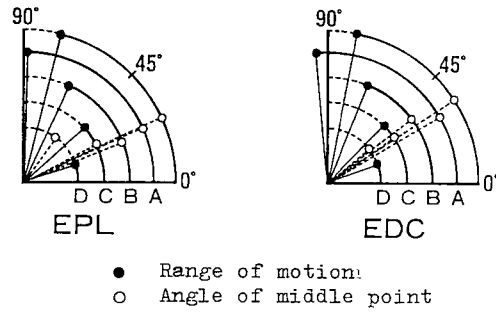


**Fig. 4** Range of motion and angle of middle point after treatment

Zone 6 の成績が最低であった(Fig. 3)．術後可動域は E. D. C. で平均 79.2°, E. P. L. で平均 77° であった．また伸展から屈曲までの可動域の中点をとってみると，E. D. C., E. P. L. とも各群の可動域の差はあるものの，中点の値は各群間にほとんど差を認めなかった（Fig. 4)．この中点の値は，関節の伸展位拘縮の指標となるもので，その値が小さいものほど伸展位の傾向が強いと考えられるが，われわれの症例については，成績不良例であっても，その傾向は増大していなかった．

## 考　　察

Zone 5～8 における伸筋腱損傷治療に関しての問題点は，やはり術後の固定による腱の癒着，ならびに関節拘縮の発生であろう．われわれはこれを少しでも防止すべく，約 10 年前より症例を選び，可能な限り早期より指の自動運動を開始することとしている．この方法は，術後のギプスに outrigger をとりつけ，ゴムの力で MP 関節，または IP 関節を伸展位に保持しつつ 20°～30° まで自動屈曲のみ，翌日より許可するもので，屈筋腱損傷における Kleinert の早期自動運動の伸筋腱への応用である．術後固定ギプスは 3 週間で除去し，なお 2 週程度，手関節を背屈位に固定し，MP 関節，母指では IP 関節を伸展位に保持する dynamic splint を装着して自動運動の範囲を増加させていくものである．Stuart[3] や Dargan ら[1] は術後 2 週の固定後，制限つきではあるが，指の自動運動を開始して良好な結果を得ており，Mason ら[2] は適度な運動による刺激が，腱の修復に役だつと述べている．つまり，再断裂が生じない程度に可能な限り早期よりの運動開始が望ましいと考えられるが，われわれの方法もこれらの考えに沿ったものといえよう．splint 装着時の筋電図所見

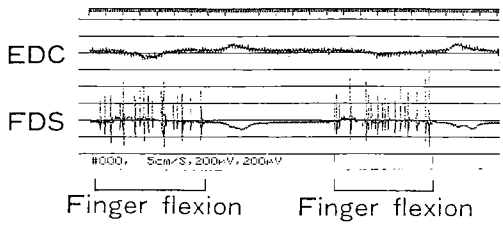


**Fig. 5** Electromyography of EDC and FDS in case of active finger flexion

(Fig. 5)によれば，指を軽く屈曲してから力を抜いて指が他動的に伸展される際には，伸筋にはまったくNMUは認められず，筋収縮による縫合部への影響はほとんどないと考えられる．実際にこの方法で早期運動を行ったもので，再断裂などを生じたものは経験せず，関節拘縮防止にはよい方法の一つと考えている．

## ま と め

1. Zone 5～8までの伸筋腱断裂，とくにE. D. C., E. P. L. について検討した．

2. 新鮮例では腱縫合が可能な例が多かったが，陳旧例の場合は，腱移植，腱移行を要するものが多かった．

3. 新鮮例の方が陳旧例より成績が良好であったが，E. P. L. の皮下断裂など，陳旧例でも良好な成績が得られるものもあった．

4. 皮下断裂，刃物による切創，その他の挫創の順で成績が悪化した．

5. 術後早期自動運動を行い，拘縮発生の予防につとめた．

## 文 献

1) Dargan, E. L.: Management of extensor tendon injuries of the hand. Surg. Gyn. & Obst., 128: 1269-1273, 1969.
2) Mason, M. L., et al.: A report upon the rate of healing of tendons. Ann. Surg., 113: 424-456, 1941.
3) Stuart, D.: Duration of splinting after repair of extensor tendons in the hand; a clinical study. J. Bone Joint Surg., 47-B: 72-79, 1965.
4) Verdan, C. E.: Hand Surgery. Williams & Wilkins Co., Baltimore, 250-254, 1966.
5) 矢部 裕 他：手指伸筋腱損傷の治療成績の検討—特に手背から前腕における重度損傷について—，整形外科，29: 1236-1239，1978.

**質 問** 国立佐倉病院整形外科 保坂 瑛一

術後edemaなどのためExtension contractureをきたしやすい点，また$Z_6$では癒着が不可避ではないかと考えているため（骨の出ているものなど）伸筋にはantagonistとしての機能のみもとめて，最大の指屈曲をえるようにMP-J, K wire屈曲位固定していますが先生の症例ではExt位のsplintingをされていますがwrist屈曲位でのTPDなどの点はいかがでしょうか．（EPLとclean cut injuryは除きます．）

**回 答** 名古屋大学分院整形外科 蟹江 純一

指の伸展障害より，屈曲障害の方が重大であることは異論のないところである．したがって少しでも伸展拘縮を生じさせないように，われわれは可能な限り早期に自動屈曲運動を装具による制限下に開始して，その防止に努めている．

日 手 会 誌, 第2巻 第1号 105-108, 1985

# 有痛性伸筋腱腱間結合について

岩手医科大学整形外科学教室
原田 斎・阿部正隆
遠藤重厚・西田 淳

# Painful Intertendinous Connection

Hitoshi Harada, et al.
Department of Orthopaedic Surgery, School of Medicine,
Iwate Medical University

A. We diagnosed one case as "painful intertendinous connection" in 1981. He complained some pain of the intertendinous connection between extensor digitorum corresponding to right indexfinger and longfinger after playing the KYUDO (Japanese archery). In operation the intertendinous connection was ruptured partially and adhered.

B. Research

1. Method of the research

1) We identified by palpation the distal edge of the intertendinous connection between extensor digitorum corresponding to index finger and longfinger. We measured Acm, the distance between the edge and MP joint knuckle tip at power gripping position.
2) We measured Bcm, the distance of 5th metacarpal head descent at power gripping position.
3) We measured Ccm, the distance between proximal palmar finger crease, radial end of indexfinger and proximal palmar finger crease, ulner end of littlefinger.
4) Some symptome was investgated at power gripping in various position of wrist joint.

$\frac{A}{C}$: the distance index of the intertendinous connection between extensor digitorum corresponding to indexfinger and longfinger at power gripping position

$\frac{B}{C}$: the index of 5th metacarpal head descent at power gripping position

2. Result of the research

1) The more nearer to MP joint the intertendinous connection, the more cases who complain some heavy feeling and pain at power gripping are.
2) The more 5th metacarpal head descent at power gripping position is, the more cases who complain some heavy feeling and pain at the position.
3) Some cases who complain some heavy feeling and pain increased in numbers by ulner and palmar flexion of wrist joint.

C. We consider the onset mechanism of "painful intertendinous connection" as follows. There are somebody who have the intertendinous connection near to MP joint, whose 5th metacarpal head descend much at power gripping. When they play the KYUDO, "painful intertendinous connection" occur.

## 症 例 の 紹 介

まず，われわれが仮称として“有痛性伸筋腱腱間結合”とした症例を供覧する．症例は37才，男性，高校教師で，主訴は右手背部痛であった．現病歴；昭和56年5月，初めて弓道を行い，右手背の腫脹と疼痛が出

**Key words**: hand, intertendinous connection, extensor digitorum
**Address for reprints**: Hitoshi Harada, M. D., Iwate Medical University, Uchimaru 19-1, Morioka, Iwate, Japan.

現した．6月には腫脹は軽快したが，疼痛は持続し，昭和57年4月に当科を受診した．初診時所見；右手背，第2指間やや近位部に圧痛と軽度の腫脹を認め，同部に横走する腱間結合を触れた．また，握りこぶしをつくったとき，第2指間の陥凹が第3指間のものより浅くなっていて，その部の腱間結合がかなりMP関節に近いと思われた．診断がつかないままで経過観察していたが，疼痛が持続したために発症から約2年目に手術を施行した．手術時所見；示指腱と中指腱の間の腱間結合（以後，腱間結合と略す）は膜様で，その遠位縁で部分断裂と癒着が認められた（Fig. 1）．その切除によってそれまでの疼痛は完全に消失した．

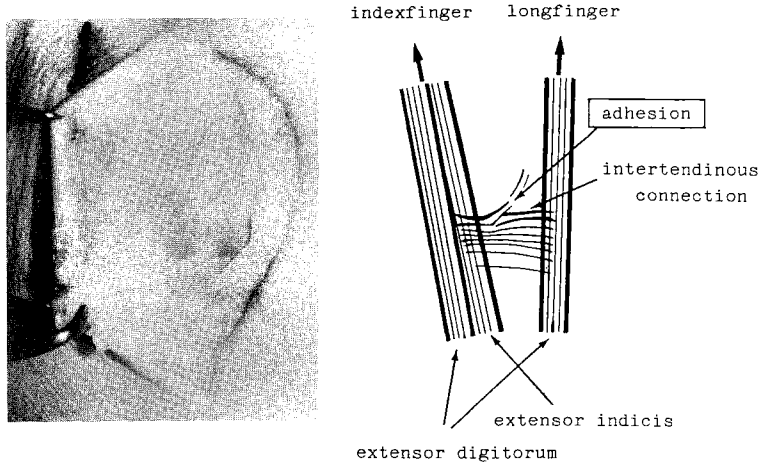


**Fig. 1**　Operation finding ; There was adhesion and partial rupture of the intertendinous connection between ext. dig. com. tendons corresponding to rt. indexfinger and longfinger.

## 調　査　方　法

腱間結合の高さおよび弓道の手の肢位が，この疾患に関連しているのではないかと考え，以下の調査を行った．まず握りこぶしをつくったときの腱間結合の高さを用手的に検索し，示指と中指の指丘の先端を結ぶ線の中点からの距離を測定，A cmとし，同時に圧痛の有無を調査した．次に小型のかね尺で，握りこぶしをつくったときの，第2および第3中手骨を結ぶ延長線からの第5中手骨骨頭の沈み込を測定，B cmとした．手の大きさによるA，Bの数値の補正のために，手指をあわせた状態で，示指の近位掌側指皮膚線の橈側と小指のそれの尺側を結ぶ距離を測定，C cmとした．Cに対するA，Bのパーセンテージを求め，それぞれの指数とした．またさまざまな手関節の肢位で握りこぶしをつくらせ，重圧感や疼痛の有無を調査した．

## 調　査　結　果

調査対象は，岩手医大，整形外科外来を受診した，手の疾患のない患者182名で，男女比は3対4で，年令は12～81才，平均38.4才であった．腱間結合は左右差はほとんどなく，約18％は欠損し，高さの指数11～20にピークを有していた（Fig. 2）．腱間結合の圧

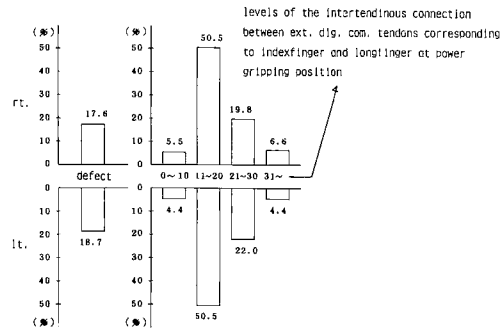


**Fig. 2**　Levels of the intertendinous connection between ext. dig. com. tendons corresponding to indexfinger and longfinger at power gripping position.

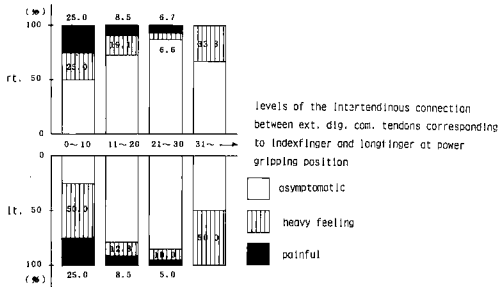


**Fig. 3** Proportion of the cases who complain some heavy feeling and pain in each levels of the ext. dig. com. tendons between ext. dig. com. tendons corresponding to indexfinger and longfinger at power gripping position.

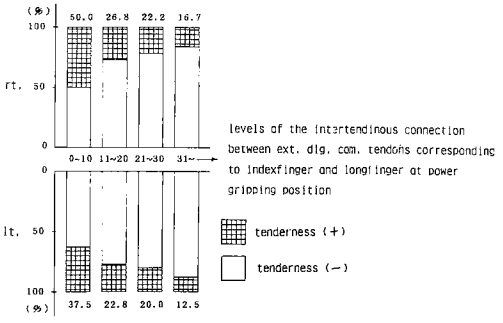


**Fig. 4** Proportion of the cases with some tenderness in each levels of the intertendinous connection between ext. dig. com. tendons corresponding to indexfinger and longfinger at power gripping position.

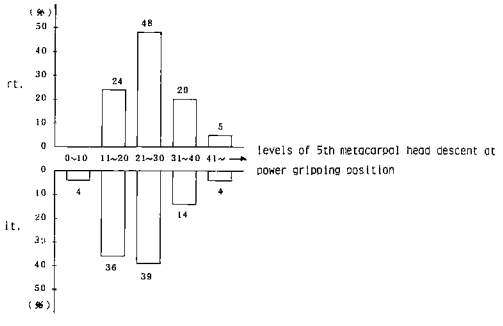


**Fig. 5** 5th metacarpal head descent at power gripping position.

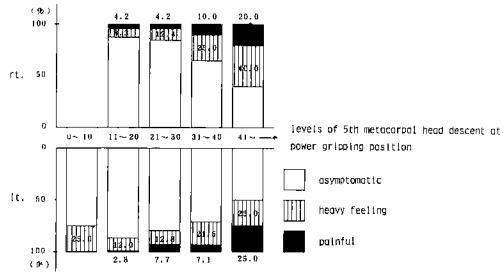


**Fig. 6** Proportion of the cases who complain some heavy feeling and pain in each levels of 5th metacarpal head descent at power gripping position.

痛は，腱間結合の高さの指数が小さいほど，すなわち腱間結合がMP関節に近いほど圧痛を有する例が多かった（Fig. 4）．同様に腱間結合がMP関節に近いほど，握りこぶしをつくったとき重圧感や痛みを有する例が多かった（Fig. 3）．握りこぶしをつくったときの第　中手骨骨頭の沈み込みは，指数21～30にピークを有していた（Fig. 5）．また，その沈み込みが大きいほど，握りこぶしをつくったとき，重圧感や痛みを有する例が多かった（Fig. 6）．手関節の掌屈および尺屈位で握りこぶしをつくったとき，重圧感や痛みを有する例が増加した．

## 考　　察

今回の調査のきっかけとなった症例の発症の誘因は弓道であるが，調査をしていくうちに野球の投球動作で疼痛を有するという2例にそう遇した．いずれも似たような手の肢位であることは興味深い．弓道の右手の場合，環・小指の屈曲による第5中手骨骨頭の沈み込み $\alpha$ と伸筋腱の末梢へのけん引力 $\beta$，さらに手関節の尺屈 $\beta'$ によって，小指腱を尺側にけん引する力 $\gamma$ が生じ，腱間結合を介して，環指腱，中指腱をそれぞれ尺側にけん引する力 $\gamma'$，$\gamma'$ を生じる[1]．また，中指はやや伸びているので，中指腱のそのけん引力の干渉作用は少ないと思われる．今回の症例の場合，示指腱と中指腱の間の腱間結合がMP関節に近く，sagittal bandやexpansion hoodで固定されている状態でこのけん引力が比較的弱い膜様の腱間結合に作用したために，部分断裂をきたしたものと推測している．すなわち，この“有痛性伸筋腱腱間結合”は腱間結合がMP関節に近く，握りこぶしをつくったときの第5中手骨骨頭

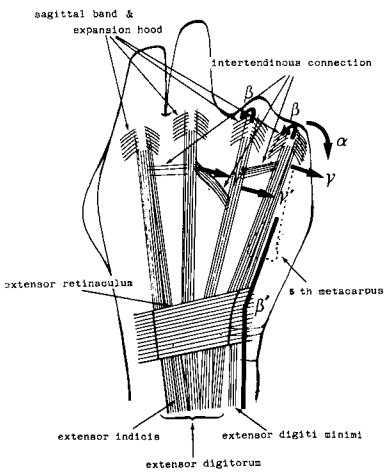


**Fig. 7** Mechanism of the stretching force of the intertendinous connection between ext. dig. com. tendons corresponding to indexfinger and longfinger; 5th metacarpal head descent ($\alpha$) by power gripping, stretching force of the ext. dig. com. tendons corresponding to littlefinger and ringfinger ($\beta$) by flexion and ulner flexion of wrist joint ($\beta'$) produce the stretching force in an ulner direction of the ext. dig. com. tendons corresponding to littlefinger ($\gamma$), ringfinger ($\gamma'$) and longfinger ($\gamma''$).

の沈み込みが大きいという素因のある人に弓道や野球の投球動作によって，疼痛が惹起されると推測している (Fig. 7).

## 結　　び

1. 右示指腱と中指腱との間の伸筋腱腱間結合の異常によって疼痛をきたした症例を経験し，その切除によって治癒し得た.

2. 182名の正常人についてその腱間結合の高さと握りこぶしをつくったときの第5中手骨骨頭の沈み込みについて調査した.

3. その腱間結合がMP関節に近いほど，また握りこぶしをつくったときの第5中手骨骨頭の沈み込みが大きいほど，重圧感や疼痛を有する例が多かった.

4. その重圧感や疼痛は，手関節の尺屈および掌屈で増加することがわかった.

5. それらから前記症例の発症機転は，示指腱と中指腱との間の腱間結合がMP関節に近いことと弓道の右手の姿勢によるものと思われる.

## 文　　献

1) Zancolle, E.: Stractural and Dynamic Bases of Hand Surgery. 2nd ed., Lippincott, Philadelphia and Toronto, 325-360, 1979.

**追　加**　　江川整形外科形成外科　江川　常一

ピアニストやタイピストに見られる腱間結合による疼痛と指独立伸展制限について，さきに本学会に発表した．環指の伸展が制限されることが多いが腱間結合の部位や線維の走行方向，結合の疎密には個人差がある．示～中指間の結合は膜状でゆるやかなことが多いがこれにも厚いものや薄いものがある．指独立伸展について測定されたか．なおピアニストなど芸術家では技術上のスランプを疼痛に逃避して訴えることがある．スポーツマンでもそれを疑う必要のある場合もあるかもしれない.

日 手 会 誌, 第2巻 第1号 109-112, 1985

# らい患者の手に行なわれた虫様筋機能再建術長期術後観察

邑久光明園整形外科
小 原 安喜子
京都大学医学部整形外科学教室
上 羽 康 夫

# Long-Term Follow-Up of Lumbrical Replacement Performed on Hands of Leprosy Patients

Akiko Obara, et al.
Department of Orthopedic Surgery, National Leprosarium, Oku-Komyoen

Reconstruction of leprosy hands was started at the National Leprosarium, Oku-Komyoen, in 1957. This article is a report of follow-up observation on the cases treated by lumbrical replacement after the method of Bunnell's, Fowler's and Brand's tendon transfer more than 15 years ago. Thirty one cases were found in OR-records in Oku-Komyoen and other hospitals where others were engaged in treatment of leprosy. Seven were excluded from this series, since they lost their fingers or the motor muscle got paralysed after the surgery. Finally 24 cases 30 hands are evaluated as following:

Eighteen hands show corrected hyperextension of MP joints.

Nine hands out of 18 show reconstructed extension of PIP joints.

Nine hands are able to take lumbrical position.

It is our impression after follow-up study in these cases, that if there is no limitation of choice of motor muscles, goals and indications are as following:

1) On the young patients with mobile claw-fingers
   Goal: Perfect correction of claw-finger without difficulty in grasping
   Choice of operation: Brand's method, either EE4T or EF4T
2) On the patients with somewhat stiff and flexed PIP joints, despite of extensive physiotherapy
   Goal: Correction of hyperextension of MP joints to grip and/or pinch with an opposed thumb
   Choice of operation: Bunnell's method to reconstruct powerful intrinsic plus action

In the same condition, if the patient is too old to switch the function of the transferred muscle, Zancoli's "lasso" operation may be helpful.

3) Fowler's method is expectable to get a satisfactory result, but in some occasion, limitation of extension of the fifth MP joint causes a trouble. Causion is required at decision of indication.

Generally speaking, functioning thumb opposition is requisit for lumbrical replacement.

Postoperative complaints suggest that 1) Safe tourniquet time may be about an hour to prevent circuratory disturbance, 2) Appropriate physiotherapy is required to get good power control for the anesthetic hand with poor feedback, as well as to re-educate the transferred muscle, and 3) Causion against paralysis of the motor muscle in later date should be put in mind, though it is difficult to foreknow long before it happenes.

**Key words**: lumbrical replacement, leprosy
**Address for reprints**: Akiko Obara, M. D., Oku-komyoen, mushiake, Oku, Okayama, Japan, Eip 701-45.

邑久光明園では1957年から手の再建手術が行われている．今回邑久光明園をはじめ，らいに関連するその他の病院，施設で虫様筋機能再建術を受け，術後15年以上経過した31症例を追跡し，現在までに，指切断や力源筋の後発麻痺，その他で評価できなくなった症例を除き，24症例30手につき報告する．

術式はBunnell法，Fowler法，Brand法[1]などが行われている（Fig. 1）．Bunnell法は浅指屈筋腱を附着部で切離し，これを裂いてlumbrical canalを通しlateral bandに縫着する．Fowler法は示指伸筋腱，小指伸筋腱をExtensor apparatusの一部まで含めて[5]附着部で切離し，手背から骨間筋を貫いて掌側に出しlumbrical canalを通しlateral bandに縫着する．Brand法は長橈側手根伸筋を附着部で切離し，遊離腱で延長する．遊離腱の先を矯正する指の数に合せて裂く．Extensor-Extensor many tailed法ではこの腱を手背筋から骨間筋を貫いてlumbrical canalを通しlateral bandに縫着する．延長腱を前腕で屈側にまわし，carpal tunnelを通しlumbrical canalを通してlateral bandに縫着するのがExtensor-Flexor many tailed法である．

**Fig. 1**

| Procedures | Motor muscle |
|---|---|
| Bunnell's method | Sublimi or sublimis |
| Fowler's method | Extensor indicis<br>Extensor dig. minimi |
| Brand's method | Extensor carpi rad. long. (Extended by free tendon graft) |
| Route | Hand dorsum to palm (EEMT)<br>Extensor aspect to flexor aspect in forearm (EFMT) |

In every method, tendons pass lumbrical canals and the insersion is lateral bands.

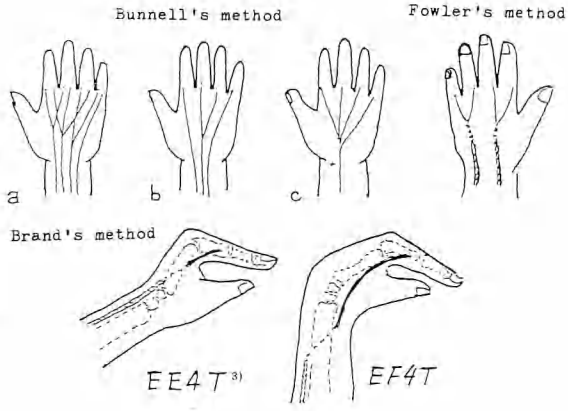


評価はclaw fingerのMP関節の過伸展が矯正され，PIP関節の伸展が再建されていること，および虫様筋指位がとれることを基準として行った．

以下症例を紹介した上で成績を纏める．

## 症　　例

第一例（Fig. 2）　Brand法施行後18年の男性．

手術時年令30才．MP関節過伸展の矯正，PIP関節の伸展再建，虫様筋指位再建は完全な状態で現在に至っている．Dr. Van Droogenbroeckが韓国国立癩病院で行った症例である．本人は術後理学療法を忠実に受け，現在に至るまでanesthetic handの保護に細心の注意を払っている．

第二例（Fig. 3）　Fowler法施行後22年の女性．

手術時年令16才．虫様筋指位はやや弱いがMP関節の過伸展は良く矯正され，自然な手指の伸展と自由な握りに本人は満足している．津下先生の手術症例で

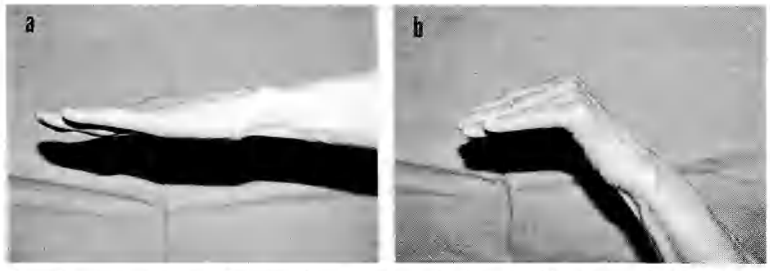


**Fig. 2-a & b**　18 years post-operative hand, reconstructed after the Brand's method; EE 4 t by Dr. Van-Droogenbroeck 48 years old Male

**Fig. 3-a, b & c**

22 years postoperative hand, reconstructed after the Fowler's method by Dr. K. Tsuge 38 years old female




**Fig. 4-a & b**　Pre-and postoperative hand reconstructed 28 years ago after the Bunnell's method by Dr. K. Tsuge

ある．

第三例（Fig. 4）　Bunnell 原法施行例．術後 28 年の男性．手術時年令 28 才．術前四指とも著明な鷲爪指変形を呈した．術後変形は良く矯正され，母指対立再建も行われて，豆粒拾い，硬貨つまみ上げなどの緻巧運動も可能であった．術後 22 年目に庭仕事中多数の棘が刺さったのに気付かず，激しい炎症を起こして以来 Intrinsic（＋）変形を来した．現在 DIP 関節の屈曲が強いが，虫様筋指位はよく保たれ，握りも自由である．




**Fig. 4-c, d & e**

28 years post-operative hand, of which pre-and-post-operative pictures are shown in plate 3-a & b, 56 years old Male The reconstructed hand had been quite tatisfactorily functioning in good shape till 6 years ago, when the hand ran numerous thorns and got severely inflammated. Thereafter, fingers showed intrinsic plus position, but the hand in usefully functioning yet.

本例も津下先生の手術症例である．

この他，PIP 関節の伸展は不充分でも MP 関節の過伸展が矯正され，母指対立再建と合わせて，安定した強い把持が可能となった例もある．

24 症例 30 手中，MP 関節過伸展は改善された状態を現在まで保っている例が 18 例，そのうち PIP 関節伸展も再建の効果を現在まで保っている例が 9 例で，虫様筋指位を現在もとり得る症例が 9 例あった．

追跡症例中には，術後良い結果が得られていたにもかかわらず，不注意に激しく手を使い，次第に変形が再発した症例や，外傷や感染で指を切断したり，力源筋に麻痺が起こって手機能が悪くなっている症例もあった（Fig. 5）．

追跡症例中，何らかの訴えをもつ例は 9 例あり，その内訳は以下の通りである．



**Fig. 5**　The well reconstracted hand was damaged by paralysis of motor muscle caused from further leprosy neuropathy besides by repeated mimor or major traumas and infection.

| | |
|---|---|
| 確実な握りの困難 | 7例 |
| かぎ下げ力低下 | 3例 |
| 力が入らない | 2例 |
| 手の不快な冷え | 5例 |

これらの訴えで問題になる点の一つは，力のコントロールのむつかしさ，再建手の正しい使い方習得の必要性，および，もう一つとして血行障害と関係する冷えが上げられる．

基礎疾患の性質から血行障害に配慮して，駆血時間はできるだけ短縮し，必要最小限の圧力で駆血する注意が必要である．駆血時間は一時間程度に止めるのが安全と思われる．

今回の追跡調査から得た印象として，らいの鷲爪変形指に行われた虫様筋機能再建は，基本的には一般原則的手術で，永続的に充分な効果を上げている．しかし個々の手の症状による適応の選択が必要[2]で，目標設定も一様ではないと思われる．力源筋の選択に制限がないとすれば，

1) 若年者の mobile claw finger には完全な伸展，虫様筋指位の再建と自由な握りを目標とし，一般的には Brand 法を選ぶ．

この際われわれの経験では，移行腱をバランスのむつかしい lateral band に縫着するより，基節骨に固定する方が良い結果を得た．

2) 術前，充分に理療を行ってもなお assistive active lumbrical position で PIP 関節に屈曲拘縮があれば，Intrinsic plus を強力に再建する Bunnell 法の適応であろう[2]．同じ条件で，移行筋の再教育に困難のある高令者では，Bunnell 法に近いが浅指屈筋腱を $A_2$pulley に固定する方法を用いたい[4]．

3) Fowler 法は術式も簡単で成績も良いが，術後小指 MP 関節の伸展障害が起こったり，横アーチの醜い乱れを生ずる点には注意を要する．

術後，力のコントロールに際し Feed-back の働かない anesthetic hand では，再建された機能に関する運動練習と共に，力のコントロール，再建手の誤用防止の訓練も大切であると思う．虫様筋機能を再建する場合，母指対立機能の存在は要件である．また，原則に属することではあるが，末梢神経疾患としてのらいが基礎失患であるから，らいそのものの，治療担当者との連絡は不可決である．

日本の手の外科が長足の進歩をとげた 1950 年代，らい園では有効な治らい薬の出現で，社会復帰の明るい夢がもたらされた．回復者に当時の先端の手術法をもって尽くされた先生方に感謝し，その業績の継承に努力したい．

終わりに，1950 年代のスライドをお貸し下さった津下先生，手術記録を提供して下さった橋爪先生，資料提供，写真撮影に厚意ある御協力を下さった韓国国立小鹿島病院申汀植院長，劉先生に深謝する．

## 文　　献

1) Brand, P. W.: Hand Surgery. Williams & Wilkins, Baltimore, 331-342, 1966.
2) Enna, C. D., et al.: Surgical Rehabilitation in Leprosy. Williams & Wilkins, Baltimore, 269-272, 1974.
3) Milford, L.: Campbell's Operative Orthopedics. Crenshaw ed., A. H. Mosby, Saint Louis, 295-306, 1971.
4) Omer, E. G.: Operative Hand Surgery. Churchill & Livingstone, London, 1601-1979, 1982.
5) 津下健哉：手の外科の実際，南江堂，東京，564-565, 1979.

### 追　加

長野県身体障害者リハビリセンター　橋爪　長三

報告された症例のなかに私が手術をおこなったものがあるかと思いますので責任上申上げます．Extensor Many Tailed Graft をおこなって intrinsic plus contracture を生じた原因として大凡次のように考えます．1）移植腱を lateral band の比較的末梢部に縫合した場合．2）縫合時の腱の緊張が強すぎた場合．3）縫合部位が余り末梢でなく，かつ縫合時の緊張もそれほど強くもなく，術後にしばらくの間は PIP 関節の屈曲は十分に可能であったものが，5～10 年経て手を使っているうちに intrinsic plus contracture に至るものがあり，これは力源である手根伸筋の筋力がだんだん強くなったためと考えています．

日 手 会 誌, 第2巻 第1号 113-116, 1985

# Zone II における手指屈筋腱損傷に対する治療法の検討

藤田学園保健衛生大学医学部整形外科学教室
森　　謙 一・矢 部　　裕
静岡赤十字病院整形外科
彦 坂 一 雄

# The Treatment of the Severed Flexor Tendons in Zone 2

Kenichi Mori, et al.
Department of Orthopaedic Surgery, School of Medicine,
Fujita-Gakuen Health University

From 1975 we have operated upon fifty six patients (70 fingers) with rupture of the flexor tendons in Zone 2. Forty seven patients (58 fingers) were followed up and end results were discussed. Patients included 37 men and 10 women whose ages ranged from 1 to 66 years. Operations performed included 27 primary sutures (both profundus and sublimis tendons in 16 fingers, only profundus tendon in 11 fingers), 18 tendon grafts, 7 two-staged tenoplasty with silicon rod and 6 tenolyses whose previous operations were not undertaken by us. Tendon was grafted in one and silicon rod operation was performed in one out of 5 fingers whose tendons ruptured after primary suture. Six fingers after primary suture were tenolysed afterwards.

Our suture method is after Kirchmayer's. Peripheral sutures are added. Post operative exercises are performed after Kleinert's method in adults, but immobilization in boxing glove type cast is applied for three weeks after tendon graft. Immobilization in tension reducing position is applied in children.

## Results

End results are classified by White's method of evaluation (Table 1). Above mentioned 2 fingers with tendon graft and silicon rod for rupture after primary suture are included in tendon graft or silicon rod here. End results in primary suture of both tendons are superior to others. By White's method of evaluation which does not give "Excellent" to a case with little loss of extension, "Excellent" is seldom given to cases of tendon graft whose extension is liable to be limited.

We have revised Yamane's classification of pre-operative condition of fingers (Table 2) and examined a correlation between end results and pre-operative conditions (Table 3). There is a rough correlation in each operation method. Even in D rank of pre-operative condition, there are cases with "above Good" results in primary suture.

Ten out of 12 cases of tenolysis increased in ROM from 30 to 128 degrees post operatively. Two cases whose ROM did not increase after tenolysis had formidable pre-operative conditions such as fracture, destruction of PIP joint and severance of extensor tendons.

## Conclusion

Although there is a correlation between end results and pre-operative condition, the existance of complications does not always predict the poor result in primary suture, and result is able to be improved by tenolysis even in a poor case. It is our opinion that primary suture should be the first choice in almost all cases.

**Key words**: flexor tendon, Zone II, no man's land, primary suture, tendon graft
**Address for reprints**: Kenichi Mori, M. D., Department of Orthopaedic Surgery, School of Medicine, Fujita-Gakuen Health University, Kutsukake-cho, Toyoake-shi, Aichi, Japan.

## はじめに

われわれはZone IIのみならず屈筋腱損傷に対しては解剖学的修復を心掛け，受傷後経過日数にかかわらず腱端や縫合部周辺の状況が許す限り，また骨折などの合併損傷の存在する不良な症例に対しても可能な限り両腱の一次縫合術を行うよう努めている．縫合法は初期においてはVerdan法を用いたが，現在ではKirchmayer変法によるintratendinous tendon sutureに，結節縫合によるperipheral sutureを追加する方法をとっている[3]．術後の固定は，原則として小児においてはtension reducing position固定を，成人に対しては縫合術後はKleinert式固定[1]，また腱移植術後はboxing glove型の固定を3週間施行の後，さらに1週間のcotton ball bandageを行っている[3]．今回，われわれの施行したZone II屈筋腱損傷に対する手術症例の術後成績を検討し報告する．

## 症　例

1975年より1984年12月までにわれわれが観血的治療を行った，再接着指を除くZone IIにおける手指屈筋腱損傷は56例70指である．そのうち最終成績が判明した47例58指につき検討を行った．患者の年令は1才から66才であり，男37例，女10例，罹患指は示指22指，中指14指，環指12指，小指10指である．当科における初回手術法の内訳は一次縫合術27指であり，そのうち両腱を縫合したもの16指，深指屈筋腱のみを縫合したもの11指である．腱移植術は18指に，人工腱を用いた二段階腱移植術は7指に施行した．その他，他医ですでに何らかの修復術を受けた症例に対して腱剝離術を施行したものが6指ある．初回手術後に再断裂を起こした例が一次縫合術後5指，人工腱移植術後1指の計6指あり，これらに対する手術法の内訳は，人工腱移植術後では移植腱の末節骨への再縫着，一次縫合術後では再縫合2指，Pulvertaft法1指，人工腱移植術1指，小指の再断裂例に対する環指浅指屈筋腱半裁移行術1指である．

## 成績ならびに考案

成績の判定にはWhiteの評価法[2]を用い，優・良・可・不可の4段階に分類した．腱剝離術を除く各手術法の最終成績をTable 1に示す．ここでは前述の一次縫合術後再断裂例に対してPulvertaft法を施行した症例は腱移植術として取り扱い，人工腱移植術を行ったものは人工腱移植術として取り扱った．

Table 1　End results classified by White's method of evaluation.

| Primary suture | Both tendons | | Profundus | | Total | |
|---|---|---|---|---|---|---|
| Excellent | 4 | 80% | 2 | 60% | 6 | 72% |
| Good | 8 | | 4 | | 12 | |
| Fair | 1 | | 2 | | 3 | |
| Poor | 2 | | 2 | | 4 | |
| **Tendon graft** | | | **Silicon rod** | | | |
| Excellent | 1 | 42% | 0 | 13% | | |
| Good | 7 | | 1 | | | |
| Fair | 6 | | 1 | | | |
| Poor | 5 | | 6 | | | |

Table 2　Classification of injured fingers before surgery.

| | A | B | C | D |
|---|---|---|---|---|
| Joint Contracture | (−) | (−) | (+) | (+) |
| Severance of neuro-vascular bundles | (−) | (−) or unilateral | (−) or unilateral | unilateral or bilateral |
| Condition of wound or scar | mild | moderate | severe | severe |
| Complications Fracture, etc. | (−) | (−) | (−) | (+) |

良以上の成績を得たものは一次縫合術全体で72％，腱移植術42％，人工腱移植術13％である．さらに一次縫合術のうち両腱縫合例では80％，深指屈筋腱のみの縫合例では60％と両腱縫合例が優る．受傷から手術までの最長期間は両腱縫合例では13日，深指屈筋腱のみの縫合例では5ヵ月であり，それらの術後成績は共に良である．また腱移植術では受傷後13年を経過した16才女子に対する施行例がある．

またわれわれは罹患指の術前の状態を山根の分類[4]に多少の改訂を加え，関節拘縮の有無，神経および血管の損傷，創または瘢痕の状態，指骨骨折や滑走床の重度損傷などの合併損傷の4つの項目より，最も良好なAから，最も不良なDまでの4段階に分類し，術後成績との比較を行った（Table 2）．4つの項目について該当する分類が異なる場合は，そのうち最も不良な分類を罹患指の状態とした．

その分類と術後成績との関連を各手術法ごとに示す（Table 3）．表中のカッコ内の数字は左側に示す症例数中の，後に腱剝離術を追加した症例の最終成績であ

**Table 3** End results and classification of injured fingers before surgery.

| | | A | B | C | D | Total |
|---|---|---|---|---|---|---|
| Primary suture of both tendons | Excellent | 1 | 2 | | 1 | 4 |
| | Good | | 3 | | 5(3) | 8 |
| | Fair | 1 | | | | 1 |
| | Poor | | | | 2(2) | 2 |
| Primary suture of the Profundus tendon | Excellent | 1 | 1 | | | 2 |
| | Good | 1 | 1(1) | | 2 | 4 |
| | Fair | | | | 2 | 2 |
| | Poor | | | 1 | 1 | 2 |
| Tendon graft | Excellent | | 1 | | | 1 |
| | Good | 2 | 3 | 1 | 1 | 7 |
| | Fair | | 2 | 1 | 3 | 6 |
| | Poor | | 2 | 1 | 2 | 5 |
| Silicon rod | Excellent | | | | | 0 |
| | Good | | | | 1 | 1 |
| | Fair | | | | 1 | 1 |
| | Poor | | | 1 | 5 | 6 |

(※) indicates number of cases tenolysed afterwards.

る．

一次縫合術では術前状態 A，B の良好な症例に 1 例の不可を除き良以上の成績が得られている．術前状態 D でもかなりの症例に良以上の術後成績が得られている．

腱移植術では術前状態 B の比較的良好な症例にも術後成績にばらつきがあり，全般的な成績は一次縫合術に比べ明らかに劣る．腱移植術では伸展制限が生じやすく，わずかの伸展制限をも許さない White の評価法では優はきわめて困難である．人工腱移植術は術前状態の不良な例を適応としており，その術後成績も不良である．

腱剝離術は当科で行った一次縫合術後の再手術例 6 指を含め 12 指に施行した．12 指中 10 指に PIP 関節，DIP 関節を含めて 30° から 128° までの関節可動域の増加を得ている．関節可動域の増加が得られなかった 2 指は，術前，骨折，PIP 関節損傷，伸筋腱損傷などを合併していた症例である．

再断裂は前述のごとく一次縫合術後の 5 指，人工腱移植術後の 1 指，計 6 指に発生した．一次縫合術後の 5 指は，Kleinert 式固定後 2 指，boxing glove 型固定後 3 指である．Kleinert 式，固定後の 2 指は，術後 23 日と 31 日に発生した．いずれも自動屈曲運動を開始して間もない時期である．boxing glove 固定では，人工腱移植術後の 1 指を含めてギプス固定中，すなわち 3 週以内にいわゆる gap 形成を生じたものと考える．tension reducing position 固定では断裂は生じていない．

## 症 例 供 覧

25 才男子．左小指 Zone II 中央部での両腱損傷例．受傷当日に両腱の一次縫合術を施行．pulley は 1.3 cm

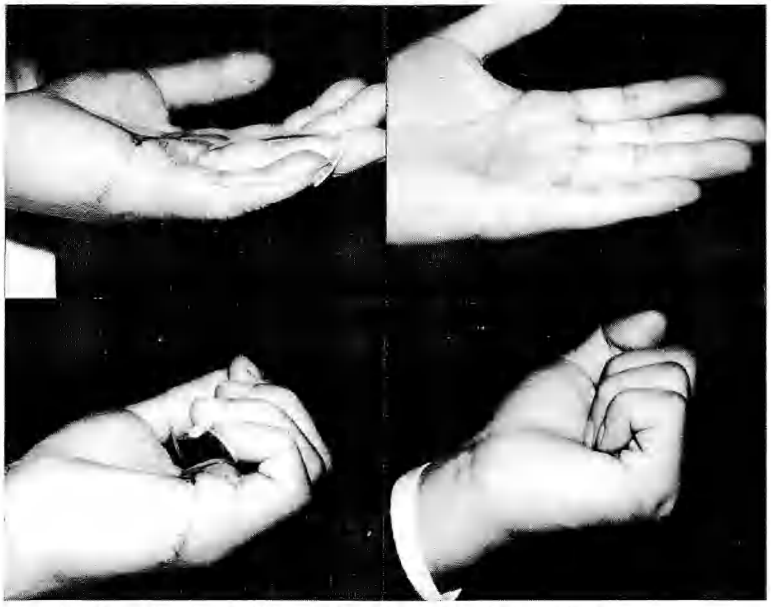

**Fig. 1** Extension and flexion just after removal of cast(left).
Extension and flexion three months after second operation(right).

にわたって切除．Kleinert 式固定を行い術後 3 日目に自動伸展運動を開始した．術後 3 週でギプスを除去．直後より可動域はかなり良好であった．その 2 日後自動屈曲運動中にプチッという音とともに断裂が発生したため即日再縫合術を施行した．再手術後 3 ヵ月の可動域を示す (Fig. 1)．屈曲，伸展とも良好であるが，PIP 関節に存在するわずかの伸展制限のため，White の評価は良である．

本例は，Kleinert 法を行い，縫合部周辺の癒着が少く早期より可動域の良い症例には再断裂の危険があることと同時に，再断裂が発生した場合は，可及的早期に再縫合術に踏み切ることにより好成績が期待しうることを示唆する．

## ま と め

Zone II における屈筋腱損傷に対する手術成績につき報告した．われわれの分類した術前状態と術後成績との間におよその相関関係が認められるものの，一次縫合術例では合併損傷が必ずしも術後成績不良を意味せず，また腱剝離術により成績改善も期待されるため，積極的に一次縫合術を施行すべきものと考える．

## 文 献

1) Kleinert, H. E., et al.: Primary repair of flexor tendons. Orthop. Clin. North Am., 4: 865-876, 1973.
2) White, W. L.: Secondary restoration of finger flexion by digital tendon grafts. An evaluation of seventy-six cases. Am. J. Surg., 91: 662-668, 1956.
3) 矢部 裕：腱取扱いの基本手技「一次修復」，日手会誌，1: 858-871, 1985.
4) 山根宏夫：指屈筋腱損傷の治療成績の検討，整形外科，20: 1446-1448, 1969.

日 手 会 誌, 第2巻 第1号 117-120, 1985

# Zone II, III における手指屈筋腱断裂に対する一次縫合例の検討

下関市立中央病院整形外科
城 戸 正 詩・三 喜 長 明
九州大学医学部整形外科学教室
小 島 哲 夫・内 田 芳 雄
光安整形外科
光 安 元 夫

# Clinical Study of Primary Suture of Flexor Tendon Injuries in Zone 2 and 3

Masashi Kido, et al.
Department of Orthopedic Surgery, Shimonosheki City Central Hospital

We reported our treatment results of the direct tendon suture for severed flexor tendons in Zone 2 and 3, which were performed in the past six years and followed postoperatively over six months.

Materials and Methods: There were thirty-seven males and ten females among the forty-seven patients. The age ranged from one year old to sixty-five years old. The intervals between the injury and the operation were from one day to one hundred and three days, and an average was fifteen days.

At operation, the tendons were sutured by Tsuge's method of intratendinous tendon suture and both of the superficialis tendon and the profundus tendon were sutured as far as possible. Postoperatively, we used plaster fixation for three weeks or Kleinert's early exercise method.

Results: For evaluating method, Kleinert's criteria was applied.

1) We have obtained either excellent or good results in forty-three digits (81 %) of fifty-three digits.
2) The results in Zone 3 were better than the results in Zone 2.
3) The results of the infant and the child cases were excellent and were better than those of the adult cases.
4) The results is not related to the intervals of injury and operation, but influenced by the degree of suffered injury.
5) Complications of operation were one case of infection and four cases of reruptured tendon, in which three cases were caused by Kleinert's exercise method.
6) Early exercise was effective when it exactly performed, but three cases of reruptured tendon were complicated, and so it should been indicated very carefully in selected case.

近年，腱修復に対する基礎的研究ならびに腱縫合法などの向上により，手指屈筋腱損傷の治療は大きな進歩をとげ，とくに一次縫合術により良好な成績が得られるようになってきている[1)2)4)5)]．われわれも，高度な挫滅，欠損，感染のあるような症例を除き，できるだけ端々縫合術を行うことにしている．今回，1979年より1984年までの6年間に行ったZone II, III (Kleinertの Zone 分類) における端々縫合例の成績を調査し，

**Key words**: flexor tendon, primary suture, tendon injury
**Address for reprints**: Masashi Kido, M. D., Department of Orthopaedic Surgery, Shimonoseki City Central Hospital, 2-1-32 Koyocho, Shimonoseki, Yamaguchi 750, Japan.

成績に影響をおよぼすと思われる要因について検討した．なお切断指再接着例など重度損傷例は除外した．

## 対 象 症 例

対象としたのは成績の判明した47例，53指である．内訳は男性37例，女性10例，右側28指，左側25指で，Zone別ではZone II 39指，Zone III 14指，指別では示指9指，中指20指，環指9指，小指15指となっている．受傷原因はガラス片，刃物，陶器片などによるclean cut例が38例（43指）と大部分をしめ，電気鋸，鈍的外傷などによるcrush injuryは9例（10指）であった．手術時年令は1才6ヵ月より65才，平均24.3才で，受傷より手術までの期間は受傷当日より103日，平均15.1日であった．

手術方法は，浅指屈筋腱のchiasma部を除いてほとんどintratendinous tendon suture法[6]を用いており，浅指屈筋腱もできるだけ縫合するようにしているが，縫合しない場合でもできるだけ切除せず放置している．後療法は幼児・小児例では全例3週間のギプス固定を行っており，成人例では3週間のギプス固定またはKleinert法[3]に準じた早期運動療法のいずれかを行っている．

成績評価は屈曲制限に厳しく伸展制限にあまいKleinertの評価基準がより現実的と考えられるので，その評価法にて判定した．

## 結 果

1. 成績およびZone別成績（Table 1）

全体的にみるとexcellent 27指，good 16指，fair 4指，poor 6指であり，excellent，goodあわせて81％に良好な結果を得た．Zone別では，Zone IIではexcellentおよびgoodが79.5％であるのに対し，Zone IIIではexcellentおよびgoodが85.7％で，またexcellentが14指中10指と多く，当然のことながらZone IIIの方がZone IIより良好な成績であった．

2. 年令別成績（Table 1）

3才以下の幼児例ではexcellentおよびgoodが90％に，4～14才の小児例ではexcellentおよびgoodが89％で，中でもexcellentが多く，両者とも非常に良好な成績が得られている．一方15才以上の成人例ではexcellentおよびgoodが76％で，poorが5指あり，幼・小児例に比し成績が劣っていた．

3. 手術時期別成績（Table 2）

手術時期を受傷後24時間以内，1週間以内，3週間以内，6週間以内，6週間以上の5群に分け比較した．24時間以内群では7指中excellentおよびgoodは4指しかなく最も成績が悪いが，この群は広範な損傷がありrevascularizationを要した症例が多かったためと考えられる．1週以内群ではexcellentおよびgoodが89％と良好であったが，3週以内群では69％と劣っていた．一方3～6週以内に縫合した群ではexcellentおよびgoodが92％と最も良好な成績が得られている．このことよりdelayed repairでもprimary repairに劣らず良い成績が得られるといえる．

**Table 1** Results (by Kleinert's criteria)
47 cases 53 digits

| | age | excellent | good | fair | poor |
|---|---|---|---|---|---|
| Zone II | infant | 7 | 1 | 0 | 1 |
| 38 cases | child | 3 | 2 | 1 | 0 |
| 39 digits | adult | 7 | 11 | 3 | 3 |
| | total | 17 | 14 | 4 | 4 |
| Zone III | infant | 0 | 1 | 0 | 0 |
| 9 cases | child | 3 | 0 | 0 | 0 |
| 14 digits | adult | 7 | 1 | 0 | 2 |
| | total | 10 | 2 | 0 | 2 |
| Total | infant | 7 | 2 | 0 | 1 |
| | child | 6 | 2 | 1 | 0 |
| | adult | 14 | 12 | 3 | 5 |
| | total | 27 (50.9%) | 16 (30.2%) | 4 (7.5%) | 6 (11.3%) |

**Table 2** Results by interval between injury and operation

| | excellent | good | fair | poor |
|---|---|---|---|---|
| ～24 hrs. | 2 | 2 | 0 | 2 |
| 1～7 days | 9 | 7 | 2 | 0 |
| 1～3 wks. | 5 | 4 | 1 | 3 |
| 3～6 wks. | 10 | 2 | 0 | 1 |
| 6 wks. | 1 | 1 | 0 | 0 |

4. 受傷原因別，合併損傷別成績（Table 3）

clean cut群，crush injury群と大きく分けて比較すると，clean cut群ではexcellent 24指，good 13指，fair 2指，poor 4指で，excellentおよびgoodがあわせて86％，crush injury群ではexcellent 3指，good 3指，fair 2指，poor 2指で，excellentおよびgoodが60％と明らかにclean cut群の方が良好な成績が

得られている．また合併損傷別にみると，合併損傷がない群では excellent および good が 82％，神経損傷のある群でも 81％と良好な成績が得られているのに対し，両側血管損傷で revascularization を要した症例，骨・関節損傷を合併した症例，それらすべてを合併した症例では成績が劣っていた．

**Table 3**　Results by preoperative classification

| Preop. classification | excellent | good | fair | poor |
|---|---|---|---|---|
| Good | 14 | 4 | 1 | 3 |
| Nerve damage | 13 | 12 | 3 | 3 |
| Vessel damage | 1 | 2 | 1 | 1 |
| Bone damage | 2 | 1 | 1 | 1 |
| Multiple damage | 0 | 1 | 1 | 1 |

5.　屈筋腱縫合法別成績（Table 4a）

両腱縫合群，浅指屈筋腱放置群について成績を比較すると，両腱縫合群では excellent および good が 79％であるのに対し，浅指屈筋腱放置群では 92％と諸家の報告に反し，放置群の方に良成績が得られている．

6.　後療法別成績（Table 4b）

後療法別の成績を幼・小児例を除き成人例のみで検討した．Kleinert 法による早期運動群では excellent および good が 79％，3 週間ギプス固定群では 72％と，前者の方に若干すぐれた成績が得られている．

**Table 4a**　Results by tendon repair method

| | excellent | good | fair | poor |
|---|---|---|---|---|
| Both tendon repair | 19 | 12 | 3 | 5 |
| Fdp repair only | 8 | 4 | 1 | 0 |

**Table 4b**　Results by aftertreatment
(adult case only)

| | excellent | good | fair | poor |
|---|---|---|---|---|
| Immobilization | 7 | 6 | 2 | 3 |
| Kleinert's mobilization | 7 | 4 | 1 | 2 |

7.　腱剝離術追加例

腱剝離術を追加した症例は 4 例 5 指（9.4％）であった．その結果は改善例が 3 指で，poor より excellent 2 指，fair より good 1 指であった．しかしながら poor のままの不変例が 2 指あり，その 2 例は広範な損傷による悪条件で無理に端々縫合したものであった．

8.　合併症

感染が 1 例，腱の再断裂が 4 例にみられた．再断裂の 4 例中，3 例が Kleinert 法による早期運動療法に合併したものであった．4 例とも再縫合を行ったが，その結果は excellent が 2 例あり，再断裂例も端々縫合の適応になるといえるが，残り 2 例は poor であった．Kleinert 法による後療法は前述したようにギプス固定群に比し良好な成績が得られているが，一方再断裂例も 3 例あることより，その適応を選択し用いる必要があると考えられる．すなわち，局所の条件が悪いものでその後療法をよく理解しうる症例のみに用いた方がよいと考える．

9.　成績不良例の検討

poor 例 6 指，fair 例 4 指，計 10 指の原因を検討すると，再断裂例 2 指，感染 1 指，電気鋸による広範損傷 3 指，revascularization を要した症例 2 指，不明 2 指であり，合併症による technical error によるものと，外傷の程度が高度な症例が大部分をしめていた．しかしながら原因不明のものも 2 例あった．

## ま　と　め

1)　Zone II, III における屈筋腱断裂に対する一次縫合 47 例，53 指について成績を検討し 81％に良好な結果を得た．

2)　年令別では幼・小児例の方が成人例に比し，より良好な成績が得られた．

3)　手術時期別にみると，3～6 週以内の delayed repair 例の成績が最も良好であり，受傷原因，合併損傷別では clean cut 例が良好で crush injury 例，広範な外傷で骨関節損傷を伴う症例，revascularization を要した症例の成績は劣っており，このことより成績は手術時期より局所の受傷状態の方がより関与すると考えられる．

4)　Kleinert 法による早期運動療法群はギプス固定群に比しすぐれた結果が得られているが，再断裂例が 3 例あり，症例を選択し用いた方がよいと考える．

5)　成績不良例は再断裂，感染と合併症によるものと広範な外傷例，revascularization を要した症例が大

部分をしめていた.

## 文　　献

1) 川島重明　他：手指屈筋腱損傷(No Man's Land)における Primary Suture の治療経験，日手会誌，1：86-89，1984.
2) 城戸正詩　他：手指屈筋腱損傷に対する一次縫合術の検討，整形外科と災害外科，32：697-700，1984.
3) Kleinert, H. E., et al.: Primary repair of flexor tendons. Orthop. Clin. North Am., 4: 865-876, 1973.
4) Lister, G. D., et al.: Primary flexor tendon repair followed by immediate controlled mobilization. J. Hand Surg., 2: 441-451, 1977.
5) 斎藤英彦　他：指屈筋腱の腱鞘内における一次修復成績の検討，整形外科，34：1726-1729，1983.
6) Tsuge, K., et al.: Repair of flexor tendons by intratendinous tendon suture. J. Hand Surg., 2: 436-440, 1977.

日 手 会 誌，第2巻 第1号 121-124，1985

# 指屈筋腱断裂 Primary Suture 症例の術後成績の検討

岐阜大学医学部整形外科学教室
浅 井 正 大・A. C. W. Wong
八木沢 芳 生・鈴 木 康
和 田 栄 二・赤 星 義 彦

# Postoperative Analysis of Primary Suture for Flexor Tendon Rupture

Masahiro Asai, et al.
Department of Orthopedics, University of Gifu, School of Medicine

A study of factors influencing results in primary suture for the ruptured digital flexor tendons was performed about 75 fingers of 53 cases that was treated in our clinic in the past 7 years.

1. Zone.

In Zone I, III, VI, excellent results was gained in almost all cases, but results of Zone II varied from excellent to poor. So a real atraumatic technique is required in repair of the ruptured tendon in Zone II.

2. Age.

In 10-30 age-group, excellent results could be gotten in many cases, because in these age, repair ability was in fine condition and post-operative exrcise was gone smoothly.

3. Passage term from injury to surgery.

Cases performed surgery within 48 hours got nice results, especially with in 24 hours-cases gained very nice results.

While many cases that was under gone surgery after over 3 months from injury could be gained excellent results, cases from 3 days to 3 weeks have a tendency not to get good results.

So, it's clever not to perform surgery during this term.

4. Injured cause.

Clean cut cases that was suffered by glass or knife, of couse, gained good results. But, cases injured by the electric saw or the machine was no good, so it is better that repair was done by the other method like as free tendon graft.

5. Reruptured cases.

In reruptured cases, we could gain very good results, so direct suture should be done actively even in reruptured cases.

1978年より1984年に至る7年間に当科で行った指屈筋腱断裂に対するprimary suture症例は54症例，76指である．このうちdrop outした1症例を除く53症例，75指について術後成績と諸因子との関係について検討した．

男女別では，男性37例，女性16例，左右別では，左27手，右26手，指別では，母指9例，示指17例，中指19例，環指13例，小指17例である．また，Follow up期間は最長5年1ヵ月，最短3週5日，平均37.5週である．

評価は，母指以外の指はWhite法により，母指はWhite法に準じた評価法をつくり，これにより評価し

**Key words**: finger flexor rupture, primary suture, post surgery results
**Address for reprints**: Masahiro Asai, M. D., Department of Orthopaedics, University of Gifu, School of Medicine, 40, Tsukasamachi, Gifu, 500, Japan.

た.

### 1) Zone と術後成績

Zone 別では Zone II の受傷が最も多く，次いで，VI, IV の順になるが，Zone VI では多数の腱が一度に損傷されるので症例としては 5 症例にすぎない．成績は Zone I, III, VI, では良い成績が得られているが，これに反し Zone IV, V では Good 以上が半数以下と良い成績が得られていない．しかし，これは Zone IV では症例中に電動鋸による受傷症例が 2 症例 4 指が含まれ，すべてが Poor となったためで，この Zone が必ずしも悪い成績につながるということとは直接結びつけることはできがたい．しかし，Zone V は手根管部であり，この部は構造上の問題が不良な結果を招きやすいといってもよいであろう．Zone II では Good 以上が 70 %弱であるが Poor が 20 %強もあり，成績にばらつきが多く，やはり良い成績の得がたい部位である．とくに手術時の術者，助手の心構え，技量などが直接成績に結びつく Zone であり，手の外科医としての CRAFTSMANSHIP[2] の問われる部位である (Table 1).

### 2) 受傷時年令と術後成績

受傷は 10 代より 30 代にかけての年代に多いが，術後成績もこれらの年代では良いものが多く，修復能力が旺盛でかつ術後機能訓練が円滑に進むことによると考えられる．しかし，4 才以下の group でも機能訓練に非協的なために良い結果を得られなかった症例では患手を使いだすにしたがい成績が Excellent の方向へと移行して行く傾向がみられる (Table 2).

### 3) 受傷より手術までの経過時間と術後成績

受傷後 48 時間以内に行った症例は概して成績が良い，とりわけ 24 時間以内の症例には Fair, Poor はなく，75 %が Excellent である．48 時間以上経過すると成績にばらつきが多くなり，Poor 症例が目立ってくる．とくに腱断端の Cellular scar[4] の未熟な 3 日目より 3 週の間に行ったものに Poor の割合が高くなっており，なるべく早く手術を行うのを原則とはしているが，周囲組織の腫脹など条件の悪い症例はこの時期には行わない方がよいように考えている．一方，3～4 ヵ月以上経過してしまっても良い結果の得られ場合がかなりみられており，腱断端，周囲組織の状態が良好であれば，経過時間とは関係なく，積極的に Primary suture の適応として手術を行うべきであろう[1](Table 3).

**Table 1** Relation between results and zone

| | E | G | F | P | |
|---|---|---|---|---|---|
| I | 4 | 1 | 1 | 1 | 7 |
| II | 13 | 7 | 3 | 7 | 30 |
| III | 5 | | 1 | | 6 |
| IV | 3 | 2 | 1 | 4 | 10 |
| V | 1 | | 2 | | 3 |
| VI | 14 | 4 | | 1 | 19 |
| | 40 | 14 | 8 | 13 | 75 fingers |

**Table 2** Relation between results and ages

| | E | G | F | P | |
|---|---|---|---|---|---|
| 1- 4 yrs. | 3 | 1 | | 2 | 6 |
| 5- 9 | 4 | 2 | 2 | 1 | 9 |
| 10-19 | 13 | 1 | 3 | 4 | 21 |
| 20-29 | 9 | 4 | | 1 | 14 |
| 30-39 | 7 | 1 | 1 | 2 | 11 |
| 40-49 | 3 | 1 | 1 | 1 | 6 |
| 50-59 | | | 1 | | 1 |
| 60-69 | 1 | 4 | | 2 | 7 |
| | 40 | 14 | 8 | 13 | 75 fingers |

**Table 3** Relation between results and passage times

| | E | G | F | P | |
|---|---|---|---|---|---|
| -24 hrs. | 18 | 6 | | | 24 |
| -48 hrs. | 2 | 1 | 2 | | 5 |
| -72 hrs. | 2 | | | 2 | 4 |
| - 2 wks. | 2 | 1 | 2 | 1 | 6 |
| - 4 wks. | 4 | 4 | | 4 | 12 |
| - 8 wks. | 3 | 2 | 3 | 3 | 11 |
| -16 wks. | 5 | | 1 | 2 | 8 |
| -20 wks. | 3 | | | | 3 |
| -22 wks. | 1 | | | 1 | 2 |
| | 40 | 14 | 8 | 13 | 75 fingers |

### 4) 受傷原因と術後成績

受傷原因はガラス，刃物によるものが最も多いが，これらの症例は clean cut 症例であり，成績も良好である．しかし，clean cut 症例でも，手術が必ずしも atraumatic でなかった症例，腫脹の強い間に手術を行った症例では不良な成績がみられるようになってくる．また，一方，電動鋸，機械などによる挫滅創に近

い症例では慎重に手術を行っても成績は思わしくない．ここでは腱剝離術前の成績でもって検討を行っているが，たとえ腱剝離術を行っても伸展は改善されるが，屈曲についてはあまり進展がなく，Free tendon graft あるいは Tendon spacer 後の Free tendon graft が必ずしも好結果につながるとも断言はできないが[3]，それらの方法による方が無難であると考えられる（Table 4）．

**Table 4** Relation between results and injured causes

| | E | G | F | P | |
|---|---|---|---|---|---|
| Glass | 21 | 4 | 3 | 3 | 31 |
| China | | 1 | | | 1 |
| Knife | 3 | | | | 3 |
| Kitchen Knife | 6 | 1 | 1 | | 8 |
| Chisel | 3 | | | | 3 |
| Sickle | | 1 | 1 | | 2 |
| Razor | 1 | | | | 1 |
| Tin Plate | 3 | | | 1 | 4 |
| Door Sash | 1 | | | | 1 |
| Fork | | | 1 | | 1 |
| Rail Edge | 1 | | | | 1 |
| Metal Brock Edge | | 1 | | | 1 |
| Electric Saw | | 1 | | 4 | 5 |
| Machine | | | 2 | 4 | 6 |
| Fan Belt | | 1 | | | 1 |
| Machine Belt | 1 | 4 | | 1 | 6 |
| | 40 | 14 | 8 | 13 | 75 fingers |

### 5） 多数指損傷と術後成績

多数指損傷症例は 11 症例であるが，Zone V，VI が大半を占め，厳密な意味での多数指損傷は Zone I 1 例，Zone II 2 例の計 3 例であるが，症例があまりに少く断言ははばかるが，Zone II においては多指数損傷は成績を不良とする一つの因子のようである[3]．他の多数指損傷というよりも多数腱損傷ともいうべき Zone IV～VI においては，Zone VI は 5 症例すべてに成績は非常に良好であるが，IV，V においては成績はむしろ不良である．

### 6） 再断裂と術後成績

再断裂症例は 6 例である．Exercise は early exercise を行っているが，いずれの症例においても exercise 中に再断裂をおこしたものではない．この 6 症例中，drop out 症例，および腱移行術症例を除いた．再縫合を行った 3 症例では Excellent 2，Good 1 で，しかも Good 症例は Patient が再々断裂をおそれて伸展運動訓練に消極的であったために，屈曲運動は perfect であったにもかかわらずわずかな伸展制限により Good となったもので，再断裂症例でも腱および周囲組織の条件が良いものは積極的に再縫合を行うべきであると考えている[1]．

### 7） 縫合法と術後成績

縫合法はほとんどの症例が Intratendinous suture[6] 法か，Kessler 変法によった．また，縫合材料は 5－0 monofilament Nylon によるものが多い．

成績は浅指屈筋腱を切除し，深指屈筋腱のみを Kessler 変法で縫合した症例に不良例が多い傾向がみられた．

### 8） Poor 症例の検討

さて，最後に Poor 症例のみをとり出し，術後成績を不良とする因子について分析すると，年令は各年代に分布しており，強いていえば幼児，高齢者に不良例が出やすい傾向がある．

指別では母指症例には Poor 症例はみられず，母指以外で Poor となりやすい．

Zone 別では Zone II が Poor 症例中で他の Zone に比し占める割合が大きい．

手術までの経過時間では 3 日以降，3 週以内に行った症例の占める率が 70 % と高い．

受傷原因では電動鋸，機械などによる挫滅創に近い症例では必ず不良な結果を招いている．

また，Poor 症例では血管，神経，骨などの損傷を合併しているものが多い．しかし，縫合法はあまり関係はなさそうである（Table 5）．

## おわりに

以上の検討の結果をまとめると，成績を左右する大きな因子は受傷時外力，Zone，手術時期の 3 つに集約されそうである．

受傷時外力は腱断端部，周囲組織損傷部の変性あるいは癒合能力と密接な関係にあり，挫滅に近い症例では良い成績は得られない．したがって，適応を適確に選ぶことが大切である．Zone II は解剖学的構造，栄養

**Table 5** Poor cases

| | AGE | SEX | FINGER | ZONE | PASSAGE TIME | CAUSE | SUTURE METHOD | COMPLICATION |
|---|---|---|---|---|---|---|---|---|
| 1. | 1.8 | F. | Lt. MIDDLE F. | II | 9.1 wks | GLASS | M. KESSLER | |
| 2. | 3 | F. | Lt. LTTLE F. | II | 12 | MACHINE BELT | M. KESSLER | |
| 3. | 8 | M. | Rt. MIDDLE F. | II | 0.5 | GLASS | INTRA.-T | DIG. N. & A. |
| 4. | 19 | M. | Lt. INDEX F. | I | 21.7 | MACHINE | INTRA.-T. | DIG. N. & A. |
| 5. | 19 | F. | Lt. MIDDLE F. RING F. LITTLE F. | IV | 7 | MACHINE | INTRA.-T | Fx., N.D.P.C. |
| 6. | 28 | M. | Lt. LITTLE F. | VI | 2.3 | ELECTRIC SAW | M. KESSLER | N.UL. |
| 7. | 33 | M. | Lt. MIDDLE F. RING F. | II | 2.4 | ELECTRIC SAW | M. KESSLER | DIG. N. & A. |
| 8. | 43 | F. | Rt. MIDDLE F. | II | 0.5 | GLASS | M. KESSLER | |
| 9. | 60 | M. | Lt. LITTLE F. | IV | 2 | ELECTRIC SAW | INTRA.-T. | Fx., N.D.P.C. |
| 10. | 61 | M. | Rt. LITTLE F. | II | 2.4 | TIN PLATE | KLEINERT. | DIG. N. & A. |

供給路が特殊な点で不良な成績を招きやすいが，極度の atraumatic technique に徹することで回避が可能である．

手術時期は cellular scar の未熟な 3 日～3 週の間に行った症例に Poor となる傾向がみられ，この時期を避けるのが賢明と考えられる．

## 文　　献


1) 浅井正大　他：指屈筋腱切断に対する Primary direct suture の検討，整形外科，34：1729-1731，1983.
2) 浅井正大：South Hope Street，整形外科，34：1488，1983.
3) Boyes, J. H., et al: Flexer tendon grafts in the fingers and thumbs. A study of factors influencing results in 1000 cases. J. Bone Joint Surg., 53-A: 1332-1342, 1971.
4) 石井清一　他：手指屈筋腱損傷の修復機●（基礎），整形外科 MOOK，4：53-66，1978.
5) 津下健哉：手の外科の実際，改訂第 5 版，南江堂，東京，363，1974.
6) 内西兼一郎：No man's land における腱の一次的修復，整形外科 MOOK，4：128-139，1978.


**質　問**　　久留米大学整形外科　井上　博

結果を云々する場合には手術法の検討が必要であるが，どの演者もこの点については触れなかった．ここ数年，腱癒合のメカニズム，癒着防止の方法など，とくに腱滑膜，靱帯性腱鞘の扱い方が大きく変わってきている．各演者の報告した症例の中にも，この手術法の変化が含まれているものと思うが，

① 腱滑膜，靱帯性腱鞘の処置は

② これらの手術法の変更が，結果にどのような影響を及ぼしたか，の 2 点についてお訊ねしたい．

**回　答**　　岐阜大学整形外科　浅井　正大

井上先生へ

① 初期には Kessler 変法を行っていたが断端部適合が思わしくなく手技も繁雑である．最近は Intratendinous tendon suture を行い，成績が向上したように思う．

② 腱鞘の処置はなるべく温存するようにしZ状に切開し，腱縫合ののちに腱鞘もなるべく数少なく縫合することで修復する．

矢部先生へ

術後固定は Dr. Boyes の Free tendon graft の時と同じように wist. finger joints 屈曲位で dorsal gyps splint を行う．exercise は術者が他動的に行うことよりはじめ，3 週後より自動運動に移る．4 週より night splint とし，5 週後より free とする．

日 手 会 誌, 第2巻 第1号 125-130, 1985

# 手指の屈筋腱断裂術後における超早期運動療法の検討

高知医科大学整形外科学教室
貞広哲郎・藤田幸子
山本博司・高島正樹
井川和彦・岡田正彦
広末 隆

# Clinical and Experimental Studies on Immediate Controlled Mobilization Following Flexor Tendon Repair

Tetsuro Sadahiro, et al.
Department of Orthopaedic Surgery, Kochi Medical School

Mobilization treatment after flexor tendon repair is still controversial while primary repair on acute or subacute clean cut injuries in any zone has become routine procedure. In purpose of evaluating and improving immediate controlled mobilization technique, clinical evaluation and experimental studies were performed.

Materials were 55 digits of 44 clinical cases and 17 healthy volunteers. Six infants less than six years old and six children less than 15 years old were included in clinical cases and six children less than eight years old in experimental study.

Clinical evaluation on fingers after Kleinert and on thumb by our method were employed in clinical studies. Seventy four per cent of total cases resulted in excellent or good. There were 11 digits resulting in fair, and 8 digits of them belonged to zone (3), 2 digits to zone (3). In another view on fair group, out of 11 digits, 7 digits, belonged to delayed primary repair, 3 digits to two staged surgery with Hunter rods and one early primary repair fell into rerupture. Three infants less than 6 years old were included in them. There were only 8 digits treated as early primary repair with in 24 hours and all except one digit obtained excellent or good. Remaining one was a case reruptured at 7 weeks postoperatively. Rerupture happened in 3 digits. Two of them happened during active flexion exercise at 25 days and 7 weeks postoperatively while one occured in a bicycle accident at 20 days after surgery.

Wire markers were placed in 6 flexor tendons during delayed primary repair in zone (2) for nonitoring on postoperative complication. X-ray monitoring during controlled mobilization revealed that 5 markers moved only about 5 mm or less in films. Ejeskär states that 2.5 mm should be submitted for enlargement on films. Therefore, actual movements were supposedly very little amount. Seventeen volunteer including 6 children were employed in electrophysiological study during controlled mobilization. E. M. G. of common extensors and deep flexors were recorded simultaneously in several different conditions of traction rubber band and positions of the wrist. This study revealed that too mild traction forces and less flexion position of the wrist tended to causes contraction of flexors. On the other hand, too strong traction force and strong flexion position of the wrist tended to weaken the extensors which might causes flexion contracture or adhesion.

Above mentioned investigatiton through wire marker and E. M. G. suggests that mild flexor action controlled by traction rubber forces and wrist position might bring preferrable flexor tendon gliding in delayed primary repair and safety in all of controlled mobilization technique.

**Key words**: clinical study, experimental study, immediate controlled mobilization, flexor tendon repair
**Address for reprints**: Tetsuro Sadahiro, M. D., Department of Orthopaedic Surgery, Kochi Medical School, Okoh-cho, Nankoku-shi, Kochi, 781-51, Japan.

手指の屈筋腱断裂の術後における後療法としての超早期からの運動療法には異論も多く，また，その手技についても種々の variation がみられる．われわれは Kleinert の方法に準じて，術翌日より immediate controlled mobilization 法を適応してきた．今回，その臨床成績を検討し，あわせて，手術時に屈筋腱内に wire marker を設置し，レ線的に移動距離を測定し，また，健常者を用いて，本訓練法中の筋電図学的検討を行い，本法の有要性および今後の問題点につき言及する．

## 対　　象

対象は，屈筋腱損傷の治療例 44 例 55 指と，筋電図検索を行った健常者 17 例である．臨床例のうちわけは，6 才以下 6 例，15 才以下 6 例，15 才以上 32 例である．そのうち 6 例は，人工腱を用いた 2 次的手術例である (Table 1)．なお，このうち 4 例 6 指の屈筋腱内に wire marker を設置した[3]．筋電図検索を行ったものは，幼少時 6 例を含む 17 名である (Table 2)．損傷部位別では，Verdan の分類による zone (2) 29 指，zone (3) 9 指と，いわゆる no man's land が多かった．zone (1) は 6 指中，4 指は Pulvertaft 法による腱移植例であった．なお，これらのうち，zone (2) の delayed primary repair の 4 例 6 指に，術中，屈筋腱内に wire marker を設置し，術後合併症発見の指標としており，これを利用して，運動練習中の吻合部の滑走距離を観察した．

**Table 1** Materials
(clinical study)

| Treatment / Age(y.o.) | One stage | Two stage (with Hunter rods) | Subtotal |
|---|---|---|---|
| ≦ 6 | 5 | 1 | 6 |
| 6< ≦15 | 5 | 1 | 6 |
| 15< | 28 | 4 | 32 |
| Subtotal | 38 | 6 | 44 |

**Table 2** Materials
(experimental / electrophysiological study)

| Age (y.o.) | Numbers of cases |
|---|---|
| Childrens (≦ 8) | 6 |
| Adults | 8 |
| Aged (>60) | 3 |
| Total | 17 |

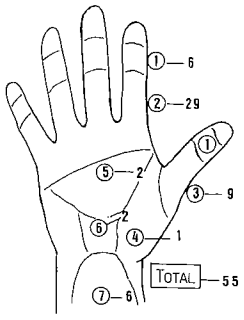


**Fig. 1** Distribution of cases (by Verdan)

## 結　　果

臨床例の評価は，指については，Kleinert の方法[5]を用いた．母指については，指節間 (IP) 間節の可動域

**Table 3** Results
(clinical study)

| | Fingers (by Klieinert) | | | Thumbs (by Us) | | Total |
|---|---|---|---|---|---|---|
| | Finger palm distance (cm) | Extension deficit | Numbers of digits | ROM of IPJ / 80° (%) | Numbers of thumbs | |
| Excellent | ≦1.0 | ≦15° | 13 | ≧75 | 6 | 20 |
| Good | ≦1.5 | 15°< ≦30° | 11 | ≧50 | 6 | 17 |
| Fair | ≦3.0 | 30°< ≦50° | 9 | ≧25 | 2 | 11 |
| Poor | | | 3 | <25 | 0 | 3 |
| Lost | | | 5 | | 0 | 5 |
| Total | | | 42 | | 14 | 55 |

を，80°を full range of motion としての percent で表し，75％以上を excellent，50％以上を good，25％以上を fair，それ以下を poor とした．最終成績を評価できなかったものを lost とした．以上の成績を示したものが Table 3 である，最終評価しえた症例中，good 以上は 74％であった．Poor の 3 指は，いずれも Hunter rod を使用した症例であった．全体で最終成績が fair に留まったものは 11 指みられた．それらの zone 別うちわけは，zone (2) 8 指，zone (3) 2 指，zone (5) 1 指であった (Table 4)．さらに，成績に影響を与えたと思われる因子についてみると，3 指が小児例であり，3 指は Hunter rod 使用例，2 指は再断裂

**Table 4** Reference of cases resulting in fair (total 11 digits)

| | | |
|---|---|---|
| Zone | (2) | 8 |
| | (3) | 2 |
| | (5) | 1 |

Children (≦ 6 y.o.)　3 digits
Hunter 2 stage　3 digits
Delayed　6 digits (children 3)
Rerupture　2 digits

**Table 5** Early primary repair within 24 hours

(total 8 digits)

| Case | Age (y.o.) | Digit | Zone | Results | Reference |
|---|---|---|---|---|---|
| H.O. | 34 | thumb | 3 | good | |
| M.N. | 43 | thumb | 3 | excellent | |
| T.O. | 34 | thumb | 3 | good | rerupture at 20 day post op. |
| S.K. | 54 | little | 2 | excellent | |
| S.I. | 36 | ring | 2 | excellent | |
| | | little | 2 | fair | rerupture at 7 week post op. |
| M.K. | 14 | ring | 7 | excellent | |
| | | little | 7 | excellent | |

**Table 6** Results in Zone(2)

(total 29 digits)

| Results | Numbers of digits |
|---|---|
| Excellent | 5 |
| Good | 7 |
| Fair | 8 |
| Poor | 3 |

Fair　Children (≦ 6 y.o.)　2 digits
　　Hunter 2 stage　3 digits
　　Unpreferrable delayed　2 digits
　　Rerupture　1 digit
Poor　Hunter 2 stage　3 digits

例であった．再断裂の 1 指と Hunter rod 使用例を除くすべてが delayed primary repair 例であった．いわゆる no man's land といわれるもののうち，Verdan の zone (2) は 29 指であった (Table 6)．Excellent 5 指，good 7 指であった．Fair は 8 指みられ，うち 2

**Table 7** Results in Zone(3)

(total 9 thumbs)

| Results | Numbers of thumbs |
|---|---|
| Excellent | 3 |
| Good | 4 |
| Fair | 2 |
| Poor | 0 |

Fair : delayed 2 digits　(child 1)

指は小児例，2 指は好条件でない delayed primary repair 例であり，3 指が Hunter rod 使用例，1 指が再断裂例であった．Poor は 3 指あり，全例 Hunter rod 使用例であった．同じく no man's land に属する zone (3) についてみると，9 指中，excellent 3 指，good 4 指で，fair は 2 指みられ，いずれも delayed repair 例であり，poor はなかった (Table 7)．再断裂をきたしたものは 3 例みられた (Table 8)．1 例は，術後 20

**Table 8** Rerupture during post operative care

(total 3 digits)

| Case | Age (y.o.) | Digit | Zone | Reference |
|---|---|---|---|---|
| T.O. | 34 | thumb | 3 | Accident at 20 days |
| R.M. | 35 | little | 5 | During flevion exrcise at 25 days |
| S.I. | 36 | little | 2 | During flexion exercise at 7 weeks |

日目に，自転車で転倒したものであり，再吻合で good の成績を得た．残りの2例は，それぞれ術後25日目と7週目に，自動屈曲練習中に発生しており，本法の最大の問題点である．

上記の臨床例のうち，術後の再断裂や gap 形成の指標として wire marker を腱内に設置した4例6指について，術後約1週間目のレ線写真を検討した（Fig. 2）．その結果，屈曲と伸展の間に最大に移動していたもので，計測上 10 mm であり，他は 5 mm 前後にとどまっていた[3]．

次に，健常者を用いた筋電図検索について述べる．まず筋電図の検索方法は，総指伸筋と深指屈筋の筋腹上に表面電極を設置し，Kleinert 法[5]に準じて運動を行わせ，筋放電を同時記録した．この際，手関節の肢位を，中間位，Duran[2]の提唱する 30° 屈曲位，Kleinert ら[5]の 20° less than full flexion，最大屈曲の4肢位に変えつつ，牽引するゴムについては，輪ゴムを切って

**Fig. 2** Movement of wire markers in flexors during controlled mobilization

6.5 cm の長さとし，このゴムにほとんど緊張のかからない位置でゴムを固定したもの，この位置でゴムを2本平行にしたもの，1本のゴムを緊張させて 13 cm に延ばした位置に固定したもの，それをさらに2本平行にしたものの4通りにつき検討した．それらの結果は，症例の筋力による違いや，くり返す事による習熟によって変化がみられたが，その変化は，おおむね一定の傾向がみられた．代表例を Fig. 3 に示す．Fig. 3-1 は，6.5 cm のゴムに，ほとんど緊張のかからないものであるが，手関節最大屈曲以外のすべての肢位で屈筋からの放電がみられるものが多かった．抵抗が弱すぎると，指の伸展が不安定で，わずかではあるが屈筋に収縮がみられ，完全な relaxation は得られていなかった．Fig. 3-2 は，前者の位置でゴムを二重にしたものである．手関節屈曲 30° 以下では伸筋，屈筋ともに放電の増大がみとめられた．Fig. 3-3 は，6.5 cm のゴム1本を 13 cm にまで引き延ばし，緊張下に固定したものであるが，手関節屈曲 30° で屈筋から軽度の放電はみられるものの，それ以上の屈曲では，屈筋は relaxa-

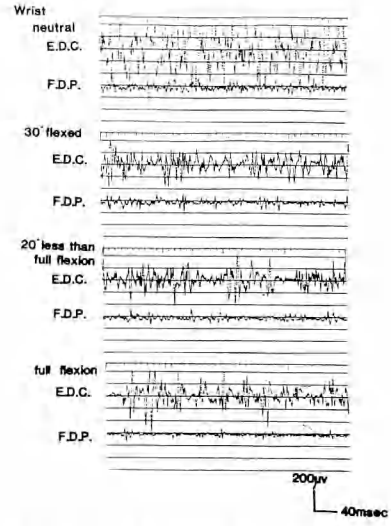


**Fig. 3-1** Rubber band, single 6.5 cm

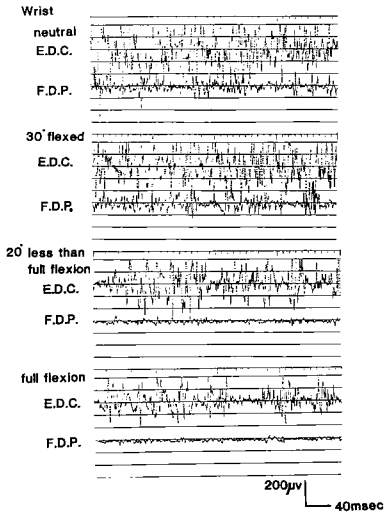


Fig. 3-2　Rubber band, double 6.5 cm

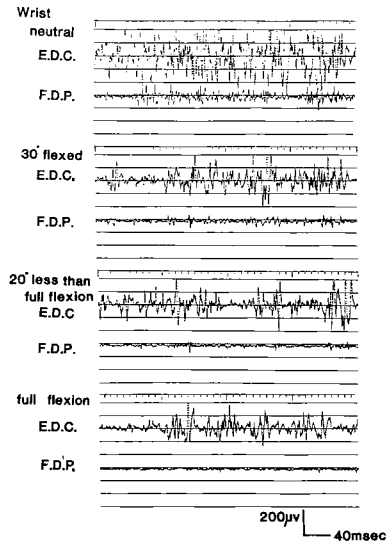


Fig. 3-3　Rubber band, single 13.0 cm

tion が得られていた．Fig. 3-4 は，前者の位置で，2本のゴムを 13 cm の強い緊張下に固定したものである．手関節の屈曲を増すにつれ，伸筋の放電が少なくなり，同時に，屈筋の放電も少なくなるが，この条件下では指の伸展が著しく困難であり，術後疼痛のある時期には，伸展は不可能と思われ，屈曲拘縮や屈曲位での癒着の原因になりうるものと思われる．

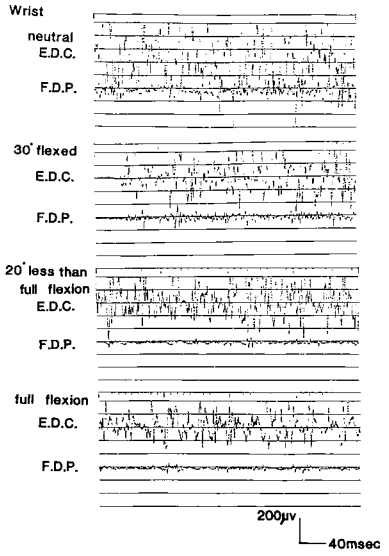


Fig. 3-4　Rubber band, double 13.0 cm

## 考　　察

no man's land 内での屈筋腱修復は，新鮮で clear cut のものでは，primary repair が，secondary tendon graft より優れているとされるようになり，その考えにひき続き，縫合法や後療法が問題にされてきた．Kessler[4] や Becker ら[1] は縫合法に工夫を加え，早期より active flexion をさせる方法をとっている．Kleinert ら[5] は同様に縫合法を開発しながら，屈筋に緊張のかからないという方法を考案し，immediate controlled mobilization と名付けて，好成績を挙げている．Duran ら[2] は，他動的に，個々に，DIP 関節，PIP 関節を動かすことにより深指屈筋腱と浅指屈筋腱，およびその両者と周辺組織の間をずらせている．さらに，これらの方法を応用して，新鮮例のみならず subacute な症例にまで縫合が行われ，delayed primary repair と呼ばれているが，その適応の範囲は明白でなく，また，これらの症例に対しては controlled mobilization の効果は疑問であるとする報告もある[6]．このような状況の中で，本法の価値と位置づけを知り，さらに有効生の向上のために本研究を行った．まず 24 時間以内の新鮮例に対する early primary repair においては，再断裂の 1 指を除いて，zone に関係なく好結果が得られた．再断裂の防止策を講じれば，きわめて良い方法といえよう．次に，no man's land 内

における delayed primary repair についてみると，good 以上が 3 分の 2 を占めていたが，そのうちの 4 分の 1 は，tenolysis を受けていた．Fair の中には，機能的な良指位のために，tenolysis を受け入れなかったものもあり，本追加手術を考慮に入れれば，必ずしも悲観には値しない．しかし，以上のような成績と，術中に腱内に設置した marker の検討からすると[3]，delayed repair 例での本法による吻合部の滑動距離は，わずかであると思われ，tenolysis などの追加手術を少くするためには，何らかの工夫が必要と思われた．筋電図学的検索と，controlled mobilization 中の屈筋腱の再断裂例が無かったことより，ゴムの強さと手関節の肢位などに検討を加えれば，ある程度の緊張を屈筋にかけ，屈筋腱吻合部の滑動距離を増し，delayed primary repair の成績を向上させえるかも知れない．一方，新鮮例においては，この工夫は不要であり，むしろ active flexion の開始時期や屈曲力の強さの程度を決定することが必須と思われた．

## ま と め

1) Controlled mobilization technique は early primary repair にはきわめて有用な方法と思われる．

2) Delayed primary repair では，レ線上のマークの動きも少く，本法を用いても，delayed primary repair の適応は，あまり拡大できない．しかし，tenolysis を追加すれば，比較的好成績が期待できる．

3) 手関節の肢位，ゴムの強さにより，屈筋からの放電に差がみられ，屈曲拘縮や再断裂との関連が考えられるが，屈筋からの放電を参考にし，屈筋にコントロールされた収縮を加え，吻合部の滑動性を増す可能性も示唆された．

## 文 献

1) Becker, H., et al.: Early active motion following a beveled technique of flexor tendon repair: Report on fifty cases. J. Hand Surg., 4: 454-460, 1979.

2) Duran, R. J., et al.: Controlled Passive Motion Following Flexor Tendon Repair in Zones 2 and 3. A. A. O. S.: Symposium on Tendon Surgery in the Hand. Mosby, Saint Louis, 105-113, 1975.

3) Ejeskär, A., et al.: Elongation in profundus tendon repair. Scand. J. Plast. Reconstr. Surg., 15: 61-68, 1981.

4) Kessler, I., et al.: Primary repair without immobilization of flexor tendon division within the digital sheath. Actra orthop. Scandinav., 40: 587-601, 1969.

5) Lister, G. D., et al.: Primary flexor tendon repair followed by immediate controlled mobilization. J. Hand Surg., 2: 441-451, 1977.

6) Schneider, L. H., et al.: Delayed flexor tendon repair in no man's land. J. Hand Surg., 2: 452-455, 1977.

**質 問** 信州大学整形外科 前田 道宣

delayed primary suture を行った例では extension block ギプス固定をすると腱縫合部の滑走距離はわずかのようであるが，新鮮例ではどうか．ごくわずかでも腱縫合部が動いていることが癒着防止の一因となると考えているか．

**回 答** 高知医科大学整形外科 貞広 哲郎

fresh な例に wire marker を入れた場合の滑動についての御質問に対して：

fresh な例にも marker を入れ観察してみたいと思っていますが，現在のところ症例を持っていません．しかし，術中に行っております他動屈伸での観察でも，fresh と delayed で動態が異なるように思いますので，fresh ではもう少し動いているのではないかと想像しております．

日 手 会 誌, 第2巻 第1号 131-134, 1985

# 腱癒着防止を目的とした遊離脂肪移植の臨床応用

東京大学医学部整形外科学教室
平 木 誠一郎・黒 島 永 嗣
稲 波 弘 彦・二ノ宮 節 夫
日本赤十字社医療センター整形外科
奥 津 一 郎

# Clinical Application of Free Fat Graft for Prevention of Tendon Adhesion

Seiichiro Hiraki, et al.
Department of Orthopaedic Surgery, Faculty of Medicine, University of Tokyo

Adhesion of the repaired tendon to the surrounding tissue at the site of suture greatly interferes functions of the hand. A number of studies have been carried out in order to prevent tendon adhesion. As one of the approaches, we placed a free fat graft around the sutured area, and evaluated its effectiveness in preventing tendon adhesion.

According to the good results of animal experiments, we applied this procedure to clinical cases from August 1982 to November 1984. The cases included sixteen fingers of end-to-end suture of the tendon for fourteen patients and three fingers of the free tendon graft for three patients. Age distributed from three to fifty five years old, average, twenty two years old. Follow-up time was seven months to two years and nine months, average, seventeen months.

Operative Procedure: Zigzag skin incision was made to expose the tendon which was then sutured according to Kirchmayr's method. Free fat graft which was taken from the anterior aspect of the forearm was placed at the entire circumference of the repaired tendon, and firmly sutured to the surrounding tissues.

This study showed good or excellent results in thirteen out of nineteen fingers (68 %).

## 緒　　言

われわれはbroilerを用いて，各種の腱癒着防止実験[3]を行った．その結果，腱縫合部に自家遊離脂肪組織を移植した場合，腱と周囲組織間の癒着が軽減されることを知った．この実験結果をもとに遊離脂肪移植の臨床応用を行ったので，報告する．

## 方　　法

1982年8月以降，1984年11月までの2年4ヵ月間に，各種腱縫合術に遊離脂肪移植を併用した症例は合計23症例26指である．今回は屈筋腱修復後，7ヵ月以上追跡調査した17症例19指について報告する．端々縫合に遊離脂肪移植を併用した症例は14症例16指であり，このうちzone 1に行ったもの6指，zone 2に行ったもの10指である．また，遊離腱移植に遊離脂肪移植を併用した症例は3症例3指である (Fig. 1)．

このうち，男性は15症例16指，女性は2症例3指である．年令は3歳から55歳で，平均22歳である．追跡期間は7ヵ月から最長2年9ヵ月で，平均1年5ヵ月である．

手術[5]は以下のように行った．腱損傷部位は，掌側の

**Key words**: free fat graft, tendon repair, tendon adhesion
**Address for reprints**: Seiichiro Hiraki, M. D., Department of Orthopaedic Surgery, Faculty of Medicine, University of Tokyo, 7-3-1, Hongo, Bunkyo-ku, Tokyo, 113, Japan.

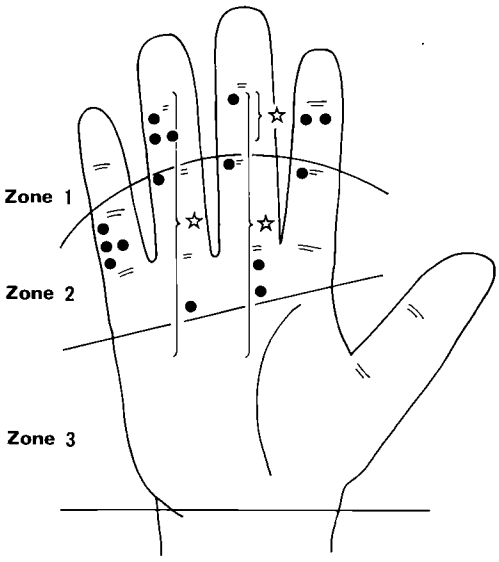


**Fig. 1** Operation site and procedure
● end-to-end suture with free fat graft
☆ free tendon graft with free fat graft

**Fig. 2** Operative procedure
Dark arrows show fat tissue from forearm.

zigzag 切開で展開した．腱縫合は 4－0 針付き nylon 糸を用いた Kirchmayr 法で行い，さらに 7－0 針付き nylon 糸で結節縫合を追加した．次に前腕より皮下脂肪を sheet 状に採取，腱縫合部の全周に遊離移植した（Fig. 2）．

術後は，ギプスで機能肢位に固定した．21 日目にギプスを除去し自動伸展運動を開始，28 日目より自動屈曲運動も加えて行わせるようにした．さらに 35 日目より動的副子も使用させた．

## 結　　果

1956 年 White が提唱した評価法[7]によると excellent 4 指(21％)，good 9 指(47％)，fair 4 指(21％)，poor 2 指(11％)であり，excellent と good の占める割合は，およそ 70％と良好な結果を得ることができた（Table 1）．

**Table 1** Results

(criteria of White, 1956)

| | Excellent | Good | Fair | Poor |
|---|---|---|---|---|
| Zone 1 | 0 | 4 | 2 | 0 |
| Zone 2 | 3 | 3 | 2 | 2 |
| Free tendon graft | 1 | 2 | 0 | 0 |
| No. of fingers | 4 | 9 | 4 | 2 |
| % | 21 | 47 | 21 | 11 |

以下に具体的な症例を示す．

## 症　　例

症例 3，32 歳，男性．

1984 年 4 月，ガラスにて右環指の浅・深指屈筋腱を zone 2 の部位で損傷した．2 ヵ月後，当科を初診した．1983 年 6 月，深指屈筋腱の端々縫合を行った．術中，患指を他動的に動かしてみると，腱縫合部が $A_2$ pulley の一部にかかるため，腱鞘を Z 状に形成，さらに患肢前腕より脂肪を採取，局所に遊離移植した．術後 23ヵ月の現在，伸展，屈曲制限はなく，TPD も 0 mm で，White 法および TAM 法による評価で excellent である（Fig. 3）．

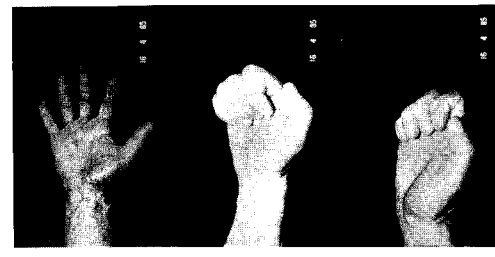

A　　B　　C

**Fig. 3** Case 3. A 32-year-old man severed the superficialis and profundus tendons of his right ring finger. A,B and C, Extension, flexion and acid test twenty three months after operation.

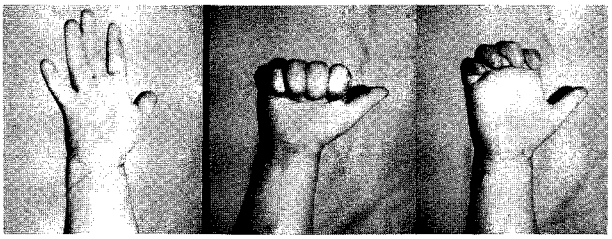

A　B　C

**Fig. 4** Case 8. A 3-year-old girl severed the superficialis and profundus tendons of her right middle and ring fingers. A. B and C. Extension, flexion and acid test three months after operation.

症例8，3歳，女子．

1984年6月，牛乳ビンにて右中指，環指の浅・深指屈筋腱をzone 2の部位で損傷した．直ちに手術を行い，浅指屈筋腱と深指屈筋腱の修復を行った．浅指屈筋腱縫合部の全周に遊離脂肪移植を行った．術後3ヵ月の伸展，屈曲，acid test[6]の状態を示す（Fig. 4）．White法でexcellentである．術後10ヵ月の現在，TAM法でもexcellentな結果が得られている．

一方良好な結果が得られなかった症例を示す．

症例9，37歳，女性．

1983年10月，包丁にて左示指の深指屈筋腱をzone 1の部位で損傷した．1ヵ月後，端々縫合および，遊離脂肪移植を行った．創は硬い瘢痕を形成して治癒した．術後，4ヵ月を経ても良好な機能が得られなかった．腱剝離を行ってみると，局所の瘢痕形成は高度で，腱と周囲組織の区別が困難であった．病理組織所見では，一部脂肪細胞が変性壊死におちいった後，若干の脂肪細胞が島状に残存し，その周囲は線維性肉芽組織におきかわっていた．これにともなって組織球，その一部は異物巨細胞化した組織球の反応が見られた．腱剝離を行い最終的にはgoodの結果が得られた．

## 考　察

手の外科領域における遊離脂肪移植の臨床応用は，1914年のEdenら[2]，1917年のLewis[4]，1920年のDouglas[1]らが腱剝離に併用したことに始まる．一方，遊離脂肪移植を腱修復に併用した報告は1984年の奥津ら[5]以外には見あたらない．

本法を臨床に用いる場合の利点として，早期運動療法に比べて術後管理が簡単，協力の得にくい患者にも応用可能，術後早期に可動域の改善が得られる，同一術野から採取できる自己生体材料である，他の中間挿入膜のように再手術により摘出する必要がないことなどがあげられる．一方，脂肪組織を移植するため，靱帯性腱鞘の形成や浅指屈筋腱の切除を要するなど腱修復にとって不利な要素もある．また，移植した脂肪組織の生着が症例によっては不十分な場合もあり周囲組織との間に癒着を生じるなどの問題点も残されている．以上の事項を念頭におき，臨床例を検討してみると，脂肪組織の操作はatraumaticに行う，遊離脂肪組織の移植範囲は術中に指の屈伸運動を他動的に行い，腱縫合部が滑走する範囲すべてとし，さらに脂肪組織が移動しないよう周囲組織または腱鞘に縫着する．靱帯性腱鞘は可能な限り温存する方針で手術を行うが，不可能な場合には腱鞘をZ状に形成，脂肪移植を行った後，再縫合する．浅指屈筋腱は可能な限り温存するが，不可能な症例では定型的に切除する．皮膚の閉鎖は緊張が強すぎないように行うなどが重要であると思われた．

## 文　献


1) Douglas, J.: Fat transplant for adhesions after tenorrhaphy, Ann. Surg., 71: 791, 1920.
2) Eden, R., et al.: Die autoplastische Fetttransplantation zur Neurolysis und Tendolysis. Arch. Klin. Chir., 104: 65-83, 1914.
3) 黒島永嗣　他：遊離脂肪移植による腱癒着防止効果の実験的研究，日手会誌，1: 112-115, 1984.
4) Lewis, D.: Fascia and fat transplantations. Surg. Gynec. Obstet., 24: 127-141, 1917.
5) 奥津一郎　他：遊離脂肪移植を併用した屈筋腱修復，関東整災誌，15: 605-609, 1984.
6) Rank, B. K., et al.: The repair of flexor tendons in the hand. Br. J. Plast. Surg., 4: 244-253, 1951.
7) White, W. L.: Secondary restoration of finger flexion by digital tendon grafts. Am. J. Surg., 91: 662-668, 1956.


**質　問**　名古屋大学整形外科　三浦　隆行

腱鞘の破壊され修復できない部位への脂肪移植は十

分考慮されるが，腱縫合部が腱鞘内におかれる症例にも脂肪移植をされているのか．

**回　答**　日赤医療センター整形外科　奥津　一郎

術中，他動的に手指を屈伸，腱縫合部の滑走状況を見る．腱縫合部が，靱帯性腱鞘にかかる場合は，腱鞘の一部分をZ状に形成，腱縫合部が滑走する範囲すべてに遊離脂肪移植を行う．その後，形成した靱帯性腱鞘を拡大閉鎖する．正常な腱鞘をすべて開放して遊離脂肪移植を行うわけではない．

日 手 会 誌, 第2巻 第1号 135-139, 1985

# 小児屈筋腱断裂の治療経験

日本大学医学部整形外科学教室
龍 順之助・鳥山貞宜
佐藤孝三・川野 寿
武 治

# Treatment of Flexor Tendon Injuries of the Hand in Children
## Long Term Follow up Study of Operated Flexor Tendon Injuries of Children

Junnosuke Ryu, et al.
Department of Orthopaedic Surgery Nihon University School of Medicine

Many papers have been published about the treatment of flexor tendon injuries of the hand in children, mostly concerning their treatment and their post operative results. However, there are several unknown problems about the lacerated flexor tendons in children : first, when and how to treat injured flexor tendons of children under three years old age, ; secondly, what is the cause of and how to prevent the growth disturbance of injured fingers, ; thirdly, the grafted tendon of the hand in child does growth or not with pharangeal bones and around soft tissue.

We reviewed surgical methods in our series of flexor tendon lacerations of the hand in children and their post operative results. Between 1965 to 1984, covering a twenty years period, we had the experience of treating 70 fingers in 53 cases of flexor tendon injuries of the hand in children. Of the 53 children, 39 were males and 14 were females. The age of the injured children was less than ten years when operated on. The injuries of flexor tendon in this series is the most commonly by broken glass or other sharp obeject. The parts of the hand were classified by Zone according to the classification of Tsuge. Among 53 cases, 39 fingers in 32 cases were followed up and examined. The follow up periods were from six months to 19 years 7 months (average 6 years 10 months). Post operative results were evaluated by Jaffe's total active motion score which is modified of White's method.

And each case was examined the operated digits about pinch power and length of the digits, which is compared with opposite sides. Post operative evaluation of thirty four digits classified as follow ; 13 digits were excellent, 11-good, 3-fair, 7-poor. Our conclusion below ;

1. In our experience suture of the flexor tendon gains better results than grafting especially in Zone II.
2. Growth of injured fingers were disturbed in many cases and they were related to post operative results and pinch power of the fingers.
3. The cases which injured their hand under 3 years old age were waited operation untill 4 or 5 years old age. The post operative results of such cases were not so good and finger growth were disturbed unexpectedly all of such cases.

**Key words** : flexor tendon injury, children, follw up study
**Address for reprints** : Junnosuke Ryu, M. D., Department of Orthopaedic Surgery, Nihon University School of Medicine 30-1, Oyaguch-Kamimachi Itabashi-ku, Tokyo 178, Japan.

小児の屈筋腱損傷については数多くの報告があり，その治療成績も成人と同様，近年において向上している．しかし成長過程にある小児の屈筋腱損傷の治療は成人と異った問題点がある．今回，当科にて経験した10才以下の屈筋腱損傷例の経過観察を行い，Zone IIにおける治療法と成績，患指の発育障害，乳幼児期の治療方法と治療時期について検討を行った．

## 症　　例

昭和40年～59年の20年間に当科にて経験した10才以下のZone I～IV（津下）の屈筋腱損傷は53例70指である．内訳は男児39例女児14例，受傷年令は10カ月～10才7ヵ月で，10ヵ月1例，1才11例，2才9例，3才8例，4才なし，5才7例，6才8例，7才2例，8才1例，9才2例，10才4例である．受傷原因はガラス，ビンの破片によるものが多く29例，刃物（包丁，カミソリなど）17例，その他7例である．Zone別ではZ-I 12例13指，Z-II 25例29指，Z-III 8例8指，Z-IV 8例20指であった．手術方法は腱縫合術34指，腱移植術22指，腱前進術5指，腱固定術3指で，Zone Iの例で5例6指は手術せずに経過観察を行っている．指神経損傷合併は16例25指である．

## 方　　法

以上の症例につき直接検診，アンケートにより調査し得たのは32例39指である．経過観察期間は6ヵ月～19年7ヵ月（平均6年10ヵ月）である．成績判定はWhiteの方法をJaffe[5]が修正した総合可動範囲（TAM）を用いた．母指については，この方法に準じた江川ら[1]の評価を用いた．すなわち示～小指はTAM，優200°以上，良180°～199°，可150°～179°，不可149°以下，母指は優110°以上，良90°～109°，可70°～89°，不可69°以下とした．個々の症例につきピンチ力の測定，患指の長さ（近位指皮線より指尖までの距離）を健側と比較，X線上の変化，可動域の変化，ADL上の困難につき検討した．さらに乳幼児期に受傷し一定期間待機して手術を行った症例の術後成績，患指の成長につき検討した．

## 結　　果

調査し得た32例39指についてはZone I 9例10指，Z-II 12例14指，Z-III 8例8指，Z-IV 3例5指である．手術方法は腱縫合術12例17指，腱移植術10例11指，腱前進術4例4指，腱固定術2例2指である．

**Zoneと手術方法と成績の関係**（Table 1）

術後成績は優13指，良11指，可3指，不可7指であった．腱縫合術は17指で2週以内のprimary sutureは10指で優6，良3，可1であった．不可の例は受傷後1年以上たってZ-4で腱縫合した3指である．Zone IIでは縫合例が5指共良以上であるのに対し移植例は不可が3指あり，縫合指の成績が移植指よりよい．

**患指の成長と術後成績の関係**（Table 2-A）

患指の成長を健側と比較するとTable 2-Aのごとくで5 mm以上差のある発育障害指は11指（40％）にみられた．術後成績の良い例は患指の発育もよく，成績の悪い例に発育障害の多い傾向にあった．

**患指の成長とピンチ力**（Table 2-B）

**Table 1**　Post operative results correlate with Zonal distribution and operative methods.

| Operative method \ Zonal distribution | Z-I | Z-II | Z-III | Z-IV | Total |
|---|---|---|---|---|---|
| Tendon suture | ◎ | ◎◎◎<br>○○ | ◎◎<br>○○ | ◎◎<br>△<br>××× | 17 |
| Tendon graft | | ◎<br>○○○<br>△<br>××× | ◎<br>○○ | | 11 |
| Advancement | ◎◎ | ◎ | △ | | 4 |
| Tenodesis | ○○ | | | | 2 |
| Total | 5 | 14 | 8 | 7 | 34 digits |

◎：Excellent(13).　○：Good (11).　△：Fair (3).　×：Poor (7)

**Table 2-A**　The relation between growth disturbance of fingers and post operative result.

| Growth of affected finger \ Result of postop. | Excellent | Good | Fair | Poor | Total |
|---|---|---|---|---|---|
| Normal (r = ℓ) | 11 | 4 | 2 | 0 | 17 |
| Shortening (>5 mm) | 2 | 3 | 1 | 5 | 11 |
| Unknown | 1 | 4 | 0 | 2 | 7 |
| Total | 14 | 11 | 3 | 7 | 35 digits |

**Table 2-B**　The relation between growth disturbance of fingers and pinch power.

| Growth of affected finger \ Pinch power* | Good | Fair | Poor | Total |
|---|---|---|---|---|
| Normal | 10 | 7 | 0 | 17 |
| Shortening (>5 mm) | 3 | 5 | 3 | 11 |
| Total | 13 | 12 | 3 | 28 digits |

* Pinch power { Good : over 76 % of healthy side / Fair : 50～75 % 〃 / Poor : under 49 % 〃

ピンチ力を計測し，健側との比較よりA：左右差なし（Good），B：やや弱い（Fair），C：弱い（Poor）の3群に分け，患指の成長との比較を行った．その結果ピンチ力に左右差のない群は指の成長も良く，発育障害のある指ではやや弱い，弱い群が多い傾向にあった．X線像より患指の成長障害は基節，中節，末節骨共に成長障害のある例と末節骨のみ成長の障害されている例がみられた．

**1年以上待機して手術を行った症例**（Table 3）

症例は12例14指で受傷時年令は平均2才，待機期間は平均4年8カ月である．以上の症例のうち調査し得たのは9例11指である．術後成績は11指中不可が7指と成績の悪い例が多い．患指の成長障害も1例を除く全例にみられ，5 mm以下（＋）は5指に，6 mm以上（＃）も5指にみられた．Table 4の症例2は腱剝離術を2回，症例3，5は腱縫合後，腱が癒合せず腱移植術を行っている．

**可動域の変化について**

調査し得た32例につき術後経過期間中に患指の可動域の変化，とくに伸展制限が生じたかどうか検討した．その結果では腱移植術を行った11指中2指に指の伸展障害の程度が進行したとの患者の答を得たが，医師が直接計測しての伸展障害の進行を明らかにできなかった．

**Table 3**　Cases who were waited more than one year before operation

| | | Digit | Zone | Ages at injured time | Waited term before op | Ages at op | Operative method* | Result | Growth disturbonce of affected finger | Re op |
|---|---|---|---|---|---|---|---|---|---|---|
| 1 | M.H♀ | Long | II | 1y2M | 8y | 9y2M | T.G | | | |
| 2 | Y.A♂ | Long | II | 1.4 | 7.7 | 8.11 | T.G | | | T.L×2 |
| 3 | K.S♂ | Ring Small | IV | 1.10 | 3.7 | 5.5 | T.S→T.G | Poor.Poor | ＃ ＃ | T.G.T.G |
| 4 | H.K♂ | Small | II | 2.6 | 3.5 | 5.11 | T.G | | | |
| 5 | N.M♀ | Ring Small | IV | 3y | 1.2 | 4.5 | T.S→T.G | Poor.Poor | ＃ ＋ | T.G.T.G |
| 6 | Y.I♂ | Index | I | 4.5 | 5y | 9.5 | T.D | Good | ＋ | |
| 7 | T.K♂ | Long | II | 1.6 | 3.7 | 5.1 | T.G | Poor | ＃ | |
| 8 | A.I♂ | Long | II | 10 M | 4.3 | 5.11 | T.G | Poor | ＃ | |
| 9 | S.I♂ | Long | II | 1.8 | 4.1 | 5.9 | T.G | Fair | ＋ | |
| 10 | T.K♂ | Index | I | 2.0 | 4.4 | 8.10 | T.D | Good | ＋ | |
| 11 | H.I♂ | Index | II | 1.5 | 6.7 | 8 y | T.G | Poor | ＋ | |
| 12 | K.O♂ | Thumb | III | 1.5 | 4.8 | 6.1 | T.G | Excellent | － | |

12 Cases 14 fingers. Waited term 1y3M～8y (ave. 4y8M)

* TG : tendon graft. TS : tendon suture. TL : tenolysis

その他，ADL障害の有無についての調査では細い棒を握るのに困る例，ボタンを止めるのに困る例がみられたが，大多数はADL上の困難はなかった．

## 考　　察

小児の屈筋腱損傷の治療もprimary sutureが積極的に行われ成績も向上しつつある．小児における問題点として，(1)1～2才の乳幼児の屈筋腱裂，とくにZone IIにおける治療法とその時期，(2)患指の成長障害の原因と予防，(3)移植腱の成長などがある．小児における屈筋腱裂は1次縫合を中心として行われており，諸家の報告[3)4)6)10)]にあるように，Zone IIにおける腱移植術との比較では適応も異り単純に比較することはできないが腱縫合の方が良い成績が得られている報告が多い．Vahvanenら[12)]は小児の屈筋腱裂の長期経過観察にて，腱縫合例はいかなる部位においても移植例にまさっていると報告している．われわれの少数例の経験においてもZone IIで明らかに縫合例が移植例より良い成績であった．しかし1～2才代の乳幼児に対しての治療は議論のあるところである．泉類ら[8)]は腱移植もprimary repairも2才以後に行うとし，高見ら[9)]も3才以上，中村ら[7)]は4才以上またEntin[2)]は3才以後としている．いずれにせよ1～2才の成績が悪い点は手術手技，術後の固定，後療法に問題があるためである．われわれの症状では2才以下で手術を行った例はなく，3才台ではprimary sutureを行って良い結果を得た例もあり3才以上であれば手術は可能であると考える．受傷後一定の年令になるまで待機することの適否について検討するため，一年以上待機して手術を行った症例について調査した．その結果(Table 4)，術後成績も悪く，患指の成長障害がFPLの1例を除く全例にみられた．われわれの症例は待機期間が平均4年8カ月とかなり長期のため，このような結果となった可能性もある．寺尾ら[11)]も手術時期をのばすことによりtrick movementを覚え，術後，患指を使用しなくなるとしている．あまり長期に待機することは良結果を得ない点より，待機しても3～4才には手術を行うべきと考える．

患指の発育障害が11指にみられたが，この原因は術後成績の悪い例に多く，また術後成績の良い例，ピンチ力の良い例には発育障害が生じていない点より，使用しない，uselessな指に成長障害が生じると考えられる．1年以上待機した症例のほぼ全例に患指の成長障害を生じたことよりもuselessな指は成長障害を生じやすいということができよう．

## ま　と　め

10才以下の屈筋腱裂53例70指を経験し，32例39指につきfollow upを行った．

その結果

1)　術後成績は優13，良11，可3，不可7指でZone IIでは腱縫合例は腱移植例に比し成績が良い．

2)　患指の発育障害が11指（40％）にみられ，uselessな指に多く，成績の良い指，ピンチ力の良い指では発育障害が少い．

3)　3才未満の受傷例で4～5才まで待機しての手術例は成績も悪く，患指の発育障害も生じやすい．

## 文　　献


1)　江川常一　他：小児における手指屈筋腱断裂の修復，災害医学，20：97-104，1977.
2)　Entin, M. A.: Flexor Tendon Surgery in Children. In Symposium on Tendon Surgery in the Hand. The C. V. Mosby Co., Saint Louis, 132-144, 1975.
3)　畑中生稔　他：小児における指屈筋腱断裂の経験，整形外科，32：1515-1517，1981.
4)　池田克己　他：小児屈筋腱損傷の治療経験，整形外科，32：1517-1519，1981.
5)　Jaffe, S., et al.: Profundus tendon grafting with the sublimis infact. J. Bone Joint Surg., 49-A: 1298-1308, 1967.
6)　室田景久　他：小児における屈筋腱損傷，災害医学，19：163-168，1976.
7)　中村蓼吾　他：小児手指屈筋腱損傷の治療経験，整形外科，30：1584-1586，1979.
8)　泉類博明　他：Zone IIにおける陳旧性小児屈筋腱損傷の治療，整形・災害外科，26：1637-1643，1983.
9)　高見　博　他：小児屈筋腱損傷の治療経験，整形外科，31：1546-1548，1980.
10)　高杉　仁　他：小児屈筋腱損傷(Zone II)の治療経験，整形外科，33：1616-1618，1982.
11)　寺尾　誠　他：小児屈筋腱損傷の治療経験，災害医学，20：91-96，1977.
12)　Vahvanen, V., et al.: Flexor tendon injury of the hand in children. Scand. J. Plast. Reconstr. Surg., 15: 43-48, 1981.


追　加　　名古屋大学整形外科　三浦　隆行

ピンチ力，発育障害は神経血管束の損傷と関連が深いと考えらる．

年令は10才以下を一群として扱うことは不適であり3，4才以下と学童期は別に集計する必要がある．

**回　答**　　日本大学整形外科　龍　順之助

① 10才以下の小児屈筋腱裂についてまとめて統計をとりましたが3才以下とそれ以上の症例では先生の御指摘のようにかなり条件が異ると考えます．それに関連して，1，2才の症例についてprimary sutureを行うかどうかが一つの問題点と考えます．

② 患指の成長障害例と神経，血管損傷の関連は今回の症例ではみとめませんでした．

日 手 会 誌, 第2巻 第1号 140-143, 1985

# Primary Familial Carpal Tunnel Syndrome の1家系

国立療養所愛媛病院整形外科
玉 井 研 一
愛媛大学医学部整形外科学教室
白 岡 格・柴 田 大 法
野 島 元 雄

# One Family Line of Primary Familial Carpal Tunnel Syndrome

Kenichi Tamai, et al.
Department of Orthpaedic Surgery, National Ehime Hospital

Nine patients (Male : 2 persons, Female : 7 persons) within three generations of one family (Male : 4 persons, Female : 14 persons) were found to have the bilateral carpal tunnel syndrome. The mean age at onset of the carpal tunnel syndrome was 27 years (range, 17 to 40 years). Six of the nine persons with the carpal tunnel syndrome had the trigger fingers. No single common etiologic feature was seen.

In one case, the release of the transverse carpal ligament at the right hand was performed. Microscopic finding was noninflammatory thickening of the transverse carpal ligament.

Family pedigree suggests an inheritable disorder transmitted an autosomal dominant gene with a high degree of penetrance.

手根管症候群は，各種の全身疾患に伴って発症することがよく知られているが，原因不明の家族発症例の報告はまれで，本邦でも3家系の報告[1)7)9)]があるのみである．

今回われわれは，同一家系内3世代にわたる非特異性家族性手根管症候群（Primary familial carpal tunnel syndrome）と考えられる1家系を経験し，その中の1例に手根管開放術を施行したので，手術例を中心に，成因的に考察を加えて報告する．

家系図をFig. 1に示す．今回調査を行った16名中8名にいずれも両側性の正中神経領域のしびれ感ないしは母指球筋の萎縮を認める．手術症例はcase 7である．また，すでに死亡して確認は出来ていないが，手術例の祖父に両側の母指球筋の萎縮があったとのことである．その例も含めると18名中9名に発症していることになる．

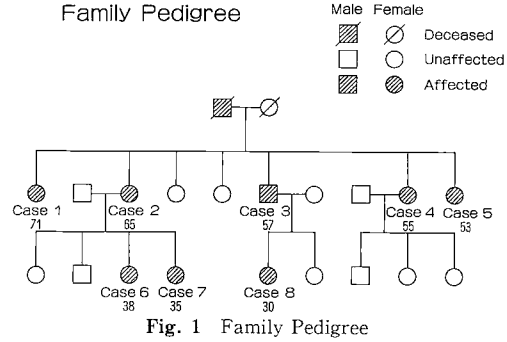


**Fig. 1** Family Pedigree

## 症　　例

症例（case 7）：35才，主婦

既往歴：22才のときに右示指，環指，左環指の弾発指の手術を他院にて受けている．

現病歴：31才の頃よりとくに誘因なく右母指示指，

**Key words**: familial carpal tunnel syndrome, entrapment neuropathy
**Address for reprints**: Kenichi Tamai, M.D., Department of Orthopaedic Surgery, National Ehime Hospital, Yokogawara, Shigenobu-tyoh, Onsen-gun, Ehime, 791-02, Japan.

中指の手掌から指尖部に限局するしびれ感出現，時に同部位の痛みが夜間増強していた．33才頃より左側にも同様の症状が出現するようになった．昭和59年7月頃より右側母指球筋の萎縮に気付き，物をつまむのに不自由を感じるようになり，同年8月29日当科受診する．

理学的所見：一般所見には異常認めない．神経学的には，両側母指球筋の萎縮，両側短母指外転筋，母指対立筋，短母指屈筋の筋力低下を認め，いずれも右側に強い．また両側母指，示指，中指の掌側に限局する痛覚および触覚の低下を認める．両側 Tinel 兆候は陰性，Phalen 兆候は右20秒，左30秒で陽性であった．

レ線所見：頸椎および手根部に異常を認めない．

検査所見：血液尿一般検査では異常を認めない．赤沈は12 mm/1 hr，CRP(−)，RA(−)，血中成長ホルモン，甲状線ホルモンはすべて正常域であったが，抗核抗体が40倍（homogenous type）と陽性を示し，CH50が26U(28-41)とわずかに低値を示した．しかし，抗DNA抗体は陰性，免疫グロブリンも正常域であった．正中神経の末梢神経伝導速度は，MCV，SCVでは明らかな遅延は認めなかったが，Terminal latency では，左右を比較して，右側の遅延（右：6.5 msec，左：4.8 msec）が認められた．術後4ヵ月の値（右：3.7 msec，左：5.2 msec．いずれも導出間距離5 cm）では，明らかな右側の改善を認めた．HL-A 検査では A 2，AW 24，B 7，B 40を認めた．

手術所見：右側に手根管開放術を行った．正中神経の狭窄部位に一致して厚さ4 mmと transverse carpal ligament の肥厚を認めたのみで，他には異常所見は認めなかった．

病理所見：膠原線維の肥厚のみで炎症所見などは認めない．Amyloid の沈着も認めなかった．

現在術後6ヵ月経過しているが，手指の知覚障害は消失し，母指球筋の萎縮も改善し，母指対立運動も可能となっている．

家系内の他の症例についてその特徴を簡単にまとめると Table 1 のようになる．　発症年令は17才から40才，平均発症年令は27才であった．罹患側は全例両側であった．手指の夜間痛は年令の高い4例では現在認めず，それらの例では Phalen 兆候は認められないが，手指の知覚障害および母指球筋の萎縮は強く認められた．case 6は他院にて右側の手根管開放術を施行されており，現在術側の症状は改善している．その他，既往歴に手根管症候群の原因と考えられるような疾患を伴っているような例はない．

## 考　　察

手根管症候群の原因は多数報告されているが，本症例では明らかな原因となるものは見い出せず，特発性と考えられる．

本症例の発生要因を考えると，抗核抗体が陽性で補体の軽度の低下も認められ，弾撥指を伴ない，しかも病理所見で膠原線維の肥厚も認められることより，何らかの補体の関与する免疫異常を伴った結合織の異常が示唆される．ただし，臨床的にも全身の結合織の異常を示唆する所見は他に見い出せず，病理学的にも膠

**Table 1**　Clinical characteristics of our cases

| | CASE 1 | CASE 2 | CASE 3 | CASE 4 | CASE 5 | CASE 6 | CASE 7 | CASE 8 |
|---|---|---|---|---|---|---|---|---|
| Sex | F | F | M | F | F | F | F | F |
| Age | 71 | 65 | 57 | 55 | 53 | 38 | 35 | 30 |
| Age at onset | 35 | 20 | 25 | 40 | 27 | 30 | 31 | 17 |
| Hand | bil. | bil. | bil. | bil. | bil. | bil. | bil. | bil. |
| Digital numbness | (+) | (+) | (+) | (+) | (+) | (+) | (+) | (+) |
| Nocturnal pain | (+)* | (+)* | (−) | (+)* | (+) | (+) | (+) | (+) |
| Thenar atrophy | (+) | (+) | (+) | (+) | (+) | (+) | (+) | (+) |
| Trigger finger | (−) | (+) | (−) | (+) | (+) | (+) | (+) | (+) |
| Past history | HT | | | HT | | rt.CTS ope | | |

* : no symptom at present time　HT : hypertension
CTS : carpal tunnel syndrome　bil : bilateral

原病で見られるような変化も認められず，このことからも特発性といって差しつかえないと思われる．

Komar[5]は原因不明のspontaneous tunnel syndromeの発生要因について，1)血管供給異常，2)結合組織異常，3)解剖学的異常，4)ホルモン異常の4つの説を提唱したが，われわれの今回経験した1家系においては，男性にも発症しており，妊娠とか出産に関連して発症した例はなく，手術にて確認し得た症例は1例のみであるが，手根管部の骨性の狭窄やその他の解剖学的異常は認めず，ただ単に肥厚したtranseverse carpal ligamentにより正中神経の圧迫が認められたのみであったことよりKomarの述べた説のうち，結合織異常説に近い立場を取りたいと考える．

明らかな原疾患を有しない家族性手根管症候群の過去の報告例はわれわれの調べた限りではTable 2のごとくであるが[1)~4),6)~12)]，全体として言えることは，(1)女性の発症が多いこと，(2)一般に言われる好発年令よりも比較的若年に発症している例が多いこと，(3)手術所見では単にtranseverse carpal ligamentの肥厚のみの報告が多いこと，(4)ほとんどが両側例であること，(5)弾撥指を伴う頻度が高いことなどが特徴として挙げられる．

これらの特徴はわれわれの今回経験した1家系においても共通している．また，Grayの報告では，男女別の発生率でみるとほぼ同率との結果を得ているが，われわれの報告でも男性4名中2名，女性14名中7名の発症であり，発生率は同率であった．

本家系を見るとほぼ2分の1の確率で発症しており，男女の発生率も同率に見られ，DantaやGrayの報告でも述べられているようにいわゆるfather-to-son transmissionが認められ常染色体優性遺伝形式をとっていると考えられた．

また，1例にHL-A検査を行い，篠原の報告で共通に認められたとされるA2抗原を認めたが，今回の報告においては1例にしか検査を行っておらず，評価はできない．

今後，他の症例についても詳しい検索をし，さらに本家系について引きつづき調査を行うことで，本症の発生要因についてすこしでも究明する手がかりになればと考える．

## 文　献

1) 阿藤孝二郎　他：手根管症候群の家族発症例について，整形外科，34：1682-1684，1983.
2) Danta, G.: Familial carpal tunnel syndrome with onset in childhood. J. Neurol. Neurosurg. Psychia-

**Table 2** Cases of familial carpal tunnel syndrore (unassociated with systemic disorders)

| Authors | Trait | Sex. No. | Age at onset | Operation findings, Others |
|---|---|---|---|---|
| Zabriskie (1935) | 1 | M 0<br>F 3 | 44, 46<br>49 | Reported as hypertrophic arthritis of the cervical vertebrae |
| Stephens and Welch (1956) | 1 | M 1<br>F 2 | 1 case: 28<br>Others: NC | 1 case: Thickened tendon sheaths<br>All cases: unilateral |
| Phalen and Kendrich (1957) | 1 | M 0<br>F 2 | 1 case: 49<br>Another: NC | 1 case: Moderately thickened CTS related no evidence of inflammation |
| Tanzer (1959) | 4 | NC | NC | No difference in thickness of TCL in patients with CTS in necropsy controls |
| Hess and Baumann (1969) | 1 | M 0<br>F 4 | 30, 55<br>60, 63 | 4 cases: Thickening of TCL |
| MhAuthur (1969) | 1 | M 0<br>F 2 | 1, 5 | 1 case (operated at 7 year old): No thickened TCL,<br>1 case (operated at 15 year old): Thickened TCL were present |
| Danta (1975) | 1 | M 3<br>F 1 | 2, 7<br>24, 52 | 2 cases: Constriction of median nerve under TCL (Rt. 3 mm, Lt. 2.5 mm) in one and considerably thickened TCL in another |
| Gray (1979) | 1 | M 5<br>F 14 | 10-47 | 7 cases: Thickened flexor retinaculum<br>1 cases: Fibrous adhesion<br>13 cases: With digital tenosynovitis |
| 篠原 (1979) | 1 | M 0<br>F 4 | 17, 25<br>27, 44 | 1 case: Considerably thickened TCL<br>HL-A type: A2 was present in all cases |
| Mochizuki (1981) | 1 | M 2<br>F 6 | 2 cases:<br>26, 30 | 2 cases: HL-A typing was done<br>AW33 and B12 antigens were common |
| 阿藤 (1983) | 1 | M 1<br>F 3 | 20, 38<br>47, 51 | 1 case: Considerably thickened TCL and tenosynovial chondroratosis |

NC: no comment made. TCL: transverse carpal ligament. CTS: carpal tunnel syndrome

try, 38 : 350-355, 1975.
3) Gray, R. G., et al. : Primary familial bilateral carpal tunnel syndrome. Ann. Intern. Med., 91 : 37-40, 1979.
4) Hess, H., et al. : Über das familiäre Vorkommen eines beidseitigen Karpal tunnelsyndroms. Z. Orthop., 106 : 565-569, 1969.
5) Komar, J. : Über allgemeine Besonderheiten der Tunnelsyndrome. Z. Neurol., 205 : 185-191, 1973.
6) McArthur, R. G., et al. : Carpal tunnel syndrome and trigger finger in childhood. Am. J. Dis. Child., 117 : 463-469, 1969.
7) Mochizuki, Y., et al. : Familial bilateral carpal tunnel syndrome. J. Neurol. Neurosurg. Psychiatry, 44 : 367, 1981.
8) Phalen, G. S., et al. : Compression neuropathy of the median nerve in the carpal tunnel. J. A. M. A., 164 : 524-530, 1957.
9) 篠原幸人　他：家族性手根管症候群の1家系，臨床神経学，19 : 569-574，1979.
10) Stephens, J., et al. : Acroparesthesia, a symptom of median nerve compression at the wrist. Arch. Surg., 73 : 849-854, 1956.
11) Tanzer, R. C. : The carpal-tunnel syndrome, a clinical and anatomical study. J. Bone Joint Surg., 41-A : 626-634, 1959.
12) Zabriskie, E. G., et al. : Hypertrophic arthritis of cervical vertebrae with thenar muscular atrophy occurring in three sisters. Bull. Neurol. Inst. N. Y., 4 : 207-220, 1935.

**質　問**　虎の門病院整形外科　立花新太郎

同胞例を含め，正中神経以外の神経症状はなかったか．また，NCV を検索しておられるか．家族性の entrapment neuropathy では Hereditary Neuropathy with Liability to Pressure Palsies (Behse, F. et al 1972) のような，神経の易損性が基礎にある可能性を検索する必要があると考える．

**回　答**　国立療養所愛媛病院整形外科　玉井　研一

① 正中神経以外の神経症状の合併について，臨床的には他の末梢神経障害は認めていない．

② 家系内の他の症例に対する NCV について

1例に行なっているが，測定不能との結果であった．

日 手 会 誌, 第2巻 第1号 144-147, 1985

# 手根管症候群の当科診断前の経過

国立習志野病院整形外科
染屋政幸・村山憲太
竹内孝・武内重樹
済生会平塚病院理学診療科
篠田瑞生

# Several Clinical Courses of Carpal Tunnel Syndrome before Our Diagnosis

Masayuki Someya, et al.
Department of Orthopedic Surgery, National Narashino Hospital

Carpal tunnel syndrome is frequently encoutered clinically. But because of the similarities in age of onset and clinical symptoms to cervical spondylosis, the disease may often misdiagnosed and mistreated as cervical spondylosis.

Of 10693 patients who were seen in our out-patient clinic from Jan. 1983 to Dec. 1984, we experienced 393 cases of cervical shoulder disorder (3.7 %), while 32 cases of carpal tunnel syndrome (0.3 %) were found. The peak of age distribution is around forties which is quite in common with cervical spondylosis. Questionnaires were sent to these 32 patients and other 14 patients who had previously received operation in our department. Of these 46 patients, 39 patients (84.8 %) responded. There are 5 men, and 34 women. Among these patients, we have 16 cases of right hand, 7 cases of left hand and 16 cases of both hand, making a total of 55 hands. The middle finger is most commonly involved in 35 hands, secondly, thumb is involved in 13 hands. Between the onset of symptoms and the time of diagnosis, an average period of 2.4 years was found, and the patients had visited 1.6 hospital and others in average. Of these 39 patients, 22 patients (56.4 %) went to orthopedic department, 5 to surgical dept., 4 to internal medicine, 1 to neurological and 7 to bone setter at their onset of symptoms. Among them, 12 to 14 patients who just visited our dept. and 3 of 8 patients who went to other orthopedic dept. were diagnosed accurately, others who went to other places except neurological were all misdiagnosed.

Excluding the 12 patients who were diagnosed in our dept., 27 patients had gone to 56 places for treatment. Of 22 orthopedic depts, only 4 diagnosed accurately, 11 misdiagnosed as cervical spondylosis and performed cervical traction. 5 out of 11 surgical depts, 2 out of 6 internal med. misdiagnosed as cervical spondylosis. Except orthopedics none made an accurate diagnosis.

Although carpal tunnel syndrome is familiar to orthopedic surgeons, the disease is commonly misdiagnosed as cervical spondylosis. It is due to a misconception of the rarity of this disease, and common findings of degenerative change in the cervical X-ray in middle-aged women. We concluded that the best preventive method for misdiagnosis is to check the entrapment syndrome of every peripheral nerves from periphery when we are handling a patient who complaints of sensory disturbance in the upper extremitier.

**Key words**: carpal tunnel syndrome, entrapment neuropathy
**Address for reprints**: Masayuki Someya, M. D., Department of Orthopaedic Surgery National Narashino Hospital, 1-1-1 Izumicho, Narashino city, Chiba, Japan.

## はじめに

手根管症候群は絞扼性神経障害の代表的疾患であり，日常臨床においてしばしば経験する．しかし発症年令・臨床症状の類似性などのため頸椎疾患と誤診され治療されていることが非常に多い．母指・示指・中指の疼痛と知覚異常を訴える患者に接した時は本症候群の存在を常に念頭におくことが必要である．

われわれは46例の本症候群患者に対し，当科にて診断がつくまでに受診した医療施設やそこでの治療など発症後の経過についてアンケート調査を行い39例(84.8％)から回答を得たので若干の考察を加え報告する．

## 対　　象

1983年1月より1984年12月までの2年間に当科外来受診者は10,693例であり，そのうち頸腕障害は393例(3.7％)で手根管症候群は32例(0.3％)であった．32例中6例に手術を施行していた．

本症候群の年令分布は頸腕障害と同様に40才代を中心に中高年者に多く，男女比では2対30と圧倒的に

**Table 1**　Result of questionnaire

| Age | 20− | 30− | 40− | 50− | 60− | 70− | 80− | Total |
|---|---|---|---|---|---|---|---|---|
| male | | | | 1 | 3 | | 1 | 5 cases |
| female | 4 | 9 | 13 | 13 | | | | 34 |

**Table 2**　Result of questionnaire symptom

| | painfull finger | most painfull finger |
|---|---|---|
| thumb | 39 hands | 13 (23.6%) |
| index finger | 42 | 2 ( 3.7 ) |
| middle finger | 49 | 35 (63.6 ) |
| ring finger | 25 | 2 ( 3.7 ) |
| little finger | 6 | 0 ( 0 ) |
| no answer | 0 | 3 ( 5.4 ) |

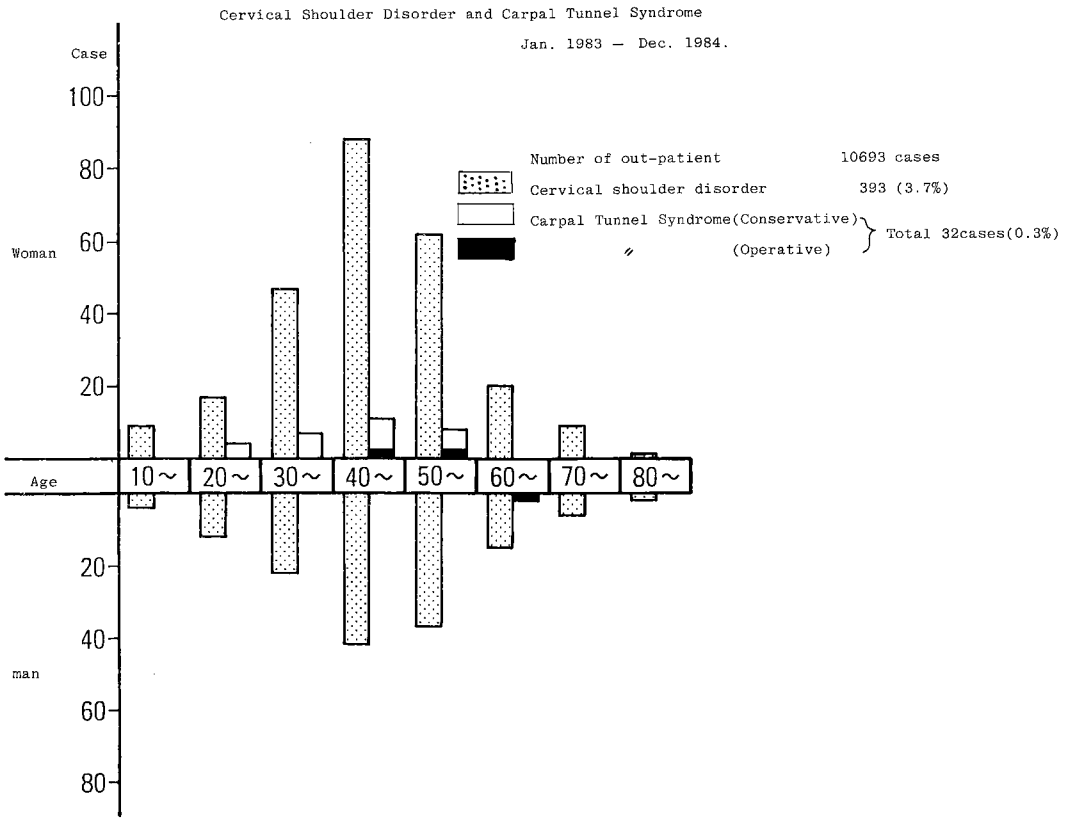


**Fig. 1**　Cervical shoulder disorder and carpal tunnel syndrome

Jan. 1983-Dec. 1984.

女性に多かった.

この32例と以前当科にて手術を行った14例の計46例にアンケート調査し39例から回答を得た.

## 結　　果

39例の内訳は男5例・女34例で，右側16例・左側7例・両側16例の39例55手であった．年令は24才から80才（平均52.6才）であった.

シビレ・疼痛を自覚した指は母指39手・示指42手・中指49手・環指25手と中指が最も多かった．小指にも症状を訴えた例が6例あったが，日常の診療においても漠然とした手指全体の症状を訴える患者でも詳細に調べると小指には異常のないことが分かり診察上注

**Table 3** Clinical course before our diagnosis (39 cases)

| period | Number of other hospital: our hospital | 1 | 2 | 3 | 4 | 5 | 6 | total |
|---|---|---|---|---|---|---|---|---|
| — 1 m | 5 | 3 | | | | | | 8 |
| — 3 m | 3 | 2 | | 1 | | | | 6 |
| — 6 m | 1 | 1 | 1 | | | | | 3 |
| — 1 y | 2 | 3 | | | | | | 5 |
| — 3 y | 1 | 4 | 4 | 1 | | | 1 | 11 |
| 3 y — | | 1 | | 2 | 1 | 1 | 1 | 6 |
| total | 12 | 14 | 5 | 4 | 1 | 1 | 2 | 39 |

average 2y4m (3m — 13y6m)
1, 6places (0 — 6places)

**Table 4** Medical place seen first (37 cases)

| | Number of patient | Number of patient diagnosed as Carpal Tunnel Synd |
|---|---|---|
| Orthopedics our hospital | 14 cases | 12 ( 85.7%) |
| other | 8 | 3 ( 37.5%) |
| Surgery | 5 | 0 ( 0 %) |
| Internal medicine | 4 | 0 ( 0 %) |
| Neurological medicine | 1 | 1 (100 %) |
| Bone setter | 4 | 0 ( 0 %) |
| Hari and Kyu | 3 | 0 ( 0 %) |
| Total | 39 | 16 ( 41.0%) |

**Table 5** Medical places and diagnosis before our diagnosis (27 cases)

| | | |
|---|---|---|
| Orthopedics (22 places) | Carpal Tunnel Synd. | 4 places |
| | Cervical disorder | 11 |
| | Circulation disturbance | 2 |
| | Tendovaginitis | 1 |
| | Neuralgia | 1 |
| | Lipoma | 1 |
| | due to pregnancy | 1 |
| | unknown | 1 |
| Surgery (11 places) | Cervical disorder | 5 |
| | Neuralgia | 1 |
| | Myalgia | 1 |
| | Aged changes | 1 |
| | RA | 1 |
| | over used | 1 |
| | unknown | 1 |
| Internal Medicine (6 places) | Cervical disorder | 2 |
| | Aged changes | 2 |
| | Arthritis | 2 |
| Neurological Medicine (2 places) | carpal Tunnel Syndrome | 1 |
| | Neuralgia | 1 |
| Bone setter (8 places) | Cervical disorder | 3 |
| | Neuralgia | 2 |
| | Over used | 1 |
| | Sequelae of fracture | 1 |
| | unknown | 1 |
| Hari and Kyu (7 places) | unknown | 7 |
| Total | | 56 |

意を要する点である．

最も症状の強い指は中指が35手(63.6％)と最も多く，次いで母指の13手であった．

本症候群が発症してから当科にて診断がつくまでの経過をみると，3ヵ月から13年6ヵ月平均して2年4ヵ月の期間に，0から6施設平均して1.6施設を受診していた．一般に発症後診断までの期間が短いものは，受診施設数も少いが発症より1年以上経過して診断のついた17例では平均して4年10ヵ月の間に2.8施設を受診しており，これら17例中10例に手術を施行した．

本症候群が発症した時に最初に受診した医療施設では当科14例を含め整形外科が39例中22例と半数以上を占め，外科5例・内科4例・神経内科1例と続き接骨院・鍼灸院も7例あった．このうち本症候群と診断されたのは当科初診14例中12例，他の整形外科では8例中3例であり，整形外科以外では神経内科の1例を除き全施設で誤診されていた．最初の受診施設で本症候群と診断されたのは39例中16例(41.0％)であった．

39例中当科初診にて本症候群と診断された12例を除く27例はのべ56施設を受診していた．そのうち整形外科が22施設と最も多いが本症候群と診断されたのは4施設のみで，半数の11施設で頸椎障害と診断され頸椎牽引を行っていた．外科では11施設中5施設，内科では6施設中2施設で頸椎障害と診断されていた．整形外科・神経内科以外で本症候群と診断されたことはなかった．

## 考　　按

手根管症候群の名は整形外科医には広く知られているが，実際の診断に当っては誤診されていることがしばしば見られる．これは本症候群が比較的まれな疾患と思われていること・中高年の女性に多く，この年代では頸椎レ線上多くの症例で加令的変化が認められ頸椎疾患と診断されやすいこと・狭窄性腱鞘炎などと合併することがあるためと思われる．

最近2年間の当科外来受診者10,693例において頸腕障害393例に対し本症候群は32例と予想外に多く，32例中6例(18.8％)に手術を行った．手術例6例では発症から診断がつくまでの期間は4ヵ月から8年3ヵ月，平均3年2ヵ月であり，その間に0から6施設，平均2.8施設を受診していた．これら受診施設中整形外科が最も多く大病院の整形外科も含まれており，この点から患者の医療施設選択は妥当であり医師，とくに整形外科医の責任は重大であると考える．

手根管症候群の診断に当っては，手指の夜間の疼痛増強のため不眠を訴える患者にはまず本症候群を疑って診断を進めるべきである．また，上肢の末梢神経障害には，各々の神経に対して絞扼性神経障害を末梢より1つ1つ鑑別していくのが誤診を防ぐ方法であろうと考える．

## ま　と　め

手根管症候群の患者46例にアンケート調査を行い39例から回答を得た．

1. 最初に受診した医療施設は整形外科が22例であり，そのうち15例が本症候群と診断された．

2. 発症後当科にて診断がつくまでに平均して2年4ヵ月の期間に1.6施設を受診していた．

3. 当科初診にて診断がついた12例を除く27例はのべ56施設を受診していた．整形外科は22施設と最も多かったが，本症候群と診断されたのは4施設のみで半数の11施設では頸椎障害と誤診され頸椎牽引を行っていた．

日 手 会 誌, 第2巻 第1号 148-151, 1985

# 手根管症候群における電気学的局在診断法について

## —— Inching Technique ——

日本大学医学部整形外科学教室
町 田 正 文・臼 井 健 夫
佐 藤 勤 也
川口市民病院整形外科
浅 井 亨
アイオワ大学臨床電気生理部門
Jun Kimura

# Localization of Conduction Abnormalities in the Carpal Tunnel Syndrome

## —— Inching Technique ——

Masafumi Machida, et al.
Department of Orthopaedic Surgery Nihon University
School of Medicine

The ordinary conduction studies suffice to identity approximately the area of involvement in entrapment neuropathies. In this study the sensory nerve and compound muscle action potentials in the carpal tunnel syndrome were recorded using "inching technique" established by Kimura (1979). A more precise localization of such focal slowing is possible by "inching" the stimulus in short increments along the course of the nerve to isolate the affected segment, particularly at an early stage in the carpal tunnel syndrome. A sharply localized latency increase across a 1 cm segment indicates focal abnormalities of the median nerve. An abrupt change in waveform usually accompanies a disproportionate latency difference across the site of compression.

The technique is particular useful in assessing distal abnormalities in the carpal tunnel syndrome, either for conduction block or degeneration. Unless compound action potentials are recorded following the median nerve stimulation directly at the palm during surgery, there will show completely denervated muscles. In this case or if patients require recovery of denervated muscles earlier, opponensplasty may be necessary.

## はじめに

手根管症候群についての病因および治療については，すでに Marie & Foix (1912) が両側の母指球筋の萎縮を認めた患者の剖検例で，正中神経が手根管内で絞扼され，その近位部で神経腫が形成されているのを明らかにすると同時に，手根靱帯を切りひらくことによって筋萎縮が予防できるのではないかと推論したのが最初である[3]．その後，数多くの報告がなされ，最近では日常診療上最も遭遇する entrapment neuropathy の1つとなった．また，手根管症候群の客観的診断法の1つである電気生理学的検査法についても多くの報告がなされ，近年神経の損傷程度および治療方針の決定の際には，必要不可欠な検査法となった．

**Key words**: carpal tunnel syndrome, electrodiagnosis, inching technique
**Address for reprints**: Masafumi Machida, M. D., Department of Orthopaedic Surgery, Nihon University School of Medicine, 30-1 Oyaguchi, Itabashi- ku, Tokyo.

しかし，従来の検査法で導出記録された知覚神経伝導速度や運動神経終末潜時では，軽微な症例や運動障害程度の詳細な診断には，なお不十分と思われた．そこで，inching technique を用いた電気生理学的検査法が，従来の検査法に比較してより正確な局在診断法になりうるかどうか，また運動障害程度の診断に有用であるかどうかを検討した．

## 対象および方法

対象は，当科外来を受診し臨床学的に手根管症候群と診断され，電気生理学的検査を施行した 100 例である．

方法は，Kimura (1979)[2] の方法に準じ，掌側手関節皮線を“0”レベルとし，それより末梢および中枢側の正中神経幹上を 1 cm の間隔で区切り，それぞれの部位を刺激し知覚障害が認められる示指または中指より知覚神経活動電位，短母指外転筋より複合筋活動電位を導出記録した．また，知覚神経活動電位を導出記録する際には，環状電極を記録電極とし PIP 関節と DIP 関節に巻き，関電極 ($G_1$) と不関電極 ($G_2$) とし，逆行性検査法を用いて導出記録した．一方，複合筋活動電位を導出記録する際には，短母指外転筋々腹中央部に関電極 ($G_1$)，母指の MP 関節のその腱上に不関電極 ($G_2$) を置き，複合筋活動電位を導出記録した．なお，これらの検査をそれぞれ 2 回繰り返し行い，その再現性を確認した．

## 結　　果

健側において，刺激部位を末梢より 1 cm 間隔で中枢側に移動することによって得られた知覚および複合

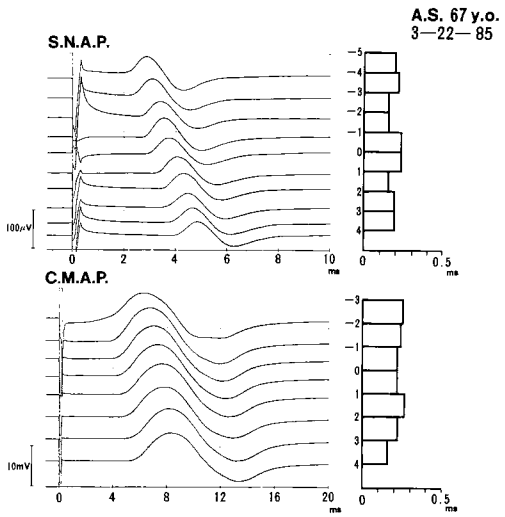


**Fig. 1** Sensory nerve (top) and muscle action potentials (bottom) in a normal subject recorded after stimulation of the median nerve at multiple points across the wrist. The latency increased linearly as the stimulus site was moved proximally in 1 cm increments.

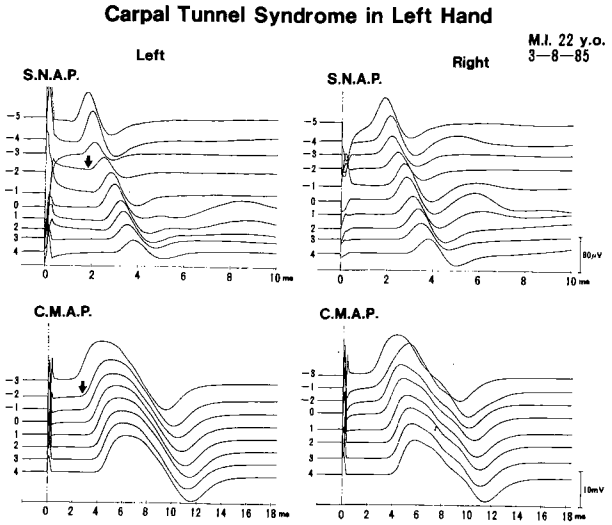


**Fig. 2** Sensory nerve (top) and muscle action potentials (bottom) in a patient with the carpal tunnel syndrome in the left hand. There were normal conduction velocities with ordinary conduction studies, however, localized slowing from “−3” to “−2” for sensory and motor axons with inching technique.

筋活動電位の潜時は，漸増傾向にあり，直線状に延長していた．すなわち，1 cm 間隔の刺激で得られた知覚神経活動電位の潜時は 0.16～0.22 msec/cm で，複合筋活動電位のそれは 0.19～0.25 msec/cm で漸増性に延長していた．(Fig. 1)．

それに対し，患側においては局所的に明らかな潜時の遅延が認められたり，ときに著明な振幅の低下をともなうこともあった (Fig. 2)．また，障害が高度の症例においては，障害部位より中枢側の刺激で活動電位が導出できない症例もあり，まれに障害部位より末梢側の刺激でも活動電位が導出記録できない症例もあった (Fig. 3)．一般に，軽症例における電気生理学上 conduction block が示唆される部位は，−4 より −2 の範囲内の症例が多かった．

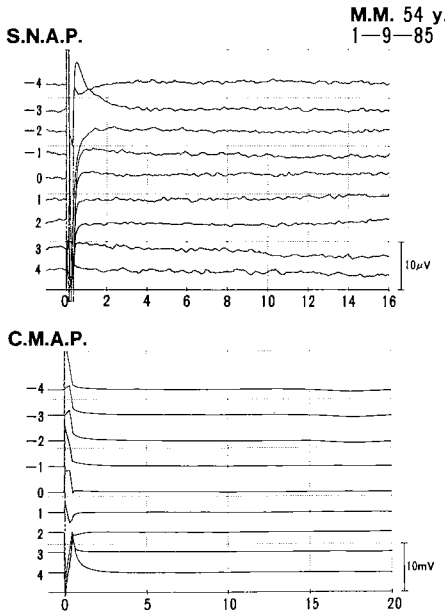


**Fig. 3** A patient with the carpal tunnel syndrome bilaterally with remarkable thenar muscle atrophy and sensory disturbance. Sensory nerve (top) and muscle action potentials (bottom) were not recorded at every points.

また，術前および術後にこの方法を用いて検査を施行し，両者を比較した．その結果，術前には conduction block を示唆する所見が認められたが，術後症状の改善にともない電気生理学的にも改善が認められた．

## 考　　察

手根管症候群は，日常の診療で最も遭遇する entrapment neuropathy の 1 つであり，また補助的診断法としての電気生理学的検査法は有用であり，最近では routine な検査として用いられている．とくに，これを用いて正中神経の障害程度を治療法の選択や予後の判定のうえできわめて重要である．

これらの電気生理学的検査法には，一般に針筋電図と神経伝導速度の検査が行われている．これらのうち，知覚神経伝導速度は示指あるいは中指と手根横靱帯の末梢および中枢側である手掌および手関節部の間で，順向性あるいは逆向性の検査法で活動電位を導出記録しており，その結果 subclinical な手根管症候群でさえ診断可能といわれている．それに対し，軽微な知覚障害があるにもかかわらずその伝導速度が正常範囲の下限で，電気生理学上 false negative の症例を経験することもときにある．そこで，このような症例に対し inching technique を用いて検討してみると，明らかな潜時の遅延をみい出すことができることもある (Fig. 2)．このことは，従来の方法は示指あるいは中指と手関節間が 10 cm 以上の伝導距離があるため，局所的な遅延である軽微な症例を客観的に判断することは困難と考えられた．

一方，複合筋活動電位は手根横靱帯をはさんで 2 ヵ所で刺激し測定することは困難と考えられ，通常手関節部刺激による運動神経終末潜時で検討されている．しかしながら，この方法のみでも手根管症候群を診断することは可能であるが，単なる coduction block か，手根横靱帯より末梢まで変性に陥っているかを鑑別することは不可能と思われる．そこで，著者らは手根横靱帯の末梢において神経を刺激し，これを鑑別した．もし，手根横靱帯より末梢の刺激で活動電位が導出記録できなければ，手根横靱帯より末梢の神経まで変性に陥っていると考えられる．このことは，治療上重要なポイントであり，本疾患の予後が不良であることが予想できる．

一方，筋萎縮が著明で，そのうえ罹病期間も長い症例で手関節部刺激による複合筋活動電位が導出記録できない症例に対し，除圧手術のみにとどめるか (杉岡ら；1982[6]，佐藤ら；1984)[4]，除圧手術と同時に opponensplasty を併用するか (柳原ら；1980[8]，須川ら；1980[5]，北條ら；1984)[1]は，いまだ異論のあるところである．屋宜ら (1980)[7]は，重度の entrapment

neuropathy に対し寒冷血管拡張反射（cold vasodiration test）を用いて，その重症度を検討した．その結果，活動電位が導出不能で電気生理学上完全変性型の症例でも，各種の神経線維が混在している神経幹のすべての神経線維が脱神経しているとは考え難いと結論した．また，杉岡ら（1982）[6]や佐藤ら（1984）[4]は，手関節部刺激で複合筋活動電位が導出されない症例でも50～80％以上の症例において完全ないし支障のない程度に回復することを明らかにすると同時に，機能再建術は慎重に行うべきと述べている．

著者らは，術前に手根横靱帯より末梢側の手掌の刺激で複合筋活動電位が導出できない症例に，術中に直接神経を刺激し電位が導出記録できた症例を経験した．このような症例はすべての神経線維が脱神経していなくて，最小神経線維のみは正常な状態で残存しており，将来筋力の回復が得られるものと推測している．

これに対し，術前および術中における手根横靱帯より末梢の刺激においても複合筋活動電位が導出記録できない症例は，完全脱神経変性筋と考え，術後筋力の回復は不良で，また日常生活に支障のない程度に筋力が回復するにも長期間要するものと考えられる．これらのことを考慮し，術前および術中の手掌部の刺激で複合筋活動電位が導出記録できない症例で，患者の社会的環境上術後早期に機能の回復が得たい症例には，opponensplasty の適応があると思われた．

## ま　と　め

1)　inching technique は，手根管症候群の軽微な症例の診断および局在診断に有用である．

2)　手根横靱帯より末梢部刺激による複合筋活動電位は，運動障害程度の診断に有用である．

## 文　献


1) 北條　博　他：手根管症候群の母指対立機能再建術における長掌筋の応用，日手会誌，1：143-147，1984.
2) Kimura, J.: The carpal tunnel syndrome. Brain, 102: 619-635, 1979.
3) Mumenthaler, M.: Carpal tunnel syndrome: First description. Neurology, 34: 921, 1984.
4) 佐藤勤也　他：手根管症候群における母指対立運動障害の検討，日手会誌，1：139-142，1984.
5) 須川　勲　他：長掌筋を用いての母指対立機能再建術，整形外科，31：1498-1500，1980.
6) 杉岡　宏　他：手根管症候群における完全変性筋の術後経過，整形外科，33：1587-1590，1982.
7) 屋宜　公　他：Entrapment neuropathy における寒冷血管拡張反射試験の意義，整形外科，31：1507-1509，1980.
8) 柳原　寿　他：手根管症候群に対しての長掌筋利用による母指対立形成術，整形外科，31：1495-1498，1980.

日 手 会 誌, 第2巻 第1号 152-155, 1985

# 当科における手根管症候群の手術治療

## —Enna法による対立機能再建について—

弘前大学医学部整形外科学教室
中 村 隆二郎・東 野 修 治
藤 哲・佐 藤 文 秀
野 呂 秀 司
青森労災病院整形外科
天 野 正 文

# An Opponoplasty by Enna's Method for Treatment of Carpal Tunnel Syndrome

Ryujiro Nakamura, et al.
Department of Orthopaedic Surgery, Hirosaki University, School of Medicine

From 1980 to 1984, we operated 20 cases(25 hands) of carpal tunnel syndrome. The patients were 22 to 64 years old with an average age of 48, most of them over 45 years old.

Of 23 hands which have been followed for more than 6 months after the operation, excellent results (no symptom, no neuological deficit) were obtained in 16 hands, good results (with mild symptom but no neuological deficit) in 4 hands, fair results (improved, but remain some degree of neuological deficits) in 3 hands, and no case with poor result (no change or worse).

For 8 cases(8 hands) of marked degenerative carpal tunnel syndrome, we performed opponoplasty according to Enna's method using extensor pollicis bravis tendon.

We rerouted the extensor pollicis bravis tendon and used the palmaris longus tendon as a pulley in order to get better opposition force.

The results were satisfactory. All patients have acquired good pulp pinch and have regained dexterity within 8 to 12 weeks after surgery, except one case in which her findings have been complicated by ulnar nerve palsy. Retroposition of thumb is slightly restricted in a few cases and disturbance of extension of the MP joint is present in only one case, but with no loss of ADL.

The Enna's method is very useful to reconstruct opposition of thumb in cases of carpal tunnel syndrome, bacause:

1. Patients can regain dexterity quickly,
2. The rerouting of the extensor pollicis bravis produces no loss of its function,
3. Operative technique is relatively simple.

We think the indications for this method as follows:

1. Persistent of the symptom for more than a year,
2. Presence of a marked thenar muscle atrophy and complaint of loss of dexterity,
3. Patients desire to regain dexeterity as quickly as possible.

**Key words**: extensor pollicis bravis, tendon transfer, opponoplasty, carpal tunnel syndrome, Enna
**Address for reprints**: Ryujiro Nakamura, M.D., Department of Orthopaedic Surgery, School of Medicine, Hirosaki University, 5 Zaifuchô, Hirosaki city, 036, Japan.

弘前大学整形外科および青森労災病院整形外科において，1980年から1984年までの5年間に手術的に治療した手根管症候群は20例25手で全例が女性であった．手術時年令は22～62才だが，ほとんどが，45才以上の中高令者で，原因がいわゆる特発性と考えられたものだった．20才代で手術したのは，両側罹患の1例で，手術時，屈筋腱腱鞘滑膜の増生が認められた（Table 1）．

手術は手根管をできるだけ尺側で開放し，神経剝離は原則的にexternalneurolysisにとどめている．

手術後6ヵ月以上経過した23例について，優；自覚・他覚症状がまったく消失したもの，良；他覚症状はないが，時折自覚症状があるもの，可；症状の改善を認めるが，なお他覚症状が残存しているもの，不可；不変・悪化したもの，とすると，結果は，優が16手，良が4手，可が3手で，不可はなく，諸家の報告とほぼ同じで，成績は良好と考えられた．

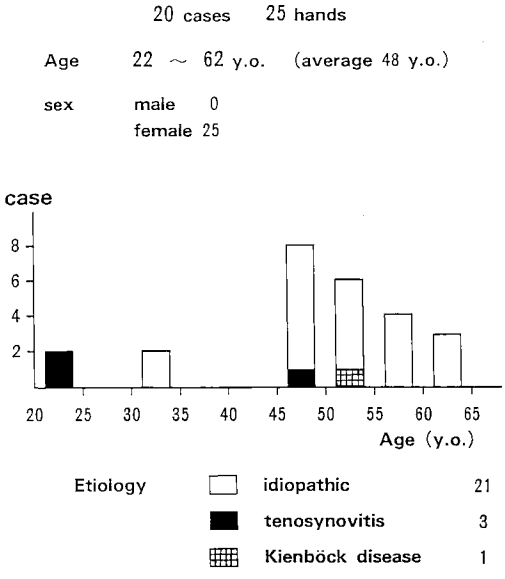


**Table 1**　Operative treatment for CTS('80～'84)

## 母指対立機能再建について

8例9手に同時に母指対立機能再建を行った．7例7手にはEnna法によって，両側罹患の1例に左にはEnna法，右には第4指浅指屈筋腱を用いて再建した．

Enna法を用いた8例は，罹病期間が長い例が多く，いずれも母指球筋萎縮が高度で，巧緻動作の障害を訴えた．電気的検査で4例にM波の導出が不可能だった（Table 2）．

**Table 2**　Cases of Enna's method

| case | age sex | occupation | affected side | operated side | onsetop | T.L. (msec)* | etiology |
|---|---|---|---|---|---|---|---|
| 1 T.K. | 62 F | nurse | right | Rt. | 7～8Y | 5.3 | idiopathic |
| 2 K.T. | 45 F | housewife | bilateral | Rt. | 5～6Y | no response | idiopathic (oophorectomy) |
| 3 R.S. | 45 F | housewife | right | Rt. | 7～8Y | 11.3 | idiopathic |
| 4 A.M. | 46 F | housewife | right | Rt. | 1Y4M | 10.2 | idiopathic |
| 5 H.O. | 57 F | housewife | bilateral | Lt. | 10M | no resposse | didopathic |
| 6 K.S. | 48 F | hairdresser | bilateral | Rt. | 2～3Y | no response | idiopathic |
| 7 K.K. | 60 F | hozsewife | right | Rt. | 2～3Y | no response | idiopathic |
| 8 T.K. | 54 F | hozsewife | right | Rt. | ? | 11.1 | idiopathic |

* terminal latency

## 手　術　方　法

手根管開放・神経剝離を行った後に，母指MP関節のやや中枢で短母指伸筋腱を切離，いったん引き抜き，長掌筋腱をpulleyとして反転した．母指球筋の皮下を通して抹消断端と縫合した（Fig. 1）．

症例1では橈側手根屈筋腱をpulleyとしたが，以後の7例は母指のより強い回旋を得ようとして，長掌筋腱をpulleyとして用いた．手術後4週間，母指対立位ギプス固定後，後療法を開始したが，しばらくはshort opponens splintを装着させた．

手術所見では7例にpseudoneuromaがみられ，全

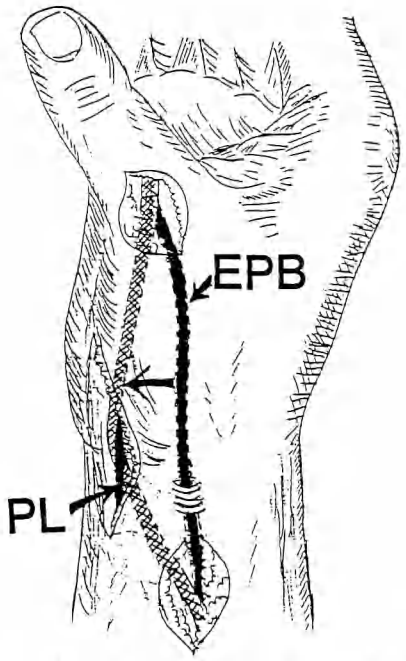


**Fig. 1** Operative procedures we rerouted E. P. B. and used P. L. as a pulley.

例，正中神経は高度に扁平化していた．

## 結　　果

症例 1

尺骨神経麻痺を合併している例で，母指内転筋の筋萎縮が見られる．対立動作は，母指の回旋が不十分で，MP関節を屈曲させることによって補っている．巧緻動作の改善は得られ，患者は満足しているが，今一歩の感が残った（Fig. 2）．

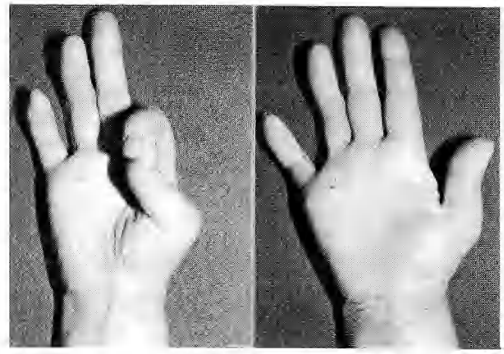

**Fig. 2** Case 1 complicated by ulnar nerve palsy

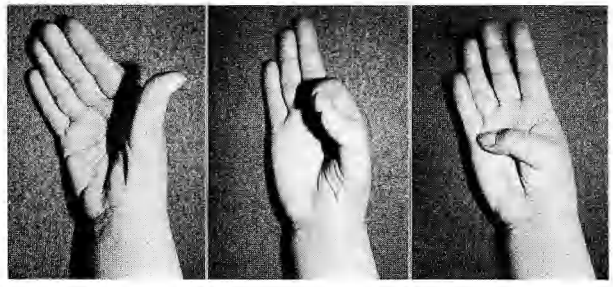

**Fig. 3** Case 3 relief of transfered E. P. B. tendon can be seen

**Table 3** Results

| | follow up | sensory recovery | thenar m. atrophy | pinch power ( /other side) | exquisite action | |
|---|---|---|---|---|---|---|
| 1 T.K. | 43M | incomplete | improvement | 0.33 | fair | ulnar n. palsy |
| 2 K.T. | 33M | complete | improvement | 1.26 | good | bil. CTS |
| 3 R.S. | 21M | incomplete | (+) | 0.86 | good | |
| 4 A.M. | 19M | complete | improvement | 1.00 | good | |
| 5 H.O. | 19M | complete | (+) | 0.73 | good | bil. CTS |
| 6 K.S. | 7M | complete | improvement | 1.21 | good | bil. CTS |
| 7 K.K. | 6M | incomplete | (+) | 1.05 | good | |
| 8 T.K. | 4M | incomplete | (+) | 0.91 | good | |

症例3

術後1年9ヵ月であるが，母指球筋萎縮の改善は認められず，移行した短母指伸筋腱のレリーフが短母指外転筋の走行に沿ってみられる．母指の回旋は充分で，良好な対立機能が得られている（Fig. 3）．

8例中4例に母指球筋萎縮の改善が認められたが，手術前に改善するかどうかは予測することはできなかった．筋萎縮が回復してきた例でも移行した腱は障害とはなっていない．病例1を除いて，ピンチ力は他側と同程度まで回復した（Table 3）．対立動作は母指が充分に回旋し良好な pulp pinch が可能となったが，若干，母指の retropositiont が制限される例があり，また，1例に MP 関節の伸展が障害された．しかし，ADL にまったく問題はなかった．巧緻動作の獲得には，手術後8～12週しか要せず，本法に対して患者の満足度は非常に高い．

## 考　　察

適応としては，

1. 罹病期間が長いもの
2. 母指球筋萎縮が高度で，対立機能の障害を訴えるもの
3. 早期に巧緻動作の改善を希望するもの

を考え，年令・職業を考慮した．M波の導出が不可能な例では積極的に行った．

Enna 法[1]を行う第一の目的は，早期に巧緻動作を獲得させることである．手根管症候群では，機能回復の可能性は強いが，術後長期間を要することが多く，また回復する例と，しない例を判別するのはしばしば困難である[2)3)4)]．したがって，高度変性例では適応を充分に考慮して同時に機能再建を行ってよいと考える．

本法は移行腱の tension を考慮する必要がなく，手技的にも比較的容易で，たとえ機能が回復してもその妨げとはならない．われわれは，長掌筋腱を pulley とし早期に充分な対立機能を得ることができた．

手根管症候群の機能再建の手段として，donor side に与える損失が少く，早期に機能回復が得られ，また手術手技が比較的容易である Enna 法は有用性が高いと考えられる．

## ま　と　め

1. 20例25手の手根管症候群に対して手根管開放・神経剝離術を行い成績は良好であった．
2. 8手に Enna 法を用いて同時に母指対立機能再建を行った．尺骨神経麻痺合併の1例を除いて，充分に満足できる機能回復が得られ，本法の有用性は高いと考えられた．
3. 適応として，母指球筋萎縮が高度で機能障害の訴えが強く，早期に巧緻動作の改善を希望する例を考えている．

## 文　　献

1) Enna, C. D.: Use of the extensor pollicis brevis to restore abduction in the unstable thumb. Plast. Reconst. Surg., 46: 350-356, 1970.
2) 杉岡　宏　他：手根管症候群における完全変性筋の術後経過，整形外科，33: 1587-1590, 1982.
3) 北条　博　他：手根管症候群の母指対立機能再建術における長掌筋の応用，日手会誌，1: 143-147, 1984.
4) 彦坂一雄　他：母雄対立再建における Enna 法の検討，日手会誌，1: 504-507, 1984.

日 手 会 誌, 第2巻 第1号 156-159, 1985

# 手根管症候群の治療成績

山梨医科大学整形外科学教室
浜田良機・井手隆俊
山口利仁

# Results of conservative and Operative Treatment of Carpal Tunnel Syndrome

Yoshiki Hamada, et al.
Department of Orthopaedics, Yamanashi Medical College

The diagnosis of carpal tunnel syndrome was clinically made in 28 cases with 40 hands between October, 1984 and February, 1985. They were consisted of 2 males and 26 females with a mean age of 56.4 years old ranged from 28 to 88, and were devided into three groups based on degree of atrophy of thenar muscles and complete or incomplete opposition between thumb and little finger.

GRADE I: positive numbness of area regarding stenosis of median nerve, normal prominence of thenar and complete opposition.

GRADE II: positive numbness, some atrophy of thenar muscles and complete opposition.

GRADE III: positive numbness, significant atrophy of thenar muscles and incomplete opposition with muscle weakness.

All cases in GRADE I and II, and some cases in GRADE III underwent conservative treatment including wrist immobilization using splint and physical therapy.

Other patients in GRADE III were operated on followed by physical therapy.

32 hands in follow-up study more than 3 months after the treatment was evaluated as good, fair and poor results based on the subjective response; nothing of any troubles in ADL as good, improvement of activity but slight difficulty as fair and disability as poor.

Postoperative results of grading as follows:

GRADE I: five (71.4 per cent) of seven are good, one (14.3 per cent), fair and one (14.3 per cent), poor.

GRADE II: five (50 per cent) of ten are good, three (30 per cent), fair and two (20 per cent), poor.

GRADE III: seven (63.4 per cent) of twelve hands which were operated on are good and four (36.6 per cent), fair and four cases treated with conservative method, poor.

We conclude that our classification of carpal tunnel syndrome is much useful to decide conservative or surgical treatment preoperatively. That is to say, conservative treatment including splinting the wrist joint and physical therapy is the first choice for the patients in GRADE I and II. External neurolysis as operative method is indicated to the patient in GRADE III.

手根管症候群においては手術を行うことなく症状の改善をみた症例も少くなくない．しかしそれらについての検討はなお不十分である．われわれはこの点を解明する目的で初診時の臨床症状から本症を3群に分類し，当初より保存療法か手術かを決定している．今回は一連の治療成績からこの分類の妥当性ならびに手術を要せず保存療法で症状の改善が期待できた症例につき検討したので報告する．

**Key words**: carpal tunnel Syndrome, conservative treatment, classification splint
**Address for reprints**: Yoshiki Hamada, M. D., 1110 Shimokato, Tamahocho, Nakakomagun, Yamanashi, Japan.

## 症　　例

症例は昭和58年10月の開院から現在まで約1年半の28例40手で男女比は男2例，女26例である．罹患側では片側性16手（右12手，左4手）と両側性12手で，発症時の年令は最低29才，最高88才，平均は56.4才である．発症誘因としては不明のいわゆる特発性が23手と多くを占め，次いで手の過度の使用によるもの8手，外傷に続発したもの4手，その他5手である．

## 病 期 分 類

これら40手を臨床症状より3群に分類した．

GRADE Ⅰ：9手22.5％．正中神経の支配域に一致したしびれ感，あるいは軽度の知覚障害をみとめ，手根管部にTinel's signがあるが母指球筋の萎縮や母指対立運動障害の無い症例．

GRADE Ⅱ：13手32.5％．上記の症状に加えて母指球筋の萎縮をみるが，それは比較的軽度で母指対立運動障害も無いか，あってもきわめて軽度な症例．なお母指対立運動障害の無い症例はいずれも母指・小指間でのtip pinchは可能である（Fig. 1-a）．そしてtip pinchが可能な症例では母指球筋の筋力低下によるADL障害はない．

GRADE Ⅲ：18手45％．母指球筋の高度の萎縮があって，母指対立運動障害をみる症例．これらgrade Ⅲに属する症例ではいずれも母指と小指とのtip pinchは不可能でlateral pinchのみ可能である（Fig. 1-b）．これらの症例には母指球筋々力の低下によるADL障害をみる．

## 治　療　法

grade ⅠとⅡの全例，およびⅢの一部の症例に対して：1．splintによる局所の安静．2．理学療法；①低周波．②温熱あるいは渦流浴中での手指の筋力強化．3．消炎鎮痛剤の投与．4．日常生活での指導として，内職やパートの中止，あるいは仕事の変更，罹患側の手の使用の制限などを行なった．

splintは熱可塑性プラスチック製で，マジックテープで固定し，着脱は容易で指の運動は自由なものである．

grade Ⅲの症例に対しては：1．観血的治療法；①横手根靱帯の切離，②external neurolysis．2．術後3週頃よりの積極的な理学療法；①低周波，②温熱あるいは渦流浴中での手指の筋力強化などを行なった．

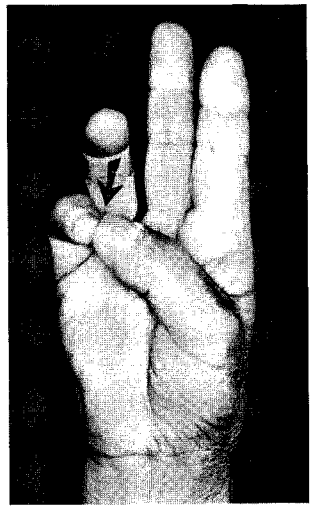

**Fig.1-a** S. T. sixty-three years old female (GRADE II)
Complete pinch between thumb and little finger (arrow) is restored with a little atrophy of thenar muscles. Opposition is sufficient

**Fig. 1-b** A. T. fifty years old female (GRADE III)
Significant atrophy of thenar muscle and incomplete pinch between thumb and little finger was seen(arrow). Opposition is insufficient.

## 結　　果 (Table 1)

これらの治療成績の判定は疼痛，しびれ感，ADL 障害などの自覚症状の改善度により自覚症状の著明な改善をみるか，消失したものを優(good)，改善をみるが一部残存するものを良 (fair)，まったく改善をみないか，悪化したものを不可 (poor) と 3 段階に分類した．

grade Ⅰの症例：9 例 9 手のうち，保存療法開始後 3 ヵ月以上観察した 6 例 7 手では最高 12ヵ月，平均観察期間は 7.2ヵ月で自覚症状の著明な改善があり，優と判定されるものは 5 手 71.4 %である．

grade Ⅱの症例：12 手 13 例のうち治療開始後 3 ヵ月以上観察した 9 例 10 手では最高 15ヵ月，平均 8.2ヵ月で自覚症状の著明な改善をみる優のものは 5 手 50 %で，軽度のしびれ感を訴える例も含めれば 80 %に良好な結果をみている．

症例：45 才，女性．保存的治療開始後 8 ヵ月の現在，母指球筋の萎縮はみるが，小指との tip pinch は可能で ADL 障害やしびれ感もなく優の成績である．

grade Ⅲの症例：18 例 18 手のうち 6 例 6 手には grade Ⅰ，Ⅱと同様に保存療法をおこなっている．これらはいずれも両側例の非手術側で治療開始後 3 ヵ月以上の 4 例 4 手では，観察期間は平均 6 ヵ月で症状の改善をみたものは無い．手術を行った 12 例 12 手のうち，術後 3 ヵ月以上の 11 例 11 手の平均観察期間は 9.1ヵ月で，これらのうち 7 手 63.4 %に著明な自覚症状の改善を，また 4 手 36.6 %には改善をみている．なお母指の対立運動再建術を行ったものはない．

症例：60 才，女性．術前にはしびれ感，夜間痛，母指対立運動障害による ADL 障害などを認めた．術後 1 年の現在，母指球筋の萎縮をみるが ADL 上の障害はなく，患者は治療に満足している (Fig. 2)．

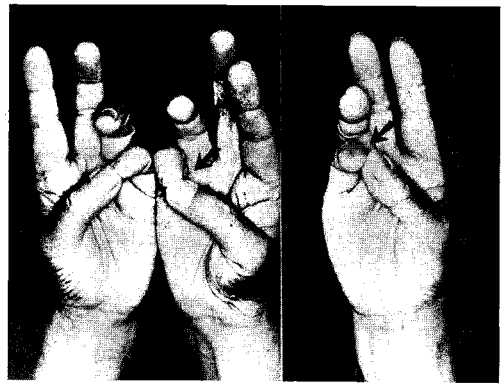

peop.　　one year after operation

**Fig. 2** K. T., sixty years old femal showed incomplete pinch between thumb and little finger. Ten monthes after operation, atrophy of her thenar muscles beceme less and she was able to made complete pinch between thumb and little finger one year after operation.

## 考　　察

1. 病期分類について

手根管症候群における患者の障害の程度を正確に知ることは治療法の選択にとって重要である．佐藤ら[4]は正中神経の障害の程度を電気生理学的検査により，非変性型，中間型，完全変性型の 3 群に分類している．このうち完全変性型は grade Ⅲに相当するが，非変性型は grade Ⅰと Ⅱ，中間型には grade Ⅱと Ⅲの両者が含まれる，と思われる．この分類について，佐藤ら自身がその報告の中で述べているように，臨床的には非変性型と中間型の区別が困難で，電気生理学的検査の詳細な検討が必要である．さらに電気生理学的検査の

**Table 1** Clinical results (Follow-up sturdy more than three monthes) of four patients in GRADE III traeteed with conservative method, two underwent their surgical treatment on another side, one was a pat ient with D. M. and one refused her surgical treatment.
Poor patients in GRADE II include patients with D. M. and pregnancy.

| Rating | grade I* hands | % | grade II* hands | % | grade III* hands | % | grade III hands | % |
|---|---|---|---|---|---|---|---|---|
| Good | 5 | 71.4 | 5 | 50.0 | 0 | 0 | 7 | 63.4 |
| Fair | 1 | 14.3 | 3 | 30.0 | 0 | 0 | 4 | 36.6 |
| Poor | 1 | 14.3 | 2 | 20.0 | 4 | 100 | 0 | 0 |
| total (cases) | 7(6) | | 10(9) | | 4(4) | | 11(11) | |

* Cases treated with conservative method

結果は必ずしも臨床症状と一致しないこともあり，実際の臨床においては用いにくいきらいがある．

他方，われわれの分類は臨床症状のみに基づいたもので，電気生理学的検査の結果は分類の基準には含まないが，的確に患者の機能障害の程度を反映している．とくにに母指対立運動障害の有無によってgrade II，IIIを区別しているがその判断は母指球筋の萎縮の程度と母指・小指間のpinchの形によって行っている．そしてtip pinchが可能な症例では母指球筋の萎縮は比較的軽度なものが多く，ADL障害もないか，あってもきわめて軽度である．他方，lateral pinchを示すものは母指球筋の萎縮は高度で手指の脱力感があってADL障害を強く訴える．この母指・小指間のpinchの形をみる方法は客観的に患者の障害の程度を判断するのに有用である．以上よりわれわれの病期分類は正中神経の障害の程度を正しく反映しており，治療方法を選択する上できわめて実際的なものと考えている．

2.　治療法の決定と成績について

二見[1]や三浦ら[2]は保存療法やなんら治療を行わなかった症例で症状の改善がみられたことをのべ，本症のなかには初診時に手術が必要と考えた症例のなかに結果として手術が不必要なものがあることを報告している．他方，佐藤ら[4]は非変性型の症例はsplintの装用，steroidの注入などの保存療法の適応であるが，中間型や完全変性型は手術の絶対的適応であると報告している．またPhalen[3]は母指球筋の萎縮をみる例は手術適応と述べている．われわれは母指球筋萎縮の程度と母指対立運動障害の有無によって保存療法か手術かの適応を決定し治療を行った．その結果は母指球筋の萎縮のないgrade Iと母指球筋の萎縮があっても比較的軽度でADL障害がないか，あっても軽度なgrade IIの症例では保存療法により知覚障害や疼痛などの改善がみられている．したがってこれらの症例に対しては手術の適応となるものは少く，まず保存療法を試みるべきと思う．しかし，すでに母指対立運動障害があってADL障害を自覚する症例では手術が必要である．

## 結　　語

1.　手根管症候群28症例40手を母指球筋の萎縮の有無と母指対立運動障害によるADL障害の程度からgrade IからIIIに分類した．

2.　母指対立運動障害の有無は母指と小指間のpinchの型によって判断した．すなわち母指対立運動障害の無い症例はtip pinchが可能であるが，母指対立運動障害の有る症例はlateral pinchを示す．

3.　grade I，IIでは保存療法としてsplint固定や積極的な理学療法などが適応で，grade IIIには手術を行う．その結果，いずれの群においても自覚症状での著明な改善をみられ，われわれの病期分類は治療法の選択に有用である．

(御校閲いただきました赤松功也教授に感謝いたします．)

## 文　　献

1)　二見俊郎　他：手根管症候群－手術例および非手術例の予後調査－，整形外科，29：1435-1437，1978.
2)　三浦競郎　他：手根管症候群30例の検討，整形外科，31：1487-1489，1980.
3)　Phalen, G. S.: The carpal-tunnel syndrome. Clinical evaluation of 598 hands. Clin. Orthop., 83: 29-40, 1972.
4)　佐藤勤也　他：手根管症候群について，整形外科，27：271-175，1976.

日 手 会 誌, 第2巻 第1号 160-162, 1985

# 手根管症候群とその評価基準

大阪大学医学部整形外科学教室
政田和洋・多賀一郎
山本浩司・川端秀彦
露口雄一・小野啓郎
大阪厚生年金病院整形外科
山沢猛・河井秀夫
山本利美雄

# Clinical Evaluation of Carpal Tunnel Syndrome and Review of Six Cases with Minimal Sensory Disturbance

Kazuhiro Masada, et al.
Department of Orthopaedic Surgery, Osaka University Medical School

We studied sixty-one patients involving seventy-nine hands with carpal tunnel syndrome on its severity of sensory and motor involvement, Tinel's sign, Phalen's test and electromyographic findings.

Sensory evaluation was classified to four groups according to the severity (Stage 1: paresthesia only, Stage 2: moderate hypesthesia, Stage 3: severe hypesthesia, Stage 4: analgesia,). Motor evaluation was classified to four groups according to the severity of atrophy of abductor pollicis brevis (Stage 1: no atrophy, Stage 2: moderate atrophy, Stage 3: severe atrophy, Stage 4: palmar abduction of the thumb is impossible).

Conclusions were as follows:

1. Postoperative sensory evaluation was Stage 1. or 2. in all cases in contrast to the severity of preoperative sensory evaluation.
2. Postoperative motor evaluation was the same as preoperative evaluation or improved by one stage.
3. Clinical evaluation could not be measured by Tinel's sign nor phalen's test.

In addition to the clinical evaluation, six cases with carpal tunnel syndrome with severe atrophy of abductor pollicis brevis in contrast to the minimal sensory disturbance and seventeen cases except for idiopathic carpal tunnel syndrome were studied.

手根管症候群は日常よく見られる疾患のひとつである．本症は，特別な誘因がなく発症するいわゆる特発性のものと，何らかの原因が明らかに認められるものの2つがあり，他の entrapment neuropathy と同様に早期診断と早期手術が重要であることは論を待たない．

一般に本症の手術予後については術前の麻痺の程度により左右されると思われるが，本症においては知覚と運動が必ずしも同程度に障害されているとは限らない．今回，われわれは本症の評価基準を作成し，その手術予後との関連を検討すると共に，上述した特発性以外の症例と知覚障害がきわめて軽度にもかかわらず

**Key words**: carpal tunnel syndrome, evaluation, Tinel's sign, Phalen's test, terminal latency
**Address for reprints**: Kazuhiro Masada, M. D., Department of Orthopaedic Surgery, Osaka University Medical School, 1-1-50 Fukushima, Fukushima-ku, Osaka 553, Japan.

筋萎縮が，著明な症例について検討を加えて報告する．

## 症　　例

過去10年間に経験した手根管症候群61人79手が対象である．症例の内訳は男子，17例，女子，44例，右側例が28，左側例が15，両側例が18である．このうち手術を行った症例は35人40手であり，術後の観察期間は最短が6ヵ月，平均1年5ヵ月である．今回の症例では，いわゆるdouble lesionは除外した．

## 方　　法

上記症例につき知覚障害と短母指外転筋の筋萎縮を中心にして肘管症候群における赤堀の評価基準を参考に4段階に分類した（Table 1）．この4段階評価を術前と術後の評価として用いた．また，本症の臨床所見としてTinelサイン，Phalenテスト，筋電図所見についても検討を加えた．今回の症例中，知覚障害がきわめて軽度であるにもかかわらず著明な筋萎縮を呈した症例が6例あり，これらについて検討を加え，さらに，特発性以外の症例に対しても検討を加えた．

**Table 1**　Evaluation

| | sense | motor |
|---|---|---|
| 1 | paresthesia only | no atrophy |
| 2 | hypesthesia (moderate) | atrophy (moderate) |
| 3 | hypesthesia (severe) | atrophy (severe) |
| 4 | analgesia | palmar abduction impossible |

## 結　　果

原因：79手中，特発性のものが62例と大半を占めていた．その他の17手の内訳は外傷を契機に発症したものが11手（うち10手は，手根骨の脱臼骨折が原因である．），慢性関節リウマチが3例，軟部腫瘍によるものが2例，甲状線機能低下症によるものが1例であった．

また，妊娠を契機に発症を見たものは，8例あったが，うち6例は，自然寛解した．

知覚障害：手術を行った40手の術前術後評価を検討すると術後の知覚は，いずれも2以上に回復しており，術前に高度な知覚障害が存在していても手術により十分な回復が得られている（Table 2）．

**Table 2**　Pre and post operative sensory evaluation

| Pre operative | post operative 1 | 2 | 3 | 4 | total |
|---|---|---|---|---|---|
| 1 | 15 | | | | 15 |
| 2 | 7 | 5 | | | 12 |
| 3 | 5 | 7 | | | 12 |
| 4 | 1 | | | | 1 |

**Table 3**　Pre and post operative motor evaluation

| Pre operative | post operative 1 | 2 | 3 | 4 | total |
|---|---|---|---|---|---|
| 1 | 14 | | | | 14 |
| 2 | 3 | 6 | | | 9 |
| 3 | | 9 | 4 | | 13 |
| 4 | | | 3 | 1 | 4 |

運動障害：知覚障害と同様に術前術後の評価を比較してみると，知覚障害と異なり術前の筋萎縮の程度により術後評価に差が認められ，術前の筋萎縮の程度は，予後をよく反映していた（Table 3）．

Tinelサイン：59手に知り得たが，陽性が49手陰性が10手であった．知覚障害との関係を見ると特別な相関はなく，重症度の目安にはなり得なかった．

Phalenテスト：31手に知り得たが，陽性が18手，陰性が13手であった．本テストもTinelサインと同様に重症度との相関は見られなかった．

筋電図所見：運動神経伝導速度を測定したものは12例であった．5例は導出不能で，他の7例はterminal latencyの延長が認められた．導出不能の5例は，いずれも運動評価が3または4の症例であったが，他の延長を認めた症例については症例が少なく，terminal latencyと，運動評価との量的な相関は認められなかった．

次に，筋萎縮の著明な6例を示す（Table 4）．今回

**Table 4**　Cases without sensory disturbance

| case | site | sex | age | duration | Tinel | sensory | motor | operation |
|---|---|---|---|---|---|---|---|---|
| 1 | R | F | 32 | 4y. | − | 1 | 3 | − |
| 2 | R | F | 41 | 7y. | − | 1 | 3 | − |
| 3 | L | F | 47 | 4y. | + | 1 | 3 | + |
| 4 | L | F | 57 | 5y. | + | 1 | 4 | + |
| 5 | L | F | 59 | 3y. | − | 1 | 4 | + |
| 6 | R | F | 71 | − | + | 1 | 4 | − |

の79手は大半が知覚と運動が同程度に侵されているか，または知覚障害の方が筋萎縮よりも高度な症例であった．しかし，この6例は，5例にきわめて軽度のしびれ感の訴えはあるものの全例共にpin prickおよびlight touchでは，左右差は認めずvon Frey hair, 2 PDを測定した4例についても左右差は認められなかった．筋萎縮は，3例が3，3例が4と著明であり4例に筋電図を行ったがterminal latencyは，導出不能であった．3例に手術を行ったが，横手根靱帯の中枢部でPseudoneuromaが認められ，少くとも肉眼的には他の特発性の症例との相違は認められなかった．

特発性以外の17例については，手根骨の脱臼骨折による10例はいずれも整復により，自然回復を見た．他の1例は打撲による腫脹であったが，腫脹の消退と共に自然寛解した．慢性関節リウマチにおける手根管症候群は，関節症状と変形のため，運動評価が非常に困難であったが，3例共に滑膜の増殖が手根管の原因であることが確認できた．腫瘍による症例は2例であったが，schwanomaによる症例は，Tinel sighがきわめて著明であり，手術により寛解した．hemangiomaによる1例は，急速にanalgesiaを呈したが，手術により速かに，寛解を見た．

## 考　　察

本症の原因として，ホルモンの不均衡や，骨折の変形治癒・滑膜炎・腫瘍などのspace occupying lesionなど多くの報告がある[1)2)3)]．しかし，最終的には，手根管内における圧迫がその直接的な発症の原因である[4)]．

一般にentrapment nenropathyにおいては，術前の重症度により，その手術予後に差が出るものと考えられる．しかし，知覚障害については，術前の障害が高度であっても，その手術予後は良好であり，筋萎縮の程度の方が手術予後をよりよく反映しているものと考えられた．また，Tinelサインの有無やPhalenテストについては，手根管症候群の診断の一助にはなり得るが，重症度との相関は見られなかった．今回は筋電図学的な検討が不十分であり，十分な検討は不能であったが，今後は筋電図所見による客観的な重症度の評価が必要であろう．

次に，本症においては，臨床的には，知覚障害が前面に出ることが多く，今回われわれの示したような知覚障害がきわめて軽度で，筋萎縮の著明な症例はまれである．これらの症例は，罹病期間が長いこと以外に特徴的な所見はなく，術中所見からも明らかなように，運動技のみの障害とは考えにくく，何らかの原因で，神経の変性が大径の有髄線維に限局していると考えざるを得ない．

## ま　と　め

1) 手根管症候群の知覚障害と筋萎縮を4段階に分けてその評価基準を作成した．知覚障害は高度であっても手術による回復は良好であり，筋萎縮の程度が予後をよく反映している．また，Tinelサインと Phalenテストは重症度と相関しない．

2) 知覚障害がきわめて軽度であるにもかかわらず，筋萎縮が著明な症例を報告した．これらは圧迫による神経障害が大径の有髄線維のみにとどまっていると考えられる．

## 文　　献

1) Gelberman, R. H., et al.: The Carpal tunnel Syndrome. J. Bone Joint Surg., 63-A: 380-383, 1981.
2) Henron, J. H.: Carpal-tunnel Syndrome. J. Bone Joint Surg., 56-A: 1715-1718, 1974.
3) Izhar-UI-Haque.: Carpal tunnel syndrome due to an anomalous distal end of the radius. J. Bone Joint Surg., 64-A: 943-944, 1982.
4) Sunderland, S.: The Nerve Iesion in the carpal tunnel syndrome. J. Neurol. Neurosurg. Psy. 39: 615-626, 1976.

日 手 会 誌, 第2巻 第1号 163-166, 1985

# 絞扼性神経障害の病態に関する電気生理学的研究

大阪市立大学医学部整形外科学教室
増田宗義・豊島泰
松田英雄・近藤正樹
横山一郎・宮脇裕二
中田信昭・安並敏哉
中村博亮・島津晃
同・中検
吉村光央・楠井陽子
村田喜代美

# Pathophysiological Study on Entrapment Neuropathy

Muneyoshi Masuda, et al.
Department of Orthopaedic Surgery, Osaka City University Medical School

It was attempted to investigate the pathophysiology of entrapment neuropathy by measuring the orthodromic SNAPs before and after isometric contraction (stress) of the intrinsic muscles innervated by entrapped nerves (25 cases), respectively. These SNAPs were also observed under the ischemic state cused by applying a tourniquet at the upper arm in six healthy volunteers.

Results: 1) The stress of the muscles innervated by entrapped nerves resulted in latency prolongation and amplitude decrease in the SNAPs.

2) In the healthy volunteers under ischemia, the stress of innervated muscles decreased the amplitude of the SNAPs more than that of the muscles uninnervated by the measured nerve.

3) It was considered that motor nerve impulses for active muscle contraction gave rise to oxygen consumption at the entrapped site, and then, sensory fibers close to the motor fibers may fall into relative ischemia. Intraoperatively it was observed that $PO_2$ decreased at the entrapped nerve just after the stress of the innervated muscles, in spite of blood flow increased. Then, it was suggested the pathophysiological state of entrapment neuropathy might be further aggravated by the relative ischemia.

## いとぐち

手根管症候群（CTS）は手指の使用の激しい時に増悪することが多いという現象に着目し，本症例の母指球に運動負荷を加え，その前後の知覚神経活動電位（SNAP）の検討を行ったところ，それらの振幅および潜時に変化をもたらすことを見いだした．そこで，この現象を報告するとともに本症の病態について考察を加えたい。

**Key words**: entrapment neuropathy, blood flow, ischemia, partial pressior oa oxygen, stress sensory nerve action potential

**Address for reprints**: Muneyoshi Masuda, M.D., Department of Orthopaedic Surgery, Osaka City University Medical School, Asahimachi, Abeno-ku, Osaka, Japan.

## 1. 対象と方法

CTS群15例，肘部管症候群10例，比較対照群として頸椎症性(CS)の指知覚障害群10例，神経修復術後2例，健常群10例の合計47例である．CTSにおいては，手関節部近位掌皮線における正中神経上においた表面電極から示指刺激によるSNAPをまず導出し，次いで，できるだけ強い等尺性対立運動(pinch stress)を5分間続けさせた．その終了直後から約30分間SNAPを経時的に測定した．肘部管症候群でも，小指の等尺性外転運動負荷前後における小指刺激，肘上部導出のSNAPを測定した．さらに健常群において，上腕部での駆血帯装着下のpinch stressの影響を観察した．なおCTS 3例，肘部管症候群1例の術中に，運動負荷前後における神経上膜の組織血流（電解式組織血流計[3]）および酸素分圧を測定した．

## 2. 結　　果

CTS群において，pinch stress直後における振幅の低下が著明であり，健常群および頸椎症群に比して5％の危険率で有意差が認められた(Fig. 1)．その経時的な変化をみると低振幅のままにとどまるものや，逆に振幅の増大をきたすものなどが観察され，pinch stressの影響が対照群よりも時間的に長く残った．潜時の変化は，CTS群の中でもtemporal dispersion (TD)の強いtypeに延長傾向が強かった(Fig. 2)．肘部管症候群や末梢神経修復例においてもCTS群と同様の振幅および潜時の変動が認められた(Fig. 3)．

健常群での駆血帯による阻血下pinch stress負荷実験において，pinch stressを負荷した場合には，駆血のみの場合やpinch stressのかわりに手関節の等尺性背屈運動負荷を加えた場合と比べて，正中神経におけるSNAP振幅の低下率が著しく，駆血帯開放25分後の振幅の回復も半分以下に止まった．局所麻酔下における術中，神経絞扼部の神経上膜の血流および酸素分圧測定では，除圧前には運動負荷によって血流は2～3倍に増加したが，酸素分圧は約10％の低下を示した．除圧後，血流は除圧前の2倍に増加し，運動負荷を加えると，さらに血流は増加した．しかし，除圧前に観察された運動負荷による酸素分圧の低下は除圧後には認められなかった(Table 1)．

## 3. 考　　察

CTSにおいてpinch stress負荷後SNAPの振幅が低下した原因としては，閾値の増大，伝導ブロック，TDなどが考えられる．その病態として運動負荷によって，手根管内における神経繊維群の圧迫と阻血の増大などが推察される．しかし，pinch stressを加え

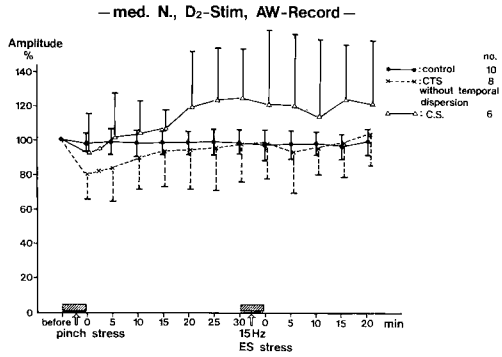


**Fig. 1** Changes of $P_1N_1$ amplitude before & after stress
pre-s: pre-stress
post-s: post-stress
TD: temporal dispersion

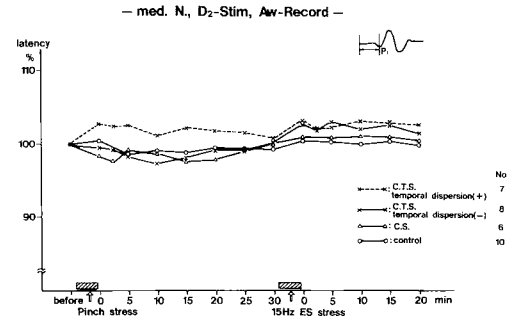


**Fig. 2** Changes of $p_1$ latency before & after stress

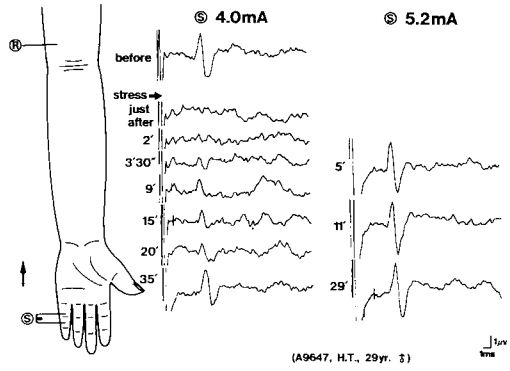


**Fig. 3** Stress SNAP — lt. cubital tunnel syndrome-

**Table 1** Intraoperative blood flow & $PO_2$

| No. | cases | pre-op. SNAP | pre-op. stress-SNAP (amp.) | intraoperative measurement: blood flow (ml/100g/min) DECOMPRESSION before pre-s | before post-s | after pre-s | after post-s | $PO_2$ (mmHg) DECOMPRESSION before pre-s | before post-s | after pre-s | after post-s |
|---|---|---|---|---|---|---|---|---|---|---|---|
| 1) | 58y. CuTS | TD(+) | ↓ | 27 | 40 | 37 | 52 | 70 | 50 | 73 | 75 |
| 2) | 55y. CTS | TD(+) | ↓ | 23 | 42 | 36 | 57 | 65 | 53 | 66 | 64 |
| 3) | 61y. CTS | TD(+) | ↑ | 13 | 38 | 33 | 66 | — | — | — | — |
| 4) | 12y. CTS | TD(±) | ↓ | 26 | 43 | 38 | 61 | — | — | — | — |

pre-s : pre-stress
post-s : post-stress
TD : temporal dispersion

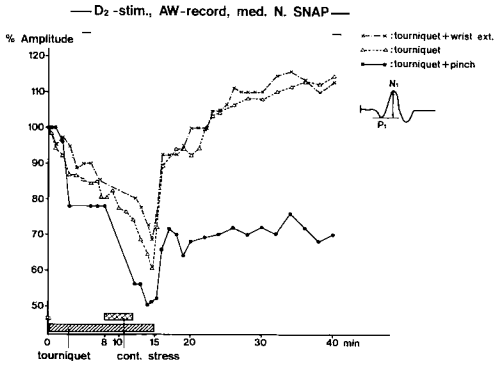


**Fig. 4** Changes of $P_1N_1$ amplitude under tourniquet

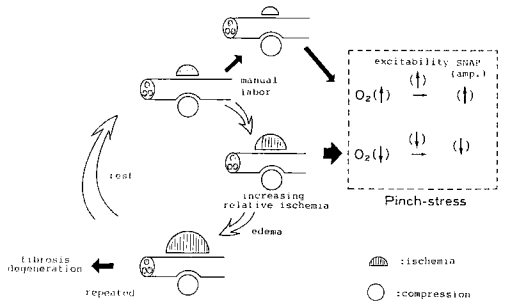


**Fig. 5** Pathophysiological mechanism of entrapment neuropathy

る際には手関節を中間位に固定して，手関節の掌屈，背屈による内圧の上昇[2]を排除するように努力したことや，肘部管症候群においても小指の等尺性外転運動負荷によって同様の現象が観察されていることからして，内圧上昇による神経繊維群の圧迫は考えがたい．この現象を説明するために行った駆血帯による阻血下での運動負荷実験において，pinch stress を加えた場合，正中神経の SNAP に最も強い振幅低下とその回復の遅延が観察されたことは(Fig. 4)次のように考えられる．pinch 運動をしようとすれば，母指球筋を支配する運動神経繊維群にインパルスが発生する．その結果，この繊維群の酸素消費量が増加する．駆血をしない場合には，この消費はすぐ補われるが，阻血状態に陥っているような場合には酸素は周辺部から補給され，隣接して存在する知覚神経繊維群もより強い阻血状態に陥ったためと考えられる．したがって局所的にすでに阻血状態に陥っている CTS 群における stress SNAP の変化は次のように考えられる．絞扼部における知覚神経繊維群は stress によって増加した血流でも補いきれない阻血状態，すなわち相対的阻血に陥り，SNAP 振幅の強い低下をもたらしたものと推論される．

CTS をはじめとした絞扼性神経障害の発症メカニズムとして，圧迫説[4]および血行障害説[1]がある．両者とも，発症において関与していることは確実であろう．しかし，それ以外に本研究の結果からすると，絞扼部神経繊維群の酸素消費量が増大するために生じる動的な相対的阻血が本症発症の引き金となり，その過程においても関与していると考えられる (Fig. 5)．

## ま と め

1. 手根管症候群および肘部管症候群の順行性 SNAP において，それぞれの支配筋の等尺性運動負荷後，低振幅化が観察された．

2. この現象を説明するため，駆血帯による阻血下における健常群正中神経の stress SNAP を検討した

結果，stressによる影響はpinch stressを加えた場合に最も強いことが判明した．

3. この現象は阻血下において運動神経を興奮させた場合には，それに隣接して存在する知覚神経群にも低酸素状態の程度をより増加せしめ，その結果，興奮性の低下した知覚神経繊維群が出現してくることによると解釈された．

4. したがって，圧迫部ですでに阻血が存在している絞扼性神経障害では，このモデル実験と同様の現象がstressによって絞扼部に惹起され得ると推論された．

5. これに基づいて，従来，圧迫と阻血から説明されていた手根管症候群の発症過程に動的な相対的阻血の概念を導入して発症メカニズムの過程を提示した．

## 文　献

1) Neary, D., et al.: Sub-clinical entrapment neuropathy in man. J. Neural. Sci., 24: 283-298, 1975.
2) Richard, H. G., et al.: The carpal tunnel syndrome. J. Bone Joint Surg., 63-A: 380-383, 1974.
3) Stosseck, R., et al.: Determination of local blood flow (microflow) by electrochemically generated hydrogen, construction and application of the measuring probe. Pflugers Arch., 348: 225-238, 1974.
4) Sunderland, S.: The nerve lesion in carpal tunnel syndorome. J. Neurol. Neurosurg. Psychiat., 39: 615-626, 1976.

**質　問**　　慶応義塾大学整形外科　堀内　行雄

CTS群に対して，従来からの手関節屈曲負荷後の電気生理学的検査も，同時にしておられるか．今回の負荷テストとの差があれば，お教え下さい．

**回　答**　　大阪市立大学整形外科　増田　宗義

① 手根管症候群において運動負荷の代わりに手関節屈曲位の負荷でもSNAPの振幅低下は見られるが，本研究では，手関節を中間位に保っているし，肘部管症候群においても同様な現象が起こっている，血流は運動負荷によって増大していることから圧迫が原因と考えるよりも酸素消費の増大によるものと考えている．

② 頸椎症では等尺運動負荷を加えてもSNAPの振幅低下はみられなかった．

③ 振幅低下が起こっている時に刺激電流を上げた場合，運動負荷前の振幅レベルに回復したことから神経の閾値の上昇も起こっていると考えている．

日 手 会 誌, 第2巻 第1号 167-171, 1985

# 絞扼性神経障害における電気診断

## ——その臨床的価値と限界——

大阪市立大学整形外科学教室
呉家守二・豊島泰
松田英雄・近藤正樹
横山一郎・増田宗義
大草良夫・宮脇裕二
中田信昭・島津晃
中検
久保満夫

# Electrodiagnosis of Entrapment Neuropathy

## —— Clinical Value and Evaluation ——

Shuji Kureya, et al.
Department of Orthopaedic Surgery, Osaka City University School of Medicine

In evaluating the nerve action potential of entrapment neuropathy, it is thought that a parameter corresponding to its symptoms is conduction block (CB) rather than conduction velocity (CV). Amplitude decrease observed at or across the lesion was referred to the CB.

However, in conventional orthodromic sensory nerve action potential (O-SNAP), such cases as having severe temporal dispersion (TD) may be encountered. So, it was attempted to record the descending nerve action potential (D-NAP).

Materials and Methods: 34 patients (34 hands) with carpal tunnel syndrome (CTS) and 22 patients (24 elbows) with cubital tunnel syndrome (CuTS) were used. Both the O-SNAP and the D-NAP were recorded by needle electrodes at, above and below the involved level. Stimulation was applied to the digits in the O-SNAP, and to the median nerve at the elbow and to the ulnar nerve below the axillar in the D-NAP, respectively.

Results

1. Conduction block: In the O-SNAP, the diagnostic rates of CB were 56 % in CTS and 29 % in CuTS. On the contrary, since hardly any TD in the D-NAP was observed the diagnostic rates increased to 79 % and 71 % in CTS and CuTS, respectively.

2. Conduction velocity: The O-SNAP was classified into five types, according to the latency of focal slowing and focal and distal one with or without TD. The CV of individual segments in the O-SNAP decreased in order of the increase of TD advancing from the type (1) to (4). The D-NAP in the CV was slightly faster than the corresponding O-SNAP.

**Key words**: orthodromic sensory nerve action potential, descending nerve action potentifal, amplitude, conduction block, conduction velocity

**Address for reprints**: Shuji Kureya, M. D., Department of Orthopaedic Surgery, Osaka City University School of Medicine. 1-5-7, Asahimachi, Abenoku, Osaka city, Japan.

3. The D-NAP could always be recorded even in any cases (type (5)), although it is difficult in the D-NAP to evaluate the degree of the CB such as in the O-SNAP. However, it seems likely that it is possible to estimate precisely the entrapped site by measuring simultaneously both the O-SNAP and the D-NAP.

## I. いとぐち

従来，絞扼性神経障害の電気診断には，(1)指刺激による順行性知覚神経活動電位(O-SNAP)[1)4)]，(2)手関節部刺激による逆行性SNAP[5)]，さらに(3)M波などの潜時の延長とその波形分析から補助診断[6)]として用いられてきた．われわれは1981年来，新しい試みとして(1)の方法に加えて(4)下行性混合神経活動電位(D-NAP)の測定を行ってきた[3)]．電位のパラメーターとして，潜時は診断上重要ではあるが，その延長は術後も不変のままにとどまることが多い[2)]．症状に対応するものは伝導遮断の診断であると考えられる．そこで，(1)と(4)の方法で導出される電位の波形とくに振幅を比較検討することによって，電気診断を従来の補助診断的価値にとどまることなく，絞扼性神経障害の確定診断に高めるべく努力してきた．それとともに，伝導遮断に陥った神経線維の状態（変性群と非変性群）を識別することによって，除圧術の予後予測も可能であることを報告してきた[2)]．今回これらについて，絞扼性神経障害の病態をも含めてさらに検討を加えたので報告する．

## II. 症例と方法

症例は手根管症候群(CTS) 34例(39手)と肘部管症候群(CuTS) 22例(24肘)である．DISA 1500筋電計を用いて，O-SNAPとD-NAP両者とも障害部を挟んだ遠位部(BW, BE)と近位部(AW, AE)，さらに障害部(W, E)の3カ所から針電極によって導出した．記録電極の位置はそれぞれの電極を刺激して感覚の閾値を調へ，3ヵ所の電極がほぼ同一の閾値を示すように調節した．指刺激はCTSでは，しびれ感の強い指を，CuTSでは第5指($D_5$)を用いた．$D_5$刺激でSNAPの得られないような症例では手関節部刺激による上行性混合神経活動電位(A-NAP)を測定した．D-NAP導出にはCTSでは肘関節部の正中神経を，CuTSでは腋窩部の尺骨神経をそれぞれ表面電極によって刺激した．

## III. 結果と考察

O-SNAPは波形，潜時およびtemporal dispersion (TD)の程度から5型に分類できた(Fig. 1, 2)．focal slowing群は障害部で潜時が遅延するが，①TDのないものと，②軽度のTDを伴うものに分類され，focal & distal slowing群は障害部より遠位ですでに潜時の遅れを示し，障害部でも潜時の遅れるもので，③中等度のTDを伴うものと，④高度のTDを伴うもの，および⑤明瞭な波形の得られないものに分類した．distal slowingが生じてくると，従来いわれているようにTDが強くなり，type⑤のように波形の判別が不可能になってくる．1/3以上の振幅低下を伝導遮断とみなした場合，CTSでは39手中22手(56%)に(Fig. 1)，CuTSでは17肘中5肘(29%)に，それぞれ伝導遮断の診断が可能であった(Fig. 2)．一方，CuTS例でA-NAP導出を行うと，その診断率は18肘中10肘

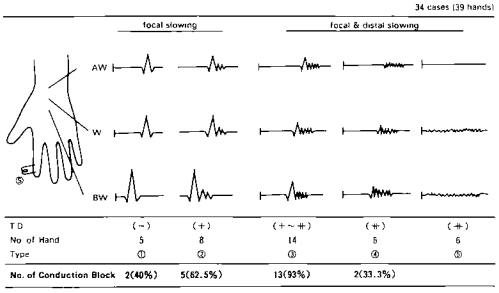


**Fig. 1** Classification of orthodromic SNAP (CTS)

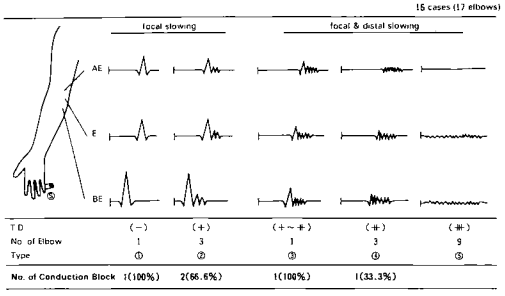


**Fig. 2** Classification of orthodromic SNAP (CUTS)

(56％) となり，CTS 例と同程度の診断が可能となった．潜時や波形診断に比較すると，振幅低下の診断率は低いけれども，回復しうる機能的な遮断に陥った神経線維群の存在が判明するため，予後予測上重要である．

Entrapment Neuropathy において，圧迫部位で伝導遮断に陥った神経線維の中には，末梢がほぼ健常かまたは distal slowing を呈して，neurapraxia に陥ったものと，変性に陥っているものがある．また伝導遮断の存在しないものの中に slowing のみを示すものがあると理論上考えられる (Fig. 3)．しかるに，O-SNAP における BW と AW で導出される波形の振幅差は neurapraxia に陥った神経線維の状態を反映しており，機能的伝導遮断の判定が可能となる (Fig. 4 上)．このことに関しては，第 12 回脳波・筋電図学会で報告した．他方，D-NAP における AW と BW で導出される波形の振幅差は，変性した神経線維と neurapraxia に陥った機能的なものとの両者が混じた伝導遮断を意味する (Fig. 4 下)．そこで，D-NAP 波形をその振幅低下の割合から分類した (Fig. 5)．BW で得られる波形の振幅が，AW での振幅に対して，2/3 以上のもの (A)，2/3 以下のもの (B)，ほぼ 1/3 のもの (C)，1/3 以下のもの (D)，および陽性化を呈するもの (E) の 5 型に分類できた．O-SNAP と同様に，1/3 以上の振幅低下を伝導遮断とみなした場合，type A を除く，38 手中 30 手 (79％) に伝導遮断の診断ができた (Fig. 5)．CuTS 例 (24 肘) についても同様に調べると，24 肘中 17 肘 (71％) であったので，伝導遮断の診断率に関しては D-NAP の方が O-SNAP よりも勝っていた．また，CuTS 例において，波形の導出されない type ⑤の全例に，D-NAP では Type A から E の電位の導出が可能であり (Fig. 2)，その伝導速度は 22 から 55 m/s であり，type A から E に移行するほど伝導速度も低下する傾向を示した (Tab. 1)．CTS 例についても CuTS 例と同様であった．このことは，従来変性型

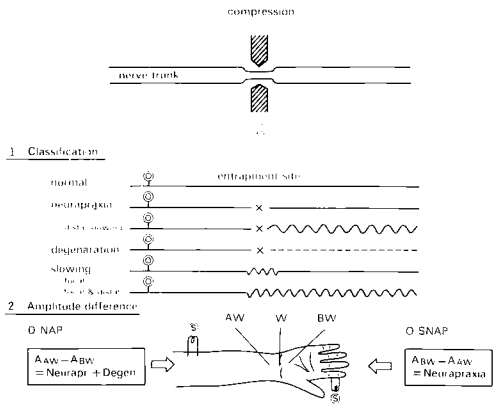


**Fig. 3** Entrapment neuropathy

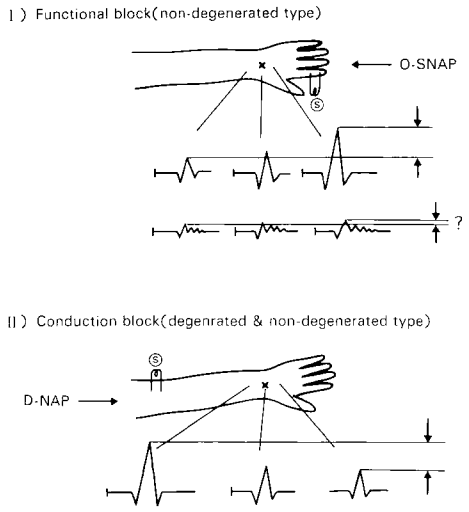


**Fig. 4** Conduction block

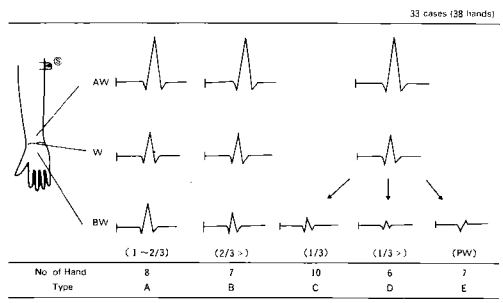


**Fig. 5** Classification by amplitude of descending NAP

**Table 1** Orthodromic SNAP vs descending NAP (CUTS)

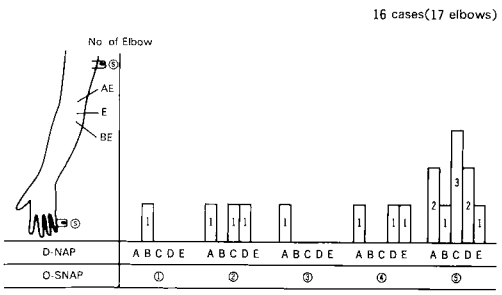

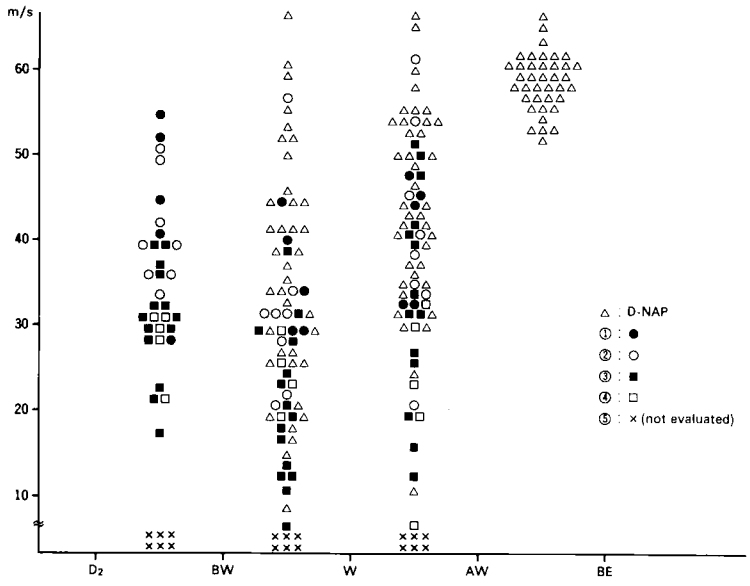


**Fig. 6**　Distribution of conduction velocity of O-SNAP vs D-NAP

と考えられた[4] type ⑤の中にもかなりの頻度で予後のよい機能的なものも存在しうることが示された．

次に，CTS 例で O-SNAP と D-NAP の伝導速度の分布を調べると，O-SNAP では各 segment において，type ①から④に移行するほど SCV も低下してゆく傾向を呈した．これに反して，D-NAP では 32 例中 12 手 (37.5 %) において圧迫 segment では SCV の低下 (40 m/s 以下) を示さなかった．しかし，O-SNAP で type ⑤を呈した症例において，D-NAP の圧迫 segment の伝導速度の平均は 24 m/s と最も低下していた (Fig. 6)．D-NAP の伝導速度が O-SNAP の方よりも高値を示した理由としては，下行性では健常な神経が刺激されるが，指刺激では，変性に陥った興奮性の減じた神経を刺激するため，刺激され得ない神経線維群も存在するためと考えられる．

代表的な症例を示す．

## 症　　例

症例 1　53 才，女性．右手の CTS 例である．O-SNAP からは著明な機能的遮断の存在が判明し，D-NAP の伝導速度は，O-SNAP のそれに比べて著しく早い (Fig. 7)．

症例 2　62 才，男性．右手の CuTS の例である．O-SNAP からは波形の導出されない type ⑤であるが，D- NAP では type A であり，conduction block はみられない (Fig. 8)．

症例 3　58 才，男性．CuTS 例である．O-SNAP か

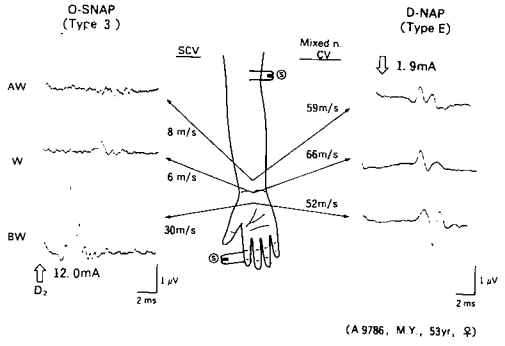


**Fig. 7**　Case 1. CTS

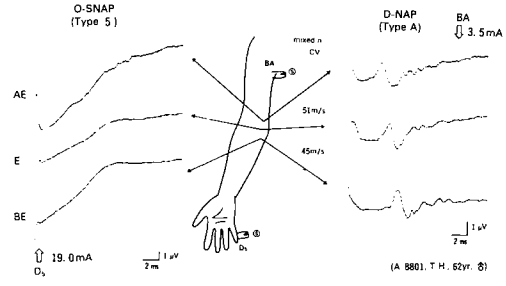


**Fig. 8**　Case 2. CuTS

**Table 2**　Evaluation of clinical symptoms

| | Score |
|---|---|
| Numbness | 1 |
| Pain | 1 |
| Hypesthesia | 1 |
| Muscle atrophy | 1 |
| Muscle weakness | 1 |
| Total | 5 |

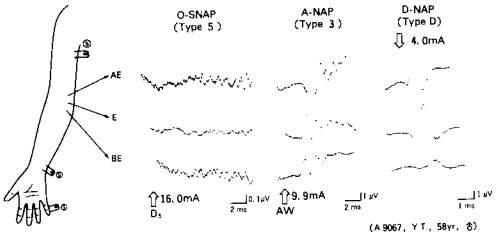


**Fig. 9**　Case 3. CuTS

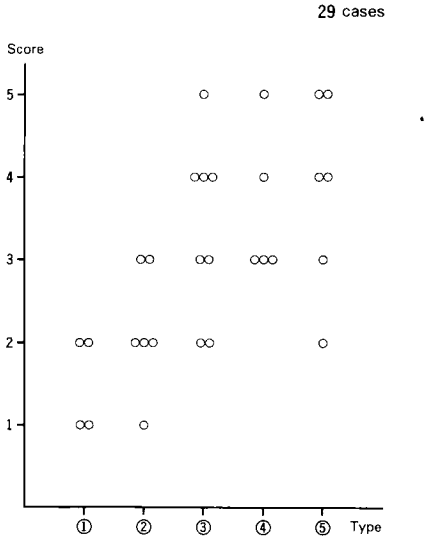


**Fig. 10** Clinical scores vs type of O-SNAP

らはTDが強く波形の得られないtype⑤であるが，A-NAPでは波形の導出は可能であった．またD-NAPではconduction blockが強いtype Dである．

次に，O-SNAPの各typeと点数化した臨床症状との比較を行った(Tab. 2)．scoreが高いほど重症とした．type③，④，⑤はscoreが3点以上の症例に多く観察され，障害程度はtype①から⑤に推移してゆくものと推察された(Fig. 10)．初期症状の発現から検査時までの症状経過期間についても同様に調べると，type③，④，⑤は半年以上の例に多く観察され，障害程度はtype①から⑤へ推移してゆくものと思われた．以上，上行性電位と下行性電位の両方を導出することによって，絞扼性神経障害の病態生理および予後予測の一面がうかがわれた．今後さらに電気生理学的研究の発展の必要性も痛感した．

## Ⅳ．ま　と　め

1．順行性SNAPは障害程度の診断や機能的遮断の診断に有用であるが，電位の導出が不可能な場合がある．その際，下行性電位が役立つ．

2．下行性電位は，全例に導出可能でそれによる伝導遮断の診断率は上行性のものよりも高い．さらに絞扼部での伝導速度も上行性電位の速度よりも一般に高値を示した．

3．両電位を導出することによって，絞扼部位とその範囲の確定診断が可能となった．

## 文　献

1) Buchthal, F., et al.: Sensory conduction from digit to palm and from palm to wrist in the carpal tunnel syndrome. J. Neurol. Neurosurg Psychiat., 34: 243-252, 1971.
2) 松田英雄　他：絞扼性神経障害の病態生理，脳波と筋電図，11: 78, 1983.
3) 宮脇裕二　他：上行性，下行性電位による末梢神経障害の診断，臨床脳波，12: 75, 1984.
4) 佐藤勤也　他：上肢におけるEntrapment Neuropathy，日整会誌，52: 1829-1838, 1978.
5) Tackmann, W., et al.: Comparison of orthodromic and antidromic sensory nerve conduction velocity measurements in the carpal tunnel syndrome. J. Neurol., 224: 257-266, 1981.
6) Thomas, P.K.: Motor nerve conduction in the carpal tunnel syndrome. Neurol., 10: 1045-1050, 1960.

日 手 会 誌, 第2巻 第1号 172-175, 1985

# Entrapment Neuropathy の術後の電気生理学的回復過程の検討

東北大学医学部形成外科学教室
岡 一郎・勝又 肇
三嶋 修・渡辺宏之
藤田晉也

# Recovery of Nerve Conduction Velocity after Decompression Operation for the Entrapment Neuropathy

Ichiro Oka, et al.
Division of Plastic and Reconstructive Surgery
Tohoku University School of Medicine

In 1981 the author and co-workers reported the process of postoperative recovery of the entrapment neuropathy. In this article, in order to investigate the process of recovery of nerve conduction velocity after surgery, 18 hands in 14 patients with carpal tunnel syndrome (CTS) and eight hands in seven patients with cubital tunnel syndrome (CuTS) were analysed.

The average ages at surgery was 45 years in CTS and 53 years in CuTS.

Release of flexor retinaclum and epineurial neurolysis was performed for CTS, and anterior submuscular transposition of the ulnar nerve was performed for seven hands with CuTS and King's method for one hand with CuTS.

Preoperative disturbance of sensation and muscle power were classified into four grade, S0, S1, S2, S3, and Mo, M1, M2, M3, respectively.

Sensory nerve conduction velocity (SNCV) in all cases, motor nerve conduction velocity (MNCV) of the ulnar nerve in the cases with CuTS and terminal latency of the median nerve in the cases with CTS were followed.

The average periods of follow up after surgery were 8.5 months in CTS and 11.4 months in CuTS.

Twelve hands of grade S1 and S2 of CTS attained a normal value of SNCV until eleven months after surgery, and at the same time or one month later they also gained normal sensation. Two cases of grade S2 of CTS failed to attain a normal value of SNCV and neither of them gain normal sensory function, one in 14 months and the other three years after surgery. In CuTS, only one hand of grade S3 attained a normal value of SNCV in eleven months after surgery, and at the same time gained normal sensation. The other seven hands of CuTS failed to attain a normal value of SNCV and sensory disturbance remained in two months to two years after surgery.

Six hands of grade M1 and seven hands of grade M2 and M3 of CTS attained a normal value of TL within 14 months after surgery, and at the same time eleven of them gained normal muscle power and the other two hands failed to gain normal muscle power. In CuTS, all but one hand failed to attain a normal value of MNCV and thier muscle power remained below "G".

As a summary, SNCV started to improve later than clinical sensory function and tended to be normal at the same time as sensory function. MNCV and muscle power started to improve at the same time and MNCV tended to be normal earlier than muscle power.

**Key words:** entrapment neuropathy, nerve conduction velocity
**Address for reprints:** Ichiro Oka, M. D., Division of Plastic and Roconstructive Surgery Tohoku University Scool of Medicine, 1-1 Seiryo-cho, Sendai, 980, Japan.

われわれは第24回日本手の外科学会総会に上肢の entrapment neuropathy の術後の機能の回復過程について報告した[2]が，今回電気生理学的回復過程について検討したので報告する．

## 症例の概略

検討の対象としたのは手根管症候群14例18神経と肘部管症候群7例8神経である．手術時年令は手根管症候群では26才～68才平均49.3才，肘部管症候群では29才～72才平均57.8才である．男女別では手根管症候群では男1例，女13例と女が，肘部管症候群では男6例，女1例と男が多かった．原因は手根管症候群は中年の主婦に多くみられる idiopathic なものが8例と最も多く，次いで腱鞘炎が4例，妊娠と acromegalia に合併したものがそれぞれ1例である．一方，肘部管症候群では肘関節関節症が6例と最も多く，ほかに幼少時の骨折後の肘関節変形が1例である．

発症から手術までの期間は手根管症候群が2ヵ月～5年平均2年1ヵ月だが，3年以上経過したものが5例あった．肘部管症候群では3ヵ月～3年平均1年1ヵ月であった．術後経過観察期間は手根管症候群が3ヵ月～3年平均8.5ヵ月，肘部管症候群は3ヵ月～2年10ヵ月平均11.4ヵ月であつた．

手術は手根管症候群には屈筋支帯切離と神経外膜切開術，肘部管症候群では尺骨神経の筋層下前方移行術を7神経に，King 法を1神経に行った．

術前の機能障害の程度を各症例について知覚を $S_0$, $S_1$, $S_2$, $S_3$, 筋力を $M_0$, $M_1$, $M_2$, $M_3$, のそれぞれ4段階に分けて術後の機能の回復過程をみると共に，電気生理学的検査として逆行性知覚神経興奮伝導速度(SNCV)，尺骨神経については運動神経興奮伝導速度 (MNCV)，正中神経については終末潜時 (TL) を測定し術前，術後の推移をみた．

## 結　　果

術前の神経興奮伝導速度と機能障害の程度をみると，まず知覚は手根管症候群18手では障害の高度なものはなかったが，障害の軽度な $S_1$ 群10手では SNCV は4手が正常で，他の6手も31.1～54 m/sec 平均42.9 m/sec と正常に近い値を示していたが，中等度障害の $S_2$ 群8手では SNCV が正常なものはなく24.2～37.5 m/sec 平均30.3 m/sec とかなりの低下を示していた．なお，$S_1$ 群の1手と $S_2$ 群の2手は no response であった．肘部管症候群の SNCV は $S_1$ 群4手で25～51.2 m/sec，高度障害の $S_3$ 群で15～41.3 m/sec と $S_3$ 群での低下が目立っていた．no response は $S_1$ 群の2手と $S_3$ 群の1手にみられた．

つぎに術前の TL あるいは MNCV と筋力の障害の程度をみると，手根管症候群のうち TL が正常なのは $M_1$ 群の3手のみで，残りの15手では障害の程度と関係なく TL が5.7 msec 以上に遅延していた．なお，$M_3$ 群のうち2手では no response であつた．肘部管症候群では筋力の軽度障害例と no response の症例はなかったが，中等度障害の $M_2$ 群3手の MNCV は27.3～34 m/sec，高度障害 $M_3$ 群5手の MNCV は16.7～26.1 m/sec と $M_3$ 群での MNCV の低下が目立っていた．

術後の神経興奮伝導速度と機能の回復過程のうち SNCV と知覚の回復についてみてみると，手根管症候群18手のうち術前 SNCV が低下していた14手では臨床的な知覚は術後1ヵ月までには回復を始めていた．SNCV はこれより遅れるが，術前の障害の程度と関係なく術後1～3ヵ月より回復を始めていた．SNCV が正常化するまでの期間はまちまちだが，術後11ヵ月までには12手が正常化し，それと同時あるいは1ヵ月後には正常な知覚を獲得していた．このうち2

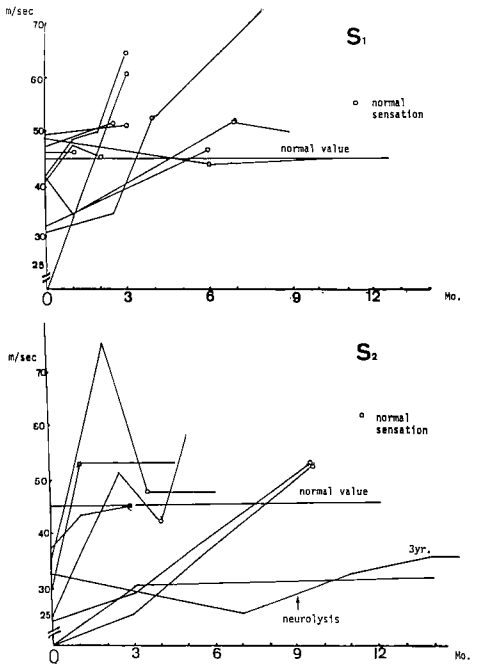


**Fig. 1** Postoperative recoverey of sensory nerve conduction velocity in carpal tunnel syndrome

PD機能の推移を観察できた6手では同時に2PD機能も正常となっていた(Fig. 1). $S_2$群のうちの2手は術後1年4ヵ月以上経過してもSNCVが正常化せず軽度の知覚障害を残していた(Fig. 1). このうちの1手はacromegaliaに合併した例で術後9ヵ月に神経剝離術を追加した症例である. 肘部管症候群の8手のうち5手では, 障害の程度に関係なく術後1～3ヵ月に臨床的な知覚とSNCVがほとんど同じに回復を始めていた. しかし, このうちSNCVが正常化したものは1手のみで, この症例では術後11ヵ月SNCVが正常化すると同時に知覚と2PD機能も正常となっていた. 残りの4手ではSNCVが正常化せず, 軽度の知覚障害を残していた. 術前no responseだった$S_1$群の2手は術後9ヵ月でもno responseであるが, 多少の知覚の改善がみられていた (Fig. 2).

つぎに, TLあるいはMNCVと筋力の回復過をみると, 手根管症候群では術前の障害の程度と関係なく術後6ヵ月までに臨床的な筋力の回復の開始と同時にTLも回復を始めていた. TLが正常化するまでの期間はまちまちだが, $M_1$群6手では術後6ヵ月にTLの正常化と同時に正常な筋力を獲得していた (Fig. 3). しかし, $M_2$, $M_3$群の12手では7手が術後14ヵ月までにTLは正常化したが, 同時に正常な筋力を獲得した

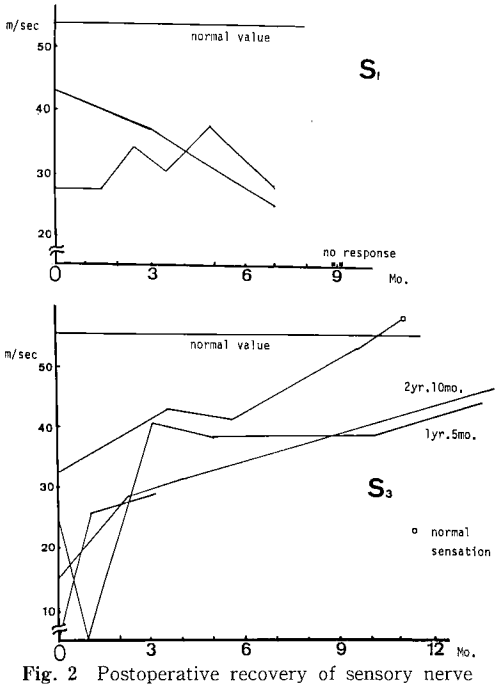


**Fig. 2** Postoperative recovery of sensory nerve conduction velocity in cubital tunnel syndrome

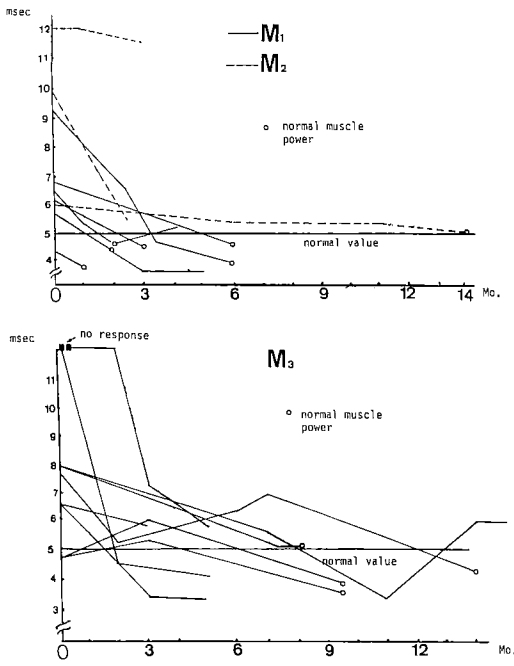


**Fig. 3** Postoperative recovery of terminal letency in carpal tunnel syndrome

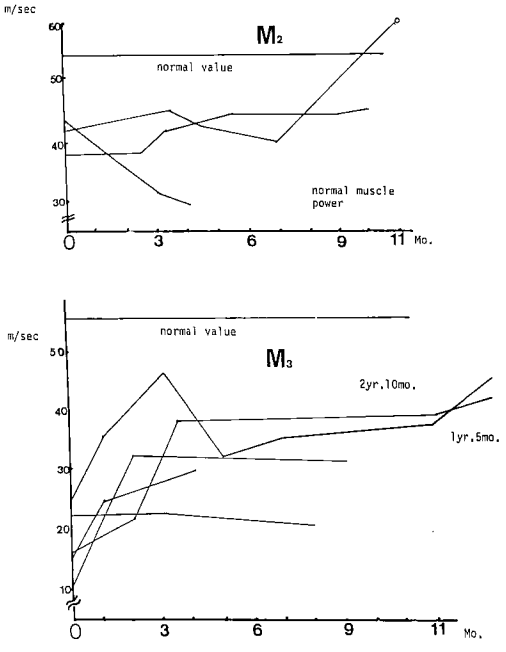


**Fig. 4** Postoperative recovery of motor nerve conduction velocity in cubital tunnel syndrome

のは5手で，残りの2手の筋力はGに止まっていた．$M_2$，$M_3$群でTLが正常化しなかった5手の筋力はGないしPに止まっていた(Fig. 3)．肘部管症候群では8手のうち6手でMNCVが術後1～3ヵ月に回復を始めていたが，このうちMNCVと筋力が正常化したのは知覚も正常化した1手のみで，残りの5手は術後4ヵ月～2年経過してもMNCVは正常化せず，筋力もG以下に止まっていた．MNCVの回復傾向がみられなかった$M_2$群とM 03群のうちのそれぞれ11手では，術後4～8ヵ月しても筋力の回復がみられず筋力もPもないしTに止まっていた (Fig. 4)．

## 考　　察

Entrapment neuropathyにおけるSNCV, MNCVあるいはTLと臨床的な機能障害の術前，術後の推移をみると術前，SNCV, MNCVの低下あるいはTLの遅延の程度と臨床的な機能障害の程度は必ずしも一致しない[1]が，機能障害のあるものは手根管症候群の$S_1$群と$M_1$群に属した4手を除き，すべての症例がSNCV, MNCVの低下あるいはTLの遅延を示していた．術後の回復過程をみると，まずSNCVと知覚では，SNCVの回復の開始が臨床的な知覚の回復の開始[2]より少し遅れるが，SNCVの正常化の時期は2PD機能も含めた知覚の正常化の時期と一致していた．つぎに，MNCVと筋力では，手根管症候群の2手でTLが正常化しても筋力がGに止まっており，MNCVあるいはTLの正常化は臨床的な筋力の正常化に先行する傾向がみられた．

以上のことからSNCV，MNCVあるいはTLはentrapment neuropathyの術後の機能の回復の過程を的確に標示しており，entrapment neuropathyの術後の機能回復を客観的に把握する有力な方法ではあるが，機能障害の程度を判定するにはM波の様態や知覚電位のparameterの検討が必要であると考えられた．

## ま　と　め

1. 手根管症候群14例18手，肘部管症候群7例8手において，術前，術後の神経興奮伝導速度および終末潜時と知覚・筋力麻痺の推移について検討した．

2. 知覚神経興奮伝導速度の回復の開始は知覚の回復の開始より少し遅れるが，正常化の時期は知覚の正常化の時期とほぼ一致していた．

3. 運動神経興奮伝導速度の回復開始時期は筋力回復の開始時期とほぼ一致していたが，その正常化は筋力の正常化に先行する傾向があった．

## 文　　献

1) 宮坂芳典　他：神経幹伝導試験のM波の様態からみた肘部尺骨神経障害について，日手会誌，1：169-172，1984.
2) 岡　一郎　他：Entrapment neuropathyの術後の回復過程の検討，整形外科，32：1578-1580，1981.
3) 佐藤勤也：電気生理学的診断法によるmechanized neurologyの戒め，整形外科，36：294，1985.

**質　問**　　日本大学整形外科　根元　純一

電気生理学的検査法を予後判定の指針として応用する場合，CTSの筋萎縮の回復について，メルクマールとなるものを考えていられるか．私達は，M波導出不能，10 cm以上の潜時遅延を予後不良因子と考えている．

**回　答**　　東北大学形成外科　岡　　一郎

今回は神経興奮伝導速度についてのみ検討したので今後M波の様態や知覚電位のparameterについても検討する必要があると考えている．

**質　問**　　東邦大学整形外科　水谷　一裕

術前Giant spikeがみられた症例の術後筋力回復はいかがでしょうか．

**回　答**　　東北大学形成外科　岡　　一郎

術前のEMG所見とMNCV，あるいはTLの回復過程の関連については今回は検討しなかったが，今後検討予定である．

**質　問**　　荻窪病院整形外科　田崎　憲一

CTSの高度障害例のTL，CuTSの大部分の症例のMNCVの長期経過観察で正常に回復するものがないことをお示しになりましたが，その原因をどうお考えですか．われわれは犬坐骨神経亜急性圧迫麻痺の回復実験でSunderland 2度損傷群のMNCVの回復をみましたが，正常範囲までは回復せず，先生の臨床結果と同じ結果でした．われわれは，この原因を，再生神経の髄鞘が正常にもどらない——internodal lengthが短かくなる——ことが主因と考えております．

**回　答**　　東北大学形成外科　岡　　一郎

術後2年以上経過してもMNCVの正常化しない症例の原因については現在検討中である．

日 手 会 誌, 第2巻 第1号 176-179, 1985

# Cheiralgia Paresthetica について

福岡大学筑紫病院整形外科
松 崎 昭 夫
香椎外科
清 成 正 智

## Cheiralgia Paresthetica

Akio Matsuzaki, et al.
Department of Orthopaedic Surgery, Chikushi Hosital,
Fukuoka University

Six cases of isolated neuropathy of the superficial radial nerve were described, literatures are reviewed and clinical picture outlined. In two of the cases the condition subsided without treatment, in one of the cases the symptome disappeared by anti-inflammatry ointment therapy, and the other three cases there was a good response to local infiltration of dexamethazone and procain hydrochloride. From the clinical picture obtained it seems reasonable to infer that the etiology of this disturbance is entrapment neuropathy at the point where the nerve emerges from the posterior border of the brachioradialis muscle or pierces the deep fascia. It was stressed that one must be aware of this condition to avoid useless diagnostic procedure and treatment.

## はじめに

Cheiralgia paresthetica は橈骨神経浅枝の mononeuritis に対して Wartenberg (1932)[12] により提唱された名前である．予後が良く，障害も少いため一般に注意を払われていない疾患と思われる．しかし，鑑別診断のためには知っておく必要があると考えるので，自験例6症例を基に文献例も参考にして本疾患につき述べる．

## 症　　例 (Table 1)

6症例で，その内分けは男2名，女4名，年令は31

**Table 1** Feature of six cases

| case | age | sex | presenting symptome | clinical sign | duration | precipitating cause | treatment | result |
|---|---|---|---|---|---|---|---|---|
| 1 | 31 | female | pain paresthesia | tenderness on the entrapment point | 1 day | Nil | anti-infl-ammatry ointment | recoverd |
| 2 | 51 | male | 〃 | 〃 | 1 weel | Nil | none | 〃 |
| 3 | 53 | female | 〃 | 〃 | 2 days | tight wrist band? | steroid infiltration | 〃 |
| 4 | 54 | male | 〃 | 〃 | 3 days | Nil | 〃 | 〃 |
| 5 | 63 | female | 〃 | 〃 | 3 months | Nil | none | 〃 |
| 6 | 84 | female | 〃 | 〃 | 3 days | tight wrist band? | stroid infiltration | 〃 (recurrence) |

**Key words**: entrapment neuropathy, mononeritis, superficial radial nerve
**Address for reprints**: Akio Masuzuki, M. D., Department of Orthopedic Surgery, Chikushi Hospital, Oaza Zokumyoin, Tsukushiao 818, Japan.

才より84才にわたっている．主訴は手または母指の痛みである．症状を詳しく聞くと，母指背側または第I・II中手骨間背側のチクチクした針で刺すような感じ，チカチカして掻きたくなるような感じ，第I・II中手骨間背側より母・示指背側にかけてのジンジンするような感じまたはビリビリして袖が触れても痛い感じなどを訴えている．さらに，夜になると痛む，夜灼けるような痛みがあるなどの訴えもみられている．

## 臨床所見

全例橈骨神経支配域の触覚・痛覚の鈍麻または異常知覚を認めている．その範囲は手背で手関節橈側寄りから第I・II中手骨間背側，母指示指背側におよぶものから母指MP関節背側あたりからIP関節尺側寄りだけのものまでさまざまであった．神経走行に添った圧痛は認めていないが，前腕末梢の橈背側，橈骨茎状突起より約4横指近位長母指外転筋が橈骨を斜に横切る部の近位，橈骨神経浅枝が腕橈骨筋腱下より出たあたりに限局性の圧痛を認めた (Fig. 1)．それより近位ではとくに異常所見をみていない．原因に関係ありそうな所見としては，2名で腕時計のバンドがひどくくい込んでいるのがみられたが，残り4名では特別原因と思われるものは見当らなかった．また外傷の既往や糖尿病の合併もみられなかった．2名で他神経の絞扼性神経炎がみられた．

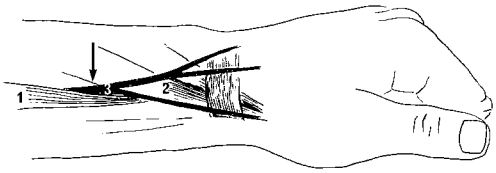


**Fig. 1** 1) M. brachioradialis 2) M. abductor longus
3) Ramus superficialis nervi radialis

## 治療

症状が軽く，放置して治癒したもの2例，圧痛点への消炎・鎮痛剤塗布で治癒したもの1例，残り3名はステロイド剤と局麻剤の浸潤を圧痛点に行った．2名は1回の浸潤で治癒し，1名は再発のため数回の浸潤を行っている．再発症例の経過を示す．

症例：84才女子，

主訴：夜左手首が灼けるように痛む

現病歴：両変形性膝関節症および伏在神経膝蓋下肢の絞扼性神経炎で数年来経過観察中の患者である．2週前に軽いGuyon管症候群で治療を行っている．2～3日前から主訴に気付いたと述べ，手首が痛いと訴える．診察すると左手背手関節部橈側より第I・II中手骨間背側にかけて触覚および痛覚の鈍麻がみられ，橈骨茎状突起より約4横指近位，長母指外転筋が橈骨を斜にまわる部分の一寸近位，丁度橈骨神経浅枝が腕橈骨筋腱下より出たあたりに圧痛を認める．肘関節部より近位および他神経には異常を認めない．

治療および経過：圧痛点にステロイド剤と局麻剤の浸潤を行うと直ちに症状は消失した．1週目自覚症状は軽くなったがまだ痛いと訴え，再度同様の薬剤浸潤を行った．2週目他覚的に触覚および痛覚の鈍麻を認めるが，自覚的には苦痛がないとのことでそのまま放置した．3週目には自・他覚共に症状は消失している．この後他疾患で内科に入院した．3週後内科を退院すると同時に〝また手が痛くなった〟と訴えて来院した．この時は正常より少し近位に腕時計のバンドをつよくしめており，これを外すと皮膚にその痕が溝として残っていた．前回同様触覚と痛覚の鈍麻および前回と同じ部位に中等度の圧痛を認めた．バンド痕はこの圧痛部にあった．腕時計を外させると共にステロイド剤と局麻剤の浸潤を行った．1週後軽くはなったが〝だまっていてもジンジンする〟と訴えた．他覚的所見はあまり変っておらず，同様の薬剤浸潤を行った．2週目，痛みは消失したと述べる．軽度の触覚鈍麻は残っているが前記圧痛点の圧痛はほぼ消失している．その後自覚的にはもちろん他覚的症状をみなくなっていた．約4ヵ月後本人は症状を自覚していないがごく軽度の触覚・痛覚の鈍麻が認められている．

## 考察

Cheiralgia paresthetica は前述のごとくWartengerg[12]が橈骨神経浅枝のmononeuritis 5例を報告し，提唱した名である．そのため彼の名をかぶせてWartenberg's diseaseと記載した文献もみられる[10]．しかし本疾患の記載は彼以前にもあり，Schlesinger(1911)[9], Matzdorff(1926)[8]らが同様の症例を報告している．臨床症状についてWartenbergは手背橈側，母・示指背側の異常感覚および疼痛を訴え，検査で橈骨神経浅枝支配域の知覚障害と神経に牽引を加える操作による疼痛の増強，神経の叩打痛などを記

し，深部知覚および vasomotor の障害はないとしている．Wartenberg は彼の第2例が時計バンドによるとし，Matzdorff と共に同じく時計バンドの圧迫による尺骨神経麻痺を報告した Stopford[11] の症例を引用している．その後少数の報告をみるが，本疾患が大して問題にならないためかあまり注目されていないようである．本神経の障害に関する報告を調べると，明らかな外傷による障害，圧迫による障害など原因の明らかなものの他原因不明のものまでさまざまで，同一原因ではない．外傷に関しては de Quervain 病手術時，骨接合術時の損傷に注意すべきことが述べられている[2)3)5)12)]．圧迫が原因となったものとしては手錠，時計バンド，腕輪，手術に使用されたプレートによるものなどがあげられている[1)5)7)8)12)]．著者の症例にも来院時強く締まった時計バンドをしていた2例があるが，症例としてあげた例では必ずしも時計バンドだけが原因とはいえないようである．この症例は他疾患で経過観察中の患者であったが，最初の訴えの時には時計はしておらず，ステロイド剤と局麻剤の浸潤で完全に治癒している．内科疾患のため某病院に約3週入院した後また痛くなったと訴えて来院した．その時普通の位置より少し高い位置，丁度前に圧痛があった部位に皮膚に溝が出来る程強く時計バンドを締めていた．時計を外させると共にステロイド剤と局麻剤の浸潤を2度行い自・他覚的に治癒している．しかし4ヵ月後調べると自覚症状はないが知覚障害と軽度の圧痛を認めている．時計バンドが原因の一部になりえたとは思われるがそのすべてとは考えられない．さらに糖尿病も原因としてあげられているが（Massey[6], Lazzarino[4]）神経に添う圧痛，神経が腕橈骨筋腱下より出るあたりの圧痛などが記載されていない．原因不明なものについては詳しく所見が調べられ，解剖学的知覚支配域より狭い範囲に知覚障害がみられることが記されている．しかし，神経走行に添った圧痛については詳しい記載がない．Wartenberg は神経の牽引痛，すなわち母指を強く屈曲し，手を尺屈する操作で疼痛が出現することを述べ，さらに前腕末梢部で神経が橈骨上にある部を叩打すると支配域に軽い痛みや感覚異常が起り，これは神経が筋膜より出る部分が関与していることを述べている．われわれの症例では牽引痛は調べていないが全例彼の述べた原因不明例と似た症状がみられている．ただ圧痛はいずれも橈骨神経浅枝が腕橈骨筋腱下より出るあたり，すなわち長母指外転筋が斜に橈骨をまわる部分のすぐ近位に認められた．神経走行に添った圧痛は認めていない．これらの症状は臨床的には圧迫性の神経障害であり，腕橈骨筋腱下を出，前腕の筋膜を出る部での entrapment neuropathy と考えて差支えないと考える．糖尿病例の報告を検討してみると Wartenberg の例はよくわからないが Massey らの例[6] は polyneuritis もあり，経過も長く糖尿病性神経炎が考えられる．しかし Lazzarinio らの例は必ずしもそうとはいえず，entrapment neuropathy であった可能性も充分考えられる．本症の診断は知覚障害の範囲と前腕背橈側，長母指外転筋が橈骨を斜にまわる部の近位，丁度橈骨神経浅枝が腕橈骨筋腱下より出たあたりの圧痛により容易である．ただし Hamilton[3] の報告例が示すようにずっと近位の障害でも橈骨神経浅枝領域のみの障害を示すことがあるので，知覚障害のみにより診断することなく，近位に異常がないことを確認しておく必要がある．知覚神経伝導速度の測定は有用な手段である．治療は軽症例では経過を観察するだけでよい．症状が強いものはステロイド剤と局麻剤を圧痛点に浸潤させることが有効である．手術例は経験していない．本疾患はよく治るため注意をひくこともなく見逃されている症例がかなりあると思われる．軽症例はそれほどまれでないように思われる．本疾患自体は重要な病気と考えないが，他の著者ら[7)10)] も述べているように患者に不要な検査や治療をしないためにも手背橈側または母指背側あたりの疼痛診断時には鑑別にあげるべき疾患であると考える．

## 結　　語

自験例6例と文献例をもとに cheiralgia paresthetica につき述べた．原因不明とされるものは entrapment neuropathy と考える．手背橈側または母指背側の疼痛診断時本症を鑑別にあげることの重要さをのべた．

## 文　　献

1) Bierman, H. R.: Nerve compression due to a tight watchband. New Engl. J. Med., 261: 237-238, 1959.
2) Braidwood, A. S.: Superfiial radial neuropathy. J. Bone Joint Surg., 57-B: 380-382, 1975.
3) Hamilton, A. S.: Sensory changes in injuries of the musculospiral nerve. Arch. Neurol. Psychiatr., 3: 277-306, 1983.
4) Lazzarino, L. G., et al.: A case of cheiralgia paresthetica secondary to diabetes mellitus. Ital. J. Neurol. Sci., 1: 103-106, 1983.
5) Linscheid, R. L., et al.: Injuries to radial nerve at

wrist. Arch. Surg., 91 : 942-946, 1965.
6) Massey, E. W., et al. : Cheiralgia paresthetica in diabetes mellitus. Diabetes Care, 1 : 365-366, 1978.
7) Massey, E. W., et al. : Handcuffs and cheiralgia paresthetica. Neurology, 28 : 1312-1313, 1978.
8) Matzdorff, P. : Zwei seltene Fälle von peripherer sensibler Lähmung (1. sensible Armbanduhrlähmung, 11. isolierte rheumatische Lähmung des 2. Astes des Nervus Trigeminus). Klin. Wschr., 25 : 1187, 1926.
9) Schlesinger, H. : Über Neuritis multiplex cutanei. Neurol. Cbl., 30 : 1218-1221, 1911.
10) Sprofkin, B. E. : Cheiralgia paresthetica-Wartenberg's Disease. Neurology (Minneap.), 4 : 857-862, 1954.
11) Stopford, J. S. B., et al. : Neuritis produced by a wristlet. Lancet, 1 : 993-994, 1922.
12) Wartenberg, R. : Cheiralgia paresthetica (isolierte Neuritis des Ramus superficialis nervi radialis). Z. Gesammte Neurol. Psychiatr., 141 : 145-155, 1932.

日 手 会 誌, 第2巻 第1号 180-184, 1985

# 尺骨神経管症候群
## —自験47例の臨床的検討

虎の門病院整形外科
立 花 新太郎
東京大学医学部整形外科学教室
長 野 昭・落 合 直 之
杉 岡 宏・冲 永 修 二
飛 松 好 子・村 島 隆太郎
都立広尾病院整形外科
原 徹 也

# Ulnar Tunnel Syndrome

Shinaro Tachibana, et al.
Department of Orthopaedic Surgery, Toranomon Hospital

Since 1966, 47 patients were diagnosed to have ulnar tunnel syndrome in our clinic for peripheral nerve injury. To establish a proper criteria for treatment, we reviewed these cases.

Cases were classified according to the classification by Tsuge (1967), namely, type I: typical low ulnar palsy with sensory and motor impairment — 29 cases (61.7 %), type II: with only sensory deficit — 3 cases (6.4 %), type III: with motor weakness of all ulnar intrinsics including ADQ without sensory disturbance — 6 cases (12.8 %), type IV: with only motor weakness in distribution of deep palmar branch of ulnar nerve with intact ADQ — 9 cases (19.1 %).

The most common cause of the paralysis was due to compression by ganglion arising in a nearby carpal joint. (16 cases 34 %) Among them, 11 were female and types of paralysis were as follows, type I: 10 cases, type III: 4 cases, type IV: 2 cases. In type I lesion, a mass was easily palpable in hypothenar region before surgery but in type III and IV it was rather difficult in many cases. The results of decompression of the nerve and extirpation of ganglion were excellent in all except for two cases. In one case injury of motor branch to ADQ occurred during operation and in the other, the deep palmar branch was severely squeezed between ganglion and the musculo-tendinous arch of the short flexor of the little finger. Therefore careful palpation is advised to find ganglion and to decide indication of surgery.

The lesions due to acute trauma such as blunt blows to hypothenar region, a fall on the outstretched hand, prolonged powerful grip during obsterical labor, were 15 cases (31.9 %). There were 11 cases of type I lesions, 2 cases of type II, one case of type III, and one case of type IV. Among them only 2 cases were operated 6 months after injury because of persistent muscle weakness. All other cases in this group had recovered spontaneously without surgery except for one case which was lost at follow up. In chronic repetitive trauma to hypothenar region such as occupational neuritis (butcher, crane driver, draftswoman, automobile-mechanic, carpentry, sweeper, civil engineer) and sports activity (tennis: 2, cycling: 2, golf: 1) type of lesion were as follows, type I: 5 cases, type II:

**Key words**: ulnar nerve, ulnar tunnel syndrome, ganglion, terminal latency, occupational neuritis
**Address for reprints**: Shintaro Tachibana, M. D., Department of Orthopaedic Surgery. Toranomon Hospital 2-2-2 Toranomon, Minato-ku, Tokyo, Japan.

1 case, type III : 1 case, type IV : 5 cases. In 4 cases of these were explored and mild to moderate constriction of the nerve were observed. Three cases were recovered after surgery but one case had failed to recover possibly because of incomplete release of the musculo-tendinous arch. Other 8 cases were recovered spontaneously. It was concluded that in cases of traumatic nerve lesion (acute trauma, occupational neuritis, sports activity) first choice of treatment should be conservative.

Besides, we had experienced 2 cases of rheumatoid arthritis and one case of lipofibroma of nerve and one case due to compression by granulation.

In the differential diagnosis, electromyography and nerve conduction study was useful. Especially, terminal latency to $IOD_1$ had slowed in 86.7 % of measured cases, and was most reliable and indispensable examination.

尺骨神経管症候群は肘部管症候群とならぶ尺骨神経の entrapment neuropathy として有名であり，多くの症例報告がある[1)~6),8)]．しかし，多数例についての報告は，Shea[4)] の review 以外には見あたらない．手術適応など治療方針を吟味する目的で，われわれの経験した症例を調査した．

## 症　　例

われわれが昭和 41 年以降に経験した尺骨神経管症候群は 15 才より 71 才の 47 例で，男 20 例，女 27 例，右 32 例，左 15 例であった．

なお，本症候群を，手関節部における閉鎖性尺骨神経損傷で尺骨神経管部の解剖学的特徴が神経障害の発現に重要な意義を持つものと定義した．すなわち，打撲，圧迫などは，本来の eutrapment neuropathy とは，病態が異なるが臨床像よりこれを区別することは困難であり，従来の報告でも，これら急性外傷例を含めて論ぜられているので一括して検討した．

## 結　　果

津下[8)] の分類によれば，小指外転筋，骨間筋の筋力低下に知覚障害を伴う I 型が 29 例（61.7 %）と最も多く，知覚障害のみの II 型，3 例（6.4 %），知覚障害を伴わず，小指外転筋，骨間筋の筋力低下を示す III 型，6 例（12.8 %）小指外転筋が温存され，骨間筋，母指内転筋のみの筋力低下を示す IV 型が 9 例（19.1 %）であった．

原因と麻痺型は Table 1 のごとくで，原因としては，ガングリオンが 16 例（34 %）と最も多く，麻痺型との関係では，I 型は，ガングリオン，慢性関節リウマチなど腫瘤による内因性の圧迫と急性外傷などの外部よりの圧迫の両者に認められるが，II 型は少数ではあるが，いずれも外傷例であった．III，IV 型はガングリオンと occupational neuritis の頻度が高かった．

**Table 1** Causes and type of paralysis

| Cause | cases(%) | TYPE | | | |
|---|---|---|---|---|---|
| | | I | II | III | IV |
| ganglion | 16( 34.0) | 10 | 0 | 4 | 2 |
| acute trauma | 15( 31.9) | 11 | 2 | 1 | 1 |
| occupational neuritis | 7( 14.8) | 2 | 0 | 0 | 5 |
| sports | 5( 10.7) | 3 | 1 | 1 | 0 |
| rheumatoid arthritis | 2( 4.3) | 2 | 0 | 0 | 0 |
| others | 2( 4.3) | 1 | 0 | 0 | 1 |
| total | 47(100 ) | 29 (61.7) | 3 (6.4) | 6 (12.8) | 9 (19.1) |

**Table 2** Ganglion 16 cases
♂ : ♀5 : 11
R : L=11 : 5

| TYPE | I | II | III | IV | total |
|---|---|---|---|---|---|
| | 10 | | 4 | 2 | 16 |
| grade | | | | | |
| mild | 2 | | | | 2 |
| moderate | 6 | | 2 | 1 | 9 |
| severe | 2 | | 2 | 1 | 5 |
| SD curve | | | | | |
| normal | 2 | | 1 | | 3 |
| partially denervated | 1 | | | | 1 |
| denervated | 4 | | 1 | 1 | 6 |
| not tested | 3 | | 2 | 1 | 6 |
| palpable | 8 | | 2 | | 10 |
| resistance | 2 | | 1 | | 3 |
| not palpable | | | 1 | 2 | 3 |

ガングリオンは，男 5 例，女 11 例と女性に多かった．I 型 10 例，III型 4 例，IV型 2 例で I 型では，全例，術前に腫瘤，抵抗を触知し得たが，III，IV型では 6 例中 3 例は，術前にガングリオンの存在を確信し得なかった．手術症例 26 例中，ガングリオンは 61.5 %と最多を占めた（Table 2）．

その他の腫瘤による圧迫の症例は，慢性関節リウマチの滑膜増殖による I 型 2 例，異物肉芽による短小指屈筋の musculoteudiuous arch（以下 MT arch と略）部での絞扼による III型の 1 例，および巨指症に伴う正中，尺骨神経の lipofibroma の症例であった．

急性外傷例は転倒などによる手根部の打撲 9 例，手根部の圧挫 3 例，分娩時にベッド柵を強く握りしめて発症した 2 例，橈骨下端骨折後の 1 例の計 15 例であった．予後不明の 1 例を除くと，14 例中 12 例が 3 例の筋力〔0〕ないし〔1〕の重症，変性型障害を含め受傷後 6 ヵ月以内に自然回復した．神経剝離術を施行した 2 症例は受傷後 6 ヵ月以上経過して筋力の回復の不充分であった症例で 1 例は MT arch の線維化による絞扼を認め，他の 1 例は橈骨下端骨折後の著しい変形のため尺骨神経管入口部で尺骨神経に著しい kinking を認めた．

職業上の反復する小外傷が原因となった occupational neuritis は Table 3 のごとく，職業に特有の道具の使用や，小指球部を繰り返し打撲，圧迫したことにより発症した．いずれも筋力〔3〕以下で高率に変性型の障害を呈した．このうち 4 例は自然回復し，IV型の 3 例に神経剝離術を施行した．2 例は完治したが，1 例は回復せず MT arch の切離不充分と考えられた．

Table 3 Occupational neuritis

| occupation | tool | Type | grade | SD | treatment |
|---|---|---|---|---|---|
| butcher | knife | IV | moderate | | neurolysis |
| crane driver | change lever | IV | severe | | 〃 |
| draftsman | drafter | IV | 〃 | denervated | 〃* |
| autmechanic | hypothenar hammer | IV | moderate | 〃 | spontaneous recovery |
| civil engineer | rock drill | IV | 〃 | partially denervated | 〃 |
| carpenter | hypothenar compression | I | 〃 | 〃 | 〃 |
| cleaner | polisher | I | 〃 | | 〃 |

*not recovered

同様にスポーツによる亜急性ないし慢性的な小外傷が原因となった症例は 5 例で，サイクリング 2 例，テニス 2 例，ゴルフ 1 例であった．いずれも競技歴の浅いアマチュアであり，道具の不適正な使用が原因と思われた．サイクリングによる症例に神経剝離術を施行したが，有鉤骨鉤を廻る部分で神経に軽度の充血を認めたのみで絞扼の所見はなく保存的に回復し得たと考えられた．他の 4 例はスポーツ活動を中止することにより軽快した．

診断，治療上，問題のあった症例は 5 例で本症候群を疑い手術を行ったがその後の経過で motor neuron disease と判明した症例，軽度の肘部管症候群を示す所見であったが手根部の強い圧痛を認めたため exploration を行ったが手根部には所見の認められなかべた症例，肘部管症候群術後不変例で terminal lateney が著しく遅延していたため doulbo lesion を疑ったが手根部には所見の認められなかった症例と 3 例は negative exploration 例であった．逆に肘部管症候群の診断のもとに肘部での神経剝離を行ったが改善せず，慢性関節リウマチの滑膜増殖による I 型であった症例，および第一背側骨間筋の terminal latency 遅延を見過ごしたため判断を誤ったがガングリオンによる III型の症例を経験した．

補助診断法として重要な診断根拠とされている，小指外転筋（ADQ），第一背側骨間筋（$IOD_1$）の terminal latency（TL）の測定値は Fig. 1 のごとくである．正常値の上限を TL(ADQ)：3.0 msec, TL($IOD_1$)：3.8 msec とすると異常を示す割合は TL(ADQ)：63 %，TL ($IOD_1$)：86.7 %であり後者の異常率が高かった．TL($IOD_1$)が正常値を示した 3 例のうち 1 例は，III型ガングリオンの症例であり，他の 2 例は打撲による急性外傷例であった．

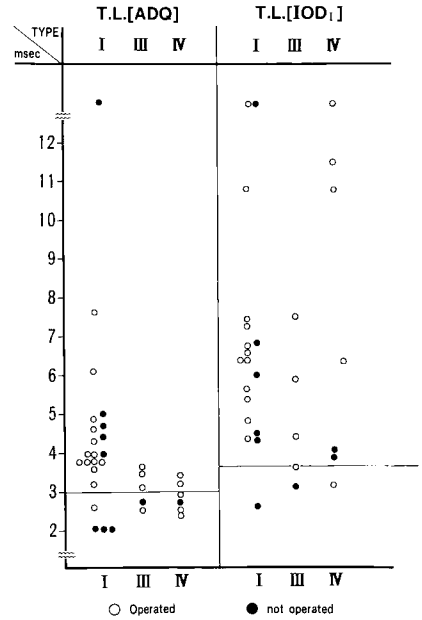


Fig. 1 Terminal latency

## 考　　察

●診断について

本症の診断には臨床像に加えて筋電図検査で ulnar intrinsics に限局して neurogenic pattern の認められること，神経伝導速度検査で，ADQ，$IOD_1$ への terminal latency の選択的低下を認めることが確定診断根拠となる．とくに TL（$IOD_1$）の遅延は異常率が高く本症を疑う場合には必須の検査項目と思われた．TL（$IOD_1$）の異常率の高いことは臨床的にもほとんどの症例で $IOD_1$ の筋力低下が ADQ に比して顕著であることと合わせ MT arch が重要な entrapment point となっていることを示している．とくにガングリオンの発生部位が MT arch の proximal であっても同様の所見が認められることは，麻痺の発現がガングリオンそのものの圧迫によるものでなく，横手根靱帯，MT arch など神経を 繋留する組織が麻痺発生の主因であることを示している[7]．

TL（$IOD_1$）が正常値を示した3例中2例は急性外傷例で，狭義の entrapment neuropathy と病態の異なる可能性があることを示している．本症を疑い TL が正常値を示した場合には両側比較が必要であると思われた．

誤診例は術前に精密な検査を行い，これを吟味すれば誤ちを避けることが可能であったと反省させられた．

●治療方針について

原因を大別すると腫瘤による圧迫（space occupying lesion）と，外傷に起因するもの（traumatic lesion）とに分けられる．前者が手術適応であることには問題がない．したがって原因の最多を占めるガングリオンを見のがさないことが重要であり，とくにIII，IV型麻痺では腫瘤の触知が困難な場合があり注意を要する．一方，外傷に起因する麻痺では急性，慢性，を問わず原因となる外傷を除去することにより27例中20例に自然回復が認められた．手術症例のうち，明らかな絞扼，癒着を認めた症例は，MT arch の切離不充分のため回復しなかったと思われる1例を含めて7例中3例のみであり，実際には手術適応はさらにせばめられるものと思われる．これら外傷を原因とする症例では，初診時に筋力低下が〔0〕，〔1〕と著しく変性型障害を示しても待機すべきであり，待機して回復の徴候の認められない場合，もしくは回復途中で改善が停止したような場合に手術的治療の対象となると考える．この意味で，問診上，職業上の手の使用や，外傷歴を注意深く聞き出すことが重要である．外傷歴が明らかでなく，触診でも腫瘤を触れない症例では外傷例に準じて手術適応を決定する．

以上の手術適応は Sunderland[6] の記載とほぼ一致するものであった．

## ま　と　め

1．尺骨神経管症候群47例を経験した．津下の分類によれば，I型29例（61.7％）II型3例（6.4％），III型6例（12.8％），IV型9例（19.1％）であった．

2．職業，スポーツによるものを含め外傷例では27例中20例に自然回復が認められた．保存的治療を試みるべきである．

3．ガングリオンは手術例26例中16例（61.5％）を占め単一の原因としては34％と最多であった．ガングリオンを念頭において注意深い触診が必要である．

## 文　　献


1）今井孝行　他：Ulnar tunnel syndrome の6例，整形外科，34：1670-1672，1983.
2）伊藤恵康　他：Ulnar tunnel syndrome，整形外科，29：1438-1441，1978.
3）難波泰樹　他：尺骨神経深指麻痺の7症例，日手会誌，1：158-161，1984.
4）Shea, J. D., et al.: Ulnar-nerve compression syndromes at and below the wrist. J. Bone Joint Surg., 51-A: 1095-1103, 1969.
5）清水富男　他：いわゆる Guyon 管症候群の2症例，臨床整形外科，18：1117-1120，1983.
6）Sunderland, S.: Nerves and Nerve Injuries. 2nd ed., London, Churchill Livingstone, 760-762, 1978.
7）飛松好子　他：ガングリオンによる橈骨神経深枝麻痺，関東整災誌，15：78-81，1984.
8）津下健哉　他：Ulnar tunnel syndrome の3例，中部整災誌，10：203-206，1967.


**質　問**　　新潟大学整形外科　斎藤　英彦

IV型の原因としてガングリオン以外のものにどういうものがあったか．

私は力強いグリップを長時間やったあと麻痺が生じ，手術で ulnar nerve の deep br. に flexor による圧痕が認められた例を経験しているが，これが果して本当の麻痺の原因かどうか断定しかねた．同じような症例を経験しているかと思い質問した．

**回　答**　　虎の門病院整形外科　立花新太郎

Powerful grip により発症した症例について．

分娩時にベッド柵を強く握りしめていたため発症した症例を二例，経験した．いずれも初診時はⅠ型で筋力〔1〕～〔2〕の重症型であったが，三ヵ月以内に手術することなく回復した．

**質　問**　　慶応義塾大学整形外科　根本　孝一

Double lesion の症例において，その病態についてはどのようにお考えになりますか．

**回　答**　　虎の門病院整形外科　立花新太郎

Double lesion の症例の有無について．

Double lesion を疑い肘部と，手根部を explore した症例があったが，結果的には，肘部の障害であった．一般的に症状を発現している責任病変は一ヵ所と考えている．

**追加・質問**　慶応義塾大学整形外科　堀内　行雄

昨年秋の関東整災で，尺骨神経管より末梢におけるガングリオンによる尺骨神経深枝麻痺の発生した2症例(第Ⅲ CM，第Ⅳ，Ⅴ CM より発生)を報告しました．

先生の症例の中にそのような症例がありましたでしょうか．

**回　答**　　虎の門病院整形外科　立花新太郎

尺骨神経管以遠のガングリオンによる尺骨神経麻痺について．

第二中手骨基部より発生したガングリオンのため第一背側骨間筋，母指内転筋の麻痺をきたした症例を経験している．

日 手 会 誌, 第2巻 第1号 185-188, 1985

# 肘部管症候群における尺骨神経溝の形態的変化の研究

久留米大学医学部整形外科学教室
楢原知啓・井上博
山中健輔・吉田健治
上野敦弘・小宮節郎
西見文紀・松浦豪
山元三郎

# A Morphological Study of the Ulnar Groove in Cases with Cubital Tunnel Syndrome

Tomohiro Narahara, et al.
Department of Orthopaedic Surgery, Kurume University School of Medicine

During the years 1958 and 1984, 97 cases with cubital tunnel syndrome were examined and operatively treated in our clinic. Of them, 57 cases (61 elbows) were studied on the relation between morphological changes of the ulnar groove and clinical symptoms to clarify the pathomechanics of the syndrome Cubitus valgus due to nonunion of the lateral humeral condyle was found in 21 elbows, and osteoarthritis in 40. An cross section area, tilting angle, and opening angle of the ulnar groove were roentgenographically measured and an analysis of the relation of these measured values to clinical symptoms; such as initial symptoms, severity of sensory disturbance, graspisng power, and intrinsic or extrinsic muscle atrophy, was performed.

Obtained results were as follows:

1. Cross section areas of the ulnar groove of symptomatic side were smaller than those of asymptomaytic side with statistically significant difference. Tilting angle had been increased in a symptomatic side, comparing with asymptomatic.

2. Clinically, severity of sensory disturbance was significantly correlated with the measured values, but did neither initial symptoms nor severity of muscle atrophy.

3. Morphological change of ulnar groove was considered one of the important etiological factors of the cubital tunnel syndrome.

## はじめに

尺骨神経溝底部の骨性変化が尺骨神経麻痺に影響を与えるかどうかは諸家において意見が分れるところである．われわれは昭和33年から昭和59年の27年間に当科に肘部管症候群で入院し，観血的治療をうけた97例中，ガングリオンなどを除き57例61肘を選びレントゲン上より神経溝の骨性変化を計測し，その骨性変化と臨床症状との関連性の有無について，検討したので報告する．

## 1. 調査対象および方法

肘部管症候群で観血的治療を施行した57例61肘についてレントゲン上より尺骨神経溝の面積などを計測し臨床症状との相関を検討した．その内訳は年令は16才～70才平均45才．男性45例，女性12例．原因は外

**Key words:** morphological study, cubital ulnar groove, cubital tunnel syndrome
**Address for reprints:** Tomohiro Narahara, M. D., Department of Orthopaedic Surgery, Kurume University, 67 Asahi-machi, Kurume 830, Japan.

反肘21肘，変形性関節症（O. A.）40肘，罹病期間は2ヵ月～15年平均4年であった．職業は外反肘を原因とする症例は学生3，事務2等種々であり，O. A. を原因とする症例は石工，砕岩9，林業9など肉体労働に従事する者が多かった．

尺骨神経溝撮影は軸位工変法にて行い，方向が不良であるレントゲンは除外した．O. A. を原因とする尺骨神経溝の変化として，三浪[2]が述べているごとく，①骨棘形成が滑車先端のみにあるもの，②滑車内面におよぶもの，③神経溝底部にまで広がるものなどを認めた（Fig. 1）．外反肘を原因とする尺骨神経溝の所見としては上腕骨滑車面が外側から内側へ膨隆し，①神経溝を軽度浅くしているもの，②中等度浅くしているもの，③神経溝底部が消失しているものなどを認めた（Fig. 2）．そういった尺骨神経溝の骨性の変化を反映する指標として面積，傾斜角，開溝角を測定した．傾斜角は三浪が述べているごとく，上腕骨滑車の内外顆隆起の辺縁を結ぶ線を基線とし，ついで上腕骨滑車の内側辺縁と内側上顆の尖端を結ぶ線を傾斜線とし，基線と傾斜線のなす角度を尺骨神経溝の傾斜角とした．神経溝の面積はその傾斜線と，内上顆面，滑車面で囲まれた部分を求め，マイコン画像解析テジタイザーにて計測した．開溝角は内側上顆面と上腕骨滑車内側面

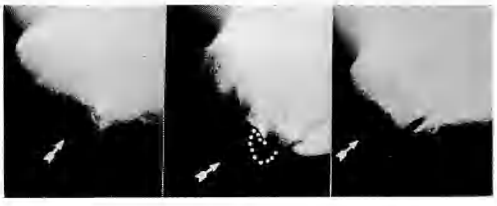

OA1　　OA2　　OA3

**Fig. 1** Grading of osteoarthritic change of the cubital ulnar groove.



C. Valgus 1　　C. Vaqgus 2　　C. Valgus 3

**Fig. 2** Grading of morphological change of the ulnar groove with cubitus valgus.

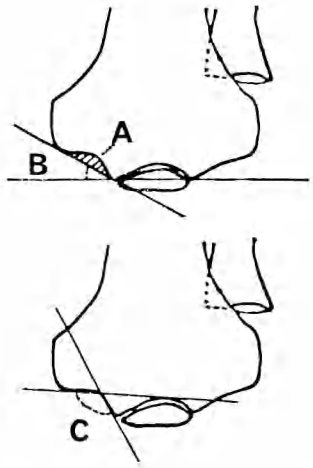


**Fig. 3** Area (A), tilting angle (B) and opening angle (C) of the ulnar groove.

との交叉する角度を測定した（Fig. 3）．O. A. における神経溝内の骨棘形成によって面積は狭少化し，傾斜角は急峻となり，開溝角は減少した．外反肘においては面積は減少し，傾斜角は測定困のため計測せず，開溝角においては，変化を認めなかった．

## 2．尺骨神経溝の骨性変化と種々の因子との検討

① 健側と患側の比較

肘部管における骨性の変化が尺骨神経に影響を与えるかどうかを検討するため，健側，患側それぞれの面積，傾斜角，開溝角について比較した．ただし外反肘，O. A. に関しては，骨性の変化に差があるため別個に検討した．外反肘21肘において検討すると面積の平均は患側21.8±8.1 mm² に対して健側37.5±8.9 mm² と患側の方が狭く，統計的に有意の差を認めた（$P<0.05$）．同様にO. A. 40肘について検討すると面積の平均患側19.3±9.3 mm² に対して健側29.4±11.8 mm² と患側が狭くなり統計的に有意の差を認めた（$P<0.05$）．傾斜角も患側39.7±12° に対して健側33.9±9.5° となり患側の方が有意に急峻であった（$P<0.05$）．開溝角においては患側，健側にとくに差を認めなかった（Table 1）．

② 臨床症状との相関

（1） 初発症状

尺骨神経麻痺症例の初発症状は大きく分けて知覚異常と運動機能異常に分けられるが，神経溝底部の骨性の変化の違いによつて初発症状の発現に差がでるかど

**Table 1** Difference of the area, tilting angle, or opening angle between symptomatic and a symptomatic side in the elbows with cubitus valgus or osteoarthritis.

| | | 面　積 | 傾斜角 | 開溝角 |
|---|---|---|---|---|
| 外反肘 (21肘) | 患側 | area 21.8±8.1 n=20 | tilting | open 103±19 n=20 |
| | 健側 | 37.5±8.9 n=10 | | 97.5±11 n=12 |
| OA (40肘) | 患側 | 19.3±9.3 n=37 | 39.7±12 n=35 | 71.4±38 n=37 |
| | 健側 | 29.4±11.8 n=23 p<0.05 | 33.9+9.5 n=19 p<0.05 | 89.3+25.4 n=22 |

うかを検討した．知覚異常を呈した40肘と運動機能異常を示した20肘の面積，傾斜角，開溝角について知覚異常群と運動機能異常群を比較したが，とくに有意の差を認めなかった．

（2）　知覚障害

神経溝底部の骨性変化と知覚障害の程度に相関があるかどうかを検討するために，正常もしくは知覚鈍麻群46肘と知覚脱失群15肘について，面積，傾斜角，開溝角を比較検討した．面積の平均は知覚鈍麻群21.2±8.0 mm² に対して知覚脱失群15.4±8.8 mm² と，知覚脱失群の面積が有意に減少していた（P<0.05）．傾斜角においても知覚鈍麻群36.7±10.9° に対して知覚脱失群44.1±14.2° と知覚脱失群が有意に急峻となっていた（P<0.05）．同様に開溝角においても知覚鈍麻群88.6±30.4に対して知覚脱失群56.7±46° と知覚脱失群が有意に減少していた（P<0.05）(Fig. 4)．

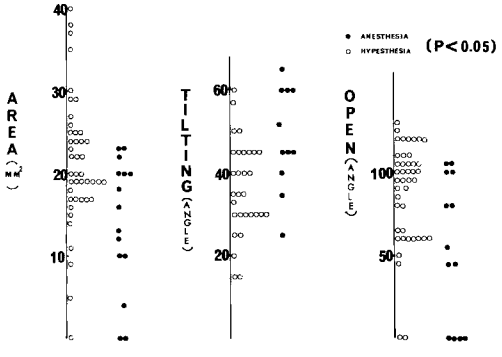


**Fig. 4** Relation of severity of sensory disturbance to the area, tilting angle and opening angle.

（3）　握力

大まかに運動機能異常を示す所見としてまず握力をとりあげ，神経溝底部の骨性変化と運動機能障害に相関があるかどうかを検討するために，握力の健側，患側の差が10 kg未満の群21肘と10 kg以上の群16肘について面積，傾斜角，開溝角を比較検討したが，とくに有意の差を認めなかった．

（4）　intrinsic muscle および extrinsic muscle の障害

また intrinsic muscle の障害について第1背側骨間部の筋萎縮のその厚みを計測して検討したが，軽度の筋萎縮を示した群33肘と著明な筋萎縮（患側，健側の厚みの差10 mm以上）を示した群28肘の骨性変化を比較検討したが，とくに有意の差はなかった．Extrinsic muscle の障害との関連性については，尺側手根屈筋（FCU）の萎縮の程度により検討したが，著明な萎縮群36肘と軽度もしくは，正常の群25肘の骨性変化には，有意の差は認めなかった．

（5）　運動神経伝導速度

M. C. V. 軽度障害群26肘と M. C. V. 高度障害群13肘（10 m/s以下）の骨性変化を比較検討したがとくに有意の差を認めなかった．

(6)　神経麻痺の程度との相関

津下の神経麻痺程度の分類による非変性もしくは中間型群と変性型群とを比較検討すると傾斜角，開溝角において有意の差を認めた．

## 考　　察

田村[4] の ulnar tipography によると神経溝底部に接する部分に4.5指の知覚枝，筋肉性深枝があり，尺骨神経溝に接しない部分に，F. C. U. などの屈筋枝成分が存在している．尺骨神経溝底部の変化が尺骨神経麻痺に影響を与えるかどうかは諸家において意見の分れるところで，伊藤[1] らは funicular topography からみて神経溝壁に最も近い funiculus に friction neuritis をおこし低位麻痺を生じ，その後高位麻痺に至ると述べている．今回の調査で骨性の変化は尺骨神経麻痺の発現に影響を与え，個々の funiculus に対しては，神経溝底部に接する知覚枝に影響を与えるも，同様に接する筋肉性深枝や接しない屈筋枝には，影響を与えにくいように推測された．したがって麻痺の進行には骨性の変化も含む種々の因子の関与を推定させた．

## 文　　献

1) 伊藤鉄夫：Funicular topography からみた尺骨神経麻痺，臨整外，1：73-76，1966.
2) 三浪三千男：変形性肘関節症の研究，整形外科，26：1239-1240，1975.
3) 三浪三千男：変形性肘関節の X 線学的研究，日整会誌，51：1223-1236，1977.
4) Tamura, K.: The funicular pattern of Japanese peripheral nerves. Arch. Jap. Chir., 38: 35-58, 1969.

日 手 会 誌, 第2巻 第1号 189-194, 1985

# 肘部管症候群における温冷覚障害について

## (電気生理学的評価とその予後の検索)

青森県立中央病院整形外科
川 嶋 順 蔵・伊 勢 紀 久
林 篤・佐々木 斉
弘前大学医学部整形外科学教室
東 野 修 治

# The Thermal Sensory Paralysis in the Cubital Tunnel Syndrome

Junzo Kawashima, et al.
The Department of Orthopaedic Surgery,
Aomori Central Prefectural Hospital

In last three years, we treated 60 patients with cubital tunnel syndrome. Their clinical conditions were evaluated by sensory nerve action potential (orthodromic method) and M-wave correlated the clinical thermal sensory tests especially in hot (60°C) and cold (0°C).

The mild cubital tunnel syndrome in our cases often presented to the thermal sensory paralysis under the specific stress position like the elbow flexion test or some motions in daily life.

The forty-five cases in our series constantly had the thermal sensory paralysis. These cases were classified in three groups by the findings of sensory nerve action potential ; in the 1st group it was able to record at every levels, in the 2nd group it was only able to record at the distal levels of elbow joint, and in the 3rd group it was unable to obtain at any level. The constant thermal sensory paralysis was existed in the moderate and the severe cases like as the grade 2 and 3 by McGowan's category. So, the thermal sensory examination is useful to evaluate the grade of paralysis in cubital tunnel syndrome.

The findings of the sensory nerve action potential was enough corresponding to the mild and the moderate disorder, but it was often difficult to evaluate by the sensory nerve action potential in the severe cubital tunnel syndrome like as the 2nd and the 3rd groups in our category.

On the other hand, the M-wave including its terminal conduction time, motor conduction velocity and amplitude was able to evaluate the grade of the disorder in the severe cubital tunnel syndrome such as unrecording condition of the sensory nerve action potential.

The thermal sensory paralysis was recovered almost in full within 3 months after operation in the 1st and 2nd groups, but in the 3rd group their recovery was not full even over 6 months after operation.

**Key words :** cubital tunnel syndrome, thermal sensory paralysis, sensory nerve action potential, M-wave, stress position

**Address for reprints** : Junzo Kawashima, M. D., 33-2 Isono, Tsukurimichi Aomori 030, Japan.

Entrapment neuropathy において知覚の適切な評価は，神経断裂などの場合に比べて難しい．著者らは原始感覚である温冷覚の障害からみての肘部管症候群の重症度を検索し，術前から術後への推移を電気生理学的にも検討した．

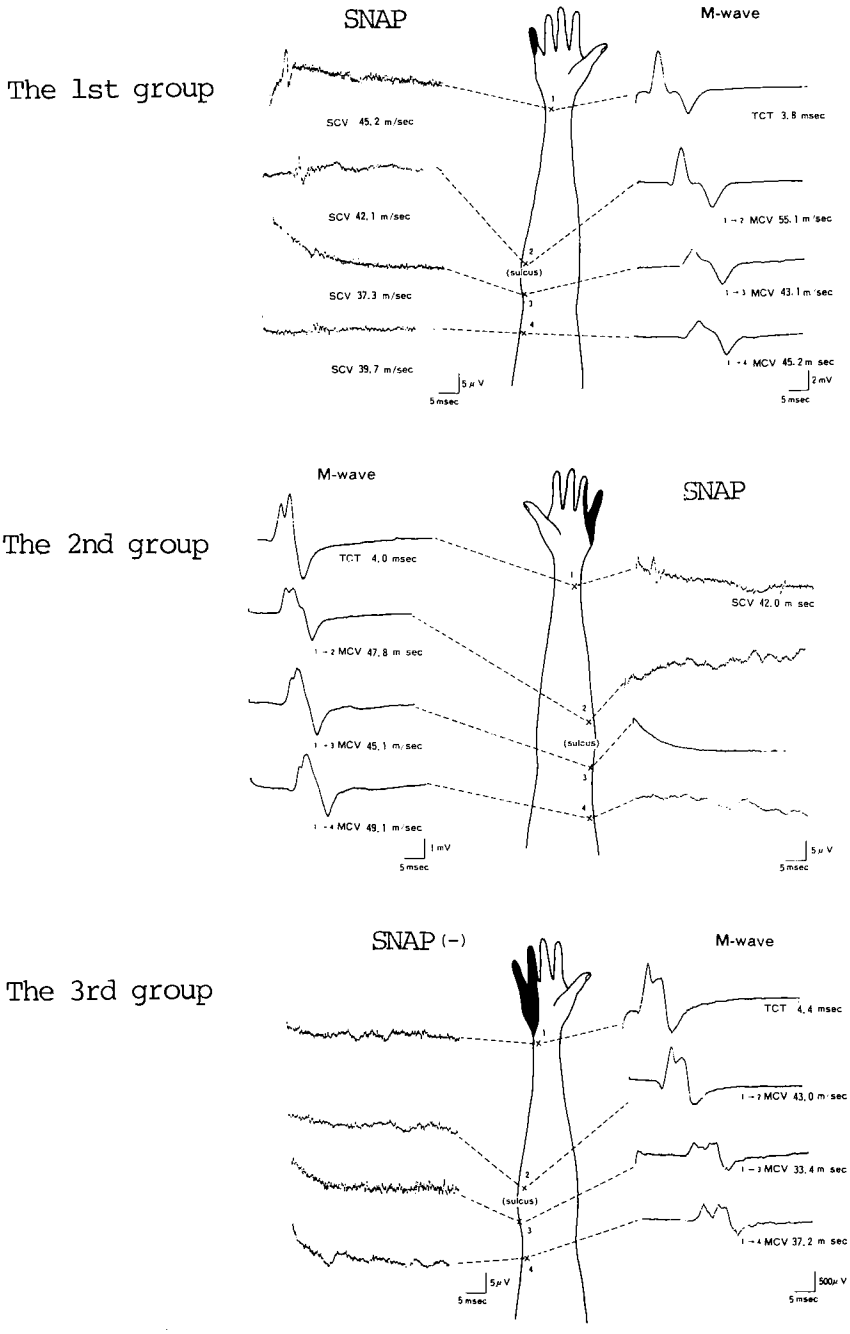


**Fig. 1** The classification of the thermal sensory paralysis in the cubital tunnel syndrome.

## 症　　例

昭和57年4月から昭和60年3月まで，当科で治療された肘部管症候群は60症例であり，45症例に温冷覚障害を見出し，この内分けは変形性肘関節症30例，外反肘による遅発性尺骨神経麻痺7例，その他8例であった．年令は23才から74才と広範であるが，若年者は遅発性尺骨神経麻痺が占めていた．

## 方　　法

肘部管症候群について温覚60°C，冷覚0°Cの共通脱失部を温冷覚障害領域とした．電気生理学的検査は従来から用いられている知覚神経活動電位（以後SNAPと略す）を順行性に針電極で誘導した．またM波は根元ら[5]の方法に準じ，伝導間距離を5 cmとして，小指外転筋より表面電極を用いて誘導した．運動神経伝導速度はこのM波をもとに肘遠位部，近位部それぞれを刺激し，誘導して測定した．

## 結　　果

臨床的知覚検査では，触覚，痛覚の障害領域に比較して，温冷覚の障害領域は狭く，障害度合が強い症例ほど，この範囲が広まる傾向にあった．また60°C温覚脱失より0°C冷覚脱失の方が幾分狭かった．

SNAPの導出から症例を以下のごとく分類した(Fig. 1)．

I群：肘近位部でもSNAP導出可能が10症例．

II群：肘近位部ではSNAP導出不能だが，遠位部でSNAP導出可能が9症例．

III群：肘遠位部でもSNAP導出不能が26症例．

温冷覚障害群の肘近位部のSCVとMCVの関係はFig. 2に示すごとくで，III群はM波導出不能が10例あり，MCVは10.9～35.0 m/sec，II群のNCVは35.0～50.0 m/secとなり，I群では50 m/sec程度であった．M波とSNAPはまったく異質であるが，SNAPで反映しきれない障害の強い症例でも，M波はさらに数量的評価が可能である．

またM波の終末潜時（以後TCTと略す）と振幅の関係はFig. 3にみられるごとくである．TCTについてはI群，II群とも3.5 msec以上，III群では3.7 msec以上と遅延している．M波の振幅においてIII群は一応150 mVから導出され，1.5 mV以下，II群では1.5～2.5 mV，II群では2.0～3.0 mVにあった．

著者らは肘部管症候群の診断が確定した時点で，手術を施行するが，肘関節の動きと尺骨神経の走行を十分考慮して，King法を主とし，これに神経内剝離術を加えた．温冷覚障害I群は術直後から，この障害がほとんど消失した．II群は3ヵ月までに温覚，冷覚とも識別障害が消失したが，III群では障害領域が中枢から徐々に改善されて狭くなるも，小指先端の温冷覚障害

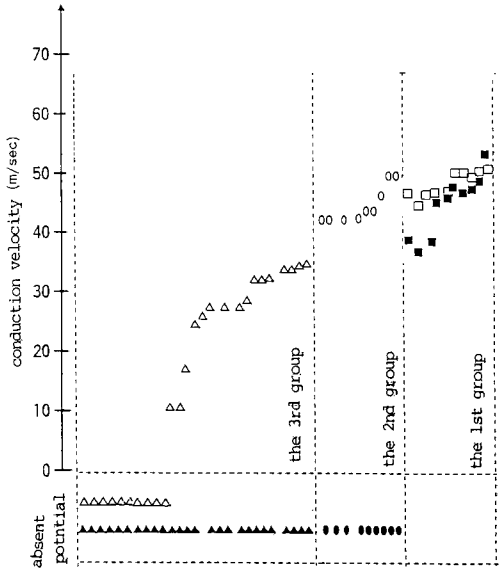


**Fig. 2** The conduction velocity in the cubital tunnel syndrome with thermal sensory paralysis

△○□：SCV
▲●□：MCV

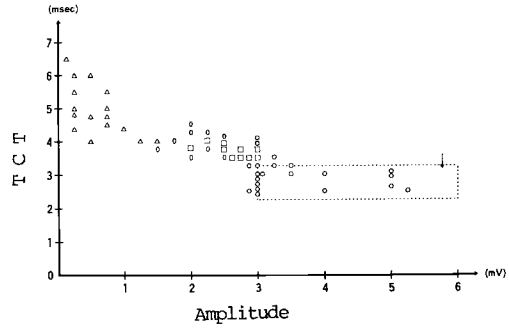


**Fig. 3** Correlationship of the amplitude and the terminal conduction time of the M-wave from the abd. digit. mini.

○：the intact thermal sensory group
□：the 1st group　○：the 2nd group
△：the 3rd group

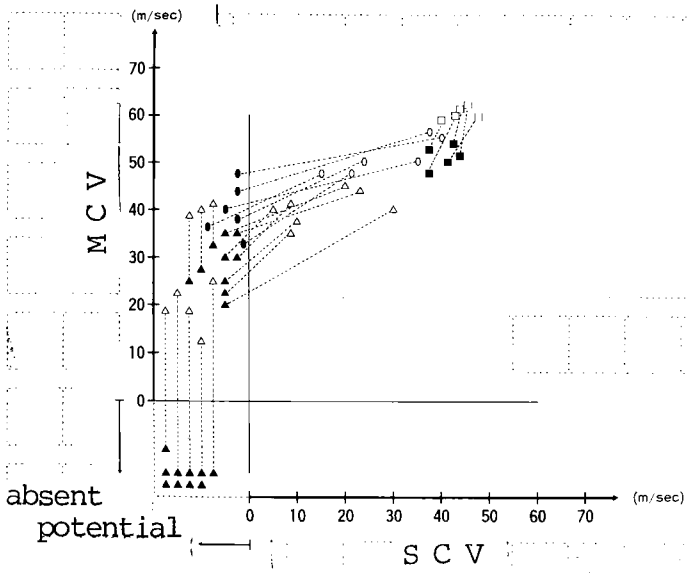


**Fig. 4** Change of conduction velocity in the cubital tunnel syndrome operated after 6 months.
□ : the 1st group ○ : the 2nd group
△ : the 3rd group

は6ヵ月後でも，改善されるまで到らなかった．

術後6ヵ月の肘近位部における SCV と MCV の推移は Fig. 4 のごとくである．温冷覚障害 II 群は SNAP の導出が可能となり，SCV がかなりの程度におよび，MCV も改善されている．III群では M 波より SNAP が先に導出されることはないが，この時期においても M 波導出不能例が 26 例中 5 例，19.2 %を占め，SNAP 導出不能例は 19 例で 73 %と高率であった．

## 考　　察

Entrapment neuropathy で温冷覚が障害される症

**Table 1** Test and classification

**Test and Classification**

| Sensory Nerve Action Potentials (orthodromic method) | The thermal sensory paralysis I group (10cases) | II group (9cases) | III group (26cases) |
|---|---|---|---|
| Recording at distal | (+) | (+) | (−) |
| Recording at proximal | (+) | (−) | (−) |
| M − wave TCT | 3.5msec ↑ | 3.5msec ↑ | 3.7msec ↑ |
| Amplitude | 3.0mV ↓ | 2.5mV ↓ | 1.5mV ↓ |
| MCV | 50.0m/sec ↓ | 35.0~50.0m/sec | 35.0m/sec ↓ |

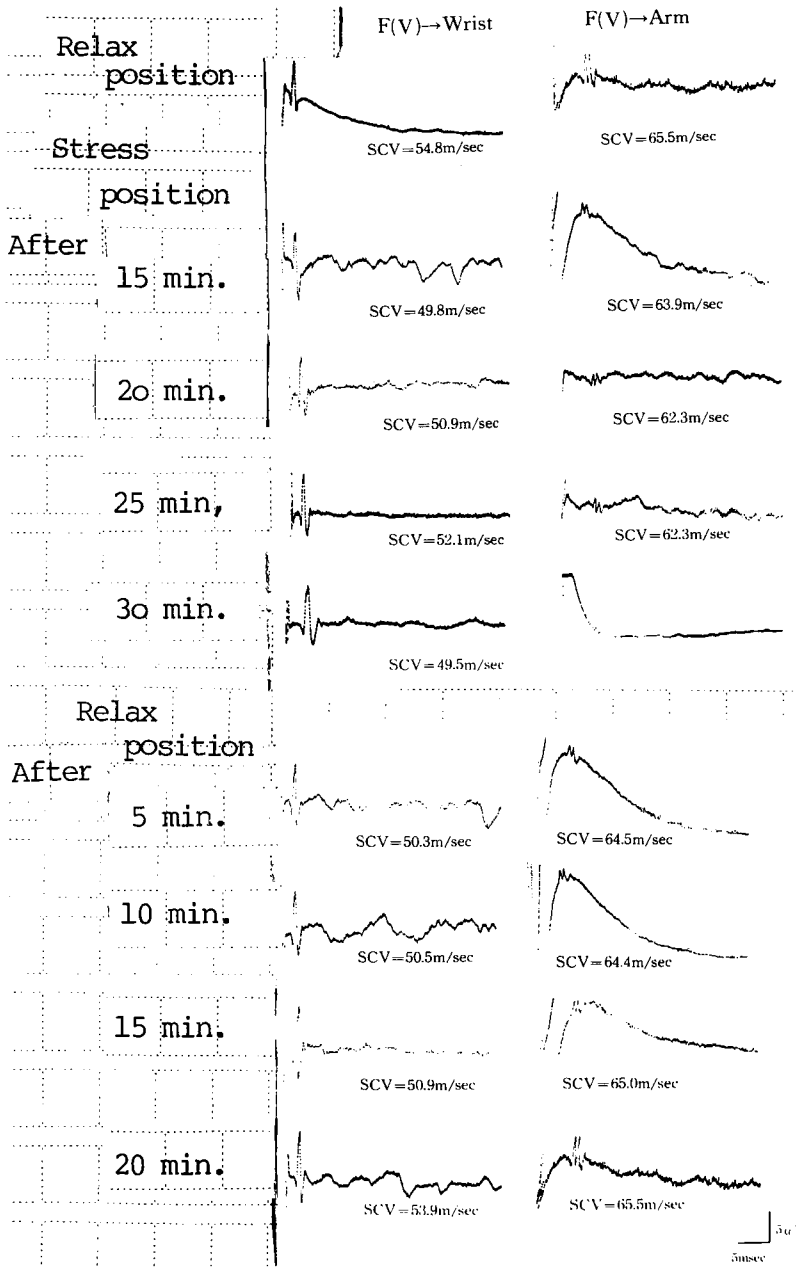


**Fig. 5** Change of the sensory nerve action potentials in the mild cubital tunnel syndrome under the stress position

例は，きわめて重症とされている．しかし著者らの肘部管症候群のごく軽症例でも，特有の肢位，動作などいわゆる stress position によって症状が増悪し，温冷覚障害を惹起することがあった (Fig. 5)．著者のいう stress position は赤掘ら[1] Eisen[2] や Wadsworth[8] の elbow flexion test をも含めた static と dynamic の

stressを意味している．今回は「いわゆるstress」なしで恒常的に温冷覚障害を呈した45例が対象で，これが全体の75％を占め，意外に高率であった．

肘部管症候群の温冷覚障害を一律に検討するには繁雑で，SNAPの導出から症例をI～III群に分けた．SNAPによる最大伝導速度値は健常人の場合，A-$\beta$ fiberを反映するとされ，温冷覚とは異質であるが，障害程度に相関があると考えて行った．これらをMcGowan[4]の分類に照らすと，I群はgrade 2～3，II群とIII群はgrade 3に相当し，佐藤ら[6]の分類ではI群とII群は中間型，III群は変性型に刻当する．

ごく軽症の肘部管症候群ではSNAPが敏感に反応し，wave form, SCVに特異性を発揮するが著者が示したII群，III群と重症度を増す症例にはSNAPが反映しきれず，この場合M波はまだ何らかの数量的評価をなしうる[3)7)]．M波においては，TCT, MCVに加え振幅も重症度の把握に情報提供して，大切なものである（Table 1）．

## ま と め

1) 肘部管症候群のごく軽症例でも，温冷覚障害は特有の肢位・動作「いわゆるstress position」により惹起されうる．

2) 温冷覚障害を恒常的に呈する肘部管症候群は中間型もしくはそれ以上の重症例にみい出しうる．

3) 肘部管症候群に対して温冷覚検査は重症度分類に役立つ．

4) SNAPで反映しきれない障害の強い肘部管症候群例でもM波は何らかの数量的評価が可能である．

5) SNAPがどこの部位でも導出され得た症例は術後3ヵ月以内に温冷覚が正常と回復する．

## 文 献

1) 赤堀 治 他：遅発性尺骨神経麻痺の早期診断と治療，整外，23：94-102，1972.
2) Eisen, A.: The mild cubital tunnel syndrome. Neurology, 24: 608-613, 1974.
3) 川嶋順蔵 他：Entrapment neuropathyにおける温冷覚障害の電気生理学的検索，脳波と筋電図，12：74-75，1984.
4) McGowan, A.J.: The result of transposition of the ulnar nerve for traumatic ulnar neuritis. J. Bone Joint Surg., 32-B: 293-301, 1950.
5) 根元純一 他：正常人における終末伝導時間の検討，臨床脳波，21：490-493，1979.
6) 佐藤勤也：上肢におけるentrapment neuropathy，日整会誌，52：1829-1838，1978.
7) 杉岡 宏 他：神経電図からみたEntrapment neuropathy，臨床脳波，22：411-419，1980.
8) Wadsworth, T.G.: The Elbow. Churchill Livingstone, Edinburgh, London, Melbourne and New York, 266-280, 1982.

日 手 会 誌, 第2巻 第1号 195-197, 1985

# 肘 部 管 症 候 群

## ——King変法症例の予後について——

東京大学医学部整形外科学教室
大 庭 浩・長 野 昭
立 花 新太郎・落 合 直 之
高 橋 雅 足・飛 松 治 基
冲 永 修 治・中 川 種 史
福 田 敬 三

# Cubital Tunnel Syndrome

## —— The Results of modified King's Procedure ——

Hiroshi Ooba, et al.
Department of Orthopaedic Surgery, Faculty of Medicine,
University of Tokyo

As a rule we have performed the treatment on the cubital tunnel syndrome with the submuscular anterior transposition of the ulnar nerve (Learmonth's procedure).

Since 1980, we have also practiced with the modified King's procedure, that is medial epicondylectomy with neurolysis of the ulnar nerve, especially on the cases of osteoarthritis of the elbow joint.

We reviewed the cases of thirty patients who had been treated with the modified King's procedure on their cubital tunnel syndrome with osteoarthritis and compared the results with that of the Learmonth's procedure. The results were as follows excellent: 5, good: 14, fair: 8, and poor: 3. Subjective symptoms were improved in all cases except one.

The results were depedent on the severity and duration of their symptoms. We concluded that the modified King's procedure was such a reliable method as the Learmonth's procedure on the cubital tunnel syndrome with osteoarthritis of the elbow joint.

## はじめに

第26回本学会 (1983) において教室の立花は，全尺骨神経損傷の中に占める肘部管症候群の割合が精度の高い筋電計の導入と共に昭和52年頃より増加していること，外顆骨折後の外反肘が減少しつつある反面，変形性肘関節症 (以下OA) による症例の占める割合が増加していることなどにつき報告した[6]．また第24回本学会 (1981) においては272例の肘部管症候群の中，尺骨神経前方移行術（皮下法および筋層下法）を行った102例の術後成績について検討し，原因，術前障害度，発症より手術までの期間が予後に関係すること，皮下法が筋層下法に比し再手術例が多いなどの問題点があることを報告した[5]．

われわれは肘部管症候群に対して原則的に筋層下前方移行術[2]を行っているが，昭和55年以降，主としてOA例についてはKing変法（上腕骨内上顆切除および神経剝離術）を併用してきた[1]．今回，King変法の

**Key words:** Cubital tunnel syndrome, modified King's procedure osteoarthritis of the elbow joint, ulnar nerve palsy

**Address for reprints:** Hiroshi Ooba, M. D., Department of Orthopaedic Sargery, Faculty of Medicine, University of Tokyo, Hongo 7-3-1, Bunkyo ku, Tokyo.

術後成績を知り，成績の判明しているOA例での筋層下法による成績との間に差があるか否か，また術後成績に何が関与するかを知る目的で調査検討を行ったので報告する．

## 症　　例

King変法を行い始めた昭和55年より58年までに肘部管症候群と診断された179例中，手術症例は39例である（Table 1）．その中，術後1年以上経過し調査

**Table 1**　Causes and operative procedure (1980-1983)

| | Cubitus valgus | Osteoarthritis of elbow joint | Others | Total |
|---|---|---|---|---|
| Submuscular anterior transposition | 24 | 15 | 9 | 48 |
| Subcutaneous anterior transposition | 1 | 4 | 9 | 14 |
| modified King's procedure | 0 | 35 | 4 | 39 |
| Total | 25 | 54 | 22 | 101 |

し得た30例のOA例につき検討を行い，また昭和38年より58年までのOA例での筋層下法症例17例の成績と比較した．

King変法症例の年令は28才より72才，平均58.9才，男性25例(両側例1名)，女性5例，右19例，左11例である．なお筋層下法症例の平均年令は57.6才である．術前重症度は小指外転筋の強さ-期間曲線を指標にMcGowanの臨床的重症度分類に基づき分類し[3]，予後評価は立花の評価点法によった[5]．

## 結果および考察

〈術前重症度と成績〉

術後成績に大きく関与する因子は術前の重症度であり，軽症例ではすべて優または良の成績が得られているが，中症，重症例では完全回復が困難であり（Table 2），本症に対しては従来よりいわれているように軽症時の早期手術が必要である．なお不可の3例はいずれも術前SCV測定不能の重症例であつたが，年令，有症状期間，手術時所見に特徴的な共通点はみられなかった．

〈有症状期間と成績〉

発症より手術までの期間が1年未満では，優および良の割合は13例/18例（72.2％），1年より2年未満では6例/9例(66.7％)，2年以上経過した例では0/3例（0％）と経過が長くなる程，予後は悪くなる．

〈術後の筋力回復について〉

術前MMT，0ないし1だった症例で，術後筋力をみると，小指外転筋では6例中5例，第一背側骨間筋では8例中7例までが3以上に回復していた．またEMG上でも術前voluntary spikeのみられなかった5例すべてに術後spikeがみられるようになっていた．これらの症例のfollow up期間は1年から4年6ヵ月，平均2年6ヵ月であり，少くとも2年以上の術後経過観察が必要であり，早期の腱移行術は慎重を要すると思われる．

〈患者の評価について〉

手術およびADLについての患者自身の評価を満足，ほぼ満足，やや不満，不満の4段階に分類すると各々16例，12例，1例，1例であった．術前の手指のシビレ，肘の疼痛，箸が使いにくいといったADL上の愁訴は，不満の1例を除き全例で消失ないし改善を示しており，このことが満足度の高い理由であると思われた．不満の一例は，顆上骨折を合併したOA例で，骨折部での広範な癒着を伴っていた症例で自覚症状の改善が得られず不満の残った症例である．

〈補助診断について〉[4]

（1）　MCV, Terminal Latency (TL)

術前のMCV，TLと重症度の関連（Fig. 1）をみるに

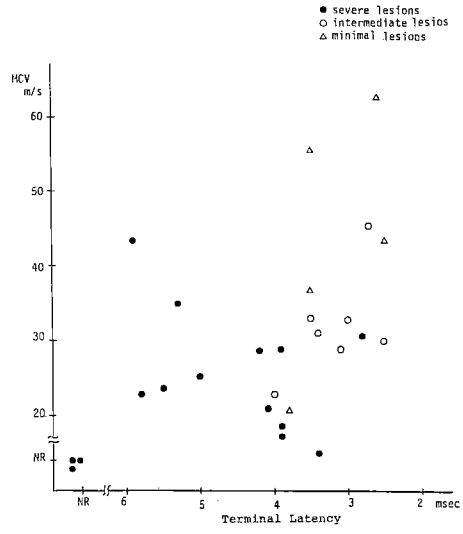


**Fig. 1**　Motor conduction velocity, Terminal latency and severity

MCV 40 m/sec 以下で TL 4.0 m/sec 以上の場合はすべて重症例であり，ある程度の重症度の分類には役立つが，これを術後成績との関連でみると優の成績を示したのは TL の良かった軽症例であったが全体としてみると必ずしも術前の MCV, TL から成績の予測ができるとはいえない．

（2） SCV

術前後に検査を得た 22 例で，術前測定不能であった 10 例中 9 例までが測定可能となり，これらを含めて 20 例に改善を得ているが，やはり術前 SCV と術後成績との関連性は認められなかった．

（3） 強さ期間曲線

術前後に検査を行い得た 20 例で，術前の非変性型を除く 15 例の中，完全変性型から部分変性型へは 5 例，非変性型へは 6 例，部分変性型から非変性型へは 3 例と 14 例がそれぞれ改善を示していた．このことは EMG 上の改善と共に脱神経筋の可逆性を客観的に示す所見としてとらえることができる．

〈筋層下前方移行術の成績との比較〉（Table 2）

成績の判明している OA 例での筋層下法と比較すると，軽症中症例ではほとんど差がなく，重症例では筋層下法例に良の比率が高かったが，全体としては症例も少く両者の優劣を決定するにはいたらなかった．OA 例に関しては，Tinel 徴候が非常に強く，肘をつく事務的職業の症例以外は，比較的手技上容易な King 変法が有用であると考えられる．

**Table 2** Severity and results (OA cases)

| Severity | Procedure | Excellent | Good | Fair | Poor | Total |
|---|---|---|---|---|---|---|
| Minimal lesions | Submuscular | 1 | 1 | 0 | 0 | 2 |
| | mod. King | 5 | 1 | 0 | 0 | 6 |
| Intermediate lesions | Submuscular | 1 | 4 | 1 | 1 | 7 |
| | mod. King | 0 | 7 | 1 | 0 | 8 |
| Severe lesions | Submuscular | 0 | 5 | 1 | 2 | 8 |
| | mod. King | 0 | 6 | 7 | 3 | 16 |
| Total | | 7 | 24 | 10 | 6 | 47 |

Submuscular : Submuscular anterior transposition (1963-1983)
mod. King : modified King's procedure (1980-1983)

## ま　と　め

1） OA による肘部管症候群に対する King 変法 30 症例の予後の検討を行った．

2） その成績は，優 5 例，良 14 例，可 8 例，不可 3 例であり，30 例中 29 例に自覚症状の改善を得ている．

3） 術後成績は，術前の重症度，手術までの期間により左右される．

4） OA 例に関しては，King 変法は筋層下法に匹敵する安定した成績が得られる．

## 文　献

1） King, T., et al.: Late results of removing the medial humeral epicondyle for traumatic ulnar neuritis. J. Bone Joint Surg., 41-B: 51-55, 1959.
2） Learmonth, J. R.: A technique for transplanting the ulnar nerve. Surg. Gyn. & Obst., 75: 792-793, 1942.
3） Mc Gowan, A. J.: The results of transposition of the ulnar nerve for traumatic ulnar neuritis. J. Bone Joint Surg., 32-B: 293-301, 1950.
4） 水村博光：遅発性尺骨神経麻痺の臨床的ならびに電気診断学的研究，日整会誌，42: 849-861, 1968.
5） 立花新太郎　他：肘部管症候群，尺骨神経前方移行術の予後について，整形外科，32: 1590-1593, 1981.
6） 立花新太郎　他：尺骨神経損傷について，整形外科，34: 1698-1700, 1983.

**追　加**　川崎医科大学整形外科　山野　慶樹

King 法が容易で行いやすいが，外反肘が強く，hyper extension のある例では筋層下前方移行がよいと思う．この場合神経に併行する血管を注意深く剝離遊離して切らずに移行している．また，humero-ulnar joint の OA でこの部の spur による経過も起り得るので注意すべきと思う．

日 手 会 誌, 第2巻 第1号 198-200, 1985

# 肘部管症候群に対する手術成績

## —変形性肘関節症と肘部骨折後の症例について—

日本大学医学部整形外科学教室
佐藤勤也・根元純一
長岡正宏・白石仁志
大城博・中藤善治郎

# The Medial Epicondylectomy for Cubital Tunnel Syndrome

Kinya Satoh, et al.
Department of Orthopaedic Surgery, Nihon University
School of Medicine

The preoperative of the patient with cubital tunnel syndrome determines the post-operative prognosis of an ulnar entrapment neuropathy at the elbow.

From 1975 to 1983, 48 cases of cubital tunnel syndrome due to osteoarthrosis of elbow joint and cubitus valgus was treated by medial epicondylectomy and neurolysis of ulnar nerve. The follow up term was 1 to 4.6 years (mean 2.6 years) after operation.

The result of cases with osteoarthrosis of elbow joint were excellent 11, good 12, fair 7 and poor 1. And cases with cubtus valgus were excellent 9, good 5, fair 5 and poor 1. No cases of severe grade (complete degeneration) showed recovery to normal. None required secondary procedures on the ulnar nerve.

Review of our experience in treating 48 patient with 61 cases of the ulnar neuropathy caused by osteoarthrosis and cubitus valgus disclosed that neurolysis of the ulnar nerve and removing the medial epicondyle gives a very satisfactory result.

## はじめに

肘部管症候群に対する手術的治療には，原因をとり除くための正しい手段の選択が必要であるとされている[1)3)]．著者も第51回日整会の教育研修会で，術後1年以上経過した本症の59例について手術々式とその成績を述べ，両者の間に関連性は少く，いずれも障害程度と密接な関連があるとして，原因除去のための手術手技の選択の重要性を強調した[5)]．

しかし，昭和50年以降は当教室においても特殊な症例を除き，手術操作が比較的簡単でかつ安全とされているKing法[4)]を第1選択とするようになり，その症例数も最近の9年間で68例になった．今回は異なる原因によって発症する肘部管症候群のうち，King法のよい適応とされている一次性変形性肘関節症と，尺骨神経前方移動術が適切とされている肘部骨折ことに外顆骨折後に続発した症例に対する内上顆切除術の術後成績を評価するとともに，本法が2つの異った発生原因のいずれにも適した手技であるか否かを検討し，併せて予後にもっとも関連する因子についても再検してみたので報告した．

## 対象ならびに方法

われわれが過去20年間に手術した，194例の本症の

**Key words:** cubital tunnel syndrome, medial epicondylectomy, osteoarthrosis, cubitus valgus
**Address for reprints:** Kinya Satoh, M. D., Department of Orthopaedic Surgery, Nichidai Surugadai Hospital 1-8-13, Kanda-Surugadai Chiyodaku, Tokyo, Japan.

**Table 1** Causes and operative techniques

| | King Anterior transposition | Osborne | Total |
|---|---|---|---|
| Osteoarthrosis of elbow joint | 27 | 3 | 1 | 31 |
| Deformity due to fracture in childhood | 21 | 8 | 1 | 30 |
| Total | 48 | 11 | 2 | 61 |

うち，予後の明らかな症例は144例であつたが，今回はこれらの中で最近の9年間（昭和50年から昭和59年）の間に手術した変形性肘関節症例と肘部骨折後の変形にともなう本症で術後1年以上経過し，予後の明らかな症例61例を対象とした．すなわち，症例は関節症31例と肘部骨折症例の30例であるが，このうち内上顆切除術に神経剝離術を併用したいわゆるKing変法[2]を行った48例をもとに，手術成績を検索し，本法が2つの異った発症原因のずれにも適切な手術法であるか否かを検討してみた．なお，他のenteapment neuropathyと同様に，本症の治療成績も術前の神経障害程度ときわめて密接な関連性があるため，われわれは臨床的ならびに電気生理学的所見より，本症を非変性型，中間型および変性型（完全変性型）の三型に分類している[6]．この際，より正確に障害程度を判断できるのは障害部より末梢側の神経伝導性の変化，ことに手関節尺骨神経刺激による小指外転筋からのM波のparameterの異常で，しばしば臨床所見では決め難い障害程度を適確に把握することが可能である．症例の経過観察期間は術後1年以上としたが，完全変性型は最低2年半とし，また，予後の評価は赤堀の方法にほぼ準じた．

## 結　　果

手術成績について記すと，King変法のもっともよい適応の1つとされている一次性変形性肘関節症例のうち，非変性型ならびに中間型では優ならびに良が20例のうち17例85％であり，完全変形型に近い中間型の2例が可，1例が不可であった．次に，外顆骨折に続発した外反肘を有する，いわゆる遅発性尺骨神経麻痺例には尺骨神経前方移動術が適応とされているが，これに対してKing変法を行った非変性型および中間型症例の13例総てが，良以上の成績をしめした．内上顆切除を行った症例はいずれも外反角が30度以下の

**Table 2** Prognosis of cubital tunnel syndrome with osteoarthrosis

| Nerve damage | Operative teohnique | Excellent | Good | Fair | Poor | Total |
|---|---|---|---|---|---|---|
| No degenerate form | Anterior transposition<br>King | 2<br>2 | <br>1 | | | 2<br>3 |
| Intermediate form | Anterior transposition<br>King<br>Osborne | <br>6<br>1 | 1<br>8 | 2 | 1 | 1<br>17<br>1 |
| Degenerate form | King | | 2 | 5 | | 7 |
| Total | | 11 | 12 | 7 | 1 | 31 |

**Table 3** Prognosis of cubital tunnel syndrome with cubitus valgus

| Nerve damage | Operative teohnique | Excellent | Good | Fair | Poor | Total |
|---|---|---|---|---|---|---|
| No degenerate form | Anterior transposition<br>King | 2<br>5 | <br>1 | | | 2<br>6 |
| Intermediate form | Anterior transposition<br>King<br>Osborne | 6<br>5<br>1 | <br>2 | | | 6<br>7<br>1 |
| Degenerate form | King | | 2 | 5 | 1 | 8 |
| Total | | 19 | 5 | 5 | 1 | 30 |

症例であったが，少くともこの程度の外反肘症例ではKing変法が適切な手術法であることが示唆された．次に，完全変性型の関節症例では2例に良，5例に不可，外反肘症例の2例に良，5例に可，1例に不可の成績であった．完全変性型症例では術後正常に復するものは本法のみならず，他のいかなる手術法でも認め得なかったが，一般には，不可の1例を除きシビレ感はいずれも消退したため，筋萎縮が重度で，かぎ爪変形や筋力低下があっても患者の評価は意外に高いものであった．なお興味あることは完全脱神経変性筋であっても，かなりの程度まで回復するものもあれば，術後4年経過してもほとんど改善しないものもあり，しかもこれを術前に正確に予測することは困難であることである．今後の研究に待ちたい．

## ま と め

King変法により手術された一次性変形性肘関節症と肘部骨折後の外反肘による肘部管症候群48例について，その術後成績を検討し次の結果を得た．

1) 肘部管症候群の手術的治療には，原因をとり除くための正しい手技の選択が重要であるが，King変法は変形性肘関節症と，ある程度の外反症例（外反角30度以下）のいずれにも適切な手術法である．

2) 予後と最も相関する因子は術前の神経障害程度であり，発生原因との間に明らかな関連性は少い．

3) 神経障害程度は臨床症状のみでは決め難いことがあり，電気生理学的診断法による補足が必要である．

## 文 献

1) 赤堀 治 他：遅発生尺骨神経麻酔の早期診断と治療，整形外科，23：94-102，1972.
2) 赤堀 治 他：肘部管症候群に対する内上顆切除術の経験，整形・災害外科，25：1399-1403，1982.
3) 生田義和 他：肘部管症候群に対する手術的治療，災害医学，20：447-454，1977.
4) King, T.: Late results of removing the medial humeral epicondyle for traumatic ulnar neuritis. J. Bone Joint Surg., 41-B：51-55, 1959.
5) 佐藤勤也 他：上肢におけるentrapment neuropathy，日整会誌，52：1829-1838，1978.
6) 佐藤勤也 他：診断学の進歩，整形・災害外科，25：1371-1377，1982.

日 手 会 誌, 第2巻 第1号 201-204, 1985

# 肘部管症候群の術後長期経過例における症状回復過程について

千葉大学医学部整形外科学教室
今 井 克 己・渡 部 恒 夫
井 上 駿 一
国立佐倉病院整形外科
保 坂 瑛 一
船橋医療センター整形外科
堂 後 昭 彦

# Late Results of Operative Treatment for Cubital Tunnel Syndrome

Katsumi Imai, et al.
Department of Orthopedic Surgery, School of Medicine,
Chiba University

A follow up study was made to investigate late result and expectancy of recovery for cubital tunnel syndrome, especially in severe cases. Thirteen patients have been reviewed an average of seven years and nine months after operation by direct interview or questionnaire. Duration of symptoms ranged from three months to sixteen years, the average being four years and one months. A cubitus valgus deformity affected the ulnar nerve in four cases. The ulnar nerve was constricted by an aponeurotic band of the flexor carpi ulnaris in three cases. A ganglion was a contributing factor in one case and osteophytes in two cases with osteoarthritis of the elbow. In two cases etiology was unknown. Operative treatment were medial epicondylectomy with neurolysis in eight cases, anterior transposition of the ulnar nerve in three cases, simple release of an aponeurotic band of FCU in one case and neurolysis with varus osteotomy in one case. The patients were graded by Akahori's classification of the severity of the ulnar nerve palsy and final results were also evaluated with his criteria. Four out of thirteen patients presented mild symptoms from two months to four years before operatation had recovered completely within six months. Nine patients with marked weakness and wasting of the intrinsic muscles had been graded severe cases. Although complete recovery of motor symptoms was rare, subjective and objective improvement of their hand function was observed in those cases. Sensory symptoms had recovered well with a disappearance of pain and/or tingling sensation. Recovery of sensory symptoms had continued for maximum three years and that of motor symptoms for maximum four years. Thus, in severe cases, improvement of signs and symptoms can be anticipated for three or four years after operation.

肘部管症候群は，肘部において，圧迫，循環障害，frictionといつた障害因子が尺骨神経に加わって発症するneuropathyである．その原因として，外反肘変形，変形性肘関節症，尺側手根屈筋のaponeurotic band，腫瘍，関節炎，尺骨神経の習慣性脱臼などがある．治療は，手術療法が主体であり，諸家によりその

**Key words:** cubital tunnel sydrome, result, prognosis
**Address for reprints**: Katsumi Imai M. D., Department of Orthopaedic Surgery, Faculty of Medicine, Chiba University, 1-8-1 Inohana, Ch4ba City, Chiba 280, Japan.

成績が報告されている[1)~11)]．これらを概観すると，予後は術式よりも術前の神経損傷の程度や，発症より手術までの期間に関係するとされ[4)8)]，また，軽症例の予後は良好だが，運動麻痺症状の強い重症例では，回復に長時間を要し，かつ完全回復は難しい．しかし，重症例でも長期間経過後，日常生活上有意な回復をみる例をしばしば経験しており，術後どのくらいの期間，症状の回復が期待できるのか，また，成績判定時期の設定といつた問題は検討を要すると考える．この点を明らかにするため，長期経過例の追跡調査を行った．

## 1. 調査対象および方法

対象は昭和43年以降の手術施行例のうち，術後5年以上経過した13例13肢である．初診時年令は9～59才，平均37.3才．発症より手術までの期間は，3ヵ月～16年，平均4年1ヵ月である．9：4で男性に多く，また10：3で右側に多かった．Follow up期間は5年～16年4ヵ月，平均7年9ヵ月である．麻痺の原因は，外反肘5例，尺側手根屈筋のaponeurotic bandによる絞扼3例，変形性肘関節症2例，ganglion 1例，不明2例であつた．手術法は，King変法8例，筋層下前方移行2例，皮下前方移行1例，Osborne法1例，神経剝離・内反骨切り術1例である．

赤堀の基準を用いて術前神経損傷度を分類し，また成績判定にも赤堀のcriteriaを用いた[1)]．内分けは，第1期3例，第2期1例，第3期0例，第4期6例，第5期3例であり，運動麻痺症状の強い重症例が多かった．

調査方法は，直接検診または詳細なアンケート調査により症状の回復過程を調べ，また6例に電気生理学的検査を行った．

## 2. 成績および症状回復過程

神経損傷程度の軽い第1期，第2期，計4例の成績は優であり，全例正常まで回復した．一方，筋力低下，筋萎縮の強い重症例，第4期，第5期，計9例では，優1例，良3例，可5例にとどまったものの不可はなかった（Table 1）．可と判定された5例でも，知覚症状の回復は良好であり，3例はほぼ正常まで回復していたが，運動麻痺症状の回復が悪く，claw変形や，小指内転障害を残したため，可と判定されたものである．

**Table 1** Results according to Akahori's classification and criteria

| Grade | Excellent | Good | Fair | Poor |
|---|---|---|---|---|
| 1 | 3 | | | |
| 2 | 1 | | | |
| 3 | | | | |
| 4 | 1 | 3 | 2 | |
| 5 | | | 3* | |

* Including one case with recurrence of symptoms 3 years after operation.

症状の回復過程についてみると，軽症例の第1，2期4例では，術直後より自覚症状が改善し，6ヵ月以内に消失した．発症より手術までの期間は，2ヵ月～4年であった（Table 2）．第4，5期，重症例9例の知覚系症状は，多くは術後6ヵ月以内，長くても2年以内の回復し始め，3ヵ月～5年の間に回復がプラトーに達した（Table 3）．また，筋力低下，巧緻運動障害の回復は，手術直後から3年以内，多くの1年以内に改善が自覚され，1～5年でプラトーに達した．Intrinsic muscle萎縮の回復は，運動系症状の自覚的回復より遅れてみられ，術後6ヵ月～3年，およそ平均1年6ヵ月で回復し始め，4年までにはプラトーに達していた（Table 4）．また萎縮の回復は，出現後早期に手術された例の方が良好であり，症例11，12のごとく，7年，15年と長期経過したものは回復しなかった．

重症例9例のうち，症例6，7，8，9，11，13の6例

**Table 2** Time of recovery in mild cases

| Case No. | Result | Sensory | | Motor | |
|---|---|---|---|---|---|
| | | Duration of symptom | Time of complete recovery | Duration of sympotm | Time of complete recovery |
| Grade 1. 1 | E* | 4 years | 3 months | – | – |
| 2 | E | 1 ½years | 6 months | – | – |
| 3 | E | 1 year | 2 months | – | – |
| Grade 2. 4 | E | 2 months | 6 months | 3 days | 6 months |

* Excellent

**Table 3**　Recovery of sensory symptoms and signs in severe cases

| Case No. | | Result | Duration of symptom | Beginning of recovery | Plateau of recovery |
|---|---|---|---|---|---|
| Grade 4. | 5 | E | 3 ½years | immediate after op. | 1 ½years |
| | 6 | G | 6 months | | 7 months |
| | 7 | G | 10 months | 2 weeks | within 1 year |
| | 8 | G | 3 years | within 5 months | 3 years |
| | 9 | F | 2 years | | 3 years |
| | 10 | F | 5 years | | 1 year |
| Grande 5. | 11 | F | 15 years | 1 month | 3 months |
| | 12 | F | 16 years | 2 years | 5 years |
| | 13 | F | 1 ¾years | immediate after op. | 1 ½years |

E: Excellent　G: Good　F: Fair

**Table 4**　Recover of muscle waisting in severe cases.

| Cases No. | | Result | Duration of symptom | Beginning of recovery | Plateau of recovery |
|---|---|---|---|---|---|
| Grade 4. | 5 | E | noticed at initial visit | 6 months | 1 ½years |
| | 6 | G | 〃 | 2 to 3 yeears | 4 years |
| | 7 | G | 〃 | 3 years | 4 years |
| | 8 | G | 1 year | 3 years | 4 yeears |
| | 9 | F | 5 years | 1 year | 1 year |
| | 10 | F | 1 year | 1 year | 2 years |
| Gmade 5. | 11 | F | 7 years | — | No recovery |
| | 12 | F | 15 years | — | No rcovery |
| | 13 | F | noticed at initial visit | 2 years | * |

* recurrence 3 years after operation.

にEMG，MCV検査を行ったが，EMGでは全例にneurogenic dischargeの減少，正常波形の増加といった回復所見がえられたが，cubital tunnelをはさんだMCVは良と評価された例でも術前より改善しているものは少なく，生田[3]の報告と同様に臨床症状とはあまり平行しなかった．

## 3．考　　察

肘部管症候群の原因は多岐にわたり，症例により神経障害の病態に差異があるため，症状の発現様式，麻痺の進形形態，および手術後の回復過程には，差があると考えられる．本疾患に対する手術の目的は，神経に加わったstaticまたはdynamicな圧迫・緊張といった障害因子[11]を確実に除くことである．現在行われている手術法は，前方移行術（皮下または筋層下）[6][7][9]，内側上顆切除術（King法）[1][2][4]，FCUのaponeurotic bandの切離（Osborne法）などであるが，病態に応じて最も確実かつ簡便な術式を選択するのが良い[3][8][11]．また手術が正しく行われれば，回復過程は術式により差はなく[3]，予後は術前の罹病期間や神経損傷の程度に関係する．自験例で，罹病期間と神経損傷の程度の関係をみると，長期間経過した症例に重症なものが多い傾向が認められるものの，発症から6ヵ月間で高度の筋萎縮を生じた例や，4年にわたり，しびれ感のみが症状であった例もあり，症例ごとにばらきがあると考えられた．

術前の神経症状が軽い例の予後は，諸家も述べるごとくきわめて良好であり，とくに問題はない．Macnicol[8]は発症後1年，また竹内[10]は3年をすぎると術後成績不良としているが，Vanderpool[11]は，7年までのものは良好であつたと述べている．自験例でも発症後4年で手術を行い優と判定された例もあり，軽症例については，術前罹病期間は予後とあまり相関しないと思われる．

一方，重症例の成績は一般に不良であり，自験例の成績も赤堀[1]のもの差はなく，とくに運動系症状の完全回復は難しい．それゆえ，重症例の成績は軽症例と分けて考える必要があろう．しかしながら，McGowan[9]，Leffert[6]らも述べるごとく重症例でも，完全とはならないが，ADLの面で運動系症状のかなりの回復が期待できる例もあり，われわれも9例中7例に自・他覚的に有用な病状の改善をみている．またCraven[2]も指摘するように，回復の程度は，術前の運動麻痺症状の罹病期間が短いほど良好である．

重症例の症状回復過程をみると，知覚系症状はおよそ3年でプラトーに達し，結果も良好であった．一方，運動系症状は，自覚的な筋力増加，巧緻運動の改善は，筋萎縮に先行して回復し始める．そして筋萎縮は，もし回復がみられれば，術後4年間にわたり改善してゆく可能性がある．

予後判定時期について，木村[5]，赤堀[1]らは術後1年で判定が可能としている．しかしわれわれの調査では，軽症例については，この時期は妥当であるが，重症例の場合，術後3～4年にわたり経過をみる必要があると考える．

## 4. 結　　語

1. 肘部管症候群の成績は，術前の神経損傷の程度に関係するため，適切な分類を用い，損傷程度別に分類して評価する必要がある．

2. 軽症例では術後早期に完全回復する．

3. 重症例でも知覚系症状の回復は良い．また，運動系症状の回復は長期間を要し，もし回復がみられれば，術後3～4年にわたって回復する可能性がある．

## 文　　献

1) 赤堀　治　他：肘部管症候群に対する内顆切除術の経験，整・災外，25：1399-1403，1982.
2) Craven, P. R. JR., et al.: Cubital tunnel syndrome. Treatment by medial epicondylectomy. J. Bone Joint Surg., 62-A: 986-989, 1980.
3) 生田義和　他：肘部管症候群に対する手術的治療，災害医学，20：447～454，1977.
4) 井上　久　他：肘部管症候群の私の治療法，整・災外，25：1384-1387，1982.
5) 木村博光：遅発性尺骨神経麻痺の臨床的ならびに電気診断学的研究．部分的神経損傷の重症度の診断法，日整会誌，42：849-861，1968.
6) Leffert, R. D.: Anterior submuscular transposition of the ulnar nerves by the Learmonth techique. J. Hand Surg., 7: 147-155, 1982.
7) Levy, D. M., et al.: Results of anterior transposition for ulnar neuropathy at the elbow. Amer. J. Surg., 123: 304-308, 1972.
8) Macnicol, M. F.: The results of operation for ulnar neuritis. J. Bone Joint Surg., 61-B: 159-164, 1979.
9) McGowan, A. J.: The results of transposition of the ulnar nerve for traumatic ulnar neuritis. J. Bone Joint Surg., 32-B: 293-301, 1950.
10) 竹内一喜　他：遅発性尺骨神経麻痺の治療経験，災害医学，21：181-186，1978.
11) Vanderpool, D. W., et al.: Peripheral compression lesions of the ulnar nerve. J. Bone Joint Surg., 50-B: 792-803, 1968.

日 手 会 誌, 第2巻 第1号 205-207, 1985

# 肘部管症候群における再手術例の検討

旭川医科大学整形外科学教室
平 山 隆 三・熱 田 裕 司
梅 藤 千 秋・三木田 光
竹 光 義 治

# Technical Problems with Operation of Cubital Tunnel Syndrome; Findings and Results of Reoperation

Takakazu Hirayama, et al.
Department of Orthopaedic Surgery Asahikawa Medical College

Ten patients who had persistent or recurrent paresthesias, muscle weakness or sensory disturbance following the modified King's method (combined method of medial epicondylectomy and resection of Osborne's band), and anterior submuscular transposition of the cubital tunnel were explored.

Reoperative findings included compression of the nerve at the cubital tunnel, dense scarring after modified King's method, and constriction of the flexorpronator muscle at the entrance to the cubital tunnel and kinking at the flexor carpi ulnaris muscle after anterior submuscular transposition. Periods of improvement after initial operation were interval of one month to 9 years.

All patients were improved following anterior submuscular tranpotition and epineurotomy, but complete recovery was not obtained.

Findings at reoperatation indicate several technical pitfalls which should be avoided in performing the operative treatment of cubital tunnel syndrome.

肘部管症候群に対する治療はできるだけ早期に原因を除去することで発生から治療までの期間が短ければ短かい程予後は良好である．保存的治療はほとんど無効で原因に応じた適切な観血的治療が選択されるべきである[3)~7)]．しかし適切な術式の選択にもかかわらず予後不良例，再発例があり再手術を余儀なくされる場合がある[1)3)]．われわれが最近経験した再手術例の病態と治療につき検討を加えたので報告する．

症例は10例で年令は54才より69才までで全例男性である．初回手術術式を術前カルテ，再手術時所見より判定すると内顆切除術にOs born's band切離術合併例（King's変法と略す）6例，筋層下前方移動術4例である．初回手術が他医で行なわれた例は6例，当科で行なわれた例は4例で当科での再手術率は約4％である．初回手術後の症状改善期間は術後1ヵ月より9年であるが，術後まったく改善のない例，増悪した例のpersistent caseは6例，術後10ヵ月以上症状の改善を認めた後症状の再発をしたrecurrent case

**Table 1** Period of improvement

| Initial operation \ Months | None | 1-6 | 6-12 | 12～ | |
|---|---|---|---|---|---|
| Modified King's method | 3 | | 2 | 1 | 6 |
| Anterior submuscular transposition | 2 | 1 | | 1 | 4 |
| | 5 | 1 | 2 | 2 | 10 |

**Key words:** cubital tunnel syndrome, reoperation of ulnar neuropathy, anterior submuscular transpotition
**Address for reprints**: Takakazu Hirayama, M. D., Department of Orthopaedic Surgery Asahikawa Medical College, 3-11, 4-5 Nishikagura Asahikawa Japan.

は4例である（Table 1）.

再手術時の臨床的所見として典型的尺骨神経麻痺症状に加えて肘部尺骨神経に一致した疼痛，圧痛，Tinel's sign 陽性例が10例，著明な疼痛は7例シビレ感，知覚異常増悪例が7例，脱力運動麻痺増悪例が4例であり再発例に疼痛と運動麻痺増悪例が多いようである．再手術時の麻痺を生田[3]の分類にしたがって分類すると変性型9例，中間型1例である（Table 2）.

**Table 2**　Clinical manifestation to reoperation

| | Persistent case | Recurrent case | |
|---|---|---|---|
| Pain and Positive Tinel's sign | 6 | 4 | 10 |
| Sibire sensation | 5 | 2 | 7 |
| Motor deficit | | 4 | 4 |

再手術までの期間は最短2ヵ月，最長9年であるが，9年後に再手術を行った recurrent case は重篤な糖尿病合併例である．全例肘部での障害であることを理学的所見，筋電図学的所見により確認して再手術を行った．再手術は全例に Learmonth 法[6]に準じた筋層下前方移動術を行っているができるだけ atraumatic な操作とし，尺骨神経は充分に伴走血管を温存して正中神経とほぼ平行になるまでに移動，回内屈筋群は約1 cm 程度 advancement して固定している．手術後は3週間ギプスシーネ固定とする．7例に epineurotomy[2]を加えた．

再手術時の所見は King's 変法後の再手術例では，band 切離部での瘢痕形成による圧迫，神経の滑走性の障害によると考えられる例が全例に認められた．前方移動術後の再手術例では回内屈筋群の cubital tunnel 入口部での圧迫2例，尺骨神経前方移動不充分のための末梢部での kinking 2例であり，回内屈筋群の線維化瘢痕による entrapment は1例である（Table 3）.

**Table 3**　Operative findings at reoperation

| Initial operation | Modified King's method | Anterior Submuscular Transposition | |
|---|---|---|---|
| Dense scar tissue | 6(3) | 1(1) | 7(4) |
| Fascia and Muscle | | 2 | 2 |
| Kinking | | 2 | 2 |
| | 6(3) | 5(1) | 11(4) |

（ ）: Recurrent case

術後経過観察期間は最短4ヵ月最長2年6ヵ月で全例に術後早期から運動知覚麻痺の改善をみている．9例に疼痛圧痛の著明な改善を認めており6例にまったく消失した．術後1年以上の長期観察例でも同じような所見をえておりいまだ回復過程にあるが完全回復をみたものは1例もない．

## 症　　例

症例1，57才男，農業，recurrent case

5年前に変形性関節症による肘部管症候群の診断のもとに King 変法による手術を受け，運動知覚麻痺の症状改善を認め農業に復帰していたが症状の完全な消失はなく，軽度のシビレ感は残存していた．初回手術後2～3年目頃よりシビレ感の残存に加え脱力，巧緻運動障害が徐々に増悪してきた．また肘関節屈伸にて尺骨神経部に疼痛をきたし，典型的尺骨神経麻痺症状の発現増悪に加え肘部の疼痛，圧痛，Tinel's sign 陽性となり巧緻運動障害も著明となってきた．理学的，筋電図学的諸検査などより肘部の障害と考え初回手術後6年目に再手術を行う．尺骨神経は厚い瘢痕につつまれ，肘関節屈伸に際してほとんど滑動性を失っていた．（Fig. 1）これに対し筋層下前方移動術に加え epineurotomy を行った．疼痛は術後早期に消失し，術後6ヵ月の現在麻痺も改善してきている．

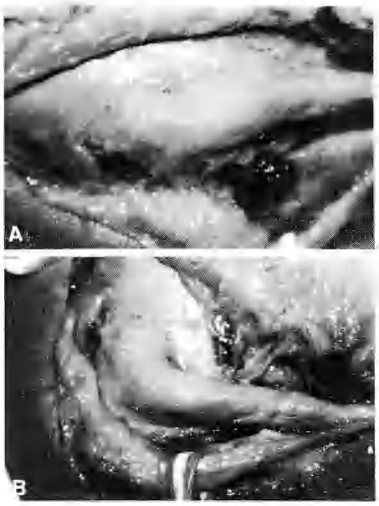


A : extension of elbow joint
B : flexion of elbow joint

**Fig. 1**　Ulnar nerve is compressed by the regenerated band and the dense scar tissue.

症例2，55才，男，農業，術後増悪例

変形性関節症による肘部管症候群の診断のもとに筋層下前方移動術が行われ，術後の固定期間中は症状の軽度改善をみていたようである．しかし自動運動開始と同時に肘部の疼痛とシビレ感の増悪をきたし初回手術後4ヵ月目に再手術を行う．尺骨神経は2カ所で絞扼され中枢側は残存 intermuscular septum と回内屈筋群，末梢側は神経移動不足による尺側手根屈筋部での kinking を認めた(Fig. 2)．Intermuscular septum

**Fig. 2** Ulnar nerve being retracted by Penrose drain. Proximal arrow indicates an intact medial intermuscular septum and compression by the flexor-pronator muscle mass. Distal arrow indicates an kinking the nerve as it enters a scarred area within flexor carpi ulnaris.

を切除，尺側手根屈筋への筋枝を充分剝離して，尺骨神経を正中神経とほぼ平行になるように移動し，回内屈筋群は約1.5 cm advancement して再固定した．術後2ヵ月で疼痛は著明に改善，術後4ヵ月の現在運動知覚麻痺も回復してきている．

再手術の適応は典型的尺骨神経麻痺症状の不変増悪，あるいは再発であるが，特長として神経剝離部の著明な疼痛の出現，Tinel's sign 陽性である．再発例では疼痛，圧痛に加えて運動麻痺の増悪である．術後定期的な経過観察が必要であり再手術として筋層下前方移動術に場合により epineurotomy を加えることにより良好な結果をえている．しかし再手術例の病態をよく検討してみると手術手技に問題がある例が多いようである．原因除去に応じた正しい手術方法を選択することは勿論であるが，手術に際しては atraumatic な操作で正しい手術手技に充分習熟することが必要と考えている．

## 文　献


1) Broudy, A. S., et al.: Technical problems with ulnar nerve transposition at the elbow: Findings and results of reoperation. J. Hand Surg., 3: 85-89, 1978.
2) Frykman, G. K., et al.: Neurolysis. Orthop. Clin. North. Am., 12: 325-342, 1981.
3) 生田義和　他：肘部管症候群に対する手術的治療，災害医学，20: 447-454, 1977.
4) King, T., et al.: Late results of removing the medial humeral epicondyle for traumatic ulnar neuritis. J. Bone Joint Surg., 41-B: 51-55, 1959.
5) Learmonth, J. R.: A technique for transplanting the ulnar nerve. Surg. Gynecol. Obstet., 75: 792-793, 1942.
6) Leffert, R. D.: Anterior submuscular transposition of the ulnar nerves by the Learmonth technique. J. Hand Surg., 7: 147-155, 1982.
7) Osborne, G.: Compression neuritis of the ulnar nerve at the elbow. Hand, 2: 10-13, 1970.

日 手 会 誌, 第2巻 第1号 208-211, 1985

# 奇形手を思わせた手背部 Desmoid 腫瘍の1例

東京厚生年金病院形成外科
中 村 純 次・金 原 憲 治
奥 村 講准朗・三 原 敬

# Desmoid Tumor of the Hand

Junji Nakamura, et al.
Department of Plastic and Reconstructive Surgery,
Tokyo Kosei-Nenkin Hospital

Desmoid tumors of the hand are rare. In our review of the world literature, we found only twelve case reports. We treated a desmoid tumor of the hand recently. The deformity was very pronounced, with fusion of the interphalangeal joint observed by roentgenography in the ring and little fingers, and appeared to be an atypical form of symphalangism, but the histological diagnosis was aggressive fibromatosis.

The patient was an unmarried 28-year-old male whose presenting symptom was the deformity of his right hand. From birth, his right index, middle, and ring fingers had been variously deformed ; his mother had said that his relaxed hand had not formed a fist as do the hands of normal babies. At the time we saw him, the thumb and little finger could still be moved slightly, but the joints of the other fingers were almost completely rigid in the extended position. In particular, there was 30 to 50 degree hyper-extended rigidity of the metacarpophalangeal joints of each finger. The thumb was almost completely unopposable, and the index and ring fingers were hypoplastic. There was mild swelling of the dorsum of the hand. His hand was functionally almost useless, with inability to pinch or grip. The surgical findings revealed that the tumor, which was elastic, hard, and fibrous, extended over the entire dorsum of the hand. All of the interosseous muscle had been infiltrated by the tumor and had disappeared. The long extensor tendons were buried in the tumor, and near the metacarpophalangeal joint the tendons were indistinguishable from the tumor. In the first web space, however, an apparently almost normal adductor muscle berry was found.

The histological examination revealed the presence of fibrous proliferation. The spindle-shaped and slightly immature fibroblastic cells appeared in ill-defined fascicular collagenized fibrous areas. Surrounding these areas were wide areas of acellular collagenous tissue. Mitosis was so rare as to be difficult to detect.

Healing of the operative wound was good, with no hypertrophic scar.

手に発生した desmoid 腫瘍は少い．最近，われわれは手背に発生した extra-abdominal desmoid 腫瘍を経験した．当初は，その手の変形が余りにも顕著で，さらに環・小指では指節間関節（IPJ）の癒合までみたため，奇形手（symphalangism の非定型例）かと推定したが，組織学的に aggressive fibromatosis との診断を得たものである．

## 症　　例

患者 Y. K.：28才（昭和31年4月12日生），独身男

**Key words :** desmoid tumor, aggressive fibromatosis, soft tissue tumor, hand anomary
**Address for reprints :** Junji Nakamura, M. D., Department of Plastic and Reconstructive Surgery, Tokyo Kosei-Nenkin Hospital, 23 Tsukudocho, Shinjukuku Tokyo, 162, Japan.

子．主訴は右手の変形．

家族歴，既往歴に特記すべきことなく，奇形歴もみない．

現病歴：生下時より右示・中・環指に多少の変形があり，普通の赤ん坊のように手を握っていなかったと母親はいう．中学生の頃になると，手指の変形は明らかで，捻挫後のIV/V中手部の腫張が膨隆として残ったという．この頃より指関節の強直も出現し，手指が反り返るようになり，鉄棒にぶら下ることが次第にできなくなった．高校生の頃，I/II中手部にも膨隆が出現し，その後はほとんど変化をみない．現在は会社に勤務し，右手は書類をおさえる程度にしか用いていない．疼痛などの自覚症はまったくない．結婚を控え，精査を希望して昭和59年6月14日，当科を訪れる．手の機能改善などについてはすでに諦めており，病気の本態，遺伝性の有無を知りたいという．同年10月29日入院し，諸検査を施行した．

現症：全身的には特記すべきことはない．局所所見(Fig. 1)としては，手背のI/II，IV/V中手部に軽度の膨隆をみる．とくに示・環指に形成不全をみ，また示指は橈屈変形を示す．各指の中手指節関節（MPJ）は，いずれも30°～50°位の過伸展強直である．母指も手根中手関節（CMJ）不良肢位強直のため，対立位にない．しかし母指のMPJ，IPJと小指のIPJにわずかな関節可動性を残し，自動運動が可能である．手関節は掌屈不能，背屈は0°～80°の可動性あり．前腕の廻内外は良好である．ピンチ力，握力は測定不能である．膨隆部に圧痛などはない．

血液・尿検査所見：血液・尿一般検査をはじめ，血液生化学，血清反応，さらに内分泌検査など，すべて正常範囲を示した．

X線所見：Fig. 1のようで，指節骨や中手骨の一部に発育不全をみ，かつ骨皮質が骨硬化を示して膨隆し，一見melorheostosisのようにみえるところもある．また一部にIPJの関節癒合がある．手以外の他の部位の骨変化はない，足根骨の癒合もみられない．

骨シンチグラム，CT所見：骨シンチで著変なく，またCTスキャンでも筋肉と線維腫との差異が不明確で，あまり診断的価値を認めなかった．

手術所見：組織検査を第一の目的としてI/II中手骨間中枢の膨隆部と，示・中指のMPJ部を展開した．皮膚との癒着はなく，腫瘍はやや弾力性のある硬い線維性のものである．骨間筋の筋腹はまったくみあたらず，すべてこの線維性の腫瘍におきかわっている．ただし，I/II中手骨間では，背側骨間筋部のdesmoid腫瘍を切除すると，母指内転筋が現われ，色はやや悪いが，ほぼ正常の筋腹を残し，かつ腫瘍との境界はきわめて明瞭である．しかし，固有筋膜の一部はすでに線維化を起している．総指伸筋腱はこの腫瘍の深層，中手骨に接するほぼ正常のレベルで見出された．そして中・環指のものは，それぞれ指背へと達するが，示指のものは細く，やがて腫瘍の中へと消失し，もはや区別することができず，指背には達しない．

また，この腫瘍は中手骨と強固に癒着し，正常の骨

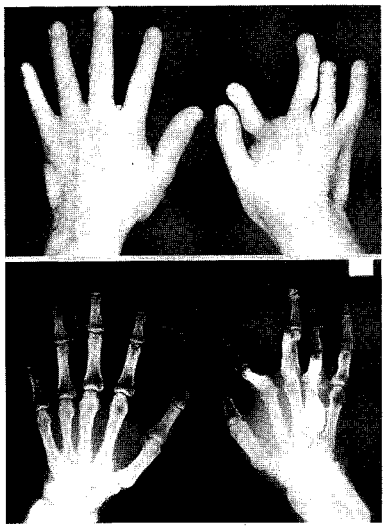

**Fig. 1** Preoperative photograph and roentogenogram

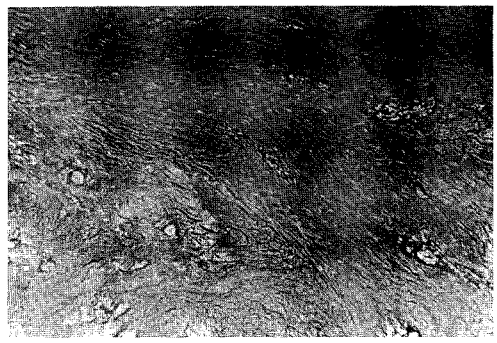

**Fig. 2** Photomicrograph. Spindle-shaped and slightly immature fibroblastic cells appear in ill-defined fascicular or irregular collagenized fibrous areas. (×100, H & E)

膜はまったくみられず，骨表面は凹凸不平である．骨皮質が破壊されているところはないが，骨周辺部の腫瘍の中に骨化した小部分が散在した．

組織所見：膠原線維が束状あるいは不規則に増生し，その細胞成分は紡錘形のやや未熟な細胞である．その周辺には非常に細胞成分に乏しい膠原線維が広く存在し，その境界はあまり明瞭でない．周辺部の膠原線維の一部には，その成熟課程かと思われる部分もある．核分裂像は見い出すことが困難なほど少ない．

術後経過：術創の治癒は良好で術後，瘢痕の肥厚もみられない．術後9ヵ月の現在，再発傾向はない．

## 考　　察

extra-abdominal desmoid tumorの最初の報告者はNichols (1923) であるという．本症はaggressive fibromatosis, musculo-aponeurotic fibromatosis,[4] desmoid fibromatosisなどとも呼ばれる．その特徴は腹壁以外の筋肉や筋・腱膜，腱鞘より発生し，進行性で，強い局所浸潤性をもつ線維性腫瘍である．外科的治療に抵抗し，きわめて局所再発しやすいが，転移することはないのが特徴[15]とされる．この点，線維肉腫とは明らかに区別されるべきである[11]という．しかし，本症にはなお多くの問題点があり，たとえば，本症の分類と鑑別診断，成因，再発率，悪性化と転移，治療法，切除の範囲などにつき考察を加えたいが，今回は紙面の都合で，2，3の点にのみふれる．

手部に発生した本症について：Rockら[15] (1984) によるMayo clinicの集計では194例のextra-abdominal desmoid tumorのうち，手発生例はわずか1例のみであり，Das Gupta[3] (1969) の72例の集計でも，手は1例のみと非常に少ない．われわれが調べた範囲では，(1) Ritterら[14] (1969)，28才，女，右小指球部，(2) 宝積ら[6] (1971)，40才，男，右第一背側骨間筋．(3) 山内ら[16] (1976)，23才，女，右手背(母指部)，(4) 上徳ら[8] (1976)，23才，女，左手掌(II中手部)，(5) 猪熊ら[7] (1978)，8才，女，左I/II指間，(6) Beckerら[2] (1979)，38才，男，左手掌(I/II指間)．(7) 松本ら[10] (1979)，1ヵ月，女，左母指球．(8) Lee[9] (1983)，57才，男，右手掌(示指虫様筋)．(9) (10) 藤内ら[5] (1984)，52才と49才の男，ともに手背，さらに，(11) (12) Das Gupta, Rockらの集計のなかの各1例を加えると12例となる．Lee[9]はBooherら (1954) のjuvenile aponeurotic fibromaとRabhanら (1968) およびSchenkarら (1977) のdesmoplastic fibromaの計3例をも含めて，現在までに世界で7例の報告ありとしているが，われわれはこの3例は不適当と考え，除外した．その他，岡部ら[13] (1979) の指骨を侵したfibromatosisも今回除外した．

本症の発生時期について(奇形か腫瘍か)：われわれの症例は生下時すでに症状があり，恐らくそれ以前から腫瘍が発生していたと考えられる．手術所見から，腫瘍性変化はすべての骨間と手背全域におよんでおり，骨間筋はまったく認めず，伸筋腱はこの腫瘍のなかに埋入する．MPJ周辺も腫瘍ですっかり囲繞されている．この変化は恐らく，骨間筋がまず腫瘍に侵され，次第にexcurtionを失い，intrinsic plusの変形，さらにlong extensorの変化も加わりMPJは過伸展変形を起したと推定される．現時点では母指球，小指球はやわらかく，desmoidに侵されているとは思われない．掌側は何故侵されないのか．しかし，これもやがて手背と同じ経過をたどるのであろうか，あるいは腫瘍の進行は加令とともに停止したのであろうか，大へん興味深い．一方，手発生の報告例では，山内ら[16]が生下時すでに病変を認めたと記載し，松本ら[10]も生下時すでに認めたものを生後1ヵ月で手術を行っている．また長嶺ら[12]の報告の中に生後2ヵ月を初発年令とした膝窩部の症例をみるが，詳細は不明である．また，Barberら[1]も本症の先天性傾向について言及している．

## ま　と　め

右手背のほぼ全域に発生したextra-abdominal desmoid tumorの1例 (28才，男) を報告した．この症例の手指の変形は余りにも顕著で，さらに環，小指に関節の癒合までみられたため，最初は奇形手かと考えたが，組織診断でaggressive fibromatosisとの確診を得たものである．

手に発生したdesmoid tumorは少く，われわれが調査した範囲では世界で12例の報告をみたのみであった．

## 文　　献

1) Barber, H. M., et al.: Multicentric extra-abdominal desmoid tumores, Report of two cases. J. Bone Joint Surg., 55-B: 853-863, 1973.
2) Becker, H., et al.: Fibromatosis of the upper limb. J. Hand Surg, 4: 264-269, 1979.
3) Das Gupta, T. K., et al.: Extra-abdominal desmoids: A clinicopathological study. Anm. Surg.,

170 : 109-121, 1969.
4) Enzinger, F. M., et al. : Musculo-aponeurotic fibromatosis of the shoulder girdle (Extra-abdominal desmoid). Cancer, 20 : 1131-1140, 1967.
5) 藤内 守 他：Extra-abdominal desmoid tumor 18症例の検討，臨整外，19 : 1335-1344，1984.
6) 宝積 豊：第1背側骨間筋に生じた desmoid tumor の1例，整形外科，22 : 985-986，1971.
7) 猪熊 勉 他：奇形手に発生した desmoid tumor の1例，形成外科，21 : 246，1978.
8) 上徳善也 他：Palmar fibromatosis と思われる1症例，日癌治，11 : 684，1976.
9) Lee, B.S. : Desmoid tumor of the hand-case report and literature review. J. Hand Surg., 8 : 95-97, 1983.
10) 松本葉子 他：新生児の母指手掌側にみられた juvenile fibromatosis の1例，形成外科，22 : 351-352，1979.
11) Musgrove, J. E., et al. : Extra-abdominal desmoid tumors. Their differential diagnosis and treatment. Arch Pathol., 45 : 513-540, 1948.
12) 長嶺信夫 他：Extra-abdominal desmoid (Aggressive fibromatosis) の臨床病理学的検討，整形外科，25 : 635-644，1974.
13) 岡部芳博 他：手指骨を中心に侵した fibromatosis の1例，整形外科，30 : 1708-1711，1979.
14) Ritter, M. A., et al. : Extra-abdominal desmoid of the hand, A case report. J. Bone Joint Surg., 51-A : 1641-1644, 1969.
15) Rock, M. G., et al. : Extra-abdominal desmoid tumors. J. Bone Joint Surg., 66-A : 1369-1374, 1984.
16) 山内裕雄 他：右手骨に初発し，かつ右肘，右肩へも拘縮の出現をみた Extra-abdominal desmoid tumor の1例，臨整外，11 : 530-536，1976.

**質問・発言**　名古屋大学病院整形外科　杉浦　勲

中手骨の造骨性変化と fibromatosis 病変との因果関係についての御見解は？

Congenital malformation の局所性軽症型との印象をうけましたが．

**回　答**　東京厚生年金病院形成外科　中村　純次

骨変化は長期にわたるきわめて緩除な圧迫などに反応したものではないかと思う．腫瘍は骨に密着し，骨膜はみあたらず，骨表面は凹凸不平でした．

**追　加**　日本大学整形外科　鳥山　貞宣

非常によく似た症例を述べる予定である．

**回　答**　東京厚生年金病院形成外科　中村　純次

術後なお6カ月の経過に過ぎないが，再発や手術瘢痕の肥厚もみられませんでした．

**質　問**　山形大学整形外科　渡辺　好博

IP 関節の変化は，どういう原因によるものと考えるか．

**回　答**　東京厚生年金病院形成外科　中村　純次

環指・小指の DIP はたしかに関節癒合を示した．腫瘍が手背をおかし，long extensor や intrinsic muscle もその中に include されて機能不全→指の発育不全，運動障害などから次第に関節癒合に進んだのではないだろうかと考えている．

Symphalangism に fibromatosis が合併したとは考えたくありません．

**追　加**　東北大学形成外科　藤田　晋也

私共が以前本学会で fibromatosis intrinsic muscle 内として報告した例に酷似している症例である．われわれの症例のうちの1例では幼少時に指の形成不全の症状しかなく，小学生で腫瘤が明瞭となり，2度手術した後再発したが中学時代には腫瘤の増大は止り，高校生になって逆に縮小した．私共の症例の資料と対照して貰いたい．

**回　答**　東京厚生年金病院形成外科　中村　純次

私が第16回本学会に発表した症例は当時4才で現在16才となっているが，本例と大へん類似した形態を示している．

先生の症例もぜひ検討させていただきたいと思います．

日 手 会 誌，第2巻 第1号 212-215，1985

# 小指末節骨に生じた類骨骨腫の1例

市立島田市民病院整形外科
田 口 保 志・野 坂 健次郎
安 田 清・寺 本 健 二

# Osteoid Osteoma in the Distal Phalanx of the Little Finger
— a Case Report —

Yasushi Taguchi, et al.
Department of Orthopaedic Surgery, Municipal Hospital of Shimada

Osteoid osteoma was first defined by Jaffe in 1935 and it most commonly affects bones of the lower extremities. This report describes a very rare case of osteoid osteoma in the distal phalanx of the little finger.

Case Report

A 22-year-old woman with a two-year history of pain, especially nocturnal pain, and swelling of the right little finger appeared to have a hypertrophic distal segment including nail. The pain was relieved by the administration of aspirin. Roentgenograms showed a sclerotic lesion with a rice-sized radiolucent area at the center of it in the distal phalanx. $^{99m}$Tc bone scintigram demonstrated increased uptake and the angiography displayed hypervascularity (circumscribed blush) and tumor-staining at that lesion.

At operation a well-defined enlargement of bone was seen at the dorsal aspect of the distal phalanx. 4 mm×8 mm mass of bone was resected and there was a brownish-reddish area at the center of the lesion.

Microscopic examination revealed a mesh-like osteoid trabeculae and stroma with hypervascularity, which was pathognomonic of osteoid osteoma.

One-and-a-half year postoperatively, the patient is asymptomatic and the enlargement is almost disappeared.

上肢，とくに手に発生する osteoid osteoma はきわめて稀とされているが，われわれは小指末節骨に発生した一例を経験した．

## 症　　例

症例．22才．女．

主訴：右小指々尖部の肥大と疼痛．

現病歴：昭和56年末より誘因なく右小指々尖部の腫脹と緊満感を覚え，同部は次第に肥大し爪を含めて全体に幅広くなり，夜間痛も自覚するようになった．昭和58年11月近医を受診し，X線写真にて異常陰影を指摘され本院紹介となった．外傷の既往はなく，夜間痛はアスピリンにて軽快をみた．

現症：右小指末節部は爪を含めて肥大し，太鼓ばち状を呈していた(Fig. 1-a)．爪床の色調はやや蒼白で，同部に圧痛を認めた．局所熱感や知覚障害は認めてい

**Key words:** osteoid osteoma, distal phalanx, differential diagnosis, osteoblastoma, nidus
**Address for reprints:** Yasushi Taguchi, M. D., Department of Orthopaedic Surgery, Municipal Hospital of Shimada, 1200-5 Noda Shimada Shizuoka, 427, Japan.

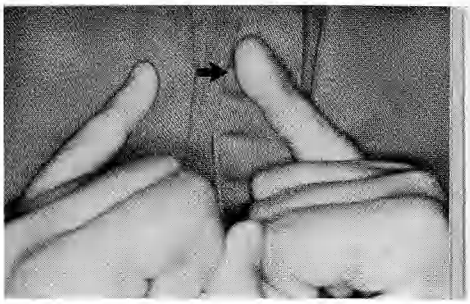

**Fig. 1-a** Preoperation. Distal segment of the right little finger is hypertrophic including nail.

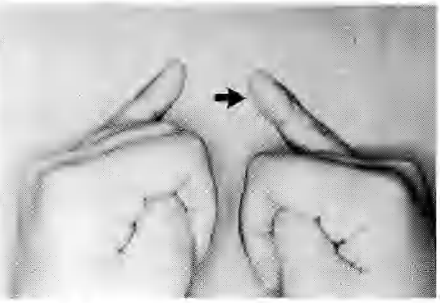

**Fig. 1-b** 1.5-year postoperation. The enlargement is almost disappeared.

**Fig. 2-a** Radiograph shows a rice-sized radiolucent area (nidus) surrounded by a sclerotic lesion.
**Fig. 2-b** $^{99m}$Tc bone scintigraphy shows an increased uptake in the distal phalanx.
**Fig. 2-c** Angiography shows hypervascularity and tumor-staining.

ない.

臨床検査所見：著変なし.

X線所見：右小指末節骨には周辺に透明層を有する骨硬化像と，中心部に米粒大の骨透亮像を認めた．骨膜反応等は見られなかった（Fig. 2-a).

RI検査所見：$^{99m}$Tc骨シンチグラフィーにて病変部の著明な集積像を呈した（Fig. 2-b).

血管造影所見：病変部の血管増生（circumscribed blush）と tumor stain が著明であった（Fig. 2-c).

手術所見：爪辺縁に沿う fish mouth 状の皮切にて背側の軟部織を subperiosteal に持ち上げたところ，末節骨背側中央部に比較的辺縁明瞭な骨硬化を思わせる骨性隆起を認めた（Fig. 3-a).

4×8 mm にわたり病変部骨皮質を正常海綿骨をも含めて切除した.

腫瘍縦割面中央部には米粒大の赤褐色部が存在し，nidus を思わせた（Fig. 3-b)．骨移植は行っていない.

病理組織学的所見：血管に富む間質と osteoblast

**Fig. 3-a** At operation a well-defined enlargement of bone was seen at the dorsal aspect.

**Fig. 3-b** At the center of the lesion there is a brownish-reddish area (nidus).

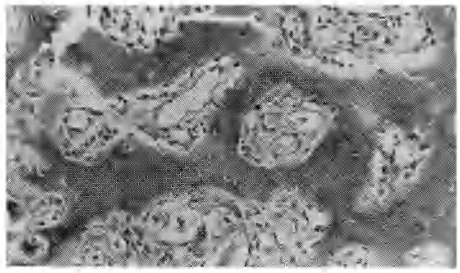

**Fig. 3-c** Microscopic examination shows a mesh-like osteoid traveculae and stroma with hypervascularity, which is pathognomonic of osteoid osteoma.

や osteoclast も散見されるいわゆる網目状の類骨梁を呈し，osteoid osteoma と診断した（Fig. 3-c）．

術後経過：術後1年6ヵ月の現在再発なく，爪を含めた指尖部の変形もほぼ消失している（Fig. 3-c）．

## 考　　察

1935年 Jaffe[10] が骨腫瘍として osteoid osteoma を記載して以来，内外で多くの報告が行われて来たが，その好発部位は下肢であり，上肢，とくに手における発生はきわめて稀とされている．その発生率は Dahlin[2] の 6.3％，Freiberger[4] の 11.0％，Golding[7] の 9.1％，Jackson[9] の 10.2％，Jaffe の 3.2％，大森[16] の 6.7％，Sherman[20] の 8.9％，山崎[24] の 9.1％など種々の報告を見るが，いずれも低率を示している．昭和39年～昭和57年の全国骨腫瘍患者登録一覧表によると，手の発生は19例4.6％，このうち指骨発生例は14例3.4％である．川西[11] は内外での手における発生報告41例を調査し，手根骨11例・中手骨9例・基節骨15例・中節骨0例・末節骨6例であり，中・末節骨での発生がとくにまれであったとしている．われわれの知り得た我国での指末節骨発生報告例は6例を数えるのみである[5)12)15)17)21)23)]．

Osteoid osteoma の臨床症状としては，アスピリンにて軽快する疼痛，とくに夜間痛が良く知られているが，指末節骨発生例では爪を含めた指尖部の肥大が特徴的で，指尖部の異常発汗を認めたとの報告もある．

X線上の特徴的所見は 1) radiolucent type 2) annular sequesterum type 3) radioopaque type に大別される nidus 像とその周辺の反応性骨硬化像であるが[24]，われわれの症例では最も代表的な radiolucent type の nidus 像を認めた．

指末節骨発生例では鑑別診断上，Glomus tumor・骨髄炎・内軟骨腫・骨結核・梅毒性指炎・Brodie's abcess・転移性骨腫瘍などが問題となる[14]．中でも Glomus tumor は注意を要し，その cystic なX線像に注意を要す．

病理組織学的には本症と benign osteoblastoma との鑑別が常に問題となり，好発部位・nidus の大きさ・osteoblast の数・反応性骨硬化の程度より鑑別や再分類を試みる意見もある[1)3)8)18)]．しかし山崎らは，これらが共に予後良好であることより，両者を区別することに疑問を投げかけている[24]．

疼痛との関係から，nidus あるいはその周辺に神経終末節を見たとの報告があり[19)20)]，われわれも Bielschowsky 染色による検索を行ったが，神経組織を見出すには到らなかった．

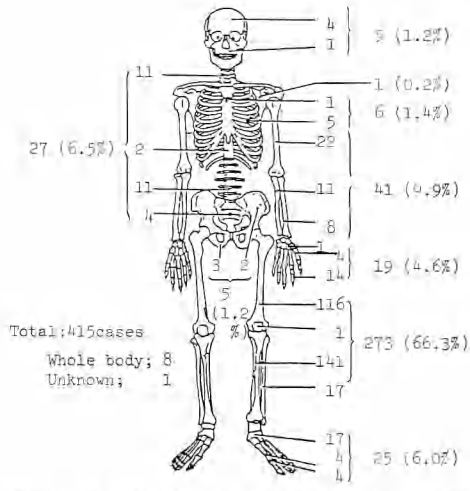


**Fig. 4** Localization and incidence of osteoid osteoma from the registered patients of bone tumor in Japan (1964-1982).

欧米では本症の自然経過例も報告され[22]，Sherman[20]は150例中8例に自然退縮を見たとし，Moberg[13]，Golding[7]らも本症がself-limiting courseをたどるとしているが，自然退縮には長期を要し，患者の疼痛などを考えると自然放置は勧められない[11]．治療としては，病巣，とくにnidusの完全摘出と骨移植が行なわれるが，指末節骨発生例のように病巣の小さなものでは骨移植の不要な場合もある．われわれの症例でも骨移植は行なわずに良好な結果を得ている．Giannikas[6]らは病巣摘出のみでは肥大した外観の改善は望めないので，周辺の軟部織も一部切除することを勧めているが，われわれの症例では病変部摘出のみにて爪を含めた外観上の改善も著明で，患者の満足度も高いものであった（Fig. 1-b）．

## 結　　語

きわめて稀とされる小指末節骨に発生したosteoid osteomaの一例を経験し，nidusの完全摘出により術後1年6ヵ月再発を見ず，外観上も著明な改善を得られた．

## 文　　献


1) Byers, P. D.: Solitary benign osteoblastic lesions of bone. Cancer, 22: 43-57,1968.
2) Dahlin, D. C.: Bone Tumors. 3rd ed., Charles Thomas Publisher, Springfield Illinois, 75-85, 1978.
3) Dias, L. D. S., et al.: Osteoid osteoma-osteoblastoma. Cancer, 33: 1075-1081, 1974.
4) Freiberger, R. H., et al.: Osteoid osteoma. Am. J. Roentgenol. Radium Ther. Nucl. Med., 82: 194, 1959.
5) 福地正行　他：母指に発生した類骨骨腫の一例，中部整災誌，24: 136-137，1981.
6) Giannikas, A., et al.: Osteoid osteoma of the terminal phalanges. Hand, 9: 295-300, 1977.
7) Golding, J. S. R.: The natural history of osteoid osteoma. J. Bone Joint Surg., 36-B: 218-229, 1954.
8) 檜垣昇三　他：Osteoid osteoma，整形外科，29: 209-217，1978.
9) Jackson, R. P., et al.: Osteoid osteoma and osteoblastoma. Clin. Orthop., 128: 303-313, 1977.
10) Jaffi, H. L.: Osteoid-osteoma. Arch. Surg., 31: 709-728, 1935.
11) 川西大司　他：手のosteoid osteoma，整形外科，21: 106-110，1970.
12) 宮本進行　他：小指末節より発生したosteoid osteomaの一例，中部整災誌，24: 419-420，1981.
13) Moberg, E.: The natural course of osteoid osteoma. J. Bone Joint Surg., 33-A: 166-170. 1951.
14) Monsees, B., et al.: Distal phalangeal erosive lesions. Arthritis Rheum., 27: 449-455, 1984.
15) Nakatsuchi, Y., et al.: Osteoid osteoma of the terminal phalanx. J. Hand Surg., 9: 201-203, 1984.
16) 大森薫雄　他：距骨と指骨に見たosteoid osteomaの2症例，整形外科，19: 317-322，1968.
17) 瀬理　純　他：左中指末節骨に発生したOsteoid Osteomaと思われる1症例，中部整災誌，20: 799，1977.
18) Schajowicz, F., et al.: Osteoid osteoma and osteoblastoma. Acta Orthop. Scand., 41: 272-291, 1970.
19) Schulman, L., et al.: Nerve fibers in osteoid osteoma. J. Bone Joint Surg., 52-A: 1351-1356, 1970.
20) Sherman, M. S.: Osteoid osteoma. J. Bone Joint Surg., 29: 918-930, 1947.
21) 須藤容章　他：手に発生したOsteoid osteoma，中部整災誌，21: 487-489，1978.
22) Vickers, C. W., et al.: Osteoid osteoma. J. Bone Joint Surg., 41-A: 357-358, 1959.
23) 渡辺耕志　他：示指末節骨に発生したosteoid osteomaの1例，整形外科，31: 906-908，1980.
24) 山崎安郎　他：Osteoid-osteoma，整形外科，30: 11-20，1979.


**質　問**　自衛隊札幌病院整形外科　新行内義博

① 類骨骨腫摘出術に対し，骨移植の必要はないでしょうか．

② 指尖部肥大に対して，患者への説明治療に関してはどうお考えでしょうか．

**回　答**　島田市民病院整形外科　田口　保志

① われわれの症例のように病変部の小さなものでは，とくに骨移植は必要ないと思われ，術後の骨修復も良好であった．

② 文献的にはcosmeticな意味から肥大した周辺軟部織の同時切除を勧めるものもあるが，われわれの症例では骨病変の切除のみにて肥大も消退し患者の満足度も高かった．よって，cosmeticな意味での手術はsecondaryに行った方が良いと思われる．

日 手 会 誌, 第2巻 第1号 216-219, 1985

# 手の軟部組織腫瘍

東北大学医学部形成外科学教室
桐生迪介・上野治彦
秋山正博・神谷則昭
藤田晉也

# The Soft Tissue Tumors in the Hand
## (A Clinical Study of 82 Cases)

Michisuke Kiryu, et al.
Department of Plastic and Reconstructive Surgery, Tohoku University School of Medicine

Eighty two patients of the soft tissue tumors in the hand, that were treated during the last 17 years, were investigated and its incidence and outline were reported.

It was not difficult to find out the tumorous lesion in the hand, and most of them were benign. However, from the point of function and appearance of the hand there were some difficulties in their treatment.

In this series the tumors arising from vessels were the most common. The most part of this group were 17 cases of hemangioma and 13 cases of glomus tumor.

Hemangioma was various in its extent. There was a case in which the hemangioma involved the most part of volar tissues of the hand and forearm and operation was done several times, and radical excision should have led to complete lose of function of the hand.

All but one patient of glomus tumor were female. Glomus tumors were found mostly in the subungal region, but in three cases tumors were not subungal. As main sign was not tumor but pain, many of patients took a long time before visiting our clinic. In seven cases, X-ray films revealed bony depression.

The tumors from skin and its adnexa were the second most common in this series, and epidermoid cyst was the most frequent in this group.

Out of eight cases of malignant tumors six were skin cancer; four cases of squamous cell carcinoma and two of subungal melanoma.

Out of four cases of squamous cell carcinoma, three arose from burn scar and one from X-ray dermatitis.

In four patients of fibromatosis-like proliferation involving intrinsic muscles the deformity and functional disturbance of the hand remained postoperatively.

Since recurrence occurred in two of seven patients of giant cell tumor of the tendon sheath, care must be taken to confirm the extent of the tumor at the first operation.

Except the tumors described above, there were few which had a tendency to frequent occurrence, but sort of tumors were various and rare tumors, such as clear cell sarcoma, alveolar soft part sarcoma, lipoblastoma and vascular leiomyoma were seen in this series.

**Key words**: hand, soft tissue tumor
**Address for reprints**: Michisuke Kiryu, M.D., Department of Plastic and Reconstructive Surgery, Tohoku University Scool of Medicine, 1-1, Seiryyo-chō, Sendai, 980 Japan.

## 緒　　言

手の軟部組織腫瘍は手の疾患の中に占める割合は比較的少い．手の腫瘍は見逃されることが少く，大部分が良性腫瘍である．しかし，治療上問題になる症例がある．

第22回手の外科学会に当教室から報告した症例[5]に，その後経験した症例を加え，腫瘍の頻度，診断あるいは治療での問題点について報告する．

## 腫瘍の概要

1．頻度（Table 1）

昭和43年から59年の17年間に当科で手術を行った症例はganglionを除き82例である．

頻度の多い腫瘍についてみると，血管腫が17例，glomus腫瘍13例と脈管由来のものが最も多かった．

次で，皮膚および付属器由来のもの18例で，そのうちepidermoid cystが8例で最も多いものだった．

悪性腫瘍は8例あり，4例が偏平上皮癌，2例が爪下黒色腫で，悪性腫瘍8例のうち6例までが皮膚腫瘍であった．

腱鞘由来の巨細胞腫は7例あつた．

Intrinsic muscle内にfibromatosisようの増殖を示した症例は4例あり，うち3例は秋山ら[1]が報告したものである．

これらを除くと頻発する傾向をもつものは少く，腫瘍の種類は多様といえる．

まれと思われるものには，良性腫瘍ではvascular leiomyoma, lipoblastoma, myxoma, extraosseous chondroosteoma, fibrofatty proliferationなどがあり，悪性のものには，alveolar soft part sarcoma, clear cell sarcomaがあった．

**Table 1**　Incidence of the tumors

| Types of tumors | number of cases |
|---|---|
| Tumors of vessels | |
| Hemangioma | 17 |
| Glomus tumor | 13 |
| Lymphangioma | 4 |
| Tumors of skin and adnexa | |
| Epidermoid cyst | 8 |
| Squamous cell carcinoma | 4 |
| Subungal melanoma | 2 |
| Others | 4 |
| Tumors of synovial tissue | |
| Giant cell tumor of tendon sheath | 7 |
| Tumors of fibrous tissue | |
| Palmar fibromatosis | 4 |
| Fibroma | 2 |
| Chondro myxoid fibroma | 1 |
| Fibrohistiocytic tumors | |
| Fibrous histocytoma | 2 |
| Tumors of adipose tissue | |
| Fibrofatty proliferation | 1 |
| Lipoblastoma | 1 |
| Tumors of muscle tissue | |
| Vascular leiomyoma | 1 |
| Others | |
| Mucous cyst | 1 |
| Myxoma | 1 |
| Alveolar soft part sarcoma | 1 |
| Clear cell sarcoma | 1 |
| Others | 7 |
| Total | 82 |

2．主な腫瘍の特徴

主な腫瘍の特徴的な点をみると，血管腫はその広がりも種々で，皮下の広範な組織に血管腫の侵襲があり，手の機能をかなり障害しており，何回かの手術を必要とし徹底的な切除はさらに機能を低下させると思われる1例があった．

良性腫瘍で機能，形態の点で問題になったものはintrinsic muscle内のfibromatosisようの増殖を示した4例でいずれも屈曲拘縮などの機能障害や変形を残している．

Glomus腫瘍は1例を除き女性で，大部分が爪下に発生したが，爪下以外のものは3例あった．Glomus腫瘍では腫瘍そのものより特異な疼痛が主訴になり，そのため診断までに長い期間を経ているものが多く，当科受診までに10年以上経っているものが3例あった．X線像における骨の圧迫陥凹像は7例に認められ，爪下以外の例にもみられた．また，爪下のもので爪の変形を起こしているものが5例あった．

特異な疼痛と爪の変形，および手術所見がglomus腫瘍に酷似したが病理診断上myxomaという1例があった．

腱鞘由来の巨細胞腫は7例あり，これらのうち2例は第1回手術後それぞれ4年，7年で再発しており，初回手術時の切除に注意すべきと思われた．

悪性腫瘍の半数の4例が扁平上皮癌で，このうち3例は熱傷瘢痕，1例は放射線皮膚炎に続発したもので，いずれも20年以上の経過後に発症した．爪下黒色腫は

いずれも爪下母斑に続発していた.

腫瘍の切除範囲を決める際，病理診断が決め手になる症例では，診断の正確さが問題になる．しかし，病理診断の難しい例は少くなく，その中には治療が後手にならざるをえなかった例があった.

## 症　　例

症例1．初診時生後4日，女児.

生下時より左環指基節の尺側皮下に腫瘤を認めた．腫瘍は直径約1 cmで柔らかく，皮膚に癒着していた．生後2ヵ月時腫瘍切除した．病理診断は，成熟した脂肪組織に紡錘型の細胞の増生とfibrosisが混在しlipoblastomaと考えられた（Fig. 1）.

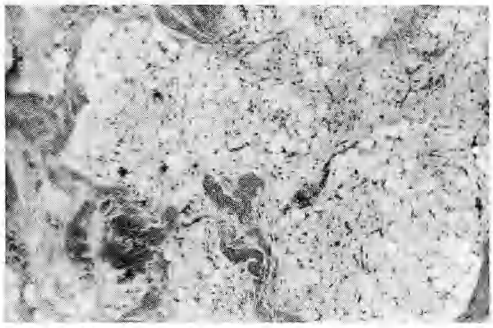

**Fig. 1** Case 1. Lipoblastoma. Spindle shaped tumor cells with mature adipose tissue and fibrosis. (×25)

症例2．65才，男.

約2年前，左手掌尺側皮下に圧痛のある小豆大の腫瘤に気付き，その後自発痛がでてきた．初診時腫瘍は直径7 mmの弾性硬で，手術時所見では腫瘍は球形で，腱鞘に軽度に癒着していた．病理診断は中膜平滑筋に相当する紡錘型の細胞が増殖し，血管腔内を充満し，vascular leiomyomaと診断された（Fig. 2）.

症例3．初診時58才，男.

4年前より左母指球部が徐々に腫れてきた．初診時腫瘍は直径4 cmの弾性硬で，母指球筋と癒着していた．X線像に異常所見は認めず，血管造影で腫瘍内の血管陰影は少かった．手術所見では，腫瘍は周囲組織とも癒着し，これらを含めて切除した．病理診断はpolygonalなものから(Fig. 3-a)，fibroblasticなものまで多彩な像を示し，腫瘍細胞はmelanin色素の沈着を伴ったものもあり（Fig. 3-b)，clear cell sarcomaと考えられた.

**Fig. 2** Case 2. Vascular leiomyoma. Vascular cavities are filled with smooth muscle tissue of tumors. (×25)

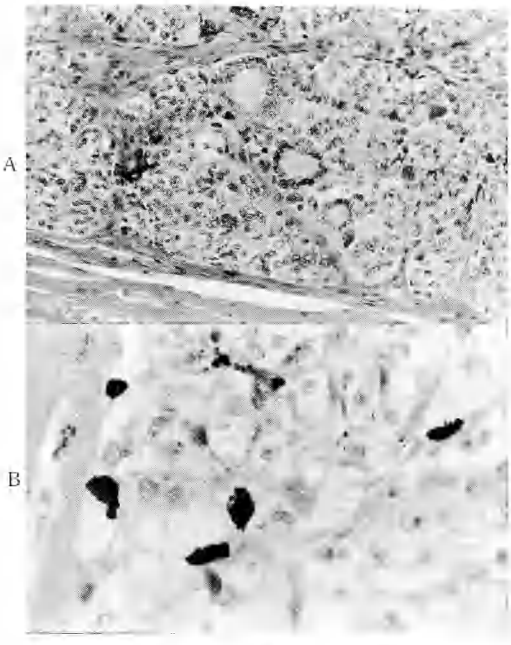

**Fig. 3** Case 3. Clear cell sarcoma.
a. Pale-staing tumor cells with multinucleated giant cells are divided by fibrous septa. (×66)
b. Fontana preparation revealing melanin pigment. (×160)

症例4．初診時18才，男.

約5年前より，右示指末節皮下の腫瘤に気付き，次第に増大した．初診時腫瘍は小豆大で硬く，皮膚と癒着し，初回手術ではfibromaという病理診断を得た．6年後に疼痛のため再診し，2回目手術時の病理診断

はpseudosarcomaとされ，4ヵ月後示指を切断し，その2ヵ月後腋下リンパ節転移がみられ，摘出標本はalveolar soft part sarcomaと診断された．さらに，この頃肺転移も指摘された．

## 考　察

今回，われわれが検索した手の軟部組織腫瘍は大部分が良性腫瘍であった．脈管由来のもの，皮膚および付属器由来のものなどが多く，頻発する傾向をもつ腫瘍は少いといえた．腫瘍の頻度は諸家[2)3)]の報告とほぼ同様であった．

手の腫瘍はその部位上見逃されることが少いと思われるが，glomus腫瘍では，疼痛のみが主訴になり診断が遅れ，当科受診までに長い期間を経ているものが多かった．Glomus腫瘍は臨床所見から診断は困難でないと思われるが，手術所見からもそれと思われた1例で，病理でmyxomaと診断されたものがあった．

このように，軟部組織腫瘍では臨床所見あるいは手術所見のみからでは正確な診断が難しい症例がある．

症例3は当初synovial sarcomaと組織診断されたが，X線像に石灰化像はなく，血管造影でも血管像は少かった．Synovial sarcomaとclear cell sarcomaの組織鑑別は議論のあるところであるが[4)]，線維性の中隔に区分された明るい腫瘍細胞がみられ，一部にはmelanin色素の沈着を認めたためclear cell sarcomaと改められた[6)]．

症例3では病理診断の変更による治療上の問題はなかったが，症例4では腫瘍の切除範囲を決める際，病理診断によらざるをえず，病理診断の不確実性から治療が後手にならざるをえなかった．

手の腫瘍では外見，機能の点から切除範囲が常に問題となる．臨床診断のみから，初回手術で，手の機能を廃絶させるような切除範囲は選べない．そのために，早期に正確な病理診断の必要がある．しかし，軟部組織腫瘍は組織学的にも類似の像を示すもの，独立性の確立していないものなどあり組織診断を困難にし，治療上の問題の一つであると思われた．

## ま　と　め

過去17年間に当科で手術を行った手の軟部組織腫瘍82例の概略と，病理診断に苦慮し治療に問題となった症例，および希と思われる症例を示した．

## 文　献


1) 秋山正博　他：Interinsic muscle内腫瘤による手の拘縮例，整形外科，34：1844-1846，1983.
2) Boyes, J. H.: Bunnell's Surgery of the Hand. 5th ed., Lippincott, philadelphia and Toronto, 666, 1970.
3) Flynn, J. E.: Hand Surgery. 3rd ed., Williams & Wilkins, Baltimore and London, 877-878, 1982.
4) Haidu, S. I., et al.: Tendosynovial sarcoma. A clinicopathological study of 136 cases. Cancer, 39: 1201-1217, 1977.
5) 斉藤長則　他：手の軟部組織腫瘍，整形外科，30：1686，1979.
6) Toe, T. K., et al.: Clear cell sarcoma with melanin. Report of two cases. Cancer, 41: 235-238, 1978.

日 手 会 誌, 第2巻 第1号 220-224, 1985

# 当科における手・前腕の腫瘍の検討

石川島播磨健保病院整形外科
藤巻有久・出淵肇
東村隆
順天堂大学医学部整形外科学教室
高橋清輝・黄清

# Tumors of the Hand and Forearm Treated in the Past Fourteen Years

Arihisa Fujimaki, et al.
Department of Orthopedic Surgery, I. H. I. Tokyo Hospital

We had reviewed tumors in the hand and the forearm surgically treated at our clinic in the last 14 years. Total number of tumors was 60 cases excluding 77 ganglion cases. Among those 60 cases, there were 55 cases of soft tissue tumor and 5 cases of bone tumor. By histological classification, all of the cases were benign tumors.

We studied the results of surgical treatment by questionnaire. The results were satisfactory except for two cases of soft tissue tumor recurrence. The post operative hand function was uniformaly excellent, and there was no case in which the active daily living was disturbed.

Three interesting cases were presented in details. Case one is of fibro-fatty infiltration into the median nerve which received partial neurolysis and carpal tunnel release operation. The patient showed no growth of the tumor and no disturbed in active daily living at 7 year follow-up period. Case two is of tenosynovial osteochondroma in the flexor tendon sheath. This tumor has been reported in only few cases in Japan. Case three is of pseudosarcomatous fasciitis in the forearm. It is not uncommon but sometimes can be confused as a malignant tumor by the rapid growth. The last two cases showed no evidence of recurrence more than two years after the surgery.

昭和46年より昭和60年までの14年間に,外科的治療を行った手および前腕に発生した腫瘍につき検討を行ったので報告する. われわれの取り扱った腫瘍は60例で, その内訳は軟部腫瘍55例, 骨腫瘍5例でありこれらには77例のガングリオンは含んでいない. 年令は12才より73才, 平均37.9才で50才代が最も多く次いで40才, 30才, 20才代の順である. 性別は男性45名, 女性15名で男女比は3対1である. 発生部位を見ると軟部腫瘍, 骨腫瘍とも手が最も多く軟部腫瘍では中指, 示指, 母指, 手掌, 環指の順で, 骨腫瘍ではすべて指骨に発生しており全体として掌側に多い傾向が見られた. 左右別では軟部腫瘍では左, 骨腫瘍では右に多かった (Fig. 1). 治療法は, すべて何らかの外科的治療を行ったものばかりで, 軟部腫瘍では摘出53例, 摘出+切断1例, 神経剝離1例であり, 骨腫瘍では切除3例, 掻爬1例, 掻爬+骨移植1例となっている. 腫瘍の内訳けを示す. 軟部腫瘍では類上皮嚢腫18例, 神経腫13例, 肉芽腫7例, 血管腫4例, 粘液嚢腫4例, グロームス腫瘍2例, 腱鞘巨細胞腫1例, 血管脂肪腫1例, 脂肪腫1例, 血管平滑筋腫1例, 滑膜性骨軟骨腫1例, 神経線維脂肪性肥大症1例, Psuedosarcomatous fasciitis 1例であり, 骨腫瘍では

**Key words**: tumor, hand, forearm
**Address for reprints**: Arihisa Fujimaki, M. D., Department of Orthopedic, I. H. I. Tokyo Hospital, 2-5-17 Tsukuda, Chuo-ku, Tokyo, 114, Japan.

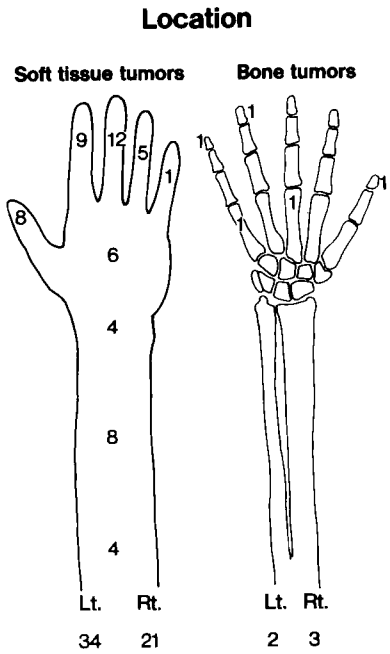


Fig. 1 Location of tumors

**Table 1** Histological classification

Soft tissue tumors

| | forearm | hand |
|---|---|---|
| epdermoid cyst | 4 | 14 |
| neurinoma | 2 | 11 |
| granuloma | 2 | 5 |
| hemangioma | 0 | 4 |
| mucous cyst | 1 | 3 |
| glomus tumor | 0 | 2 |
| giant cell tumor of tendon sheath | 0 | 1 |
| angiolipoma | 1 | 0 |
| lipoma | 1 | 0 |
| vascular leiomyoma | 1 | 0 |
| synovial osteochondroma | 0 | 1 |
| fibrofatty infiltration of the median nerve | 0 | 1 |
| (pseudo sarcomatous fasciitis) | 1 | 0 |
| total | 13 | 42 |

Bone tumors

| | forearm | hand |
|---|---|---|
| exostosis | 0 | 3 |
| enchondroma | 0 | 2 |
| total | 0 | 5 |

外骨腫3例，内軟骨腫2例でありすべて良性腫瘍で悪性腫瘍は1例も含まれていない（Table 1）．

今回われわれは，手紙によるアンケートを作成し予後調査を行った．質問事項は日常生活に対する障害，手指の動き，感覚，手術部位の状態，腫瘍の再発の有無とその後の処置などについて行った．その結果60例中40例（66.7％）の解答を得，経過観察期間は最短5ヵ月より最長13年10ヵ月であった．各質問事項に対する答では，日常生活に対する不自由さ有は2例，機能障害有は0，知覚障害有は3例，局所のひきつれ有は4例，再発は2例であった．障害有と答えた例は肉芽腫と mucous cyst 再発の2例，神経腫摘出後の症例のみであり他は障害なく満足すべき結果を得た．

## 症　　例

症例1　17才男性，左手のシビレ感にて来院．4～5年前より左手掌部に腫瘤があり徐々に増大して来

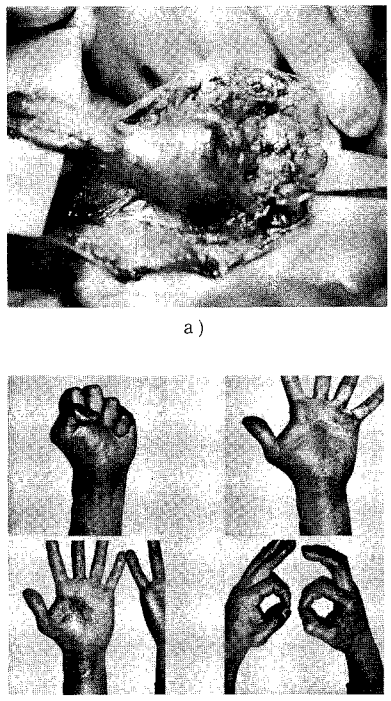

a)

b)

**Fig. 2** Case 1 Fibrofatty infiltration of the median nerve
a) Grossly swollen tumor.
b) Local condition of 7 yefrs after the operation.

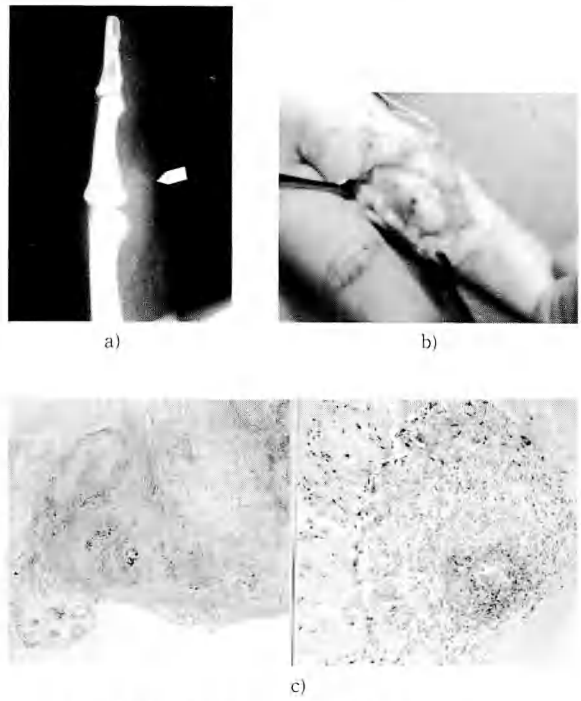

**Fig. 3** Case 2 Tenosynovial osteochondroma
a) Roentgenogram.
b) Location of tumor.
c) Photomicrograph showing calcified chondroma of soft part with vascular interlobular connective tissue (left; H & E. ×20). Periphery of chondroma showing hypercellularity with proliferation of multinucleated giant cells (right; H & E. ×100)

ている．左手は母指球筋の萎縮と正中神経領域の知覚鈍麻，手根管部の Tinel sign 陽性で，昭和52年7月手術施行．腫瘤は，黄色で著明に肥大した正中神経で，中枢は手根管より3cm，末梢は固有指神経まで達し神経外膜を開くと神経束も周囲組織と共に膨大していた．神経損傷をさけるため神経束内剝離は行わず結合織の可及的切除と手根管開放のみにとどめた．組織所見では，脂肪組織は少く結合組織の増成が主体をなすものであった．神経束は切除しないため検索していない．これらの所見より Fibrofatty infiltration of median nerve と診断した．7年10ヵ月後の現在，腫瘤の増大はなく，ピンチ，握力も健側と同様で，知覚も正常，T. P. D は2mmで，短母指外転筋の筋力低下を認めるのみで，A. D. L にはまったく支障なく手を良く使っている（Fig. 3a,b）．

症例2　55才男性，工員．2年前より左示指中節掌側に腫瘤があり屈曲制限のため来院．腫瘤は小豆大で硬く，X線像で皮下組織中に淡い陰影を認める．昭和58年8月手術施行．中節部尺側に浅指屈筋腱腱鞘部に薄い皮膜に包まれた硬い白色の腫瘤で，安易に摘出可能であった．組織学的には，滑膜組織に不完全に包われた石灰化を伴った軟骨組織で，この軟骨は毛細血管に富んだ線維性組織で分割されており軟骨内骨化巣が不規則に散在している．これらの所見より Tenosynovial osteochondroma と診断された．本例は1年9カ月後の現在再発はなく指の屈曲制限はまったくない（Fig. 3a,b,c）．

症例3，45才，男性，事務員．2週間程前より左前

a)

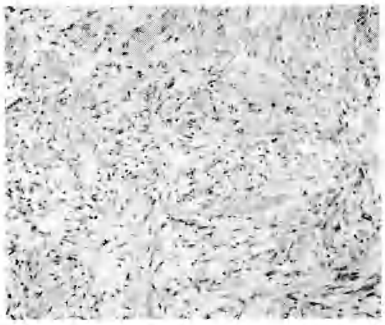

b)

**Fig. 4** Case 3 Pseudosarcomatous fasciitis.
a) Tumor on forearm.
b) Photomicrograph showing textured bundles of fibroblast with mild inframmatory change. (H &E, ×100)

腕屈側皮下に母指頭大の腫瘤の有るのに気づき来院．腫瘤部に Tinel sign 陽性で昭和57年8月手術施行．皮下深層の筋膜上に被膜に包まれた硬い腫瘤があり神経と一部癒着していた．神経の一部を含み摘出．組織所見では，細血管増生やリンパ球漫潤を伴った線維性組織の増生でやや大きな線維芽細胞が不規則に増殖し，多核巨細胞も散見される．一部神経の取り込みも見られるが neurogenic な変化は認められない．これらの所見より Psuedosarcomatous fasciitis と診断された．本例は2年8ヵ月の現在，知覚障害も再発もなく経過良好である（Fig. 4a,b）．

## 考　　察

当科の腫瘍を他家の報告と比較してみたが目立った特徴はない．術後成績の検討でも再発は少く手指の機能障害はほとんど認められなかった．供覧した腫瘍および腫瘍類似疾患症例について考える．Fibrofatty infiltration of nerve：本邦においては巨指症に伴った例を除くと比較的少い[1)8)10)12)]．発生はすべて正中神経で，手術は手根管開大と可及的増殖組織切除が行われ，5年，7年経過例でも腫瘍の増殖を示した報告はない．組織像では，必ずしも肪脂組織の増殖を認めない例もあるようである．また，神経の電顕像より Dejerine-Sottas 病に入れている例も見られる．
Tenosynovial osteochondroma：外国でも手指の報告は10例程度で屈筋腱鞘が多い．しかし，本邦の5例中4例は伸筋腱鞘から発生している[3)5)7)]．多発性は単発性に比して再発し易いと言われ，原因としては，手指を良く使う職種に多く発生するため microtrauma が考えられているが同感である．組織学的には Enzinger[2)] のいう Extra skeletal chondroma に入るもので Synovial chondromatosis とは別に扱っている．

Pseudosarcomatous fasciitis：整形外科領域[11)]では発表が少いが，皮膚科[4)]，病理[6)13)]での報告は多い．手に発生したものは珍らしく欧米での13例，本邦では1例である[9)]．性差なく中壮年に多く70－80％は四肢，とくに前腕屈側に多く，大きさは3cmを越えない．急速に発育するため70％の人が気付いてから受診までの期間が2週間以内と言われている．本例は，中杯葉組織に由来する腫瘍類似疾患で，真性腫瘍というより広義の炎症反応とみなすべきであるとする説が有力である．

## ま　と　め

1．過去14年間に当科で手術的治療を行った手および前腕の腫瘍60例について検討を行った．

2．すべて良性腫瘍であり予後は良好．摘出後の手・指の機能障害は見られなかった．

3．比較的まれな3症例を供覧した．

## 文　　献

1) 土肥恒夫　他：教室における手および前腕の軟部腫瘍について，日手会誌，1：236-239，1984.
2) Enzinger, F. M., et al.: Soft Tissue Tumors. The C. V. Mosby Company ST. Louis, 698-705, 1983.
3) 福沢玄英　他：指の屈筋腱腱鞘より発生した tenosynovialchondromatosis の1症例，整形外科，21：892-894，1970.
4) 堀口裕治　他：結節性筋膜炎と仮性肉腫様皮膚線維腫の各1例，皮膚科紀要，76：185-195，1981.
5) 稲田　治　他：手の骨・軟部腫瘍の治療経験，整形外科，32：1595-1697，1981.
6) 岩崎　宏　他：結節性筋膜炎（Nodular Fasciitis）の

臨床病理学的観察，癌の臨床，18：793-800，1972.
7) 狩谷 勝 他：尺側手根伸筋腱より発生した tenosynovial osteochondroma の1例，整形外科，21：891-892，1970.
8) 倉田利威 他：正中神経幹内腫瘍の3例，整形外科，29：1594-1596，1978.
9) 嶋崎和久 他：手指屈筋腱鞘より発生した結節性筋膜炎の1例，整形外科，33：949-951，1982.
10) 須田 暁 他：当科における手の腫瘍症例について，整形外科，33：1697-1699，1982.
11) 武智秀夫 他：Pseudosarcomatous fasciitis について，臨整外，6：1052-1057，1971.
12) 梁瀬義章 他：上肢末梢神経腫瘍の治療について，整形外科，30：1683-1685，1979.
13) 萬屋 裕 他：結節性筋膜炎 (Nodular Fasciitis)－その生物学的性格と病理，慈医誌，88：770-779，1973.

**質 問** 山形大学整形外科 渡辺 好博

fibrofatty infiltration が非常に膨隆して，grip に影響を与えるようなものに対しては，切除する必要が生ずると思われるが，そのようなケースはなかったか．

**回 答** 石川島健保病院整形外科 藤巻有久

fibrofatty infiltration of nerve で手を握れないほど大きくなった例は，文献上も有りません．われわれの症例では手根管部での扼約のため正中神経領域の疼痛，シビレが出たもので，手根管開放で十分と考えます．

先生の症例で，切除＋神経移植とのことですが，われわれもそれ程大きければそうするでしょう．

日 手 会 誌, 第2巻 第1号 225-230, 1985

# 手の腫瘍および腫瘍類似疾患145例の検討

## —特に診断・治療上問題のある例—

岩手医科大学整形外科学教室
遠藤重厚・阿部正隆
原田斉・長沢敏明
西田淳

# Analysis of 145 Cases of Hand Tumors and Tumorous Condition

Shigeatsu Endo, et al.
Department of Orthopaedic Surgery, School of Medicine,
Iwate Medical University

ABSTRACT: We analyzed 145 cases of hand tumors and tumorous conditions operated at Iwate Medical University Hospital for last 12 years (from 1973 to 1985). The classification of 145 cases is shown in table 1. Among them we report four cases.

Case 1. 55 years old, female. She had been treated for left index's Glomus tumor in 1975. In 1979, soft tissue tumor at same region was observed, thought recurrence. She underwent resection. Histological diagnosis was epidermoid cyst.

Case 2. 43 years old, male. He had been treated for RA for this 5 years. He was operated for carpal tunnel syndrome in 1978. After about half a year the soft tissue tumor recurred on the left palmar region. Rheumatoid nodule was suspected, but his histological diagnosis was epidermoid cyst.

Case 3. 41 years old, female. Glonus tumor was suspected because of symptome and x-ray finding. Although histological diagnosis was epidermoid cyst.

Case 4. 21 years old, male. At 4 years old he underwent resection of tumor. Histological diagnosis was enchondroma. At 12 years old the tumor enlarged, and he underwent resection of tumor and bone grafting. This time 21 years old, for diagnosis of Ollier's disease, he underwent resection of tumor and amputation at ringfinger's metacarpal bone. Soft tissue tumor of right hand was resected. Histological diagnosis was hemangioma. The diagnosis was Muffucci's syndrome.

われわれの教室で,手の外科班を作った1973年よりこの12年間に手術された手の腫瘍77例, および腫瘍類似疾患68例について検討した(Table 1)[1]. 腫瘍の内訳は軟部腫瘍108例, 骨腫瘍37例であった. 軟部腫瘍では腱鞘性巨細胞腫7例, Glomus腫瘍7例, 類上皮嚢腫6例, 血管腫6例, 脂肪腫5例, 動・静脈瘻4例, 腺維腫3例, 腹壁外類腱腫, 神経鞘腫2例, Bowen病, 血管内皮腫がおのおの1例であった. 骨腫瘍では, 内軟骨腫12例, 骨内ガングリオン5例, 軟骨肉腫3例, 骨軟骨腫3例, 骨嚢腫, 巨細胞腫2例, Albright症候群, 腺維肉腫, Muffucci症候群, 類骨々腫がおのおの1例であった. 腫瘍類似疾患では, ガングリオンが49例ともっとも多く, Dupuytren拘縮が17例, 腺維腫1例であった. Dupuytren拘縮は, 手掌腱膜からの腺維の腫瘍増殖を重視して, 広い意味での腫瘍類似疾患に含めた. 以上のうちで, 診断治療上問題のあった症例を中心に報告する.

### 症　　例

症例1. 55才, 女性 (Fig. 1)

**Key words:** hand, tumor, epidermoid cyst, Muffucci's syndrome
**Address for reprints**: Shigeatsu Endo, M. D., Department of Orthopaedic Surgery, Iwate Medical Univerity, Uchimaru 19-1, Morioka, 020, Japan.

**Table 1** Tumor of the hand, Treatment

| Soft tissue tumors | resection | amputation | Bone tumors | curettage or resection + bone grafting | amputation |
|---|---|---|---|---|---|
| A-V fistula | 4 | 1 | Albright syndrome | 1 | |
| Bowen disease | 1 | | bone cyst | 2 | |
| desmoid tumor | 2 | | chondrosarcoma | | 3 |
| epidrermoid cyst | 6 | | enchondroma | 11 | 1 |
| fibroma | 3 | | exostosis | 1 4 | |
| fibrosarcoma | | 1 | fibrosarcoma | | 1 |
| giant cell tumor | 7 | | ganglion | 5 | |
| glomus tumor | 7 | | giant cell tumor | 1 1 | |
| heaemangioma | 6 | | Meffuccis syndrome | | (1) |
| hamangioendothelioma | 1 | 1 | osteoid osteoma | 1 | |
| lipoma | 5 | | | | |
| neurinoma | 2 | | | | |
| tumorous conditions | | | | | |
| ganglion | 47 | | | | |
| Dupuytren contracture | 17 | | | | |
| fibroma | 1 | | | | |

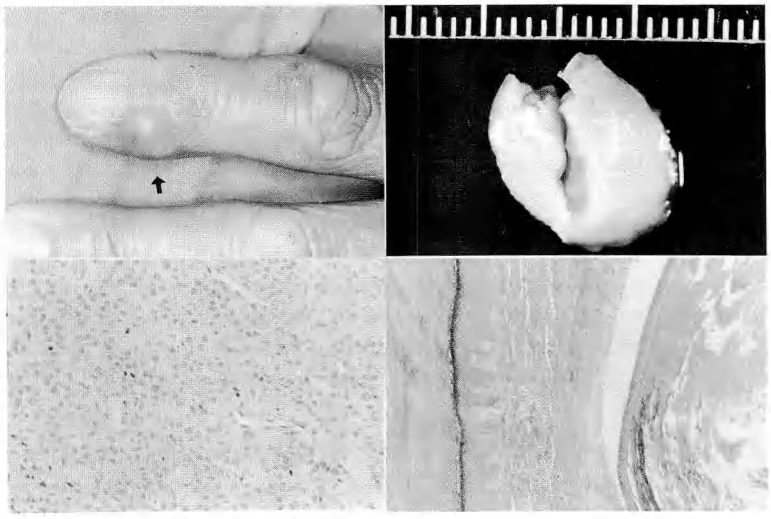

**Fig. 1** Case 1. 55yrs. female
a. Before operation
b. Surgically removed toumor (Jun. 1984)
c. Photomicrograph of the tumor specimen Pathological diagnosis was Glomus'toumor
d. Photomicrograph of the tumor specimen Pathological diagnosis was epidermoid cyst

| a | b |
|---|---|
| c | d |

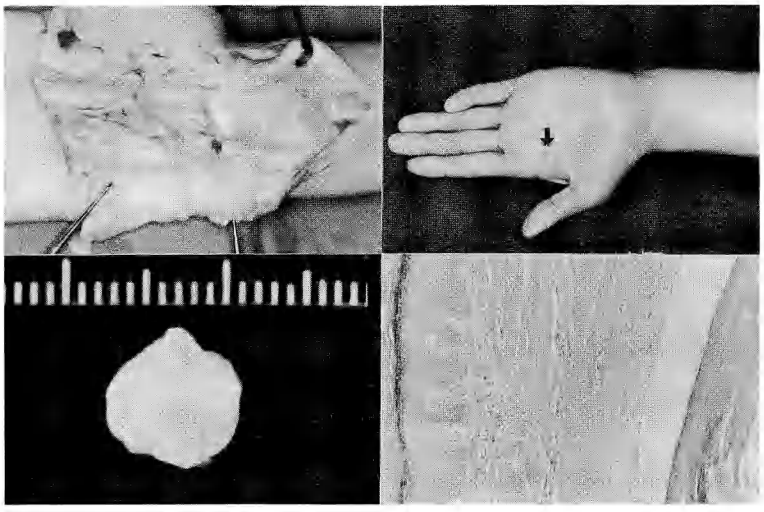

**Fig. 2** Case 2. 43yrs. male
a. Photography showing 1st operation of carpal tunnel syndrome (1982)
b. Photograph showing the left hand
c. Surgically removed tumor (Jan. 1983)
d. Photomicrograph of the tumor specimen Pathological diagnosis was epidermoid cyst

| a | b |
|---|---|
| c | d |

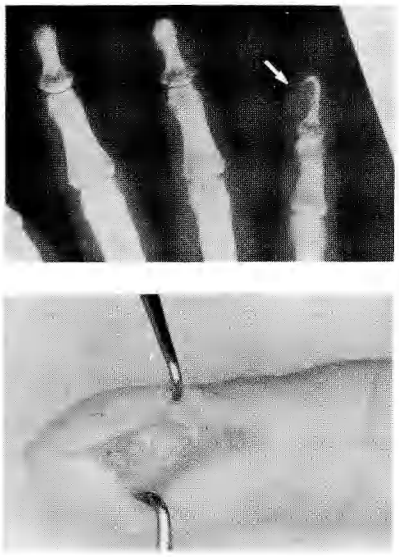

**Fig. 3** Case 3. 41yrs. female
a. x-ray finding
b, c. Operative findings

| a | c |
|---|---|
| b | |

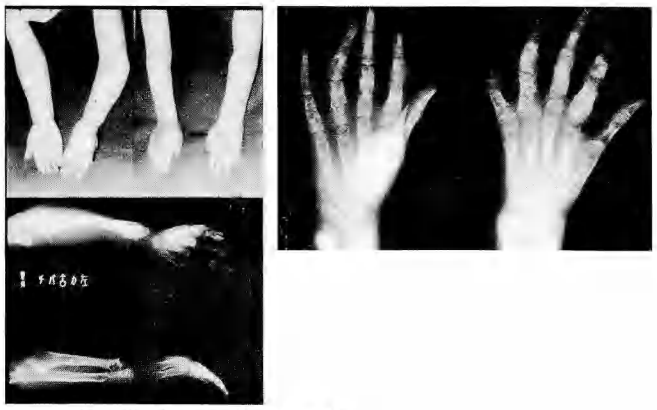

**Fig. 4** Case 4. 21 yrs. male

a | b
a. The 1st. clinical findings (at 4 yrs old)
b. x-ray findings (at 9 yrs old)

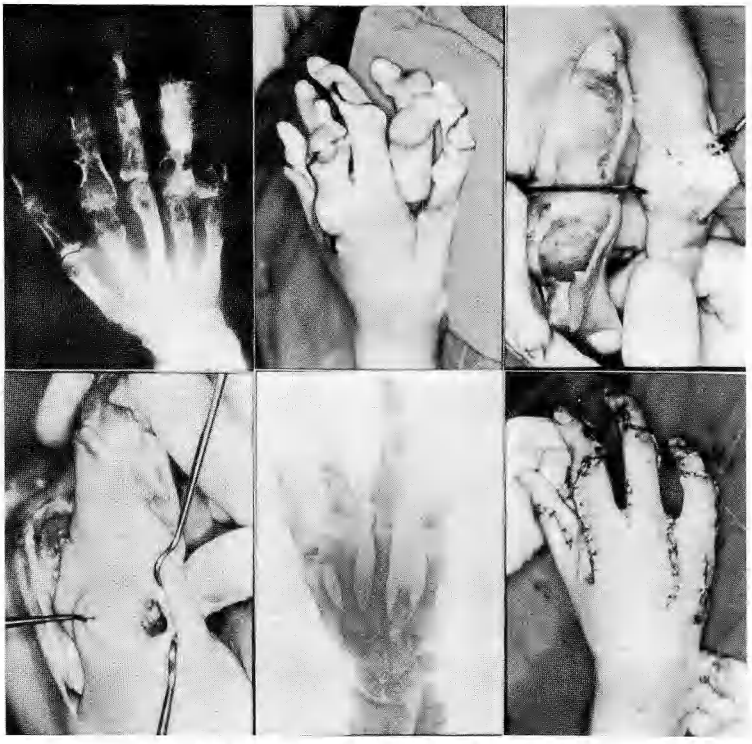

**Fig. 5** Case 4. 21 yrs. male The left hand

a. Preoperative x-ray finding
b. Preoperative photograph finding
c. Photograph showing enchondroma
d. Photograph showing hemangioma
e. Postoperative X-ray finding
f. Postoperative photograph finding

| a | b | c |
|---|---|---|
| d | e | f |

昭和55年11月20日，左示指軟部腫瘍で，腫瘍摘出術を受けた．血管豊富で，endother cell を主に蜂窩状に増殖した Glomus 腫瘍であった．その後，同部位に疼痛を伴う軟部腫瘍が出現した．皮膚との癒着も強く Glomus 腫瘍の再発と思われた．昭和59年6月15日，en bloc で皮膚と共に摘出し，その部位は，Cross finger flap で cover した．病理組織検査では，扁平上皮被覆をもつ epidermoid cyst であった．術後約1年の現在，再発はない．

症例2．43才，男性，(Fig. 2)

5年来慢性関節リウマチで治療中であった．左手の carpal tunnel syndrome の診断で，昭和57年8月17日，腱鞘滑膜切除術を受けた．その後左示指の MP 関節付近に軟部腫瘍が出現した．リウマチ結節の疑いで，約半年後，昭和58年1月26日腫瘍摘出した．epidermoid cyst であった．術後約2年，再発はない．

症例3．41才，女性，(Fig. 3)

約5年来の右小指末節部の疼痛があった．X線上末節骨の骨浸触像もみられ glomus 腫瘍が疑われた．昭和5 9年12月24日腫瘍摘出した所，epidermide cyst であった．

症例4．21才，男性，

2才時の左橈骨頭骨折後の内反肘で4才時に当科紹介となった(Fig. 4-a)．尺骨遠位部腫瘍もあり，橈骨頭切除および腫瘍摘出術を受けた．内軟骨腫であった．9才で左手に多発性腫瘤が顕在化し(Fig. 4-b)，増大が続いたため，12才で左手示指，中指，環指の腫瘍摘出術と骨移植術を行った．腫瘍は内軟骨腫であった．16才頃再び同部に腫瘤が出現したが放置し，21才となった昭和58年腫瘤増大と左手機能障害を訴え来院

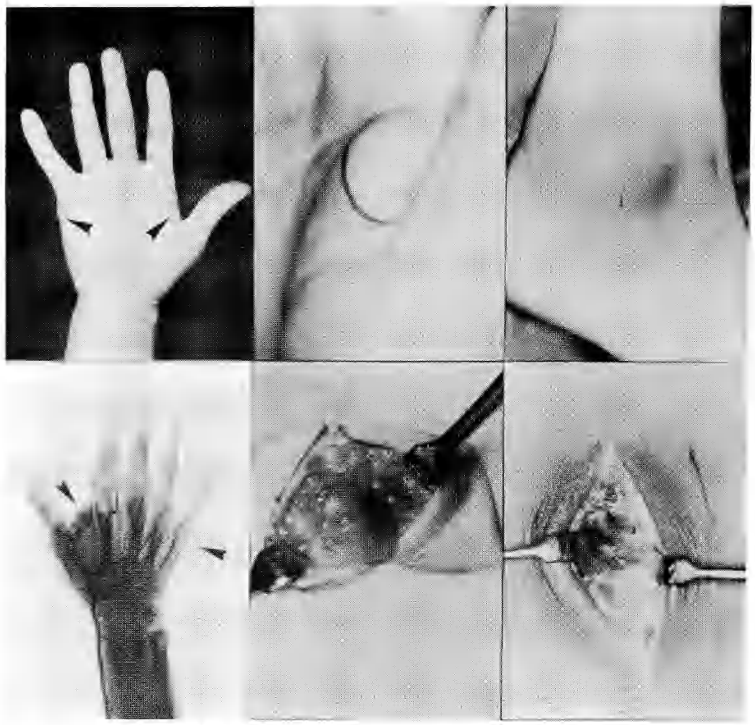

**Fig. 6** Case 4. The right hand

a，c．Hemangioma
b．Preoperative angiography
d．Operative finding
e．Photograph of the right foot
f．Operative finding of the right foot

| a | c | e |
|---|---|---|
| b | d | f |

した．左前腕遠位尺側と左前腕近位橈側に4才時の手術瘢痕を認めた．左手全指に弾性硬，皮膚と癒着の無い，可動性の無い小豆代～雀卵大の表面平滑な腫瘤が多発性に認められた（Fig. 5）．右示指MP関節橈側，右手小指球部には，色素沈着を伴う弾性硬，周囲組織とはやや不鮮明な単発性軟部腫瘤を認めた．Ollier病の診断で母指で1個，示指で6個，中指で4個，小指で3個の小豆大～雀卵大の腫瘍を摘出し，骨移植を行った．環指は殆んど腫瘍に置き換えられていたので中手骨中央部で切断した．右手示指MP関節橈側部，小指球部の軟部腫瘍に対し摘出術を行った（Fig. 6）．左手多発腫瘤は硝子軟骨が結節状に増殖する内軟骨腫であった．右手の腫瘤は表皮下に内腔が拡張した多数の血管の増生が見られ，capillary hemangiomaであった（Fig. 7）．以上よりMaffucci症候群と診断した[2]．

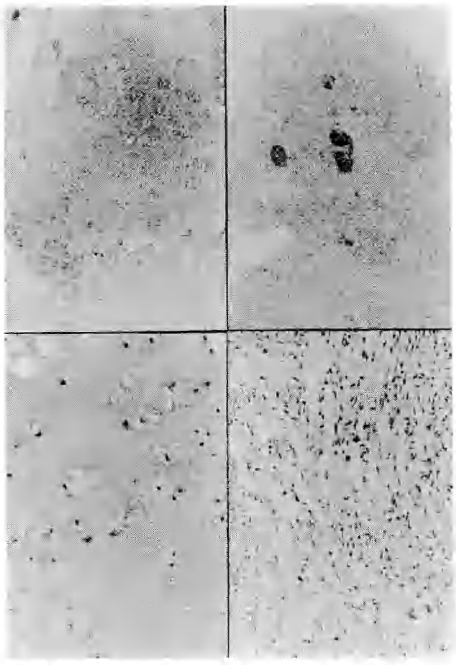

**Fig. 7**　Case 4 21 yrs. male Photomicrograms
a，b．Photomicrogram of enchondroma
c，d．Photomicrogram of hemangioma

| a | c |
|---|---|
| b | d |

## 考察ならびに総括

症例1は腫瘍の再発と誤られ，marginal excisionで済むところを，wide excisionを行い治療期間を長引かせた．手術侵襲あるいは刺創などに関連してepidermoid cystが発生することはよく知られているところであるが，腫瘍の再発あるいはrheumatoid noduleなどと誤診された例を示した．

Maffucci症候群については病巣掻把は骨成長停止後まで待つべきとする考えもあるが，病的骨折を起し，本症が発見された場合，掻把・骨移植などを行う誘惑にかられることがある．

過去12年間に教室で手術を行った手の腫瘍ならびに腫瘍類似疾患145例の概略と，診断上問題のあった症例を供覧した．

## 文　　献

1) 阿部正隆　他：当教室における手の腫瘍および腫瘍類似疾患111例の検討，整形外科，34：1823～1826，1978.
2) Carleton, A., et al.: Maffucci's syndrome (Dyscondroplasia with multiple haemoangiomato). Quart. J. Med., 11: 203, 1942.

**質　問**　　兵庫医科大学整形外科　高岩　均

① 手に発生した骨巨細胞腫の内で多発例はありませんでしょうか．

② また，掻爬，骨移植後の再発は認められませんでしょうか．

**回　答**　　岩手医科大学整形外科　遠藤　重厚

① Giantcellはfingrに限局していた．

② Maffacci syndromeでは，病巣掻把の大きい所のみにbone graftを行ったが，現在まで再発は認められない．

日 手 会 誌, 第2巻 第1号 231-233, 1985

# 手 の 悪 性 腫 瘍

日本大学医学部整形外科学教室
鳥 山 貞 宜・龍 順之助
大 幸 俊 三・川 野 寿

# Malignant Tumors of the Hand

Sadayoshi Toriyama, et al.
Orthopaedic Department of Nihon University, School of Medicine

Nine cases of malignant tumors of the hand who were treated in our clinic from 1965 to 1984 were studied. Diagnosis, sex, age, location, treatments and results are shown in the table.

発生部位を手根骨より末梢に限定した.

昭和40年より59年までの間に, 当科および関連病院で診療を受けた手の悪性腫瘍患者は9例である. その種類と経過について述べる (Table 1).

## 症 例

症例1：71才の男性で, 昭和53年9月左示指基節の腫脹を主訴として来院し, 試験切除の結果 enchondroma と診断され, とくに治療は受けなかった. 腫瘤は次第に大きくなり, 骨外にもX線所見で腫瘍陰影が見られるようになった.

Angiography では悪性腫瘍に見られる所見が得られた (Fig. 1).

軟骨肉腫と診断して昭和55年4月3日, 左示指を中節骨中央で切断した.

この腫瘍の組織像は大部分が良性の軟骨腫の所見であるが, 周辺部にはこの図のような2核または3核の細胞, 円形の細胞, 細胞の大小不同などが見られた (Fig. 2).

切断後5年を経過した現在, 肝癌に罹患しているが,

**Table 1** Malignant tumors of the hand

| Case | Diagnosis | Sex | Age | Location | Treatment | Result |
|---|---|---|---|---|---|---|
| 1 | Chondrosarcoma | M | 71 | Metacarpal (R) | Amputation | Well |
| 2 | Chondrosarcoma | M | 58 | Metacarpal (L) | Amputation | Dead |
| 3 | Haemangioendothelioma | F | 5 | Phalanx (L) | Amputation | Dead |
| 4 | Leukemia | M | 59 | Phalanges (Bilateral) | Chemotherapy | Dead |
| 5 | Squamous cell carcinoma | M | 65 | Finger (R) | Skingraft | Well |
| 6 | Squamous cell carcinoma | M | 60 | Fingers (L) | Amputation | Dead |
| 7 | Melanoma | M | 34 | Finger (R) | Amputation | Well |
| 8 | Melanoma | M | 75 | Finger (L) | Amputation | Dead |
| 9 | Metastatic carcinoma (Lung) | M | 66 | Phalanx (R) | Radiation | Dead |

**Key words:** hand, tumors, malignant
**Address for reprints**: Sadayoshi Toriyama, M.D., Orthopaedic Department of Nihon University, School of Medicine. 30-1, Oyaguchi-Kamimachi, Itabashi-ku, Tokyo 173, Japan.

**Fig. 1** Case 1, Angiogram.

**Fig. 2** Case 1, This fairly well differentiated chondrosarcoma has numerous bizarre and enlarged plump nuclei.

軟骨肉腫の再発や転移はない.

症例2：Maffucci 症候群の患者が58才の時に左上腕および母指の腫脹を主訴として来診した．X線像で左上腕骨末梢側と左母指部分に巨大な軟部腫瘤があり，昭和40年6月，左上腕中枢側で切断した.

皮膚および皮下組織には定型的な海綿状血管腫があり，上腕骨部分の腫瘍は明らかな軟骨肉腫の組織像が見られたが，母指の腫瘍の大部分は変性に陥り，悪性と思われる所見が一部分に認められた.

患者は3年後に死亡したが死因は肝硬変によるといわれた．本症例の一部は第23回本学会で述べた[7].

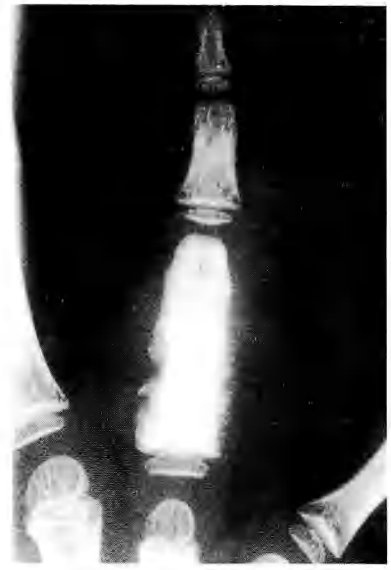

**Fig. 3** Case 3, This roentgenogram reveals the vertical periosteal spiculation and sclerotic medulla.

以上2例とも手の骨に生じた軟骨肉腫は臨床的には明らかに悪性であるが，組織学的には分化した軟骨肉腫の形をとっている.

症例3：第23回本学会で haemangioendothelioma として述べた[7]．この図は発症後5年経った昭和55年2月のものである (Fig. 3).

腫瘍は次第に大きくなり，56年6月に右環指を中手指の高さで切断したが，同年12月に左肺に，次いで右肺にも転移し，58年12月に肺転移で死亡した.

本症例は第15回日本整形外科学会，骨・軟部腫瘍研究会で検討され，病理学者の間でも osteosarcoma と Ewing 肉腫の2つに意見が分れている[1].

症例4：59才男性で，白血病性骨変化が両手の主として指の骨に生じた．6 M. P. と Predonin の投与により手の腫脹もとれ，X線所見も改善されたが，3年後の昭和41年12月20日に脳卒中様の症状で死亡した[7].

症例5：64才男性の右中指の放射線による皮膚癌は昭和45年7月切除，植皮が行われ，3年後に再発したがさらに切除と植皮により再発なく，現在健在である[7].

症例6：60才男性の左示，中，環指の放射線による皮膚癌で，切除，植皮により一時は治癒したが，中指

に再発し切断された．その後肺転移により，5年2ヵ月の経過で死亡した．

組織像は2例とも有棘細胞癌である．

症例7：34才男性．昭和51年1月に，右母指爪下の黒色腫で，母指基節以下が切断された．昭和57年まで生存が確認されている[7]．

症例8：74才男性．53年2月，左母指先端に熱傷を受けその部位に肉芽腫様変化が現れ，腫瘤は増大し易出血性となった．昭和53年8月に左母指基節以下が切断された．組織診断は黒色腫で，局所再発なく，3年後に肝硬変で死亡した．

症例9：66才男性．肺癌が右母指基節骨に転移し，放射線療法を行ったが1ヵ月後に死亡した（Fig. 4）．

症例10：20才女性．本例は組織像では悪性所見は見られないが，臨床的には再発を繰り返し，指の切断に至った．

初診時20才の女性で生下時より右示指の短縮があり，昭和55年4月，右示指中手骨部背側の腫瘤を主訴として来院した．55年4月19日に腫瘍切除術が行われ組織学的には悪性所見はなくpseudosarcomatous fasciitisと診断された（Fig. 5）．

56年1月頃より同部の再発と右上腕部の腫瘤に気付き，57年1月に右手背部と右上腕部分の腫瘍を切除したが2カ所とも再発し，58年8月に右手背部広範切除と右示指切断，右上腕部は広範囲切除後5,000 radの放射線照射を行った．

昭和60年4月，右手の再発はないが腋窩部に再発し，4月7日に肩甲骨と上腕骨近位端を含めて広範に切除した．

本例はnodular fasciitis, recurring digital fibrous-tumor, dermatofibrosarcoma protuberans, fibrosarcomaなどとの鑑別が必要であるがdesmoid tumorではないかと考えている[3]．

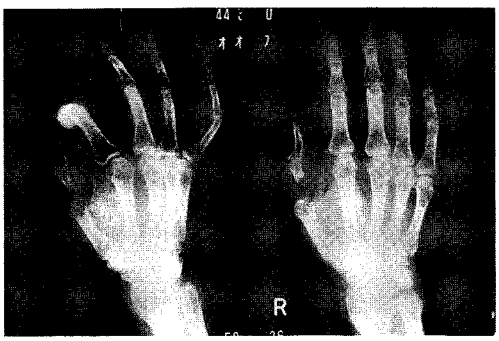


**Fig. 4**　Case 9, Metastatic carcinoma of the lung.

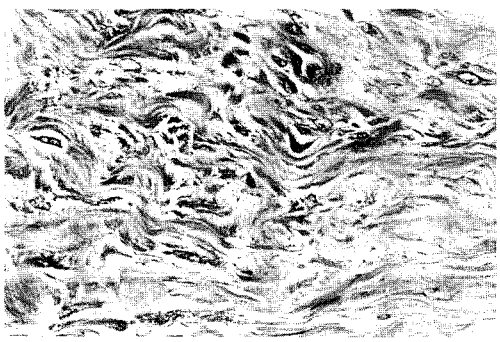

**Fig. 5**　Case 10, Desmoid tumor has been suspected histologically.

## ま　と　め

手の悪性腫瘍は比較的珍しいものである．とくに最近放射線取扱者の防護が励行されるようになって癌はほとんど見られなくなった．骨原発の悪性腫瘍のうち，手の軟骨肉腫の悪性度について，われわれの症例は臨床的には明らかに悪性であるが，組織像は分化型の軟骨肉腫であった[6]．

どの悪性腫瘍も症例が少なく結論は出せないが，原発性の悪性腫瘍が患者の死と直接の関係を持ったと考えられるのは皮膚癌とhaemangioendotheliomaの2例であった．

## 文　献

1) 安藤　正　他：幼児右環指骨腫瘍，整形・災害外科，24：1041-1052，1981.
2) 土肥恒夫　他：教室における手および前腕の軟部腫瘍について，日手会誌，1：236-240，1984.
3) 金子　仁・森山昌樹：カラーアトラス軟部肉腫の病理，初版，医学書院，東京，8-25，1982.
4) 今給黎篤弘　他：当教室における手の骨，軟部腫瘍例の検討，日手会誌，1：241-247，1984.
5) 松本寿夫　他：手の腫瘍：59例の検討，日手会誌，1：232-235，1984.
6) 森　康　他：老人の母指中手骨に発生した軟骨肉腫の1例，整形外科，29：160-164，1978.
7) 鳥山貞宣　他：手の腫瘍，整形・災害外科，24：1041-1052，1981.
8) 柳沢正信　他：手の骨腫瘍手術例の検討，日手会誌，1：253-256，1984.

日 手 会 誌, 第2巻 第1号 234-238, 1985

# 手の放射線皮膚炎と発癌例

九州大学医学部皮膚科学教室（形成外科診療班）
和田秀敏
福岡大学医学部皮膚科学教室
三原公彦

# Radiodermatitis and Malignancy of the Hands

Hidetoshi Wada, et al.
Department of Dermatology, Faculty of Medicine, Kyushu University

At Kyushu University Hospital, radiation injury of the hands that were treated for the last 20 years were reviewed. Total number of cases were 22. Nearly two thirds of the patients were treated by X-ray for some skin lesion and exposed over a period of one or more years. The most common skin lesion was hand eczema. Other patients were practitioners who used X-ray machines and exposed through carelessness.

Of them, six patients developed radiogenic squamous cell carcinoma. The time of latency from irradiation to tumor averaged 10 to 33 years. Only one patient showed clinically and microscopically positive axillary metastasis in the lymph nodes. There were no deaths attributable to radiogenic neoplasms during the follow-up period, which averaged 5.1 years.

Today, with readily available information about the hazards of X-rays use,the patients with radiation injury of the hand seems to be decreasing. While, the patients with radiodermatitis still retain much of risks of malignant changes. Because of varied problems encountered in the treatment of radiodermatitis of the hand, surgery is best suited to their care. In conclusion, we have emphasized the importance of an early preventive surgical treatment.

レントゲンがX線を発見したのは1895年のことであるが，そのわずか2年後には医師の手の放射線皮膚炎が，また7年後にはレントゲン技師の手におきた放射線皮膚炎発癌例の報告がみられる．このように手の放射線皮膚障害はX線の歴史とともに職業災害として，また近年では疾患治療後の後遺症として問題化してきた．ここでは九州大学皮膚科教室が過去20年間に経験した手放射線障害のまとめと，代表的症例および問題点について報告する．

## 症　　例

当教室が過去20年間（昭和39年～昭和58年）に取り扱った放射線皮膚障害の患者数は169例で，男61例，女108例であった（Fig. 1）．これを部位別でみてみると，頭部，頸部，下腹部，殿部に多く，手の本症は22例で全症例中の13％にあたる．

つぎに手の放射線障害の内訳は，性別では男16例，女6例で，初診時平均年令は47.2才であった．その原因は疾患治療14例，職業災害8例で，疾患治療のいずれもが手湿疹をはじめとする，現在では放射線療法の適応がない良性疾患治療後の放射線皮膚障害である．また職業災害としては，医療従事者の不注意なX線透視業務によるもののほか，突発事故による急性放射線皮膚炎3例を経験している（Table 1）．罹患部位では

**Key words**: radiation injury, radiodermatitis, radiation cancer, X-ray, surgical treatment
**Address for reprints**: Hidetoshi Wada, M. D., Department of Dermatology, Faculty of Medicine, Kyushu University, 3-1-1 Maidashi, Higashi-ku, Fukuoka 812, Japan.

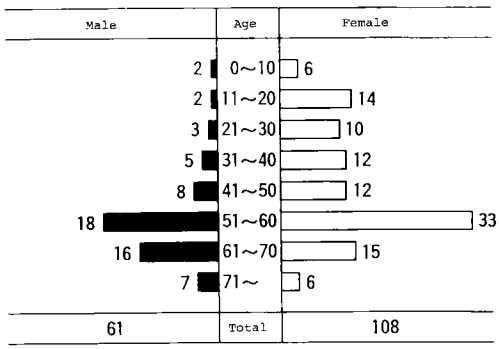


**Fig. 1** Patients' age and sex of radiation injury

**Table 1** Case of radiation injury of the hands

| Diagnosis prior to irradiation and Occupation of Patients | | Acute | Chronic | Total |
|---|---|---|---|---|
| Posttherapeutic injury | Eczema | | 7 | |
| | Fungus | | 4 | 14 |
| | Hemangioma | | 2 | |
| | K. T. P. P. | | 1 | |
| Occupational injury | M. D. | | 3 | |
| | Factory worker | 2 | | |
| | Radiation engineer | | 1 | 8 |
| | Schoolteacher | 1 | | |
| | Faculty member | | 1 | |
| | Total | 3 | 19 | 22 |

明らかな特徴はみい出せなかったが，両手もしくはき き手である右手の手背に多くみられている（Table 2）.

つぎに照射時期と期間をみてみると，疾患治療では昭和初期から最近までで照射期間としては1年前後が多く，また職業災害では大正終りから昭和30年までで被曝期間は数年から30余年である（Fig. 2）. 線源は限界線を含む軟X線，表在X線，透視用X線などであり，総線量については正確に確認できていないが，疾患治療においては軟X線で少なくとも1,500 rad以上と考えられる.

また症例中発癌例を6例経験した. 原因としては疾患治療および職業災害各々3例づつで，病理組織学的にはいずれも有棘細胞癌であった. 癌化までの期間は10年より33年と疾患治療，職業災害のどちらにおいても長年月である.

つぎに代表的症例3例について簡記する.

**Table 2** Localization of radiation injury

| Indication for irradiation | Both hands P | Both hands D | Right hand P | Right hand D | Left hand P | Left hand D |
|---|---|---|---|---|---|---|
| Posttherapeutic injury | 3 | 5 | 3 | 3 | | |
| Occupational injury | 2 | 4 | | 1 | | 1 |

P: palmar side, D: dorsum side

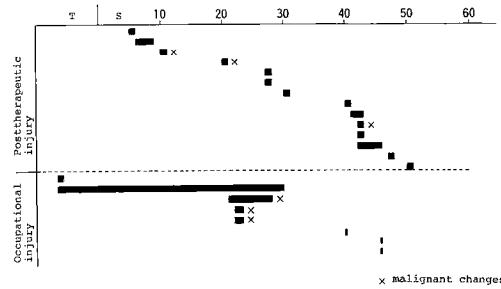


**Fig. 2** Exposure and chronology

症例1：67才，女.

病　歴：昭和40年頃両手掌にかゆみを覚え近医受診. 手白癬の診断のもとに限界線照射をうけたが，装置の故障により過照射となる. 昭和42年より強い熱感，疼痛を生じ次第に増悪，昭和49年には他医にて放射線癌を疑われ，左前腕にて切断手術をうけている. 右手掌も潰瘍化，疼痛が著しいため昭和51年当科受診（Fig. 3,a）. この症例にたいしてはabdominal flapによる修復および拇指IP関節固定を行ったが，再建手のADLは充分とはいえない（Fig. 3,b）.

症例2：60才，男，放射線科医師.

病　歴：約40年前より25,6年間X線透視業務に携わり，両手背および前額部に被曝した. 昭和56年頃より両手背，手指，前額部に落屑，びらんを伴う紅斑局面が出現し拡大してきたため，同年某医大病院にて前額部の植皮手術をうけている. その後両手背の慢性放射線皮膚炎治療目的で当科受診（Fig. 4, a）. この症例に対しては，拇指を除き，手背より手指末節部背側まで臨床的に放射性皮膚炎を疑わしめる部分を切除し，厚目の分層植皮を行った（Fig. 4,b）. 術後の手指可動域は問題なく，また切除標本の病理組織学的検討でも，表皮内の細胞配列の乱れ，核の異型が散見され，今回の治療が悪性化の予防に役立ち，手術時期としては適

a. b.

**Fig. 3** Case 1: Radiodermatitis and ulcer of right palm. The patient had received radiation for fungus infection approximately 25 years previously (a).
A pedicle flap applied to right palm following excision of radiodermatitis (b).

a. b.

**Fig. 4** Case 2: Radiodermatitis over dorsum of left hand and on back of fingers. The patient was a pioneer radiologist who had been exposed in professional use of X-rays over many years (a).
Three months after skin grafting, the hand function had return to normal (b).

当であったと考えている．

症例3：79才，男，元外科医．

病　歴：約35，6年前より数年間素手でX線透視操作を行った．約30年前より左手示指PIP関節背側が潰瘍化し，その後瘢痕治癒潰瘍をくり返していた．昭和57年再び潰瘍化し，某病院で放射線癌を疑われMP関節にて切断手術をうけている．昭和58年に入り，左環指PIP関節背側にも潰瘍が出現し当科受診（Fig.

**Fig. 5** Case 3: Lesion on back of left ring finger is a squamous cell carcinoma. The patient is also physician and the radiation injury was due from carelessness in professional use of X-rays equipment.

5）．この症例に対しては放射線癌を疑い手指の切断をすすめたが患者の同意が得られず，また高令であることなどから潰瘍の切除およびcrossfinger flapによる被覆を行った．病理組織学的には比較的よく分化した有棘細胞癌であり，術後2年の現在再発はみられていない．

## 考　　察

手放射線障害は近年減少の傾向にあるものと考えられる．その理由としてまず疾患治療では，最近良性疾患に対する放射線治療はきわめて制限される傾向にあることによる．つぎに近年の職業災害のほとんどは医療従事者であり，その原因の大半は放射線発生装置ないし放射性物質を取り扱う知識の不足であった[2)5)6)]．本邦で発生した手放射線障害はおおかた戦後から昭和30年頃までであり，放射線医学知識の啓蒙と徹底のため，最近では突発事故による急性放射線皮膚炎と過去の慢性放射線皮膚炎の悪性化が次の課題となってきた．

手放射線皮膚炎の発癌率は非常に高く[2)5)]，われわれの症例においても22例中6例にみられた．この原因として，①手は解剖学的に軟部組織が少く，両面からの放射線照射を行うと貫通線量により予想以上の過照射となり，簡単に瘢痕化，潰瘍を形成する[3)]．②手は露出

部であり機能部位でもあるので，外傷により修飾されやすい．③疾患治療，職業災害のいずれも照射時期の年令が若く，潜伏期が比較的長くとも存命中に発癌の可能性がある[4]．④頻回の小量照射は前癌状態である放射性角化症をつくりやすいなどが考えられる[4)6]．

手放射線障害の今後の問題点としては，①突発事故による急性放射線障害の予防．②罹患手の外科的再建．③慢性放射線皮膚炎の発癌の予防．④放射線癌の治療の四点である．まず突発事故による急性放射線障害は，少くとも医療従事者には近年まったくみられていない．最近では原子力や放射性物質を取り扱う産業の発展にともない，この方向での予防を喚起する必要がある．

罹患手の外科的再建は困難なことが多い．中でも潰瘍を形成したり手指関節の拘縮をともなうものは一層困難である．そのため発癌の予防も兼ねて，出来るだけ早期に適切な外科的治療を講じる必要があると考えている．われわれの経験では前癌状態である疣状角化や潰瘍を形成する以前であれば，病変部の切除と厚目の分層植皮により術後充分なADL改善を得ることができた．

一方悪性化がみられた場合は，一般の皮膚癌に準じて治療を行っている．手指は切断を余儀なくさせられる場合が多いが，腋窩のリンパ節廓清は転移やリンパ節腫脹がみられる以外は行っていない．これは上肢でのリンパ節廓清の意義が今なお明らかでないことや，放射線癌は常に局在性で，なおかつ腫瘍周囲は瘢痕状でリンパ管の閉塞がみられ，一般に転移はかなり遅い時期におこることなどが主な理由である[1]．われわれの症例では治療後最長17年，最短2年を経過するが今のところ再発，死亡例は無い．手放射線癌の予後についての詳細な報告はみられないが，治療は出来るだけ早い方が予後がよく，初期の治療が重要であることは論を俟たないであろう．

## ま と め

1．過去20年間の放射線皮膚障害の患者数は169例で，そのうち手の本症は22例（13％）であった．

2．22例中男16例，女6例で，初診時平均年令は47.2才である．

3．原因別では疾患治療14例，職業災害8例で，そのうち3例は突発事故としての急性放射線皮膚炎である．

4．線源は透視用X線，軟X線がその大半であり，疾患治療の総線量は1,500 rad以上と想像される．

5．22例中発癌例は6例で，組織学的にはいずれも有棘細胞癌であった．癌化までの潜伏期間は10年より33年である．

6．放射線障害手の再建手術，ADL改善には困難をともなうことが多い．

7．手の放射線皮膚炎は発癌の可能性が高く，その予防対策も大切である．

## 文　献


1) Conway, H., et al.: Radiation dermatitis and malignancy. Plast. Reconstr. Surg., 38: 255-268, 1966.
2) Hartwell, S. W., et al.: Radiation dermatitis and radiogenic neoplasms of the hands. Ann. Surg., 160: 828-834, 1964.
3) Krizek, T. J., et al.: Severe acute radiation injuries of the hands. Plast. Reconstr. Surg., 51: 14-22, 1973.
4) Rintala, A.: Radiation cancer. Scand. J. Plast. Reconstr. Surg., 1: 5-11, 1967.
5) Young, H. H., et al.: Diagnosis, treatment and prognosis of roentgen ray injuries to dentists. J. Am. Dent. Ass., 51: 1-7, 1955.
6) 塚田貞夫　他：手の職業性放射線皮膚障害，災害医学，17: 597-603, 1974.


**質　問**　福岡大学整形外科　松崎　昭夫

医師で両手のレントゲン潰瘍より癌化し，指の切断端より汗腺癌が発生した症例をもっているのですが，先生が今度お調べになった文献中にでも放射線照射後汗腺癌の発生した例がありましたら教えていただきたい．

**回　答**　九州大学皮膚科　和田　秀敏

手指の放射線照射後の付属器癌の経験はない．文献的にも調べ得た範囲では見い出せなかった．本来手指の付属器癌は非常に稀で，われわれも放射線障害とは関係無いが，eccrin porocarcinomaを1例経験しているにすぎない．

**質　問**　札幌医科大学整形外科　石井　清一

手の慢性放射性皮膚炎の発癌の可能性がとくに高い理由について教えて下さい．

**回　答**　九州大学皮膚科　和田　秀敏

発癌例はすべて手指であった．手の放射線皮膚炎は

文献的にも悪性化しやすい．その理由は投稿論文に記載したので参照してほしい．

**質　問**　原町市立病院整形外科　船山　正和

右手の複数指の背側に発生した，放射線皮膚炎と思われる一例を現在もっている．

小潰瘍の形成があつた部分は切除し，Hyper-Keratoseの組織診断を得ているが，それとは別の場所に，色素沈着強く，表皮の膨隆傾向のある部分がみられている．このようなものに対する治療について質問する．

**回　答**　九州大学皮膚科　和田　秀敏

Röntgenkeratoseと考えられる．これは前癌状態であるので，積極的な外科的処置が必要と考える．

**質　問**　日本大学整形外科　鳥山　貞宣

どうして有棘細胞癌しか出来ないのでしょうか．

**回　答**　九州大学皮膚科　和田　秀敏

何故有棘細胞癌が多いか分かりませんが，照射量と関係があり，総線量が少いと基底細胞癌がみられるという報告がある．

日 手 会 誌, 第2巻 第1号 239-242, 1985

# 前腕・手部に発生した悪性骨・軟部腫瘍に対する広範囲切除術と機能再建術

札幌医科大学整形外科学教室
薄 井 正 道・石 井 清 一
北海道大学医学部整形外科学教室
三 浪 明 男・佐久間 隆
国立札幌病院整形外科
山 脇 慎 也・姥 山 勇 二

# Wide or Radical Resection and Reconstruction in the Treatment of Malignant Bone and Soft Tissue Tumors of the Hand and the Forearm

Masamichi Usui, et al.
Department of Orthopedic Surgery, Sapporo Medical College

Wide or radical resection was performed in 9 cases of the malignant bone and soft tissue tumors. Surgical stage according to Enneking was as follows; 1A: 3, 1B: 2, IIA: 1, IIB: 2, IIB suspected: 1. Tumor sites were as follows; hand: 3, soft tissue of the forearm: 3, bone of the forearm: 3. Wide resection and radical resection were performed in 6 and 3 cases, respectively. Radiation and/or chemotherapy was used as an adjunctive method before and/or after surgery. Microsurgical tissue transfer was performed in 5 cases; free muscle graft: 1, free fibula graft: 4. The average of the follow-up period was 4 years and all cases have no evidence of the disease. All but one have maintained useful function of the affcted limbs. These results show that the surgical staging system of Enneking is reasonable and microsurgical tissue transfer is a useful method for reconstruction of the limb function after wide or radical resection of the tumors.

悪性骨軟部腫瘍の治療における最近の進歩の一つに補助的化学療法の導入[3]がある．一方 Enneking ら[2]によつて提唱された Surgical Staging System（以下 S. S. S. と略す）は四肢原発悪性腫瘍の外科的治療を計画する上で有用な指標となっている．これらを背景として，四肢悪性腫瘍の治療において患肢温存手術の可能性が追求されているが[1)4)5)]，腫瘍が前腕や手部に発生した場合には腫瘍の根治的切除と機能温存の両立にとくに苦慮することが多い．今回は著者らがこれまでに経験した前腕および手部の悪性骨軟部腫瘍のうち広範囲切除術により患肢の機能温存を試みた症例について，とくに S. S. S. と microsurgery を用いた組織移植手術の有用性について検討した．

## 症　　例（Table 1）

症例は9例で，初診時年令は7～55才である．性別では男1，女8と女性が多い．腫瘍別では骨腫瘍5例，軟部腫瘍4例である．発生部位は，手部3，前腕軟部3，前腕骨3である．Enneking の S. S. S. では 1 A：3，1 B：2，II A：1，II B：2，II B 疑い：1，となっ

**Key words**: malignant bone tumor, malignant soft tissue tumor, microsurgery, limb saving
**Address for reprints**: Masamichi Usui, M. D., Department of Orthopedic Surgery, Sapporo Medical College, S-1, W-16, Chuhoh-ku, Sapporo, 060, Japan.

**Table 1** Patient data

| case | age | sex | location | histology | treatment | | | postop. | follow-up |
|---|---|---|---|---|---|---|---|---|---|
| | | | | | S.S.S.* | preop. | surgical methods | | |
| 1. O.A. | 38 | F | lt. ring finger | chondrosarcoma | IA | — | radical | — | 14yrs.,NED** |
| 2. M.M. | 15 | F | lt. III metacarpus | giant cell tumor | IB | — | marginal wide+re.@ | — | 6yrs8mo.,NED |
| 3. S.K. | 31 | F | lt. palm | synovial sarcoma | II A | R+C# | radical | C | 2yrs6mo.,NED |
| 4. S.Y. | 12 | F | rt. forearm | malig. hemangio-pericytoma | II B | R+C | wide+re. | C | 6yrs6mo.,NED |
| 5. M.T. | 55 | M | rt. forearm | malig. fibrous histiocytoma | IA | — | marginal radical+re. | C | 3yrs4mo.,NED |
| 6. S.Y. | 20 | F | rt. forearm | angiosarcoma | II B | C | wide+re. | C | 1yr.,NED |
| 7. S.C. | 15 | F | lt. ulna | telangiectatic osteosarcoma ? | II B? | — | marginal wide+re. | — | 1yr.2mo.,NED |
| 8. Y.M. | 38 | F | lt. radius | giant cell tumor | IA | — | wide+re. | — | 11mo.,NED |
| 9. Y.K. | 53 | F | rt. radius | malig. hemangio-endothelioma | IB | — | marginal wide+re. | C | 6mo.,NED |

*S.S.S Surgical staging system
**NED no evidence of disease
# R radiation therapy
C chemotherapy
@re. reconstruction

ている．II B疑いの症例は病理組織診断がtelangiectatic osteosarcomaかaneurysmal bone cyst (A. B. C.) か議論の余地が残されている．腫瘍切除後の最終経過観察期間は6ヵ月～14年（平均4年）である．

## 結　　果 (Table 1)

S. S. S. で1Aすなわちlow grade malignantでintracompartmentと分類した3症例の外科的切除範囲はEnneking[2]の定義に従えばradical (Case 1), wide(Case 8)，2回のmarginal切除でいずれも再発し最終的にradicalな切除となったもの(Case 5)，である．前二者は外科的切除のみ行ったが，二度の再発をみたCase 5ではVincristinとEndoxanによる化学療法を6クール施行した．Case 1ではray resectionのみで機能再建を行っていないが，とくに不自由を訴えていない．橈骨遠位端giant cell tumor（以下GCT）のCase 8ではwide resectionと同時に遊離血管柄付腓骨移植術（free vascularized fibula graft；以下，FVFG)により橈骨欠損部の補塡と手関節の再建を行った．手関節の可動域はまだ30°で少いが，手指機能は正常に保たれている．Case 5は前腕伸側のmalignant fibrous histiocytoma（以下MFH）でradical resection時に，総指伸筋腱，長母指伸筋腱，短母指伸筋腱を橈骨遠位端に腱固定術した．現在，手関節掌屈による手指伸展が可能であり，患者はとくに機能再建を希望していない (Fig. 1)．

IBすなわちlow grade malignantでextracompartmentはGCT (Case 2)と悪性血管内皮腫(Case 9)の2例である．Case 2は初回，罹患中手骨の全摘出術とMP関節のTupper法による機能再建術を行った．しかし，後日，第2，3背側骨間筋に病巣の再発を認め，骨間筋を切除するwide resectionを追加した．術後6年8ヵ月で局所再発や転移なく，MP関節には50°の可動域が残っている．Case 9は他医にて生検時の肉眼所見から良性と判断され，病巣掻爬と骨移植術を受けた．このためS. S. S. は1Aから1Bへと進展していると判断し，生検術から3週目に橈骨10 cmとともに長母指屈筋，円回内筋，長母指外転筋，短橈側手根屈筋を一塊として切除した．長母指屈筋は腕橈骨筋，長母指外転筋は長掌筋を用いてそれぞれ再建した．橈骨欠損部にはFVFGを施行した．術後Vincristin, Endoxan, Adriamycinによる化学療法を施行した．移植腓骨は術後3ヵ月で骨癒合完成し，手指機能もほぼ正常に保たれている．Microsurgical tissue transferの有用性を示した症例といえる (Fig. 2)

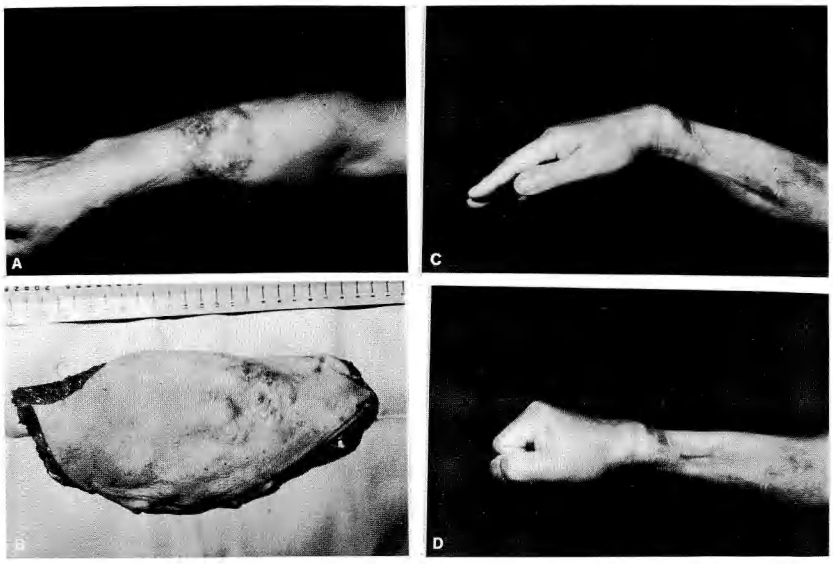


**Fig. 1** Case 5. Malignant fibrous histiocytoma of the forearm
A. before radical resection
B. resected tumor with the extensor muscles and the skin
C. finger extension 3 years after surgery
D. finger flexion 3 years after surgery

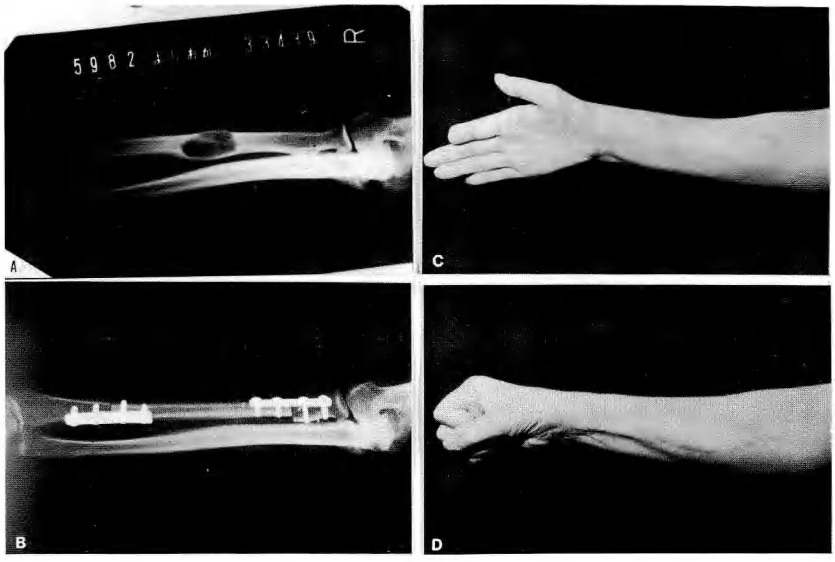


**Fig. 2** Case 9. Malignant hemangioendothelioma of the radius
A. roentogenogram before surgery
B. free fibula graft is performed after the resection of 10 cm of the radius and the surrounding soft tissues
C. finger extension 6 months after surgery
D. finger flexion 6 months after surgery

II Aすなわち high grade malignant, intracompartment は Case 3 のみであった．生検で確定診断ののちただちに3,000 rads の Linac 照射と Adriamycin 動注のあと，示指中手骨と第一掌・背側骨間筋，母指内転筋を一塊として ray resection した．腫瘍は骨間筋肉に限局しており切除範囲は radical と判定した．術後 Adriamycin, Endoxan を4クール，Vincristin を5クール施行した．最終手術後2年6ヵ月の現在，再発や転移なく，手指機能も温存されている．

II Bすなわち high grade malignant, extracompartment と確定した2例に対しては術前，術後に化学療法や放射線療法を行い，局所再発の防止，転移の防止につとめた．手術は Case 6 ともに wide resection を施行した．機能再建は Case 4 に対し free muscle graft による手指屈筋再建を，Case 6 に対しては橈骨遠位切除後の骨欠損に対し EVFG と腱移行術を行った．Case 4 では術後1年4ヵ月の現在，手指の屈曲が可能となっている．Case 6 は血管吻合部に血栓形成と血管の kinking を生じ再手術を行った．移植腓骨は術後6ヵ月で癒合したが，再手術後，前腕部に形成された血腫により筋の阻血壊死を合併し，手指機能に関しては不満足な結果に終わっている．

## 考　　察

悪性骨軟部腫瘍の広範囲切除とはどの範囲までを示すのかについては諸家によりその定義が異っている．Enneking の定義からは，wide および radical resection がこの範囲に含まれると考えられる．腫瘍切除の根治性の面からは，wide resection よりも radical resection の方が望ましいが，機能温存の面からは radical resection はより困難である．今回の9症例の中で radical resection が可能であったのは3例のみであり，前腕，手部の発生腫瘍における radical resection が容易でないことを裏づけている．Radical resection が可能であった3例 (Case 1. 3. 5) のうち2例は手指列発生例で ray resection により radical resection が達成され，同時に機能温存も可能であった．他の1例は前腕伸側軟部の MFH で，重要な神経，血管系がないために radical resection と機能温存が両立し得た．一方，前腕屈側の軟部腫瘍や，前腕骨の骨腫瘍においては，radical resection を行った症例はなかった．前腕軟部の腫瘍においては，筋組織を起始部から停止部まで切除することは比較的容易であるが，重要な血管，神経系を残そうとすると radical な切除よりも wide な切除を余儀なくされる．骨原発腫瘍の場合，罹患骨周囲の軟部組織を radical に切除することは可能であるが，骨組織を radical に切除しょうとすると罹患骨をその両端で離断しなければならず，機能再建はきわめて困難となる．今回の結果は，このような症例においても，骨病巣や軟部病巣を wide resection し，術前，術後に化学療法や放射線療法を併用することにより腫瘍のコントロールと患肢機能の温存が可能なことを示している．Enneking の S. S. S. は腫瘍の切除範囲と患肢機能温存の可能性を考える上で有用な基準となるものの，前腕屈側部の軟部の腫瘍や前腕の骨腫瘍における腫瘍の切除範囲と患肢機能温存の関係については今後も検討を重ねる必要があるといえる．腫瘍切除後に発生する組織欠損に対し何らかの機能再建手術を加えた症例は7例である．腸骨片移植に関節形成術を加えたもの (Case 2)，腱固定術 (Case 5) 以外の5例には microsurgical tissue transfer を行った．その内訳は free mucle graft が1例 (Case 4)，F. V. F. G が4例 (Case 6, 7, 8, 9) である．その成績は血管吻合上に問題のあった1例 (Case 6) を除いて予期した結果が得られている．この結果は従来の方法では患肢の機能温存が期待できずに切・離断術に踏み切らざるを得ない症例においても microsurgery を用いることにより機能温存が可能なことを示している．Microsurgical tissue transfer は腫瘍切除における根治性と患肢機能温存の両立をはかる上で有力な手段となりうるといえる．

## 文　　献

1) Eilber, F. R., et al.: Advances in the treatment of sarcomas of the extremity. Current status of limb salvage. Cancer, 54: 2695-2701, 1984.
2) Enneking, W. F., et al.: A system for the surgical staging of musculo-skeletal sarcoma. Clin Orthop., 153: 106-120, 1980.
3) Jaffe, N., et al.: Recent advances in the chemotherapy of metastatic osteogenic sarcoma. Cancer, 30: 1627-1631, 1972.
4) Jaffe, N., et al.: Local en bloc resection for limb preservation. Cancer Treat Rep., 62: 217-223, 1978.
5) Rosen, G., et al.: Chemotherapy, en bloc resection and prosthetic bone replacement of osteogenic sarcoma. Cancer, 37: 1-11, 1976.

日 手 会 誌, 第2巻 第1号 243-248, 1985

# 当教室の過去15年間における手の悪性腫瘍とその治療

東京医科大学整形外科学教室
樫山政宏・三浦幸雄
今給黎篤弘・井上全夫
武井良憲・高山俊明
同上 形成外科学教室
牧野惟男・渡辺克益

# Analysis of Malignant Tumors of the Hand for 15 years in our Department

Masahiro Kashiyama, et al.
Department of Orthopedic Surgery, Tokyo Medical College

In the past 15 years, tumors of the hand and wrist treated in our department totalled 189, with 93 tumors of the bone and 96 tumors of the soft tissues exclusive of the ganglion. Of bone tumors of the hand, only three (3.2%) were malignant tumors originating in bone such as parosteal osteosarcoma, Ewing's sarcoma and chondrosarcoma. Malignant tumors originating in soft tissue, fibrosarcoma and clear cell sarcoma, accounted for only two cases. In this retrospective study, we selected 12 cases of primary malignant tumors of the hand including giant cell tumor and epithelial tumor, and examined whether or not the concept of surgical staging system by Enneking could be applicable to them.

We performed so-called wide resection in consideration of the preservation of the affected limb. Review of the results of treatment revealed that, as far as the hand was concerned, this operation did not always agree with those proposed by Enneking. The postoperative function was good in all the cases of Stage IA tumor. It was poor in stage II and III tumors irresective of the compartment. Classification by the site disclosed that the postoperative function was poor with tumors of the palm and thumb. Life-related prognosis depnded more on the characteristics of the malignancy of tumor itself than on the stage of tumor. From the viewpoint of the postoperative preservation of the affected limb, resection by Ray units seemed most effective in the present series.

過去15年間に当教室で経験した手および手関節発生の骨・軟部腫瘍は，骨腫瘍93例，ガングリオンを除く軟部腫瘍96例，総数189例である．そのうち悪性腫瘍は骨原発性として傍骨性骨肉腫，Ewing肉腫，軟骨肉腫の3例3.2%で，全国骨腫瘍登録でも1.9%と少い[7]．また軟部原発性としては線維肉腫，明細胞肉腫の2例2%で，厚生省軟部腫瘍班の調査でも2.7%と少い[3]．今回われわれは，巨細胞腫，上皮性腫瘍を含めた原発性悪性腫瘍12例についてretrospectiveにEnnekingのSurgical staging systemの概念を取り入れて考察を加え報告する[1)2)]．

症例の概要はTable 1のごとくである．case 1～5は原発性骨軟部悪性腫瘍群で，case 6～9は上皮性悪性腫瘍群である．Giant Cell Tumor群は3例とも手関節部に発生した病理組織学的にGrade IないしIIのものである．

**Key words**: primary malignant tumor, hand, surgical treatment, Enneking's surgical staging system
**Address for reprints**: Masahiro Kashiyama, M. D., Department of Orthopedic Surgery, Tokyo Medical College, 6-7-1 Nishishinzyuku, Shinzyku-ku, Tokyo, Japan.

**Table 1** Primary malignant tumors of the hand (including giant cell tumor)

| Case | Age | Sex | Histology | Complaint | Duration | Affected region & size | Stage | Surgical treatment* | Combined therapy: Radiation | Combined therapy: Chemotherapy | Result (ADL) | Prognosis |
|---|---|---|---|---|---|---|---|---|---|---|---|---|
| No. 1 | 48 | M | Parosteal osteosarcoma | Tumor | 6 M | Bone tumor | $I_A$ | RA+reconstruction | × | ○ | Good | decease (other disease) |
| 2 | 29 | F | Ewing's sarcoma | Swelling | 2 W | | $II_B$ | ME+reconstruction | ○ | ○ | Fair | recurrence metastasis decease |
| 3 | 15 | M | Chondrosarcoma | Sprain of wrist | by accident | | $I_A$ | WR | × | ○ | Good | |
| 4 | 42 | M | Fibrosarcoma | Tumor | 10 Y | | $I_B$ | ME➡RA | ○ | ○ | Poor | recurrence |
| 5 | 16 | F | Clear cell sarcoma | Tumor | 6 M | | $I_A$ | WR | × | ○ | Good | |
| 6 | 69 | M | Malignant melanoma | Granuloma | 2 Y | | $II_A$ | RA | × | ○ | Fair | metastasis decease |
| 7 | 45 | M | Malignant melanoma | Pigmentation | 5 Y | | III | POCWR | ○ | ○ | Fair | metastasis decease |
| 8 | 65 | M | Squamous cell carcinoma | Granuloma | 6 Y | Soft tissue tumor | $I_A$ | RA | × | ○ | Good | metastasis decease |
| 9 | 51 | M | Squamous cell carcinoma | Tumor | 2 Y | | $I_A$ | WA | × | ○ | Excellent | |
| | | | | | | | | | | | | |
| 10 | 30 | F | Giant cell tumor (Grade I～II) | Motion pain | 5 M | | $I_B$ | WR+reconstruction | × | × | Good | |
| 11 | 18 | F | Giant cell tumor (Grade I) | Motion pain | 1 Y | | $I_B$ | WR+reconstruction | × | × | Good | |
| 12 | 25 | F | Giant cell tumor (Grade II) | Tumor | 2 Y | | $I_A$ | WR | × | × | Excellent | |

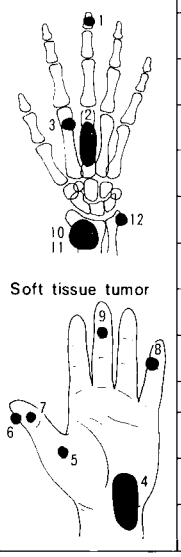


*ME : marginal excision
WR : wide resection
WA : wide amputation
RA : radical amputation
POCWR : preoperative combined therapy and wide resection

**Table 2** Surgical procedure

| Stage | Histology | Surgical Treatment |
|---|---|---|
| $I_A$ | Parosteal osteosarcoma | Radical Amputation+index transfer |
| | Chondrosarcoma | Wide Resection |
| | Clear cell sarcoma | Wide Resection |
| | Squamous cell carcinoma | Radical Amputation |
| | Squamous cell carcinoma | Wide Amputation |
| | Giant cell tumor | Wide Resection |
| $I_B$ | Fibrosarcoma | Marginal Excision $\xrightarrow{\text{(recurrence)}}$ Radical Amputation |
| | Giant cell tumor | Wide Resection+fibula graft & restoration of inferior radio-ulnar joint |
| | Giant cell tumnr | Wide Resection+fibula graft |
| $II_A$ | Malignant melanoma | Radical Amputation |
| $II_B$ | Ewing's sarcora | Marginal Excision+iliac bone graft |
| III | Malignant melanoma | Preoperative Combined Therapy and Wide Resection |

**Table 3**　Postoperative functional result (ADL)

| procedure \ stage | | $I_A$ | $I_B$ | $II_A$ | $II_B$ | III |
|---|---|---|---|---|---|---|
| Intralesional | | | | | | |
| Marginal Excision | | | × (No. 4) | | △ (No. 2) | |
| Wide | Resection | ◎○○ (No. 12, 3, 5) | ○○ (No. 10, 11) | | | |
| | Amputation | ◎ (No. 9) | | | | |
| Radical | Resection | | | | | |
| | Amputation | ○○ (No. 1, 8) | | △ (No. 6) | | |
| | Disarticulation | | | | | |
| Preoperative Combined Therapy and Wide Resection | | | | | | △ (No. 7) |

〔Surgical procedure & stage〕
◎ : Excellent(normal)　○ : Good(slightly disturbance)
△ : Fair(severe disturbance)　× : Poor(useless)

| Site of the hand \ ADL disturbance | Excellent | Good | Fair | Poor |
|---|---|---|---|---|
| Tip region (II～V) | ○ | ○* | | |
| Phalangeal region (II～V) | | ○ | | |
| Thumb | | ○ | ○○ | |
| Metacarpal region | | ○ | ○* | ○ |
| Wrist | ○ | ○*○* | | |
| Total | 2 | 6 | 3 | 1 |

＊ : with reconstruction

さて Enneking の surgical staging system については御承知のように，骨・軟部腫瘍を区別せず組織型で Low grade ($G_1$) と High grade ($G_2$) に分け，stage I は低悪性で転移の無いもの，stage II は高悪性で転移の無いもの，stage III は転移のあるものとし，さらに腫瘍の広がりを考慮して Intracompartment ($T_1$) のものを A，Extracompartment ($T_2$) のものを B とし，手術適応として stage $I_A$ には wide resection を，$I_B$ には wide amputation を，II 以上には radical resection ないし disarticulation を勧めている．なお，手における compartments とは，five rays（各指と内在筋），腱鞘，個々の中手骨，手根骨その他としている．

この stage 分類を参考にしてわれわれの症例を分類してみると (Table 2)，$I_A$ が 6 例，$I_B$ が 3 例，$II_A$，$II_B$，III が各 1 例で，low grade malignant intracompartment な腫瘍が多かった．$I_A$ に対しては 4 例に wide resection が，2 例に radical amputation が，また $II_A$ の 1 例にも radical amputation が行われているが，$I_B$ $II_B$ すなわち extracompartment な腫瘍では marginal excision 2 例，wide resection と再建術 2 例となっており，このグループではスペースにゆとりのない手の解剖学的特徴から Enneking の Surgical procedure とは必ずしも一致していない．再建術としては示指移行術，腓骨移植関節固定術，腸骨移植術などが 4 例に施行されている．

術後の機能評価を手の基本的運動動作を基準に Excellent (normal), Good（軽度障害），Fair（高度障害），Poor (useless) の 4 段階にわけ検討した[5] (Table 3)．staging と surgical procedure との相関では，stage $I_A$ $I_B$ で wide または radical resection 例に好結

Table 4 Prognosis.

| Stage | Histology | Operation 6M 1Y 3Y 5Y 10Y |
|---|---|---|
| $I_A$ | Parosteal osteosarcoma | → Decease (other disease) |
| | Chondrosarcoma | → Good |
| | Clear cell sarcoma | → Good |
| | Squamous cell carcinoma | → Metastasis → Decease |
| | Squamous cell carcinoma | → Good |
| | Giant cell tumor | → Good |
| $I_B$ | Fibrosarcoma | → Recurrence → Amputation (above elbow) |
| | Giant cell tumor | → Good |
| | Giant cell tumor | → Good |
| $II_A$ | Malignant melanoma | → Metastasis → Decease |
| $II_B$ | Ewing's sarcoma | Recurrence → Metastasis → Decease |
| III | Malignant melanoma | → Decease |
| % Survival | | 80% 50% 50% |
| % Local recurrence | | 9% 14% 25% |

果を得ている．stage $I_B$ で poor 例は，切断を拒否したため marginal excision を施行した例である．stage II, III 群は一般に不良であった．罹患部位別でみると，指尖部は良好であるに反し，手掌部の腫瘍例では不良であった．ray amputation された II～V 指列では良好だが，母指切断例はやはり機能的に問題を残している．局所再発および生命的予後については，Table 4 のごとく局所再発は 1 年で 14 %，3 年で 25 %の発生率であり，切除範囲の少いものにみられた．生命的予後は，統計的には 3～5 年で生存率 50 %と低下している．死亡例は悪性黒色腫 2 例，扁平上皮癌，Ewing 肉腫各 1 例であるが，stage 分類というよりも腫瘍そのものの malignancy の特徴に関係すると思われた．軟部組織にゆとりの無い手の解剖学的特徴から，Enneking の Surgical margin，川口の Currative margin[4] の設定がむつかしい場合や，悪性黒色腫のような多中心性に生じる皮膚悪性腫瘍においては切断を第 1 選択することが望ましく，指に生じる悪性腫瘍では ray amputation が高く評価されよう．

## 症　　例

surgical stage にしたがい主な症例を供覧する．

症例 1，48 才，男，消防士，stage $I_A$，主訴は右中指末節の腫瘤．X 線上第 3 末節骨に傍骨性の腫瘍陰影を認め，肉眼的には灰白色弾性硬で骨皮質に密着していた．手術は tumor を含めた中手骨の radical amputation を行い示指移行術を行った．組織所見は，異形性の紡錘形細胞と類円形の細胞より成り類骨形成を認め傍骨性骨肉腫と診断した (Fig. 1-a)．全国骨腫瘍登録でも指骨の 3 例を見るのみである．経過良好であったが脳卒中で死亡した．

症例 8，65 才，男，無職，Stage $I_A$，左小指尖部腫瘤と潰瘍形成を主訴として来院．癌真珠，異角化を認め，扁平上皮癌と診断し ray amputation したが転移死亡した．

症例 4，42 才，男，調理師，stage $I_B$，右手掌部反復再発性の腫瘍で手根管内から母指球さらに第 1 指関節にまでおよんでいた．いわゆる広範囲切除をしたところ，1 年 8 ヵ月で再発し上腕骨顆上部切断した．組織

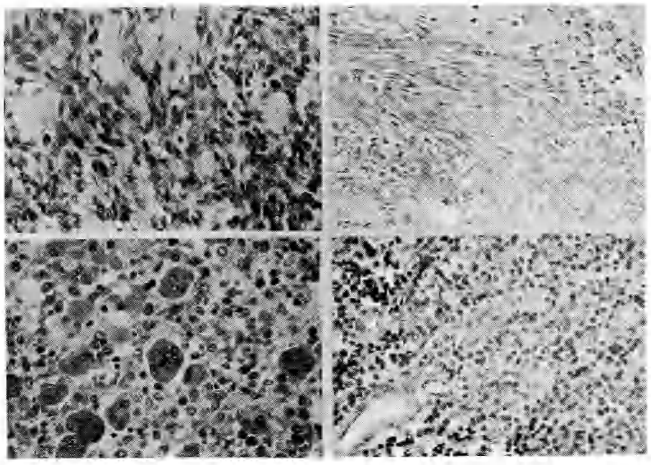

Fig. 1　a) Parosteal osteosarcoma
b) Fibrosarcoma
c) Giant cell tumor
d) Ewing's sarcoma

学的所見は紡錘形細胞の束状配列を示し好銀線維形成が強く線維肉腫と診断した(Fig. 1-b)．現在経過観察中である．

症例10，30才，女，デザイナー，stage $I_B$，右手関節の運動時痛出現，X線上，橈骨遠位端に腫瘍陰影と骨皮質膨瘤一部消失を認める．いわゆる鳥山の3型[8]で巨細胞腫を疑い，橈骨下端切除し腓骨頭移植関節固定術を施行した．組織所見は紡錘形ないし星芒状の細胞の増殖とEpulis型巨細胞の均等な増殖を示し，Jaffe Grade I～IIの巨細胞腫と診断した(Fig. 1-c)．

症例6，69才，男，会社員，stage $II_A$，抜爪後悪性肉芽変化を来たし来院，悪性黒色腫と診断しray amputation施行したが9ヵ月で転移死亡した．

症例2，29才，女，電話交換手 stage $II_B$，他医にて骨髄炎の診断で紹介来院する．右手第3中手骨部を中心に硬い腫瘤を認める．X線にて，第3中手骨にまだら状の骨萎縮像と一部皮質の不整を認め，中手骨亜全摘，腸骨骨移植術を行った．組織所見は高色素性の小円形細胞の集合性増殖を示し，好銀線維で大きく区画されるが，個々の細胞間への侵入は認められない．PAS陽性グリコーゲン顆粒も存在しEwing肉腫と診断した(Fig. 1-d)．本例は2年後死亡している．全国骨腫瘍登録でも本例1例のみである．

なお症例1，2，5は，第19回本学会で報告している[6]．

## 結　　語

以上教室で治療された12例の原発性悪性腫瘍例に対して，Ennekingの Surgical Staging System に基づき retrospective に検討を行ってみた．われわれは患肢温存を考慮した，いわゆる広範囲切除を行ってきたが，手の場合は解剖学的特徴から必ずしもEnnekingの治療適応とは一致しない．術後の機能評価からみると，stage $I_A$ は全例良好であった．stage II，III群では，compartmentにかかわらず不良であった．術後患肢機能温存からは，ray amputationが優れていた．生命的予後に関してはstage分類によるよりも腫瘍そのものの malignancy の特徴に関係しているものと思われた．

## 文　　献

1) Enneking, W. F.: Musculoskeletal Tumor Surgery. Churchill Livingstone, 1983.
2) Enneking, W. F., et al.: A system for the surgical staging of musculo-skeletal sarcoma. Clin. Orthop., 153: 106-120, 1980.
3) 古屋光太郎：軟部腫瘍の分類と疫学，整形外科

Mook, 38: 1-8, 1985.
4) 川口智義 他：軟部腫瘍の手術療法，整形外科 Mook, 38: 98-119, 1985.
5) Lindsay, W. K., et al.: Direct digital flexsor tendon repair. Plast. & Reconst. Surg., 26: 613-621, 1960.
6) 牧野惟男 他：興味ある悪性腫瘍の3例，整形外科，27: 1507, 1976.
7) 日本整形外科学会骨腫瘍委員会：全国骨腫瘍患者一覧，58: 1983.
8) 鳥山貞宣：骨腫瘍のX線診断，日整会誌，52: 271-285, 1978.

**発 言** 札幌医科大学整形外科 薄井 正道

Enneking は指列に発生したものは，腫瘍が別の組織外に進展した場合でも，指列にとどまっている限り intra compartment と考えており，私共の症例は，それに準じて分類した．ただ Palm や carpal bone に発生した場合の stage 分類は困難と思われます．これらの部分については，今後もさらに細かい検討が必要と思われます．

**質 問** 北海道大学形成外科 杉原 年樹

Malignant melanoma の2例が共に予後不良とのことですが，私共も過去8年48例の経験より治療のきわめて難かしい Tumor と考えております．

先生の2例について原発巣の Clark's level or Breslow の thickness および所属リンパ等転移の有無についてお教え頂ければ．

◎石井座長に対する回答

とくに手指原発のものが予後が悪いということはないと考えている．

TNM stage にて決めるが手指でも5手は50％程度と思う．

樫山先生よりの質問に対する回答

cryosurgery は手指には適応とならない．広範囲切除の困難な硬口蓋原発の2例に用いたが再発1例をみている．Cryoimmunity の問題は未だ明確な結論はでていないと思う．化学療法は DTI と，VCR, ACNU の3者併用が一般的と思う．

**回 答** 東京医科大学整形外科 樫山 政宏

2例とも Clark 5型であった．その内1例は腋窩リンパ節移転があり，郭清を行っている．

**発 言** 三重大学整形外科 萩原 義郎

Enneking らの Surgical Staging System は大変有用であるが，その幅にも若干の泣きどころがある，すなわち手，足，鼠径部などがそれに相当する．これらの部位に生じる tumor にこの system を強いて応用しようとすると無理が生じる場合が多い，とくに extrinsic muscle の tendon 部分の罹患がある場合 radical resection は非常にその意味に問題がある．

**回 答** 東京医科大学整形外科 樫山 政宏

今回われわれは Enneking の手の compartments に基づき分類した．御指摘のとおり手の解剖的特徴から，Extra compartment な腫瘍では，適合しずらい場合もある．今後細かい検討を要すると考えます．

**質 問** 札幌医科大学整形外科 石井 清一

手の悪性骨：軟部腫瘍の化学療法について特別な考えがあればお教えください．

**回 答** 東京医科大学整形外科 樫山 政宏

CYVADIC, CYVADACT, HDMTX-CFR などの全身化学療法の併用療法が主体です．手前腕には局所動注療法が良いと思いますが，今回の報告症例には施行しておりません．

日 手 会 誌, 第2巻 第1号 249-254, 1985

# 前腕変形に対する尺骨延長術の試み

大阪医科大学整形外科学教室
阿部宗昭・木下光雄
茂松茂人・森下忍
小林一朗・森本法生
小野村敏信

# Lengthening of the Ulna for the Forearm Deformity

Muneaki Abe, et al.
Department of Orthopaedic Surgery, Osaka Medical College

Upper limb length discrepancy dose not usually cause functional impairment as in the case of lower limb except cosmetic insult. However, inequality or discrepancy of length of the radius and ulna causes not only shortening of the forearm but also deformity in the wrist and dislocation of the radial head. Lengthening of the ulna or radius is considered to be optimal treatment for marked discrepancy of the forearm bones. The authors report three cases (one ulnar ray deficiency and two multiple exostosis) that were treated by ulnar lengthening using the Wagner apparatus.

Case 1. Congenital ulnar ray deficiency.

An 6-year-and-10-month-old male presented with short left upper limb, bony bulging in the anterolateral region of the elbow and marked ulnar club hand (Fig. 1). Preoprative radiograms show shortening of the ulna, ulnar deviation of the hand and dislocation of the radial head (Fig. 2.a). A ulnar lengthening was performed using Wagner apparatus. Five mm lengthening was obtained at the time of initial surgery. By continuous distraction, the ulna was lengthened so as to being its distal end to the same level as that of the radius. During distraction, range of motion exercise for the elbow and wrist was encouraged to prevent contracture of the joint (Fig. 4). An 28 mm distraction was gained at the 49th day after initial surgery (Fig. 2b). At that time distraction apparatus removed and 28 mm length fibula graft was placed in the gap and secured with intramedulary Kirshner wire fixation (Fig. 2c). Examination 2 years after ulnar lengthening demonstrated improvement of flexion mo tion of the elbow and supination motion of the forearm and maintenance of correction of the ulna club hand (Fig. 1b). On the radiogram slight recurrence of the radial head dislocation is noted (Fig. 2d).

Case 2. Multiple exostosis

An 10-year-and-6-month-old male admitted to our hospital to correct his ulnar club hand deformity. Preoperative radiograms show huge osteochondroma of the distal end of the ulna, bowing of the radius and posterolateral subluxation of the radial head (Fig. 3a). The ulna was lengthened 36 mm at the 50th day after osteotomy (Fig. 3b). Eighteen months after surgery, radiographs demonstrate improvement of the ulna shortening, spontaneous correction of radial articular angle and well reduced radial head dislocation (Fig. 3c).

Case 3. Multiple exostosis

An 8-year-and-3-month-old male was operated on for shortening of the left forearm and ulnar deviation of the hand. The ulna was lengthened 23 mm at the 28th day after first operation. Fibula

**Key words:** ulnar lengthening, forearm deformity
**Address for reprints**: Muneaki Abe, M. D., Department of Orthopaedic Sugery, Osaka Medical College, 2-1, Daigakucho, Takatsuki, 569, Osaka.

was grafted at completion of lengthening. Five months after lengthening ulnar club hand has been satisfactly corrected.

Details of lengthening of the ulna the authors have done were surmmarized on Table 1. Based on our experience, ulnar lengthening can be performed without major complication. Ulnar lengthening not only corrects ulnar club hand and reduces dislocation of the radial head, but also gives desirable effect both on the radial epiphysis and capitellar epiphysis (Fig. 5, 6).

前腕では橈骨と尺骨の発育に不均衡がある場合は前腕の短縮のみならず手関節，肘関節の変形と機能障害を伴いやすい．われわれは先天性尺骨形成障害例と多発性外骨腫による尺骨の発育障害例に対しWagner延長器を用いて尺骨の延長を行ったところ前腕短縮の改善と変形の矯正が得られたので報告する．

## 延 長 方 法

第1回手術：駆血帯下に手術を開始する．前腕尺側中央部に小切開を加え骨膜下に尺骨を露出する．透視下にて尺骨中枢部および末梢部に4 mmのSchanz釘を2本づつねじ込んだ後，尺骨骨切りを行う．骨膜は骨切り部で横切する．Wagner創外固定器を装着し約5 mm延長して手術を終了する．

術後は1日1 mmを目安として延長を続け，予定の延長量に達した時点で骨移植術を行う．

第2回手術：Wagner創外固定器を一旦はずし，Schanz釘はつけたまま駆血下に手術を開始する．初回手術時の切開線を再度開き，延長部を展開する．得られた延長量と同長の腓骨を骨膜下に採取し，消毒したWagner創外固定器を再度装着して，最終延長量より2 mm長く延長し，腓骨を移植する．移植骨片がはずれないよう注意して創外固定器とSchanz釘を抜去するが，移植骨片には適度な圧迫力が加わって安定性は良好なのが普通である．3 mm前後の太めのKirschner鋼線を透視下にて肘頭より刺入して髄内固定を行う．

術後ギプス固定は4～5週間行い，以後は自動運動を許可する．抜釘術は骨癒合の得られた時点，すなわち術後4～5ヵ月時に行う．

## 症 例 の 紹 介

症例1．6才10ヵ月，男子．先天性尺骨形成不全例．

生下時より左上肢とくに前腕の短縮と手関節の尺屈変形があり，肘関節の軽度の屈曲障害と前腕の回外制限が認められた．

上肢長差は4.5 cm，橈骨頭は前外方に触れ，肘関節は20°の外反肘（健側10°）を呈し，屈曲は120°（健側135°）前腕の回外は30°に制限されていた．前腕は著しく短縮し手関節は25°の尺屈変形を認めた（Fig. 1,a）．

X線像では尺骨の著明な発育不全を認め，橈尺骨長のアンバランスによって生じたと思われる橈骨頭の脱臼と外反手変形を認めた（Fig. 2,a）．

手術は型のごとくであり，初回手術で5 mmの延長と回外制限の改善の目的で末梢側を30°回外位となるようにSchanz釘をねじ込み，創外固定器を装着した（Fig. 2,b）．以後7週をかけて28 mm延長し，手関節の尺屈変形，および橈骨頭の脱臼位の改善が得られたので28 mmの腓骨を移植した（Fig. 2,c）．

術後2年の現在，肘関節の屈曲は130°，前腕の回外は40°と改善は軽度であるが，手関節の尺屈変形はほぼ消失し，前腕の短縮も術前より目立たなくなっている（Fig. 1,b, Fig. 2,d）．

症例2．10才6ヵ月，男子．多発性外骨腫例．

a. before lengthening (6 yrs.)　b. after lengthening (8 yrs.)

**Fig. 1** Case 1. Congenital deficiency of the ulna
a. Preoperative status demonstrates marked ulnar deviation and forearm shortening.
b. Two years after ulnar lengthening. The deformities have been corrected.

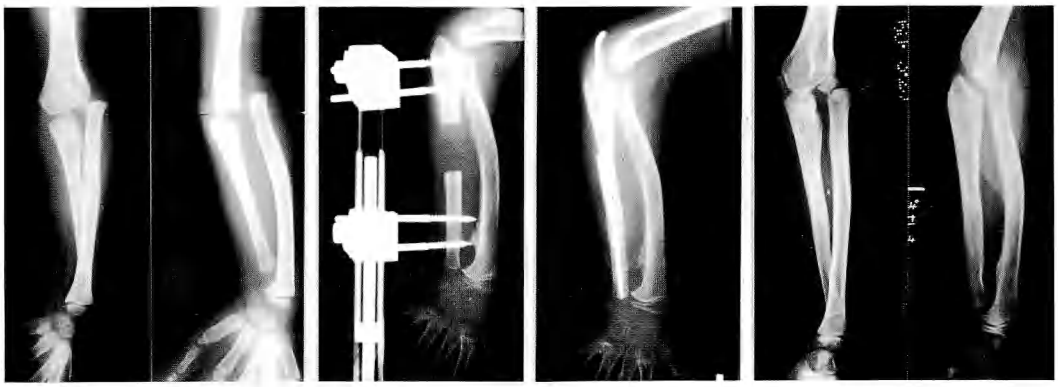

a　b　c　d

**Fig. 2** Case 1. Congenital deficiency of the ulna
a. Preoperative radiograms show shortening of the ulna, ulnar deviation of the hand and dislocation of the radial head.
b. Seven weeks after osteotomy at completion of lengthening.
c. Two days after 28 mm fibula grafting. Radial head dislocation is reduced and ulnar deviation is corrected.
d. Two years after surgery, correction of the ulnar deviation has been maintained. Note slight recurrence of the radial head dislocation.

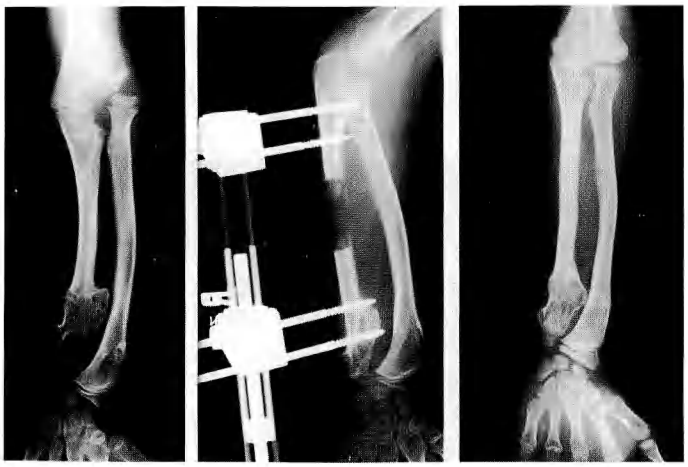

a　b　c

**Fig. 3** Case 2. (10 yrs.) Multiple exostosis
a. Preoperative radiogram shows osteochondroma of the distal end of the ulna. The radius shows bowing, ulnarward tilt of the epiphysis and posterolateral subluxation of the radial head.
b. Seven weeks after osteotomy at completion of lengthening.
c. Eighteen months after surgery. Note improvement of shortening of the ulna, spontaneous correction of bowing of the radius and well reduced radial head dislocation.

右尺骨遠位端に大きな腫瘤を触れ，手関節は著明な尺屈変形を認めた(Fig. 3,a)．上肢長差は 1.5 cm であり，橈骨頭は外後方に突出し肘関節は 40° 伸展が障害されていた．

7週間で 36 mm 延長し，腓骨より 36 mm の骨移植を行った (Fig. 3,b)．術後1年6ヵ月の現在，前腕の

短縮と尺屈変形は矯正され，肘関節の伸展障害も15°に改善している（Fig. 3,c）．

症例3．8才3ヵ月，男子．多発性外骨腫例．

左上肢の短縮（3 cm）と手関節の尺屈変形を（30°）を認めたが橈骨頭の脱臼はなく肘関節の屈伸運動には障害はなかった．しかし回外は30°に制限されていた．

4週間で23 mm延長し腓骨よりの骨移植を行った．術後5ヵ月の現在，前腕の短縮は改善し，手関節の変形も良好に矯正されている．

## 考　　察

下肢では肢長差が直ちに歩行に影響を与え，補高，下肢延長などによる肢長調整が問題となるが，上肢では肢長差は問題となることは少く肢長調整を目的とした肢の延長術が適応となることは少い，しかし，上肢とくに前腕では橈骨と尺骨の成長の不均衡は前腕の短縮とbowing，手関節の変形，橈骨頭の脱臼を引き起こし美容上の問題のみならず肘関節や手関節の機能障害を生じるので治療の対象となってくる．

今回，対象としたのは先天性尺骨形成障害例と多発性外骨腫例であり，いずれも前腕の短縮の改善と手関節の尺屈変形の矯正を目的に延長術を行った．以下に本延長術を施行する上での問題点について検討を加える．

1．延長方法について

一期的に延長する方法と延長器を用いて持続的に延長する方法がある．一期的な延長はDal Monteら[1]やFogelら[3]の報告によると2.0 cmが限度であり大幅な延長は期待できない．一方，延長器による方法[1)2)4)]は日時は要するが尺骨長の30～50％の延長が比較的安全に行え，橈骨頭脱臼のあるものではその自然整復も期待できるのでより有用な方法と考えられる．

延長器は装着および操作の簡単なWagner式を用いた．重量がやや重い欠点はあるが5～6才以上であれば装着したまま肘関節の屈伸運動，手関節の機能訓練が可能であり長期に装着しても関節の拘縮を来たす恐れはない（Fig. 4）．

2．延長量について

われわれの症例の延長量については初回量が3～5 mmであり，延長期間は28～50日かけ最終延長量は23～36 mmであった（Tab. 1）．1日の延長量は平均0.57～0.82 mmであり目標とした1日1 mm量に達していない．これはわれわれの延長術がいわば手探りの状態で行ったため安全を第一とし少めの1日延長量となったことや後述のテクニカルな点で延長のロスが生じたことによるもので，1日の延長量が症例ごとに

**Fig. 4**　During lenghening, patient can do ROM exercise of the elbow, wrist and forearm with Wagner apparatus.

**Table 1**　Datails of lengthening of the ulna

| Case | Age at Operation (yrs.) | Lengthening at the time of Surgery (mm) | Duration of lengthening (day) | Final gain at the end of lengthening (mm) | Distracted length per day (mm) | Lengthening rate to ulna (%) |
|---|---|---|---|---|---|---|
| 1 | 6 | 5 | 49 | 28 | 0.57 | 26.7 |
| 2 | 10 | 3 | 50 | 36 | 0.72 | 28.8 |
| 3 | 8 | 4 | 28 | 23 | 0.82 | 19.5 |

増加しているごとく，今後，延長の期間は短縮可能と考えている．

最終延長量は下肢のごとく健側の長さにそろえることを目的とした延長ではないので術前から決めることは難かしい．Dal Monte は健側の橈尺骨の比より患側の尺骨の延長量を求めているが，多発性外骨腫例では両側罹患もあり必ずしも実際的ではない．尺骨の延長量を増加するにつれて尺骨末端は遠位側へ移動し，同時に橈骨頭も末梢へ移動してくるので，われわれは尺骨末端が手根部に達し手関節の尺屈変形が矯正され，脱臼位にある橈骨頭が整復位となった時点を最終的な延長限度として直ちに第2回手術へ移行するようにした．

3.　合併症について

延長術による合併症としては血管，神経系のもの，釘刺入部感染，骨癒合遷延などが考えられるが，われわれの症例では，症例1の延長中に一過性の橈骨神経深技麻痺様症状を来たした以外はみられなかった．症例1の場合も延長を中止することで数日で回復し以後の延長では麻痺症状はみられなかったので疼痛によるものであったのかも知れない．

延長器の操作の技術上の問題として症例2では延長器と釘の連結部のゆるみによる軸転位と延長ロスがあったが，延長時の抵抗の変化で発見できX線コントロールで容易に修正可能であった．

4.　骨移植術について

Dick ら[2]や Price ら[4]は延長器を装着したまま新生骨による骨癒合を期待し，Dal Monte ら[1]は内固定は行うが新生骨による架橋を期待し骨移植を行っていない．小児では骨移植を行わなくても新生骨による骨癒合は期待できるが長期間を要するうえに遷延治癒や偽関節を生じる場合[1)4]もあるので，われわれは最終延長量に達すると直ちに腓骨よりの骨移植を行う方が骨癒合も確実であり治療期間も短縮できるなど有利な点が多いと考える．腓骨の横径は尺骨とほぼ同大であり移植骨として適しており，髄内釘が使用でき内固定も簡単であるなど利点が多い．さらに腓骨採取部は骨膜下の採骨であるので術後1年も経過すると採骨部の識別が困難なほどに新生骨で置換され，後にまったく問題を残さない．

6.　尺骨延長による橈骨への影響

当初，われわれは延長術を前腕の短縮の改善と手関節の尺屈変形の矯正を目的に行ったが，術後経過で骨端線や骨端核にも良影響のあることが判明した．すなわち，症例2では術前急峻であった橈骨遠位端傾斜角は術後徐々に改善され前腕の bowing も自然修正されてきている(Fig. 5)．また，亜脱臼位にある橈骨頭の圧迫によると思われる上腕骨小頭核の不整骨化像にも術後修復像がみられ，尺骨延長による橈骨への良い影響を与えたものとして興味深い所見である（Fig. 6)．

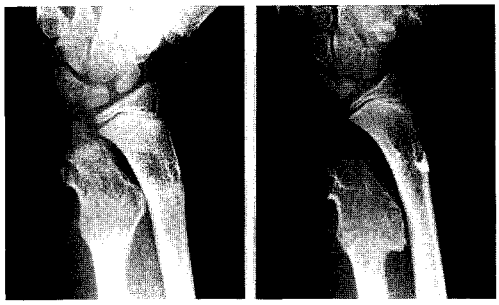

a　　b

**Fig. 5**

a. Before lengthening
b. 18 months after lengthening
Improvement of radial articular angle and spontaneous correction of bowing of the radius are shown.

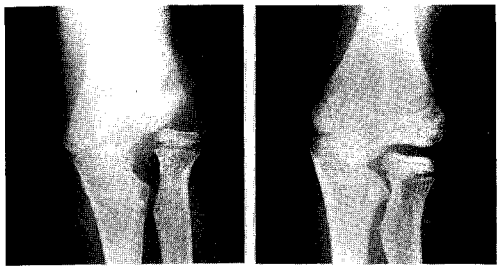

a　　b

**Fig. 6**

a. Before surgery
b. 18 months after surgery
Posterolateral subluxation of the radial head has been reduced. Note remarkable repair or remodeling of the capitellar epiphysis.

関節可動性に関しては手関節では屈伸運動には変化はみられなかったが，肘関節では橈骨頭が前方脱臼していた例では屈曲が，後方亜脱臼例では伸展可動域に改善がみられ，橈骨頭が整復位に近づいたことによる良影響と考えられる．しかし前腕の回旋運動に関しては橈骨の bowing の関係からか予期した改善は得られ

なかった.

## ま と め

尺骨の発育障害に起因する前腕短縮と手関節の尺屈変形例に対しWagner延長器を用いて持続的延長術を行い良好な成績が得られたので報告した．本法は種々の原因による小児の手関節の尺屈変形のほか橈屈変形にも応用が可能と思われる．

## 文 献

1) Dal Monte, A., et al.: Lengthening of the radius or ulna in asymmetrical hypoplasia of the forearm (Report on 7 cases). Italian J. Orthop. and Traumat., 6: 329-342, 1980.

2) Dick, H. M., et al.: Lengthening of the ulna in radial agenesis. A preliminary report. J. Hand Surg., 2: 175-178, 1977.

3) Fogel, G. R., et al.: Management of deformity of the forearm in multiple hereditary osteochondromas. J. Bone Joint Surg., 66-A: 670-680, 1984.

4) Price, C. T., et al.: Case report, Radial Lengthening for septic growth arrest. J. Pediat. Orthop., 3: 88-91, 1983.

日 手 会 誌, 第2巻 第1号 255-257, 1985

# 先天性表皮水疱症の一例

大阪大学医学部皮膚科形成外科班
前田 求・上地 貴
松本維明
大分医科大学皮膚科形成外科班
本多朋仁

# A Case of Recessive Dystrophic Epidermolysis Bullosa

Motomu Maeda, et al.
Division of Plastic Surgery, Department of Dermatology, Osaka University, School of Medicine

A case of Recessive Dystrophic Epidermolysis Bullosa with Squamous Cell Carcinoma in the right forearm and left Club hand like deformity produced by scar contracture is presented. Since his birth, he has experienced repeated episode of blister formation over all the skin and mucosal surface by gentle trauma.

Especially in hands and feet, the scar contractures have been produced as a result of blister formation. At 17 years old, his hand and feet became deformed like a club. At 32 years old, small eruption appeared on his right forearm and gradually grew out in size. At the first visit on our unit, the tumor became 13×8 cm in size and showed rough irregular surface and easy-bleeding. Axillary lymph node was palpable. Left hand was deformed like a club with flexion contructure. Under the diagnosis of Squomous Cell Carcinoma by excional biopsy, PEP was injected 10 mg×6 iv. before operation. R-abave-elbow amputation and axillary dissection were performed brachial block with nitrous oxide-oxygen. 3 month after this operation, the repair of club hand was done. Since then there have been no recurrence of tumor and good functional improvement of pinch action in left hand is also retained.

先天性表皮水疱症は軽微な機械的刺激に対して皮膚粘膜に水疱を生ずる疾患である．その中でも劣性栄養障害型先天性表皮水疱症は水疱が生後より全身殊に四肢末梢に発生し瘢痕を形成して治癒することをくり返す．その結果として小児期には手足の瘢痕拘縮が著明となり日常動作の障害となる．また粘膜も同様の変化を起し栄養不良となる予後不良の疾患である[1]．今回本疾患の成人例の右手に有棘細胞癌，左手の20年来の棍棒状指に対するPinch機能回復の手術を経験したので報告する．

## 症　　例

33才男性

家族歴：血族結婚ではなく，家系内に本症を認めない．

既住歴：特記すべきものなし．

現病歴：生下時より全身の皮膚粘膜に軽微な外力により水疱の形成がみられ，糜爛，潰瘍を生じ，瘢痕を残して治癒することをくり返していた．1才時にEpidermolysis Bullosaとの診断を受ける．2～3才

**Key words**: epidermolysis bullosa, squamouscell carcinoma, club hand, surgical treatment
**Address for reprints**: Motomu Maeda, M. D., 1-1-50, Fukushima Fukushima-ku, Osaka 553, Japan.

頃に四肢の爪甲脱落，小児期に手足の指趾の癒合が始まり17才時には両手足とも棍棒状を呈していた．32才頃より右手関節部に扁平腫瘤が生じ徐々にその大きさを増し，初診前1月で急激な増大をみた．

## 現　　症

身長162.4 cm 体重42.5 kg，体格小，頭髪は一部脱毛斑あり，眉毛外側1/3は脱落，全身のところどころに糜爛，潰瘍，萎縮性瘢痕，痂皮が混在．指趾の爪甲は脱落，手足は一塊となって棍棒状を呈している．また右手関節には屈側を中心として13×8 cm 大の扁平に隆起する腫瘤があり，表面は乳頭状不整，易出血性で厚い膿苔を付着している．(Fig. 1)．右腋窩には母指頭大腫脹リンパ節を個触知する．

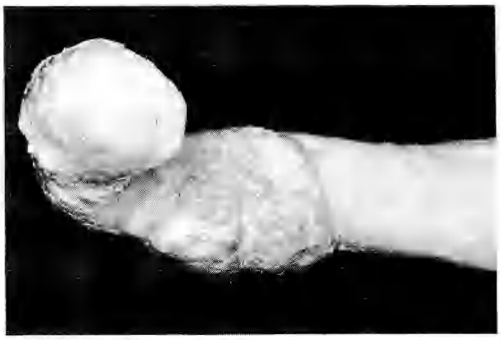

**Fig. 1**　Preoperation, Tumor of r wrist ～ forearm

**Fig. 2**　Photomicrograph of tumor specimen (H & E ×100)
There is invasion of dermis by epidermal masses, the cells of which are predominantly mature. Squamous cells showing relatively slight atypecality, Horn pearls are present.

検査所見：入院時一般検査の中で，血清総タンパク9.38/dl，グロブリン5.48/dl，$\alpha$-グロブリン34.3％，IgG 2344 mg/dl，IgA 468 mg/dl，IgM 41 mg/dl，フイブリノーゲン535 mg/dl，赤沈1時間値90 mm以外肝腎機能検査，骨シンチグラム，X線などに異常を認めなかった．

組織学的所見：右手関節部の病理組織像では表面は潰瘍化し痂皮を伴い不規則に増殖するSquamous cell nestが真皮中層に達し，それらのnestにはhorn pearlの形成を伴う．個々の腫瘍細胞はところにより強い異型性を示しTumor cell nest周辺の結合織内には多数のリンパ球の侵潤を認める(Fig. 2)．同時に施行した健常部の皮膚は光顕的には基底細胞下に裂隙を形成し，電顕的には，裂隙は基底膜直下に認められ，anchoring fibrilは著明に減少又はまったく認められないところがあった．

## 治　　療

入院後ただちにペプロマイシン10 mg×6回静注施行し，腫瘤の軽度の縮小をみた時点で，上腕神経伝達麻酔と笑気マスク麻酔下にエアーターニケットを使用して，肘関節上7 cmにて切断術を施行同時に右腋窩リンパ節廓清を行った．切除後の腫瘤標本ではhorn pearlをとり巻く腫瘍細胞の変性と小円形細胞の侵潤が見られた．術後は化学療法を行わず(Fig. 3-a)．

右上肢の手術後3ヵ月にて左棍棒状手に対してpinch機能回復を目的に伝達麻酔下に棍棒状手に埋もれた拇指の分離と示指列の除去，拇指と中指を対立位に保持するために拇指と中指の中手骨間に示指の中手骨を移植，皮膚欠損部には右鼠径部より真皮移植，表皮欠損部には右大腿内側健常部より表皮移植を行った(Fig. 3-b)．術後2年を経過する現在，腫瘍の再発の徴候を認めず，左拇指，中指間pinch力は1.2 kgあり最小限のADL動作可能となっている．

## 考　　察

先天性表皮水疱症は病理学的，遺伝学的，臨床的にさまざまな分類がなされているが[1)4)]．橋本の分類の常染色体劣性型で真皮内水疱形成型のHallopeau-

**Fig. 3**
a. Preoperative view of left hand
b. Post operative view

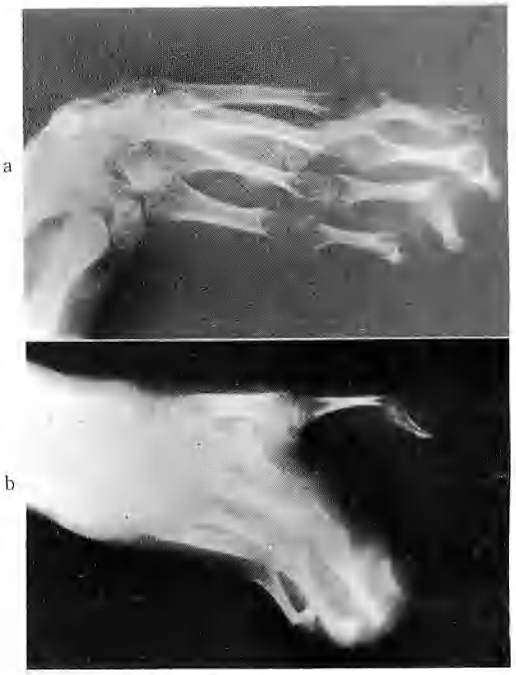


**Fig. 4** left hand X-ray
a. pre surgery
b. post surgery

Siemens 型栄養障害型表皮水疱症の汎発型は生後数時間内に皮膚・粘膜に外傷性または自発性に水疱を生じ，糜爛，潰瘍，2次感染を引きおこし，小児期には指趾が癒着して棍棒状手足を形成する．全身の間擦部にも同様の変化を来たし，青壮年期には消化器病変より貧血や栄養不良状態がもたらされまた瘢痕部より有棘細胞癌を生ずることがある予後不良の疾患である．幼小時[1)2)]より整形外科的処置を必要とするも，麻酔[3)6)]や手術手技の点や，治療が家族によって行われていることが多いことから四肢の機能の廃絶や，悪性腫瘍の発見が遅れる場合がある．木野ら[5)]，山内ら[7)]が報告しているが，幼小時より頻回の手術は必要で，出来るだけ愛護的に機能の温存を測り，定期的な通院の必要性を示唆し，成人においては常に瘢痕部よりの悪性腫瘍の発生を念頭においた follow が必要である．

## 文　　献

1) Cuono, C., et al.: Epidermolysis bullosa: curvent concept and wanagement of the aduanced hand deformity. Plast. & Reconstr. Surg., 62: 280-285, 1978.
2) Gveider, Jr. J. L., et al.: Care of the hand in recessiue epidermolysis bullosa. Plast. & Reconstr. Surg., 72: 222-227, 1983.
3) Hamann, R. A., et al.: Anesthetic management of a patient with epidermo lysis bullosa dystrophica. Anesthesiology, 34: 389-391 1971.
4) 橋本　功：現代皮膚科学大系，12 巻，中山書店 11，東京，1980.
5) 木野義武　他：先天性表皮水疱症による手指屈曲拘縮の治療—10 年間の観察例を中心として，日手会誌，1：344-348，1984.
6) Lee, C., et al.: Anesthetic management of a patient with recessive epidermolysis bullosa dystrophica. Anesthesiology, 43: 122-124, 1975.
7) 山内裕雄　他：劣性栄養障害型先天性表皮水疱症による手変形とその治療経験，日手会誌，1：340-343，1984.

日 手 会 誌, 第2巻 第1号 258-262, 1985

# Myleran誘発ラット欠指症の軟部組織病変

## —尺側列形成障害と指列誘導障害による欠指症の比較—

北海道大学医学部整形外科学教室
加 藤 博 之・荻 野 利 彦
三 浪 明 男・福 田 公 孝

# Anatomical Study on Oligodactyly Induced by Myleran with Special Reference to the Relationship between Skeletal and Soft Tissue Malformations

Hiroyuki Kato, et al.
Department of Orthopedic Surgery, Hokkaido University, School of Medicine

The present study was designed to demonstrate the relationship between skeletal and soft tissue malformations in oligodactyly. Two kinds of rat oligodactyly with different pathogenesis were used. One was oligodactyly of ulnar ray deficiency and the other was oligodactyly arisen from a disturbance of the formation of digital radiation. The former was induced in rat fetuses by a single oral administration of myleran to pregnant rats on the 9th day of pregnancy. The latter was produced by the same method on the 12th day of pregnancy. The dose of myleran administrated was 35 or 40 mg/Kg. Fetuses were surgically removed from their mothers on the 20th day of pregnancy. Serial horizontal sections through the forearm to the hand of fetuses were prepared. They were examined to investigate histologically the degree of dysplasia of skeletal, muscular, nervous, and vascular systems. In 17 limbs of oligodactylies of ulnar ray deficiencies, all hypothenar muscles were aplasia. Eight limbs had aplastic or rudimentary extensor carpi ulnaris and flexor carpi ulnaris. Five limbs had aplastic or rudimentary extensor digiti minimi. The thenar muscles were normal except one limb. The extensor carpi radialis longus and brevis, the flexor carpi radialis, and the extensor pollicis longus and brevis were normal in all limbs. The ulnar nerve and artery were usually aplasia or rudimentary, while the radial nerve and artery or the median nerve and artery were normal in all limbs. These findings support the idea that the more ulnar the muscular, nervous, and vascular systems the more their formations are disturbed. There were some relationships between the degree of deficiency of the muscular system and that of the ulna. When the ulna was aplasia or rudimentary, the extent of dysplasia of extensor carpi ulnaris or flexor carpi ulnaris was severe. In the limbs in which the pisiform was missing the abductor digiti minimi was always aplasia. When the middle part of the ulna showed dysplasia, the extensor indicis proprius always had dysplasia. On the other hand, when the inserted digit was missing, the extensor digitorum communis was rarely absent. These data suggest that the degree of dysplasia of the muscular system was dependent upon the status of the bone from where it originates rather than the bone where it is inserted.

In six limbs of oligodactyly arisen from a disturbance of the formation of digital radiation, all had no deficiencies of skeletal or soft tissue in the forearm. In the limbs that had four digits, index and middle finger tendons were parallel on the second radial digit. When the limbs had three digits,

**Key words:** congenital hand anomaly, oligodactyly, ulnar ray deficiency, muscle hypoplasia, histology
**Address for reprints:** Hiroyuki Kato, M. D., Department of Orthopedic Surgery Hokkaido University School of Medicine, Kita-15, Nishi-7, Kita-ku, Sapporo, 060, Japan.

index and middle finger tendons gathered on the radial side of the center digit, and ring finger tendons were present on the ulnar side of the same center digit.

## 緒　　言

四肢先天奇形の病態の解明は骨格病変を中心に行われてきた．ヒトの欠指症においても橈側列形成障害，尺側列形成障害，あるいは裂手症などの疾患についてX線像の分析結果が報告されている．しかしこれら成立機序の異なる欠指症における筋，神経，血管などの軟部組織の病態にどのような相違があるかについては明らかではない．一方，妊娠ラットにmyleranを投与すると投与日の違いにより尺側列形成障害による欠指症[1]と指列誘導障害による欠指症が出現する[3)4)]．今回，著者らは欠指症における軟部組織の病態を明らかにする目的で，両者のラット欠指症を組織学的に観察した．

## 実験材料および方法

体重250 g前後のWistarラットの雌と雄とを2：1で終夜同居させ，翌朝精子の認められたものを妊娠0日とした．妊娠9日目あるいは12日目に，myleranを35 mg/kgまたは40 mg/kg投与した．妊娠20日目に開腹により胎児をとり出した．9日目投与群で出現した尺側列形成障害による欠指症：17肢，12日目投与で出現した指列誘導障害による欠指症：6肢を対象とした．これらの前肢の肘関節部から指尖部にいたる範囲の連続横断切片を作製し，H. E. 染色を行って，以下の検索をした．

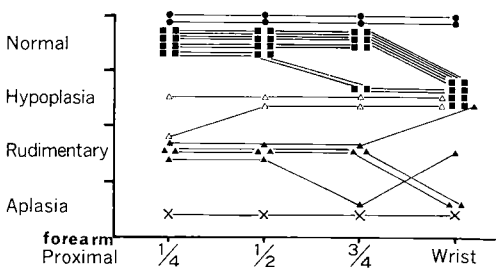


**Fig. 1**　Different degrees of aplasia of the ulna in myleran induced rats ulnar ray deficiencies
●—●：Normal, ■—■：Hypoplasia of distal parts,
△—△：Hypoplasia of any parts, ▲—▲：Rudimentary,
×—×：Aplasia

1.　骨，筋腱，神経，および動脈の形成障害の判定

ⅰ）上腕2頭筋腱の橈骨停止部遠位端（前腕近位1/4），ⅱ）円回内筋の橈骨停止部遠位端（前腕中央），ⅲ）母指伸筋群が橈側手根伸筋群の背側で交差する部（前腕遠位1/4），ⅳ）手関節部，そしてⅴ）CM関節部の5ヵ所の部位で，骨，筋腱，神経，および動脈の断面積を測定し，形成障害の程度を判定した．その場合，断面積が正常肢の25％以上を正常，25％未満を低形成，断面をかろうじて確認できる場合を痕跡，そして断面の確認が不能な場合を無形成とした．

2.　尺側列形成障害肢における骨の形成障害と筋腱の形成障害の関係

尺側列形成障害肢について，筋の形成障害の程度と尺骨の形成障害の関係を調べた．ついで筋の形成障害と起始部あるいは停止部の骨の形成状態の関係を分析した．

## 結　　果

1.　骨，筋腱，神経，および動脈の形成障害

1）　尺側列形成障害肢群

まず17肢の尺骨の各部位における形成障害の程度を判定すると，次の5つの型に分類された．すなわち，尺骨が全長にわたって正常と判定される正常型：2肢，前腕遠位1/4より末梢でのみ低形成がみられる末梢低形成型：8肢，すべての高位で低形成を示す全低形成型：2肢，尺骨全長が痕跡あるいは無形成と判定される痕跡型と無形成型がそれぞれ4肢と1肢である（Fig. 1）．

同様の方法を用いて筋腱の形成障害を型別に分類すると，これら5型に加えて筋の近位のみに低形成がみられる中枢低形成型を加えた6型に分類された．これら6型のうち，正常型を除く5型の占める割合を形成障害の出現頻度として，各筋について頻度の高い順に記すと，小指球筋：100％，小指固有伸筋：94％，次いで尺側手根伸筋：88％，尺側手根屈筋：88％であった．一方，長短橈側手根伸筋，橈側手根屈筋，長短母指伸筋では形成障害の出現頻度は0％であった．また，形成障害の出現頻度の高い筋ほど形成障害の程度も重篤であった（Table 1）．

**Table 1** Incidence of different degrees of aplasia of muscles in myleran induced rats ulnar ray deficiencies

| | Incidence | Hypoplasia | | | Rudimentary | Aplasia |
|---|---|---|---|---|---|---|
| | | distal, | any parts, | proximal | | |
| Hypothenar muscles | 100% | — | — | — | — | 17 |
| E.D.M. | 94% | 8 | 3 | — | 2 | 3 |
| E.C.U. | 88% | 7 | — | — | 3 | 5 |
| F.C.U. | 88% | 7 | — | — | 3 | 5 |
| E.I.P. | 53% | — | 2 | 3 | 2 | 2 |
| E.D.C. | 53% | 5 | 4 | — | — | — |
| F.D.P. | 47% | 1 | 6 | — | 1 | — |
| F.D.S. | 24% | 3 | 1 | — | — | — |
| Thenar muscles | 6% | — | — | — | — | 1 |
| E.C.R.L.&B. F.C.R. E.P.L.&B. | 0% | — | — | — | — | — |

(n=17)

神経の形成障害についてみると，正中神経と橈骨神経には明らかな障害は認められず，尺骨神経のみに形成障害が認められた．同神経の各部位において低形成以上の障害が認められたものの頻度を示すと，前腕中央では65％，前腕遠位1/4では94％，手関節部では100％であった．動脈の形成状態も神経と同様の傾向を示した．すなわち尺骨動脈のみに形成障害が認められ，その頻度は前腕中央で41％，前腕遠位1/4で94％，手関節部で100％であった．このように尺骨神経と尺骨動脈の形成障害は，前述した筋腱の形成障害に比し重篤で，しかも尺骨形成障害が全低形成型，痕跡型，あるいは無形成型の場合には，前腕遠位1/4あるいは手関節部の尺骨神経と尺骨動脈はほとんど無形成であった．

2) 指列誘導障害肢群

全肢において，前腕の筋腱，神経，動脈に形成障害は認められなかった．1指列欠損の欠指症では，最も橈側の指に本来の母指の腱が存在し，最も尺側の指に本来小指に属する腱が存在していた．橈側より数えて2番目の指には本来の示指と中指に属する腱が集合して走っていた．橈側より数えて3番目の指には，本来の環指の腱が認められた(Fig. 2-A)．さらに2指列欠損の場合は，中央の指の橈側に本来の示指と中指の腱が，中央の指の尺側に本来環指に属すべき腱が，それぞれ集合するように走っていた (Fig. 2-B)．

2. 骨と筋腱の形成障害の関係

尺側列形成障害の中で形成障害の出現しやすい尺側手根伸筋と尺側手根屈筋を用いて，尺骨と筋腱形成障害との間にどのような関係があるかを検討した．尺骨の形成障害が正常型の場合は，これら2筋の形成障害は全例正常型と判定されていた．しかし尺骨が末梢低形成型の17肢では，筋は15肢が全低形成型，2肢が痕跡型であった．また尺骨が全低形成型の場合は，全肢が痕跡型を示した．さらに尺骨が痕跡型あるいは無形成型の場合は，筋は全肢が無形成型であった (Fig. 3)．尺骨の形成障害が強いほど筋腱の形成障害の程度も強くなることが確認された．

さらに筋腱の形成障害とその筋が起始する部位の骨の形成障害の関係を，小指外転筋と示指固有伸筋について調べた．起始部の骨に形成障害が存在する場合は，必ず筋腱にも何らかの形成障害が認められていた．示指固有伸筋では起始部の骨の形成障害と筋の形成障害との間には正の相関が認められた (Fig. 4)．次に筋の停止部の骨の形成障害の有無が筋腱の形成障害にどのように関係しているかを分析した．深指屈筋と浅指屈筋では，全肢において指列欠損に一致して腱は欠損していた．一方，尺側手根伸筋腱では停止部が無形成を示した17肢において，8肢は欠損しており残りの9肢は正常型あるいは低形成型の状態であった．その他の筋について停止部の骨が無形成を示した前肢の筋の形成状態をみると，小指の総指伸筋腱では17肢中3肢，環指の総指伸筋腱の8肢中1肢，小指固有伸筋腱の17肢中5肢，そして尺側手根屈筋の14肢中8肢では腱も欠損していた．残りの前肢では筋腱は正常型か末梢低

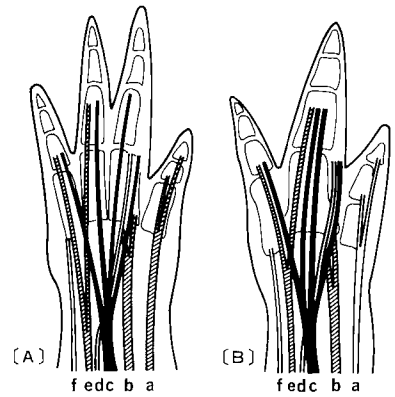


**Fig. 2** Schematic representations of the hands in myleran induced rats oligodactylies arisen from a disturbance of the formation of digital radiation
[A] : In a hand with four digits, index and middle finger tendons were parallel on the second radial digit.
[B] : In a hand with three digits, index and middle finger tendons gather on the radial side of the center digit, and ring finger tendons exist on the ulnar side of the same center digit
a : extensor pollicis longus and brevis
b : extensor carpi radialis longus and brevis
c : extensor digitorum communis
d : extensor indicis proprius
e : extensor digiti quarti and quinti proprius
f : extensor carpi ulnaris

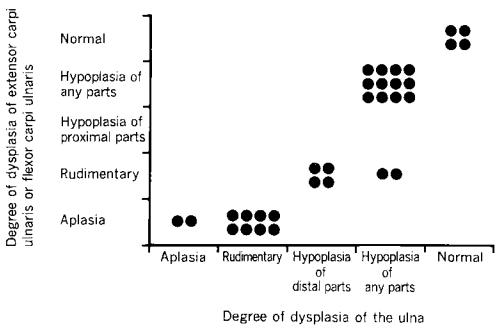


**Fig. 3** Relationship between dysplasia of muscles and that of the ulna in myleran induced rats ulnar ray deficiencies

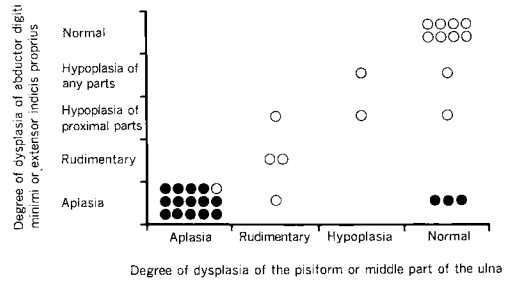


**Fig. 4** Relationship between dysplasia of muscles and that of bone from where the muscles originate in myleran induced rats ulnar ray deficiencies
●: abductor digiti minimi, ○: extensor indicis proprius

形成型あるいは全低形成型で停止部まで存在していた．このように本来の停止部を欠いた場合の腱の走行状態をみると，尺側手根伸筋腱と尺側手根屈筋腱は，手関節部あるいはそのやや近位でたがいに癒合して停止していた．また総指伸筋腱と小指固有伸筋腱は，手背の尺側より掌側へ回り込み，指屈筋腱または手掌の腱膜へと移行していた．

## 考　　察

著者らの行ってきた一連のラット奇形の研究によると，縦列形成障害の成立機序は肢芽における間葉成分の不足によるとされ[2]，指列誘導障害による欠指症は手板内間葉細胞の凝集障害によると推察されている[3)4)]．

今回の実験結果では，尺側列形成障害における筋腱，神経，血管の形成障害は尺側に存在するものほど強く，しかもその程度は尺骨形成障害の程度に一致していた．この結果は，尺側列形成障害肢の肢芽間葉成分の不足は，将来骨，筋，神経，血管に分化するいずれの成分においても尺側に存在するものほど重篤であることを示している．示指固有伸筋のみに中枢低形成型が認められた理由は，同筋が尺骨より起始し橈側へ斜走する解剖学的特徴を有するため，尺側のみに障害が生じたと考えられる．また従来の透明標本による骨の分析では尺骨の欠損と判定された肢においても，ほとんどの場合痕跡程度の未成熟な尺骨が存在していたことは興味深い事実であった．

指列誘導障害による欠指症では前腕の軟部組織に形成障害は認められなかった．しかし手関節部より遠位

では，2指列分あるいは3指列分の腱成分が1指列に集合して存在する点が特徴であった．このことは，本来独立した指放線を形成すべき手板内の間葉細胞が，単一の指放線を形成するように移動集中したことを示唆している．

今回の観察では，軟部組織病変と骨格病変との間にいくつかの規則性が認められた．この規則性がそのままヒトの欠指症にあてはまるかいなかは不明である．Sharon[6]によるヒト橈側列形成障害肢の解剖学的観察結果は，今回の尺側列形成障害肢の観察結果とよく対応している．今後，橈側列形成障害，裂手症などの実験奇形モデルの軟部組織病変を比較観察することにより，欠指症の病態はさらに明らかになると思われる．

## 結　　語

1. 尺側列形成障害および指列誘導障害による欠指症の軟部組織病変を明らかにする目的で，Myleran誘発ラット欠指症の前肢を組織学的に観察した．

2. 尺側列形成障害による欠指症の軟部組織の形成障害は，尺側に存在するものほど重篤で，その程度は尺骨の形成障害の程度に依存していた．

3. 指列誘導障害による欠指症では，複数の指列の腱成分が1指列に集合して存在していた．

4. 尺側列形成障害では，筋腱の形成障害は停止部より起始部の骨形成障害の程度と相関していた．

## 文　　献

1) 荻野利彦　他：尺側列形成不全の病態に関する臨床および実験的考察，整形外科，29：1530-1534，1978.
2) 荻野利彦　他：Myleran誘発ラット縦列形成障害における欠指症の成立機序，日手会誌，1：292-296，1984.
3) 加藤貞利　他：Myleran誘発ラット欠指症の成立機序，整形外科，33：1461-1463，1982.
4) 加藤貞利　他：Myleran誘発ラット欠指症の成立機序，整形外科，34：1570-1573，1983.
5) Sharon, K., et al.: The anatomy of congenital radial dysplasia. Clin. Orthop., 66: 125-143, 1969.

**質　問**　　慶応義塾大学整形外科　飯島謹之助

尺骨非欠損例の場合，筋群の筋腹の低形成が認められたとのことですが，それらの筋の腱についてはいかがでしたでしょうか．

**回　答**　　北海道大学整形外科　加藤　博之

筋あるいは腱のみに形成障害の認められた肢はありませんでした．

**質　問**　　名古屋大学整形外科　三浦　隆行

①動脈の異常はすべて尺骨動脈であったか
②尺骨形成障害を伴う指列欠損と，尺骨に異常のない（手枝形成期以後）の指列欠損との間における差異は如何だったでしょうか．

**回　答**　　北海道大学整形外科　加藤　博之

橈骨動脈に形成障害を認めた肢はありませんでした．

日 手 会 誌, 第2巻 第1号 263-267, 1985

# 先天性橈側列形成不全症における合併奇形の検討

順天堂大学医学部整形外科学教室
初野英之・山内裕雄
柳原泰・井上久
田名部誠悦
同 小児外科学教室
平井慶徳・宮野武

# Congenital Radial Ray Hypoplasia — Analysis of the Associated Anomalies —

Hideyuki Hatsuno, et al.
Department of Orthopaedic Surgery, Juntendo University

Congenital radial ray hypoplasia is known to be associated with various other anomalies. This paper reports these associated anomalies found in 41 patients seen by us in the past 17 years. On the other hand, the incidence of radial ray hypoplasia was studied among 260 patients with congenital recto-anal anomaly and 43 patients with congenital esophageal atresia, the both of which had been seen by our pediatric surgeons.

The 41 cases with radial ray hypoplasia consisted of 26 male and 15 female patients with unilateral involvement in 22 patients (right 13, left 9) and bilateral involvement in 19 patients. The severity of the hypoplasia classified according to Blauth's five-type classification of thumb hypoplasia seemed to have no correlation with the incidence and type of the associated anomalies. There were three cases with cardiac anomaly, two cases with esophageal atresia, five cases with recto-anal anomaly, six cases with renal anomaly as well as two sibling cases with Fanconi's anemia. There were cases with other minor anomalies other than the above major ones.

Among the 260 recto-anal anomaly patients, there were 11 cases (4.2 %) with hand anomalies in which four cases had radial ray hypoplasia, 20 cases (7.7 %) with cardiac anomaly, seven cases (2.7 %) with esophageal atresia, 54 cases (20.8 %) with renal anomaly and 24 cases (9.2 %) with spinal anomaly.

Among the 43 patients with esophageal atresia, there were three cases with hand anomaly (two with radial ray hypoplasia), eight cases with cardiac anomaly, seven cases with recto-anal anomaly, five cases with renal anomaly and three cases with spinal anomaly.

The mutiplicity of these anomalies varies considerably depending on the individual cases, ranging from a case with a single anomaly to a severe one such as VATER syndrome. The authors stress the importance to look into the possibility of other associated anomalies in the patient and his or her family members when one sees a patient with radial ray hypoplasia.

**Key words**: congenital deformity/hand, thumb deficiency, hypoplasia/radial ray, associated anomaly, recto-anal anomaly, congenital esophageal atresia
**Address for reprints**: Hideyuki Hatsuno, M.D., Department of Orthopaedic Surgery, Juntendo University, Bunkyoku Hongo 2-1-1, Tokyo, Japan.

**Table 1** Associated anomalies of anorectal anomaly and congenital esophageal atresia

| | Anorectal anomaly 260 cases | | Esophageal atresia 43 cases | |
|---|---|---|---|---|
| | No. of cases | % | No. of cases | % |
| Cardiac anomaly | 20 | 7.7 | 8 | 18.6 |
| Congenital esophageal atresia | 7 | 2.7 | | |
| Anorectal anomaly | | | 7 | 16.2 |
| Renal anomaly | 54 | 20.8 | 5 | 11.6 |
| Vertebral anomaly | 24 | 9.2 | 3 | 7.0 |
| Cleft palate | 2 | 0.8 | | |
| Hand malformation | 11 | 4.2 | 3 | 7.0 |
| Radial hypoplasia | 4 | | 2 | |
| Polydactylia | 5 | | 1 | |
| Others | 2 | | | |
| Fanconi's anemia | 1 | | | |

先天性橈側列形成不全症には合併奇形が多いことが知られている．すでに第20回手の外科学会で当教室より21例について報告している[3]が，その後も症例が増え昭和59年12月までの17年間に41例となった．その内訳は男性26例，女性15例で男性に多く，左右別では両側19例，左側9例，右側13例であった．母指形成不全の内訳をBlauthの分類にしたがうとI型19手，II型12手，III型8手，IV型9手，V型6手であったが後述する合併奇形の種類，重症度とは，はっきりした相関はなかった．41例中合併奇形を併った症例は21例51％にたっした．内訳は心奇形3例，先天性食道閉鎖症2例，直腸肛門奇形5例，腎尿管奇形6例，脊髄奇形9例，顔面奇形8例（うち眼奇形2例，不全口蓋裂1例，片側耳介・外耳道欠損1例，その他4例）・胸部奇形2例・頭蓋奇形2例・四肢および関節の変形7例であった．また先天性低形成貧血(Fanconi貧血)2例もみられた．Fanconi貧血の2例は姉弟例であったが他は家族内発生を証明できず散発例と思われた．

次にこれらの奇形のうちとくに重篤な，直腸肛門奇形と先天性食道閉鎖症の各々の合併奇形について検討した．Table 1は当院小児外科で入院加療された直腸肛門奇形260例・先天性食道閉鎖症43例の主な合併奇形を表わしたものである．ともに合併奇形が多く，ほとんど同種類の奇形を合併している．またすべて橈側列形成不全症に見られる合併奇形である．これらの症例の中にはいくつかの奇形を合併する例も多く，例えばGross Cの先天性食道閉鎖症・鎖肛・水腎症，椎体奇形の4奇形を伴ったVATER associationも認められた．このように各奇形は相互間でも合併しやすく発生過程で一症例に同時発症する危険性は高いものと思われる．

## 症　　例

次に重要な合併奇形を有する症例をTable 2に提示し簡単な説明を加える．

（i）　心奇形を合併する症例

欠損型の心奇形の合併は3例に認められ，他に右胸心2例，WPW症候群1例も認められた．症例1では多発性嚢胞腎を，症例3では脊椎奇形を伴っていた．

（ii）　先天性食道閉鎖症を有する症例

2例に合併が認められたが，2例とも先天性食道閉鎖症の分類では比較的稀なGross Aであった．症例4では椎体奇形を，症例5では単腎症を伴っていた．

（iii）　直腸肛門奇形を合併する症例

5例に合併しており発生時期の異なる高位・中間位・低位と各段階の奇形が認められた．症例6・7・10には腎奇形として水腎症・単腎症・馬蹄腎および膀胱尿管逆流現象が認められた．症例7・9には脊椎奇形が認められた．

（iv）　脊椎奇形を合併する症例

多くは潜在性であるが，合併率の高い奇形と思われる．半椎体などの椎体の変形と癒合椎が多く13胸椎も認められた．3例は先天性側弯症，2例はKlippel-Feil症候群の特徴を示していた．

## 考　　察

以上のように橈側列形成不全症の重要な合併奇形として心奇形・先天性食道閉鎖症・直腸肛門奇形・腎尿管奇形・脊椎奇形などがみられた．遺伝性の血液疾患を除き他の重篤な合併奇形の報告も諸家よりなされているがまれなものである．また5奇形はともに胎生4から7週にかけてのcaudal mesodermの分化異常と

**Table 2** Cases with major associated anomalies

1 Cases with cardiac anomaly

| Case No. | Sex | Blauth's Classification left | right | Classification of Major Anomaly | Other Associated Anomaly |
|---|---|---|---|---|---|
| 1 | male | Ⅳ | normal | tetralogy of Fallot | polycystic kidney |
| 2 | male | normal | Ⅴ | VSD | hypoplasia of right upper body congenital ptosis |
| 3 | female | normal | Ⅴ | VSD + ASD | hypoplasia of right upper body congenital scoliosis ($Th_4$ hemivertebra) |

2 Cases with congenital esophageal atresia

| | | | | | |
|---|---|---|---|---|---|
| 4 | female | Ⅳ | normal | Gross A (Vogt Ⅱ) | vertebral anomaly ($C_7$ spina bifida, $T_{3-5}$ congenital fusion) |
| 5 | male | Ⅰ | Ⅰ | Gross A (Vogt Ⅱ) | absencc of rt. kidney |

3 Cases with anorectal anomaly

| | | | | | |
|---|---|---|---|---|---|
| 6 | female | Ⅳ | normal | supralevator type (rectovestibular fistula) | lt. hydronephrosis dextrocardia |
| 7 | female | normal | Ⅴ | translevator type (anterior perineal anus) | absence of lt. kidney congenital scoliosis ($L_2$ hemivertebra) |
| 8 | male | normal | Ⅳ | translevator type | |
| 9 | male | Ⅴ | normal | intermediate type (rectobulbar fistula) | congenital scoliosis ($Th_{5-6}$ congenital fusion, $Th_{13}$) |
| 10 | male | Ⅳ | Ⅰ | translevator type anal stenosis hypospadias | horseshoe kidney VUR |

4 Cases with vertebral anomaly

| | | | | | |
|---|---|---|---|---|---|
| 11 | female | Ⅱ | Ⅱ | $C_1$ hypoplasia | |
| 12 | female | Ⅲ | Ⅲ | $C_{1-3}$ congenital fusion Klippel-Feil syndrome | horseshoe kidney |
| 13 | male | Ⅳ | Ⅰ | $C_{3-5}$ congenital fusion Klippel-Feil syndrome | |

する説が最も有力であり，発生上の関連も大きい．Table 3は諸家の報告と自験例より，橈側列形成不全症に伴う5奇形の組合せにはどのような例があるのかを表わしたものである．VATER associationを基準にした場合，最も重篤なものは6奇形をすべて有し，心奇形を伴うVATER associationにあたるが，典型的な橈側列形成不全症を合併した例は橋本ら[1]の報告した1例以外ないようで，Kirkpatrickら[3]の例は両側橈骨と第2中手骨の欠損であった．以下典型的なVATER associationより，criteriaの減少でさまざまな不全型がみられることはQuanら[5]の報告をはじめ，かなりの報告例で知られている．しかし何種類まで奇形を合併すれば不全型でもVATER associationといえるかは曖昧で，自験例で示したように最終的には単一の合併奇形のみ有する症例に連続していくようである．すなわち6奇形のうち何種類を合併するかにより多くの組合せができ，共通の合併奇形を有することで症例間に関連がでてくるわけである．このような

Table 3 Conbination of six anomalies

| | | |
|---|---|---|
| Ra+A+E+C+Re+V | Hashimoto[1] | (1977) |
| | Kirkpatrick[3] | (1965) |
| Ra+A+E+C | Tünte[7] | (1968) |
| | Kirkpatrick[3] | (1965) |
| Ra+A+E+Re+V | Quan[5] | (1973) |
| Ra+A+C+V | Case 6 | |
| Ra+A+Re+V | Silver[6] | (1972) |
| Ra+A+Re | Kaufman[2] | (1970) |
| | Case 7 | |
| Ra+A+Re | Case 10 | |
| Ra+A+V | Millard[4] | (1969) |
| | Case 9 | |
| Ra+E+Re | Case 5 | |
| Ra+E+V | Case 1 | |
| Ra+C+Re | Case 3 | |
| Ra+C+V | Case 12 | |
| Ra+A | Case 8 | |
| Ra+C | Case 2 | |
| Ra+V | Case 11 | |

Ra : Radial hypoplasia　　A : Anal atresia
E : Esophageal atresia　　C : Cardiac anomaly
Re : Renal anomaly　　V : Vertebral anomaly

事実より現時点では症候群などへの細分化には限界があり1つの大きなcatagoryとすべき印象を得た．今後も症例の蓄積を待つ必要があるが本奇形を診る場合はその血縁者も含め諸合併奇形について充分検討すべきである．

## ま と め

1. 橈側列形成不全症41例のうち合併奇形を有する21例（51％）について検討を加えた．

2. 直腸肛門奇形260例・先天性食道閉鎖症43例の合併奇形と比較し，その共通性や相互合併率の高さを示した．

3. 主な合併奇形として心奇形・先天性食道閉鎖症・直腸肛門奇形・腎尿管奇形・脊椎奇形をあげ，複数の合併奇形を有する症例が多いことを示し，とくにその組合せを提示した．

## 文 献


1) 橋本 剛 他：VATER associationの1例，小児外科，9：89-93，1977.
2) Kaufman, R. L., et al.: Polydactyly, imperforate anus, vertebral anomalies syndrome. Lancet, 1: 841, 1970.
3) Kirkpatrick, J. A., et al.: A complex of anomalies associated with tracheoesophageal fistula and esophageal atresia. Am. J. Roentogenol, Radium ther, Nucl. Med., 95: 208-211, 1965.
4) Millard, M.: The polydactyly, imperforate anus, vertebral anomalies syndrome. Lancet, 1: 156, 1969.
5) Quan, L., et al.: The VATER association. J. Pediatr., 82: 104-107, 1973.
6) Silver, W., et al.: The Holt-Oram syndrome with previously undescribed associated anomalies. Am. J. Dis. Child, 124: 911, 1972.
7) Tünte, W.: A new polydactyly, imperforate anus, vertebral anomalies syndrome? Lancet, 2: 1081-1082, 1968.
8) 山内裕雄 他：先天性橈側形成不全症の検討，整形外科，28：1505-1508.


**質 問**　座長 泉類 博明

① 下肢における異常の合併例はありませんでしたか．

② 四肢奇形と内臓奇形の合併は胎生の同じ時期に共通の因子が作用した結果と考えてよいでしょうか．

**回 答**　順天堂大学整形外科 初野 英之

①足の奇形の合併は見られませんでしたが，文献上ではあるようです．

②（原因について）

私も発生過程でそれぞれの器官に外的障害が加わり，これらの奇形ができるという印象をもっておりま

す．

**質　問**　　名古屋大学整形外科　三浦　隆行

合併奇形としてみられた母指多指症の型は如何でしょう，心，消化器異常と合併する母指多指は三指型の母指多指であるような印象を持っております．

**回　答**　　順天堂大学整形外科　初野　英之

当科を受診した心奇形を有する母指多指症例は三節の母指多指であったと記憶しております．直腸肛門奇形との合併例は確認しておりません．

日 手 会 誌, 第2巻 第1号 268-272, 1985

# 母指形成不全に対する機能再建術の経験

北海道大学登別分院整形外科
荻 野 利 彦
北海道大学医学部整形外科学教室
三 浪 明 男・福 田 公 孝
中 里 哲 夫・加 藤 博 之
佐久間 隆・高 橋 徹 也
大 西 信 樹・大 塩 至
札幌医科大学整形外科学教室
石 井 清 一
北海道整形外科記念病院
三 浪 三千男・福 永 徳三郎
千 坂 礼 靖

# Results for the Reconstructive Surgery for Hypoplastic Thumb

Toshihiko Ogino, et al.
Department of Orthopedic Surgery, Noboribetsu Branch Hospital,
Hokkaido University, School of Medicine

Blauth classified hypoplastic thumb into 6 types. Various surgical procedures are applied for reconstruction of each type of deformity.

This study examines functional results after reconstructive surgery for hypoplastic thumb in 22 hands of 18 cases. The follow-up period ranged from 1 to 13 years (average 5.1 years).

The first and the second groups of patients had the first web contracture and hypoplastic thenar muscles. The first group was treated mainly with skin plasty of the first web contracture. No functional improvement was found in two patients of this group who were treated only with skin plasty of the first web contracture. The other patient who was treated with the first web skin plasty and rotation angulation osteotomy of the first metacarpal bone, had good functional improvement.

8 patients in the second group were treated with tendon transfer and the first web skin plasty. Abductor digiti minimi was transfered for opponens plasty in these 8 patients. Adductor plasty by using extensor indicis proprius was done in 3 of them, and extensor plasty by using extensor indicis proprius and ligamentous reconstruction of the first carpo-metacarpal joint was done in one patient. All patients in the second group had good functional improvement and cosmetic improvement of the thenar eminence. However radial deviation of the MP joint of the thumb appered when pinching in 3 patients who could not flex the IP joints of the thumbs before surgery.

11 cases in the third group which had floating thumbs or aplastic thumbs were treated with pollicization according to Buck-Gramcko's method. 7 cases showed good functional improvement. The other 4 cases, in which the fingers with joint contracture were pollicized, showed little functional

**Key words**: hypoplastic thumb, pollicisation treatment, tendon transfer radial ray deficiency
**Address for reprints**: Toshihiko Ogino, M. D., Department of Orthopedic Surgery, Noboribetsu Branch Hospital, Hokkaido University, School of Medicne, Higasimachi 3-9, Noboribetsu, 059-04, Japan.

improvement, and in these case the patients did not use the pollicized fingers for daily activities. Only cosmetic improvement was achieved after pollicization in these patients.

## 緒　　言

Blauth[1] は母指形成不全の程度を5型に分類している．各型の形成不全に対しては種々の治療法が試みられている．しかし，再建された母指が実際どの程度使われているかについてのまとまった報告はない．著者らは Blauth II 型と III 型に対しては第一指間形成術と小指外転筋による対立再建術を中心にした腱移行術を，また，IV・V 型に対しては Buck-Gramcko 法[2] による母指化術により母指の機能再建を行ってきた．今回は，これら手術を行った症例 18 例 22 手について，ピンチ運動の改善度と再建母指の使用度を調査し，機能的予後に影響を与える因子と治療上の問題点を検討した．

## 症例および方法

症例は昭和 46 年より 60 年の間に北大整形外科において母指形成不全に対して再建術を行った症例のうち，1年以上経過観察が可能であった 18 例 22 手である．母指形成不全の程度と手術術式の内訳は Table 1 のごとくである．手術時年令は，①主に指間形成術を行った症例：12～20 才（平均 16.3 才），②腱移行術による機能再建を行った症例：1才4ヵ月～30 才（平均7才 11ヵ月），③母指化術を行った症例：1才2ヵ月～5才 10ヵ月（平均2才7ヵ月）である．これらの症例について，つまみ動作の改善度，再建母指の使用度を調査した．腱移行群については MP 関節の安定性と母指球のふくらみを観察し，母指化群については IP および MP 関節の可動性とピンチ力を測定した．経過観察期間は 1～13 年（平均 5.1 年）である．

## 結　　果

1.　主に第一指間形成を行った症例

指間形成のみを行った2例では，術後の母指の機能改善は認められず，母指の内転拘縮が再発していた．日常生活動作では母指より示指中指間のつまみ動作を主に使用していた．腹部有茎皮弁による指間形成と第一中手骨外転回旋骨切術を行った1例では，術前は母指示指間の side pinch のみが可能であったが，術後は母指とすべての指の間でつまみ動作が可能になり，利き手として使用していた．

2.　腱移行による機能再建を行った症例

術前後のつまみ動作を比較すると，術前に母指を用いたつまみがまったくできなかったものが3例，母指

**Table 1**　Reconstructive surgery for hypoplastic thumb

| Group | degree of hypoplastic thumb (Blauth) | operation |
|---|---|---|
| 1. lst web plasty | 2 degree : 3 hands | 1. z-plasty …… 1 hand<br>2. rotation flap …… 1 hand<br>3. abdominal flap<br>+osteotomy of the 1st metacarpal bone …… 1 hand |
| 2. tendon transfer and skin plasty | 2 degree : 7 hands | A. tendon transfer<br>1. opponens plasty with Abd. D.M. …… 3 hands<br>2. 1+adductor plasty with E.I.P. …… 4 hands<br>3. 1+extensor plasty with E.I.P.<br>+ligamentours plasty of the 1st CM joint …… 1 hand<br>B. skin plasty of the 1st w eb<br>1. z-plasty …… 2 hands<br>2. rotation flap …… 6 hands |
| 3. pollicization | 4 degree : 7 hands<br>5 degree : 3 hands<br>thumb and index finger defect : 1 hand | 1. pollicization …… 11 hands<br>2. combined operation……free skin graft …… 2 hands<br>3. reoperation<br>refixation of the 1st CM joint …… 2 hands<br>opponens plasty …… 2 hands<br>rotation flap …… 1 hand |

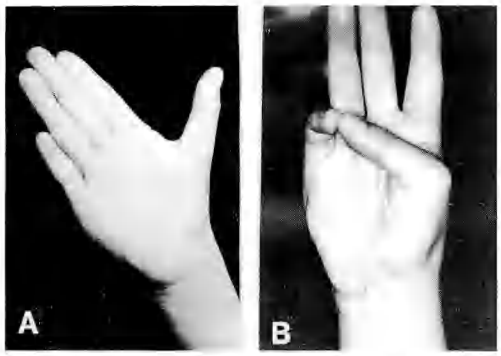


**Fig. 1** A: A 12-year-old girl with 2nd degree thumb hypoplasia
B: Demonstration of ability to pinch after opponens plasty by using abductor digiti minimi and skin plasty of the first web. Appearance of the thenar eminence is normal.

と示指間のつまみしかできなかったものが3例であり，他の2例でも母指を使用してのつまみ動作の障害が認められた．術後は1例で母指と小指のつまみが不可能であった他は，全例で母指とすべての指の間のつまみが可能になっていた．いずれの症例も再建母指を日常生活のつまみ動作時常に使用していた．

再建母指の安定性については，全例で安定性のある母指が再建されていた．しかし，8例中3例に母指外転時の母指MP関節の橈側偏位が認められた．これらMP関節の橈側偏位を示した症例では，いずれも術前にIP関節の屈曲が不可能で，MP関節に不安定性が認められた．

小指外転筋移行によって得られた母指球のふくらみについては，Littler法に順じて小指外転筋の起始部を尺側手根屈筋と連続させて移行した1例では，母指球のふくらみは尺側に偏位していた．小指外転筋の起始部をいったん切離して長掌筋腱に移行する改良法を行った7例では，母指球のふくらみはほぼ正常の位置に形成されていた（Fig. 1）．

3. Buck-Gramcko法による母指化術を行った症例

術前は11手全例で母指を用いてのつまみ動作が不可能であった．術後はつまみ動作が全例で改善しており，6手では母指と他のすべての指の間でつまみが可能であった．つまみ動作の障害が強く残存していた4手は，移行した指に術前可動制限が存在していた症例である．これらの症例では日常生活のつまみ動作時，再建母指を使用することは少く，主に他の指のside pinchを使用していた．残りの7手では日常生活のつまみ動作時，常に再建母指を使用していた．

母指化された指の可動性については，IP関節の自動運動が可能であった症例は11手中6手であり，その可動域は伸展 −10°〜0°（平均 −3.3°），屈曲 35°〜60°（平均 48.8°）であった．MP関節の自動運動は11手中8手で可能であり，可動域は伸展 0°，屈曲 30°〜60°（平均 44.2°）であった．

片側罹患例6例について母指化術により再建された母指と中指間のピンチ力を測定し，腱側に対する百分率で表わした．反対側に対するピンチ力の割合は，少いものから順に 33％，40％，69％，90％，93％であり平均 65％であった．また1例で測定不能であった．

**Table 2** Improvement of pinch function and frequency of use of the thumb for daily activity

| | Group 1 1st web plassty | | Group 2 tendon transfer and skin plasty | | Group 3 pollicization | |
|---|---|---|---|---|---|---|
| 1. Pinch between thumb and | Pre-Op. | Post-Op. | Pre-Op. | Post-Op. | Pre-Op. | Post-Op. |
| other four fingers | 0 | 1 | 0 | 7 | 0 | 6 |
| other three fingers | 0 | 0 | 1 | 1 | 0 | 3 |
| other two fingeers | 0 | 0 | 1 | 0 | 0 | 2 |
| other one finger | 3 | 2 | 3 | 0 | 0 | 0 |
| no finger | 0 | 0 | 3 | 0 | 11 | 0 |
| 2. Frequency of use of the thumb for daily activity | | | | | | |
| rare | 2 | | 0 | | 4 | |
| always | 1 | | 8 | | 7 | |

## 考　　察

母指形成不全に対する治療は形成障害の程度により異なる．Blauth II 型に対しては，今回の症例では 10 例中 7 例に第 1 指間形成術と対立再建術を行った．術後，全例で母指を使用したつまみ動作が改善しており，日常生活動作でも十分使用していた．術前に母指 IP 関節の可動制限と MP 関節の不安定性が存在した症例の中に，術後母指外転時に MP 関節の橈側偏位が認められた．これらの症例では母指の IP 関節の可動制限があるため，尺側指とのつまみ動作時母指 MP 関節は過度の運動性が要求される．しかし，母指対立筋の形成不全が存在するため，第 1 中手骨の外転が不十分になり MP 関節の橈側偏位が出現したと考えられた．対立再建を行う際の腱の末梢付着部の縫合の工夫，あるいは母指対立筋と短母指外転筋を個別に再建することにより変形が防げるものと思われる．

小指外転筋を用いた対立再建術は母指球のふくらみが形成されるのが特徴である．今回の症例でも Littler 法に順じて筋移行を行った 1 例を除いて全例で，正常な部位に母指球のふくらみが形成されていた．小指外転筋の起始部を尺側手根屈筋と連続させて移行する Littler 法に比べて，小指外転筋の起始部をいったん切離して長掌筋腱に移行する著者らの改良法は，整容的な面でより有利であると考えられる[3]．

Blauth II 型に対して指間形成のみを行った 2 例では，術後の機能改善は認められなかった．他の 1 例では母指の CM 関節の可動性が期待できなかったため，対立再建を行わずに指間形成と第 1 中手骨の外転回旋骨切術を行った．本症例では術後，母指と他のすべての指の間でつまみ動作が可能になった．CM 関節の可動性が期待できない Blauth II 型の症例に対しては，第 1 中手骨骨切術は有用な方法である．

母指化術は Blauth IV, V 型と母指，示指欠損の症例に対して行った．再建母指を使用してのつまみ動作は全例で可能になった．しかし，母指化した指に術前可動制限が存在していたものでは改善度は少かった．このような症例では，日常生活動作では母指以外の指の side pinch を使用しており，母指化術による改善は整容的な面が主であった．母指化術を行う至適年令については，再建母指の適応の点から早期に行うべきであるとの意見が強いようである．今回の症例をみると，片側罹患例に対して母指化術を行った症例のうち 2 例が手術側を利き手として使用していた．これら症例の手術時年令は 1 才 8 ヵ月と 2 才 10ヵ月であり，他の症例の手術時年令と比較して差はない．母指化術後の再建母指の適応については，手術時年令よりむしろ再建母指の可動性が強く関係している印象を与えていた．

Buck-Gramcko 法による母指化術はほぼ完成された手術術式である．今回の著者らの症例をみても再建された CM 関節の過伸展変形を呈したものはなかった．しかし，母指化術と同時に皮膚移植を必要とした症例が 2 例あった．また，術後，母指の内転拘縮に対する追加手術が 2 例で必要であった．Buck-Gramcko 法の皮切では第 1 指間を被う皮膚が不足する傾向があり，これを一次的に閉じると再建母指が内転位をとる危険性がある．術中第 1 指間の皮膚が不足した場合には，躊躇せず皮膚移植を行うべきである．また，第 1 指間の被覆の点で優れていると考えられる Blauth の皮切を考慮すべきであろう[4]．

## 結　　語

1. 母指形成不全に対して手術を行った 18 例 22 手の術後の手指機能を調査した．

2. 第 1 指間形成のみを行った症例では，術後の機能改善はなかった．

3. 小指外転筋による対立再建術を行った症例では，全例でつまみ機能と母指球のふくらみが改善した．母指形成不全が強い場合に第 1 中手骨の外転不足に起因する MP 関節の橈側偏位が認められた．

4. 母指化術を行った症例では，全例でつまみ動作の改善が認められた．しかし，移行した指に可動制限が存在したものでは，機能改善の程度は少かった．

謝　辞

御指導，御校閲をいただきました恩師松野誠夫教授に深謝致します．また，症例の調査で御協力いただいた国立函館病院村松郁夫博士と北大整形外科大関覚先生に感謝致します．

## 文　　献

1) Blauth, W.: Der hypoplastische Daumen. Arch. Orthop. u. Unfall-chir., 62: 225-246, 1967.
2) Buck-Gramcko, D.: Pollicization of the index finger—method and results in aplasia and hypoplasia of the thumb—. J. Bone Joint Surg., 53-A: 1605-1617, 1971.
3) 荻野利彦　他：小指外転筋移行による母指対立再建術の経験—母指形成不全への応用—，臨整形，14: 867-873, 1979.

4) 太田貴之　他：一側上肢に於いて橈側形成障害と尺側形成障害を呈した一例，北整災誌投稿中.

**質　問**　　座長　泉類　博明

骨端線の残っている関節に対する関節固定のご経験の豊富な先生はいらっしゃいませんでしょうか.

**回　答**　　広島大学整形外科　渡　　捷一

骨端核の存在する年令での関節固定について.

私達はかなり積極的に行っている．注意深くやれば生長障害は生じないが，固定の完成率がおとるのが欠陥と云えようか.

**質　問**　　順天堂大学整形外科　山内　裕雄

Huber-Littler の際，MP 関節の橈側への不安定性に対して，とくに考慮されているか.

MP 関節の関節固定を行うとしたらその年令適応は？

**回　答**　　北大登別分院整形外科　荻野　利彦

小指外転筋の移行後に出現する MP 関節の橈側偏位の予防については，以前に先生が報告されておられますように移行腱をすべて中手骨に縫合するか，中手骨を外転させるための腱移行を別に行う必要があると思います．MP 関節の固定は骨成長が完了してから行っています.

日 手 会 誌, 第2巻 第1号 273-276, 1985

# 橈側列形成不全症の検討

大阪労災病院整形外科
露口雄一
大阪大学医学部整形外科学教室
政田和洋・川端秀彦
河井秀夫・山本浩司
多賀一郎
香川医科大学整形外科学教室
多田浩一

# Clinical Study of Congenital Radial Ray Deficiency

Yuichi Tsuyuguchi, et al.
Department of Orthopedic Surgery, Osaka Rosai Hospital

The limb malformation in this class is either a terminal or an intercalary preaxial deficiency. Hypoplasia or aplasia involves the radial digital rays and/or the radius.

We report here clinical experiences of congenital radial ray deficiency in Osaka University Hospital during the last 11 years. There were 11 male patients and 15 female patients. Eleven patients had bilateral and 15, unilateral involvement (7 on the right and 8 on the left). There was no family history of these same anomalies. Twelve patients (46 %) had associated deformities in the extremity and/or other systems. The age of mother at delivery was 33 years old on an average, and no mother had been administered thalidomide or the same drug.

We, based on the Blauths classification, classified the involved hands into five groups: (I) 6 hands, (II) 14 hands, (III) 6 hands, (IV) 6 hands, (V) 5 hands. In four hands, total defect of radius was observed, and partial defect was detected in four hands. A positive association between the severity of the displasia of radial digital rays and the radius was observed.

Six hands were treated by splinting. However, splint therapy, except for the dynamic wrist splint, was not effective for this disorder.

Ten hands of eight patients were surgically treated. A total of 12 operative procedures was performed. Three main surgical procedures were used alone or in combination: opponens plasty (7 hands), pollicization (one hands) and centralization (3 hands).

The mean follow-up for these 8 patients was 52 months (range of 5 months to 10 years). The results of 5 hands of four patients were satisfactory in regard to the cosmesis and function of the thumb and wrist. Another five hands showed unsatisfactory results. The treatment of the severe cases of the radial ray deficiency was very difficult, because of the displasia of the remaining digital rays and the ulna.

橈側列形成不全症は比較的頻度の高い奇形で，遺伝歴が少い，内臓の合併奇形が多い，治療が困難であるという特長を持っている．本症は近年，母指形成不全症と内反手と呼れていたのを同じカテゴリーで論じら

**Key words**: radial ray deficiency, opponens plasty, pollicization, centralization
**Address for reprints**: Yuichi Tsuyuguchi, M. D., 3-8-6, Hyakurakusou, Minou-city, Osaka 562, Japan.

れる傾向にある．しかし，従来の Blauth の分類では橈骨，手根骨についての記載がなく，また，中間型をどう扱うかなど問題点も多い．

今回，われわれは自験例を検討し，その分類，合併症，治療法などについて考察を加えて報告する．

## 症　　例

最近 11 年間に大阪大学手の外科診と大阪厚生年金病院で経験した橈側列形成不全症の 26 例 37 手が対象である．男女比は 11 人対 15 人．罹患側は，左 8 例，右 7 例，両側 11 例である．初診時年令は新生児から 41 才，平均 5 才 3 ヵ月である．

家族歴およびサリドマイド服用歴は全例とも異常なく，患児出産時の母親の平均年令は，26 才から 41 才で平均 33 才であり，出生時体重は 1,350 g から 3,000 g，平均 2,400 g であった．また，症例の 78 %が第 1 子であった．

合併症は，多数の奇形を併う 4 症例を含めて，12 例（46 %）に認めた．17 の奇形中，心奇形が 4 例と最も多い（Table 1）．これは橈骨の形成時期と心臓中隔の基礎形成時期とがほぼ一致するからと思われる[5]．

## 分　　類

症例を，母指形成不全の程度だけに限って Blauth 分類でみると，I 度 6 手，II 度 14 手，III度 6 手，IV度 6 手，V度 5 手となった（Table 2）．また，橈骨全欠損を 4 手に，部分欠損を 4 手に，手根骨・橈骨の低形成を 8 手に認めた．母指形成不全を伴わない橈骨欠損例はなかった．さらに，橈骨と母指との低形成の相関をみると，橈骨全欠損はIV度 1 手，V度 3 手に合併し，部分欠損はII度 1 手，IV度 1 手，V度 2 手に合併しており，1 手を除いて重症度の相関を認めた．

## 治　　療

手術治療を施行した 3 手を含めて，8 例 9 手に対して装具療法を行った．しかしながら，5 手の内反手に施行した Dynamic wrist split 以外は効果はなかった（Table 3）．

手術治療は，合併奇形のある例や軽症例では遅れることが多いが 8 例 10 手に対して施行した．10 手に対して，対立筋再建手術 7 を含めて 12 回の手術治療を行った（Table 4）．

**Table 1**　Complication

| Complication : 12cases (46%) | |
|---|---|
| cardiac malformation | 4 |
| atresia ani | 2 |
| hydrocephalus | 1 |
| cleft palate | 1 |
| spina bifida cystica | 1 |
| renal hypoplasia | 1 |
| hypospadias | 1 |
| congenital dislocation of hip | 1 |
| club foot | 1 |
| costriction band syndrome | 1 |
| syndactyly | 1 |
| polydactyly | 2 |

**Table 2**　Classification

| Blauth's classification | No. of hand |
|---|---|
| I | 6 |
| II | 14 |
| III | 6 |
| IV | 6 |
| V | 5 |
| | total 37 |

**Table 3**　Splint therapy

| Splint therapy | No. of hand |
|---|---|
| long opponens splint | 2 |
| dynamic thumb abduction splint | 1 |
| static wrist splint | 1 |
| dynamic wrist splint | 5 |

**Table 4**　Surgical therapy

| Surgical therapy | No. of hand |
|---|---|
| opponens plasty (Huber-Littler) | 6 |
| bone graft, opponens plasty | 1 |
| resection of thumb | 1 |
| pollicization (Buck-Gramcko) | 1 |
| centralization | 3 |

## 結　　果

手術治療を行っていない残り 18 例中，11 例は転医などで十分に追跡調査できていない．他の 3 例は経過観察中で，4 例は手術予定となっている．

手術治療を施行した 8 例は 5 ヵ月から 10 年，平均 4 年 4 ヵ月の追跡調査を行った．

現在のところ，4 例 5 手において満足できる手関節形態と母指対立機能を再建できている．3 例 3 手は母

指対立機能が不十分であり，残り1例2手は初回手術5ヵ月後に脳外傷にて死亡している．

## 考　　察

Blauthは形成不全の程度を外観とX線所見から5型に分類した[1]．I度は母指球筋の欠損のみとされているが，6手中2手において，手根骨，橈骨の低形成を認めた．II度においては，母指は中手骨以遠に形成不全を呈するが，2手において，橈側手根骨・橈骨の低形成を，さらに1手において橈骨部分欠損を認めた．3度は第1中手骨基部に骨欠損がみられるものであるが，さらに6手中4手では橈側手根骨・橈骨の形成不全を認めた．これらの所見は，渡らが指摘するように，骨成熟後に観察すると，さらに増加する可能性もある[5][6]．つまり，橈側列形成不全は，軟部組織においては母指球筋に始まり，骨格は橈側手根骨・橈骨遠位部から，程度に応じて上肢の橈側全体におよぶ形成不全であると思われる．そのため，治療上はともかく，症候論的に母指形成不全と内反手の程度を細かく分類する意義は少い．

治療においては，まず，罹患母指が利用できる場合，つまりBlauthのII度・III度では，対立機能の再建が最終目標である．最近は，Huber-Littler法が主流であるが問題点も多い[3]．単純に本法を施行しても母指MP関節の不安定性や，FPL欠損のため筋力不足となり，強力な摘み動作ができない．そのため，われわれは靱帯再建や腱移行手術を行ったが，結局，関節固定が最も良好な結果を示した．また，形態的には皮膚付筋肉弁にした方が良好であった．

残存する母指が使用できない場合，つまりIV度・V度では示指のPollicizationを行うのが一般的である[2]．われわれは1例の経験しかないが，CM関節の運動性が悪く，対立筋再建手術を追加した．

橈骨欠損による内反手変形に対しては，尺骨のCentralizationを3手に施行したが，肘～手関節の運動性不良，変形再発などの問題がある．最近では，血管柄付腓骨頭移植による橈骨再建術や，渡らの示指列引き下げ手術の報告があるが，われわれは経験がない[4][5]．

## 結　　語

1. 橈側列形成不全症26例37手について検討した．

2. 合併奇形は12例(46％)に認めた．遺伝歴はなく，高年初産婦・低体重児が多い．

3. 母指・橈側手根骨・橈骨の形成不全の程度に相関を認めた．

4. 完成された治療法はなく，重症例の再建手術は困難を伴う．

## 文　　献


1) Blauth, W.: Der hypoplastische Daumen. Arch. Orthop. Unfall-Chir., 62: 225-246, 1967.
2) Buck-Gramcko, D.: Pollicization of the index finger. J. Bone Joint Surg., 53-A: 1605-1617, 1971.
3) Littler, J. W., et al.: Opposition of thumb and its restoration by Abductor Digiti Quinti transfer. J. Bone Joint Surg., 45-A: 1389-1396, 1963.
4) 玉井　進　他：内反手に対する血管柄付腓骨頭移植の経験，整形外科，32: 1645-1647, 1981.
5) 渡　捷一　他：橈側列形成不全症の病態と治療，整形外科MOOK，35: 123-141, 1981.
6) 山本　進　他：橈側列および尺側列形成不全症の経験，整形外科，29: 1538-1542, 1978.


**質　問**　順天堂大学整形外科　山内　裕雄

Huber-Littlerの際，MP関節の橈側への不安定性に対して，とくに考慮されているか．

MP関節の関節固定を行うとしたらその年令適応は？

**回　答**　大阪労災病院整形外科　露口　雄一

①関節固定を行ったのは19才の症例であり，成長期では無理と思う．

②小指外転筋移行のinsertionをMP関節尺側にする手術は経験はない．

**質　問**　北大登別分院整形外科　萩野　利彦

小指外転筋を皮弁をつけて移行していますが，monitoring flapの意味か，母指球の皮膚にゆるみをつけるために行っているのか，どちらでしょうか．母指球の皮膚は術後，時間の経過と共にゆるんでくるようなので，皮弁により，ゆるみをつける必要はないと思います．

**回　答**　大阪労災病院整形外科　露口　雄一

皮弁付で小指外転筋を移行すれば母指球部の形態がより改善すると思われます．

**質　問**　名古屋大学整形外科　三浦　隆行

橈骨の形成異常を伴う母指形成不全と，橈骨に異常

のない（手板形成期以後の異による）母指形成不全とでは臨床所見が異っていると考えられるが如何.

**回　答**　　大阪労災病院整形外科　露口　雄一

①レ線像にて橈骨・橈側手根骨・第1中手骨・母指々節骨の一連の列について低形成を検討した．しかし，骨成熟前で低形成か欠損か不明例が多い.

②一連の形成不全であって，橈骨の異常の有無で本質的な差があるとは思われない.

日 手 会 誌, 第2巻 第1号 277-280, 1985

# 内反手変形に対する尺側侵入による Centralization の経験

聖マリアンナ医科大学形成外科学教室
平山信夫・石田寛友
楠見 彰・高橋博和
金子裕一・安藤和正
村上富美子

# Centralization of the Radial Club Hand: Through Ulnar Approach

Nobuo Hirayama, et al.
Department of Plastic and Reconstructive Surgery St. Marianna University, School of Medicine

In the several ways of the reconstruction of congenital radial deficiency, centralization of the radially tilted hand is believed as the most important procedure which was first reported in 1894 by Sayer. The radial approach to the tilted wrist joint may produce difficulties in releasing the tight radial fibrous band and placing the ulna into the carpus. This also results the soft tissue bulk on the ulnar side of the wrist.

The authors had experienced centralizatio of four radial club hands in two cases through ulnar apporach, reported by Manske in 1981, with great ease and satisfaction.

This approach is easy to expose wrist joint and operating field is wide enough to make recipient hole of the ulna. Excessive joint capsule at ulnar side of wrist is resected and approximated to tilted wrist in straight. Bulk of skin and soft tissue is excised and closed obtaining good looking wrist. Bracing after removal of the internal fixation is rather disturbing to use hands which volar flexion is important to bring goods to the mouth.

## はじめに

先天性橈骨欠損症の機能再建は，まず橈屈している手を前腕の延長に移動して手関節に支持性を与えそれによって手指の機能を改善することにある．その手技として現在もっとも多用されている方法は，尺骨端を手部中央に移動する所謂 centralization 手術である．しかし従来行われて来た橈側あるいは背側侵入法による centralization 手術では手関節での橈屈変形の矯正が容易でない場合が多く，手術が理想的に行い得たとしても尺側に過剰軟部組織を残し，外見上の改善に満足できない場合があり二次的な修正手術が必要となる．

われわれは，最近内反手に対し 1981 年 Manske[2] が発表した尺側侵入による centralization 手術を行い，尺骨端の移動をきわめて容易に行うことができ，過剰尺側軟部組織の楔状切除により外見上の著名な改善が得られた2例4手を経験したので報告する．

## 症　例

症例1　M. D.（Fig. 1）

初診：昭和56年7月11日（生後10ヵ月）．

初診時所見：左唇顎口蓋裂，両側耳介奇形，両側の橈骨欠損症に伴う内反手，および B lauth 5度の母指

**Key words**: radial club hand, centralization, ulnar approach
**Address for reprints**: Nobou Hirayama M. D., Department of Plastic and Reconstructive Surgery St. Marianna University, School of Medicine, 2095, Sugao, Miyamae-ku, Kawasaki, 213, Japan.

**Fig. 1** Case 1, right hand.
preoperative appearance (above)
postoperative appearance (below)

**Fig. 2** Case 1, left hand.
preoperative appearance (above)
postoperative appearance (below)

**Fig. 3** Case 2.
preoperative appearance (above)
postoperative appearance (below)

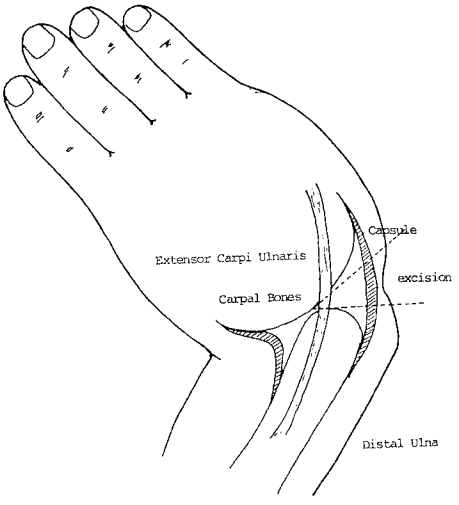


**Fig. 4** Diagram of the incision used for ulnar approach

欠損を認めた.

現病歴：妊娠中は特記すべきことなく，在胎37週，正常分娩で出生，生下時体重2,240 gであった．生後まもなく手関節橈屈変形に対してcorrective braceを装用し，また生後3ヵ月に某大学病院において口唇形成術を受た後，当科を紹介された.

治療経過：昭和58年5月12日入院，生後2才9ヵ

月．同月 24 日に血管造影を施行，左鎖骨下動脈の起始異常と，前腕に橈側動脈の低形成が見られた．6 月 3 日，全身麻酔下で内反手変形のつよい右手に対して尺側侵入法で centralization 手術を施行，その矯正の容易さと術後の外観の改善に好感をもった．同時に口蓋形成術を行った．同年 12 月 15 日，同様に尺側侵入法で左手の centralization 手術と同時に左示指の母指化手術を施行した．さらに昭和 59 年 10 月 31 日，右示指の母指化手術および初回手術でやや不足気味であった内反変形の矯正を尺側の手関節包の縫縮によって行った．各 centralization 手術とも Steinmann Pin による串刺し内固定期間は右側 4 週，左側 8 週でその後 1～2 ヵ月自家製の前腕手中間位保持用装具を装用させようと試みたが却って手の使用の邪魔となり患者の家族が放棄してしまったので補装具を装用させていない．

症例 2　A．F．(Fig. 2)

初診：昭和 57 年 12 月 10 日（生後 7 ヵ月）

初診時所見：両側の無耳症，両側上肢に橈骨欠損に伴う内反手と Blauth 4 度の母指欠損症を認めた．

現病歴：妊娠中特記すべきことなく，在胎 40 週，帝王切開で出生，生下時体重は 3,358 g であった．初診時以後 corrective brace を着用した．

治療経過：昭和 58 年 4 月 14 日入院，同月 21 日上肢血管造影を施行，両橈側動脈の低形成は見られなかった．5 月 12 日全身麻酔下に尺側侵入法にて両側手関節に centralization 手術および左浮遊母指の皮弁による固定術を施行した．術後 7 週で Steinmann Pin を除去，短期間上腕から肘可動性の brace を装用させたが機能的には却って手関節の掌屈運動の障害となるため装具は使用させていない．

## 考　　察

先天性橈骨欠損症は 3 万分娩に 1 例といわれ両側性が多く片側性では右に多い[2]．

この奇形発生機序としては，胎生 4 週から 6 週にかけての apical ectoderm の損傷によって生じると考えられている[3]．最近ではその成因としてサリドマイドが有名であるがわれわれの 2 症例はともにサリドマイドの使用が禁止された以後の症例であり，上記以外骨の異常は見られなかった．合併奇形として山本らは先天性心疾患が約半数をしめ，ついで再生不良性貧血，耳介奇形，兎唇，口蓋裂が多いと報告しているが[5] われわれの 2 症例では先天性心疾患は見られなかったが両者に耳介奇形，症例 1 に唇顎口蓋裂と鎖骨下動脈の異常が見られた．

遺伝に関して，本症を有する遺伝性疾患として Holt-Oram 症候群，Fanconi 症候群，17-trisomy などが知られているが本症が遺伝することは臨床的にはかなりまれで遺伝が見られる場合には遺伝性症候群の一部分症として考える方が妥当であるともいわれている．われわれの症例においても家族内発生は見られず，また症例 1 では当科で，症例 2 では出生病院にて染色体検査をしているが異常は発見されていない．

治療上内反手に対する手術法で現在最も信頼され多用されている方法は 1894 年 Sayer の発表した centralization 法である[4]．従来この方法における切開線は橈側ないし背側におくのが一般的であるが，著者らは 1981 年 Manske が発表した尺側侵入法を行った．皮切は図のごとく患手の尺側に横切開を加え尺骨神経の背側知覚枝を温存し，尺側手根伸筋腱を一時切断した．総指伸筋腱を橈側によけると容易に関節包に達することができた．これに横切開を加えると手根骨および尺骨端は直視下にあり，手部は尺骨にたいして容易に移動し尺骨に対して直角に対応するようになった．月状骨と有頭骨の大部分あるいは全部を除去しこの間隙へ尺骨端を挿入した．固定は 1.6 mm の Steinmann Pin を第 3 中手骨を介して尺骨端中央に逆行性に刺入した．尺側手関節包を切除し断端は重なり合うように短縮縫合を行い切断した伸筋腱を再縫合後した．Centralization により生じた余剰皮膚は幅 2 cm 前後で紡錘形に切除しこの余剰皮膚は症例 1 の母指化手術の際には生じた皮膚欠損部へ移植した．術後の固定には sugar tongue 型のギプス副子を肘関節 90° 屈曲位で装用させ，Steinmann Pin は 4 週から 8 週の間で抜去し以後は free とした．

以上の経験から尺側侵入法は，1）切開線が単純であり術後の縫合線が目立たない，2）尺骨への到達と関節内処理が容易である，3）centralization 後に生じる余剰皮膚の処理が簡単である，などの利点があると考えられる．欠点としては，もしも橈側の軟部組織の拘縮短縮が高度であった場合その処理が橈側侵入法ほど容易ではない点は症例 1 の右手関節手術において経験したが，それでもなお尺側侵入の方がはるかに展開も良く技術的にも矯正力にも優れていると考えられる．

また内反手の one bone forearm の機能が手関節橈掌屈で radial deviation の働きで手を口に届かせるこ

とになるので術後手関節を中間位に固定するような補装具は外見上は手として良く見えても手の機能を却って障害してしまうのでむしろ内固定除去後は手をfreeに使用させることが重要と考えらる.

## 文 献

1) Lamb, D. W.: Radial club hand. J. Bone Joint Surg., 59-A: 1-13, 1977.
2) Manske, P. R.: Centralization of the radial club hand: An ulnar surgical approach. J. Hand Surg., 6: 423-433, 1981.
3) Saundersrs, J. W.: The proximo-distal sequence of origin of the parts of the chick wing and the roll of the ectoderm. J. Exp. Zool., 108: 363-403, 1948.
4) Sayer, R. H.: A contribution to the study of the club-hand. Am. Orthop. Assn., 6: 208-216, 1893.
5) 山本 進 他：橈側列および尺側列の経験，整形外科，29: 1538-1542, 1978.

日 手 会 誌, 第2巻 第1号 281-285, 1985

# 上肢にみられた先天性骨癒合症

順天堂大学医学部整形外科学教室
田名部 誠悦・山内裕雄
柳原 泰・井上 久
初野英之
同 形成外科学教室
丹下一郎

# Roentgenological Analysis of Congenital Synostosis in the Upper Extremity

Seietsu Tanabu, et al.
Department of Orthopaedic Surgery, Juntendo University

The authors have reported clinical and roentgenological analysis of congenital hand malformations on several occasions in the past. This report deals with the roentgenological analysis of 102 cases with synostosis seen in various hand malformations.

The cases consisted of 47 cases of osseous syndactyly of phalanges and metacarpals, four cases of symphalangism, one case of carpometacarpal synostosis, 18 cases of carpal synostosis, 26 cases of radioulnar synostosis, three cases of humeroradial synostosis and three cases of humeroulnar synostosis.

The following findings and impressions were obtained:

1. Assimilation symphalangism which appears in synbrachydactylia presenting fusion of the distal phalanx and the hypoplastic middle phalanx was seen only in five out of 105 cases of synbrachydactylia. This is considered not to be a usual process of the phalangeal reduction, but an uncommon form of aplasia of the middle phalanx anlage which is probably accompanied by aplasia of the distal interphalangeal joint.
2. Fusion or defect of the carpal bones in the cleft hand complex is suspected to be caused by a mesodermal development error or defect in addition to the hitherto considered ectodermal separation failure.
3. Radioulnar synostosis appearing with synbrachydactylia is considered to be of different etiological origin from ordinary congenital radioulnar synostosis.
4. In ulnar ray hypoplasia, there were three cases with humeroulnar synostosis in addition to three cases with carpal bone fusion and three cases with humeroradial synostosis.
5. Synostosis or osseous syndactyly of the phalanges or metacarpals seen in cleft hand complex is well considered to be due to ectodermal dominant separation failure, but carpal bone fusion, humeroulnar synostosis, humeroradial synostosis or symphalangism would be due to mesodermal dominant separation failure either triggered by the concomitant ectodermal failure or appeared solely.

**Key words**: congenital synostosis, upper extremity, carpal bone, radioulnar synostosis, congenital hand anomaly
**Address for reprints**: Seietsu Tanabu, M. D., Department of Orthopaedic Surgery, Juntendo University, 2-1-1 Hongo Bunkyo-ku Tokyo Japan.

Table 1 Congenital synostosis in upper extremities

| | Osteosyndactyly | | Symphalangism | Carpometacarpal synostosis | Carpal synostosis | Radioulnar synostosis | Humeroradial synostosis | Humeroulnar synostosis | Total |
|---|---|---|---|---|---|---|---|---|---|
| | Phalanx | Metacarpus | | | | | | | |
| Cleft hand complex | 31 | 13 | | | 4 | | | | 48 |
| Synbrachydactyly | | | 1 | 1 | 8 | 6 | | | 16 |
| Radial ray hypoplasia | | | | | 1 | | | | 1 |
| Ulnar ray hypoplasia | | | | | 3 | | 3 | 3 | 9 |
| Others | 1 | 2 | 3 | | 2 | 20 | | | 28 |
| Total | 32 | 15 | 4 | 1 | 18 | 26 | 3 | 3 | 102 |

われわれが先天奇形手の分類を行ったり，その発生を推論するにあたって先天性骨癒合を如何に取り扱うかは重要な問題と考えられる．したがって，今回は上肢・先天性骨癒合を認めた自験例88例（のべ102例）の整理を試み，X線学的検討を行った．(Table 1)．

## I 指節癒合（Symphalangism）

短合指症の自験例は106例（男女比62：44；両側2例，片側104例）であり，中節骨，末節骨，基節骨，中手骨，手根骨の順に形成障害が強い，いわゆる『末梢横軸性発育停止症候群』とでも呼ぶべき一連のカテゴリーとして捉えられ，7型の重症度分類が可能であった[7]．

短合指症では骨端核の出現遅延や出現しても健側に較べて小さいなどの所見が見られることから，中節骨が欠損し末節骨の骨端核が健側より大きい症例は従来考えられているように中節骨が末節骨と同化癒合するAssimilation symphalangismとして捉えることもできるが，この所見を認めたのはわずか4例のみであった．また，短合指症では関節列隙の狭少化を高頻度に認めたが成人例でDIP関節癒合を確認し得たのは1例のみであった（Fig. 1-A)．

一方，小指中節骨短縮症の反対手に小指DIP関節癒合を認めたものが1例存在した（Fig. 1-B)．

ほかに指節間癒合は，いわゆる先天性指節癒合症(家族発生例）および両手足に骨性合指と指節癒合を伴う1例にみられた．

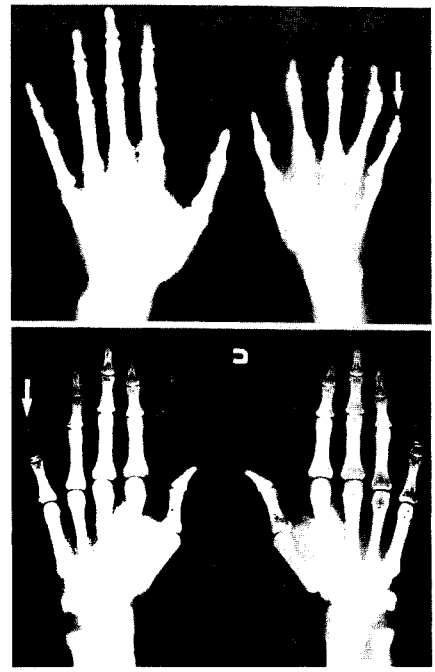

Fig. 1 Symphalangism. A: in synbrachydactyly, B: in brachymesophalangy of the little finger.

## II 手根骨癒合（Carpal synostosis）

A)短合指症

骨短縮，骨欠損のパターンから短合指症とした症例の中に手根骨癒合が8例（男女比4：4）存在した．すなわち，Aphalangia type 25例中1例，Ametacarpia type 16例中3例，Acarpia typeとした11例中4例である．とくにAcarpia typeの2例では経過観察中に手根骨の極端な出現遅延と手根骨癒合が確認された（Fig. 2)．

B） 複合裂手（Cleft hand complex）

複合裂手の自験例は71例（男女比56：15；両側22例，片側49例）であり，X線所見によりPolydactyly

**Fig. 2** Carpal synostosis in acarpia type of synbrachydactyly.

type, Syndactyly type, Adactyly type に分けることができた[7]. 手根骨癒合は71例中4例（男女比3：1），4手（すべて右手）にみられ，そのうちの3例は有頭骨と有鈎骨の癒合であった．(Fig. 3)．

Case 3は1才2ヵ月までは不完全な癒合のように見えたが，2才1ヵ月には完全な癒合の像を呈していた．複合裂手では前腕骨の短縮や癒合を認めず，一般には手根骨の異常は遠位列に限られるとの報告が多い．しかし自験例の中に手根骨遠位列の癒合に加え，舟状骨の変形あるいは遠位手根骨との癒合ととれる所見を呈するもの1例，11才5ヵ月の時点でも小菱形骨と舟状骨が未出現であったもの1例，12才4ヵ月の時点で手根骨近位列にも形成障害ととれる所見を呈する1例などが存在した．以上複合裂手の手根骨異常は $A_4$ type，すなわち，中手骨も欠く Adactyly type に好発し，Polydactyly type でも多指が中手骨までおよんで多指化した指の形成障害が強い症例に見られた．

C） 橈側列形成不全（Radial ray hypoplasia）

橈側列形成不全と考えられる41例（男女比26：15；両側19例，片側22例）の中に手根骨癒合は1例（両側例の左手）にのみ見られ，尺側に存在する有頭骨と有鈎骨の癒合であった．

D） 尺側列形成不全（Ulnar ray hypoplasia）

**Fig. 3** Carpal synostosis in cleft hand complex. Case 3 showed incomplete carpal synostosis at the age of one year and two months, but it appeared completely fused at the age of two years and one month.

尺側列形成不全と考えられる6症例（男女比5：1；左2例，右4例）のうち3例に手根骨癒合が見られた．2例は有頭骨と有鈎骨の癒合であり，他の1例は橈側の手根骨（大菱形骨と舟状骨）の癒合であった（Fig. 4）．ただし，Fig. 4の症例は10才7ヵ月までは，大菱形骨，小菱形骨，舟状骨が別々に見られたが，12才10ヵ月の時点では癒合していた点で複合裂手（Fig. 2）の case 3 と類似している．

以上，手根骨癒合は短合指症，複合裂手，橈側列および尺側列形成不全，先天性指節癒合症のほかに両側の手根骨癒合と第2中足骨と第2楔状骨の癒合を呈する1例に認められた．

## III 橈尺骨癒合（Radioulnar synostosis）

橈尺骨癒合は自験例では，いわゆる先天性橈尺骨癒合20例（男女比15：5；両側12例，左5例，右5例）

**Fig. 4** Carpal synostosis in ulnar ray hypoplasia. Carpal bones in the radial side appeared separated at the age of ten years and seven months, but the trapezium and the scaphoid became synostotic at the age of twelve years and ten months.

と短合指症6例（男女比4：2；左3例，右3例）にみられた．短合指症ではAmetacarpia type 4例，Acarpia type 1例，Forearm amputation type 1例と重症型にみられ，癒合部位も遠位4例，近位1例，遠位と近位1例であった．先天性橈尺骨癒合症は①両側例が多い，②家系内発生例が存在した，③全例が近位での癒合であった，④明らかな手変形を伴わない，などの点で短合指症に伴う橈尺骨癒合とは発生的に異なるものと考えられる．

### Ⅳ 腕橈骨癒合（Humeroradial synostosis）と腕尺骨癒合（Humeroulnar synostosis）

尺側列形成不全6例のうち3例に腕橈骨癒合を認め，そのうちの1例に前述の手根骨癒合がみられ，また，その3例全例に上腕骨からの骨性突出がみられた．Fig. 4の尺側列形成不全の症例では肘関節部に尺骨中枢端（肘頭部）のみを認めるが上腕骨との癒合はみられなかった．したがって前述の3例に認められた骨性突起は尺骨中枢部と上腕骨の癒合，すなわち，腕尺骨癒合とした．

## 考察とまとめ

上肢の先天性骨癒合がみられた，のべ102例を整理し，以下の結果および印象を得た．

1） 短合指症でみられる中節骨欠損は，あくまでも中節骨の骨原基の形成障害が強くなったための欠損であり，本症で時に認められるAssimilation symphalangismは骨原基の形成障害よりも関節軟骨の形成障害の方が，より強い場合にみられる1つの現象として捉えたい．

2） 複合裂手にみられる手根骨癒合や欠損は，本症の発生に外胚葉系の分離異常に加えて間葉系の形成障害あるいは壊死機転が加わったためと考えられる．

3） 短合指症に伴った橈尺骨癒合は，いわゆる先天性橈尺骨癒合症とは発生機序が異るものと考えられる．

4） 尺側列形成不全には手根骨癒合，腕橈骨癒合のほかに腕尺関節癒合を伴うものが存在した．

5） 複合裂手にみられる指節骨や中手骨の骨性合指は外胚葉系の異常による分離障害と考えられるが，指節癒合，手根中手関節癒合，手根骨癒合，腕橈骨癒合，腕尺骨癒合などの関節部での骨癒合症は間葉系の形成障害の結果発生した分離異常と考えられる．

## 文　献

1） 荒木 聡：先天奇形手における手部骨格発育および骨格変異に関するX線学的研究，中部整災誌，24：834-852，1981.
2） 伊藤真網 他：先天性腕橈骨癒合症，整形外科，29：1534-1542，1978.
3） 三浦隆行 他：先天性橈・尺骨癒合症について，整形外科，34：1808-1810，1983.
4） Swanson, A. B.: A classification for congenital limb malformations. J. Hand Surg., 1: 8-22, 1976.
5） 多田浩一 他：先天性橈尺骨癒合症，21症例の分析と手術成績，整形外科，31：137-142，1980.
6） 多田浩一 他：手の先天奇形における手根骨の異常について，整形外科，26：1282-1285，1975.
7） 田名部誠悦：短合指症，絞扼輪症候群，複合裂手の臨床的およびX線学的研究，日整会誌，59：165-180，1985.
8） 山本 進 他：橈側列および尺側列形成不全症の経験，整形外科，29：1538-1541，1978.

**質　問**　北海道大登別分院整形外科　荻野　利彦

中手骨が癒合する場合，近位部で癒合するものと，遠位部で癒合するものとがあるが成因の違いなどにつ

いて何かお考えがあればお教えいただきたい．

**回　答**　　順天堂大学整形外科　田名部誠悦

われわれは4・5中手骨癒合を含めて，中手骨間の骨性合指を，今のところ複合裂手の中に含めています．中手骨間の癒合の仕方の詳細については今後検討してみたいと思います．

日 手 会 誌, 第2巻 第1号 286-289, 1985

# 軸後性多指症の診断治療上の問題点

自治医科大学整形外科学教室
岩谷 力
静岡県立こども病院
谷口和彦・高取吉雄

# Postaxial Polydactyly

Tsutomu Iwaya, et al.
Department of Orthopaedics, Jichi Medical School

Ten cases of postaxial polydactyly were reported. There were 6 cases of type A, 3 cases of type B and one case of undefined postaxial polydactyly. In 5 cases, polydactyly occured as a part of syndromes. The syndromes included Ellis-van Creveld syndrome, asphyxiating thoracic dysplasia and Greig's cephalo-polysyndactyly syndrome. The diagnosis of the syndromes were sometimes difficult to make. In 3 cases, the malformation occured sporadically. In 2 cases, autosomal dominant inheritance was observed. For the treatment of the patients with multiple malformations, accurate diagnosis is essential. Some problems in diagnostic procedures and treatment were discussed.

## はじめに

本邦においては，軸後性多指症は，軸前性多指症に比しまれである．軸後性多指症は，正常指とほぼ同様の形態を有するA型と，骨関節の形成されないB型に分類されている．遺伝的には，A型は，多因子が関与した常染色体性優性と考えられ，B型は単独遺伝子による常染色体性優性であるが，Heterogenousな疾患であるとされている[3]．本症は全身性疾患の部分症状としてみられることが多い．われわれは，静岡県立こども病院にて，過去7年間に10例の本症を経験したので，診断治療上の問題点を検討し報告する．

## 症例

症例は，男4例，女6例，両側例9例，片側例1例で初診時年令は，1ヵ月より31才であった．父子例の1例を除きすべて乳幼児例であった．A型の多指症は6例，B型が3例，いずれとも分類できない不全型が1例であった．同一家系内発生は1組の父子例にみられた．散発例は3例で，骨系統疾患に伴った例が4例，奇形症候群に伴った例が1例でみられた．合併異常としては，手に合指，中手骨癒合，爪形成不全，斜指，Broad thumbが，足には，1例を除き手と同様の形態異常がみられた．頭部顔面の異常としては，大泉門開大，歯牙形成不全，人中形成不全，唇裂，口蓋裂，頭蓋骨形成異常がみられた．骨系統疾患としては，Ellis-van Creveld症候群，Cranio-stenosisを伴う骨端形成不全（診断未定），Asphyxiating thoracic dysplasiaが，奇形症候群としてはGreig's cephalopolysyndactyly症候群がみられた（Table 1）．

## 治療

A型の6例中，2例は他医にて多指症手術をうけてから来院，4例はわれわれが手術を行った．手術時期は，手が1才前後，足が2～3才であった．骨性連続を有したもの5指，floatingであったもの3指である．

**Key words**: postaxial polydactyly, diagnosis, treatment, bone dysplasia
**Address for reprints**: Tsutomu Iwaya, M. D., Department of Orthopaedics, Jichi Medical School, 3311-1 Minamikawachi-machi, Tochigi, 329-04, Japan.

**Table 1** Cases

| No. | SEX | TYPE | OTHER ANOMALIES | | CRANIOFACIAL | BONE DYSPLASIA | OTHERS | DIAGNOSIS |
|---|---|---|---|---|---|---|---|---|
| | | | HAND | FOOT | | | | |
| 1 | M | A | | polyd. (A) synd. | Large fontanelle | | | Sporadic |
| 2 | F | A | Synd. | polyd. (A) | Large fontanelle | | | 〃 |
| 3 | M | A | ? | polyd. (A) | | | | 〃 |
| 4 | F | A | Nail Hypo. M. C. fusion | polyd. (A) | irregular Teeth dysplastic Philtrum | + | C. H. D. Short stature | Ellis-van Creveld syndme |
| 5 | F | A | 〃 | polyd. (A) | 〃 | + | 〃 | 〃 |
| 6 | F | A | Synd. | P-Synd. | | | Autosomal Dominant | |
| 7 | M | ? | Synd. M.C. fusion | | | | 〃 | |
| 8 | M | B | Synd. Clinod. | Synd. | Cleft lip, Palate Craniostenosis. | + | Strabismus | ? |
| 9 | F | B | broad thumb Polyd. | P-Synd. | Peculiar skull | | Epilepsy | Grieg cephalo-polysyndactyly syndrome |
| 10 | F | B | | polyd. (A) | | + | | Asphyxiating thoracic dysplasia |

Synd. : Syndactyly　　M.C. fusion : funion of metacarpal bone
Polyd. : Polydactyly　　Nail Hypo. : hypoplasia of nail
P-Synd. : Polysyndactyly　　Clinod. : Clinodactyly
C.H.D. : Congenital heartdisease.

1例2指を除き，尺側の過剰指を切除した．術式は，母指多指症の形成術に準じ，筋腱，関節の形成術を行った．なお floating の症例では，筋腱の状態をたしかめた上で単純切除を行った．過剰指を残した1例については後述する．

B型3例中1例は出生時に結紮除去され2例で皮膚形成術を行った．

足趾に対しても，筋腱形成術を含めた手術を2～3才時に行った．

結果は，機能上，美容上ほぼ満足できるものであった．

## 症　例　供　覧

症例1　昭和54年生の男児，散発例．血縁関係のない両親の第2子として，在胎39週，体重3,200 g，頭囲36.0 cm で帝切にて出生．両手足の軸後性多指症に気づかれ生後2ヵ月で，初診した．大泉門は開大傾向を示したが頭部CT，甲状腺機能などに異状なく，1才半で両手の，2才半で両足の形成術を行った．手術は母指多指症に準じ，筋腱，関節の処置を行った．5才時，機能上問題なく，美容上は，小指球尺側縁がやや膨隆するが，患児家族よりの訴えはない．

症例6および7　昭和53年生の女児とその父親．生後3ヵ月で初診．両手は6本指で，中心列多指か軸後性多指かの判断に苦しむ所見であった．左足には軸後性の多合趾症がみられた（Fig. 1）．父親の手は，Fig. 2のごとく，第3指列の開大，小指の爪変形がみられX-Pでは第3～4中手骨癒合，右小指中節骨が幅広く，左小指には過剰な中節骨がみられた．父親の足には異状がみられなかった（Fig. 2）．家系調査より，常染色体性優性遺伝と考えられた．これらの所見より軸後性多指症と診断した．手術は生後10ヵ月時に，第4指を切除した．2才11ヵ月で足趾の形成術も行い6才半時外見上，機能上問題はない．

症例10　昭和58年生の女児．両親に血縁関係なく，在胎43週，体重3,800 g，頭囲34 cm で第1子として出生した．両手足に軸後性多指を認め，手の多指は産科医にて，直ちに結紮除去をうけた．生後1ヵ月で初診．体型は四肢短縮型で，腹部膨満し胸部が圧迫された外見を呈した．両足多趾の他に，殿部に Tail-like appendage を認めた．X-P上，胸郭では肋骨が短く横走し，骨盤では，腸骨が方形で，臼蓋は水平で，棘状

**Fig. 1** Case 6. Preoperative findings

**Fig. 2** Case 7. Clinical findings of the hands of father of case 6.

突起を有し，坐骨は幅広であった．管状骨のメタフィーシスには不規則骨化を認めた．爪は正常であった．X-P所見よりEllis-van Creveld症候群を疑ったが心疾患は認められず，2才1ヵ月時の膝X-Pでも，変化はなかった．爪，歯の異状も認めなかったことから，Asphyxiating thoracic dysplasiaと診断した．現在足趾の手術の待機中である．Asphyxiating thoracic dysplasiaは胸郭の形成不全，軸後性多指，腎障害を伴い，骨格系X-PではEllis-van Creveld症候群によく似た所見を示す常染色体性劣性遺伝の疾患である．呼吸不全をおこしやすく，致死性骨系統疾患の1つにあげられているが軽症例では，成人に至ることが知られている．腎障害は，遅発性で，定期的なチェックが必要である[1)2)]．このような症例では生命予後を悪化させるような合併症の存在に注意すべきである．手足の治療に先立ち，正確な診断のもとに，合併症の予防，遺伝相談などを含めたキメ細かい療育が大切である．

**Table 2** Postaxial polydactyly as a part of syndromes.

| |
|---|
| 1. Ellis-van Creveld syndrome. |
| 2. Asphyxiating throacic dysplasia. |
| 3. Hydrometrocolpos-postaxial polydactyly syndrome. |
| 4. $D_1$-trisomy syndrome. |
| 5. Orofaciodigital syndrome II. |
| III. |
| 6. Short rib-polydactyly syndrome. |
| 7. Laurence-Moon-Bardet-Biedl syndrome. |
| 8. Biemond syndrome. |
| 9. Acrofacial dysostosis. |
| 10. Meckel syndrome. |

## 考　　按

欧米では軸後性多指が軸前性に比し高頻度に発生するといわれる．ことに黒人にB型の軸後性多指が多く，本症の発生には人種差が認められている[3)]．われわれの経験では，過去9年間に経験した母指多指症63例に対し，軸後性多指症は10例と少かった．またA型が多く，明らかに欧米の報告とは異った傾向がみられた．

過剰指の形態より2つの型に分類され，両者は遺伝的に区別されるといわれるが，同一家系内に両者が発生した報告もあり，明確な区別はなされていない．症例6，7において，父の手指所見は，A型B型のいずれともいい難い不全型を示し，娘の手では，過剰指が正常指の形成に障害をおよぼして，一見中心列多指を思わせた．このような同一家系内にみられた表現型の差は，診断に当り，綿密な家系内調査が必要であることを示している．また症例7にみられた中手骨癒合と第3指列の開大は，他のA型多指にはみられなかったもので，裂手症との共通性も考えられ興味深い．

軸前性多指症に比し，本症は全身性疾患の部分症状としてみられることが多く，治療上注意が必要である．Table 2に本症を伴う疾患を示す．この中にはEllis-van Creveld症候群，Asphyxiating thoracic dysplasiaをはじめ致死性とされる重症疾患が多い．これらの重症疾患も小児科治療の進歩により手足の奇形の治療の機会が増えている．安全に手術を行うためには，正確な診断のもとに，vital organの異常に十分

な配慮が必要である．また骨系統疾患に合併する場合も多く，骨X-Pを含め整形外科的診断も重要である．

治療は，母指多指症に準じ筋腱，関節の形成術を行えば，ほぼ満足すべき結果が得られる．手足に多数回の手術を行うことが多いので，全身合併症を考慮の上で，全体的な治療計画を立てることが大切である．

## 文　献

1) Friedman, J. M., et al.: The juene syndrome (Asphyxiating Thoracic Dystrophy) in an adult. Am J. Med., 59: 857-862, 1975.
2) Spranger, J. W., et al.: Bone dysplasias. G. Fischer. Stuttgart, PP 41-52, 1974.
3) Temtamy, S. McKusick. V.: The genetics of hand malformations pp 364-439, Birth Defects original article series. XIV No. 3. Alan. R. Liss, Inc. New York. 1978.

**質　問**　名古屋大学整形外科　三浦　隆行

第2例はX線所見，優性遺伝形式であることからむしろ中央列多指と考えられるが，軸後性多指とされた根拠は如何でしょう．

**回　答**　自治医科大学整形外科　岩谷　力

父親の小指にみられた所見より，われわれは軸後性多指と診断した．

日 手 会 誌, 第2巻 第1号 290-293, 1985

# 尺側指列形成障害の一家系

厚生連新町病院整形外科
杉 本 良 洋
信州大学医学部整形外科学教室
中 土 幸 男・杉 浦 憲 治
斎 藤 覚・八 木 了

# Ulnar Ray Deficiency
## — Case of a Family —

Yoshihiro Sugimoto, et al.
Division of Orthopaedic Surgery, Kohseiren Shinmachi Hospital

This is a report of a family in which a son and his father had a rare congenital deformity in their ulnar digital rays of both hands.

### Case report

Case 1. 3-year-old boy, the youngest of the 3 children in the family, had a congenital deformity. In his right hand, interdigital space between the ring and little fingers was deep like a cleft hand and the little finger was hypoplastic. In his left hand, the fifth digital ray was completely lost.

Angiography revieled the existence of the median artery on his both arms and the defect of the ulnar artery on his left arm. Dermatoglyphics indicated higher position of axial triradii.

Case 2. 35-year-old man, father of case 1. He had hypoplastic little fingers with the nail covering the palmar side of the distal phalanges.

Roentgenographically, the tip of the distal phalanx of the little finger was sharply pointed. In the ring finger, the ulnar half of the tip of the distal phalanx was partially lacking. Dermatoglyphics indicated an anomalous hypothenar pattern on both proximal and distal axial triradii of the right hand and an arch of digital pattern on the little fingers.

### Discussion

In the literature, the majority of cases of deficiency of ulna and ulnar rays are sporadic. The role played by genetic and environmental factors in the etiology remains obscure.

We were able to find some hand anomalies similar to our cases in Schinzel syndrome, which was represented to be autosomal dominant syndrome, although we could not find other general symptoms similar to this syndrome in our cases. In the pedigree of the family, no one is affected except the proband and his father. Two other siblings of the proband are not affected. So, these anomalous feature may not be controlled by genetic factors, but be influenced by some unknown environmental factors.

It was assumed that the anomaly manifested to the son and his father should arise a little earlier in the viviparous time than other anomalies of the upper limb on the base of angiographic and dermatoglyphic findings.

**Key words**: hand anomaly, ulnar ray deficiency, claw-like finger
**Address for reprints**: Yoshihiro Sugimoto, M. D., Division of Orthopaedic Surgery, Kohseiren Shinnmachi Hospital, Shinnshushinmachi, Kamiminochigunn, 381-24 Nagano Prefecture, Japan.

## 緒　　言

日常手の外科診療で先天奇形をあつかう内には診断に苦慮する症例に遭遇することがしばしばある．とくに家族内発生がみられる場合には，家族計画をたてる上で，早急な診断と指導を要求されるが，疾患の性質上明確な回答が即座にできないことが多い．今回，われわれは病因の明らかでない尺側指列に形成不全のみられる父子の症例を経験したので，その発生原因につき考察を行い報告する．

## 症 例 報 告

I．病　歴

家系内に血族結婚はない．父親は9人兄弟の末子で，患児は3人兄弟の末子である．家系内に手の先天異常を有するものはない．父親の妊娠歴は不明であるが，患児の妊娠初期に母親の原因不明の体重減少がみられた以外には異常はなかった．

II．症例1，3才，男子

1)　理学的所見

右手は，環・小指間に深い裂隙があり，裂手様で，形成不全の小指が萎縮した小指球部より樹の枝のごとく突き出している．この指の可動性は，手根部レベルでの背屈およびMP関節レベルでのわずかな背屈運動がみられるのみで，両指節間関節の屈伸およびMP関節での屈曲，内転および外転運動はまったく認められない．左手は，小指および小指球部が欠損し，環指にも軽度の運動障害がみられる（Fig. 1-a,b)．

2)　X線学的所見

右手は末節骨より中手骨まで全体に細く，第4・5中手骨間が隔離している．左手は小指列が完全に欠損しており，尺骨遠位部にも軽度の形成不全がみられた．

3)　血管造影所見

右手は正中動脈が遺存し，母指主動脈との間に浅掌動脈弓を形成している．橈骨動脈および尺骨動脈の形成も良好で深掌動脈弓を形成している．左手は尺骨動脈の形成不全がみられた．正中動脈が太く遺存し，母指より環指の固有掌側指動脈に直接連絡していたが，浅掌動脈弓の形成はなく，橈骨動脈との間に深掌動脈弓をわずかに形成しているのみであった（Fig. 2

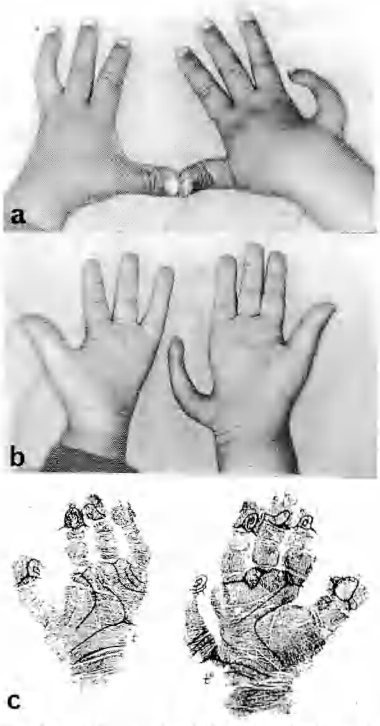


**Fig. 1**　Case 1.　a, b, Right hand; Interdigital space between the ring and little fingers is deep like a cleft hand.
Left hand; The fifth digital ray is completely lost.
c, Dermatoglyphics.　Right hand; Note ulnar triradius.
Left hand; Note distal triradius.

**Fig. 2**　Angiogram in case 1: a, Left hand; The ulnar artery is very small and the median artery feeds thumb and fingers.　b, Right hand; The radial artery and the ulnar artery are present.　The median artery reaches to the palm but the superficial and deep volar arches are small.

-a,b).

4) 皮膚紋理所見

右手の掌紋で小指球部に一つの三叉がみられ，これを軸三叉高位，小指の指三叉欠損と解釈した．左手の掌紋で，軸三叉高位と環指の指三叉欠損を認めた(Fig. 1-c).

5) 手以外の異常所見

精神運動発達の遅延はないが，Epilepsy の一種とみられるけいれん発作がみられるため，薬物治療を行っている．その他，舌小帯短縮，胸廓変形などがみられているが，心臓，腎臓および上部消化管の奇形は否定されている．

III. 症例2，35才，男子（症例1の父親）

1) 理学的所見

両小指は全体に細く，指尖部には背側より掌側につながる異常な爪甲をみとめた．掌側の皮膚には色素沈着があり，背側の皮膚と同じ性質のものと思われた．Flexion crease はみられず，DIP, PIP 関節は伸展拘縮をとっていた．小指球は良く発達しており，MP 関節の運動性は良好であった．(Fig. 3-a).

2) X線学的所見

両小指の中・末節骨の形成不全がみられ，とくに末節骨尖端が先細りの形成障害がみられた．環指の末節骨にも尖端尺側に形成障害を認めた (Fig. 3-b).

3) 皮膚紋理所見

掌紋では，右手の小指球部に蹄状紋がみられ，指紋では，両小指に弓状紋がみられた (Fig. 3-c).

4) 手以外の異常所見

患児と同様に舌小帯短縮がみられるが，その他には明らかな異常はみられなかった．

## 考　　察

この父子にみられた環・小指の異常が同一の原因によるものであるのか，あるいは，それぞれまったく別の原因によるものであるかの判断は，手の先天奇形診療を行う上で，きわめて重大な問題をふくんでいる．

臨床症状ならびに単純X線像からこれらを検討すると，父親の手は，特徴のある爪異常を伴った小指形成不全で，江川[1]が最初に報告した Claw-like finger に類似している．また，子供の右手は，環・小指間に裂隙が存在する点では，加藤ら[3]の報告例や小指形成不全の三浦[5]の分類での第7型に類似しているが，中手骨に形成不全がある点で異っている．左手は，尺骨遠位の形成不全もみられるところから尺骨形成不全症ともいえる．

ところで，萩野[2]，加藤ら[3]は，動物実験の結果をふまえて，尺側列形成不全症にみられる尺側指列の欠損機序として第4，5中手骨癒合に始まる一連の骨性合指の関与をあげている．しかし，われわれの症例では第5中手骨に骨性合指の関与を推測させるような所見

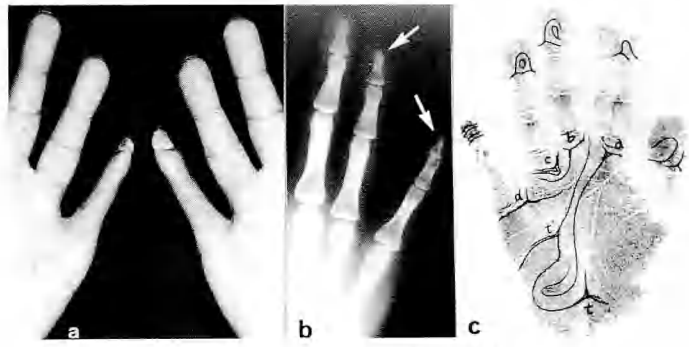


**Fig. 3** Case 2. a, Note hypoplastic little fingers with a nail covering from dorsal to palmar side of the distal phalanx. b, Roentgenogram showing sharply pointed distal phalanx on the little finger and partial lack of ulnar half of the tip on the fourth distal phalanx. c, Dermatoglyphics showing hypothnar pattern and both proximal and distal axial triradii on the right hand.

はみられない．

子供の手の血管造影所見では，両側共に正中動脈が遺存し，小指列欠損のみられる左手では尺骨動脈の形成不全がみられている．これまでの報告では，尺側列形成不全症では橈側列形成不全症と同様，橈骨動脈の形成不全が認められている．これらの所見をSinger[6]の血管発生のStage分類にあてはめると，われわれの症例は，尺骨動脈が形成されるStage IIからStage IIIの時期に何らかの異常が生じたと考えられ，橈骨動脈形成不全はStage IIIからStage IVの時期の障害と考えられる．また，裂手症の場合には，通常正中動脈が存在することはなく，浅・深掌動脈弓の形成不全がみられるが，これはSingerのStage Vの時期の障害とされている．したがって，われわれの症例は，血管造影所見からは，尺側列形成不全症，橈側列形成不全症および裂手症とは異なり，これらより早期の障害によって生じる異常と考えられる．

皮膚紋理所見では，子供の手に軸三叉高位や尺側指の指三叉欠損がみられたり，父親の手には小指球部の蹄状紋や小指の弓状紋などがみられ，これらの所見は裂手症とは異なり，橈側列形成不全症や加藤ら[3]の報告例に似た所見であった．

Claw-like fingerの原因として，江川[1]はAtabismを，三浦[4]は常染色体性劣性遺伝をあげている．尺側列形成不全症には上肢に限局するものと，奇形症候群の部分症状としてみられるものが知られている[7]．前者は散発例がほとんどで，家族発生はみられていない．本症例には，常染色体性優性遺伝とされるSchinzel症候群[7]の手の症状に合致するところがある．しかし，他の主要症状である外性器形成不全，停留こう丸鎖および肥満は否定されている．家系調査においても，手に先天奇形をもつものはなく，血族結婚もないことから，遺伝の可能性を肯定する確たる根拠はない．しかし，まったくの偶然に，これらの奇形が生じたと考えるより，何らかの遺伝的素因があって，そこに共通の外的因子が作用して生じたものと考えたほうが，その本質をとらえやすい．また，父と子の表現型の違いについては，子供の手の症状は父親のそれに比べるとより重度であり，他の身体的異常をも合併していることも考慮すると，外的因子の量的な差異ともとれるが，外的因子の作用時期の微妙なずれとも解釈できる．障害発生の原因に関しては，推測の域を出ないが，今後は症例，資料を積重ね，動物実験による比較研究をおし進めることによって，ここに示した症例の病態も解明され得るものと思われる．

## 文　献


1) Egawa, T.: Congenital claw-like fingers and toes: case report of two siblings. Plast. Reconstr. Surg., 59: 569-574, 1977.
2) 萩野利彦　他：上肢尺側列形成不全症の発現様式，臨整外，13: 997-1003, 1978.
3) 加藤貞利　他：環小指間にcleftが存在する先天奇形手について，臨整外，17: 811-819, 1982.
4) Miura, T.: Two families with congenital nail anomalies; nail formation in ectopic areas. J. Hand Surg., 3: 348-351, 1978.
5) 三浦隆行　他：小指形成異常の臨床，日手会誌，1: 273-276, 1984.
6) Singer, E.: Embryological pattern persisting in the arteries of the arm. Anat. Rec., 55: 403-409, 1933.
7) Temtamy, S., et al.: The Genetics of Handmal-formations. The National Foundation-March of Dimes. Alan R. Liss, Inc., New York. 48-51, 149-157, 1978.

日 手 会 誌, 第2巻 第1号 294-297, 1985

# Mirror Handの手術経験

東京医科大学形成外科学教室
薬丸洋秋・渡辺信介
牧野惟男

# A Surgical Experience with Mirror Hand

Hiroaki Yakumaru, et al.
Department of Plastic and Reconstructive Surgery, Tokyo Medical College

Mirror hand is a rare deformity of the upper extremity. In the treatment of a mirror hand with 7 fingers, we performed thumb reconstruction by one stage procedure. The patient was a child whose left hand had 7 digits (three in a radial cluster and four in an ulnar group). The range of motion of the wrist was nearly normal.

In rotation of the forearm, pronation was nearly normal, while supination beyond the neutral position was hardly observed.

Flexion of the elbow was limited to 0～80°.

X-rays revealed that 7 digits were all triphalangeal. The forearm consisted of two rather well form ulnae.

The voluntary motions of the digits in a radial cluster were assessed, and the digit at the radial edge was selected for pollicization. Operation was performed when the child reached the age of 1 year and 5 months.

Of the radial digits, one at the radial edge was excised together with the metacarpal bone, the central digit was excised at the distal end of metacarpal bone, and the digit on the ulnar side was severed at the metacarpal bone to be transferred onto the metacarpal bone of the central digit and fixed there with rotation. The transferred digit was rendered diphalangeal by removing the middle phalanx, which had been a delta phalanx.

The proximal portion of metacarpal bone of the ulnar digit was left intact to secure the first web space.

Then, tendon of the flexor muscle of the central digit was sutured onto the ulnar side of metacarpal bone of the reconstructed thumb, and used as the abductor pollicis longus muscle.

The opposable function of the thumb was reconstructed by rotating dorsal tendon of the flexor muscle of the digit at radial edge and suturing it to the radial side of its proximal phalanx.

At approx. 3 years and 8 months after operation, the form of and functions such as abduction and opposition of the thumb were good, and the child frequently used it for pinch, grip, etc.

Mirror handは橈側列の欠損と尺側列が鏡像的に重複して存在するという．特異な形態を持つきわめて稀な奇形である．また，本症はulnar dimeriaとも呼ばれるように，手指ばかりでなく，手関節，肘関節にまで障害がおよび，機能的再建は非常に困難であるとされている[6][11][12]．

今回7本の指を有する本症を経験し，過剰な指を切除すると共に一期的に母指機能再建を行い良好な結果

**Key words**: mirror hand, ulnar dimeria, pollicization, congenital anomaly hand anomaly
**Address for reprints**: Hiroaki Yakumaru, M. D., Depertment of Plastic & Reconstructive Surgery, Tokyo Medical College Hospital, 6-7-1 Nishishinjuku, Shinjuku-ku, Tokyo, Japan.

を得ることができたので報告する。

## 症　　例

1980 年生れの女子，生下時体重 2,980 g，満期正常産，妊娠経過に異常なく，家族歴にも特記すべきことはない．

左手は 7 本の指を有し，橈側 3 本，尺側 4 本が相対するように存在するいわゆる(5，4，3，2，3′，4′，5′)の形を持つ Mirror hand であった．

尺側 4 指は，右手示指～小指と同様の形態を示していたが，橈側 3 指は，中節部よりの尺屈と，2′3′ 間の皮膚性合指を認めた．また，手関節橈側に皮膚の陥凹を認めている．

手関節は背屈 30°，掌屈 80° と軽度の背屈制限を認めたが，橈尺屈変形はない．前腕は右側に比して太く短かく，回内はほぼ正常であったが，回外は中間位以上は不能であった．肘関節の屈曲は 0°～80° と軽度の屈曲制限を認めた．

X線所見，指 7 本共に 3 指節を有しており，前腕では，尺骨はほぼ正常な形態をしていたが，橈側には中枢端が太く尺骨様の形態を示し，末梢も太くその関節面は 2 面に分かれ，あたかも橈尺骨が癒合した感を呈する前腕骨が存在していた．

動脈撮影では，肘関節付近で 2 本に分かれた動脈は，対称的に走行し，それぞれ独立して尺側指，橈側指を支配しており，橈骨動脈が欠損し，尺骨動脈が重複して存在するように見えた．

生後 1 才 5 ヵ月に手術を行った．手術方法は，Buck-Gramcko の方法に準じて行い[2]，自動運動良好な 3′ の指を母指化するよう計画した．

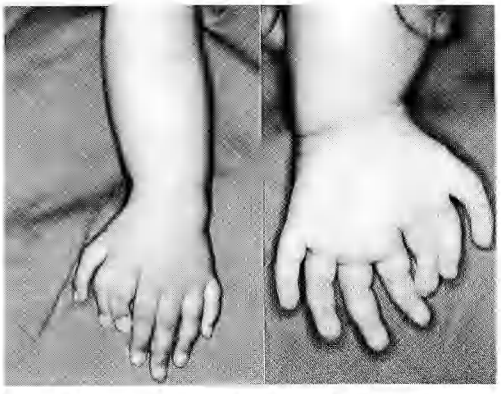

**Fig. 1**　Photographs of the hand from dorsal and volar aspects.

**Fig. 2**　Radiograph and arteriography of forearm and hand.

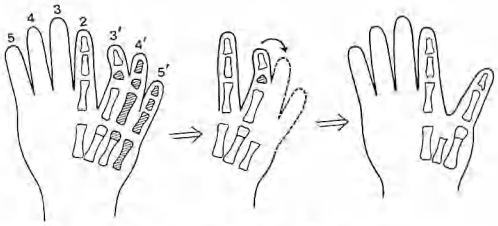


**Fig. 3**　Operative method of thumb reconstruction.

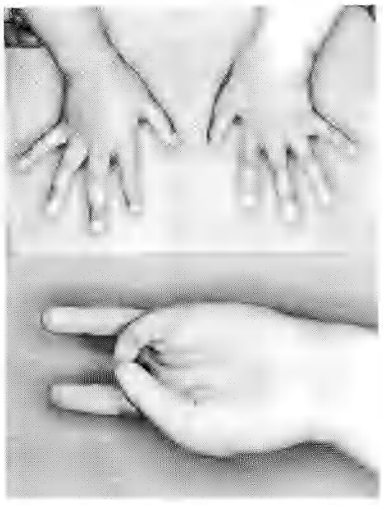

**Fig. 4**　The appearance of the hand three years and three months after operation. Abduction and opposition of the thumb were good.

Fig. 5 Good pinching and griping were attained.

5′の指は中手骨を含め切除し，4′の指は中手骨末梢部より切除した．3′の指はdelta型をした中節骨を切除すると共に，4′の中手骨上に移行，rotationをつけて固定した．3′の中手骨中枢側は，母指示指間を保たせる目的で温存している．

切除指それぞれに各1本の深指屈筋腱があり，これを利用し，4′の腱は中手骨橈側へ縫合，5′の腱は中手骨背側を廻して基節骨掌側へ縫合することにより，母指の外転，対立機能の再建を行った．これらの指の虫様筋，骨間筋は，発育不良で線維性，膜様であったため，機能再建の力源として用いることはできなかった．

術後3年3ヵ月を経過した現在，母指示指間も広く，母指対立運動も良好で，日常動作に母指示指間を用いてpinchを行い，また，力強いGripも可能で，非常に良好な結果であると考えられる．

## 考　　按

Mirror handに対する手術に際し，過剰な指を切除すると共に，良好な指間の形成と，対立運動機能を再建することが必要である．

母指示指間を形成する方法として，切除した指の皮膚を用いる方法[14]，指間部の中手骨間に骨移植を行う方法などが報告されている[3]．今回の手術では，Buck-Gramckoの報告した中手骨中枢部を温存し，指の移行する方法を用い，良好な指間を形成することができた[2]．

母指対立機能再建には，切除した指の筋を力源として利用した種々の方法が工夫されている[4)5)7)9)12)13]．しかしながら，症例によっては，屈筋腱，伸筋腱などに欠損をみることも多く[5)9]，それぞれの症例に応じた腱の移行が選択されなければならない．

手術時期に関しては，再建母指のCM関節のremldelingを期待し，1才以内の早期に行う方が良いと述べたものや[12]，機能の良い指がどれかを慎重に見きわめた上で母指化する指を選ぶべきであると述べたものがある[1)5]．われわれはこれらの説を勘案し，1才5ヵ月時に手術を行い良好な結果を得ることができた．

以上のように母指機能再建に関しては，きわめて良好な手術結果を得ることができたが，さらに本症には手関節，肘関節などにも障害を有しており，これらに対する機能再建が問題となる．今回われわれの経験した症例は，手関節では背屈に軽い制限があるのみで，橈尺屈変形も呈しておらず，現在のところとくに処置

Fig. 6 Radiograph three years and three months after operation showing the result of the operation.

は要しないと考えている．この理由として，X線所見からみると，橈側前腕骨の末梢関節面は2面を形成し，橈尺骨が癒合したような形態を持っており，ある程度radio-carpal jointとしての機能を持っているためと考えられる．

また本症例では，肘関節は屈曲0～80°，回外は中間位までと障害を認めている．肘関節機能障害に対しては，橈側前腕骨中枢端の切除を行った報告がされているが[13]，本例では現在のところADL上特に重大な障害がないこと，成長期における骨切除を行う手術には問題があると考えられるため，積極的な手術は行わず，経過観察している．

## 文　献


1) Bocca, M., et al.: Polydactyly, The creation of a functional thumb in case of mirror hand. Panminerua Mes., 10: 164-170, 1968.
2) Buck-Gramcko, D.: Operative behandlung einer Spiegelbild-Deformitat der hand. Ann. Chir. Plast., 9: 180-183, 1964.
3) Entin, M. A.: Reconstruction of congenital abnormalities of the upper extremities. J. Bone Joint Surg., 41-A: 681-701, 1959.
4) Gorriz, G.: Ulnar dimelia, A. limb wuthout, anteroposterior differentiation. J. Hand Surg., 7: 466-469, 1982.
5) Gropper, P. T., et al.: Ulnar dimeria. J. Hand Surg., 8: 487-491, 1983.
6) Kelikian, H.: Congenital Deformities of the Hand and Forearm. Saunders Co., Philadelphia, 458-466, 1974.
7) King, R. J.: The mirror hand abnormality. The Hand, 14: 188-193, 1982.
8) Lichtblau, P. O.: Mirror hand, One stage reconstruction. Orthop. Rev., 10: 77-80, 1981.
9) 森田　勝　他：ミラーハンドの治験例，中部整災誌，19: 213，1976.
10) O'Rahilly, T.: Morphological patterns in limb deficiencies and duplications. Am. J. Anst., 89: 135-187, 1951.
11) 大塚　寿　他：Mirror handについて，形成外科，18: 310-316，1975.
12) 多田浩一　他：Mirror handの手術，整形外科，28: 1519-1523，1977.
13) Tsuyuguchi, Y., et al.: Mirror hand anomaly, Reconstruction of the thumb, wrist, forearm and elbow. Plast. Reconst. Surg., 70: 384-387, 1982.
14) Wood, V. E.: Operative Hand Surgery. Churchill Livingstone, New York, 404-409, 1982.


**質　問**　大阪労災病院整形外科　露口　雄一

① 手関節の橈屈が制限されていないか．

② 肘関節の可動域制限に対して手術を考えておられるのか．

**回　答**　東京医科大学形成外科　薬丸　洋秋

手関節，肘関節共に機能障害は軽く現在のところADL上問題がなく，成長期における橈骨中枢端の切除には問題があると考えられるため，経過をみている．(質問者に質問)先生のところでは，早期に橈骨中枢部の切除を行っているがその後の経過はいかがでしょうか．

**質　問**　北大登別分院整形外科　萩野　利彦

① 手根骨も鏡面像を呈していたでしょうか．

② 再建した母指のCM関節の可動性はどうだったでしょうか．

**回　答**　東京医科大学形成外科　薬丸　洋秋

手根骨は，現在健側で4コ，患側で7コの骨核の出現をみており，患側では，尺側列の手根骨骨核が重複して出現していると考えられる．

前腕骨は，尺骨と共に橈側に尺骨様の形態をした橈側前腕骨があり，尺骨が重複して存在すると考えられる．母指対立機能は良好です．

日 手 会 誌, 第2巻 第1号 298-301, 1985

# 先天性全尺骨欠損症例の経験

聖マリアンナ医科大学形成外科学教室
金子裕一・鈴木 出
森 清・平山信夫
石田寛友
新潟大学医学部整形外科学教室
大谷和雄

# A Case of Congenital Ulna Defect Treated by Rotation Osteotomy of Humerus — Report of a Case

Yuichi Kaneko, et al.
Department of Plastic Surgery, St. Marianna University School of Medicine

Compare with radial ray deficiency, congenital ulnar ray deficiency is a very rare anomaly and appeared at the rate of 1 to 100,000 of births.

Recently we have experienced a case of congenital total ulna defect with the articulation of radial head to humerus, and first ray, duplicated as the bifid thumb with long metacarpal, long 2nd and short 3rd ray.

First ray was operated after Bilhaut-Cloquet modification and shortning rotation osteotomy of metacarpal. As the radial neck tilted 90 degrees to the axis, humerus appeared to be required 120 degrees rotation osteotomy which was performed with satisfaction.

## 1. はじめに

尺骨全欠損症は非常に稀な疾患で，橈骨欠損と比べてもその約10％の頻度といわれている[1]．

われわれは，このたび一側上肢の低形成を伴う先天性尺骨全欠損症の一例に対して再建手術を行い好結果を得たので若干の文献的考察を加えて報告する．

## 2. 症　　例

症例：2才男児

主訴：左上肢奇形

現病歴：生下時体重3,600 g，早期破水の他に分娩時異常を認めず．妊娠中の経過も特記すべきものはない．

既往歴・家族歴：特記すべきものはない．

初診時所見：左上肢は短かく肘関節は屈曲位で橈骨々頭は上腕骨下端の後方に突出し脱臼位にあった．手関節は尺側偏位し，重複母指を含む3指列からなる指があり，第2指列はPIPで屈曲し，自動伸展不能．また，いつも前腕を後方へ廻し体の後ろに隠しているように見えた(Fig. 1: A, B)．X線所見では，尺骨は全長にわたり欠損し，橈骨は頸部で弯曲し肘関節で後方へ脱臼していた．指は2つの指列が欠損し，母指の中手骨は長く末節骨のみが重複した合指症であった

**Key words**: rotation osteotomy of humerus, congenital ulna defect
**Address for reprints**: Yuichi Kaneko, M. D., Department of Plastic Surgery, St. Marianna University School of Medicine, 2095 Sugao, Miyamae-ku, Kawasaki 213, Japan

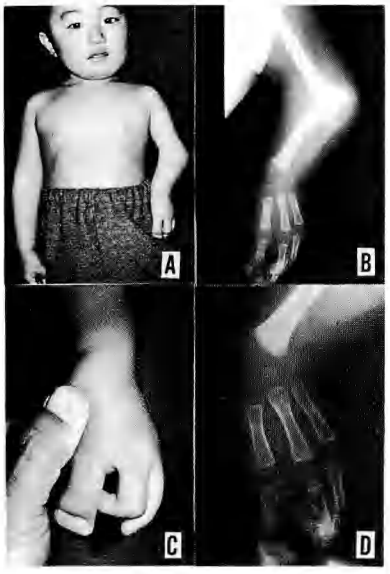

**Fig. 1** 2 yefrs old boy with congenital total ulna defect(A,B).
First ray, duplicated as the bifid thumb with long metacarpal, camptodactyly of 2nd ray (C, D).

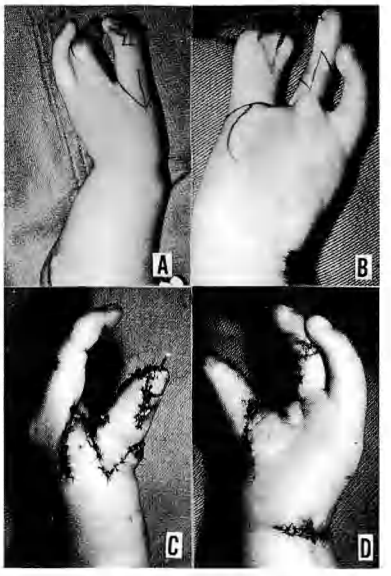

**Fig. 2** Design of Bilhaut-Cloquet method and pollicization (A, B,).
Results (C, D).

(Fig. 1: C, D).

### 3．第 1 回 手 術

母指は Bilhaut-Cloquet 変法で形成したのち，中手骨で短縮回旋骨切り術を行い対立位にもたらし，外転筋および伸筋を短縮した．第 2 指は PIP 関節でボタン穴変形ように側方に落ちた wing tendon を上方へ引き寄せて軽く縫合し，PIP 関節を伸展位で K'wire による一時固定を行った．また，掌側で皮膚延長のための Z-形成術を行った．DIP 関節は他動的に屈曲可能であることを確認した（Fig. 2: A, B, C, D)．手関節は尺側より開放すると繊維性索状物があり，これを切離した（Fig. 3: A)．肘関節は術中関節像影により上腕骨と橈骨々頭間に円形の関節腔を認めた（Fig. 3: C, D)．上腕筋，三頭筋の存在はなく，期待していた肘伸展力の再建は不可能であった．関節形成術による肘関節可動域増加の代償としての支持性の低下を恐れ，関節腔の確認にとどめ（Fig. 3: B)，肘関節屈曲位で緊張下にあった尺骨神経の前方移行のみを行った．

術後経過：術後 3 週目に第 2 指の，その後 6 週目に母指の抜釘を行いpinchも可能となった．しかし，前腕をいつも背側に隠しているため機能的に問題が残った．

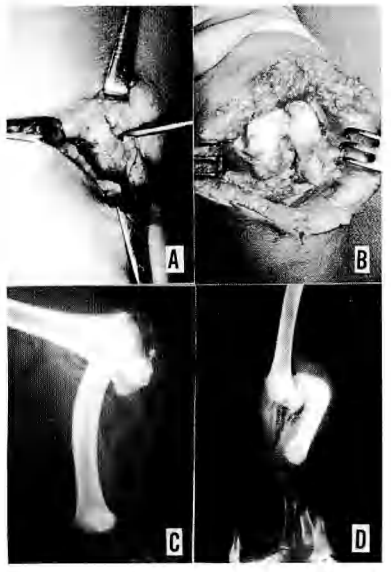

**Fig. 3** Fibrocartilaginous band at ulnar side of the wrist (A,).
Articulation of radial head to humerus (B,).
Arthro-graphy (C, D,).

**Fig. 4** Maximum external rotation of shoulders, befor and after rotation osteotomy of humerus (A, B,).
Functional improvement in using left hand

### 4．第 2 回 手 術

左前腕を背側に隠しているのは橈骨頸部での屈曲変形による前腕の上腕に対する骨軸の回旋と考え，上腕骨の回旋骨切り術を行った．術前の肩関節外転位での患側内旋，外旋はそれぞれ 190°，−60° であった．これに対して健側のそれは 60°，70° であり，約 120° の外旋骨切りが必要と考えられた（Fig. 4：A）．

上腕骨遠位端三分の一の部をはさみ上下 2 本の guide pin を水平面 120° の角度で刺入し，その間で円錘状の断端になるように dome 型 osteotomy をしたのち 2 本の guide pin が平行になるまで回旋し criss cross wire および上腕骨下端からの髄内 steinman pin で内固定を行った．術後は guide pin を含めてギプスを上腕から巻いた．

術後経過：術後 5 週目に guide pin を，8 週目に内固定をはずした．現在前腕の長さが約 8 cm 短いが以前のように手を後ろに隠しているような印象はない．また前腕の上腕骨軸に対する向きも使いやすい位置にあり，ADL 上の改善は著明である（Fig. 4：B, C, D）．

### 5．考 察

先天性尺骨欠損症は Birch-Jensen によると 10 万出産に 1 の割合で発生する稀な疾患である[1]．過去 10 年間の本邦における尺骨全欠損（Ogden[4] の Type 3）は自験例を含め 6 例であり[3)6)] 性別では男 5 例，女 1 例，左右別では左 4 例，右 2 例で両側性のものはない．合併奇形としては神経線維腫，側弯症，先天性股関節脱臼，Kirner 変形，Corneria de Lange 症候群などが知られているが[1]，本邦では檜山ら[3] の両側大胸筋欠損の一例のみで橈骨欠損が他の奇形を伴うことが比較的多いのに比べて尺骨欠損では少いという[1]．欠損指列は，4 例が 3，4，5 指列，2 例が 4，5 指列であった．また，肘関節の異常は，全例に認められ脱臼 4 例，骨性癒合が 1 例で，自験例では関節形成を確認した．さらに残存指に合指を見るものが 2 例，中手骨の異常が 1 例と半数に残存指の奇形を伴い，自験例では第 1 指列の中手骨の長大化と末節骨での重複母指を見るという興味深い所見を呈した．残存の 2，3 指列は形状から考えて 4，5 指列に相当し，欠損指は示指，中指ではないかと想定されるが，確定的には手根骨などの化骨を待つ必要がある（Table 1）．

手関節尺側にはしばしば fibrocartilaginous band が存在し，この点を支点として橈骨の成長につれ尺側偏位と橈骨々頭の脱臼を生ずるといわれている[1]．Riordan は 6 ヵ月以内にこの band を切離することによって橈骨の弯曲と骨頭の脱臼を防ぐことができると

**Table 1** Congenital ulna defect

| Case | Sex | anomaly side | Absence ray | Syndactyly | Elbow joint | Complecation |
|---|---|---|---|---|---|---|
| 1 | F | R | 3, 4, 5, | (−) | Luxation | (−) |
| 2 | M | R | 3, 4, 5, | (−) | Luxation | (−) |
| 3 | M | L | 3, 4, 5, | (+) | Luxation | (−) |
| 4 | M | L | 4, 5, | (+) | Ankylosis | (−) |
| 5 | M | L | 4, 5, | (−) | Luxation | absence of pectoralis major muscle |
| our case | M | L | 2, 3 ? | (+) | Articulation | (−) |

のべている．また生後 plaster cast を使用することで，変形を防ぐことができるとしている[5]．自験例でも，この band を切離しているが，その後の変形は増強していないようである．肘関節での橈骨の後方脱臼は外見的にも整復した方がよいとの考えもあるが，自験例のように外見上後方脱臼のように思われても関節像影で橈骨々頭と対応する上腕骨の間に円形の関節腔を有するものもあり脱臼とはいい難い．なお，関節腔の確認を行ったという症例報告は見当らない．自験例のように上腕筋も三頭筋も欠損しているような症例での関節形成は，安定性を失う恐れがあるためこれを行わないほうがよいと考える．

よりよい手の機能を得るためには一般に one bone forearm を作るとされているが，逆に内外旋の可動性を奪うものだとする意見もあり[1]慎重に対処すべきであろう．また橈骨弯曲の強い症例では骨切り術も必要になるが，自験例のように上腕に対する前腕の骨軸の回旋がある場合は上腕の回旋骨切り術がより合理的であると考える．

## 6．ま と め

1．2才男子左尺骨全欠損症例に対する再建手術を行った．

2．末節の重複拇指をもち，2つの指列の欠損を合併しており機能的再建手術を行った．

3．手関節尺側に fibrocartilaginous band を認め，これを切離した．

4．橈骨々頭と上腕骨間に円形の関節腔が形成されていた．

5．橈骨頸部での屈曲変形による前腕の上腕に対する骨軸は 120° 内旋位にあった．

6．上腕骨に対し 120° の外旋骨切り術を行い ADL 上好結果を得た．

## 文　献


1) Adrian, E. F., et al.: The Care of Congenital Hand Anomalies. The C. V. Mosby Company, St. Louis, Misori 63141, 328-341, 1977.

2) D. W. Lamb., et al.: The Plactice of Hand Surgery. Blackwell Scientific Publications, Osney Mead, OX20EL, 308-310, 1981.

3) 檜山建宇　他：尺側列先天性形成不全の症例，整形外科，26：1280-1282，1975.

4) Ogden, J. A., et al.: Ulnar dismeria. J. Bone Joint Surg., 58-A：467-475, 1976.

5) Riordan, D. C., et al.: Congenital Abcence of The Ulna. Plesidential Address, American Society for Hand Surgery, New Orleans, 1961.

6) 泉類博明　他：尺側列形成不全について，形成外科，20：382-384，1977.


**質　問**　順天堂大学整形外科　山内　裕雄

手を拝見すると小指球筋 eminence があるようにも見える．果して欠損した前腕骨を尺骨とみてよいだろうか．

**質　問**　北大登別分院整形外科　萩野　利彦

手術時切離した索状物はどことどこの間に張っていたのでしょうか．また，それは尺骨の遺残と考えてよろしいのでしょうか．

**回　答**　聖マリアンナ医大　石田　寛友

① ㋑肘関節部開放により上腕三頭筋上腕筋の欠損を確認した．㋺肘関節を開いたところ，橈骨々頭の形であったので，尺骨全欠損と考えた．

② 術中，Angiography では失敗して行っていない．

③ 尺側の索状物は，pre op に手が尺側に偏位（尺屈）していたので，横切開で入り，そこに存在した線維性索状物を切離して手の尺屈変形が矯正できた．distal をたどっていないのでどこに付着しているかは不明．一応尺骨の残遺であろうと推定しています．

日 手 会 誌, 第2巻 第1号 302-306, 1985

# 手における先天性動静脈瘻の治療経験

済生会前橋病院整形外科
真塩 清・宇野治夫
新島光宏・土屋一郎
群馬大学医学部整形外科学教室
森 隆之・福田和彦

# Surgical Treatment for Congenital Arteriovenous Fistulas of the Hand

Kiyoshi Mashio, et al.
Department of Orthopaedic Surgery, Maebashi Saiseikai Hospital

Congenital arteriovenous fistulas, caused by a failure in differentiation of the common embryonic anlage, produces a short-circuiting of blood. We reported two cases of congenital arteriovenous fistulas of the hand which were attempted excision. In both cases, forearm and metacarpal were hypertrophied in size. The oxygen saturation of the venous blood in forearm was measured, which was thought to be useful for parameter of perfect excision.

congenital A-V fistula は common embryonic anlage の分化障害とされ，その治療法に関しては種々の外科的治療が行われているが[1)3)5)7)]，病巣部の完全な摘出はむずかしく，結果的には指列ごと摘出の報告もみられる[2)]．1978年 Gelberman は手の A-V fistula に関する37例の報告に検討を加え，それまで行われた手術の過半数が満足のいくものでなく，また，骨髄内におよんだり，隣接する2本以上の指に病巣が広がっている場合は，病巣切除後の再発傾向が高いと報告している[4)]．今回われわれは，手における同疾患を2例経験したので文献的考察を加えて報告する．

## 症　　例

症例1．7才，女性．

3才頃より左手背の腫脹に気づき6才頃より左手背の雑音，局所熱感を感ずるも疼痛や知覚異常などの自覚症状および運動障害はなかった．しかし徐々に局所の腫脹は増大する傾向にあった．昭和58年4月群馬県立小児医療センター外科を受診し，Angiography の結果 A-V malformation を疑われ当院へ紹介される．

初診時所見

左手背から肘部にかけ前腕背側の橈・尺側の皮静脈の拡張あり，thrill, bruit があった．左手掌第3・4中手骨部に瀰漫性の腫脹があり，局所の痛みはなく，指・手・前腕の運動性は良好に保たれていた．X線像上健

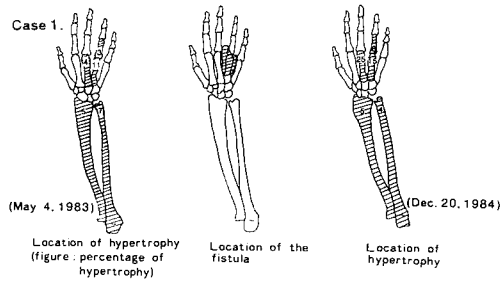


**Fig. 1-a** Drawing show the location of the fistula and hypertrophy.

**Key words**: arteriovenous fistula, hand
**Address for reprints**: Kiyoshi Masio, M. D., Orthopaedic Surgery, Gunma University School of Medicine, 3-39-22 Showa, Maebashi, Gunma 371, Japan.

**Table 1** Length of bone and metacarpal index (Case 1)

Case 1. (May. 4, 1983)

| | I | | II | | III | | IV | | V | |
|---|---|---|---|---|---|---|---|---|---|---|
| metacarpal (Length) (mm) | Left 30.5 | Right 30.5 | 47 | 47 | 47 | 45 | 44 | 39.5 | 37 | 37 |
| index [Length/Width] | 3.81 | 3.81 | 7.83 | 7.83 | 7.97 | 7.26 | 10 | 7.9 | 7.12 | 6.27 |
| ratio [Left/Right] | 1 | | 1 | | 1.04 | | 1.11 | | 1 | |

| Length (mm) | Left | Right | Left/Right |
|---|---|---|---|
| 4th prox. ph | 30 | 29 | 1.03 |
| Radius | 161 | 153 | 1.05 |
| Ulna | 176 | 165 | 1.07 |

Case 1. (Dec. 20, 1984)

| | I | | II | | III | | IV | | V | |
|---|---|---|---|---|---|---|---|---|---|---|
| metacarpal (Length) (mm) | Left 35 | Right 35.5 | 51 | 51.5 | 63.5 | 51 | 50.5 | 44 | 40.5 | 41 |
| index [Length/Width] | 4.49 | 4.44 | 7.85 | 7.46 | 10.1 | 7.29 | 8.15 | 8.63 | 6.75 | 6.72 |
| ratio [Left/Right] | 0.99 | | 0.99 | | 1.25 | | 1.15 | | 0.99 | |

| Length (mm) | Left | Right | Left/Right |
|---|---|---|---|
| 4th prox. ph | 33 | 31 | 1.06 |
| Radius | 175 | 167 | 1.05 |
| Ulna | 196 | 189 | 1.04 |

側との比較では，左第3・4中手骨および左前腕両骨に4～11％の過成長が認められた（Fig. 1-a, Table 1）．臨床検査では白血球増多あるも，肝・腎機能などに異常はみられなかった．心電図上異常を認めず，心肥大もみられなかった．

Angiogram

中手骨基部から基節骨基部levelにおいて，第3・4 common digital artery, metacarpal arteryおよびdeep palmar archに及ぶ錯綜する複雑な血管吻合がみられ，早期静脈造影，雪片様陰影がみられた（Fig. 2-a）．

手術所見

第2・3掌側骨間筋内に暗赤色を呈した直径1mm弱前後の多数の血管が認められ，第4指flexorを取り巻いた状態にあった．deep palmar archから3本，また第4 common digital arteryから2本のfeederがあり，これらを結紮しcutする．次に手背より入ると，手背の尺側皮静脈と掌側の病巣との間に直径1.5mm程の交通枝があり，これを結紮しcutする．他にfeederがないことを確認し，細い血管を多量に含む第2・3掌側骨間筋を可及的に切除する．術後2週にて前腕静脈血$PO_2$は，右32.7mmHg左77.8mmHgであった．術後2年の現在指の伸展屈曲に異常なく，第4指内転障害が残るも，thrillおよび静脈怒張は消失している．しかしAngiogramにて術前と同一部位に術前同様の異常陰影が残存する（Fig. 2-b）．

Fig. 2-a

Fig. 2-b

**Fig. 2-a** Angiogram of pre-ope. (Case 1)
**Fig. 2-b** Angiogram of post-ope. (Case 1)

症例2．20才，男性．

5才頃左手掌ほぼ中央の腫脹に気づくも自覚症状なく放置していた．18才頃より局所に誘因なく痛みが出現し，某医院にて手掌部の手術を受けるも症状は改善せず，当院へ紹介される．

初診時所見

左手掌中央に直径3cm程の瀰漫性の腫脹と手背から前腕にかけて著名な静脈の拡張があり，拍動が感じられた．圧痛はなく，可動域制限はみられないが，手指屈曲時に痛みがある．X線像上健側と比較すると，

**Table 2** Length of bone and metacarpal index (Case 2)

| | I | | II | | III | | IV | | V | |
|---|---|---|---|---|---|---|---|---|---|---|
| metacarpal (Length) (mm) | Left 46.5 | Right 45.5 | 60 | 50 | 61 | 57 | 54 | 52 | 51.5 | 50 |
| index $\left[\frac{\text{Length}}{\text{Width}}\right]$ | 5.17 | 5.06 | 6.67 | 5.8 | 7.82 | 7.13 | 7.71 | 7.65 | 6.06 | 5.88 |
| ratio $\left[\frac{\text{Left}}{\text{Right}}\right]$ | 1.02 | | 1.03 | | 1.07 | | 1.04 | | 1.03 | |

| Length (mm) | Left | Right | $\frac{\text{Left}}{\text{Right}}$ |
|---|---|---|---|
| Radius | 225 | 213 | 1.06 |
| Ulna | 257 | 244 | 1.05 |

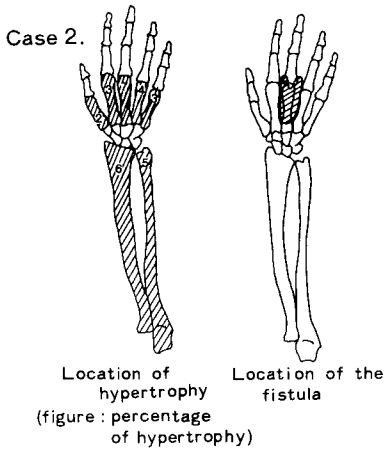


**Fig. 1-b** Drawing show the location of the fistula and hypertrophy.

左前腕両骨および左全中手骨に過成長を認めた（Fig. 1-b, Table 2）．臨床検査成績では肝・腎機能などには異常を認めず，心臓機能にも異常はなかった．

Angiogram

中手骨基部から基節骨基部 level にて superficial palmar arch より common digital artery および proper digital artery にかけて血管の拡大，雪片様陰影および早期静脈造影を認めた（Fig. 2-c）．

手術所見

暗赤色をした錯綜する多数の血管が第2・3指間 N-V bundle と flexor tendon との間にあり，それらは第1・2掌側骨間筋および中指虫様筋内にも認められ，中指への母指内転筋付着部の一部にも認められた．第2 common digital artery より1本，第3 common digital artery より2本の feeder があり，これらを結紮し cut する．Radial artery より母指内転筋背側を通る feeder が1本あり，これも結紮し cut する．第3 MP joint においては掌側 capsule 内にも異常組織が認められ，capsule ごと切除する．第2および第3指間 MP joint 部背側より入るも背側骨間筋には異常を認めなかった．これら病巣と共に第3指中様筋を切除し，第1・2掌側骨間筋は一部を残し切除した．母指内転筋中指付着部は半分程残して切除した．術前前腕静脈血 $PO_2$ は右 96.3 mmHg 左 165.4 mmHg であり，術後2週では右 67.2 mmHg 左 67.1 mmHg となった．術後10ヵ月の現在手指運動障害なく，Angiogram にて第2 common digital artery および第2 metacarpal artery にわずかに病巣の残存あるも，thrill および

Aig. 2-c

**Fig. 2-d**

**Fig. 2-c** Angiogram of pre-ope. (Case 2)
**Fig. 2-d** Angiogram of post-ope. (Case 2)

静脈怒張は消失している（Fig. 2-d）.

考察

臨床所見および血管造影所見では従来の報告にみられるのと同様であった．また，患指の過成長もよく報告され，冨重らはこれを応用して動静脈瘻を作って下肢延長をはかっているようであるが[9]，今回の2症例はいずれも臨床的に明らかな過成長を認めている．Greenhalgh は左第3・4・5指の A-V fistula で左腋窩動脈の拡張を認めた症例で左前腕の過成長を報告しており[5]，鈴木は左下肢軽度過成長を伴った左手の A-V fistula の症例で左上腕および左前腕両骨の過成長を認め[6]，また薄井は手の A-V fistula 4例のうち1例に肘頭～指尖間の延長をみたと報告しているが，従来の大多数の報告例では病巣部より中枢での過成長は明確には指摘されていない．われわれの症例では，症例1・2共に前腕両骨および病巣部に関連する第3・4中手骨に明らかな過成長が認められた．また病巣が残存する症例1では，術後19ヵ月の時点で第3・4中手骨の健側との長径比が第3中手骨では術前1.04が術後1.25に，第4中手骨では術前1.11が術後1.15に増加している．すなわち術後も過成長が進行している可能性が考えられる．症例1では臨床的な愁訴はなく，静脈の拡張も消退しているが，Angiogram では不満足な結果に終っている．このため症例2では可及的完全切除を試み，術後10ヵ月の現在まで順調な経過をたどっている．手術に際しては病巣部の完全切除が望まれるが不完全な結果に終る原因は，切除範囲の決定が術中の肉眼的所見に依存することにもよると思われる．外科的治療は巣なる feeding artery の ligation では，かえって末梢の虚血を増し有害無益とされ[2]，病巣切除または，これが困難であれば瘻の上下で動静脈を結紮して瘻を閉じる quadruple ligation が行われ，切除により末梢循環不全起こしてくるようなら，薄井・藤らの報告のように micro surgical に vein graft も試みられている[8][10]．しかしいずれの治療法でも完全切除は困難と思われ，大多数に異常血管の残存が認められるようである．われわれは，藤らのように前腕静脈血 $PO_2$ が A-V shunt の程度を反映すると考え術後経過を追って測定した[8]（Fig. 3）．すなわち，病巣部の中枢前腕の背側皮静脈から左右同 level で同時に採血し $PO_2$ を測定した．術前測定しえた症例2では明らかに患側の $PO_2$ は高値を示し，症例1では術後すぐより $PO_2$ 差あり，切除不十分であることを思わせ，術後2年の現在，臨床的には静脈怒張や thrill は消失しているが Angiogram では異常血管の残存を認める．また症例2では術前の $PO_2$ の高値は術後消失しており，術後10ヵ月の Angiogram では第2 common digital artery にわずかに異常血管像認められるのみである．以上より静脈血 $PO_2$ は異常血管残存の目安になると思われるが，症例数が少く，診断学的意味を含め検討中である．

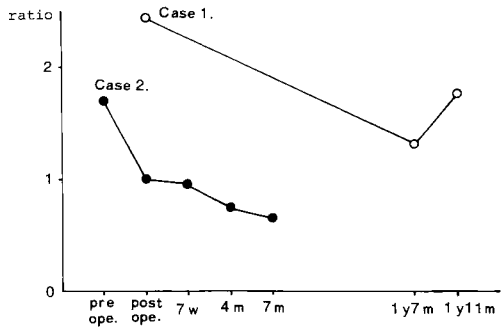


**Fig. 3** Intravenous $Po_2$ ratio $\left(\frac{\text{affected side}}{\text{contra-affected side}}\right)$

## ま　と　め

① 手の先天性動静脈瘻の2例に行った病巣部切除の結果を報告した．

② 2症例において中手骨 level の病巣より中枢である前腕両骨にも過成長を認め，また，metacarpal index はわずかに増加を認めた．

③ 術後前腕静脈血 $PO_2$ 値と Angiogram による病巣残存とは関連性が認められた．

## 文　献

1) 東　博彦　他：四肢先天性血管奇形の診断と治療，臨床整形外科，6：565-577，1971.
2) Bogumill, G. P.: Clinico-Pathological correlation in a case of congenital Arterio-Venous fistula. Hand, 9: 60-64, 1977.
3) Curtis, R. M.: Congenital Arteriovenous fistulae of the hand. J. Bone Joint Surg., 35-A: 917-928, 1953.
4) Gelberman, R. H., et al.: Congenital arteriovenous fistulas of the hand. J. Hand. Surg., 3: 451-454, 1978.
5) Greenhalgh, R. M., et al.: A single congenital Arteriovenous fistula of the hand. Br. J. Surg., 59: 76-78, 1972.

6) 鈴木国夫　他：四肢偏側肥大を伴ったいわゆる先天性動静脈瘻の2例，整形外科と災害外科，19：59-62，1969.
7) 田島達也　他：手部における先天性動静脈瘻の1治験例，整形外科，15：827-829，1964.
8) 藤　　哲　他：手における先天性動静脈瘻の治療経験，整形外科，33：1667-1669，1982.
9) 冨重　守：動静脈瘻と骨発育，福岡医学雑誌，59：681-691，1968.
10) 薄井正道　他：上肢における先天性動静脈瘻の治療経験，整形外科，31：1585-1588，1980.

**質　問**　　自治医科大学整形外科　岩谷　　力

AVMに対する手術の適応を教えて頂きたい．

**回　答**　　済生会前橋病院整形外科　真塩　　清

末梢の循環不全のある場合や痛み強い場合はもちろんですが，Herzの異常みられなくとも病巣限局している場合は手術適応としています．

**質　問**　　北大登別分院整形外科　荻野　利彦

静脈血の$PO_2$の測定はどこでやっておられるのか．

**回　答**　　済生会前橋病院整形外科　真塩　　清

採血部位は一定の部位（病巣部中枢での両前腕同レベル）で同時に採血を行った．

**追　加**　　弘前大学整形外科　藤　　哲

① 25回本学会にて発表した2症例は現在経過良好です．4年4ヵ月経過した広範囲に存在した症例は術前の阻血性疼痛がまったく消失しておりますが，静脈血$PaO_2$は健側との差が70 mmHgとかなり高値を示しております．この値は術後4年間不変であり，$PaO_2$のみでなく臨床的症状が経過観察に必要と考えております．

② 前腕広範囲に存在する症例の経験がありますが，末梢の症状が強くないため経過をみております．しかし末梢血行が不良なものは積極的に手術すべきと考えています．あくまでも臨床症状が手術適応を左右すると思います．

日 手 会 誌, 第2巻 第1号 307-311, 1985

# 金沢医科大学形成外科における手の先天奇形症例の検討

金沢医科大学形成外科学教室
高階伴子・北山吉明
置塩良政・小島正嗣
塚田貞夫

# Analysis of 233 Cases of Congenital Hand Anomalies

Tomoko Takashina, et al.
Department of Plastic and Reconstructive Surgery, Kanazawa Medical University

A statistical observation was perfomed on 233 cases with congenital hand anomalies admitted to the Department of Plastic and Reconstructive Surgery, Kanazawa Medical University, during the past ten years, from 1974 to 1984.

Two-hundred-thirty-three patients were divided according to Swanson's classification, and analyses were made from standpoints of laterality of the affected hand, associated anomalies and possible pathogenetic factors in the pregnant period.

The statistical analysis of the past history of pregnant period revealed that before the pregnancy of affected baby, considerable number of mothers had positive history of abortion or artificial interruption of gestation. It might be possible to think that the previous abortion or artificial interruption of gestation might have a causal relationship to hand malfomation on the next baby.

最近10年間(昭和49年9月～59年11月)に金沢医科大学形成外科で扱った手の先天奇形233症例について統計的観察を行い，若干の考察を加える．

## 観 察 事 項

1) 頻度と性別：233例の外来患者総数に対する割合は1.69％であった．また，母斑および母斑症を除く先天奇形症例の，10.2％に相当した．性別では，男117例，女116例，性差は認めなかった．

2) 疾患別：分類はSwanson分類に準じて行い，2疾患以上の異常を持つ症例はそのいずれにも含めた．内訳はTable 1に示す通り，母指多指症が81例(31％)と最も多く，以下合指症27例，弾発母指22例，congenital onycodysplasia 20例などの順であった．

3) 罹患肢別：母指多指症では片側と両側との比は7：1，左右比は1：2と右側に多く特徴的であった．合指症や弾発母指は左側に多かった．

4) 合併奇形：何らかの奇形を合併した症例は90例，157疾患(38.2％)であった．内訳はTable 2に示す通り，四肢奇形が35例(39.3％)と最も多く，以下耳介奇形15例，母斑・血管腫14例，精神発達遅滞10例，唇裂・口蓋裂9例，心奇形7例などの順であった．手の奇形を伴う奇形症候群は19例で，内訳はTable 1に示した．また，本来手の奇形を伴わない奇形症候群に手の奇形を合併した症例はDown症候群2例，第一第2鰓弓症候群1例，色素失調症1例の計4症例であった．

5) 催奇形要因：①遺伝的要因：同一家系内に四肢奇形を認めた症例は25例で，そのうち手の発生例は19例であった(Table 3)．②環境要因：妊娠中の先天

**Key words**: congenital hand anomaly, abortion, artificial interruption
**Address for reprints**: Tomoko Takashina, M. D., Department of Plastic and Reconstructive Surgery, Kanazawa Medical University, 1-1 Daigaku, Uchinada chō , Kahoku gun, Ishikawa, 920-02, Japan.

Table 1 List 233 cases of congenital hand anomalies

| anomaly | total | male | female | Rt | Lt | Bil |
|---|---|---|---|---|---|---|
| Polydactyly of thumb | 81 | 47 | 34 | 50 | 24 | 7 |
| syndactyly | 27 | 4 | 13 | 4 | 15 | 8 |
| snapping thumb | 22 | 9 | 13 | 7 | 11 | 4 |
| congenital onychodysplasia | 20 | 7 | 13 | | | |
| brachydactyly | 12 | 5 | 7 | 1 | 2 | 9 |
| peripheral hypoplasia | 10 | 4 | 6 | 5 | 5 | 0 |
| camptodactyly | 9 | 4 | 5 | 2 | 2 | 5 |
| constriction ring syndrome | 7 | 3 | 4 | 3 | 1 | 3 |
| radial rey deficiency | 7 | 4 | 3 | | | |
| polydactyly | 6 | 3 | 3 | 2 | 0 | 4 |
| Polands syndrome | 6 | 4 | 2 | | | |
| congenital clasped thumb | 4 | 3 | 1 | 1 | 1 | 2 |
| transveres deficieocy | 4 | 2 | 2 | | | |
| cleft hand | 3 | 1 | 2 | | | |
| anomaly of nail | 3 | 3 | 0 | | | |
| arthrogryposis | 3 | 1 | 2 | 0 | 0 | 3 |
| snapping finger | 2 | 0 | 2 | | | |
| radio-ulnar synostosis | 2 | 2 | 0 | | | |
| triphalangeal thumb | 2 | 1 | 1 | | | |
| hypoplasia of extensor tendon | 2 | 2 | 0 | | | |
| ulnar ray deficiency | 2 | 0 | 2 | | | |
| Kirner's deformity | 1 | 0 | 1 | | | |
| five finger | 1 | 1 | 0 | | | |
| hypoplasia of flexor tendon | 1 | 1 | 0 | | | |
| others | 14 | 7 | 7 | | | |

| | |
|---|---|
| Constriction ring syndrome | 7 |
| Poland syndrome | 6 |
| Rubinstein-Taybi syndrome | 2 |
| Multiple pterygium syndrome | 2 |
| Holt-oram syndrome | 1 |
| web syndrome | 1 |
| Down syndrome | 2 |
| First and second branchial arch syndrome | 1 |
| incontinentia pigmenti (Bloch-Sulzberger) | 1 |

Table 2 Complication of anomary (90 cases.)

| | | |
|---|---|---|
| anomaly of extremities | | 35 |
| | Syndactyly of foot | 9 |
| | polydactyly of foot | 5 |
| | Shelf deficiency | 3 |
| | brachydactyly of foot | 2 |
| | cleft foot | 2 |
| | others | 14 |
| anomalies of external ears | | 15 |
| nevus and angioma | | 14 |
| mental retardation | | 10 |
| cleft lip and cleft palate | | 9 |
| congenital heart disease | | 7 |
| | VSD | 3 |
| | tetralogy of Fallot | 1 |
| | plumonary stenosis | 1 |
| | Mitral insufficiency | 1 |
| | PDA + transposition of great vessels | 1 |
| inguinal hernia | | 6 |
| undescended testis | | 6 |
| others | | 55 |

異常要因の内訳は Table 4 の示す通り，108 例(48 %)に認められた．その多くは妊娠 2 ～ 4 ヵ月での異常であった．薬剤投与は 62 例(26.6 %)と最も多く，そのうちホルモン剤，風邪薬，鉄剤，抗生物質の順に多かった．過去の妊娠歴の詳細を調査し得た 116 例についてみると患児妊娠以前に流・早・死産，人工中絶の既往を認めたものは 53 例(45.6 %)であった．また，そのうち患児妊娠直前に認めたものは 30 例(30 %)であった．

## 考　　察

1) 発生頻度：本邦では出産児の 0.7～0.8 %に何らかの先天異常を認め，そのうち 32.2 %が筋骨格系の奇形であるといわれる[3]．外来患者数に対する手の先天奇形患者の割合は 1.69 %で，0.8～1.4 %という諸家の報告に比べ若干多い結果であった[5]．

2) 性別：諸家の報告では手の先天奇形は男に多いといわれているが，足趾の先天奇形の場合は性差を認めないという報告もあり，手の先天奇形の場合も総数では性差はほとんどないものと思われた[2)4)6)7)]．

3) 疾患別：母指多指症，合指症，弾発母指の順に多い点は諸家の報告と一致した[1)2)]．しかし congenital onychodysplasia が 4 番目にランクされている点は特徴的であった．

4) 罹患肢別：母指多指症は片側と両側比が 7：1，左右比が 1：2 でこれは諸家の報告とほぼ一致していた[1)2)4)]．合指症は左側が多く，片側，両側に差がないという諸家の報告[1)2)]と異なるが，当科では諸家の報告に

**Table 3** The list of cases which had positive family history

| No. age, sex | anomaly | complication | family history |
|---|---|---|---|
| 1. 10Y, F | bracydactyly | blachydactyly of foot<br>diaphragmatic hernia | mother : brachydactyly<br>grandfather : brachydactyly |
| 2. 14Y, F | bracydactyly | | mother : brachydactyly |
| 3. 10Y, F | bracydactyly | | mother, uncle, grandfather, greatgrandfather and two patient. : brachydactyly |
| 4. 1M, F | polydactyly of thumb | | mother : polydactyly of thumb |
| 5. 24Y, F | polydactyly of thumb | | child : polydactyly of thumb |
| 6. 3M, F | polydactyly of thumb | triphalangeal thumb | father : polydactyly of thumb |
| 7. 2M, M | polydactyly of thumb | | father : polysyndactyly of foot |
| 8. 2M, M | syndactyly | | cousin : polydactly of finger |
| 9. 9Y, F | clynodactyly | | mother. brother : clynodactyly |
| 10. 2Y, M | clynodactyly | | mother. sister : clynodactyly |
| 11. 31Y, M | brachydactyly | | child : brachydactyly |
| 12. 10M, M | brachydactyly | | father : brachydactyly |
| 13. 3Y, F | syndactyly | polysyndactyly of foot | brother : polysyndactyly of foot<br>father : polysyndactyly of foot |
| 14. 11M, M | radio-ulnar synostosis | | father : radio-ulnar synostosis |
| 15. 13Y, F | Kirner's deformity | | aunt : Kirner's deformity |
| 16. 28Y, F | radial ray deficiency | aplasia of lacrimal puncta | child : ulnar ray deficiency<br>aplasia of lacrimal puncts |
| 17. 5Y, F | ulnar ray deficiency | aplasia of lacrimal puncta | mother : radial ray deficiency<br>aplasia of lacrimal puncts |
| 18. 3Y, M | Rt-radial ray deficiency<br>Lt-five finger | | father, uncle, grandfather :<br>anomaly of thumb |
| 19. 4Y, M | brachydactyly. camptodactyly | nail deformity | cousin : snapping thumb |
| 20. 1M, M | cleft hand (Bil) | syndactyly of foot | father : syndactyly |
| 21. 3M, F | clasped thumb | | grandmother : clasped thumb |
| 22. 4Y, M | snapping thumb | | mother, sister : snapping thumb |
| 23. 1Y, M | snapping thumb | | sister : anomaly of extremities |
| 24. 1M, M | Multiple pterigium syndrome | cleft palate. L. C. C.<br>mental retardation.<br>undescended testis.<br>arthrogriposis. | sister :<br>Multiple pterygium syndrome |
| 25. 7M, F | Multiple pterigium syndrome | micrognatia.<br>cleft palate.<br>anomalies of external ear. arthrogryposis.<br>diaphragmatic hernia. | brother :<br>Multiple pterygium syndrome |

比べ合指症例が少いため，検討の余地があると思われた．

5) 合併奇形：諸家の報告と同様，四肢奇形が最も多かった[1)2)4)6)]．同じ多指症でも母指多指症，小指多指症では合併奇形の程度，頻度に差があり，発生を考える上できわめて興味深いものがある．また，心奇形の

Table 4 Teratogenic episode during the pregnancy

| episode | cases |
|---|---|
| drug | 62 |
| threatened abortion | 30 |
| common cold | 24 |
| hyperemesis | 17 |
| X-ray exposition | 15 |
| anemia | 8 |
| anomalies of presentation | 7 |
| gestosis | 6 |
| others | 20 |

合併例も少くなく，治療に際しては慎重な検討が必要と思われた．

6) 催奇形要因：手の催奇形要因としては奇形全体に共通するものとして①遺伝的要因，②染色体異常，③環境要因，④遺伝的要因と環境要因の合併したもの，の4因子が推定されているが，ここでは遺伝的要因と環境要因にのみ限定した．

①遺伝的要因としては，手の遺伝的奇形と考えられているものとして，多指症，合指症，短指症，欠指症，斜指症，裂手，屈指症，三指節母指，先天性指関節強直症，橈尺骨癒合症などが報告されている[3]．自験例では19例に同一家系内発生をみた（Table 3）．4世代，7名にわたる短指症例（No. 3），3世代，4名に両母指の異常を認めた右側橈側列形成不全・左側五指手症合併例（No. 18），短指症の父子例（No. 11，No. 12）などは遺伝性が強く示唆された．また，母に橈側列形成不全，子に尺側列形成不全を認め，3世代，4名に先天性涙点欠損症を伴った症例（No. 16，No. 17）などはきわめて興味深い．

②環境要因としてはⅰ）ウイルス感染などの生物学的因子，ⅱ）薬剤などの化学的因子，ⅲ）放射線被爆などの物理学的因子，ⅳ）母体疾患，年齢，流・早・死産・人工中絶歴，生活状態，食生活などの生理・病理学的因子が考えられる．妊娠中の先天異常要因については問診という性質上，諸家の報告はさまざまであるが，薬剤投与が最も多く，異常時期が妊娠2～4ヵ月の間に集中している点で一致していた[8]．生理・病理学的因子として今回とくに注目されたのは，患児妊娠以前の流・早・死産や人工中絶の既往例が53例ときわめて多い点である．これは，患児妊娠以前の流・早・死産が母体環境に，また人工中絶がその後の妊娠に微妙な影響をおよぼし，これが外的催奇形因子の一つとして胎児に作用する可能性を示唆する所見と思われ，今後さらに詳しい調査の必要性があると考える．

## ま と め

10年間に扱った手の先天奇形233症例について統計的観察を行った．とくに，母親の妊娠歴について検討した結果，患児妊娠以前の流・早・死産や人工中絶の既往が多くみられ，外的催奇形因子の可能性が示唆された．

## 文 献

1) 阿部宗昭 他：当教室で経験した上肢の先天性奇形について，整形外科，26：1275-1277，1975.
2) 阿部宗昭 他：阪神地区における上肢先天奇形の登録方式，整形外科，28：1533-1538，1977.
3) 倉田利威 他：手の先天奇形における遺伝学的検索，整形外科，24：1171-1172，1973.
4) 水島辰也 他：当科における上肢先天奇形の統計的観察，整形外科，28：1531-1538，1977.
5) 大宮建郎 他：最近の当科における上肢先天異常に関して，整形外科，30：1621-1623，1979.
6) 多田浩一 他：手の先天奇形の分析，整形外科，30：1624-1627，1979.
7) 山口 智 他：当科における手先天奇形例について，整形外科，24：1166-1171，1973.

**質 問** 自治医科大学整形外科 岩谷 力

前回の異常妊娠と今回の妊娠との間隔について，調査してあったらお教え頂きたい．

**回 答** 金沢医科大学形成外科 高階 伴子

流・早・死産後，患児妊娠までの期間については今回は調査しませんでしたが，3～4ヵ月の短期間のものもかなりみられました．

**質 問** 東北大学形成外科 岡 一郎

① われわれの宮城県の手足先天奇形発現調査での切迫流産の割合は約15％と演者の半分であった．

② 以前の人工妊娠中絶と切迫流産に特別の関係があったら御教示下さい．

**回 答** 金沢医科大学形成外科 高階 伴子

過去の妊娠歴の詳細を検討し得たのは233例中116例と，ほぼ半数でしたので，若干％が高くなったのではないかと思われます．残りの症例についても詳細を調査したいと思っております．

**追　加**　名古屋大学整形外科　三浦　隆行

切迫流産，流産歴が先天奇形児に多いことは，原因であるか結果であるかが問題となる．

**回　答**　金沢医科大学形成外科　高階　伴子

御指摘の通りだと思います．

日 手 会 誌, 第2巻 第1号 312-315, 1985

# 重複母指の指動脈分布形式知見補遺

## ——重複母指指間の深さとの相関関係——

金沢医科大学形成外科学教室
北 山 吉 明

# Patterns of Arterial Distribution in the Duplicated Thumb

## — Relation to the Depth of Interdigital Space of the Duplicated Thumb —

Yoshiaki Kitayama
Department of Plastic and Reconstructive Surgery,
Kanazawa Medical University

Patterns of arterial distribution in the duplicated thumb was studied in 53 hands using angigraphy technique. The 53 thumbs were found to be distributed in 4 groups according to roentgenographic findings: distal phalangeal type: 18 thumbs, proximal phalangeal type: 24 thumbs, metacarpal type: 6 thumbs, floating thumb type: 5 thumbs.

Analysis was done according to 2 items as follows:

1. The number of digital arteries distributing blood to the duplicated thumb.
2. Relation between the number and distributing pattern of digital artery and the depth of interdigital space between two thumbs.

In the duplicated thumbs, we observed one to four digital arteries. Seventy-seven percent of them (41 out of 53 thumbs) possessed 2 digital arteries, 6 had 3 digital arteries, 4 had 4 digital arteries and 2 had only one artery. The investigation also revealed that patterns of arterial distribution was closely related with morphological configuration of the interdigital space between two thumbs. In the group of thumbs which had 2 distributing arteries, the distributing pattern was always same as normal thumb whenever its interdigital notch was limited to distal to the midportion of the proximal phalanx even though phalangeal duplication occured at the metacarpophalalgeal joint. However, as interdigital space deepend, the continuity of the proximal transerverse anastomosis (PTA) — Which is normally positioned at the midportion of the proximal phalanx — was broken, and it looked as if an arterial pattern changed to increase in number. It assumed that this broken PTA might become the third digital artery. In group of 3 distributing arteries, interdigital space was deepend near metacarpophalangeal joint. In some cases, it was observed that the ulnar digital artery of the radial thumb had a small artery at the proximal site. It was assumed that this small artery might become the fourth artery. In group of 4 arteries, interdigital space reached around the metacarpophalangeal joint or carpometacalpal joint. Each member of duplicated thumb possessed two arteries and a new PTA was formed between them.

On the basis of above findings, the author assume that abnormal arterial patterns may not be a pathogenetic factor in the duplicated thumb, but reflect abnormal configuration of interdigital space between two thumbs that might be dominated by an abnormal patterning of mesenchymal condensation.

**Key words**: polydactyly of the thumb, angiography, interdigital space, patterns of arterial distribution
**Address for reprints**: Yoshiaki Kitayama, M. D., Department of Plastic and Reconstructive Surgery, Kanazawa Medical University, 1-1, Daigaku, Uchinada, Ishikawa, 920-02, Japan.

最近7年間に血管造影法による母指多指症の指動脈分布形式について調査し，本症の臨床形態との相関関係[3]，発生時期[2]および治療における指動脈の意義と役割[4]などについて検索をすすめてきた．今回，症例数も増加したため，指動脈分布形式と臨床形態との相関関係について再検討した結果，若干の興味ある知見を得たので報告する．

## 症例と方法

症例は末節骨型18手，基節骨型24手，中手骨型6手，浮遊母指型5手の計49例53手である．血管造影は全例全身麻酔下に施行し，ひき続き一次手術を行った．また，撮影方法はとくに最近の35例39手に対しX線立体撮影法を応用した．得られたレ線写真について重複母指の指動脈数と分布形式，骨分岐部位および重複母指の指間の深さを調査し，これら三者の相関関係について検討した．

## 結果

重複母指に分布する指動脈数は1本から4本まで，4種類のタイプがみられた (Fig. 1)．指動脈1本分布群は末節骨型の2手にみられ，いずれも尺側指動脈で，重複母指指間の陥凹を認めなかった．2本分布群は41手と最も多く，全体の77.4％を占めていた．これをレ線学的に分類すると末節骨型16手，基節骨型21手，中手骨型2手，浮遊母指型2手であった．これら各症例の重複母指指間の陥凹程度と指動脈分布形式の関係は以下のようであった．まず，末節骨型では指間陥凹のないものが5手，指間の浅いものが11手で，全例とも正常な指動脈分布形式を示した．基節骨型は臨床像から次の2つに大別し得た．第1は重複母指の太さがたがいに同大で，指間がIP関節の末梢に限局しているいわゆるカニバサミ型で，6手にみられた．第2は橈側母指の発育不全が強く，指間も浅いものから深いものまでと変化に富んでいる橈側母指発育不全型で，15手にみられた．カニバサミ型では指間は全例でIP関節より末梢にあり，指動脈分布形式も正常であった．橈側母指発育不全型でも指動脈分布形式は正常もしくはそれに近いパターンを示した．すなわち，指間の浅いものでは血管分布形式は正常であるが，指間が基節骨中央部よりも深くなると分布形式に若干の変化を示した．ふつう基節骨中央部付近には左右の指動脈を結ぶthe proximal transverse anastomosis（以下PTAと略す）が存在するが[5]，指間が同部を越えて深くなると，このPTAの連続性が断たれてしまい，あたかも指動脈が3本あるかのような像を示すようになる．中手骨型の2手についてはいずれも指間の深さがIP関節とMP関節の中間にあり，したがって前述のPTAは切断されているものの分布形式は正常に近いものであった．浮遊母指型は付着部の位置が1手ではIP関節部，もう1手ではIP関節のやや中枢側にあり，指動脈は尺側母指と浮遊母指に各1本分布し正常分布形式を示した．以上，指動脈2本分布群の所見をまとめるといずれも重複母指指間が浅く，分布形式はいずれも正常もしくはそれに近いものであった (Fig. 2)．この両者間の相違はPTAの連続性の有無にあり，それは指間の深さが基節骨中央部を越えるか否かによるものと考えられた．

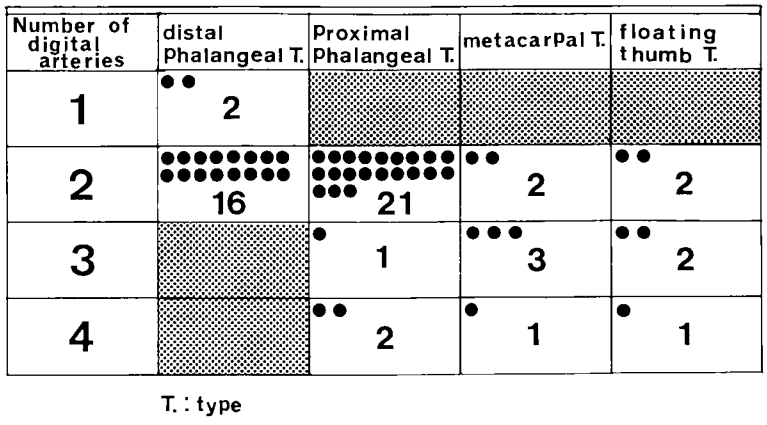


**Fig. 1** Number of digital arteries distributing blood in each type of duplicated thumb.

指動脈3本分布群には6手が属していた．内訳は基節骨型1手，中手骨型3手，浮遊母指型2手である．基節骨型の1手はWasselの分類法[6]によればIV型であるが中手骨骨頭の肥大が著明で将来は中手骨型に移行するものと思われた．この例では指間の深さはMP関節近くに達しており，指動脈は尺側母指に2本，橈側母指には1本分布していた．これら3本の指動脈のうち尺側母指の橈側指動脈は細く，短かかった．中手骨型の3手では指間はすべてMP関節を越えていた．このうちの2手はともに特異的な臨床形態を示していた．すなわち，重複母指は発育不全が強く，指間も広く，尺側母指には屈指が合併し，母指球筋の形成不全もみられた．この2手では指動脈分布形式も特異的で尺側母指に1本，橈側母指に2本の指動脈が分布していた．浮遊母指型の2手ではいずれも付着部位はMP関節部であった．指動脈は尺側母指に2本，浮遊母指に1本分布しており，ここでも尺側母指の橈側指動脈は形成不全が強かった．以上，指動脈3本分布群の所見をまとめると指間はいずれもMP関節付近もしくはMP関節を越えていた．また，3本の指動脈のうち1本は常に他に比較して形成不全が強かった（Fig. 2）．

指動脈4本分布群には4手が含まれており，内訳は基節骨型2手，中手骨型1手，浮遊母指型1手であった．基節骨型の2手はいずれも指間がMP関節付近にあるもので，1手は中手骨骨頭肥大が著しく，いずれ中手骨型に移行するものと思われた．他の1手は橈側母指が線維性にMP関節包と連続しており，浮遊母指型に近いものであった．この2手では指動脈は各母指に2本づつ分布していた．中手骨型の1手は指間がCM関節付近にまで達しており橈側母指は著しく外反していた．指動脈は各母指に2本宛分布しており，その間に新しいPTAの形成がみられた．浮遊母指型の1手は付着部が中手骨中央付近で指動脈は2本づつ分布し新しいPTAの形成がみられた．以上，各例にみられた4本の指動脈の発育は尺側指動脈が正常で，橈側母指の橈側指動脈が最も不良であった（Fig. 2）．

## 考　　察

母指多指症の重複母指の臨床形態と指動脈分布形式との相関関係についてはまだ明確な解答は得られていない．今回，骨の分岐部位にとらわれず検討を加えた結果，前述のように重複母指の指動脈分布形式と重複母指指間の深さとの間にきわめて密接な関係のあることがわかった．すなわち，指間の陥凹が深くなるにしたがって指動脈数は2本，3本，4本と増加し，分布形式にも変化がみられてくる．そこで各症例を2本分布から4本分布に向けて順序よくならべてみると指動

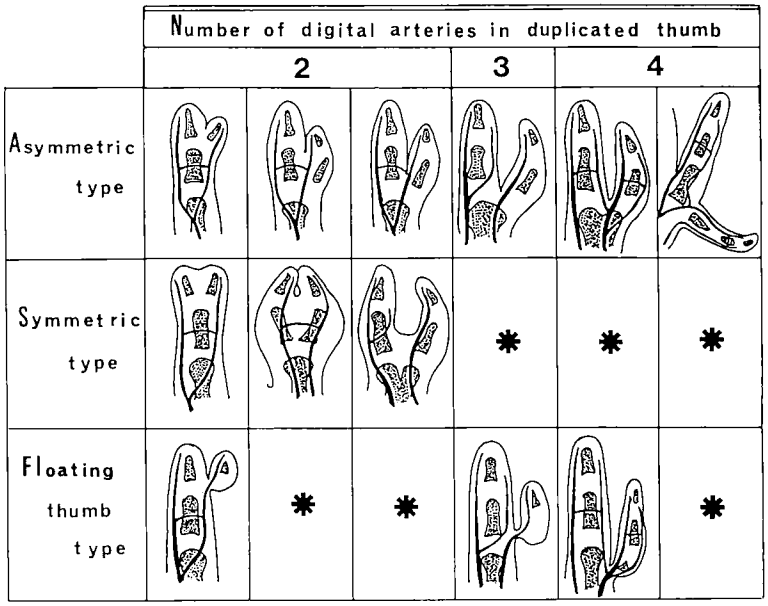


**Fig. 2** Relation between morphological aspect and arterial distribution in the duplicated thumb.

脈数の増加過程ならびにその分布形式の変化に一定の規則性のあることに気付いた（Fig. 3）．すなわち，指間陥凹の無いものや浅いものでは骨の分岐レベルにかかわりなく指動脈分布はまったく正常であり指動脈数は2本である．この2本分布から3本分布への移行は基節骨中央部に存在する the proximal transverse anastomosis（PTA）の断裂によって始まり，この断裂は指間陥凹が基節骨中央部を越えることによって発生する（Fig. 3）．断裂したPTAは徐々に長くなり尺側母指の橈側指動脈となり3本分布が完全する．この橈側指動脈の長さは指間の深いものほど長いという傾向があった．典型的な3本分布例では尺側母指の2本の指動脈間に新たなPTAが形式され，尺側母指自体の血管分布形式は正常に近くなっていた．しかし，PTA由来の指動脈は常に細く，本来の1/2程度の太さにしか成長しないようである．指動脈3本分布から4本分布への移行の初期変化は3本分布の橈側母指尺側指動脈にみられる（Fig. 3）．すなわち，3本分布の中には前述の指動脈の中枢側にきわめて細く短い動脈をもつものがあり，恐らく，これが末梢に伸び4本分布における橈側指動脈になるものと思われた．4本分布例でも各母指に分布する2本の指動脈間にPTAの形成がみられ，それぞれの母指をみた場合，血管分布形式はほぼ正常に近い形式を示した．しかし，第4の指動脈は常に形成不全が著しく，正常指動脈の1/3程度である（Fig. 3）．

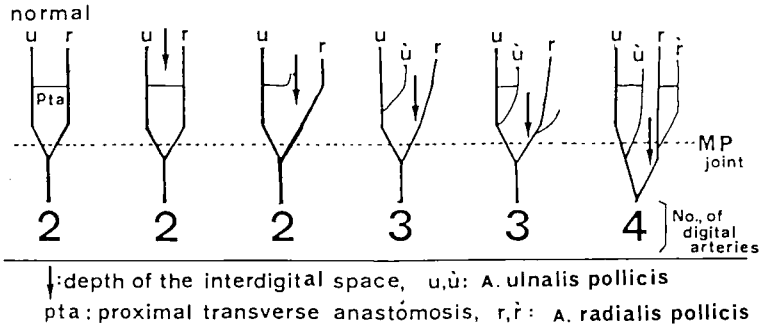


**Fig. 3** Relation between depth of the interdigital space and change in the arterial distribution in the duplicated thumb.

以上の所見より，本症では骨格系の変異度に比較して血管系はほとんど正常に近いと言えることから，血管系の異常発生が本症の原因とは考えにくく，むしろ指動脈分布の変化は重複母指指間の陥凹の深さを決定する因子の影響を強くうけて発生するものと思われた．しかも，その分化過程においては，一旦発生した異常をできるだけ正常に近づけるような修復力のあることも想像された．また，他方，臨床的には術前に指間の深さを検討することにより指動脈数とその分布形式のおおよそが推測可能となった．

## 文　献

1) 北山吉明　他：母指多指症の術前血管造影法の有用性，日形会誌，1：663-670，1981.
2) 北山吉明　他：母指多指症の発生時期について，－血管造影所見より－，整形外科，33：1470-1473，1982.
3) Kitayama, Y., et al.: Patterns of arterial distribution in the duplicated thumb. Plast. Reconstr. Surg., 72: 535-541, 1983.
4) 北山吉明　他：母指多指症手術における工夫，－切除母指の指動脈皮弁を用いた母指再建術－，日形会誌，4：35-44，1984.
5) Murakami, T., et al.: The origin, course and distribution of arteries to the thumb, with special reference to the so-called A. princeps pollicis. Okajimas Fol. Anat. Jap., 46: 123-137, 1969.
6) Wassel, H. D.: The results of surgery for polydactyly of the thumb. Clin. Orthop., 64: 175-193, 1969.

日 手 会 誌, 第2巻 第1号 316-319, 1985

# 母指多指症の治療経験

## —基節骨型に対する二段階手術法の結果—

国立熊本病院整形外科
田嶋 光・水岡二郎
野村一俊

# The Results of Surgery for Polydactyly of the Thumb

## — Two Stage Procedure for Proximal Phalangeal Type —

Hikaru Tashima, et al.
Department of Orthopaedic Surgery, National Kumamoto Hospital

We have treated surgically 54 digits in 45 cases with polydactyly of the thumb from 1965 to 1984. Thirty two digits in twenty eight cases of these cases were reviewed at the postoperative period from 26 years to 1 years 2 monthss. The average period is 10 years 6 months in the distal phalangeal types, 3 years 8 months in the proximal phalangeal types.

Our method of surgery is resection of the extra digit, radial digit in most cases, for distal phalangeal type and two stage procedure for proximal phalangeal type. In two stage procedure, radial extra digit was resected remaining the base of the proximal phalanx as initial stage. As secondary stage, transfer of Abd. P. B. and/or shaving of the 1st metacarpal head was performed. Osteotomy, if necessary, will be needed as third stage.

The results were as follows.

1. There were two systemic diseases as complicated anomaly.
2. In many cases with distal phalangeal type, there were concave deformities at radial paronichium.
3. Four cases out of five cases with crab's nail polydactyly showed Z-shaped deformity.
4. Four cases out of seven cases with ulnar digit dominant polydactyly had ulnar deviation at MP joint or radial deviation at IP joint. We consider these deviations as the result of growth disturbance of proximal phalanx.
5. Shaving of 1st metacarpal head was effective for protection of ulnar deviation at MP joint.
6. Patient's parents who wanted early resection of the extra digit were satisfied with two stage procedure.

母指多指症は手の先天奇型の中で最も多い奇形であるが，依然として両親が生後早期に過剰指切除を希望する例が多いのも事実である．当科ではこの20年間に主として，基節骨型(MP関節分岐型)に対しては，1回目の手術として生後早期の橈側過剰指切除術，2回目として遺残骨片摘出，短母指外転筋腱前進，中手骨々頭形成，関節嚢縫縮術などを適宜組み合わせた二段階手術を行ってきた．この二段階手術の結果を中心として検討する．

### 症　　例

昭和40年より59年までの20年間に当科で治療し

**Key words**: polydactyly of the thumb, deformity after surgery, two stage procedure
**Address for reprints**: Hikaru Tashima, M. D., Department of Orthopaedic Surgery, National Kumamoto Hospital, 1-5 Ninomaru, Kumamoto 860, Japan.

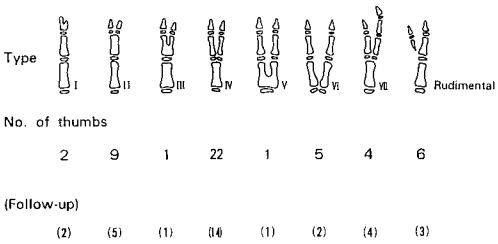


**Fig. 1** Numbers of case by Wassel's classification

た症例は45例54手，男26女19例，右24左12両側9例である．Wassel分類でII型9手，IV型22手，VII型4手でII，IV型が多数をしめる．IV型5手に橈側過剰指の基節骨と末節骨の間の広い例があった．今回，直接検診し得た28例32手について考察する（Fig. 1）．

## 家族歴・妊娠中の母胎環境・合併奇型

3例に手足奇型の家族内発生をみた．46％に妊娠初期に投薬の既往があるが，量の少い例も多く因果関係は判然としない．合併先天異常の明らかな例は8例で，耳介変形，精神，運動発達遅滞，魚鱗癬，先天性内反足，両手足第2指中節骨 delta bone などであった．2例は系統疾患が疑われ，内1例は頭髪稀薄化，長い人中，低身長，多発性軟骨性外骨腫，手指中節骨円錐状骨端核，第8染色体長腕異常などを主徴とするAcrodysplasia with exostosesで，きわめて稀な疾患でこれに合併した母指多指症（Wassel VII型）の報告は本例が最初である．

## 末節骨型に対する手術法

生後1ヵ月から3才6ヵ月の間に主として橈側過剰指切除，関節嚢縫縮を行った[1]．Cloquet法は1例にすぎない．手術時期については一定していなかった．

## 基節骨型に対する手術法

頭初より二段階手術とし，初回手術として生後1ヵ月以内に基節骨基部を残して橈側過剰指切除，2回目として3，4才までに遺残骨片摘出，短母指外転筋腱前進，中手骨々頭形成，関節嚢縫縮術などを適宜組み合わせた[2]．最近の2例では初回より一段階とした．

## 末節骨型の手術結果および考察

症例は7例8手，術後経過期間は26年より1年9ヵ月，平均10年6ヵ月．爪幅が狭く，斜めに変形しているのは片側切除法の欠点であるが，これ自体は問題とならない．過剰指切除側爪縁の皮膚に余裕がなく，えぐれている例が多く醜形を残した．初回手術時，過剰指よりの皮弁にて充分にカバーする必要を感じた[4)5)]．IP関節尺屈変形は初回手術時，基節骨頭の形成術か，2次的な骨切術によって矯正できそうである．症例1は24才時，本人の希望にて骨切術により，15°橈屈を0°まで改善し得た．IP関節の屈曲制限5手，伸展制限が3手にみられたが，このための機能障害は少ない（Table 1）．

症例2，15才，女，右

橈尺側で均等に分岐した例で，1才4ヵ月時，橈側過剰指切除，関節嚢縫縮術施行．こういう例でも二分併合することなく，尺屈変位なく健側とほぼ同型の外観を得えている．

症例3，13才男　左

9ヵ月にて橈側過剰指切除．爪幅が狭く，変形があることより，むしろ橈側爪縁の皮膚に余裕がなく，え

**Table 1** Results of surgery for distal phalangeal type

| Case | Cosmesis | | | | | Function | | |
|---|---|---|---|---|---|---|---|---|
| | deformity of nail | width of nail | width of proximal phalanx | concave deformity at paronichium | ulnar deviation of IP joint | Limitation of ROM: flexion of IP j. | Limitation of ROM: extention of IP j. | Pinch |
| 1 | + | ∓ | − | + | − | + | + | − |
| 2 | − | − | − | − | − | − | − | − |
| 3 | + | + | − | + | − | − | − | + |
| 4rt. | + | − | − | + | − | ∓ | − | ∓ |
| lt. | + | − | − | + | − | ∓ | − | ∓ |
| 5 | − | − | − | + | + | + | − | − |
| 6 | − | + | − | + | + | + | + | − |
| 7 | + | + | − | − | − | − | + | − |

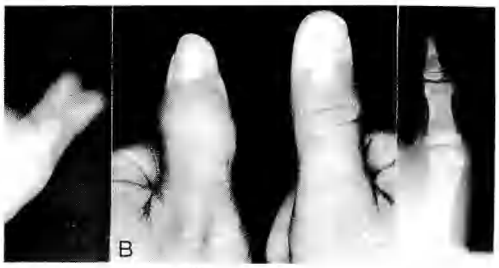


A　　B

A, 7 months after birth
B, 12 years after resection of radial digit

**Fig. 2** Case 3 resection of extra digit for distal phalangeal type. showing concave deformity at radial paronichium.

ぐれているのが目立つ．初回手術時，充分に皮弁でカバーする必要があった（Fig. 2）．

## 基節骨型の手術結果および考察

すでに2回目の手術を終えた11例と，6ヵ月にて1回の手術で終えた1例の12例について考察する．術後経過期間は9年から1年2ヵ月，平均3年8ヵ月，平均年令6才6ヵ月．爪幅が狭いのが7例，基節部幅が狭いのが3例あるがとくに問題とならず，殊に自然な細さは健側と比べても孫色のないものであるが，MP関節分岐部よりの先細りが3例にあり，外観的にも目立つ．初回手術時，過剰指の皮弁にて自然な太さになるようにカバーする必要がある[5]．この点では初回，過剰指切除のみの二段階法では限界がある．蟹爪型5例中4例はZ状変形を残し，この型では軟部組織の処置のみでは矯正しえないと思われた[1)4)]．尺側優位型で尺側指の見かけ上の軸変位は少くても，基節骨自体の弯曲変形を示す発育異常はそのまま残り[3)]，7例中4例に10°以上のMP尺屈変形かIP橈屈変形を残した．互し2回目手術時，中手骨々頭形成を行った4例中3例はMP尺屈変形は示さなかった．運動制限を残した6例中5例は蟹爪型であり，私達は長母指伸筋腱，長母指屈筋腱の移行centralizationは行っていないが，腱の走行異常に対する処置が必要なのかも知れない．互し短母指外転筋腱は充分に末梢までEPL腱橈側に前進させている．蟹爪型以外ではほとんど運動制限はなく，母指外転制限は1例のみで，機能的には2例にIP関節橈屈変形のため母指尖尺側とのside pinchとなっていた（Table 2）．

症例3，8才男，右

蟹爪型で生後1週で橈側過剰指切除，4才10ヵ月で

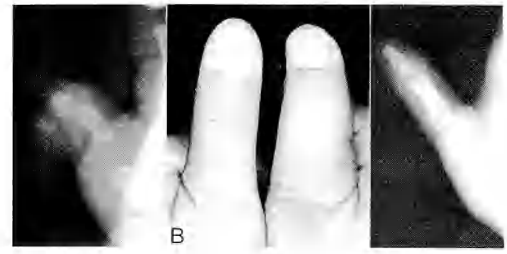


A　　B

A, 3 weeks after birth
B, 3 years 10 months after surgery with Abd. P. B. transfer and shaving of metacarpal head

**Fig. 3** Case 3 two stage prosedure for crab's nail deformity. showing no ulnar deviation at MP joint due to shaving of metacarpal head.

**Table 2** Results of surgery for proximal phalangeal type

| Case | width of nail | width of ulnar | | radial deviation at IP joint | Z like deformity | limitation of ROM of MP joint | | limitation of ROM of IP joint | |
|---|---|---|---|---|---|---|---|---|---|
| | | proximal phalanx | deviation at MP joint | | | flex. | exten. | flex. | exten. |
| 1 | + | − | + | + | + | − | − | + | − |
| 2 | + | − | − | + | − | − | + | + | + |
| 3 | − | − | − | + | − | − | − | − | + |
| 4 | − | − | − | − | − | − | − | − | − |
| 5 | ± | − | + | + | + | − | − | − | + |
| 6 | + | + | + | − | − | − | − | − | − |
| 7 | + | − | + | + | + | − | + | − | + |
| 8 | + | + | − | − | − | − | − | − | − |
| 9 | − | + | − | − | − | − | − | − | − |
| 10 | + | − | + | + | + | − | + | + | + |
| 11 | − | − | + | − | − | − | − | − | − |
| 12 | − | − | − | + | − | − | − | − | − |

Abd. P. B. 腱前進，中手骨々頭形成，MP 関節の尺屈変形は矯正され，10°の IP 橈屈変形を残す（Fig. 3）．

症例 10，5 才男，右

蟹爪型生後 1 ヵ月で橈側指切除，3 才 4 ヵ月時，Abd. P. B. 腱前進，基節骨基部形成．強い Z 変形があり骨切術予定しているが，何才頃に骨切術すべきであったか判断しかねている．

### 手術時期に対する両親の希望

28 例中 8 例は強く生後早期の切除術を望んでいる．その理由としては多指の形態，すなわち分岐高位には関係なく，“両親の考え方”によるものである．これらの両親にとっては，生後早期に外観上 1 本となるので二段階手術法に対する満足度は高い．

## 結　　語

1) 過去 20 年間の当科における母指多指症例中，直接検診した 28 例 32 手につき術後成績を中心として検討した．

2) 末節骨型に対し片側切除法を行ったが，切除側爪縁の“えぐれ”がほとんどの例に残り，指先部の形態上問題を残した．

3) 基節骨型における蟹爪型では 5 例中 4 例に Z 状変形を残した．この型の例では軟部組織の処置のみでは矯正できない．

4) 基節骨型では約半数に可動域制限を残したが，外転障害は 1 例のみで，機能上，問題を残した例は少かった．

5) 基節骨型の尺側優位型で，見かけ上軸変位は少い例でも，基節骨の弯曲変形はそのまま残り半数に MP 関節尺屈変形か IP 関節橈屈変形を残した．

6) 基節骨型に対する二段階手術は両親の強い希望があれば考慮されてよい．尺側優位型では著明な変形は残さなかった．

## 文　　献

1) 阿部宗昭　他：母指多指症症例の検討，整形外科，30：1654-1658，1979.
2) 藤原良江　他：母指多指症の術後成績，整形外科，30：1651-1654，1979.
3) 三浦隆行　他：母指多指症初回手術後の変形とその治療，形成外科，19：368-369，1976.
4) 多田浩一　他：母指多指症の遺残変形に対する治療，整形外科 MOOK，35：240-251，1984.
5) 渡　捷一　他：母指多指症の病態と治療，整形外科 MOOK，35：218-239，1984.

**質　問**　慈恵医科大学形成外科（座長）　児島　忠雄

演者は Cloquet 法といわれましたが，文献を沢山調べたにもかかわらず，Billhaut の論文はありますが，Cloquet の論文は見つかりませんでした．したがって，私ども教室では Billhaut 法と呼んでおります．Cloquet 法といわれた理由，また，Cloquet の論文はありましたか．

**追　加**　名古屋大学整形外科　三浦　隆行

軟部組織はすべて再建母指の形成に必要であり，とくに蟹挟み型では軟部組織の余裕はなく 2 段階手術は行うべきでない．

**回　答**　国立熊本病院整形外科　田嶋　光

最近では待期させるように指導している．互し，両親の強い希望がある場合は一つの方法として考えられる．

日 手 会 誌, 第2巻 第1号 320-324, 1985

# 先天性手指屈曲変形の症例の検討

東京慈恵会医科大学形成外科学教室
児島忠雄・増沢源造
里見隆夫・平川正彦
金民雅・平瀬雄一
丸毛英二

# Study on the Congenital Flexion Deformity of the Thumb and Fingers

Tadao Kojima, et al.
Department of Plastic and Reconstructive Surgery,
The Jikei University School of Medicine

Cases of camptodactyly, congenital clasped thumb and arthrogryposis multiplex congenita encountered over a 16-year period were described.

Camptodactyly was found in a total of 56 cases including 28 men and 28 women. Those with involved little finger were classified as Group I, and those not involving the little finger were categorized as Group II. Group I was composed of 32 cases, and Group II 24 cases, indicating that more fell under Group II category as compared to earlier report(s). In Group I, there were 10 men and 22 women, whereas as in Group II, 18 cases were men with only 6 women. From the viewpoint of the conditions at the development of anomalies, Group I included 23 cases of congenital type, 4 cases of acquired type and 5 unknowns. By contrast, Group II was composed of cases of congenital type with the exception of one unknown case. More other types of congenital anomaly were found to be associated in Group II. Operative findings from 24 cases indicated that anomalies of the superficial flexor tendon claimed the greatest proportion, and free skin graft because of skin contracture was required in 9 cases of Group I as compared to only one case in Group II. From the above, it may be said that clinical features were different between Groups I and II.

Congenital clasped thumb was found in 55 cases, more of whom were men with 37 cases as compared to 18 women. According to a follow-up of 3 months or more, thumb extension was returned to normal condition in 18, whereas it was continuously limited in 11 cases, showing the ratio of limited extension was great. Turning to arthrogrypos multiplex congenita, the affected cases totaled 14 including 5 men and 9 women. Operative findings in 10 cases having undergone operation were varied, but similar to some cases of camptodactyly and congenital clasped thumb. Therapeutic difficulties were noted in many patients.

These three anomalies were similar in terms of clinical findings and operative findings, and in some instances it is difficult to differentiate one from the other in the infantile period.

**Key words**: anomaly of the hand, camptodactyly, clasped thumb, arthrogryposis
**Address for reprints**: Tadao Kojima, M. D., Department of Plastic and Reconstructive Surgery. The Jikei University School of Medicine,3-25-8, Nishi-shinbashi, Minato-ku, Tokyo 105, Japan.

## はじめに

手指に先天性の屈曲変形をきたすものには屈指症，先天性握り母指（以下，握り母指とする），Arthrogryposis multiplex congenita（以下，arthrogryposisとする）などがある．われわれ[4]は第14回日本手の外科学会において，これらの症例の手術所見を検討し，報告したが，これらの症例を含めた教室16年間の症例について検討を加えたので報告する．

## 症　例

Ⅰ．屈指症　56例で，うち男28例，女28例で同数である．小指を含むものをⅠ群，小指を含まないものをⅡ群とすると，Ⅰ群は32例，Ⅱ群は24例である．男女比はⅠ群では10：22で女に多く，Ⅱ群では18：6で男に多い．左右別ではⅠ群，Ⅱ群ともに両側例が多い．Ⅰ群でcongenital typeと考えられるものは32例中，23例，acquired typeは4例，発現時期が不明のもの5例である．一方，Ⅱ群では発現時期不明の1例を除いた全例がcongenital typeである（Table 1）．罹患指別にみると，Ⅰ群では小指が46指と多い．環指の屈曲を伴うものは2例で，ともに両側例であるが，1例は片側のみである．Ⅱ群では中指22，環指10，示指1で，中指がもっとも多い．合併奇形を10例・18％にみ

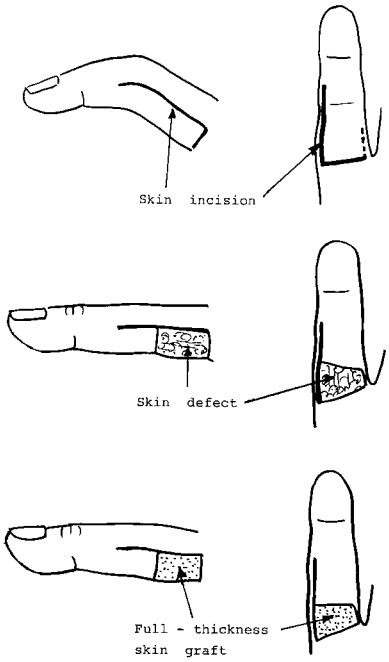


**Fig. 1**　Our operative method for camptodactyly

ているが，うち7例はⅡ群で，裂手・裂足症，多趾症，合趾症，足趾屈曲拘縮，握り母指，内反足，Fallot 4

**Table 1**　Onset, Sex and affected side of camptodactyly

| | | Congenital type | | Acquired type | | Unknown | |
|---|---|---|---|---|---|---|---|
| | | Male | Female | Male | Female | Male | Female |
| Group Ⅰ | Bilateral 14 | 3 | 6 | 1 | 1 | | 3 |
| | Right 8 | 1 | 5 | | 1 | 1 | |
| | Left 10 | 4 | 4 | | 1 | | 1 |
| | Total 32 | 8 | 15 | 1 | 3 | 1 | 4 |
| Group Ⅱ | Bilateral 10 | 7 | 3 | | | | |
| | Right 6 | 5 | 1 | | | | |
| | Left 8 | 5 | 2 | | | 1 | |
| | Total 24 | 17 | 6 | | | 1 | |

**Table 2**　Operative findings of camptodactyly

| | | Anomaly of FDS tendon | Fibrous Substrata | Shortening of skin | Shortening of joint capsule | Shortening of Collateral ligament | Unknown |
|---|---|---|---|---|---|---|---|
| Group Ⅰ 18 cases | Little finger | 13 | 5 | 9 | 2 | 2 | 3 |
| Group Ⅱ 6 cases | Ring finger | 2 | | | | | |
| | Middle finger | 3 | 1 | 1 | | | |
| | Index finger | | | | | 1 | |

徴などである．

幼小児期までに来院した場合は早期にsplintを装着するが，矯正が不十分，あるいは5～6才を過ぎて来院したものには手術を行っている．手術は小指尺側の側正中線と近位掌側指皮膚線に沿うL字型切開を加え，皮下の緊張した線維性組織を切離しながら屈筋腱鞘に達し，浅指屈筋腱の異常を確認する．この切開のみで伸展が不十分の時は橈側の側正中線に切開を延長し，コの字とし，生じた皮膚欠損部に全層植皮を行う(Fig. 1)．手術を行った24例の手術所見では浅指屈筋腱の異常がもっとも多い(Table 2)．起始部の異常は確認していないが，MP関節を他動的に屈曲することによりPIP関節の伸展が増大する．腱がfibrous bandようで，excursionがないことなどより起始部の異常ないし形成不全と考えられる症例が多い．皮膚性拘縮があり，植皮を必要とした症例はII群では1例のみである．

治療成績はEngber[3]による判定規準にしたがった．治療を希望しなかったもの，1回の受診のみのものがI群で9例，II群で4例ある．治療を行ったもののうち6ヵ月以上の経過を観察しえたものの成績は，I群ではsplint装着5例のうち，改善3例3指，不変1例2指，手術例18例では改善5例7指，不変1例1指，悪化1例1指である．II群ではsplint装着14例のうち，改善10例15指，不変2例2指，手術例6例では改善4例4指，不変2例2指である(Table 3)．

II. 握り母指　55例で，男女比は37：18で，男に多く，両側が34例・62％である(Table 4)．2例は従兄弟で家系内発生である．合併奇形を9例にみている．他指の屈指3例，合短指症，合指症，短指症，小耳症，舌小体短縮，Sturge-Weber症候群各1例である．27例・49％が6才までに受診している．

splintの装着を行ったものは55例で，3ヵ月以上経過を観察しえたもののうち，正常に伸展可能となったものは18例26指，伸展制限を残したものは11例14指である．うち6例は4年以上の経過観察で，なお伸展制限をみている．このうちの2例と14才で来院した1例に手術を行った．いずれも皮膚性拘縮が著明で，皮膚移植，Z形成術を行っており，1例ではfibrous bandを切離した．うち2例はそれぞれ術後4年2ヵ月，14年9ヵ月で，伸展制限は改善されていない．

III. Arthrogryposis　14例で，男5例，女9例．罹患部位が両上肢のもの9例，下肢も罹患するもの5例である．合併奇形を5例にみている．心疾患・側弯症，扁平足，眼瞼下垂，Heler症候群，Pierre Robin症候群などである．14例中，7例は3才までに受診している．手術を行った10例の所見では，8例に皮膚性拘縮，5例に屈筋腱，3例に伸筋腱，3例にfibrous band，2例に母指内転筋の拘縮をみている(Table 5)．術後，拘縮はやや改善されているにとどまっている症例が多い．

**Table 4** Sex and affected side of congenital clasped thumb

| | Left side | Right side | Bilateral | Total |
|---|---|---|---|---|
| Male | 8 | 6 | 23 | 37 |
| Female | 3 | 4 | 11 | 18 |
| Total | 11 | 10 | 34 | 55 |

**Table 5** Operative findings of arthrogryposis multiplex congenita (10 cases)

| | |
|---|---|
| Skin contracture | 8 |
| Anomaly of flexor tendon | |
| FPL | 2 |
| FPB | 2 |
| FDS | 1 |
| Anomaly of exetensor tendon | 3 |
| Fibrous band | 3 |
| Contracture of adductor pollicis | 2 |

**Table 3** Method of treatment and results

| | | | Improved | Same | Worse | Not followed |
|---|---|---|---|---|---|---|
| Group I 32 cases | Splinting | 5 | 3 (3) | 1 (2) | | 1 |
| | Operation | 18 | 5 (7) | 1 (1) | 1 (1) | 11 |
| | No treatment or only one visit | 9 | | | | |
| Group II 24 cases | Splinting | 14 | 10 (15) | 2 (2) | | 2 |
| | Operation | 6 | 4 (4) | 2 (2) | | |
| | No treatment or Only one visit | 4 | | | | |

( ) = number of finger

## 考　察

屈指症は江川[2]の報告のほかは小指罹患が最多であるとするものが多い[3)7)]．われわれの症例は三浦[6]の報告とほぼ同様，II群が24例・43％と多い．I群とII群ではその臨床像を異にしている．すなわち，I群ではほぼ2：1で女に多いのに対し，II群では3：1で男に多く，全例が生下時より屈曲変形を認めている．I群とII群の合併したものはない．II群では29％の合併奇形があるが，家系内発生はない．II群ではsplintにより容易に屈曲変形が改善される症例が多い．以上より指屈曲という同一の表現型をとっているが，別の範疇に属するものと考えたい．屈指症には2つの型があるとされている[8]．Weberはcongenital typeとacquired type，Barinka[1]はearly typeとdelayed typeに分類している．われわれの症例では生下時に認められず，幼少児期あるいはそれ以後に気付いたというものは4例のみである．軽度な屈曲変形は乳幼時期では見逃され，10才前後で気付くものも多く，その本態は同一のものであると考える．一方，II群ではその屈曲程度が高度のため，生後早く気づくことが多いと考える．I群の手術例では伸展制限が改善されるものが多いが，正常の関節可動域を獲得するものはない．II群では早期よりsplintを装着する例が多いため，改善される症例が多いが，治療に抵抗を示す症例もある．

握り母指ではsplintの装着により，1ヵ月以内に伸展可能となる症例がある一方，伸展制限を残す症例もある．われわれ[5]は先に成人の手の集団調査を行い，男9.5％，女2.5％に母指MP関節の伸展制限をみ，幼少児期の握り母指が治療されずに放置されたものではないかと推定した．日常生活で余り不自由でないため放置される症例も多いと考える．治療に対して容易に治癒するものと，治癒しないものとでは病態が異るのではないかと考える．後者の例にはarthrogryposisに含めた方がよいと考えられる症例もある．

屈指症，握り母指，arthrogryposisの三つの奇形は臨床的に異なる面もある一方，臨床像，手術所見には類似点も多く，難治症例が多い点も共通している．はじめ屈指症，握り母指と考えられた症例で，成長にしたがってその他の指の変形を生じ，arthrogryposisとした方がよいと考えられる症例もある．これらの点については，さらにひきつづき検討したい．

## ま　と　め

教室16年間の屈指症56例，握り母指55例，arthrogryposis 14例の臨床像，手術所見，治療成績を，主として屈指症，握り母指について述べた．これらの三つの奇形は臨床的に異なる面もある一方，臨床像，手術所見に類似点も多い．ともに難治例が多い点も共通するところである．これらの疾患の関連性につき，今後さらに検討したい．

## 文　献


1) Barinka, L.: Campylodactylia (a preliminary communication). Acta Chir. Plast (Praha)., 6: 54-60, 1965.
2) 江川常一　他：手指先天性屈曲拘縮の症例，整形外科，16：856-859，1965.
3) Engber, W.D., et al.: Canptodactyly: An analysis of sixty-six patients and twenty-four operations. J. Hand Surg., 2: 216-224, 1977.
4) 児島忠雄　他：先天性手指屈曲変形の手術所見の検討と考察，整形外科，22：904-906，1971.
5) 児島忠雄　他：手の集団調査：外観上の手の異常所見ならびに尺骨神経の動きと肘外反度との関係について，中部整災誌，19：215-217，1976.
6) Miura, T.: Non-traumatic flexion deformity of the proximal interphalangeal joint-its pathogenesis and treatment. Hand, 15: 25-34, 1983.
7) 室田景久　他：いわゆる先天性屈指症の検討，整形外科，24：1198-1201，1973.
8) 鈴木正孝　他：屈指症の病態と治療，整形外科Mook，35：312-322，1984.


**質　問**　大阪労災病院整形外科　露口　雄一

Arthrogryposisに伴ったthumb in palm変形に対して，伸筋腱の異常を認めた場合は伸筋腱再建を行っているでしょうか．　われわれは重症例はほぼ全例に行っています．

**回　答**　慈恵医科大学形成外科　児島　忠雄

握り母指に対しては伸筋腱の再建を行った症例はありませんが，アルトログリポーシスでは行った症例もあります．

**質　問**　順天堂大学整形外科　山内　裕雄

先天性屈指症の治療成績はまだ問題である．私は皮膚・皮下組織の変化は二次的なものであり，伸展機構の形成不全が根底にあると考え，出来ればこの改善を加えたい．

**回　答**　　慈恵医科大学形成外科　児島　忠雄

Engberの判定規準にしたがって，術前より伸展制限が改善されたものを，改善例としました．しかし，完全に伸展が可能となり，正常のROMを獲得した症例はありません．術前に患者に説明する時，現在よりは改善されるが，正常のROMを得ることは不可能であるといっております．

**発　言**　　名古屋大学整形外科　三浦　隆行

Camptodactylyは屈側の障害によりPIPJが屈曲位に固定されることによりlateral bandが外掌側に滑脱し，支靱帯の拘縮が加わって完成されると考える．このことから早期のスプリントが有効であり，手術も術中の伸展－20°位で止め術後長期間のスプリント使用により治療成績は改善する．

**回　答**　　慈恵医科大学形成外科　児島　忠雄

私も先生と同様の意見で，屈指症の主因子は屈筋腱(FDS)にあると思います．Extensor mechanismの機能不全は二次的なものと考えます．

日 手 会 誌，第2巻 第1号 325-328，1985

# 先天性，家族性に手指MP関節伸展拘縮を呈した2症例

国立大阪病院整形外科
飯 田 伊佐男
大阪市立大学医学部整形外科学教室
楠 政 敬・豊 島 泰
島 津 晃

# Congenital and Familial Extention Contracture of the Metacarpophalangeal Joint — A Report of 2 Pedigrees —

Isao Iida, et al.
Department of Orthopaedic Surgery, National Osaka Hospital

There have been no reports previously about the congenital and familial extension contracture of the finger metacarpophalangeal joints without any other congenital anomalies. We would like to report two pedigrees of this disease.

Case 1. A 3-years-old boy. He cannot grasp a small object because of extension contracture in all the finger metacarpophalangeal joints of both hands. Also, flexion of the metacarpophalangeal joints of both feet is limited. There are no remarkable findings in the plane rentogenograms, but arthrography shows stenosis in the volar joint capsule. And his father and sister have also extension contracture of the metacarpophalangeal joints in the both fifth fingers. Father's rentogenogram reveals narrowing of the affected joint space and flattening of the 5th metacarpal head, but no findings of bony fusion including carpal bones.

Case 2. A 20-years-old male and his mother. They have extension contracture of the metacarpophalangeal joints in the both 5th fingers. The son complains of a difficulty in the training of Kenpo. They complicate extension contracture of the both metatarsophalangeal joints, too. Rentogenographic findings are the same as those in the father of Case I.

Dorsal capsulotomy was perfomed for the 3-years-old boy of Case 1, and favorable results were obtained. Considering from the intraoperative findings, the stenosis of volar joint capsule and the flattening of metacarpul head are likely the main factors of the limited flexion.

Our cases are similar to symphalangism from the features such as congenital and familial occurence by autosomal dominant heredity, and affection preponderate to ulnar ray excluding the thumb. But on the other hand, they have the features cont ary to symphalangism such as that the affected joints are limited to metacarpophalangeal joints, bony fusion does not develop not only in the affected joints but other rigions, and the extension contracture of the metatarsophalangeal joints occasionally accompanies. From these features and rentogenographic and intraoperative findings, our cases cannot but be regarded as essentially different from symphalangism.

As for the treatment, surgical procedures are not required for the cases with little functional disturbance, but for the cases suffered from severe functional disturbance such as case 1 boy, dorsal capsulotomy for children and flexion osteotomy for adults may be applicable.

**Key words**: metacarpophalangeal joint, extention contracture, congenital, familial

**Address for reprints**: Isao Iida, M. D., Department of Orthopaedic Surgery, National Osaka Hospital, 2-1, Hoensaka-cho, Higashi-ku, Osaka 540, Japan.

## はじめに

手指MP関節伸展拘縮のみが他の先天奇形を伴わずに単独で，しかも家族性に発現する疾患は，手の先天奇形の分類にも文献上にも見あたらない．われわれは，このような症例を2家系経験したので報告する．

## 症例

症例1．3才男子．1才半頃，両手の母指を除く全指のMP関節屈曲制限のため，握りこぶしを作れないことに母親が気づいた．既往歴に特記すべきことはないが，父親と妹にも両手小指のMP関節屈曲制限を認める．全身所見および血液生化学的検査所見には異常はない．両手示指から小指のMP関節は屈曲約10°に制限され，把握動作が困難である（Fig. 1）．しかし伸展制限やIP関節，母指の運動制限はない．両足の1～4指のMTP関節にも屈曲制限を認める．単純X線所見には異常ないが，関節造影にて掌側関節包の狭窄と中手骨頭の偏平化を認める（Fig. 2）．父親と妹は両手小指のMP関節屈曲制限のみでADL障害は少いが，やはり両足指MTP関節の屈曲制限を認める（Fig. 3）．父親のX線所見では，罹患関節裂隙の狭少化と側面像にて中手骨頭の偏平化があるが，手根骨も含め骨性癒合に至っている部位はない（Fig. 4）．

症例2．20才男子．生来両手小指のMP関節屈曲制限に気づいていたが，挙法を始めてから練習に困難を訴え来院した．既往歴には特記すべきことはないが，母親にも同様の障害が見られる．両手小指のMP関節は屈曲約20°に制限され，こぶしを作った時に小指が突出する（Fig. 5）．X線上，やはり罹患関節裂隙の狭少化と中手骨頭の偏平化を認めるが，骨性癒合は示さない（Fig. 6）．両足指MTP関節の屈曲制限もある．母親もまったく同様の所見である．

多数指列罹患でADL障害の強い症例1の3才男子に対しては，屈曲位獲得のために背側関節包切開術を行った．術中所見によると，関節包や伸筋腱の癒着はなく，中手骨頭の偏平化と掌側関節包の狭少化が屈曲制限の主な原因と考えられた．術中約90°の屈曲が得られたが，ヒンジ型の動きとなるので，屈曲約80°にて一時的なピン固定を行った（Fig. 7）．ピン抜去後はナックルベンダースプリントにて後療法を行い，術後約6ヵ月で約60°の屈曲が得られ，伸展制限も起こさず，ADLは改善した（Fig. 8）．

**Fig. 1** Case 1. A 3-years-old boy. He cannot grasp due to extention contrature in all the finger metacarpophalangeal joints of both hands.

**Fig. 2** Arthrography shows the stenosis in volar joint capsule and the flattening of metacarpal head.

**Fig. 3** Father's feet show the extention cantracture of the both metatarsophalangeal joints.

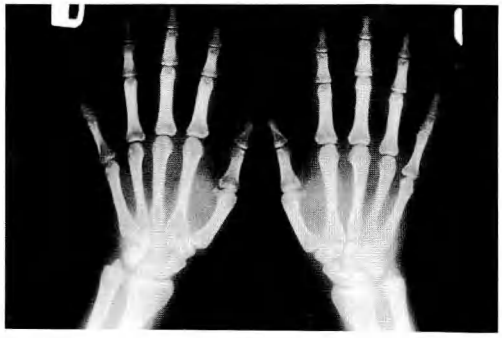

**Fig. 4** Case 1. Father's roentgenograms reveal the narrowing of the affected joint space, but no findings of bony fusion including carpal bones.

**Fig. 5** Case 2. A 20-years-old male. The bilateral small fingers protrude during grasping because of extension contracture of the metacarpophalangeal joints.

**Fig. 6** A 20-years-old male. Roentgenograms show the narrowing of affected joint spaces and the flattening of the metacarpal head, but no findings of bony fusion.

**Fig. 7** Case 1. Metacarpophalangeal joints were flexed to 80 degrees by dorsal capsulotomy, and temporally fixed by Kirschner's wires.

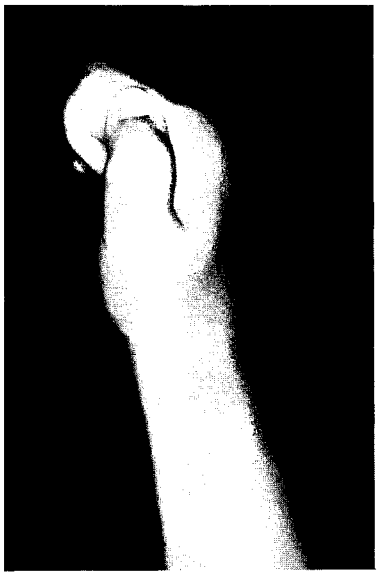

**Fig. 8** Case 1. Six months after the operation. Metacarpophalangeal joints can be flexed about 60 degrees with good functional recovery.

## 考　　察

先天性，家族性に手指MP関節伸展拘縮のみが発現する疾患は，成書や論文にも記載がなく，われわれも判断に迷った．部位は違うが手指関節の屈曲制限という面で類似した疾患にsymphalangismがあるが，先天性で，常染色体優性遺伝により家族内発症をし，罹患指は両側性，左右対称性，尺側列優位であり，母指は侵されない，などの特徴は，symphalangismと共通するものである．しかし，罹患関節レベルがMPに限局し，しかも骨性癒合には至らず，他の部位の骨癒合も合併しないが，足のMTP関節の伸展拘縮を伴うことがある，などsymphalangismとは相反する特徴もある．われわれの症例のX線所見，関節造影所見，術中所見から見ると，屈曲制限の主な要因は，中手骨頭の偏平化と掌側関節包の狭少化と考えられるが，これは一種の形態学的異常であって，分化障害に属するsymphalangismとは本質的に異なる　のと考えざるを得ない．

治療は，少数指列罹患例ではADL障害は少く，特別の要請がない限り必要ないと思われるが，多数指列罹患例では，若年者には背側関節包切開術，年長者には中手骨頸部での屈曲骨切り術を考慮してもよいと考える．

## ま　と　め

先天性，家族性に手指MP関節伸展拘縮を呈した2症例につき報告した．

**発　言**　　名古屋大学整形外科　三浦　隆行

必ずしも珍しい症例ではないと考える．手術効果，手術の必要性に多少疑問がある．

**回　答**　　国立大阪病院整形外科　飯田伊佐男

手術した症例の術後経過は良好であり，現在術後約1年経過しても伸展拘縮の再発は認めていない．手術の効果はあったと考える．

**質　問**　　順天堂大学整形外科　山内　裕雄

注意していると時にあるもので，決してそれ程まれなものではない．障害としては握りこぶしが出来ないこと位であるが，手術をみた例の主訴は何であったか．

**回　答**　　国立大阪病院整形外科　飯田伊佐男

手術をした症例は，示指から小指すべての伸展拘縮のため，小さな物を握りにくいなどの障害が強く手術を行った．他の例については，小指のみの罹患で障害が少く，放置している．

日 手 会 誌, 第2巻 第1号 329-332, 1985

# 先天性握り母指症をもつ複合奇形について

滋賀医科大学整形外科学教室
泉 類 博 明・藤 井 載 樹

# Congenital Clasped Thumb as A Part of Syndrome
## —— Undescribed Anomalies Complexes ——

Hiroaki Senrui, et al.
Department of Orthopaedic Surgery, Shiga University of Medical Science

Congenital clasped thumb is believed to be a syndrome rather than a specific disease entity. The abnormality occurs as a feature of arthrogryposis multiplex congenita, in Freeman-Sheldon syndrome, in X-linked hydrocephalus, in Christian adducted thumb syndrome and in MASA syndrome.

During the past eight years, twelve patients with congenital clasped thumb as a part of syndrome have been seen: Three of these patients were diagnosed as arthrogryposis multiplex congenita, one, as Freeman-Sheldon syndrome and one, as a new anomalies complex with Waardenburg syndrome which has been previously reported by the author (Senrui, H: J. Pediat. Orthop., 4: 472-476, 1984). However, the remaining seven had a variety of abnormalities in addition to congenital clasped thumb which have never been discribed in the literature.

Two of the seven patients had symphalangism of the fingers: One (Case 4), a male baby aged three weeks, had symphalangism of the proximal interphalangeal joints of the long, ring and little fingers, and flexion contracture of the proximal interphalangeal joint of the index finger bilaterally. There was a bilateral hammer toe deformity of the third toe. His eldest sister had similar deformities as his hands. The other (Case 7), a female baby aged six months, had a bilateral symphalangism of the proximal interphalangeal joints of all fingers. In addition, she had a microcephalus. Consanguinity was noted in the ancestors of each patient.

Another two patients with congenital clasped thumb had a bilateral hypoplasia of both upper extremities: Further, one (Case 6), a male aged four months, accompanied with high arched palate and foot deformity, while the other (Case 12), a female baby aged five years and six months, showed a camptodactyly of the right little finger, microcephalus and thoracic scoliosis.

The abnormalities of the remaining three patients were as follows: Case 2, a male patient aged eleven months had an ipsilateral flexion contracture of all fingers with congenital clasped thumb of the right hand, and was mentally retarded with bilateral cerebral atrophy. There noted lymphatic edema in the upper and lower extremities; Case 10, a male baby aged one year, had congenitally the contralateral sixth and seventh cranial nerves palsy (Möbius syndrome) and hemiatrophy with congenital clasped thumb of the right hand; Case 5, a male baby aged one day, had post-axial polysyndactyly of the left foot and syndactyly of the right with congenital clasped thumb of both hands.

**Key words**: congenital clasped thumb, symphalangism, hypoplasia of the upper extremities, Möbius syndrome, microcephalus, lymphatic edema of the extremities
**Address for reprints**: Hiroaki Senrui, M. D., Department of Orthopaedic Surgery, Shiga University of Medical Science, Seta-Tsukiwa, Otsu, Shiga, 520-21, Japan.

thumb in palm 変形を示す奇形は先天性握り母指症と呼ばれる比較的まれな奇形であるが，本症は単独でみられるばかりではなく，各種の複合奇形の部分症状としても出現するとされている[2)3)]．著者らが過去8年間に扱った先天性握り母指症症例20例においても，単独でみられたものは8例にすぎず，残り12例には何らかの合併症が認められた．しかも，これら12例のうち，既発表の複合奇形に該当するものは5例（arthrogryposis 3例，Freeman-Sheldon 1例，著者[1)]が1984年に発表したWaardenberg症候群合併例1例）にすぎず，残り7例にみられた合併症は過去の報告例には該当しがたいものと考えられたので，今回はこれらに対して検討を加えてみた．

## 症　　例

対象症例7例の性別は男5例，女2例で，両側性が5例に対し片側性が2例（いずれも右手）である．患児を妊娠中の母親に異常を認めたものはない．家族発生を示したものは1例のみであったが，血族結婚が2例に認められた．

症例2．K.F.（11ヵ月，男）

妊娠中の母体に異常はなく，満期正常産で出生．生下時体重は3,600 g．家族歴に特記すべきものはないが，生後8ヵ月から点頭てんかん発作が出現している．初診時，右手はthumb in palm変形に加え，示・中・薬・小指のPIP関節は屈曲し，MP関節で軽度の尺側偏位を示していた（Fig. 1）．また，四肢にはリンパ浮腫がみられ，前腕と下腿により著明であった．さらに，脳CT像で脳の萎縮と左側により著明な脳室拡大（水頭症）がみられ，これに起因すると考えられる知恵遅れが合併していた（Fig. 2）．

症例4，K.S.（1ヵ月，男）

妊娠中の母体に異常はなく，満期正常産で出産．しかし，生下時は仮死状態だったという．生下時体重は3,350 g．初診時，両手の母指は内転し，MP関節で屈曲，示指はPIP関節で屈曲し，ちょうど母，示指間でpinchの形態をとっていた．さらに，中・薬・小指はproximal finger creaseを欠き，伸展位で拘縮し可動性がまったく認められないため指節癒合症と考えられた．また，両足の第2指から第5指にかけ合計4指のPIP関節も同様に可動性を欠くため指節癒合症と診断された．しかし，乳児のためX線像では指節の癒合はまだ確認できていない．

家族歴では，姉に同様の変形が認められた．また，母方祖父母はいとこ婚をしていた．

**Fig. 1**　Case 2. Eleven month old male has congenital clasped thumb and flexion contracture of all fingers of the right hand which shows lymphatic edema.

**Fig. 2**　Computed tomogram of the brain shows bilateral cerebral atrophy which is severer in the left than in the right.

症例5，K.S.（1日，男）

両側性先天性握り母指症に両足の奇形（左足多指，右足合指，いずれも後軸性）を合併妊娠中の母体に異常はなく，家族歴に奇形は認めていない．

症例6，M.K.（4ヵ月，男）

妊娠中の母体には異常はなく，39週間目に頭位で出産．生下時体重は2,680 g．生下時から四肢の運動は不良だと指摘されていた．

両側性先天性握り母指変形に加えて，両上肢は軀幹に比べきわめて細く，低形成を示し（Fig. 3），さらに，両足は開張足変形を呈していた（Fig. 4）．生後1年4ヵ月時の両上肢のX線像では，橈骨の中枢端の低形

**Fig. 3** Case 12. At the age of one year and four months old, the male patient shows hypoplasia of both upper extremities.

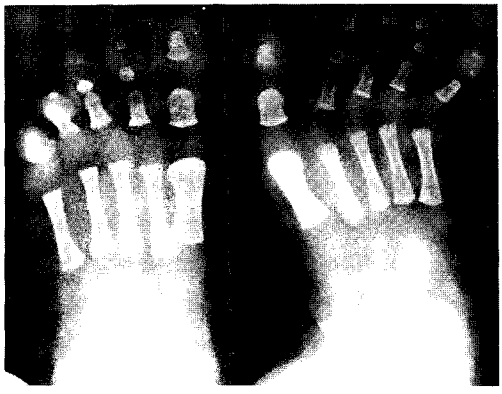

**Fig. 4** X-ray picture of the feet at the age of four months shows spray-foot deformity of the right foot.

成が著明で，上腕骨と橈骨間の拡大が認められた．高口蓋を合併．家族歴に奇形はない．

症例7，U.T.（6ヵ月，女）

両側先天性握り母指症に両手示・中・薬・小指PIP関節の指節癒合を合併．しかし，症例4とは異なり，足指では指節癒合は認められなかった．狭頭症を合併しており，生後3ヵ月時に手術を受けている．家族歴に奇形はないが，両親はふたいとこ婚をしていた．

症例10，T.M.（1才，男）

妊娠は異常なく経過し，満期で出産したが，仮死分娩だったという．生下時体重は2,750 g．生下時から吸いつきが悪く，授乳困難を指摘されていた．家族歴に特記すべきものはない．

初診時，右手母指は内転，屈曲変形を示し，さらに，これとは反対側の左側の顔面神経と外転神経の麻痺（Mobius症候群）および左側の半側萎縮症が認められた．

症例12，S.H.（5才6ヵ月，女）

症例6と同様の両側性先天性握り母指症に両上肢の低形成の合併例である．さらに，右小指の屈指症と側彎症を合併していた．

家族発生は認められていない．

## 結　　び

これまで先天性握り母指症はarthrogryposisや，狭頭症，口蓋裂，arthrogryposis様変化をもつChristian内転母指症候群，知恵遅れ，ひきずり歩行，失語症を示すMASA症候群，Freeman-Sheldon症候群，X染色体性水頭症，橈側列形成障害のほか，Waardenburg症候群合併例にみられると報告されている[1)2)]．一方，今回検討した7例にみられた合併症の内訳は，指節癒合症（さらに狭頭症を合併するもの1例）と両側上肢低形成が各2例のほか，足指の多指と合指，水頭症と四肢リンパ浮腫，Mobius症候群と半側萎縮症が各1例で，いずれも過去の報告例には見られないものであった．しかし，既報の複合奇形の大部分が遺伝性であるのに対し，今回検討した7例では，家族発生を示したものが1例認められたにすぎず，明瞭な遺伝性はみられなかった．したがって，これらを新しい複合奇形とするのは早計である．しかし，これらの症例が新しいmutantとなり，子孫に遺伝を示す可能性もまったく否定することはできない．いずれにしても，先天性握り母指症は従来指摘されていた以上に高率に合併症を有していると考えられる（過去8年間に扱った20例中12例に合併症あり）ので，本症をもつ患者を診察する際には，注意深い全身的観察が必要である．

## 文　　献

1) Senrui, H.: Congenital clasped thumb combined with Waardenburg Syndrome in three generations of one family: An undescribed congenital anomalies complex. J. pediat. Orthop., 4 : 472-476, 1984.
2) Temtamy, S., et al: The Genetic of Hand Malformations. Alan R. Liss, Inc., New York, 441-479, 1978.
3) Weckesser, E. C., et al.: Congenital clasped thumb (Congenital flexion-adduction deformity of the thumb). A syndrome, not a specific entity. J. Bone Joint Surg., 50-A: 1417-1428, 1968.

**質 問**

名古屋第一赤十字病院整形外科 鈴木 正孝

伸筋の hypoplasia を主体とした thumb in palm をとるものと，Freeman Sheldon 症候群のように掌側の軟部拘縮が主体で thumb in palm をきたすものは別の病態であると考えていますが，いかがでしょうか．

掌側軟部の拘縮のものに全身合併症が多いように感じていますがいかがでしょうか．

**回 答** 滋賀医科大学整形外科 泉類 博明

背側の伸筋腱の形成不全の関与の大きいものも，掌側の皮膚の拘縮のみのものもすべてを含めて，すなわち，先天性に thumb in palm 変形を示すものはすべて先天性握り母指症としています．

全身合併症のあるものには伸筋腱の異常がみられる率が高くないという傾向はこれまでの経験からはつかめておりません．

**質 問** 自治医科大学整形外科 岩谷 力

CNS の先天異常，胎内環境の異常などに何か傾向がみられたらお教え頂きたい．

**回 答** 滋賀医科大学整形外科 泉類 博明

水頭症変化を示すものには，X 染色体性劣性水頭症があり，握り母指が合併していますが，お示しした例は散発例で，かつリンパ浮腫をも合併していましたので，これに含めてよいかどうか現在のところわかりません．

# 編　集　後　記

秋も深まり，北の方から紅葉の便りもきかれるようになりました．皆様におかれましては益々ご健勝のことと思います．

学会誌の発行も2巻目となり，仕事も円滑に行なわれるようになりました．皆様のおかげで原稿の集まりがほぼ順調で，昨年よりやや早くご送付出来る運びとなりました．厚く御礼申しあげます．今後とも原稿の提出を速やかにしていただくようお願い申しあげます．

1・2号には本年5月，中野謙吾会長のもとで神戸で行なわれました第28回本学会の発表論文が掲載されております．本年度から，佐藤勤也先生，三浪三千男先生，松崎昭夫先生，児島忠雄先生，平沢泰介先生の5名の先生方に編集委員をやっていただくことになりました．各先生方には厳正な審査をいただき，更に質の高い学会誌が出来ますようお願いいたしたいと思います．これを機会に皆様方の活発な御投稿をお待ちいたしております．

8月に起こりました，日航機事故では多数の犠牲者が出ましたが，幹部社員を一度に亡くした会社もある由，これが学会シーズンであったらと考えるとゾッといたします．犠牲者の御冥福をお祈りしますとともに奇跡的に救助されたK嬢の右上肢の麻痺が速やかに回復するよう願っております．

気候が良い期間は短く，寒い季節がもうそこまできております．皆様におかれましては健康に留意され，益々ご発展されますようお祈りして編集後記とさせていただきます．

（杉　岡　洋　一・小　島　哲　夫）

**日本手の外科学会雑誌**　第2巻第1号

昭和60年10月25日 印刷
昭和60年10月30日 発行

編集兼発行者　九州大学医学部整形外科学教室
杉　岡　洋　一

印 刷 所　〒815　福岡市南区向野2丁目13-29
秀巧社印刷株式会社

発 行 所　〒812　福岡市東区馬出3丁目1番1号
九州大学医学部整形外科学教室内
**日本手の外科学会**
電話　(092)641-1151　内線 2434，2436

# お　知　ら　せ

## 第3回中部日本手の外科研究会

期　日：昭和61年2月1日（土）

会　場：京　都　会　館

〒606　京都市左京区岡崎最勝寺町13

Tel. 075-771-6051

演題募集：a．月状骨軟化症（キーンベック病）

b．上肢における Entrapment Neuropathy

応募方法：抄録用紙申込締切：昭和60年10月31日官製ハガキに演題名，氏名（演者は○印），所属，住所を記入して世話人まで申し込み下さい．

抄録締切：昭和60年11月30日

演題の採否および方法は世話人にご一任願います．

教育講演：a．田島達也教授

b．佐藤勤也教授

（日本整形外科学会教育研修会の認定申請中）

連絡先：〒606　京都市左京区聖護院川原町54

京都大学医学部整形外科学教室内

第3回中部日本手の外科研究会

Tel. 075-751-3655

世話人　　上羽　康夫

# スイスSSC形成外科用マイクロ手術器械

# SSC for Microsurgery

スイスSSC社製品

●マイクロ持針器 ●鑷子 ●剪刀 ●血管クランプ ●手の外科手術台 ●小骨接合関節圧迫固定セット ●末梢神経および腱切断セット ●動脈切開クランプ ●血管拡張器 ●固定鑷子 ●カウンタールーペ ●カウンタープレッサー ●器械ケース ●マイクロ針付縫合糸 ●未消毒マイクロ針付縫合糸(動物実験用) ●その他



●カタログご希望の方は当社までご請求下さい。

発売元 (株)カキヌマメディカル
輸入元 リード貿易株式会社

〒113 東京都文京区本郷3－12－5
TEL 03(813)8485(代表)

# 主 要 取 扱 品 目

☆　九大式整形外科器械全般製作

（天児式、神中式、宮城式各種）

☆　株式会社 松本医科器械代理店

米国ハウメディカ社　人工骨頭外全製品

米国ストライカー社、気動式・電動式手術器械外全製品

スイスロバートマチス社ＡＯ骨接合用器具外全製品

英国スワンモートン社　替刃メス外

ドイツ、リッシュ社　バルンカテーテル・気管カテーテル外全製品

ドイツ、ストルツ社　膀胱鏡、冷光源装置外

☆　酒井医療電機代理店

リハビリテーション器械器具全般

☆　風雲堂全製品総代理店　整形・Ｘ線全般

☆　病院設備全般

病室関係、手術室関係、検査室関係、消毒室設備

Ｘ線装置、理科学器械、薬局設備、外

☆ ☆ ☆


# 九州風雲堂販賣株式会社

福岡市博多区千代４丁目30番４号

電　話（641）７５７１～３

代表取締役社長　井　藤　信　彌

# より強く




●効能・効果、用法・用量、使用上の注意は製品添付文書をご参照ください。

1. グラム陽性菌およびグラム陰性菌に広範な抗菌スペクトルを有し、特にグラム陰性桿菌に強い抗菌力を示します。
2. 従来のセフェム系抗生剤に耐性を示すセラチアなどにもすぐれた抗菌力を示します。
3. β-ラクタマーゼに対して強い抵抗性を示します。
4. 抗菌作用は殺菌的で、MIC以下の低濃度においてもすぐれた殺菌作用を示します。
5. 体液・組織内移行は良好で、活性のまま尿中に高濃度に排泄されます。

合成セファロスポリン製剤

# エポセリン®

指 要指

静注用
筋注用

〈日抗基：注射用セフチゾキシムナトリウム〉

Epocelin® CZX ■健保適用

フジサワ
大阪市東区道修町4丁目3 〒541

®登録商標

S.59.3.作成：B52

---

中枢神経障害に起因する

# 痙性麻痺および頸肩腕症候群・腰痛症に

筋緊張異常に

# ムスカルム®

（一般名：塩酸トルペリゾン）



〔効能・効果〕

下記疾患における筋緊張状態の改善

- 頸肩腕症候群
- 腰痛症

下記疾患による痙性麻痺

- 脳卒中後遺症
- 脳性麻痺
- 多発性硬化症
- 頸部脊椎症
- 後縦靱帯骨化症
- 外傷後遺症（脊髄損傷・頭部外傷）
- 術後後遺症（脳・脊髄腫瘍等手術後）
- スモン（SMON）
- 痙性脊髄麻痺
- 筋萎縮性側索硬化症
- 小脳脊髄変性症

健保適用

要指示医薬品

＊効能・効果、用法・用量、使用上の注意などは製品添付文書をご参照ください。

日本化薬株式会社
東京都千代田区富士見1丁目11番2号（東京富士見ビル）
TEL.03(237)5111

MU-503

# 整形外科領域のエーザイ製品

エーザイの整形外科用薬剤は、それぞれ病態に合致した
作用機序で、整形外科疾患に随伴する症状を改善します。
最も主要な症状である疼痛と炎症に対してはスルガム、
障害された神経の修復にはメチコバール、
筋緊張亢進の緩解にはミオナール、
病態や症状に合わせ、お使い分け下さい。

ペインブロッカー
鎮痛・抗炎症剤
Surgam
劇薬
スルガム®錠
販売：エーザイ・提携：ルセル・メディカ



しびれ・痛み・まひ・肩こりに
末梢神経修復剤
メチコバール®錠500μg
注射液500μg

筋力を低下せず筋緊張を緩和する
筋緊張症候改善剤
(指)(要指)
ミオナール®錠50mg
顆粒10%

ご使用に際しては添付文書をご参照下さい。

Eisai エーザイ
東京都文京区小石川4-6-10

D—I₂ 8609

医学に貢献・社会に奉仕

# 手の外科・足の外科・形成外科の
## 小骨固定整復専用
# C-ワイヤーシステム

CONCEPT

C-WIRE™ SYSTEM

キルシュナーワイヤー　NEW C-WIRE

- コンセプト社が開発したNEW C-WIREは，トラブルのもととなる「スリッピング」（ドリリングの空まわり）を防ぐために新しい工夫をしました。
- NEW C-WIREの径は4種類あり，それぞれ一本ずつパックされており，色別けされていますので使用時の選択に大変便利になっています。
- 約570g（電池・モーター含む）の軽量で充電式ですので取扱いが簡単です。約7時間の充電で充分使用が可能です。

米国　コンセプト社


日本総代理店
株式会社松本医科器械
MATSUMOTO SURGICAL INSTRUMENTS, INC.

541 大阪市東区淡路町2丁目33　TEL（06）203−7651
113 東京都文京区本郷3丁目13−3　TEL（03）814−6683
001 札幌市北区北20条西6丁目20　TEL（011）727−8981
460 名古屋市中区千代田2丁目10−16　TEL（052）264−1481
812 福岡市博多区博多駅南3丁目3−12　TEL（092）474−1191

新発売！

マイクロサージャリー・オペレーションの実習が、
手軽に出来るようになりました。

# マイクロサージャリー用練習セット

（針付縫合糸）　●無滅菌

## 《特　長》

より細く、より短く、切味の優れた極小針に極細のナイロン糸を組合せ、繊細な組織での通過性を非常にスムーズにした、クラウンジュンのマイクロサージャリー用の練習セットです。

| 規格番号 | 糸 | | | | 針 | | | | 1セット(袋) | |
|---|---|---|---|---|---|---|---|---|---|---|
| | 材　質 | 色 | 太さ(USP) | 長　さ | 太　さ | 弯曲 | 長　さ | 先　端 | 入　数 | 価格(円) |
| CY-4㎜ | ナイロン<br>モノフィラメント | 黒 | 10-0 | 15cm | 100φ | ½ | 4㎜ | ⊙ | 10本入 | 12,000 |
| DY-4㎜ | ナイロン<br>モノフィラメント | 黒 | 10-0 | 15cm | 100φ | ⅜ | 4㎜ | ⊙ | 10本入 | 12,000 |
| CO-4㎜ | ナイロン<br>モノフィラメント | 黒 | 10-0 | 15cm | 150φ | ½ | 4㎜ | ⊙ | 10本入 | 10,000 |
| DO-4㎜ | ナイロン<br>モノフィラメント | 黒 | 10-0 | 15cm | 150φ | ⅜ | 4㎜ | ⊙ | 10本入 | 10,000 |


(株)河野製作所 ブランド名：クラウンジュン

CROWNJUN

株式会社 河野製作所

〒272 千葉県市川市曽谷2丁目11番10号

TEL:0473(72)3281　ファックス:0473(73)4515

Muranaka

優れた医療器を世界から…

AESCULAP®

# BIEMER
# Vessel Clips
# ビーマー血管クリップ

AESCULAP®

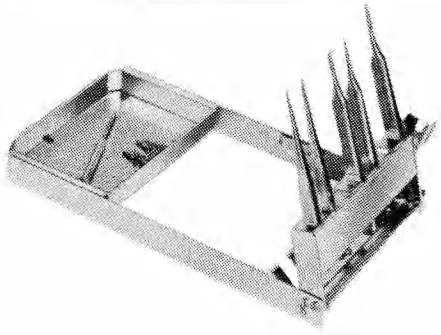

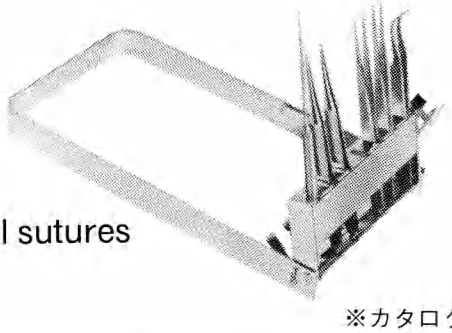

# BIEMER
## 微小血管及び末梢神経縫合用器械セット

Set of instruments for micro vessel sutures
and peripheral nerve sutures

※カタログ送呈

西独エースクラップ社輸入発売元
**村中医療器株式会社**
MURANAKA MEDICAL INSTRUMENTS CO.,LTD.

本　社　大阪市東区船越町2-33　☎06(943)1221(大代)
東京支店　東京都文京区本郷3-36-10　☎03(813)9211(大代)
営業所　札幌☎011(737)9121(代)　金沢☎0762(86)4531(代)
京都☎075(761)6351(代)　福岡☎092(473)0123(代)

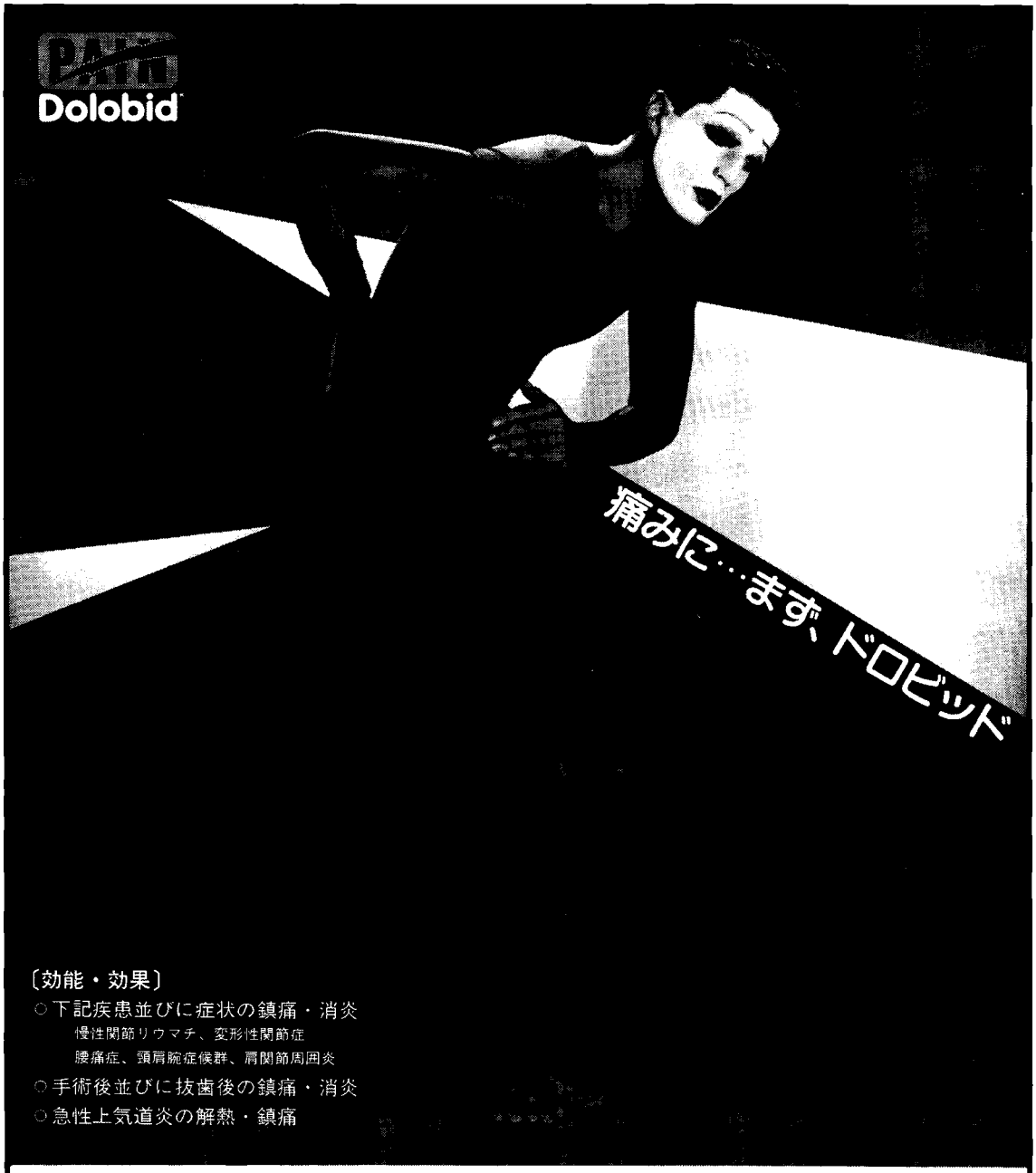


〔効能・効果〕
○下記疾患並びに症状の鎮痛・消炎
慢性関節リウマチ、変形性関節症
腰痛症、頸肩腕症候群、肩関節周囲炎
○手術後並びに抜歯後の鎮痛・消炎
○急性上気道炎の解熱・鎮痛

鎮痛・消炎剤

# ドロビッド錠 Ⓡ 劇 指

(ジフルニサル)

250・125

薬価基準収載

※「用法・用量」、「使用上の注意」などの詳細については製品添付文書等をご参照ください。

製造
日本メルク萬有株式会社
東京都中央区日本橋3－9－2　03(271)6241代表

販売
萬有製薬株式会社
東京都中央区日本橋本町2－7－8　03(270)7551代表

9-85DLB84-J-4000J(1)

# Unique Mallet Finger Splint

—ユニークなマレットフィンガー・スプリント—

# マレッター

**実用新案・商標登録出願中**

**501N・ベルト型**

L.M.Sサイズとも1セット(10具)で　**¥13,000**

アルミニウム製のマレッターは、処方に応じた角度の調整ができます

**500N・基本型**

L.M.Sサイズとも1セット(10具)で　**¥9,000**

好評発売中

マレッターは，マレットフィンガー(槌指)受傷後の早期治療に適わしい効果を発揮する，ユニークなBiconcave型スプリントです。

●救急用として常備下さい


**中村ブレイス株式会社**

本　社/〒694-03 島根県大田市大森町
TEL (08548)9-0231代
東京事務所/〒187 東京都小平市中島町12-8
TEL (0423) 45-6781

# 手の外科の実際

PRINCIPLES AND PRACTICE OF HAND SURGERY

津下 健哉 著

**全面改訂第6版**

- 初版発行以来20年にわたり,手の外科における定本として好評を得てきた書の全面改訂版.
- 著者の30年に及ぶ経験から最新知見を詳述し,手の外科の治療にあたっての諸注意,コツを具体的に記述.
- 著者の基本姿勢であるatraumaticな操作,すなわちより完全な解剖的修復,瘢痕の少ない修復操作で全章が貫かれている.
- 実際面を中心に多くの写真・図を交え詳細に記載し,さらに重要な理論と文献を加え,手の外科のすべてを解説.
- 手の外科の治療原則から後療法まで,個々の症例ごとに臨床応用できるよう,丁寧に解説.

● A4変形判／772頁　写真・図1,426　● 定価 25,000円〒810

**著者の10,000例に及ぶ症例経験、業績を基軸に手の外科のすべてを詳解!**

A COMPREHENSIVE ATLAS OF HAND SURGERY

# 私の手の外科

津下 健哉 著　　手術アトラス

- 『手の外科の実際』と対をなす手術アトラス.
- 著者の多大な症例経験と,世界的権威をもつ手の外科の研鑽,業績を背景に,最良の術式を紹介.
- 手術において最も大切な適応決定の過程,手術操作の過程に重点を置いた実践書.
- 図はすべて著者自身の筆による解剖に忠実なオリジナルで,シンプルかつ明解なペン画である.
- 数多くの中から代表的な症例を選び,凝縮して呈示し,手の外科の本質を理解できる.

● A4変形判／798頁　図1,993　● 定価 32,000円〒810

本店 113 東京都文京区本郷3-42-6・振替口座東京2-149・☎03(811)7239(営業)
支店 604 京都市中京区寺町通御池南・振替口座京都9-5050・☎075(221)7841(代)
南江堂

# 新世代を大きくひらく

オキサセフェム系抗生物質製剤

(指)(要指) **シオマリン**® 静注用・筋注用

日抗基 注射用ラタモキセフナトリウム 略号LMOX

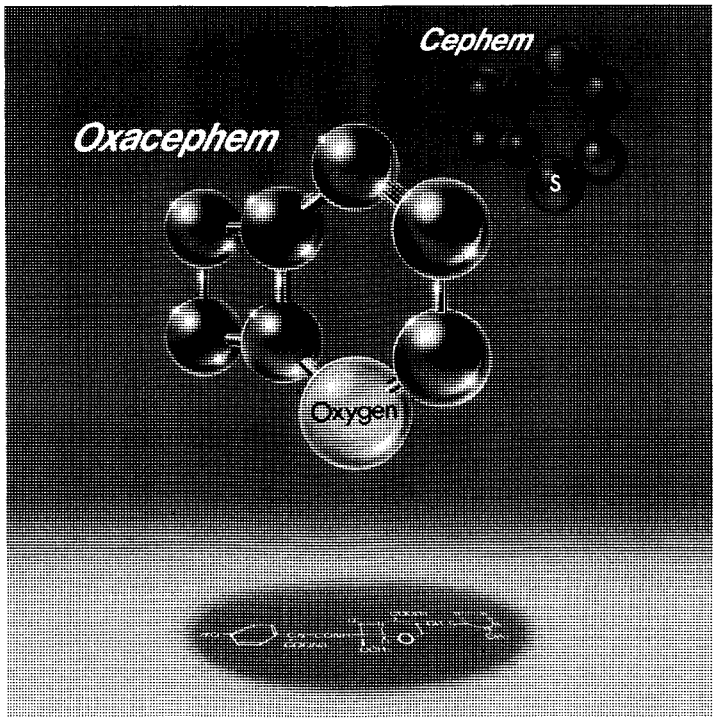


シオマリンは、塩野義製薬研究所で合成されたオキサセフェム系の抗生物質ラタモキセフナトリウムの注射用製剤で、従来のセフェム系抗生物質(セファロスポリン系又はセファマイシン系)とは化学構造が異なる新しい世代の抗生物質です。

**■効能・効果**

大腸菌, クレブシェラ属, シトロバクター属, エンテロバクター属, セラチア属, プロテウス属, インフルエンザ菌, バクテロイデス属のうち本剤感性菌による下記感染症

●敗血症 ●髄膜炎 ●肺炎, 気管支炎, 気管支拡張症の感染時, 慢性呼吸器疾患の二次感染 ●肺化膿症, 膿胸 ●胆管炎, 胆嚢炎 ●肝膿瘍 ●腹膜炎 ●腎盂腎炎, 膀胱炎 ●子宮内感染, 子宮付属器炎, 子宮旁結合織炎, 骨盤死腔炎

■添付文書の「使用上の注意」をご参照下さい。

シオノギ製薬
大阪市東区道修町3-12

■健保適用

60-7B51

# ブドウ球菌を含む グラム陽性菌から
# グラム陰性菌まで 広い抗菌作用

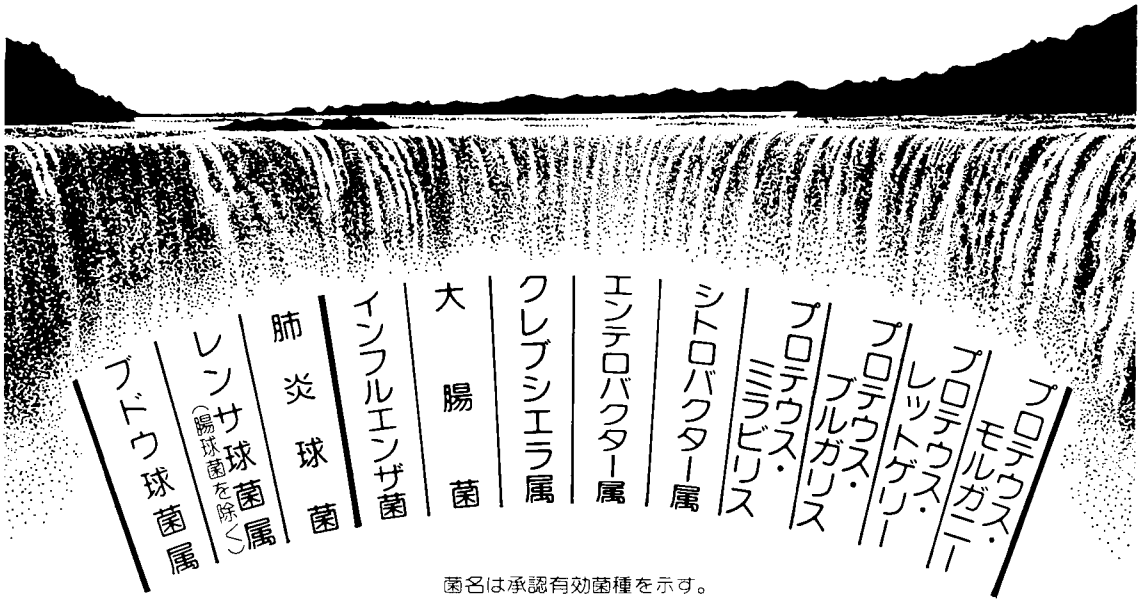


菌名は承認有効菌種を示す。

指 要指示

# パンスポリン®

**静注用**0.25g・0.5g・1g／**筋注用**0.25g 「タケダ」

（日抗基：注射用塩酸セフォチアム）

## 効能・効果

● 薬価基準：収載

セフォチアムに感性のブドウ球菌属、 連鎖球菌属（腸球菌を除く）、肺炎球菌、 インフルエンザ菌、 大腸菌、クレブシエラ属、エンテロバクター属、シトロバクター属、プロテウス・ミラビリス、プロテウス・ブルガリス、プロテウス・レットゲリー、プロテウス・モルガニーによる下記感染症

●敗血症 ●術後創・火傷後感染、皮下膿瘍、よう、癰、癰腫症 ●骨髄炎、化膿性関節炎
●扁桃炎（扁桃周囲炎、扁桃周囲膿瘍）、気管支炎、気管支拡張症の感染時、肺炎
●肺化膿症、膿胸 ●胆管炎、胆のう炎 ●腹膜炎 ●腎盂腎炎、膀胱炎、尿道炎、前立腺炎
●髄膜炎 ●子宮内感染、骨盤死腔炎、子宮旁結合織炎、子宮付属器炎、バルトリン腺炎
●中耳炎、副鼻腔炎

●用法・用量、使用上の注意 および取扱い上の注意等については、現品に添付の説明書をご覧ください。

PANSPORIN®

武田薬品工業株式会社
大阪市東区道修町2丁目27番地

（昭和59年6月作成：PAN B51-12）

# 第3回 中部日本手の外科研究会御案内

**日　　時**：昭和61年2月1日（土）午前9時より

**会　　場**：京都会館

〒606　京都市左京区岡崎最勝寺町

TEL 075-771-6051

**主　　題**：a．月状骨軟化症（キーンベック病）

b．上肢における Entrapment Neuropathy

**教育講演**：a．田島達也教授：キーンベック病の病態と治療

b．佐藤勤也教授：上肢における Entrapment Neuropathy

（日本整形外科学会教育研修会認定：認定番号281：2単位）

**参加申込およびプログラム請求**：

研究会出席者は1月15日までに参加費4,000円を添えて世話人までお申し込み下さい．プログラムをお送りいたします．尚，研究会当日には参加費4,000円，プログラム1,000円となります．

**連 絡 先**：〒606　京都市左京区聖護院川原町54

京都大学医学部整形外科学教室内

第3回 中部日本手の外科研究会

TEL 075-751-3655

代表世話人　上　羽　康　夫

住友製薬

# 新しい可能性、白いインテバン。



経皮鎮痛消炎剤

# インテバン®クリーム

## 1 新世代のクリーム

新しいタイプのクリーム基剤です。 べとつかず、においも良好で、使用感にすぐれています。

## 2 非アルコール性

アルコール性の皮膚刺激がありません。

## 3 幅広い使用法

ホットパック療法、マッサージ療法時の使用が可能です。

組成　1g中、インドメタシン10mgを含有する。

効能・効果　下記疾患並びに症状の鎮痛・消炎
変形性関節症、肩関節周囲炎、腱・腱鞘炎、腱周囲炎、上腕骨上顆炎(テニス肘等)、筋肉痛、外傷後の腫脹・疼痛

用法・用量　症状により、適量を1日数回患部に塗擦する。

包装　25g×10, 25g×50, 50g×10, 50g×50

★使用上の注意については、添付文書をご一読ください。

**薬価基準収載**

INTEBAN® cream

住友製薬株式会社
〒541　大阪市東区道修町2丁目40

84-10