昭和60年12月3日第4種郵便物認可　平成12年2月25日印刷　平成12年2月29日発行　ISSN 0910-5700

第 16 巻・第 6 号　Vol. 16 No. 6, 2000

日本手の外科学会雑誌

The Journal of Japanese Society for Surgery of the Hand

日本手の外科学会

日手会誌　日本手の外科学会　J. Jpn. Soc. Surg. Hand

手の痛みと腫れに

経皮複合消炎剤

モビラート®軟膏

〔禁忌(次の患者には使用しないこと)〕
(1)出血性血液疾患(血友病、血小板減少症、紫斑病等)のある患者〔本剤に含まれるヘパリン類似物質は血液凝固抑制作用を有し、出血を助長するおそれがある〕
(2)僅少な出血でも重大な結果を来すことが予想される患者〔本剤に含まれるヘパリン類似物質は血液凝固抑制作用を有し、出血を助長するおそれがある〕
(3)サリチル酸に対し過敏症の既往歴のある患者

〔効能・効果〕
変形性関節症(深部関節を除く)、関節リウマチによる小関節の腫脹・疼痛の緩解、筋・筋膜性腰痛、肩関節周囲炎、腱・腱鞘・腱周囲炎、外傷後の疼痛・腫脹・血腫

〔用法・用量〕
通常、1日1～数回適量を塗擦又はガーゼ等にのばして貼付する。
症状により密封法を行う。

〔使用上の注意〕
1. 副作用
総投与症例3133例中、24例(0.77%)に副作用が認められ、主なものは発赤7件(0.22%)、瘙痒7件(0.22%)、発疹7件(0.22%)、皮膚炎7件(0.22%)、皮膚刺激2件(0.06%)等であった。(再評価結果)
その他の副作用

	0.1～5%未満	0.1%未満
過敏症注)	発赤、瘙痒、発疹、皮膚炎	皮膚刺激等

注)症状があらわれた場合には使用を中止すること。

2. 適用上の注意
投与部位：潰瘍、びらん面への直接塗擦を避けること。
眼には使用しないこと。

〔包　装〕
チューブ：10g、50g、10g×10、25g×10、25g×40
50g×10、50g×40

●詳細は添付文書をご参照ください。

製造
販売
資料請求先
MARUHO マルホ株式会社
大阪市北区中津1丁目5-22

(1999.10作成)

日本手の外科学会定款

第1章　総　　則

第1条　本会は，日本手の外科学会（Japanese Society for Surgery of the Hand）と称する．以下，本会という．

第2条　本会の事務局は，理事会の議により定めた場所に置く．

第3条　本会の事業年度は，総会のある学術集会終了の翌日に始まり，翌年の学術集会の最終日に終る．

第2章　目的および事業

第4条　本会は，手の外科の進歩発展を図ることを目的とする．

第5条　本会は，第4条の目的を達成するために次の事業を行う．

1）学術集会および研修会等の開催
2）機関誌の発行
3）その他，本会の目的達成に必要な事業

第3章　会　　員

第6条　本会の会員は，次のとおりとする．

1）正会員　日本の医師免許証を有する個人で，本会の目的に賛同し，別に定める年会費を納める者
2）準会員　正会員以外の個人で，別に定める年会費を納める者
3）賛助会員　本会の事業を賛助し，別に定める年会費を納める個人または団体
4）名誉会員および特別会員　本会の進歩発展に多大な寄与，特別な功労のあった者で，別に定める規定により承認された有資格者
5）Corresponding Member　現在および将来にわたって，本会の発展に寄与すると考えられる者で，別に定める規定により承認された有資格者

第7条　正会員，準会員および賛助会員として入会を希望する者は，所定の申込書に記入し，別に定める入会申込金を添えて本会事務局に申し込む．理事会の承認を受けたのち，当該年度の年会費の納入をもって会員と認められる．
ただし，賛助会員を希望する場合は入会申込金を納めることを要しない．

2　名誉会員，特別会員およびCorresponding Memberとして承認された者は，入会の手続きを要せず，本人の承諾をもって会員となることができ，年会費を納めることを要しない．

第8条　退会希望者は，退会届を本会事務局に提出する．退会に際しては，正会員，準会員および賛助会員で年会費に未納があるときは，これを完納しなければならない．再度入会を希望するときは，第7条に規定する入会手続きをとることとする．

第9条　正会員，準会員および賛助会員で，正当な理由なく2年間年会費を納入しない者は自然退会とする．再度入会を希望するときは，第7条に規定する入会手続きをとり，会員であった期間の未納年会費を納入する．

第10条　本会の規定に背く行為，本会の名誉を損なう行為のあった会員は，理事会および評議員会の議を経て，理事長がこれを除名することができる．

第11条　既納の入会申込金と年会費は，いかなる理由があってもこれを返還しない．

第4章　役員，評議員，顧問，委員会委員および幹事

第12条　本会には，次の役員をおく．
理事　6名以上10名以内（うち理事長1名，副理事長1名）
監事　2名

第13条　役員は，別に定めるところにより評議員会において評議員の中から選出し総会で決定する．

第14条　理事長は，本会の業務を総理し，本会を代表する．理事長は，理事の互選により理事会において決定する．

2　副理事長は，理事長の指名により理事会において決定する．副理事長は理事長を補佐し，理事長に事故あるとき，または欠けたときはその職務を代行する．

3　学術集会会長・次期会長・次々期会長は，理事および監事になることはできない．

第15条　理事は理事会を組織し，この定款に定める事項のほか，本会の総会の権限に属せしめられる事項以外の事項を議決し，執行する．

2　学術集会前会長・会長・次期会長・次々期会長は，理事会に出席して意見を述べることができる．ただし，表決には参加できない．

第16条　監事は，本会の会計ならびに運営についての監査を行う．

第17条　本会の役員の任期は2年とし，連続2期を超えることはできない．

2　補欠により選任された役員の任期は，前任者の残任期間とする．

3　役員は，本会の役員としてふさわしくない行為があったとき，または特別の事情があるときはその任期中であっても，理事会および評議員会の議決により理事長がこれを解任することができる．

第18条　本会に，150名以内の評議員をおく．

2　評議員は，別に定めるところにより正会員の中から選出する．

3　評議員の任期は1年とする．ただし，再任を妨げない．

第19条　評議員は，評議員会を組織して，この定款に定める事項のほか，本会の運営に関する重要事項を審議する．また，名誉会員および特別会員は，評議員会に出席して意見を述べることができる．ただし表決には参加できない．

第20条　本会の運営に必要と認めたときは名誉会員および特別会員の中から顧問をおくことができる．

2　顧問は，理事長が委嘱する．

3　顧問の任期は1年とする．ただし，再任を妨げない．

4　顧問は，理事会に出席して意見を述べることができる．ただし，表決には参加できない．

第21条　本会に，会務執行のため，委員会をおく．

2　本会は，常置の委員会のほか，必要と認めたときは特別委員会をおくことができる．

3　委員会委員は，理事長が評議員の中から選定し，これを委嘱する．

4　理事長は委員長の要請により理事会の議を経て，委員会にアドバイザーをおくことができる．

第22条　本会の事務を処理するため，幹事および事務職員をおくことができる．

第5章　会　　議

第23条　理事会は，毎年3回理事長がこれを召集する．ただし，理事長が必要と認めた場合，または理事現在数の3分の1以上から会議の目的たる事項を示して請求があったときは，理事長は30日以内に臨時理事会を召集しなければならない．

2　理事会の議長は，理事長とする．

第24条　理事会は，現在数の3分の2以上が出席しなければ，議事を開き議決することができない．ただし，当該議事につき書面をもってあらかじめ意思表示したものは，これを出席者とみなす．

第25条　評議員会は毎年1回理事長がこれを召集する．ただし，理事長が必要と認めたとき，または評議員30名以上から会議の目的たる事項を示して請求があったときは，理事長は30日以内に臨時評議員会を召集しなければならない．

2　評議員会は互選により議長1名，副議長1名を選出する．議長および副議長の任期はそれぞれ評議員の任期による．

第26条　評議員会は，評議員現在数の過半数が出席しなければ，その議事を開き議決することができない．ただし，委任状をもって出席とみなすことができる．

第27条　総会は第6条1）の正会員をもって組織する．

2　通常総会は，毎年1回，学術集会期間中に理事長が召集する．

3　臨時総会は，理事会，監事，または10分の1以上の正会員から請求があったときは，理事長はこれを召集しなければならない．

第28条　通常総会および臨時総会の議長は理事長とする．

第29条　総会の召集は遅くとも10日以前に，その会議に付議すべき事項，日時および場所を記載した書面をもって通知する．

第30条　総会は，会員現在数の10分の1以上が出席しなければ，その議事を開き議決することができない．ただし，委任状をもって出席とみなすことができる．

第31条　次に掲げる事項については，通常総会の承認を受けなければならない．

1）事業報告および収支決算についての事項
2）事業計画および収支予算についての事項
3）財産目録についての事項
4）その他理事会において必要と認めた事項

第32条　会議における議事は，この定款に別段の定めがある場合をのぞき，出席者の過半数をもって決し，可否同数のときは議長の決するところによる．

第33条　会議の議事および議決した事項は，会員に通知する．

第34条　すべての会議の議事録は理事長が作成し，理事長，および出席者代表2名が署名押印のうえ，これを保存する．

第6章　学術集会および研修会

第35条　学術集会は，年1回，学術集会会長が開催する．

第36条　学術集会会長・次期会長・次々期会長は，別に定めるところにより評議員会において評議員の中から選出し総会で決定する．

第37条　学術集会での発表主演者および共同演者は，原則として本会の会員に限る．

2　本会の会員以外でも，学術集会会長の承認を得て学術集会に特別参加し，主演者および共同演者として発表することができる．

3　前項に該当する者が機関誌に投稿を希望する場合は，臨時会員として主演者は年会費の全額，共同演者は年会費の2分の1を納入しなければならない．

第38条　研修会は，春秋2回開催する．

2　春の研修会は，学術集会に含めて学術集会長がこれを開催する．

3　秋の研修会会長は，理事会で決定し，これを任命する．

第7章　会　　計

第39条　本会の経費は，年会費およびその他の収入をもって充てる．

第40条　本会の会計年度は，毎年4月1日に始まり，翌年3月31日に終る．

第8章　補　　則

第41条　本定款の変更は，理事会，評議員会において，おのおの3分の2以上の議決を経て，かつ総会の承認を得なければならない．

第42条　この定款施行についての細則，附則は，理事会，評議員会の議決を経て，総会の承認を得て別に定める．

第43条　本定款は平成5年5月27日から施行する．
本改訂定款は平成11年5月13日から施行する．

定款改訂に伴う経過措置

1. 改訂前の定款により選出された役員は，平成10年5月20日送付の定款改訂に対する評議員アンケート結果にもとづき，本定款施行時の現在員をもって本定款上の役員と見做す．
ただし，任期は1年間とする．
2. 改訂前の定款の施行等のため制定された規定は，一応見直しを行ったが，適応上疑義を生じたときは理事会の決定に従うものとする．

定款改訂施行日：平成11年5月13日

役員選出に関する細則

（総　則）

第１条　日本手の外科学会定款第 13 条による役員の選出はこの定めによる．

第２条　役員の選出は，評議員会において行う．

（選挙権および被選挙権）

第３条　選挙権は評議員がこれを有する．

第４条　役員の被選挙権は，本会評議員のうち，就任の年の４月１日現在年齢満 65 歳未満の者に限りこれを有する．

（立候補および推薦状の届出）

第５条　役員に立候補しようとする者，または役員を推薦しようとする者は，3 月 31 日までに本人の立候補届，または被推薦者の同意書とともに推薦状を理事長に提出しなければならない．

（選挙立会人）

第６条　評議員会議長は，選挙当日の出席評議員の中から選挙立会人若干名を指名する．

（投　票）

第７条　投票は無記名とし，理事については半数の連記とする．ただし，定数が奇数のときは切り上げるものとする．

２　監事選挙については完全連記とする．

（当選者の決定）

第８条　有効投票数の多数を得たものを当選者とする．

２　得票が同数で選出できない場合には，その候補者について再度投票を行う．

３　当選者は総会の承認を受けなければならない．

（投票の効力）

第９条　投票の効力は選挙立会人の意見を聞きこれを決定しなければならない．

第10条　次の投票はこれを無効とする．

1）評議員会議長が準備した用紙を用いないもの．

2）候補者の氏名を確認しがたいもの．

3）同一氏名を重複して記載したもの．

4）候補者以外の氏名を記載したもの．

5）定数を超えて記載したもの．

附　則　１　本細則の変更は定款第 42 条にしたがう．

２　本細則は平成 11 年５月 13 日から施行する．

評議員選出に関する細則

（総　則）
第１条　日本手の外科学会定款第18条２による評議員の選出はこの定めによる．

（評議員の定数，任期，委嘱）
第２条　評議員の定数は150名以内とする．
　　２　評議員の任期は１年とする．ただし，再任を妨げず，理事長が「評議員資格継続条件」にもとづいてこれを委嘱する．

（新評議員の選考および委嘱）
第３条　評議員定数に欠員がある場合は，正会員の中から評議員が，「新評議員選考基準」の条件を満たす候補者を必要書類を添えて推薦する．
　　２　理事長は，若干名の選考委員を指名し，別に定める基準により新評議員候補者の審査を依頼する（選考委員には役員以外の評議員も含む）．
　　３　選考委員の審査にもとづき，理事会で審議し，評議員会で推薦し，総会の承認を得て，理事長がこれを委嘱する．

（新評議員選考基準）
第４条　新評議員選考にあたっては，先ず以下の第１項目で審査し，定員内に絞れない場合に順次，第２，第３項目を適用して審査する．
　　第１項目
　　1）手の外科に関する初回口演あるいは論文発表から10年以上の経験を有すること．
　　2）最近５年間に手の外科に関する論文が５編以上あること．
　　3）日本手の外科学会雑誌掲載主著論文３編以上有する者．ただし年限を問わない．
　　4）英文主著論文を有する者（プロシーディングは除く）．
　　5）同一施設からの候補者は１名に絞る．
　　第２項目
　　1）臨床的業績（手術件数，手術内容，論文数，学会および研究会等での発表業績等を含む）
　　2）候補者の勤務地域
　　第３項目
　　1）日本手の外科学会初回発表からの年数（長いものを優先）
　　2）日本手の外科学会入会からの年数（長いものを優先）
　　3）大学卒業年度

（評議員資格継続条件）
第５条　以下のいずれかにより評議員の資格を喪失する．
　　1）理由の如何を問わず３年間連続して評議員会を欠席した者．ただし，評議員会の成立規定による定款第26条の委任状はこの条件の出席とはならない．
　　2）最近３年間に，日本手の外科学会に学術発表がない者．
　　ただし，特別講演，教育講演（研修会・モーニングセミナー等を含む）の講師，座長，一般演題の共同演者も発表とみなす．
　　3）前年度に満65歳に達した者．
附　則　１　本細則の変更は定款第42条にしたがう．
　　２　本細則は平成６年７月30日から施行する．
　　３　本改訂細則は平成11年５月13日から施行する．

学術集会会長・次期会長・次々期会長選出に関する細則

（総　則）

第１条　日本手の外科学会定款第 36 条の学術集会の学術集会会長（以下会長という），学術集会次期会長（以下次期会長という）および学術集会次々期会長（以下次々期会長という）の選出はこの定めによる．

第２条　会長，次期会長および次々期会長の選出は評議員会において行う．

（選　出）

第３条　次期会長および次々期会長は評議員会の承認を経てそれぞれ会長および次期会長となる．

２　次々期会長は，評議員会において評議員の中から選出する．

３　会長，次期会長，次々期会長に事故ある場合，その対応は理事会で決定し評議員会に報告する．

（選挙権および被選挙権）

第４条　選挙権は評議員がこれを有する．

第５条　次々期会長の被選挙権は、本会評議員のうち，会長就任の年の４月１日現在年齢が満 65 歳未満の者に限りこれを有する．

（立候補および推薦状の届出）

第６条　次々期会長に立候補しようとする者，または次々期会長を推薦しようとする者は，３月 31 日までに本人の立候補届または被推薦者の同意書とともに推薦状を理事長に提出しなければならない．

（選挙立会人）

第７条　評議員会議長は，選挙当日の出席評議員より選挙立会人若干名を指名する．

（投　票）

第８条　投票は１人１票で単記無記名とする．

（当選者の決定）

第９条　有効投票数の過半数を得たものを当選者とする．

２　規定の得票に達しない場合は上位２位までの候補者に対して再投票を行う．再投票の場合は過半数を得るまで繰り返し投票を行う．白票はこれを有効とする．

（報告と承認）

第10条　評議員会において就任を承認された会長および次期会長については総会に報告するものとする．

２　評議員会において選出された次々期会長については総会で決定する．

（投票の効力）

第11条　投票の効力は選挙立会人の意見を聞きこれを決定しなければならない．

第12条　次の投票はこれを無効とする．

1）評議員会議長が準備した用紙を用いないもの．

2）候補者の氏名を確認しがたいもの．

3）候補者以外の氏名を記載したもの．

4）定数を超えて記載したもの．

附　則　１　本細則の変更は定款第 42 条にしたがう．

２　本細則は平成 11 年５月 13 日から施行する．

委員会委員に関する内規

1. 理事長は，本会の会務を執行するために必要な委員会を設置し，委員会委員は原則として評議員の中から理事長が委嘱する．
2. 委員会には，常置委員会と特別委員会をおく．常置委員会の委員の任期は1年とし，原則として連続4期を超えることはできない．
   特別委員会委員の任期は1年とし，再任を妨げない．特別委員会は，その業務，目的が終了した時点で解散する．
3. 委員長は，委員の互選によって決定する．
4. 委員の交代に当たり，各委員会は交代委員数の3倍の委員候補者を選び，そのリストを理事長に提出する．
5. 理事長は新委員の選任に当たり，前項の委員候補者リストを参考とし，広く総意を求めるため，職務，地域等に留意し，原則として，2つ以上の委員会委員を兼任しないように選定して委嘱する．
6. 新委員の決定までは，旧委員会が活動を行う．
7. 委員会開催の都度，各委員会委員長はその議事録をできるだけ速やかに理事長に提出する．
8. 各種委員会委員長は総会開催の40日前までに，委員会年次報告書および次年度予算案を理事長に提出する．

附　記

1. 本内規の変更は理事会において行う．
2. 本内規は平成11年5月13日から施行する．

名誉会員および特別会員に関する内規

国籍の如何を問わず本会の進歩・発展に多大な寄与，特別な功労のあった65歳以上の者で，以下の条件に基づいて理事会が推薦し，評議員会および総会で承認された者とする．

1. 名誉会員

1）日本国籍を有するもの

①日本手の外科学会理事長経験者

②日本手の外科学会学術集会会長経験者

③上記に準ずる功労のあった者

2）外国籍を有するものに関しては別に定める

2. 特別会員

①日本手の外科学会理事，監事経験者

②日本手の外科学会各種委員会委員長を2期以上勤めた者

③上記に準ずる功労のあった者

附　記

1. 本内規の変更は理事会において行う．
2. 本内規は平成11年5月13日から施行する．

外国籍を有する名誉会員（Honorary Member）に関する内規

[目　的]

1. 日本手の外科学会は定款第4条の目的を達成し，本会の発展に寄与したと思われる外国手の外科学会会員の中から Honorary Member を選出する．

[選出方法]

2. Honorary Member は下記の事項を具備することを要する．
   1) 65歳以上である．
   2) 自国の手の外科学会の会員である．
   3) 原則として学術集会にて1回以上の招待講演を行ったか，本会員の留学の受け入れ等に多大な貢献があった者．
3. Honorary Member は理事会が推薦し，評議員会および総会で承認された者．

[権　利]

4. Honorary Member は下記の権利を有する．
   1) 年会費は免除される．
   2) 本学会が刊行する機関誌およびその他の出版物の頒布を受ける．
   3) 本学会が行う学術集会への参加ができる．
   4) 本学会の機関誌およびその他の出版物への投稿，および学術集会での発表の応募ができる．

[義　務]

5. Honorary Member は下記の義務を負う．
   住所，氏名，所属などに変更がある場合には速やかに学会事務局に通知する．

[会員登録]

6. 理事会は，本人の承諾を得て Honorary Member の氏名を機関誌に掲載する．

附　記

1. 本内規の変更は理事会において行う．
2. 本内規は平成11年5月13日から施行する．

Corresponding Member に関する内規

[目　的]

1. 日本手の外科学会は定款第4条の目的を達成し，本会の発展に寄与すると思われる外国手の外科学会会員の中から Corresponding Member を選出する．

[選出方法]

2. Corresponding Member は下記の事項を具備することを要する．
   1) 自国の手の外科学会の正会員であり，日本手の外科学会の発展に貢献できる者．
   2) 日本手の外科学会評議員または名誉会員2名の推薦を得た者．
   3) 所定の申込書を日本手の外科学会事務局に提出した者．
3. 日本手の外科学会国際委員会はその窓口となり，同委員会は Corresponding Member 候補者の業績ならびに日本手の外科学会への貢献度を調査し理事会に具申する．資格の取得は理事会が推薦し，評議員会および総会で承認された者とする．
4. Corresponding Member の定員は50名以内とする．

[権　利]

5. Corresponding Member は下記の権利を有する．
   1) 年会費は免除される．
   2) 本学会が刊行する機関誌およびその他の出版物の頒布を受ける．
   3) 本学会が行う学術集会への参加ができる．
   4) 本学会の機関誌およびその他の出版物への投稿，および学術集会での発表の応募ができる．

[義　務]

6. Corresponding Member は下記の義務を負う．
   1) 日本手の外科学会の発展に寄与するため，原則として5年に1回は本学会の学術集会およびその他関連集会に出席または発表するか，機関誌あるいはその他の学術出版物に投稿する．
   2) 住所，氏名，所属などに変更がある場合には速やかに学会事務局に通知する．

[会員登録]

7. 理事会は，本人の承諾を得て Corresponding Member の氏名を機関誌に掲載する．
8. Corresponding Member の期限は5年とし，理事会の承認を経て65歳までこれを延長することができる．

附　記

1. 本内規の変更は理事会において行う．
2. 本内規は平成11年5月13日から施行する．

Bylaws of Honorary Membership (Foreign)
Japanese Society for Surgery of the Hand

Objectives

1. In order to achieve the objectives of the Japanese Society for Surgery of the Hand from an international standpoint, as set forth in Article 4 of the Articles of the Society, the Society hereby creates "Honorary Membership".

Qualification and Application

2. Any person (s) eligible to become an Honorary Member shall satisfy the following requirements:
    1) Be aged over 65 years old.
    2) Is a member of a society for surgery of the hand of his or her country.
    3) Has been an invited guest lecturer at the Annual Meeting of the Japanese Society for Surgery of the Hand more than one time, or has made a significant contribution to relations between the hand surgeons of our society and those in his or her country.
3. The admission of the Honorary Member (s) shall be evaluated by the Board of Directors and then be approved by the council and reported at the General Assembly.

Rights of Honorary Member (s)

4. The Honorary Member (s) shall have the following rights.
    1) Their membership fee shall be waived.
    2) To receive The Journal of Japanese Society for Surgery of the Hand and other publications of the Society when they are published
    3) To participate in meetings held by the Society
    4) To make contributions to the Society's journal and to submit papers for meetings held by the Society

Duty of Honorary Member (s)

5. Honorary member (s) are requested to notify the secretariat of the Society of any changes in the name, address, and other relevant data affecting their membership.

Notice of Admission

6. The Board of Directors shall publish the names of the honorary member with his or her permission.

Appendix;

1) Modification of this Bylaw shall be undertaken by The Board of Directions
2) This Bylaw shall come into force on May 13th, 1999.

Bylaws of Corresponding Membership
Japanese Society for Surgery of the Hand

Objectives

1. In order to achieve the objectives of the Japanese Society for Surgery of the Hand from an international standpoint, as set forth in Article 4 of the Articles of the Society, the Society hereby creates "Corresponding Membership".

Qualification and Application

2. Any person (s) intending to apply for a Corresponding Membership shall satisfy the following requirements;
    1) The candidate shall be a member of a society for surgery of the hand of his or her country and shall be willing and be able to contribute to the development of the Japanese Society for Surgery of the Hand.
    2) The candidate shall obtain the recommendation of two councilors or honorary members of the Japanese Society for Surgery of the Hand.
    3) The candidate shall have applied for Corresponding Membership by filling out the prescribed application form and submitting it to the secretariat of the Society.
3. The International Committee of the Japanese Society for Surgery of the Hand will consider the proposed candidates for Corresponding Membership as recommended by councilors or honorary members of the Society and will report to the Board of Directors.
   Each application for Corresponding Membership will then be evaluated by the Board of Directors for admission or rejection. The admission of the new Corresponding Member (s) shall then be approved by the Council and reported at the General Assembly.
4. The total number of Corresponding Members shall be fifty or less.

Rights of Corresponding Member

5. The Corresponding Member shall have the following rights
    1) Their membership fee shall be waived.
    2) To receive The Journal of the Japanese Society for Surgery of the Hand and other publications of the Society when they are published;
    3) To participate in meetings held by the Society;
    4) To make contributions to the Society's journal and to submit papers for meetings held by the Society;

Duties of Corresponding Member

6. The corresponding Member shall have the following duties;
    1) To help contribute to the development of the Japanese Society for Surgery of the Hand by attending meetings held by the Society or by submitting articles and/or news letters for possible publication in the Society's journal or in other publications of the Society at least once every five years;
    2) To promptly notify the secretariat of the Society of any changes in the name, addresses, and other relevant data affecting their membership;

Notice of admission

7. The Board of Directors shall publish in the Society's journal the names of persons being admitted.

8. The period of membership is five years, but this can be extended on approval by the Board of Directors until the member reaches the age of sixty－five years

Appendix ;

1) Modification of this Bylaw shall be undertaken by The Board of Directors.
2) This Bylaw shall come into force on May 13th, 1999.

入会申込金および年会費細則

第1条　日本手の外科学会定款第6条1）2）および3）ならびに第7条によりこの細則を定める．
第2条　正会員および準会員の入会申込金は2,000円とする．
第3条　正会員および準会員の年会費は12,000円とする．
第4条　賛助会員の年会費は50,000円以上とする．
第5条　会費は，当該年度に全額を納入しなければならない．
附　則　1　この細則の変更は定款第42条にしたがう．
　　2　この細則は平成8年5月9日から施行する．

「日本手の外科学会雑誌」投稿規定

1) 本誌は学術集会発表論文，自由投稿論文，それに依頼論文を掲載し，年6回発刊する．
2) 学術集会発表論文，自由投稿論文の寄稿者は，本会会員であることを要する．
3) 学術集会発表論文，自由投稿論文は未発表のものであることを要し，掲載後は，本学会編集委員会の承諾なしに他誌への転載を禁ずる．
4) 論文の形式，体裁，枚数，および投稿は下記のとおりとする．
   a) 形式：和文論文の場合は400字詰めA4原稿用紙に横書きとする．英文論文の場合は，ワードプロセッサーを用い，A4用紙の上下，左右に余分な余白をとってダブルスペースで作成する．フロッピーによる投稿も受け付ける．
   b) 体裁：i) タイトルページには表題（和英併記），著者名（和英併記），所属（和英併記），key word（5個以内，和英併記），連絡先（氏名，住所，電話番号，和英併記），別冊希望数を記入する．ii) 本文は，緒言，材料および方法，結果，考察，結語，文献の順に記載する．iii) 図・表・写真はA4台紙にはりつけ，その説明を別紙に記載する．
   c) 枚数：タイトルページ，本文，図・表・写真，それに図・表・写真の説明を合わせて35枚以内とする．ただし，論文の内容が症例報告の場合は20枚以内とする．図・表・写真は1枚につき原稿用紙1枚と数える．詳細は15）を参照すること．
   d) 投稿：学術集会発表論文は原則として学会発表後3週間以内に事務局に提出すること．自由投稿論文は随時，事務局で受け付けるものとする．
5) 論文は，常用漢字，新かなづかい，新医学用語を用い，かつ「整形外科用語集」「手の外科学用語集」にできるだけ従うものとする．数量を示す文字は，cm，ml，l，gなどを使用する．文中の欧語はタイプライター使用のこと．文中の数字はアラビア数字（1，2，3，……）を使い，人名はできるだけカナ書きを避け，横文字で記載すること．
   例　Heberden 結節，Volkmann 拘縮
6) 著者の数は原則として5名以内とする．
7) 論文のほかに，下記形式で抄録を添えること．
   a) 和文論文の場合
      英文抄録：A4用紙にダブルスペースで400語以内とする．（題名，全著者名［Full Name］）
      例　A New Sensory Flap for Reconstruction of the Severe Tip Injury :
      Unique Flow Neurovascular Island Flap
      Masayuki Sawaizumi, Seiichi Ishii, Masamichi Usui
   b) 英文論文の場合
      和文抄録：A4原稿用紙に800字以内とする．（題名，著者名，所属を加える．）
   c) 抄録には，図表，等式，構造式の使用は避ける．
8) 図および写真は正確，鮮明なものとし，それらの説明文および表は和文論文であれば英文とする必要はない．（挿入箇所は，本文原稿の欄外に指定しておくこと．）図・表の番号は，図1，図2，……，表1，表2，……，あるいは，Fig. 1，Fig. 2，……，Table 1，Table 2，……，などを使用する．
9) 学術集会発表論文は，できるだけ学術集会での質疑応答の内容をとり入れて作成する．
10) 引用文献は重要なものにとどめ，本文の最後にアルファベット順に並べる．本文中に見出し番号を入れ，その記載法は次に従う．不備のものは削除することがある．

a）雑　誌

著者名（姓を先に）：表題，誌名，巻：ページ，発刊年．

雑誌名の省略は原則としてIndex Medicusの略称に従う．主・共著者が3名までの場合は全員を記載し，4名以上の場合は4名以下をet alで省略する．ページは論文の初めと終わりを書く．

例）三浦隆行，中村蓼吾，井上五郎　他：中手骨先天異常の2型．日手会誌，4：582−585, 1987.

Linscheid RL, Dobyns JH, Beckenbaugh RD, et al : Instability patterns of the wrist. J Hand Surg, 6 : 682−686, 1983.

b）単行書

著者名（姓を先に）：表題，編者，書名，版，発行地，発行者（社）：引用ページ，発行年．

例）津下健哉：手の外科の実際．第6版．東京，南江堂：441−459, 1985.

Palmer AK : The distal radioulnar joint, In : Lichtman DM, ed. The wrist and its disorders. Philadelphia, WB Saunders Co : 220−231, 1988.

c）英文論文の場合，文献に引用する日本語論文は，表題を英訳し，雑誌名は所定の欧文略記法があればそれを用いる．なければローマ字で書き，次に（　）して英訳名をいれ，末尾に（Japanese）とする．

11）和文論文の英文，および英文論文は，英文校正の専門家による校正済みの証明を付けて提出する．それが不可能な場合は，事務局より英文校正の専門家に依頼するが，その際の実費は著者が負担する．

12）初校は著者が行う．校正は2週間以内に書留速達で返送すること．

13）投稿論文はオリジナル1部の他にコピー3部を添えて提出すること．ただし写真はすべて焼き付けしたものを提出する（コピーは認めない）．論文の採否については，評議員で構成される査読委員会による査読後，編集委員会においてこれを決定する．なお，編集委員会は，論文中の用語，字句，表現などにつき著者の承諾を得ることなしに修正することがあるので，あらかじめ了承されたい．

14）論文は当事務局へ到着した日を受付日，採用が決定した日を受理日とする．

15）掲載料は学術集会発表論文の場合，本文・図・表・写真を含めて4頁以内17000円（原稿用紙では約16枚）とし，これを越えるものは実費負担とする．ただし，図・表・写真は，4個まで無料とするが，これを越えるものは実費負担とする．自由投稿論文では10頁以内は1頁につき7000円とし，これを越えるものは実費負担とする．ただし図・表・写真は実費負担とする．また他の手の外科関連学会の抄録等は1頁につき7000円とする．

参考　・表は1表を1個と数える．

・複数の図・写真を組合せて1つの図・写真とする場合は，各図・写真の左下にA，B，Cの記号をロットリング，インスタントレタリング等で記入した上で合成すること．

・組合せ写真になっていない場合は各1枚を1個と数える．

・1つの図・写真・表の大きさはB5判用紙におさまる程度を限度とする．

・写真と図の組合せは各々を1個と数える．

・鉛筆下書きの図はトレース料として実費を徴収する．

16）別冊は30部までは無料とする．ただし，30部を越える場合は実費を徴収する．別冊は掲載料納入後に送付する．

17) 事　務　局

〒468-0063　名古屋市天白区音聞山1013
有限会社 ヒズ・ブレイン内
日本手の外科学会事務局
TEL：052-836-3511/FAX：052-836-3510

Key word をつける前に

本誌では，論文に英語のKey wordをつけていただいておりますが，これは最近医学情報が世界的にコンピュータ処理されている実情に応ずるためです．そのため著者は，情報を求める人が簡単に効率的に検索できるよう，自分の論文が何に関するものか，どういう分野の参考となるかということをよく考慮し，Key wordを選ぶ必要があります．したがって単語を並べた長いものや，あまりに漠然としたことば（たとえばresult，change，problemなど）や，あまりに難しいことばはKey wordとして適当ではありません．

また，手の外科領域にとどまらず，たとえばME，biomechanicsなどの別の分野のことばもつけておくと，他科の研究者にも読まれる機会が増加するものと思われます．

なお，本誌第6号にKey word indexを掲載いたしますので，どうぞご活用ください．

目　次

—先天異常—

Reconstruction of Blauth Type III Hypoplastic Thumb with Free Metatarsal Bone Transfer ……Yasushi Nakao, et al…… 771

母指多指症再手術例の検討 ……谷　祐　子・他…… 775
Y Tani, et al : Residual Deformity of Thumb Polydactyly

小指多指症の臨床像 ……牧　野　仁　美・他…… 779
H Makino, et al : Clinical Appearance of the Little Finger Polydactyly

中手骨癒合症例の検討（B−1）……池　田　登・他…… 783
N Ikeda, et al : Clinical Study of Congenital Metacarpal Synostosis

短合指症の治療成績 ……富　田　善　雅・他…… 787
Y Tomita, et al : The Treatment for Symbrachydactyly

合短指症の治療における骨延長の経験 ……宮　脇　剛　司・他…… 793
T Miyawaki, et al : Bone Elongation in the Treatment of Synbrachydactyly

小児の先天異常手に対する骨延長術の治療経験 ……松　野　尚　弘・他…… 797
T Matsuno, et al : Bone Lengthening in Congenital Hand Conditions

巨指症の長期経過観察と臨床像・合併疾患による検討 ……栗　原　邦　弘・他…… 801
K Kurihara, et al : Long Term Follow Up Study of the Hand Macrodactyly

先天性橈尺骨癒合症に対する新しい骨切り術 ……村　瀬　剛・他…… 806
T Murase, et al : New Rotational Osteotomy for Congenital Radio−Ulnar Synostosis

—Dupuytren拘縮—

Dupuytren拘縮に対する創開放療法の手術成績 ……古　江　幸　博・他…… 810
Y Furue, et al : Clinical Results of Open Method for Dupuytren's Contracture

当科におけるDupuytren拘縮の最近の手術例の検討 ……菅　森　毅　士・他…… 813
T Sugamori, et al : Study of Dupuytren's Contracture in Recently Operated Cases

糖尿病を合併するDupuytren拘縮の検討 ……内　田　満・他…… 816
M Uchida, et al : Clinical Study of Dupuytren Contracture in Diabetics

—炎症，腫瘍，検査—
Clinical Course of Monoarthritis in Wrist and Digital Joints……Takashi Ikai, et al…… 819

手に発生した内軟骨腫の治療成績 ……佐々木　義　浩・他…… 825
Y Sasaki, et al : Enchondromas of the Hand : Treatment and Results

手部軟部腫瘍における3D-CTの応用 ……大　谷　和　裕・他…… 830
K Otani, et al : Helical 3D-CT Images of Soft Tissue Tumors in the Hand

指の外傷と疾患の超音波診断 ……鈴　木　正　孝・他…… 834
M Suzuki, et al : Ultrasonographic Diagnosis of Trauma and Disorder of the Finger

—骨　折(補)—
橈骨遠位端骨折の内固定法の生体力学的比較 ……佐　伯　祐　司・他…… 839
Y Saeki, et al : Biomechanical Comparison of Intramedullary Pinning and Percutaneous Pinning for Distal Radius Fracture

橈骨遠位端骨折に対する背側プレートの使用経験 ……酒　井　和　裕・他…… 844
K Sakai, et al : Distal Radius Plate Fixation for Dorsally Displaced Fractures

舟状骨骨折に対する小切開Herbert screw固定法の治療成績 …長　谷　芳　文・他…… 849
Y Nagatani, et al : Treatment of Scaphoid Fracture Using the Herbert Screw with a Small Volar Skin Incision

—伸筋腱(補)—
遠位橈尺関節変形性関節症による指伸筋腱皮下断裂の治療 ……湯　浅　勝　則・他…… 854
K Yuasa, et al : Extensor Tendon Rupture Caused by Osteoarthritis of Distal Radioulnar Joint

Osteophyte and Proliferative Tenosynovitis as Pathogenesis of Extensor Tendon Rupture in Patients with Rheumatoid Arthritis ……Hiroshi Arino, et al…… 858

—絞扼性神経障害(補)—
手根管症候群における振動覚閾値検査の診断的価値 ……田　中　英　城・他…… 862
H Tanaka, et al : Reliability and Diagnostic Significance of Vibratory Threshold Test in Patients with Carpal Tunnel Syndrome

手根管症候群重症例の手術成績 ……三　須　秀　明・他…… 866
H Misu, et al : Treatment of Severe Carpal Tunnel Syndrome

肘部管症候群術後の運動神経伝導速度の経時的変化
についての検討 ……浅　見　昭　彦・他…… 870
A Asami, et al : Long Term Follow-up Study of Motor Nerve Conduction Velocity in the Cubital Tunnel Syndrome

—基礎(補)—

末梢神経異種移植における免疫抑制剤FK506の有用性について
(第2報)……奥　田　鉄　人・他…… 874
T Okuda, et al : Usefulness of the Immunosuppressive Agent FK506 for Peripheral Nerve Xenografting (Part 2)

ヒアルロン酸ケイヒ酸フィルムを用いた腱癒着防止に関する
研究 ……斉　藤　浩　哉・他…… 878
H Saito, et al : Experimental Study on the Prevention of Tendon Adhesions with Hyaluronic Acid-Cinnamic Acid Film

ループ糸付き直針を用いた腱縫合術後の腱の
癒合状態について ……山　口　利　仁・他…… 887
T Yamaguchi, et al : Findings of Tendon Healing in Tenolysis with Yamaguchi's Tendon Suture Method by Straigh Needle with Looped Nylon

シリコンチューブモデルによる損傷骨格筋の研究 ……寺　田　信　樹・他…… 891
N Terada, et al : A Silicone Tube Model for the Study of Muscle Regeneration

—その他—

手掌部において動脈が貫通する指神経ループに関する
微小解剖学的研究 ……五　谷　寛　之・他…… 894
H Gotani, et al : A Microanatomical Study of Digital Neural Loop Penetrations in the Palm

手の外科における「日帰り手術」の検討 ……北　山　吉　明…… 898
Y Kitayama : Investigation on Day Surgery of the Hand

Self-Inflicted Injury of the Wrist in Attempted
Suicides ……Yasunori Taniguchi, et al…… 902

痛み刺激と交感神経興奮度の客観的評価 ……渋　谷　亮　一・他…… 907
R Shibuya, et al : Relation between the Pain and Sympathetic Reflex

書字動作の定量的評価の試み ……宗　重　　博・他…… 912
H Muneshige, et al : Quantitative Evaluation of Hand Writing Using Hiroshima University Hand Writing Evaluation System

Functional Mapping of Motor Cortex in a Patient with Paralytic Hand Treated by
Tendon Transfer—Analysis by Functional MRI— ……Koichi Kusunose, et al…… 916

腕神経叢損傷に対する手指機能再建術の治療成績 ……杉　田　直　樹・他…… 923
N Sugita, et al : Restoration of Hand Function After Brachial Plexus Injury

第9回静岡手の外科マイクロサージャリー研究会抄録 …… 926

第10回静岡手の外科マイクロサージャリー研究会抄録 …… 929
第5回神奈川手・肘の外科研究会抄録 …… 932
日本手の外科学会平成11年度第1回理事会議事録 …… 937
日本手の外科学会平成11年度第2回理事会議事録 …… 943
第16巻人名総索引 …… 950
キーワード索引 …… 955
KEY WORDS INDEX …… 962

日手会誌（J Jpn Soc Surg Hand），第16巻　第6号　771-774，2000

先天異常

Reconstruction of Blauth Type III Hypoplastic Thumb with Free Metatarsal Bone Transfer

Yasushi Nakao, Yukio Horiuchi, Tadahisa Urabe
Yoshiyasu Itoh, Yutaka Yabe
Department of Orthopaedic Surgery, School of Medicine, Keio University

Summary

Free metatarsus transfer combined with subsequent multiple muscle and tendon transfers was performed on eight cases with type III hypoplastic thumb. This procedure improved not only functional activity but the cosmetic appearance of the hand and over half of the cases were evaluated as excellent or good. The case with a thumb larger than a little finger and wide thumb-index web space was appropriate indication for this technique.

Introduction

In the surgical reconstruction of Blauth type III hypoplastic thumb, index finger pollicization has long been the standard treatment; it achieves good functional improvement[1)~3)]. However, the apperarance of the hand after pollicization was occasionally insufficient due to the decrease of digits. Here, a novel two-stage reconstruction of type III hypoplastic thumb is proposed to retain the number of digits.

Materials and Methods

Since 1984, two-stage reconstruction was performed in eight patients with type III hypoplastic thumb; the average age of patients was 3.3 years at the initial surgery and 4.8 years at the second stage surgery. The patients were followed between 2.8 years to 13.5 years (av. 6.3 years).

In the initial surgery, the distal two-thirds of the fourth metatarsus is transplanted in reversed manner to form the first carpometacarpal joint (Fig. 1). No surgical microvascular anastomosis is performed, however, the periosteum and joint capsule of the metatarsus are carefully preserved. The convex trapezium is shaved to achieve a concave surface to receive the metatarsal caput and this new carpometacarpal joint is stabilized with sutures of joint capsule and engagement with a single K-wire. In order to prevent shortening of the fourth toe, a full-thickness lilac bone including the apophysis is interposed at the site of defect of the fourth metatarsus. In cases with significant narrowing of the thumb-index web space, widening is done using a dorsal sliding flap. The second stage surgery consists of multiple tendon and muscle transfers to obtain thumb function. An abductor digiti quinti muscle is transferred to the base of the proximal phalanx for opposition, and the flexor digitorum superficialis tendon of the ring finger and the extensor indicis proprius of the index finger are transferred respectively to the vestigial flexor pollicis and extensor pollicis longus.

Key words: hypoplastic thumb（母指形成不全），pollicization（母指化術），opponense plasty（対立再建）
Address for reprints: Yasushi Nakao, MD, Department of Orthopaedic Surgery, School of Medicine, Keio University, 35 Shinanomachi, Shinjuku-ku, Tokyo 160-8582, Japan.

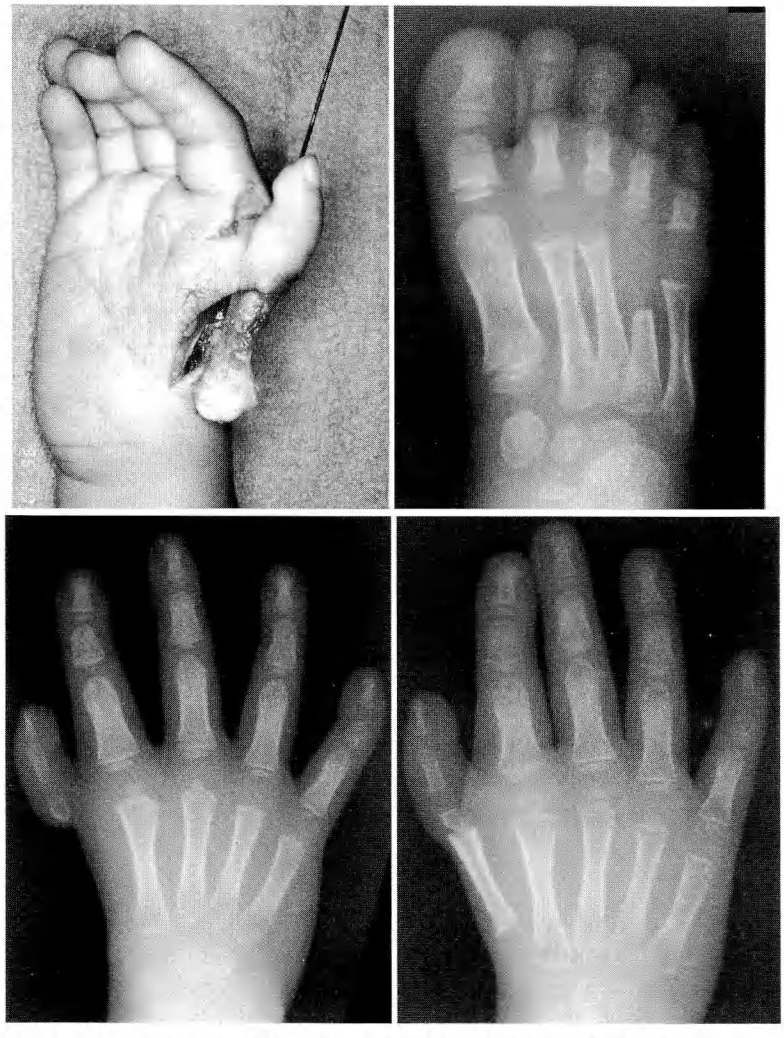

a | b
c | d

Fig. 1 Initial-stage operation. (a) (b) The distal two-thirds of the fourth metatarsus was transplanted in reversed manner and longitudinally engaged with a single K-wire. (c) (d) Pre- and post-operative radiographs. The metatarsal caput was positioned against the concave surface of the trapezium to form a new carpometacarpal joint.

The patients were observed on the ability to pinch small objects and to grasp larger objects, and manual dexterity. Based on the above indices, the reconstructed thumbs were evaluated according to four groups; excellent: useful thumb for all objects, good: useful for grasping large objects, fair: useful only under intention, poor: useless. Active motions of metacarpophalangeal joint (extension + flexion) and carpometacarpal joint (horizontal + volar abduction) were also measured and the size of the thumb was evaluated in comparison with the little finger.

Result

In general, functional activity and cosmetic appearance were improved in all hands by the serial operative procedures (Fig. 2). The patients used the reconstructed thumb for all of the objects in one case (excellent)

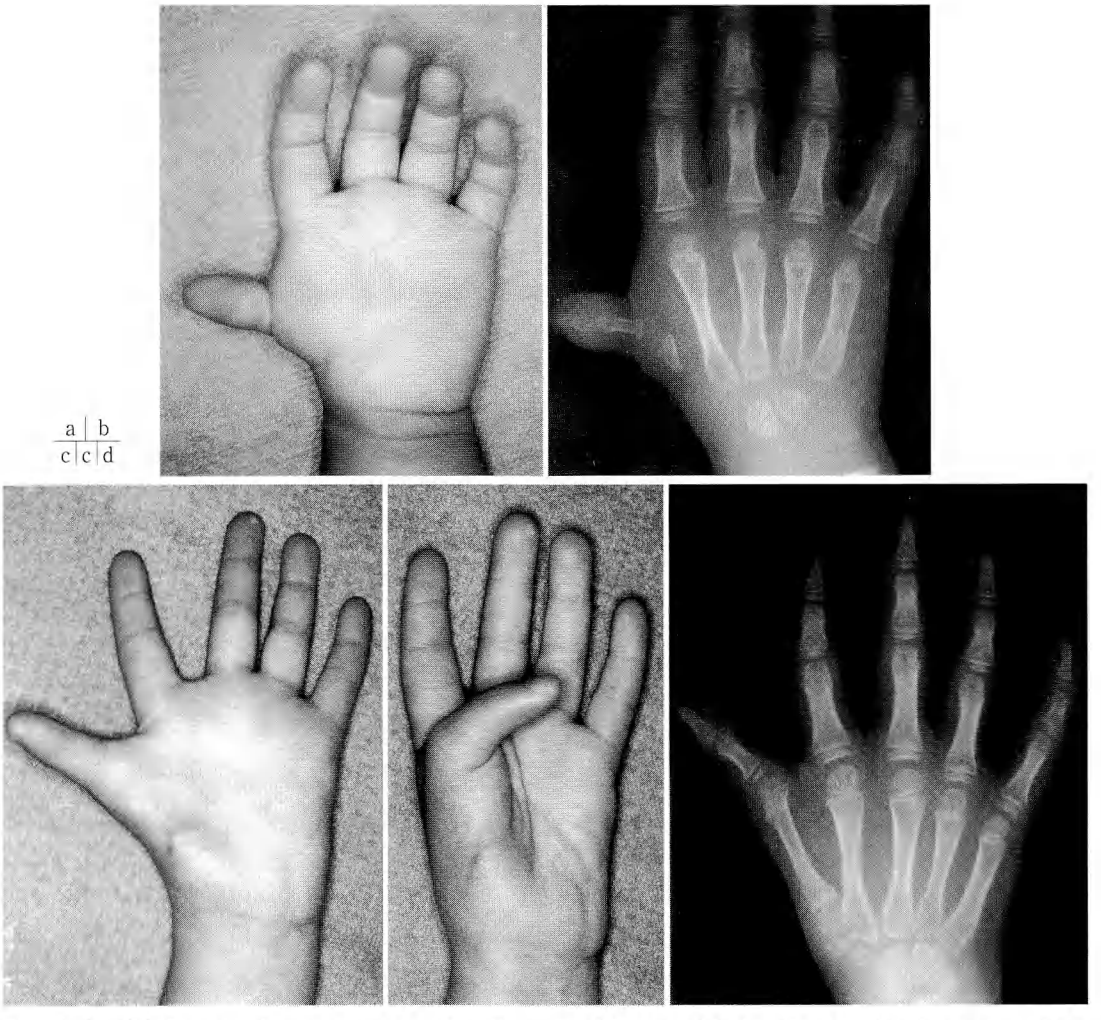

Fig. 2 (a) (b) Preoperative photograph and radiograph of 3-year-old girl with type III thumb hypoplasia. (c) (d) Photograph and radiograph 6 years after initial surgery. The epiphyseal plate was still intact and longitudinal bone growth was seen. Reconstructed thumb functioned well with active flexion, extension and opposition, as well as stability.

and for larger objects in four cases (good). In the other three cases, patients usually showed "cigarette grip" between index and middle fingers, but thumb-index pinching and grasping were available under intention. The cases evaluated as fair were with a thumb smaller than the little finger and/or a significantly narrowed thumb-index web space. Active mobility of over 60 degrees abduction and over 30 degrees flexion was also necessary for a useful thumb. The epiphysis remained open and the reconstructed thumb had continued to grow in the follow-up period of over 4 years. The transferred iliac bone also showed a continuous longitudinal growth and shortening of fourth toe was successfully avoided.

Discussion

Although index digit pollicization could tremendously improve the hand function of the patients with hypoplastic thumb, "thumb and three fingers" has been sometimes refused due to cosmetic appearance

reasons[2) 3)]. Thereby, preservation of the hypoplastic thumb should be considered with various reconstructive procedures rendering it more functional. The use of metatarsal bone transfer in reconstruction of hypoplastic thumb was first reported in 1973 by Yabe[4)], and successfully followed by Kanaya[5)] and Tsujino[6)]. In all of our cases, this metatarsal transfer technique successfully obtained both functional and cosmetic improvement.

The results of functional improvement ranged from excellent to fair and this might be due to the variation in the deficiencies. The type III-A[1)] hypoplasia with mild aplasia of the base of first metacarpal resulted in excellent or good. This was considered to be caused with wide thumb-index web space and/or large size of the thumb. The type III-B[1)] with significant deficiency of the proximal half of the first metacarpal was mainly evaluated as fair, which may be due to a narrow first web space and/or too small thumb. These results suggested that the metatarsal transfer technique should be a more appropriate alternative than pollicization especially in mild aplasia of type III hypoplastic thumb.

References

1) Manske PR, McCarrol HR, James M : Type III-A hypoplastic thumb. J Hand Surg, 20-A : 246-253, 1995.
2) Manske PR, McCarrol HR : Index finger pollicization for a congenitally absent or nonfunctioning thumb. J Hand Surg, 10-A : 606-613, 1985.
3) Buck-Gramcko D : Pollicization of the index finger. J Bone Joint Surg, 53-A : 1605-1617, 1971.
4) Yabe Y, Saito M, Tsukimura T : Reconstruction of floating thumb. Seikeigeka, 24 : 1207-1210, 1973 (Japanese).
5) Kanaya F, Ibaraki I : Transposition of the third metatarsus for the reconstruction of Blauth type III hypoplastic thumb. J Jpn Soc Surg Hand, 12 : 776-780, 1996.
6) Tsujino A, Itoh Y, Hayashi K : Reconstruction of floating thumb by transplanting the fourth metatarsal. J Bone Joint Surg, 76-B : 551-554, 1994.

和文抄録

第4中足骨遊離移植による先天性母指形成不全症の機能再建

慶應義塾大学医学部整形外科学教室

仲尾保志・堀内行雄・浦部忠久・矢部　裕・伊藤恵康

Blauth III型母指形成不全の機能再建には，主に示指の母指化術が行われているが，指数を犠牲にすることへの抵抗も少なくない．我々は，中足骨移植と複数の筋腱移行を用いた2段階手術（矢部法：1973）による形成不全母指を温存した再建手術を行っており，今回は8症例の術後成績を調査してその有効性と適応について検討した．初回手術では，第4中足骨の遠位2/3を骨膜ごと採取し，これを反転して第1中手骨基部に移植した．中足骨骨頭はconcave状に削った大菱形骨に対向させ，新たなCM関節を作成した．また第1指間の狭い3症例では，dorsal sliding flapによる指間形成を併用した．最近の6症例の中足骨採取部には，4趾の短縮を予防するため，apophysisを含む腸骨の移植（伊藤法）を行った．約1年半後に，2期手術として，Huber-Little法，FDS→FPL，EIP→EPLなど複数の筋腱移行を行い，母指の対立・屈伸機能を再建した．術後経過観察期間は平均6.3年である．使用頻度調査では，すべてに使用するexcellentが1例，大きな対象の把持に使用するgoodが4例，指示をすると使用するfairが3例で，半数以上の再建母指が有用指として活用されていた．また，CM関節外転可働域（垂直＋水平）が60°以上，MP関節屈伸可動域が30°以上得られた症例の成績が良好で，有用指として機能するには，ある程度の可動域が必要であることが明らかになった．一方，術前の母指低形成の程度と使用頻度の関係をみると，母指が小指以上の大きさをもち，第1指間が比較的広い症例の成績が良好であった．以上より本法は，Blauth III型の軽症例に良い適応があり，母指化術に代わる再建術として有効であると思われた．

日手会誌（J Jpn Soc Surg Hand），第16巻　第6号　775-778，2000

母指多指症再手術例の検討

広島大学医学部整形外科学教室

谷　祐子・生田義和
石田　治・市川　誠

Residual Deformity of Thumb Polydactyly

Yuko Tani, Yoshikazu Ikuta, Osamu Ishida
Makoto Ichikawa

Department of Orthopaedic Surgery, Hiroshima University School of Medicine

Secondary surgical treatments for the residual deformity of thumb polydactyly have been performed on 15 hands since 1985. The incidence of secondary operation was 7.5% in our department. They were classified according to the bifurcation level : 5 hands were of the distal phalanx type, 10 hands were of the proximal phalanx type, and no hand was of the metacarpal type. The primary surgical procedure included radial part excision on 14 hands and ulnar part excision only 1 hand. The patients' ages at the time of initial surgery ranged from 4 days to 2 years and 8 months (mean : 9 months).

In the distal phalanx type, radial deviation of the IP joint was found in 3 hands, instability of the IP joint in 1 hand, and hypoplasia of the radial finger tip in 1 hand. Radial deviation of the IP joint was the main problem in this type. The deviated deformities were corrected by osteotomy. Arthrodesis was selected for the instability of the IP joint because there was a risk of recurrence. In the proximal phalanx type, Z-deformities were found in 5 hands, radial deviation of the IP and MP joints in 2 hands, ulnar deviation of the IP joint in 1 hand, bulging of the MP joint, osteoarthritis of the MP joint and hypoplasia of the radial finger tip. Deviation was repaired by corrective osteotomy or tenoplasty. For bulging MP joint, the matacarpal head was shaved properly. In the case of osteoarthritis of the MP joint with pain, arthrodesis was performed. The local advancement flap or adipofascial flap was transferred to the radial part of the finger tip to correct hypoplastic deformity.

緒　言

母指多指症は手の先天異常のなかでは頻度が高く，その形態に適した手術が必要である．著者らは原則として低形成側の片側切除を行うという一定の治療方針で手術を行ってきたが，術後の遺残変形を経験することがある．今回，再手術を要した症例についてその原因と治療法を検討し，さらに再手術後の経過について報告する．

症　例

1985年以降母指多指症術後変形に対し，再手術を施行したのは15例15手で，その内訳は男9手，女6手，右8手，左7手であった．当科初回手術を施行した母指多指症107手のうち8手に対し再手術を行っており，他施設で余剰指切除後当科を受診し，再手術を行った症例は7手であった．分岐高位で分類すると末節型が5手，基節型が10手で，中手骨型はなく，初回手術では，14手に橈側指切除を，1手に尺側指切除を行っていた．当科で初回手術を行った8手のうち骨切りによる軸矯正を行ったのは3手であった．

初回手術時年齢は，生後4日～2歳8ヵ月，平均9ヵ月で，当科の症例では初診の遅かった1手を除いて6ヵ月～1歳くらいに初回手術を行っていた．一方，他

Key words: thumb polydactyly（母指多指症），residual deformity（術後変形），congenital malformation（先天異常）
Address for reprints: Yuko Tani, Department of Orthopaedic Surgery, Hiroshima University School of Medicine, 1-2-3 Kasumi, Minami-ku, Hiroshima-shi, Hiroshima 734-8551, Japan.

図1　IP関節橈屈変形および指尖部橈側陥凹変形
末節型の症例では，IP関節は橈屈変形し，指尖部橈側は陥凹している．

施設例では3手で生後1ヵ月未満で余剰指切除を行っていた．

再手術時年齢は，末節型では5歳未満が1手，5歳以上15歳未満，15歳以上がそれぞれ2手であった．基節型では5歳未満が7手，5歳以上15歳未満が2手，15歳以上が1手であり，基節型では比較的早期に再手術を施行していた．また修正手術回数は1～3回で，平均1.5回であった．分岐高位により術後変形とその原因について検討した．

結　　果

1．末節型

末節型では，IP関節橈屈変形，IP関節の不安定性，指尖部橈側陥凹変形に対して再手術を行った．IP関節橈屈変形は3手にみられた（図1）．術前，尺側成分のIP関節は尺屈変形しているが，初回手術時，橈側成分の切除，基節骨頭橈側のshavingおよび橈側関節包の再建により軸偏位は矯正可能であったため，骨切りは施行しなかったが，成長と伴ってIP関節は20°以上の橈屈変形を生じていた．この変形に対して，基節骨矯正骨切りを行い軸矯正を行った．IP関節の不安定性は1手にみられ，安定したピンチができないため，IP関節固定術を行った．指尖部橈側陥凹変形は1手にみられた．この症例は，両母指が爪基部まで分離したタイプで，もともと指尖部は低形成であったが，初回手術時，これに対する処置は行われていなかった．この変形に対して，指尖部橈側の瘢痕切除を行ってZ形成術を行い，脂肪弁移行により陥凹を修正した．

2．基節型

基節型では，軸偏位を9手に認め，MP関節が尺屈し，IP関節が橈屈するいわゆるZ変形を5手（図2A）に，IP関節およびMP関節の橈屈変形を2手（図2B）に，IP関節尺屈変形を1手に，MP関節部の膨隆を1手に認めた．その他，MP関節の関節症変化を1手に，指尖部橈側陥凹変形を2手に認めた．MP関節の軸偏位は，初回手術年齢が1ヵ月未満の3手全例にみられた．初回手術で骨軸矯正のため骨切りを施行した症例は2手で，腱形成など軟部組織で軸矯正が可能であった症例は2手で，その他は他施設例のため詳細は不明であった．これらに対し，まず腱形成すなわち短母指外転筋の長母指伸筋への移行を，短母指外転筋が存在しない場合や非常に低形成である場合は，固有示指伸筋または母指球筋を長母指伸筋移行し，軸偏位を矯正し，偏位の原因が骨軸にある症例では矯正骨切りを行った．さらにMP関節部の膨隆が認められる症例は生後早期に手術を行っており，橈側成分の基節骨近位部が残存していた．再手術時にこの遺残骨を切除して，中手骨頭のshavingを追加した．MP関節の関節症変化は，尺側指切除を行った症例であり，中手骨頭尺側のshavingを行っていた．MP関節痛があり，ほぼ強直位のため，MP関節固定術を施行した．また残存した尺側母指が低形成で，IP関節の橈屈変形および指尖部橈側陥凹変形を認め，これらに対し，橈屈変形の原因と考えられる橈側瘢痕を切除し，V-Y前進皮弁，脂肪弁移行にて指尖部の膨らみを再建した．

さらに，再手術後，8例について直接検診を行った．その経過期間は1～16年，平均6年であった．末節型の1例では，IP関節の不安定性はないものの，ピンチ力が健側の29％で，包丁を使用する際など家事労働が難しいと訴えていた．他の症例ではピンチ力は健側の80％以上であった．また基節型ではMP関節の10°以上の変形が67％に残存していたが，ADL上の問題はなかった．

考　　察

母指多指症の術後長期経過観察では，一般的に予後良好であると報告されている[2]が，症例により術後残存する変形に対し，修正を必要とする場合がある．手

図2A　Z変形
基節型の症例で，IP関節は橈屈変形し，MP関節は尺屈変形している．

図2B　IP関節・MP関節橈屈変形
基節型の症例で，IP関節，MP関節ともに橈屈変形している．

術成績に影響を与える因子はWassel分類ではIII型，V型，IV型のカニ爪様変形，3指節母指型，および骨軸偏位のある型などと報告されている[3)4)]．

今回，再手術を行った症例の初回手術は，全例低形成側の片側切除であった．初回手術の時期については，1ヵ月未満の症例が3手であり，全例基節型で，他施設での初回手術例であった．生後早期の手術では単純な余剰指切除となり，基節骨近位部が残存し，MP関節部の膨隆が生じたり，短母指外転筋の不適切な移行により，短母指外転筋は機能不全となり，MP関節の尺屈変形が生じることが予測された．

分岐高位により検討してみると，末節型で最も多い変形はIP関節の橈屈変形であり，その原因については，橈側の強い切除瘢痕にひかれて橈屈変形が生じたと報告されている[5)]．著者らの今回の検討でも末節型ではIP関節橈屈変形が問題となっていた．初回手術時の基節骨頭橈側のshaving，橈側関節包の縫縮によってIP関節橈側組織の低成長をきたしやすく，その結果橈屈変形をきたしやすいと考えられた．

また基節型では，Z変形およびIP・MP関節橈屈変形が問題となっていた．Z変形におけるMP関節尺屈変形の原因は骨軸自体の問題，移行した短母指外転筋の不全などが報告されている[1)]．著者らの症例でも同様の知見が得られ，短母指外転筋の機能再建や基節骨または中手骨骨切りを行い骨軸を矯正する修正手術である程度改善していた．一方，IP・MP関節橈屈変形を生じた症例が2手に認められた．これらは1例は基節骨の中央より近位部が完全に癒合したWassel III型で，もう1例は切除した橈側指が3指節で両成分ともMP関節レベルで橈屈している症例であり，いずれもMP関節部の橈側組織が低形成であったと考えられた．またこれらの症例では，IP関節の屈曲制限があり，それを代償するためMP関節軽度屈曲位で示指の指尖と母指の指尖部尺側でkey pinchを行っていた．この日常生活動作によりIP関節およびMP関節は，ともに橈屈する方向に力が働き，結果，両関節の橈屈変形を生じてきたと考えられた．したがって再手術を行った後もこれらの変形は再発していた．指尖部橈側陥凹変形は，両母指が爪基部まで分離している末節型や両母指ともに低形成である基節型を生じていた．これを防ぐためには初回手術時に背側から血管柄付き脂肪弁の移行を考慮する必要があると考えている．これらの操作を確実に行うためには生後早期の手術は決して望ましくなく，ある程度指が成長した1歳前後の手術がよいと思われる．

また，再手術例の術後調査では，日常生活上特に問

題となる症例はほとんどなかったが，罹患側が利き手の症例では，小さな物の摘み動作や力を要する動作で母指の使いにくさを感じている症例もあった．

ま　と　め

1. 1985年以降に当科で母指多指症の再手術を行った15例15手について検討した．
2. 末節型ではIP関節橈側のshaving，関節包の縫縮によってIP関節橈側組織の低成長をきたし，橈屈変形を生じやすいと考えられた．
3. 基節型では，骨軸自体の偏位や短母指外転筋の機能不全がMP関節の尺屈変形を，MP関節橈側のshaving，関節包の縫縮，術後の日常のピンチ動作によってMP関節橈屈変形を生じることが示唆された．

文　　献

1) 堀井恵美子，中村蓼吾，角田賢二　他：母指多指症術後変形の検討．日手会誌，10；861-864, 1994.
2) 堀井恵美子，中村蓼吾，佐久間雅之　他：母指多指症の長期治療成績．日手会誌，13；918-921, 1997.
3) 荻野利彦，高畑智嗣，加藤博之：母指多指症の治療成績と成績不良例の検討．日手会誌，10；857-860, 1994.
4) 多田浩一：母指多指症の遺残変形に対する治療．整形外科MOOK, 35；240-251, 1984.
5) 渡　捷一，原　崇，津下健哉：母指多指症術後変形の病態と治療．日手会誌，5；820-839, 1988.

日手会誌（J Jpn Soc Surg Hand），第16巻　第6号　779-782，2000

小指多指症の臨床像

国立東名古屋病院整形外科
牧　野　仁　美
名古屋大学医学部整形外科学教室
堀　井　恵美子・中　村　蓼　吾
中京大学健康保健センター
三　浦　隆　行

Clinical Appearance of the Little Finger Polydactyly

Hitomi Makino
Department of Orthopedic Surgery, Higashi Nagoya National Hospital
Emiko Horii, Ryogo Nakamura
Department of Orthopedic Surgery, Nagoya University School of Medicine
Takayuki Miura
Health Center, Chukyo University

A little finger polydactyly is rarely seen among Japanese. We report clinical appearance of 19 cases of non-syndromic little finger polydactyly. Patients were 13 males and 6 females, and anomalies involved 5 right, 6 left, and 8 bilateral hands. Thirteen cases had other anomalies associated with their extremities. One case showed an autosomal dominant trait. According to modified Swanson classification, 10 hands were classified into floating type and 17 hands were into others. Eleven hands out of 17 had well developed additional digit, and articulated with a MP joint of fifth metacarpal or had an extra metacarpal. An additional digit existed between ring and little fingers in one hand. In two hands, an additional digit branched out at the PIP joint. A surgery was done at an average age of 8 months. The extra digit was excised and abductor digit minimi muscle was transferred to the retained digit, if necessary. The surgical outcome was good except in the cases associated with other hand anomalies.

はじめに

多指症は発生頻度の高い先天異常であるが，本邦ではその大部分が母指多指症で，小指多指症の臨床報告はあまり多くない．症候群に伴わない小指多指症について，その臨床像および術後の機能につき検討したので報告する．

対　　象

1972年以降小指多指症として登録された患者は27名であった．症候群に合併した症例は8名で，Ellis-van Creveld症候群5名，Rubinstein-Taybi症候群2名，口唇口蓋裂に合併したものが1名であった．それら症候性の症例を除いた19名，27手を対象として，そのX線像および診療録を調べた．男13名，女6名で，右側5名，左側6名，両側罹患8名であった．日

Key words: little finger polydactyly（小指多指症），polydactyly（多指症），congenital anomaly（先天異常）
Address for reprints: Hitomi Makino, Department of Orthopedic Surgery, Higashi Nagoya National Hospital, 5-101 Umemorizaka, Meito-ku, Nagoya-shi, Aichi 465-0065, Japan.

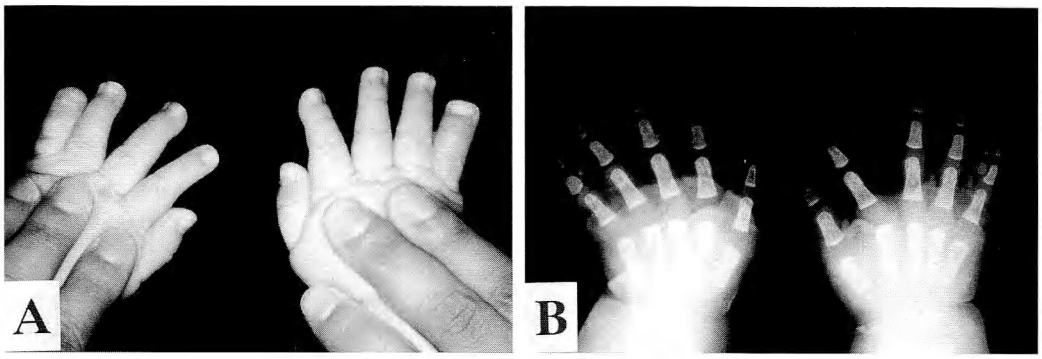

図1　症例1：両側小指多指症，中節骨分岐型

本手の外科学会手の先天異常分類における浮遊型は10手，その他は17手であった．17手の内訳は，尺側の過剰指が形成良好で，小指のMP関節と関節を共有しているか，固有の中手骨を有している型が11手，浮遊型との移行型が3手，多指が環小指間に介在する型が1手，中節骨分岐型が2手であった．

結　　果

当科に登録された母指・小指多指症471名のうち，非症候性の小指多指症は19名，4％であった．両側罹患例が8名，42％と高率で，13名，68％が手指や足趾の異常を合併していた．小指指節癒合症1名，環小指合指症1名，環指または小指PIP関節での尺屈変形2名，足の第1趾多趾症1名，第5趾多趾症8名，第2・3趾合趾症1名，第1・2趾合趾症1名であった．しかし，四肢以外の外表および循環器・消化器などの内臓器には異常がなかった．家系内発生は5名3家系にみられたが，うち4名2家系には同胞以外の患者を認めず，優性遺伝と考えられる症例は1名1家系であった．初回手術は平均8.2ヵ月で行った．浮遊型の1手は早期に結紮を行い，他は全例多指切除術を施行した．その他のうち小指外転筋が尺側の過剰指に停止している症例では外転筋移行術を行った．術後経過観察期間は平均4.3年で，浮遊型では小指機能に問題はなく，外転筋移行術を行った症例で外転筋力の低下が2例でみられた．小指の指節癒合症を合併した1例では，初回手術時，過剰指切除術および外転筋移行術を行ったが，その後，術前から存在した小指内転障害が進行し，固有小指伸筋腱を小指橈側のlateral bandへ移行する2次再建術を行った．また小指PIP関節の屈曲拘縮を認めた1例と，環指または小指PIP関節での尺屈変形を認めた2例に対し，変形矯正の目的でスプリントを作製した．

症　例　供　覧

症例1：男児．家族歴に特記すべき異常はない．両側小指多指症で中節骨分岐型である（図1）．生下時，さらに両側尺側に浮遊型の多指があったが，来院時には切除されていた．環小指合指症があり，また両側の第5趾多趾症と第1・2趾合趾症を合併していた．10ヵ月時に橈側の過剰指骨切除と指間形成を行った．術後8年ではDIP関節にわずかな屈曲制限を認めるが，握力は右13kg，左14kgと良好である．

症例2：女児．家族歴に特記すべき異常はない．両側小指多指症で左側はMP関節分岐型，右側は環小指間多指介在型である．両側環指PIP関節での尺屈変形を合併しており，小指PIP関節は可動性を認めない（図2）．9ヵ月時に両側多指切除術を行った．左は小指外転筋移行術を行い，右は環小指間の多指を切除した．術後，小指は指節癒合症のためPIP関節の可動性はなく，環指PIP関節での尺屈変形矯正のためスプリントを装着中である．

考　　察

小指多指症の発生頻度は人種間で差がみられ，黒人新生児の発生率は白人の約10倍であると報告されている[2]．欧米では多指症全体の20～40％を占めているが，本邦の報告例では多くても10％前後である[1]．欧米ではそのほとんどが浮遊型であるが，本邦ではその他に分類される尺側の過剰指が形成良好なタイプが比較的多く，当科の症例でも浮遊型10手に対して11手であった．母指多指症に比較すると，常染色体優性

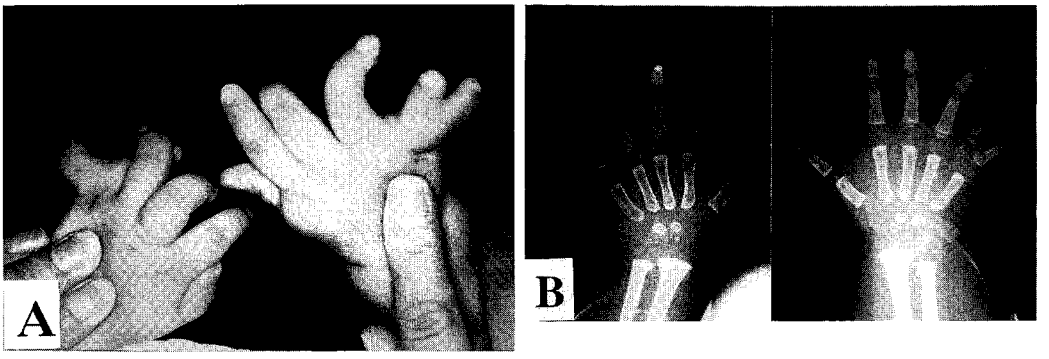

図2　症例2：両側小指多指症．左-MP関節分岐型，右-環小指間多指介在型
両側環指PIP関節での尺屈変形を認める．

表1　小指多指症の臨床像

	発生率*	Type	遺伝	両側罹患	多趾**
当科症例	4％	浮遊型10手 その他17手 (尺側形成良好11手)	優性遺伝1家系	9例	8例
本　邦	0～10％前後	浮遊型≦その他	常染色体優性遺伝あり	多い	多い
欧　米	20～40％	浮遊型≫その他	常染色体優性遺伝多い	多い	少ない

当科症例19名，27手と本邦および欧米報告例を比較した．
*：多指症全体に占める小指多指症の発生率（当科症例においては，母指・小指多指症全体に占める発生率），**：足の多趾症合併症例数．

遺伝と考えられる家族発生例が多いとの報告もあるが，欧米よりその頻度は少ない．当科症例では優性遺伝と考えられる症例は1例であった．同胞発生の4例2家系は常染色体劣性遺伝の可能性がある．いずれの人種でも共通して両側罹患例が多く，当科症例でも19名中8名が両側例であった．小指多指症は先天異常症候群の一症候としてみられる場合があるため，合併症の発見と治療が問題となる．今回検討の対象とした非症候性と考えられる症例でも，四肢の異常を高率に合併しており，特に足の多趾症合併は本邦でも多数の報告がある[1]（表1）．しかし，当科の症例でみる限り，非症候性の小指多指症では，その他の外表奇形や内臓器の異常を合併する可能性は少ないと考えられる．小指多指症は1922年Sverdrupが，尺側の過剰指が形成良好で，小指のMP関節と関節を共有しているか，固有の中手骨を有している型をType A，浮遊型をType Bに分け，この分類が広く用いられてきた[3]．しかし，当科の症例においてもType A，Type B間の移行型と考えられるタイプや，まれではあるが中節骨で分岐するタイプも存在するため，日本手の外科学会手の先天異常分類マニュアルにしたがった分類が適していると考える．術後経過は，小指外転筋の移行に注意すればMP関節または中手骨分岐型であっても，機能的に問題となることは少ない．しかし，小指の形成異常，環指または小指の尺屈変形など小指多指症以外の手指異常を合併する症例では，術後に進行する変形に対して2次再建やスプリントを使用する場合があり，経過観察を要すると思われる．

結　　語

1. 非症候性の小指多指症症例数は，当科における母指・小指多指症症例数の4％を占めていた．
2. 優性遺伝と考えられる症例を1家系に認め，劣性遺伝の可能性のある症例を2家系に認めた．
3. 非症候性の小指多指症においても，両側罹患および足の多趾症を含む四肢の合併異常を高率に認めたが，四肢以外の外表および内臓器には異常がなかった．
4. 術後経過はおおむね良好であるが，小指多指症以外の手指異常を合併する症例では経過観察が必要

である．

文　　献

1) 阿部宗昭：小指側多指症の病態と治療，津下健哉編，整形外科 Mook No.35 手の先天異常，東京，金原出版：252−273, 1984.

2) Light TR : Little finger polydactyly, In : Green DP, ed. Green's operative hand surgery, 4th ed. New York, Churchill Livingstone : 461−464, 1998.

3) Sverdrup A : Postaxial polydactylism in six generations of a Norwegian family. J Genet, 12 : 217−240, 1922.

日手会誌（J Jpn Soc Surg Hand），第16巻　第6号　783-786，2000

中手骨癒合症例の検討（B-1）

京都大学医学部整形外科学教室
池田　登・麻田義之
柿木良介・中村孝志
白菊園病院
上羽康夫

Clinical Study of Congenital Metacarpal Synostosis

Noboru Ikeda, Yoshiyuki Asada, Ryousuke Kakinoki
Takashi Nakamura
Department of Orthopaedic Surgery, Kyoto University School of Medicine
Yasuo Ueba
Shirokikuen Hospital

Five cases of congenital metacarpal synostosis in nine hands without another congenital anomaly of the ipsilateral hand are reported. Four of the cases involved bilateral synostosis between the fourth and fifth metacarpals and the remaining case was unilateral between the third and fourth metacarpals. The pedigree pattern of two of the bilateral cases, in which occurred in identical twins, suggested X-linked recessive inheritance. Eight of the nine affected hands were treated surgically. Longitudinal osteotomy of the fused metacarpal and insertion of an interposition were performed-in seven hands. A silicone block was used in four hands, a silicone block with a bone block in one, and PMMA bone cement in three. Corrective osteotomy and lengthening with an iliac bone graft were performed in one case. At long-term follow-up, the corrective position was maintained except in one case, but fusion of two metacarpals recurred. The cases that occurred in the twins were treated by longitudinal osteotomy, insertion of the PMMA bone cement, and corrective open wedged osteotomy with an iliac bone graft. At short-term follow-up, the function and appearance of the four hands were improved.

はじめに

中手骨癒合症は比較的まれな先天異常である．合指症，多指症，裂手など他の手の先天異常に合併する場合も多く，独立した手の先天異常の一疾患単位というより，ある先天異常の部分症とみなしている報告もある[6]．今回，当教室で経験した同側上肢に他の確立した先天異常を含まない中手骨癒合症例の臨床像と治療成績について報告する．

症例

症例は5例9手（全例男性）であった．4例8手は生後1年以内に当教室に紹介され，経過観察が行われていた．このうち経過観察のみが1手，手術を施行した症例は8手あった．手術時年齢は3～13歳（平均6歳9ヵ月），経過観察期間は1ヵ月～16年（平均5年8ヵ月）であった．経過観察時，3例はすでに骨端線が閉鎖した年齢に達しており，残りの2例は7歳で，初回手術後，1年であった．

Key words: congenital anomaly（先天異常），metacarpal（中手骨），synostosis（癒合症）
Address for reprints: Noboru Ikeda, MD, Department of Orthopaedic Surgery, Kyoto University School of Medicine, 54 Kawahara-cho, Shogoin, Sakyo-ku, Kyoto-shi, Kyoto 606-8507, Japan.

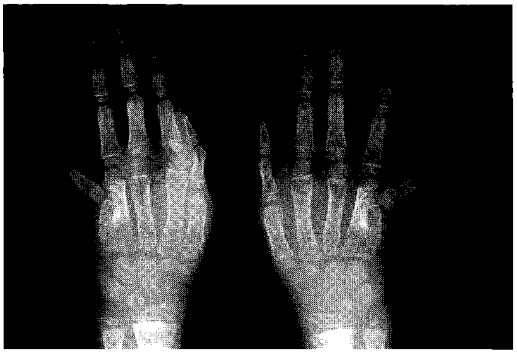

Fig. 1　Case 5 : Preoperative X-ray.

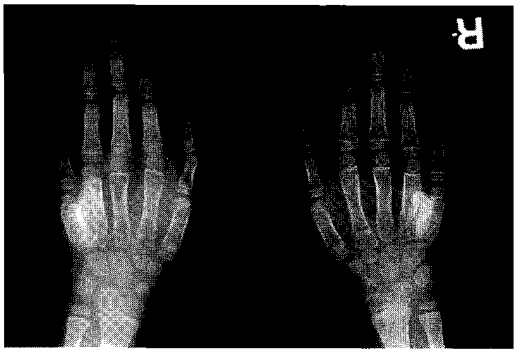

Fig. 2　One year after operation.

臨　床　像

癒合部位は第3-4中手骨が1手，第4-5中手骨が8手であった．Buck-GramckoとWood[1]の分類ではtype Iが1手，type IIが8手であった．遺伝形式は3例は単発例で，2例は伴性劣性遺伝と考えられた．合併先天異常は1例（第3-4中手骨癒合症）に多趾症を合併していた．指間部webの軽度上昇を認めた症例はあったが，同側上肢に他の先天異常を合併した症例はなかった．変形形態は癒合尺側指の外転位変形が8手で，内転位変形が1手であった．

手術法の概要

手術を行った8手のうち，7手はいずれも癒合部のみを切離し，スペーサーを挿入した．スペーサーとして用いた材料は4手がシリコンブロック，3手がPMMA骨セメント，再発した1手にはシリコンブロックに骨移植を併用した．小指の内転位変形を呈した1手は中手骨骨切りの後，腸骨骨移植術を行った．

症例1：両側第4-5中手骨癒合症．

3歳時，左4-5中手骨癒合部を切離，スペーサーとしてシリコンブロックを挿入した．右手は放置した．16年後，中手骨は再癒合しているものの，左小指の変形の矯正は維持されている．放置された右小指の中手骨骨頭は変形し，外転位変形は遺残している．しかし，両側とも第5中手骨の短縮は軽度である．

症例3：右第3-4中手骨癒合症．

10歳時，3-4中手骨癒合部を切離，シリコンブロックを挿入した．3年後，中手骨は再癒合し，中手骨間は再び近接化した．再手術として癒合部を再び切離し，癒合部の骨を用いて中手骨基部に骨移植，その遠位にシリコンブロックを挿入した．再手術後2年の現在，術前に認めていた環指の外転位変形は矯正され，環指の内外転も可能であり，環指の長さのバランスも良好である．

症例4：両側第4-5中手骨癒合症（症例4と5は一卵性双生児でその家族歴から伴性劣性遺伝と考えられた症例である）．

左小指は内転位変形を呈し，右小指は外転位変形を呈していた．6歳時，右第4-5中手骨癒合部を切離し，スペーサーとしPMMA骨セメントを挿入した．左手は環小指間の指間形成を行った後，7歳時，第5中手骨近位部でopen wedgeとして骨切りを行い，その間隙に楔状の腸骨を移植し，Kirschner鋼線で固定した．左手は手術後1ヵ月であるが，内転位変形は消失し，小指の長さのバランスも良好で，すでに骨癒合も得られている．右手は手術後1年で，小指の外転位変形は矯正され，現在のところ，中手骨は成長しており，再癒合傾向はない．

症例5：両側第4-5中手骨癒合症（Fig. 1, 2）．

両小指とも外転位変形を呈していた．6歳時右，その5ヵ月後に左第4-5中手骨癒合部を切離し，スペーサーとしてPMMA骨セメントを挿入した．右は手術後1年2ヵ月，左は8ヵ月ではあるが，小指の外転位変形は矯正され，中手骨は成長しており，再癒合傾向はない．

考　　察

中手骨癒合症における遺伝形式として，LerchやHabighorstらは常染色体優性遺伝の家系を，OrelやHolmesらは伴性劣性遺伝の家系を報告している．本邦では家族内発生の報告はあるが，その遺伝形式につ

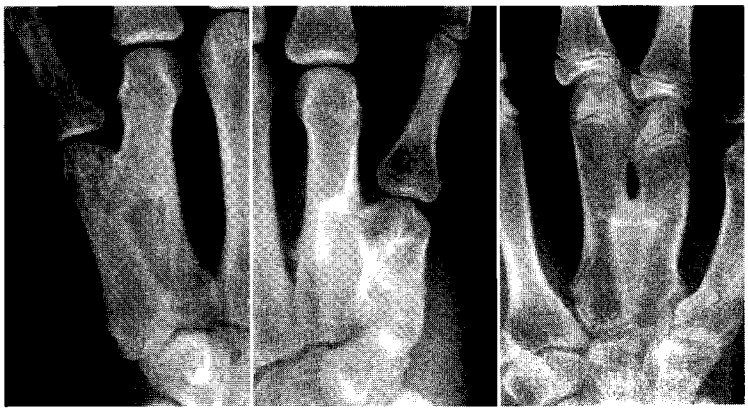

a　b　c

Fig. 3　Reccurent cases.
a : Case 1. 16 years after operation.
b : Case 2. 16 years after operation.
c : Case 3. 3 years after operation.

いては言及していない．症例4と5は母系の祖父と母系の従兄弟に同様の変形を有しており，母系を介していること，発生が全例男性であることから伴性劣性遺伝と推測した．

同側上肢に他の確立した先天異常を含まない中手骨癒合症例の病態としては，癒合尺側指の①変形（主に外転位変形，まれに内転位変形），②短縮（程度はさまざま），③MP関節の可動域制限，④内・外転機能の欠如の4つに分けられる．

治療は主に機能的観点からというより整容的観点から行われる場合が多い[1]．したがって治療対象は主に癒合尺側指の変形および短縮に対してである．MP関節の可動域制限に関しては，中手骨の癒合によりMP関節が亜脱臼位をとっていることが1つの原因と考えられ，変形を矯正することによりMP関節の適合性は改善し，可動域もある程度の改善は期待される．しかし，MP関節の拘縮の問題もあり，我々の症例では手術後，MP関節の可動域制限は改善していなかった．上記①，②に関する従来の報告は，変形矯正と同時に骨延長を行う方法および変形矯正のみを考慮した方法の2通りの考え方がある．前者は癒合部尺側の中手骨を横[1]，斜め[2]，楔状（症例4）などの骨切りを行い，腸骨骨移植を加えるもの，および創外固定器を用いて仮骨延長法を利用するもの[3)4)]などがある．後者は中手骨癒合部を切離し各種スペーサー（腸骨[1]，シリコン[5)7)]，人工骨，肋軟骨）をその間に挿入するものである．我々は原則として後者の方法を行ってきた．これら従来の報告の多くは短期成績で，長期成績に関する報告はほとんどない[3]．

我々の症例では，手術中，癒合した中手骨を分離するのみで全例変形の矯正が得られたが，シリコンブロック挿入の長期観察例（症例1，2，3）（Fig. 3 a, b, c）では，中手骨の遠位部で再癒合が生じていた．今回の結果からスペーサー挿入術では外観上の変形の再発は少ないものの，中手骨が成長する場合，罹患中手骨間にリモデリングが生じ，ある程度の再癒合は避けられないのではないかと考えられた．

スペーサーとして症例4と5で用いたPMMA骨セメントは手術中自由な形に形成可能であり，シリコンよりも高い強度をもち，Kirschner鋼線などによる固定も不要，手術後の外固定も不要という長所をもっている．スペーサー挿入のみなので長期的にはシリコンと同じく再癒合の可能性はあるが，手術中，より使いやすく，後療法でも患者の負担が少ないPMMA骨セメントは経過観察期間は短いが，現在のところ，有効なスペーサーであると考えている．

ま　と　め

1. 同側上肢に他の確立した先天異常を含まない中手骨癒合症例5例9手の臨床像および治療成績について報告した．
2. 中手骨癒合部切離＋シリコンブロック挿入術の長

期成績は罹患中手骨間にリモデリングが生じ，再癒合する危険性が高い．

3. 経過観察期間は短いが，PMMA骨セメントは手術中使いやすく，後療法でも患者の負担が少ないためスペーサーとして有用である．

文 献

1) Buck-Gramcko D, Wood VE : The treatment of metacarpal synostosis. J Hand Surg, 18-A : 565-581, 1992.
2) Hooper G, Lamb DW : Congenital fusion of the little and ring finger metacarpal bones. Hand, 15 : 207-211, 1983.
3) Horii E, Miura T, Nakamura, R, et al : Surgical treatment of congenital synostosis of the ring and little fingers. J Hand Surg, 23-B : 691-694, 1998.
4) Kawabata H, Yasui N, Che Y-H, et al : Treatment for congenital synostosis of the fourth and fifth metacarpals. Plast Reconst Surg, 99 : 2061-2065, 1997.
5) Miura T : Cogenital synostosis between the forth and fifth metacarpal bones. J Hand Surg, 13-A : 83-88, 1988.
6) Ogino T, Kato H : Clinical features and treatment of congenital fusion of small and ring finger metacarpals. J Hand Surg, 18-A : 995-1003, 1993.
7) Ueba Y, Seto Y : Congenital metacarpal synostosis treated by longitudinal osteotomy and placement of a silicone wedge. Handchir Microchir Plast Chir, 29 : 297-302, 1997.

日手会誌（J Jpn Soc Surg Hand），第16巻　第6号　787-792，2000

短合指症の治療成績

広島大学医学部整形外科学教室

富田善雅・生田義和
石田　治・市川　誠
宮島良博

The Treatment for Symbrachydactyly

Yoshimasa Tomita, Yoshikazu Ikuta, Osamu Ishida
Makoto Ichikawa, Yoshihiro Miyajima

Department of Orthopedic Surgery, Hiroshima University School of Medicine

Symbrachydactyly is classified as transverse deficiency among the hand anomalies.

We examined 18 cases (19 hands) from 1985 to 1998. The cases were 12 males and 6 females, involving 6 right hands, 11 left hands and 1 bilateral. Surgeries were performed at ages ranging from 6 months to 7 years.

In this paper, we report clinical appearances according to the modified Swanson classification, and discuss surgical treatment and problems encountered. Short webbed fingers were found in 12 hands, didactyly type in 6 hands, and monodactyly type in 1 hand.

For the short webbed finger type, all hands were involved syndactyly. Web plasty and free skin graft were performed on all hands of this type. The clinical results were satisfactory for cosmetic figure and functional findings. For the didactyly type, 3 hands were involved syndactyly, including 2 complex types. The time of surgery for simple syndactyly was 22 months after birth, while that for complex syndactyly was from 6 to 10 months after birth.

In the other didactyly type and monodactyly type cases, toe phalangeal transfer was performed. This method is useful for the stabilization of boneless finger stumps and partially aplastic digits.

はじめに

短合指症は骨原基の形成障害によると考えられる横軸性形成障害のなかに分類されているが，皮膚性合指と中節骨の低形成を主徴とする合短指型からすべての指骨を欠く全指欠損型までさまざまな病態を呈する．今回，これら短合指症の治療法とその問題点について検討を加えたので報告する．

症例および分類

1985年から1998年の14年間に当科で治療を行った18例19手について検討した．内訳は男性12例，女性6例，右6手，左11手，両側1例であった．これらの初回手術時年齢は6ヵ月～7歳であり，術後経過観察期間は11ヵ月～14年6ヵ月（平均7年3ヵ月）であった．Poland症候群として発現した症例は5例に認められた．

中央指列の中節骨の形成障害を中心とする手の骨格変化から日本手の外科学会手の先天異常分類[5]に準じて5型に分類した．すなわち，

1）Peripheral hypoplasia type（末梢低形成型）：末梢の骨の低形成がより優位で，末節骨の低形成や欠

Key words: symbrachydactyly（短合指症），web plasty（指間形成術），phalangeal transfer（足趾骨移植）

Address for reprints: Yoshimasa Tomita, MD, Department of Orthopedic Surgery, Hiroshima University School of Medicine, 1-2-3 Kasumi, Minami-ku, Hiroshima-shi, Hiroshima 734-8551, Japan.

損を伴うもの

2) Short webbed finger type（合短指型）：指の短縮に皮膚性合指を伴い，中節骨の短縮・欠損から基節骨の欠損まで伴うもの

3) Didactyly type（2指型）：示指から環指のいずれかの指列，あるいはこれら3指列の指節骨の全欠損が存在するもの

4) Monodactyly type（単指型）：示指から小指の指節骨がすべて欠損するものの，母指の指節骨は存在するもの

5) Adactyly type（無指型）：全指の指節骨がすべて欠損するもの

に分類した．

その内訳は末梢低形成型0手，合短指型12手，2指型6手，単指型1手，無指型0手であった．

結　　果

1．合短指型12例12手では，合指レベルが中節部より中枢のものは8手（67％），他の4手では指骨欠損が高度であるため，相対的な合指レベルの上昇を認めた．合指指間数は，1指間2手，2指間3手，3指間3手，4指間4手で，合指部位は，第1指間5，第2指間12，第3指間9，第4指間7であった．合指の部位別では，中央指列に多い傾向が認められた．全例皮膚性合指であり，指間形成・遊離植皮術が行われたが，全指間合指例には2回に分けて指間分離が行われた．初回手術時年齢は7ヵ月～7歳（平均1歳9ヵ月）であった．合指範囲と分離後の植皮面積が少量であるため，全例に指間形成と遊離植皮が行われ，整容面，機能面の改善が得られた．

Fig. 1　亜脱臼を呈したシリコンインプラント以後の置換例では軟部組織の縫着を確実に行うことで予防できた．

2．2指型6例6手において合指が認められたのは3例3手で，全例に指間形成が行われた．このうち2例は骨性合指で，他の1例は皮膚性合指であった．合指レベルは指骨形成障害のため全例中節部より中枢に認められた．合指指間数は1指間2手，3指間1手であり，合指部位は合指指間数が1指間の2例ではそれぞれ第1指間と第4指間であった．他の1例は中指の欠損のため第1・3・4指間に合指が認められた．骨性合指の2例はともに第1指間であり，分離手術に先立って血管撮影が行われ，組織拡張器を用いて指間形成を行った．また指骨形成障害が著しく合指が多数指間に及んだ例では，数回に分けて分離手術が行われた．

他の3例3手と骨性合指を認めた1例1手の合計4例4手に遊離足趾骨移植を行った．移植趾数は1趾1手，2趾2手，3趾1手（合計8趾）で移植には趾骨基節骨を用いた．移植部位では示指2手，中指4手，環指2手，採取部位は第2趾1，第3趾4，第4趾3であった．術後経過観察期間は1年～4年7ヵ月（平均3年2ヵ月）であった．低形成が中央指列を中心としている点と指全体のバランスを考えた整容面や対立指としての機能面から中指への移植が半数を占めた．採取部位では足の機能障害を考慮し，第1趾と第5趾を除く第2・3・4趾からの採取を原則としたが，さらにより障害の少ない外側趾を選択した．採取後の足趾基節骨欠損部にはシリコンブロックを挿入した．置換したシリコンインプラント8趾中2趾に亜脱臼を認め（Fig. 1），滑膜炎によると考えられる辺縁不整を1趾に認めた．亜脱臼を認めた2趾はともに第4趾のPIP関節側での亜脱臼であった．1例に術後2年2ヵ月時再手術が行われたが，調査時これらの問題例（3趾）に外見上の変形はなかった．MP関節の可動性はいずれの症例にも認められ，その可動域は50°～80°（平均66°）であった．移植骨の成長に関しては，移植骨が完全に吸収された症例はなかったが，成長軟骨板の閉鎖が1例2指（25％），変形や部分閉鎖が3例3指（37.5％）に認められ，1例を除いて長軸成長が認められ，健側比の47～115％（平均89％）であった．

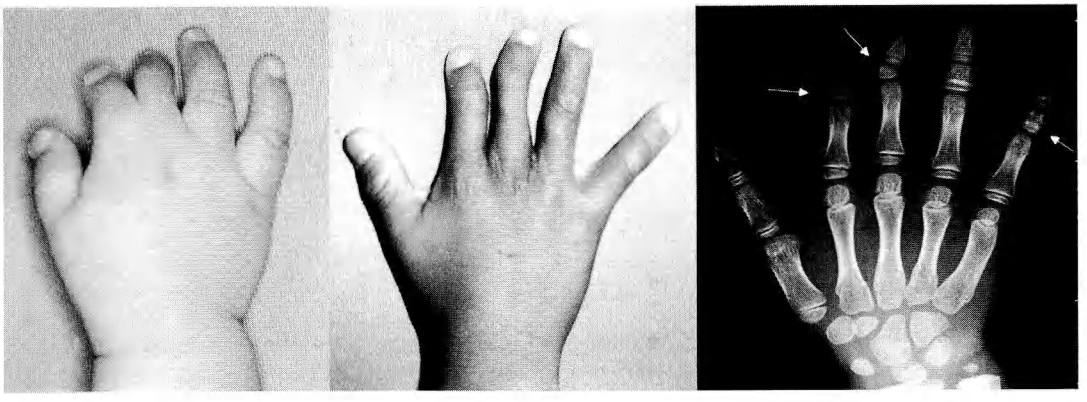

A　B　C

Fig. 2　症例1：合短指型
A：術前（生後9ヵ月時）.
B：術後（10歳時現在）．示・中指に残存変形が認められるものの，利き手として有用に使用されていた.
C：術後（10歳時X-P）.

初回手術時年齢は骨性合指の2例では生後6ヵ月と10ヵ月時（平均8ヵ月）で，皮膚性合指の1例では生後1歳10ヵ月時に分離手術を行った．骨性合指の分離では後の変形とその機能障害の危惧から，皮膚性合指例に比べより早期の分離手術が行われた．遊離足趾骨移植例の初回手術時年齢は生後8ヵ月～1歳5ヵ月（平均11ヵ月）であった．手術時期は生後6ヵ月以降のできるだけ早期を目標とし，初診の遅れた1歳5ヵ月例を除くと平均手術時年齢は生後9ヵ月であった.

3．単指型1例1手では，正常な母指以外の示指から小指は癖痕指（豆状指）であった．第2・3・4趾基節骨を用いて中・環・小指に遊離足趾骨移植を行った．MP関節は全指で可動性を有しその自動可動域は60～85°（平均73°）であった．移植骨に関しては，成長軟骨板は全指で開存が認められ，小指への移植骨成長は良好であったが，他指の骨幹端にわずかに杯状変形が認められた．初回手術時年齢は生後1歳6ヵ月で，術後経過観察期間は11ヵ月であった.

症　例

症例1：合短指型（Fig. 2）．生後9ヵ月時に第2指間形成・遊離全層植皮・中指中節骨矯正骨切り術が，生後12ヵ月時に第3指間形成・遊離全層植皮が行われた．植皮には鼡径部皮膚が用いられ，良好な生着が得られたが，掌側皮膚との色調不一致が認められた．術後10年の現在，示指と中指の中節部を中心に指骨の低形成と変形の残存が認められるものの，利き手として有用に使用されていた.

症例2：2指型（Fig. 3）．中央指列の形成障害で中指欠損例である．生後8ヵ月時に第3趾基節骨から遊離足趾骨移植が行われた．術後4年2ヵ月の現在，移植骨の成長は良好に認められ，骨性支持の向上により物体把持機能は良好である．今後は整容面の改善を目的に指骨延長を計画している.

考　　察

短合指症はその形成障害の重症度によりさまざまな病態を呈する疾患である．したがって，その再建には個々の症例ごとにその病態が考察され，手術時期や手術法が選択されていく.

合指分離に関しては，形成障害の軽度例での合指レベルはPIP関節より近位で皮膚性合指であるため，多数指に及ばなければ一期的に分離手術が行える．手術は指間部の形成と分離後の皮膚欠損部の被覆に主眼が置かれ，特に指間部の被覆にはその性格上局所皮弁が優れており，Bauer法[1]あるいはBauer法に準じた分離手術を選択している．これらの分離法で現在までの症例は十分に対応可能であった．一方，形成障害が中等度以上で指骨低形成のため合指レベルの上昇が認められる症例では，手指の血行動態を確認するため分離手術に先立ち血管撮影を行った．その結果，指動脈は低形成にとどまらず欠損例も少なからず認められ，こ

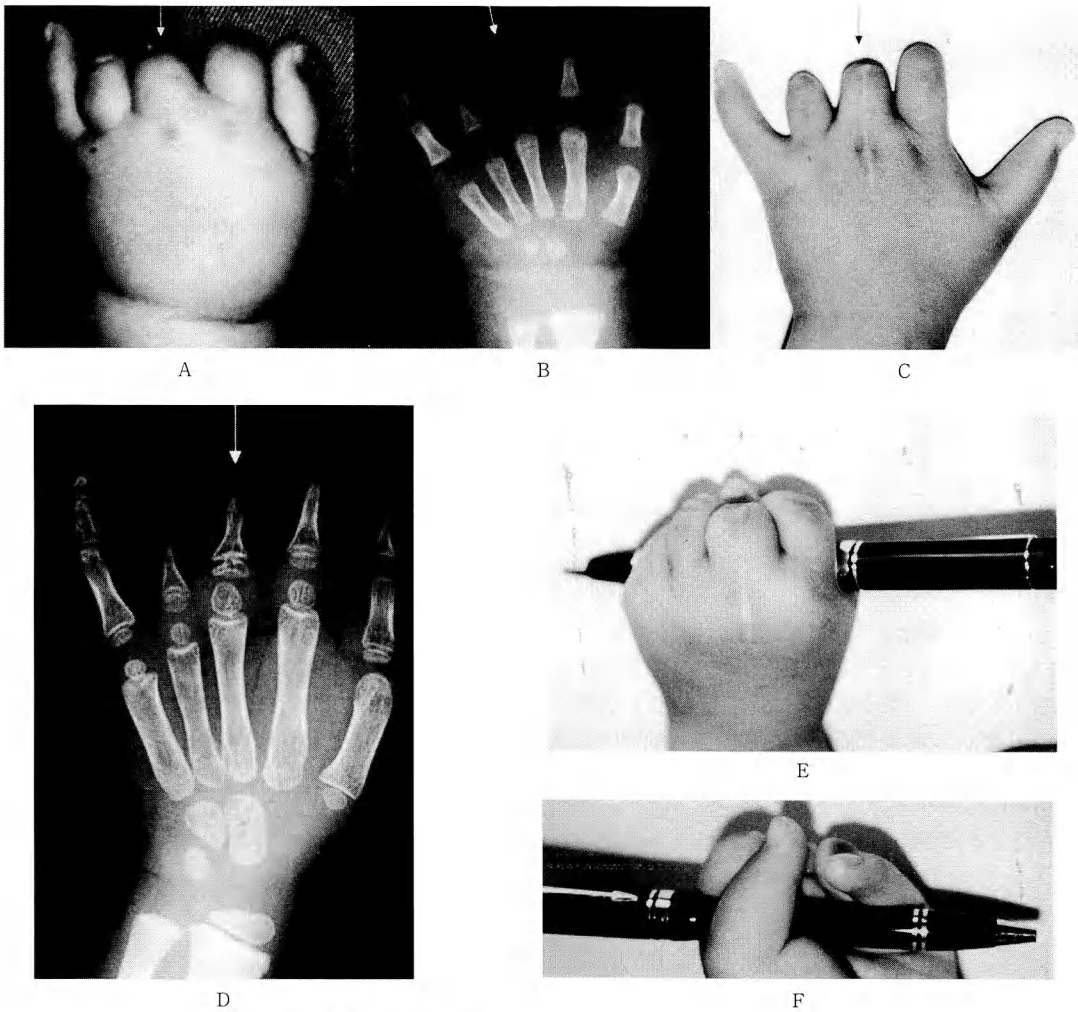

Fig. 3 症例2：2指型
A：術前（生後8ヵ月時）．中指の指骨欠損を認める．
B：術前（生後8ヵ月時X-P）．
C：足趾骨移植術後（4歳8ヵ月時）．
D：術後（4歳2ヵ月時X-P）．移植骨成長は良好．
E，F：術後（4歳2ヵ月時）．物体把持機能は良好．

のような症例には二期的な分離手術を行ったが，安全で確実な分離手術が可能で術後重篤な循環障害を起こすことはなかった．造影所見では，その指骨の欠損や低形成と一致して固有掌側指動脈や総掌側指動脈や動脈弓の形成障害や欠損が認められた[2]（Fig. 4）．これら血管の形成障害の所見は短合指症の成因が血管障害ではなく，骨原基の形成障害に伴い骨およびその周囲組織の低形成をきたし手の形成障害が発生したことを強く示唆する所見と考えられた[4]．

手術時期は骨性合指例の場合，特に末節骨レベルでの合指では弯曲や屈曲変形となり，その変形は成長とともに増悪する．後の機能障害を考えた場合，6ヵ月～1歳前後の早期の分離が適当であると考える．皮膚性合指例では，それ以降の1歳前後から2歳頃を至適分離時期と考えているが，手の正常な機能発達のため手の機能が完成するといわれる生後6～24ヵ月以内に

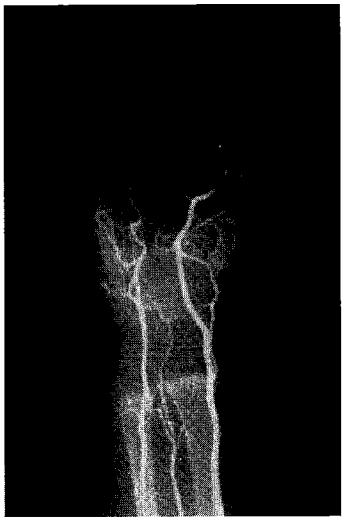

Fig. 4　2指型，血管撮影所見
手掌部動脈弓は中央部で欠損している．母指示指には骨性合指があり両者間の固有指動脈は1本である．

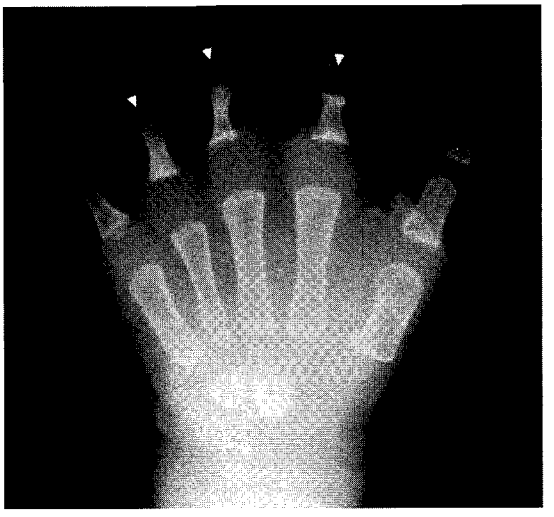

Fig. 5　2指型
示中環指の遊離足趾骨移植術後1年．示指への移植骨先端部の一部に骨吸収像を認める．

行いたい．

遊離植皮に関しては，単径部から採皮を行ったものは後に色素沈着を残し，足関節内果部のものが，より手掌皮膚との色調の適合性は良好であった．最近の症例では足関節内果部を採皮部として遊離植皮を行っている．また植皮面積が多く両側から採取することもあるが，通常の指間分離では同部位からの遊離植皮で十分に対応可能であった．

骨延長に関しては，小児は骨形成能が旺盛であるため延長器を用いて漸次延長する化骨延長法を行っている．中手骨延長では主に手掌の獲得と対立指の形成を目的に行われ整容面，機能面の改善が得られた．指骨延長では，整容面の改善が得られるものの，近接関節の可動域減少による把持機能障害に問題を残した．

遊離足趾骨移植に関しては，自験例では骨性支持と平均66°のMP関節の可動性が獲得でき，また移植骨にも平均89％の縦軸成長を認めた．手術時期はこれまでの実験的結果[3)6)]を踏まえ，6ヵ月以降のできる限り早期としている．しかし，生後10ヵ月以降に遊離足趾骨移植を行った2例にも，移植骨成長は認められた．骨吸収は移植骨先端から始まる傾向があり，骨膜の付着した骨幹部や掌側板など軟部組織の多い近位側に比べ，関節軟骨のみにおおわれた先端部は血行再開が遅れ，結果的に移植骨は先端部から吸収され先細りを認めるのではないかと推察した（Fig. 5）．移植骨の軟部組織の状態や移植床の状態が血行再開に関与しているのでないかと考えられた．また，同一症例内の移植骨成長を比べた場合，問題なく骨成長が行われる指と変形や骨吸収に陥る指がある．変形や骨吸収に陥る指の多くは中央指列への移植指であり，短合指症が中央指列を中心とする横軸性形成障害であることと考え合わせると，その動静脈の形成障害が移植指の血行再開に影響している可能性が考えられた．足趾骨移植は微小血管外科のような煩雑な手技を必要とせず，移植骨の骨成長が期待できる点で指欠損例に対する再建術式として有用と考える．

ま　と　め

1. 短合指症の軽症例では通常の指間形成により良好な整容面，機能面の改善が得られるものの，重症例では分離に先立ち血管撮影による循環動態の確認の後，複数回の分離手術を要する症例が多かった．
2. 残存指骨の骨延長により手掌の獲得および整容面の改善が得られた．
3. 遊離足趾骨移植は，骨性支持と関節可動域が得られ高度障害例の手指機能再建法として有用な術式と考えられた．

文　　献

1) Bauer TB, Tondra JM, Trusler HM : Technical modification in repair of syndactylism. Plast Reconstr Surg, 17 : 385-392, 1956.
2) 北山吉明，塚田貞夫：奇形手の動脈分布所見—縦列形成異常の動脈分布形式—．日手会誌，5 : 795-798, 1988.
3) 村岡　博，生田義和：成長帯を含む自家骨遊離移植における骨成長能力—年齢的因子について—．臨整外，21 : 1137-1144, 1986.
4) 泉類博明：短合指症の病態と治療．整形外科MOOK, 35 : 274-290, 1984.
5) 手の先天異常分類マニュアル：日手会誌，13 : 455-467, 1996.
6) 吉沢　浩，Mohammed ER，土田浩之：足趾骨移植に伴う骨端軟骨の成長に関する研究．日手会誌，11 : 698-703, 1995.

日手会誌（J Jpn Soc Surg Hand），第16巻　第6号　793-796，2000

合短指症の治療における骨延長の経験

東京慈恵会医科大学形成外科学講座
宮　脇　剛　司・里　見　嘉　昭
栗　原　邦　弘
富士市立中央病院形成外科
平　川　正　彦
東京厚生年金病院形成外科
増　沢　源　造

Bone Elongation in the Treatment of Synbrachydactyly

Takeshi Miyawaki, Yoshiaki Satomi, Kunihiro Kurihara
Department of Plastic and Reconstructive Surgery, The Jikei University School of Medicine
Masahiko Hirakawa
Department of Plastic and Reconstructive Surgery, Fuji City Central Hospital
Genzo Masuzawa
Department of Plastic and Reconstructive Surgery, Tokyo Koseinenkin Hospital

In order to improve volar pinch function of hand in patients with symbrachydactyly, we have conducted various attempts to elongate metacarpal bone by bone grafting and distraction lengthening. Seven patients with symbrachydactyly of the hand, 5 males and 2 females, were made to improve the palmar pinch function. These patients were operated at the age of 4 to 20 years. Bone elongation was made by bone grafting in 3 patients and by distraction lengthening in 4. The bone was grafted in the first metacarpus in 1 patients, 5th metacarpus in 2, and the little finger base in 1. Distraction lengthening was made on the 5th metacarpus in 1 patient and the 4th and 5th metacarpus in 3. Postoperative bone elongation rates, growth disturbance and sensory function were evaluated.

Volar pinch function was improved in all patients. Bones were lengthened by 5 to 12 mm (mean: 8.3 mm) with a mean prolongation rate of 120 percent in the group of bone grafting. Bone distracting period were from 4.5 to 7 weeks (mean: 5.3 weeks). The bone distraction device was removed in 12.3 weeks after the surgery on the average. Bones were lengthened from 20 to 28 mm (mean: 22.3 mm) with rates of 150 to 215 percents (mean: 181.5 %).

We could obtain an effective metacarpal bone elongation not only by bone grafting but distraction in patients with symbrachydactyly of the hand. Distraction was apparently more effective than bone grafting, however it required a longer treatment period. Improved fingers retained their sensory function intact and they played an effective role in volar pinch activity. We suggest that it is important to 1) conduct lengthening for about 5 weeks, 2) limit the bone elongation to 25 mm or less and 3) prevent retraction, a device should be removed no earlier than 7 weeks after the completion of elongation.

Key words: synbrachydactyly（合短指症），bone elongation（骨延長），opponence plasty（対立機能再建）
Address for reprints: Takeshi Miyawaki, MD, PhD, Department of Plastic and Reconstructive Surgery, The Jikei University School of Medicine, 3-25-8 Nishishinbashi, Minato-ku, Tokyo 105-0003, Japan.

は じ め に

手の先天異常の治療において，合短指症や先天性絞扼輪症候群に対しては指間形成，皮弁形成術，断端形成術などが行われているが，指の形成不全が高度の場合には把持機能再建のための指延長が必要となる[2)3)15)]．我々は過去30年間に合短指症例の手指掌側pinch機能再建を目的として中手骨や指骨の骨延長を行ってきた．今回，骨延長目的に骨移植や仮骨延長法を行った合短指症7症例の術後成績について検討したので報告する．

対象および方法

1968年4月から1998年10月までの過去30年間に当科で手指対立機能再建の目的で骨延長を行った合短指症7症例について検討した．その内訳は男性5例，女性2例で，手術時年齢は4～20歳であった．骨延長法は骨移植が3例と創外固定器を用いた仮骨延長4例であった．骨移植部は第1中手骨1例，第5中手骨2例，小指基節部1例であった．仮骨延長は第5中手骨の延長を1例，第4・5中手骨の同時延長を3例に行った．これらの症例について術後の骨延長率，非延長骨に対する延長骨の成長障害の有無，延長指の知覚について検討を行った．

結　　果

全例に手指掌側pinch機能の改善が得られた．骨移植例の移植骨は移植可能な最大の長さとし，中手骨長の約1/4長の腸骨移植を行った．骨延長距離は5～12 mm（平均8.3 mm）であり，骨延長率は平均120％であった．骨移植4例のうち3例が骨端線閉鎖後の症例であり，成長との関係は検討しえなかった．経過中に延長距離の後もどりは認められず，延長指の知覚障害も認めなかった．

仮骨延長例の延長期間は4.5～7週（平均5.3週）であった．術後12.3週で骨延長器を抜去した．骨延長距離は20～28 mm（平均22.3 mm）であった．仮骨延長後2年以上経過観察しえた2症例では延長骨の成長障害はなく，延長指の知覚障害を認めなかった．

症　　例

1．骨移植例

症例1：20歳，女性．中央列の低形成を伴う左合短指症の症例に対し，第1中手骨末梢部と末節骨中枢部を切除後，第1中手骨末梢に12 mmの腸骨片を挿入した．第5中手骨に対しては尺側の皮切から中手骨を骨切りし，骨切り部に10 mmの腸骨移植を行った．術後4ヵ月，骨吸収による短縮を認めなかった（Fig. 1）．

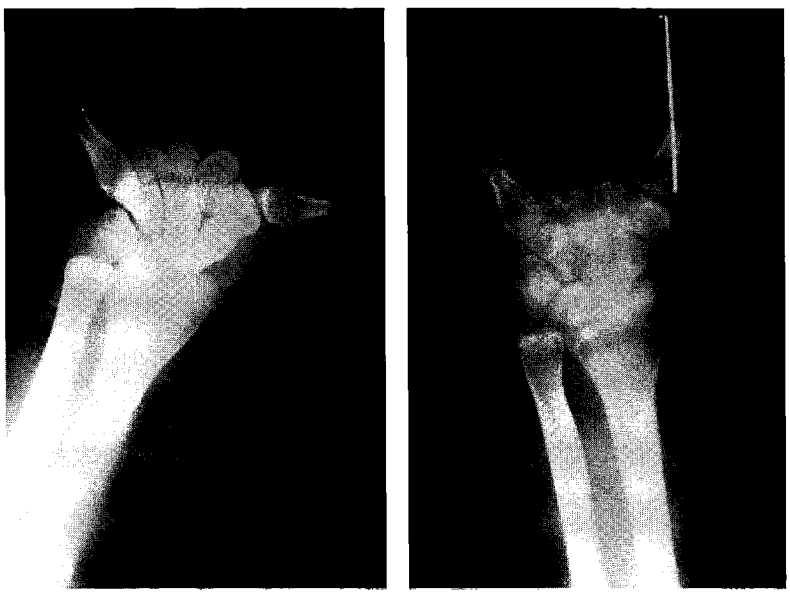

Fig. 1　骨移植例；症例1；20歳，女性
a：左合短指症に対し腸骨移植を行った．
b：術後4ヵ月，後もどりを認めない．

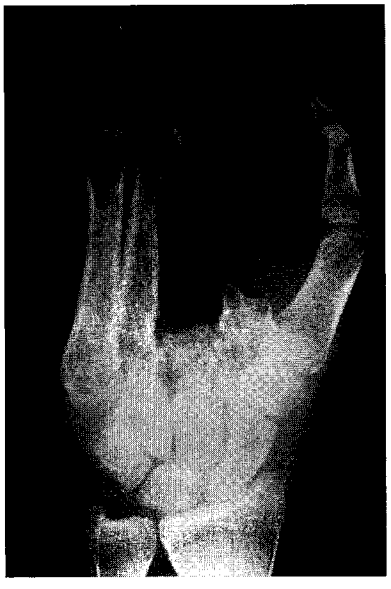

Fig. 2 骨延長例：症例2：7歳，男児
a：第4，5中手骨の低形成を伴う左合短指症に対し，第4，5中手骨を同時に延長した．
b：術後11年の現在，骨成長に障害を認めない．

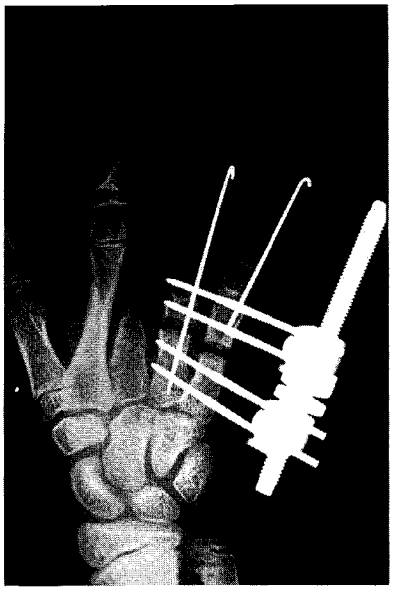

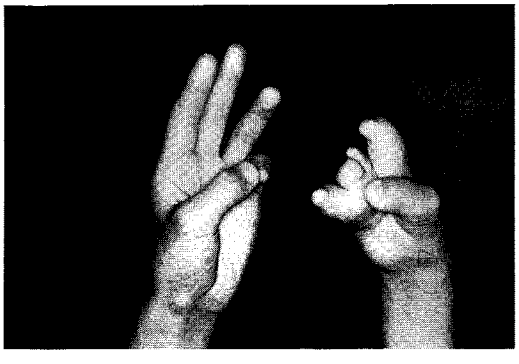

Fig. 3 骨延長例：症例3：11歳，男児
a：右第4，5中手骨の低形成を伴う右合短指症に対し，第4，5中手骨を同時に延長した．
b：術後4ヵ月，母指対立による第4中手骨頭部との把持機能が獲得された．

2．創外固定器による仮骨延長

症例2：7歳，男児．環，小指の低形成を伴う左合短指症に対し，第4，5中手骨に創外固定器を装着し仮骨延長を同時に行った．骨延長期間は4.5週，12週で延長器を抜去した．骨延長距離は第4，第5中手骨ともに20 mm，延長率はそれぞれ200％，177％であった．術後11年の18歳の現在，骨成長は障害されることなく第1中手骨と同等の成長が認められた（Fig. 2）．

症例3：11歳，男児．右合短指症に対して第4，5中手骨を同時に仮骨延長を行った．骨延長期間は4.5週，10週で延長器を抜去した．骨延長距離は第4中手骨23 mm，第5中手骨20 mm，延長率はそれぞれ172％，150％であった．術後4ヵ月，母指対立による第4中手骨頭部との掌側pinchが可能となった（Fig. 3）．

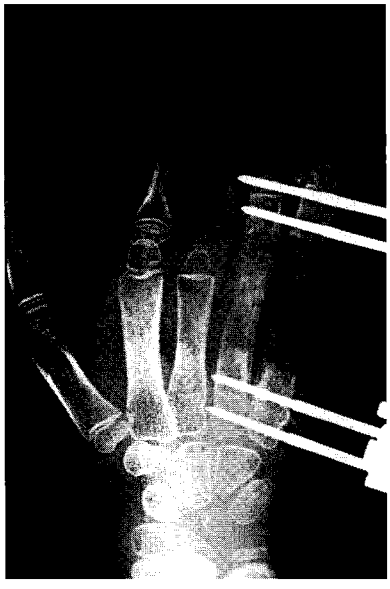

Fig. 4 症例4：6歳，女児
右合短指症に対し第4，5中手骨の同時延長を行った．延長期間中に第4，5中手骨骨幹部に骨折を生じた．

考　　察

1．骨延長法の比較

合短指症の中手骨延長は骨移植，仮骨延長法の両者において手指対立機能再建に有効な方法と考えられた．仮骨延長法は治療期間が長期にわたる弊害はあるが，骨延長効果は骨移植法より明らかに優れていた．合短指症において掌側pinch機能再建を目的とした骨延長術の適応症例の数は少ないが，母指との対立位を考慮した手指把持機能の獲得のために骨延長を行うことは有効な手技と考えられた．特に長い延長距離を必要とする症例には，仮骨延長法はきわめて有用であった．再建指は本来の知覚を失うことはなく，pinch動作での延長指の有用性は高いと考える．

2．合併症

骨延長における合併症としては仮骨延長法による骨延長期間に骨折を生じた症例を経験した（Fig. 4）．症例は6歳，女児．右合短指症に対して第4，5中手骨の同時延長を行った．延長6週間目に第4，5指に骨折が生じた．延長距離が28 mmと大きかったことが骨折の原因と考えられた．本症例では中手骨骨折部をKirschner wireを髄内釘として固定した．骨癒合が得られ，仮骨延長部の横径も十分に確保されたため内固定後6週でwireを抜去した．Matev法[6]では1日の骨延長距離は1～1.5 mmとされ，加藤ら[4]は先天異常指の延長の場合は1日0.5 mmが望ましいと報告している．我々の仮骨延長症例の検討結果から，骨折などの合併症がなく安全に骨延長を行うための条件は次の3点に要約された．①延長期間は約5週間，②延長距離は25 mmを超えないこと，③骨延長終了後7週間の創外固定を行い後もどりを予防することであった．

3．仮骨延長症例の長期成績

我々の行った仮骨延長法による骨延長症例の中で術後11年間の経過を観察しえた症例を経験した（症例2）．術後11年の現在延長骨は非延長骨と変わることなく成長し，骨軸の弯曲や骨幹部の狭小化も認めなかった．仮骨延長法は延長骨の成長発達を障害することなく骨延長を安全に行いうる方法であることを確認した．

ま　と　め

過去30年間に当講座で手指掌側pinch機能の改善を目的に骨延長を行った合短指症は7例であった．仮骨延長法は治療期間が長期にわたる弊害はあるが，骨延長効果は骨移植法より明らかに優れていた．仮骨延長後11年間経過観察しえた症例では骨成長障害，知覚障害もなく術後に獲得された手の把持機能は維持されていた．仮骨延長中に延長部に骨折を合併した症例を経験したが，延長率に原因があると考えられた．

なお，本論文の要旨は第42回日本手の外科学会（東京）で報告した．

参　考　文　献

1) 平川正彦：Symbrachydactylyを中心とした手先天奇形の鑑別と診断．慈恵医大誌，103：91-109, 1988.
2) 平川正彦：先天異常手に対する早期骨移植術．形成外科，35：745-753, 1992.
3) 梶　彰吾，難波雄哉，土田　廣：先天異常手における骨延長器を用いた指延長術．形成外科，31：408-416, 1988.
4) 加藤博之，荻野利彦，三浪明男　他：先天奇形手に対する指延長術の経験．日手会誌，7：141-147, 1990.
5) 増沢源造，平川正彦，里見隆夫　他：手先天異常の指延長．形成外科，14：138-142, 1981.
6) Matev IB：Thumb reconstruction through metacarpal bone lengthening. J Hand Surg, 5：482-487, 1980.

日手会誌（J Jpn Soc Surg Hand），第16巻　第6号　797-800，2000

小児の先天異常手に対する骨延長術の治療経験

広島大学医学部整形外科学教室
松野尚弘・生田義和
石田　治・市川　誠
広島手の外科・微小外科研究所
木森研治

Bone Lengthening in Congenital Hand Conditions

Takahiro Matsuno, Yoshikazu Ikuta, Osamu Ishida
Makoto Ichikawa
Department of Orthopedic Surgery, Hiroshima University School of Medicine
Kenji Kimori
Hiroshima Hand and Microsurgery Center

Although bone lengthening is frequently performed to treat limb-length discrepancies, it is not common to lengthen phalanges and metacarpal bones in the hands to treat congenital deficiencies. In this study, we investigated the usefulness of bone lengthening in congenital hand deficiencies.

Starting in 1990, bone lengthening was carried out to correct congenital hand deficiencies including constriction band syndrome, synbrachydactyly, hypoplasia of the little finger, brachydactyly, and cleft hand. The patients' ages at the time of lengthening ranged from 1 to 13 years. A total of 11 patients underwent lengthening of a total of 17 different bones. All bones were lengthened using Ikuta's distraction apparatus. The average length of distraction was 11 mm. Sixteen metacarpals and phalanges were lengthened using the callotasis method. Bone grafting from the illiac crest was performed after distraction due to insufficient consolidation in one cleft hand patient. The mean follow-up period was 29 months.

No patient showed growth disturbance after distraction. Almost all patients were satisfied with the cosmesis. We conclude that bone lengthening is a method worth considering for reliable correction of congenital hand deficiencies.

はじめに

骨延長術は広く行われるようになっており，小児の手指に対しての骨延長術の報告も散見される．今回著者らは小児の先天異常手に対する骨延長術の適応と問題点について検討したので報告する．

対象と方法

1990年から1998年までに，当科で骨延長を行った，骨端線が未閉鎖の先天異常手は11例17骨であった．症例の内訳は男児6例，女児5例で，手術時年齢は1～13歳であった．適応とした疾患は絞扼輪症候群4例，短合指症3例，尺側列形成不全2例，中手骨短縮症1例，裂手症候群1例であった．6例で同時に複数骨延

Key words: bone lengthening（骨延長），child（小児），congenital deformity（先天異常）
Address for reprints: Takahiro Matsuno, Department of Orthopedic Surgery, Hiroshima University School of Medicine, 1-2-3 Kasumi, Minami-ku, Hiroshima-shi, Hiroshima 734-8551, Japan.

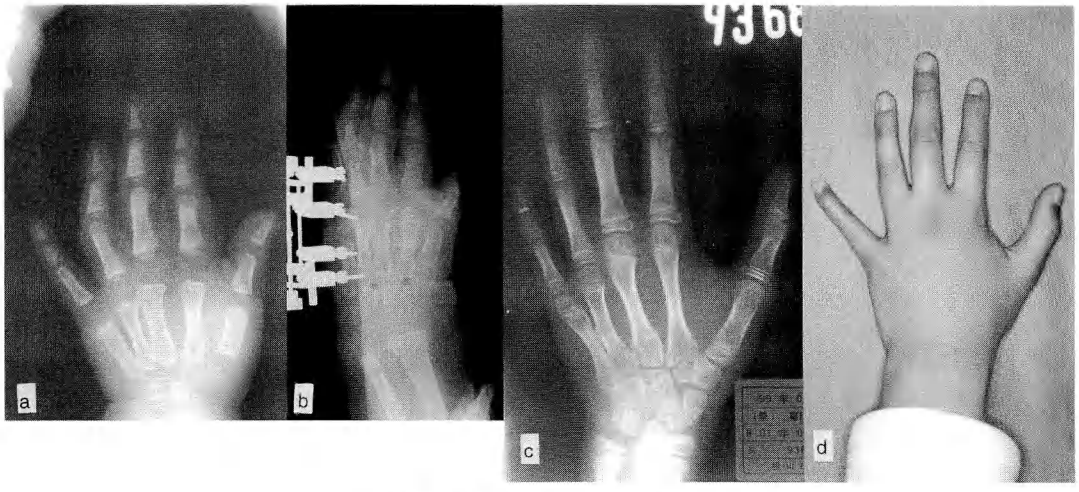

図1　女児，左尺側列形成不全
a：1歳時，骨延長前．
b：小指中手骨骨延長．
c：術後9年X線像．
d：術後9年左手．

長したので，延長指は示指2指，中指6指，環指5指，小指4指で，延長部位では6中手骨，7基節骨，4中節骨となる．延長方法は原則として仮骨延長を行っており，これが10例16骨，延長中にスクリューが抜け，再延長となった11歳女児の裂手症候群例では治療期間の短縮を本人と家族が希望したので，持続延長後骨移植を行った．延長固定器は全例に生田式延長固定器を使用した．ピンの刺入方法は貫通ピンで使用した症例が3例7骨，片側ピンで使用した症例が8例10骨であった．延長量は3～20 mm，平均10 mmであり，延長率にすると25～140％，平均62％となる．創外固定装着期間は持続延長後骨移植を行った症例では19日であり，仮骨延長を行った症例では37～134日，平均79日，healing indexは41～147日/cm，平均91日/cmであった．術後経過観察期間は1年4ヵ月～9年，平均2年5ヵ月で，追跡時の検討項目として，機能的改善点および問題点，整容的不満点をそれぞれアンケート形式で調査した．さらに延長の骨長軸成長への影響の調査としてX線写真での骨端線の検討および成長動態として骨長をX線写真で延長終了時と調査時で計測した．

結　　果

アンケート調査の結果では手指の延長，手掌の拡大で機能的不都合が出現した症例はなかったが，劇的な機能的改善を示した症例もなかった．そのなかで改善点としてあげられたことは，物をとるとき引っかけやすくなった（小指基節骨延長を行った5歳女児の絞扼輪症候群），大きくなった手掌で脚との間で物を挟みやすくなった（第2・3中手骨骨延長を行った1歳男児の短合指症）などがあげられた．整容的には全例指長あるいは手掌の拡大が獲得できたことを評価していた．しかし，一時的に手掌が大きくなったが，その後，体は大きくなっていくのに手だけ大きくならない（第2・3・4中手骨骨延長を行った5歳男児の短合指症）と答えた症例があり，手術適応時期決定の難しさを考えさせられた．

追跡時のX線写真所見では骨端線の開存している例が9骨であり，長軸成長動態でも2～14 mmの長軸成長を認めた．経過中に成長終了に伴って骨端線の閉鎖した例は4骨であり，X線計測上では長軸成長はなかった．骨端線の確認できた例で骨端線が早期閉鎖したと考えられる症例はなかったが，4骨は骨端核の出現がなくX線写真では成長軟骨の状態が不明であった．

症　　例

症例1：左尺側列形成不全，女児（図1a）．1歳時に

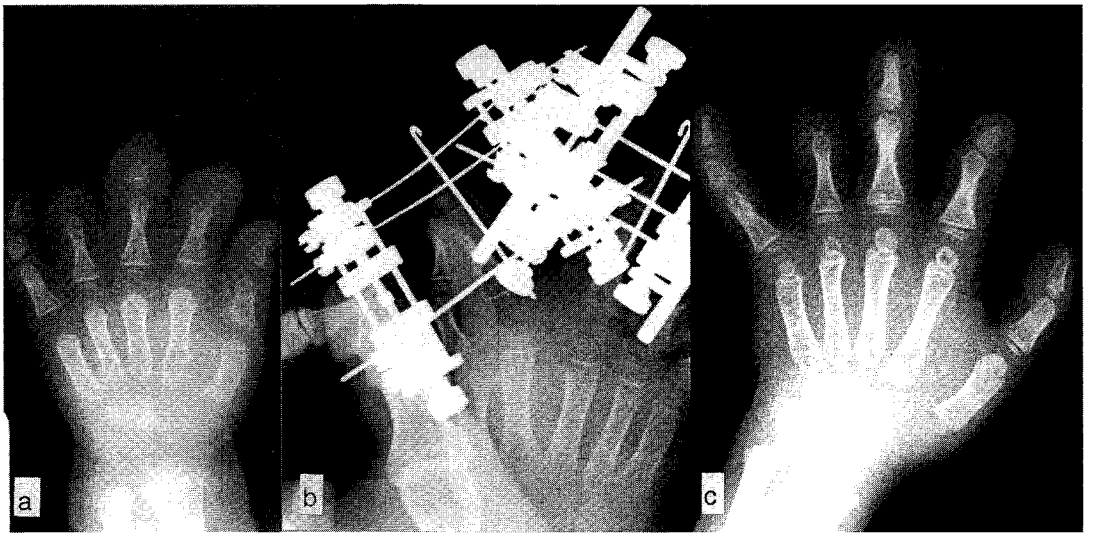

図2　男児，左絞扼輪症候群
a：3歳時，骨延長前．
b：示中指中節骨骨延長．
c：術後1年4ヵ月．

小指中手骨を9 mm（35％）骨延長行った．指節骨の低形成を考えて第4中手骨より大きく延長した（図1b）．術後9年の現在，X線上骨端線は確認でき，中手骨は延長終了時より16 mm（40％）長くなっている．しかし，隣接する中手骨と比較すると相対的に延長直後より短くなっており，成長速度は明らかに小さい．今後まだ長軸成長が続くと考えられ，さらなる経過観察が必要である（図1c，d）．

症例2：右絞扼輪症候群，男児（図2a）．3歳時に示中指中節骨骨延長を行った（図2b）．基節骨とのバランスを考え，示中指とも7 mmの延長を行う予定であったが，示指には延長中に感染を疑わせる滲出液を認めたため途中で延長を中止したため，示指は3 mm（100％），中指は7 mm（140％）の延長となった．術後1年4ヵ月，中指中節骨は骨端線が開存しており成長を続けているが，示指中節骨には骨端線がなく延長終了時と長さは変化していない（図2c）．現在，示指中節骨の再延長と環指基節骨の延長を行っている．

考　　察

先天異常手に対する指長あるいは手掌拡大の獲得には，on-top plastyや遊離あるい血管柄付き骨移植などさまざまな方法があり，骨延長はその中の1つの治療法である[2]．骨延長の利点は欠損あるいは低形成の手指に対して，他の組織を犠牲にすることなしに骨組織の拡大ができることである．特に幼年期は仮骨形成が旺盛であり仮骨延長に有利である．さらに荻野[1]が述べているように，骨長軸成長能の残存している症例では，1度の延長効果が成長終了時まで保持されることが多い．しかし，成長軟骨欠損症例では成長につれ再び低形成が目立ち，場合によっては複数回延長が必要となることがあり，延長時期の決定は非常に難しい問題である．

幼年期での骨延長は調べえた範囲ではPenslerら[3]が3例の2歳6ヵ月のApert症候群患者に対して行っている報告が最年少である．だが論文中に年齢適応についての記載はなく，なぜその時点で骨延長を行ったか詳細は不明である．今回我々は2例に1歳時での延長を行った．症例にあげた尺側列形成不全のような症例では，現在まで長軸成長は認め，骨端線も確認できる．しかし，明らかに成長速度が他の中手骨より小さく，このような低形成症例では骨長軸成長能力も低いと思われる．先天異常手は症例により病態が非常に多彩であり，個々の症例により手術時年齢および延長量を慎重に決定しなければいけないと考えられた．

ま と め

1. 当科で骨延長を行った小児先天異常手11例17骨に対し追跡調査を行ったので報告した.
2. 延長量は3～20 mm（平均10 mm）であり，延長率は25～140％（平均62％）であった.
3. 追跡調査時，延長操作により骨端線早期閉鎖をきたしたと考えられる症例はなかった.

文 献

1) 荻野利彦：先天異常手に対する指延長術. Orthopaedics, 10：63-69, 1997.
2) Peimer CA, Alexander M：Digital augmentation for ectrodactyly：Management and planning. Hand Clin, 6：607-615, 1990.
3) Pensler JM, Carroll NC, Cheng LF：Distraction osteogenesis in the hand. Plast Reconstr Surg, 102：92-95, 1998.

日手会誌（J Jpn Soc Surg Hand），第16巻　第6号　801-805，2000

巨指症の長期経過観察と臨床像・合併疾患による検討

東京慈恵会医科大学形成外科学講座
栗原邦弘・里見嘉昭
宇井啓人・林　博之
東京厚生年金病院形成外科
増沢源造

Long Term Follow Up Study of the Hand Macrodactyly

Kunihiro Kurihara, Yoshiaki Satomi, Keito Ui
Hiroyuki Hayashi
Department of Plastic and Reconstructive Surgery, Jikei University School of Medicine
Genzou Masuzawa
Plastic and Reconstructive Surgery, Tokyo Kouseinenkin Hospital

From 1968 to 1998 surgical treatments were performed for hand macrodactyly of 24 cases of 28 hands. And long term (5 to 30 years) follow up studies were done on 18 cases of 22 hands. The initial hypertrophic conditions were increased with elapse time, so surgical treatment has to start as younger in age. Functional results of the affected hand revealed that the gigantic digit has to preserve without amputation even have had multiple surgical treatments. Affected phalanx, metacarpal bone and cranium and affected extremity had complications of multiple exostosis. These changes were seen after the adolescent age.

緒　言

巨指症は罹患部の神経領域に限局した過成長を示す疾患としてとらえられることが多い．しかし，末梢神経の腫大を伴わずに脂肪組織あるいは骨組織の過成長に由来した限局性の巨指症も経験される．また，これらの原因の他に神経線維腫，血管腫，リンパ管腫に付随した部分的巨指症も存在する．

今回，Tentamy分類[8]の手・指に限局した巨指症，日本手の外科学会手の先天異常Swanson修飾分類のV：overgrowth，A：macrodactylyの治療例で5年以上経過した症例につきretrospectiveに検索した．

症　例

手巨指症は1968年から1998年の30年間に24症例28手を経験した．初診時年齢は生後1ヵ月～44歳で，多くは1～5歳までに受診し，男性11例，女性13例であった．

両側罹患例は4例，片側罹患例は右11例，左9例であった．両側手足の罹患は1例のみであった（図1）．指別では，母指4，示指14，中指19，環指11，小指1指で，単独指罹患は母指1，示指2，中指4，環指2，小指1であり，28手中10手（35.7％）が1指のみであった．このうちの小指単独巨指はきわめてまれでnerve territory oriented macrodacty（以後NTOM）であった（図2）．

Key words: macrodactyly（巨指症），hand（手），surgical results（臨床像），longterm follow up（長期観察）
Address for reprints: Kunihiro Kurihara, MD, Department of Plastic and Reconstructive Surgery, Jikei University School of Medicine, 3-25-8 Nishishinbashi, Minato-ku, Tokyo 105-8461, Japan.

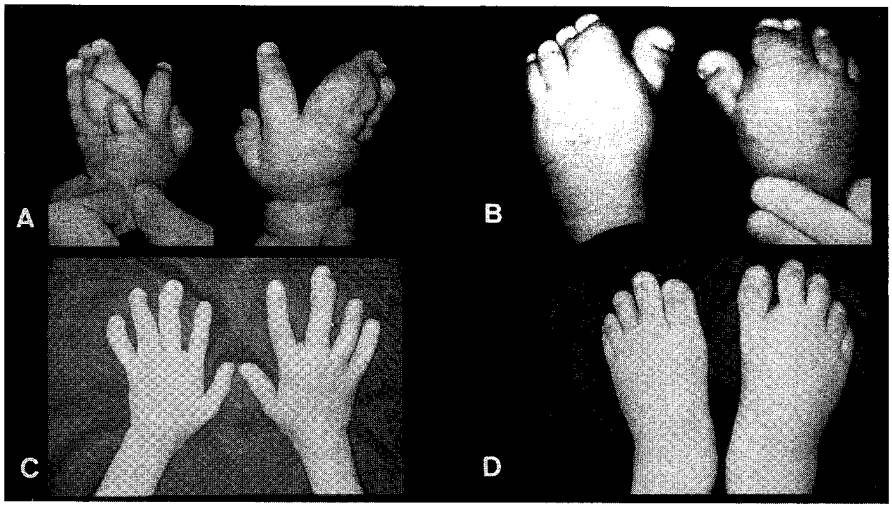

図1　A：両手・足巨指症，左中・環・小指巨指・合指，右示～小指巨指・中・環・小指合指．
B：両足1～5趾巨指．
C，D：術後9年．

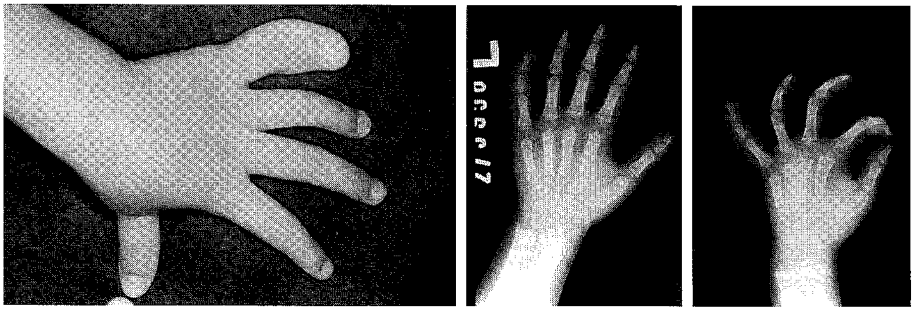

図2　左小指単独巨指症

2指罹患はいずれも隣接指の組み合わせで母示指3手，示中指6手，中環指6手，3指罹患は示中環指の3手であった．小指は先の単独罹患の1手のみである．24症例中17症例はTentamy分類のmacrodactyly as an isolated anomalyのtrue macrodactylyである．

治　　療

5～30年経過し，治療内容の明らかな18症例22手42指に行った手術方法は，指の長軸長に対する指節骨の減数（津下法[10]）を11指に行った．発育線の固定法は中手骨遠位部3指，基節骨近位部5指に行った．さらにPIP，DIP関節切除と固定による長軸発育抑制は9指であった．

巨指症の幅の減少を目的として指節骨側面の部分的骨切除を13指に行った．IP関節固定例では側副靱帯も含め切除した．

指尖部および爪の幅を減ずる目的の部分切除は13指に行った．両側の側爪郭を含み爪母・爪床を3～5mm幅の切除を行った．

除脂術は46回で，1指平均3.1回であった．指側正中縦皮切と手掌部zig-zag皮切を組み合わせて展開し，指動静脈，指神経の温存を原則として，脂肪組織を切除した．42指中，28歳例の中指尺側と，30歳例の環指尺側の2症例に指神経切除を行った．

指切断は6指で3症例3指は前医の切断例で，自験例は教室の石井がhyperostotic macrodactylyとして報告した3症例のうちの1症例は示指，中指の切断を，またNTOMの1症例の示指切断を行った．

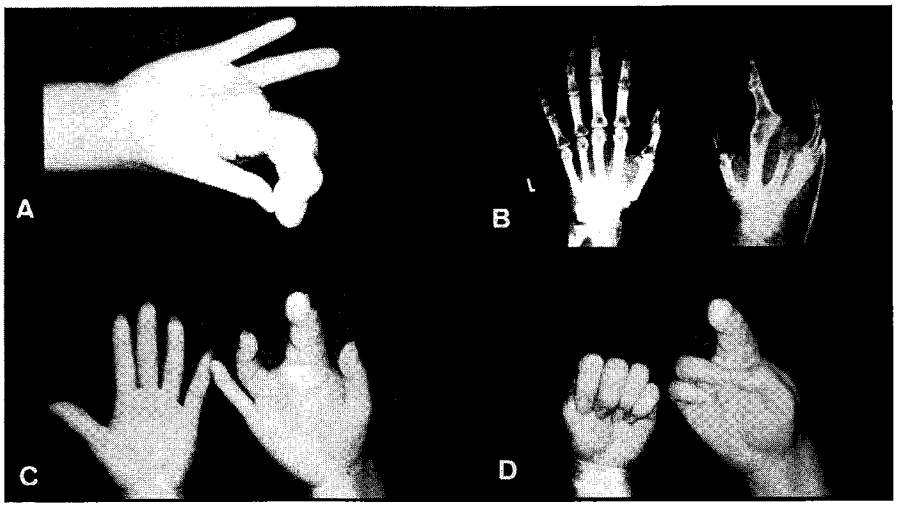

図3a　A，B：右示中指巨指症．19歳初診時所見．中指は前医で切断．
C，D：術後29年（48歳）．

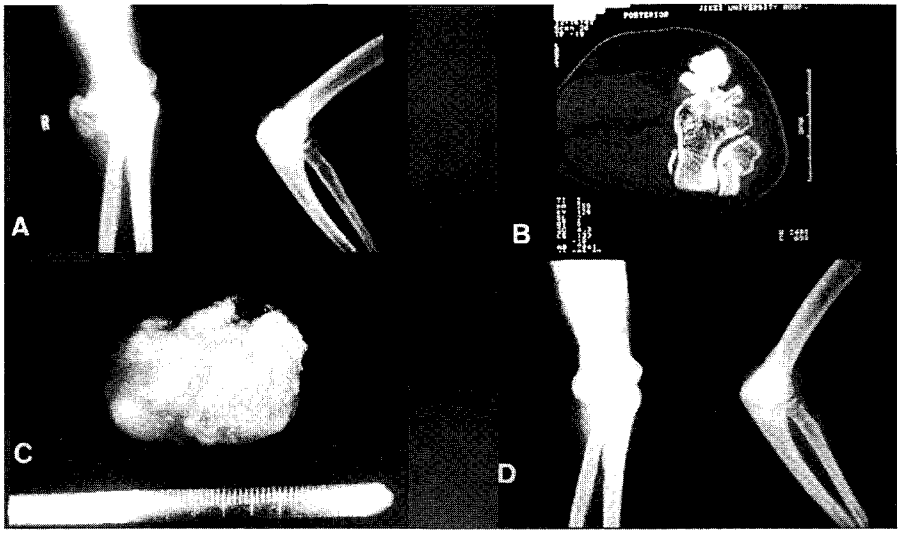

図3b　A，B：肘

Hyperostotic macrodactylyは13歳，6歳，3歳の3例であった．13歳例は3回の骨切り術と骨棘および外骨腫の切除を行った．6歳例は2年間に4回，3歳例は10年間に7回の骨切り術と外骨腫切除術を行った．

また，NTOM症例のうち24歳で治療を開始した1例は，除脂術と指節骨部分切除を29歳までに8回行ったが，この間に指骨の過成長がみられた．NTOMの他の1症例は19歳時に指骨骨切り術，除脂術を行った右示中指の症例は，28年後に患側肘関節部の多発性外骨腫を合併した結果，疼痛と運動域の改善を目的に外骨腫切除を行った（図3）．示指切断を行った他の右母示指NTOMの1症例は，2回の除脂術後に示指の血行不全を合併したために，第2中手骨基部より切断を行った．

結　　果

症例の性差は男性対女性が11対13で有意な差はみられなかった．

罹患指は中指に最も多く28手49指中19指（38.8％）であり，次いで示指14指（28.6％），環指11指（22.4％）の順であった．

左右差は片側例の20手中，左11手に対し右9手でこれも有意差はなく，また両側例は4症例で片側発症が両側の5倍であった．

数回の手術を重ねても，形態的，機能的に双方を満足する症例はなかった．このことは指の長軸方向への過成長は指節骨と中手骨のすべての過成長によるもので，末節骨，中節骨あるいは基節骨の単独過成長ではない疾患であるためと考えられる．

指の長さの調節の第1段階の手術法の選択として，我々の症例では末節骨切除（津下法）が多い結果であった．津下法は42指中11指（26.2％）で，巨指症の1/4に行った．いずれの症例も爪甲を失ったものはなかった．さらに指の長軸を調節する方法として，発育線固定や発育線切除と関節固定を行った．いずれも指の太さに問題を残すが，隣接指との比較で許容範囲の長さに改善された．

また，経時的発育に伴い指の側方屈曲変形を合併した13症例に短縮骨切り術を行った．これらを合わせると指長軸過成長に対して指骨および中手骨の短縮手術は41指（97.6％）に行った．この結果より巨指症の治療は軟部組織のみにとどまらず，骨の短縮がほぼすべての指に必要であった．

部分的骨切除による骨幅の縮小は骨の橈尺側に行い，その掌・背側の骨皮質を温存することで骨折の合併を予防した．しかし，側副靱帯，関節包を温存するために関節部に節状の腫大変形を残す結果となったが，これが原因で骨棘形成，屈曲変形が起こったと考えられた症例はなかった．

爪の幅の縮小は，両側の側爪郭切除をDeVuris法に準じて行った．軟部組織と爪床，爪母を一体として切除する際に必要に応じ末節骨の一部も切除した．掌側の軟部組織の過成長，幅広い末節骨のために，側爪郭を周囲の軟部組織を含めて幅広く切除しても陥入爪様炎症の合併はなかった．同様の理由で，爪甲の遠位部を爪甲遊離部を含め切除した症例で爪甲遠位部が皮膚に巻き込まれる，あるいはhook nail変形などを合併した症例もなかった．

掌側の脂肪組織・結合組織切除（除脂術）は，同一部位に1～6回，平均3.1回行った．Hyperostotic macrodactyly[6]，海綿状血管腫を伴う症例にも除脂術を行ったが，過形成領域の末梢神経に腫大はみられなかった．除脂術とともに指神経の切除を2指に行ったが，知覚回復は得られなかった．この結果，2症例ともに隣接指の指神経切除を伴う除脂術は希望されなかった．

True macrodactylyの24歳の男性例は，29歳までに軟部組織のみならず，指節骨の横径成長もみられた．また，true macrodactylyの2例に頭蓋骨外骨腫を8歳と12歳時に，肘関節部多発性外骨腫を47歳時に切除術を行う症例があった．いずれも外骨腫の再発はみられず，肘関節の運動域の改善，運動時疼痛の消失を得た．

考　　察

巨指症の病態は個々の症例で経時的にさまざまに変化し予後の予測は難しい疾患である．

Barsky[1]はgenuine例では罹患指の指節骨，腱，神経，血管，皮下脂肪組織，爪，皮膚のすべてが過成長する．しかし，罹患指の中手骨に病的変化がみられないと報告している．我々の症例はいずれも中手骨に病的変化のない症例はなく，true typeにおいても中手骨骨頭部に変化を伴っていた．さらにmacrodactyly，fibrolipomatosisあるいはNTOMの報告症例にも中手骨の横径肥大，骨頭部過成長，中枢側過形成などを伴っておりBarskyの報告と大きく異なる結果であった．

Moore[7]，Tsuge[9]，Ishidaら[5]はmacrodactylyの病変部の末梢神経に肥大とそれを取り巻く脂肪組織の過成長をすべての症例に認め，過成長の原因として末梢神経の関与を述べている．また，Ishidaらは末梢神経の部分切除も合わせて行うことで，2次的な肥大を予防すると報告している．我々もTentamyのtrue typeと診断し除脂術，指節骨減数，骨切り術を行った症例の指神経に腫大を確認している．一方，限局性に血管腫が存在する，あるいは骨優位の巨指症例では指神経の明らかな腫大のない症例も経験している．

巨指症の成因としてNTOMの考えを支持する報告が多いが，神経切除の可否についてはいまだ結論を得ていない．

巨指症は20歳を過ぎ，指節骨，中節骨の横径成長，そして発育線に近い外骨腫形成を6症例，さらに患側の肘関節部の多発性外骨腫の手術例を経験した．

Inglis[4] は軟骨細胞を含む厚い結合織を骨膜下に認めたことから腫瘍の早期病変，あるいは神経線維腫を伴う骨軟骨腫であると説明している．

Ben-Bassatは神経線維芽細胞が骨膜下に浸潤して骨皮質を破壊する一方で，骨細胞を堆積することで骨皮質の肥厚，指骨の過成長をまねくと報告している．一般に骨細胞は可逆性分裂終了細胞であるが，ヒトは一生涯骨吸収，骨形成の再構築の骨代謝を行っている．また，頭蓋骨の縫合は30～50歳で消失することからも，骨代謝が中年の年齢層にも行われていることがうかがえる．

巨指症病変部の指骨，中手骨に成人になっても骨棘形成，外骨腫形成がみられる．このことと末梢神経との関連性については証明さていない．また，内分泌機能の変化による末端肥大症，Marfan症候群，あるいは閉経後の骨粗鬆症を含み，骨形成の機序についても不明な点が多く巨指症の骨変化については明らかでない．

巨指症の治療を行った症例の長期経過観察の結果より，指節骨の発育抑制術，除脂術を早期より開始した症例に比較的良好な成績がみられた．巨指症の多くは指節間関節の自動運動制限をきたすことが多く，手掌全体での圧抑運動，支持運動を求める結果となるために，これらの運動機能を考慮すると，より安易な指切断は好ましくない．

ま　と　め

過去30年間に経験した手巨指症は24症例28手と症例数は少ないが，今回長期経過観察を行った結果，

1. 巨指症は出生時の形態が，経時的に急速に変化し，罹患指の増大，変形を増すことが多い．したがって，早期に手術的治療を開始することが望ましい．
2. 手機能の獲得のために，手術的治療回数は多くなるが，指列の切断は慎重に決定する．
3. 指節骨，中手骨，さらに罹患肢の長管骨，また頭蓋骨の骨変化が成人してからもみられるために長い年月にわたる経過観察が必要な先天異常である．

本論文の要旨は第42回日本手の外科学会学術集会（1999年5月14日，東京）で報告した．

文　　献

1) Barsky AJ : Macrodactyly. J Bone Joint Surg, 49-A : 1255-1266, 1967.
2) Ben-Bassat M, Casper J, Kaplan I, et al : Congenital macrodactyly. J Bone Joint Surg, 48-B : 359-364, 1966.
3) 福田芳子，石井昌博，新橋　武：巨指症様症状に合併した頭蓋骨腫の1例．日形会誌，10 : 900-906, 1990.
4) Inglis K : Local gigantism (A manifestation of neurofibromatosis) : Its relation to general gigantism and to acromegaly illustrating the influence of intrinsic factors in disease when development of the body is abnormal. Am J Pathol, 26 : 1059-1076, 1950.
5) Ishida O, Ikuta F : Long-term results of surgical treatment for macrodactyly of the hand. Plast Reconstr Surg, 102 : 1586-1590, 1998.
6) 石井昌博，児島忠雄，新橋　武　他：Hyperostotic macrodactylyの3症例．形成外科，35 : 557-565, 1992.
7) Moore BH : Macrodactyly and associated peripheral nerve changes. J Bone Joint Surg, 24 : 617-631, 1942.
8) Tentamy SA, McKusick VA : The genetics of hand malformations, birth defects original article series. Vol XIV, No. 3, Alan R Liss, Inc, New York : 506-519, 1978.
9) Tsuge K : Treatment of macrodactyly. Plast Reconstr Surg, 39 : 590-599, 1967.
10) Tsuge K : Treatment of macrodactyly. J Hand Surg, 10-A : 968-969, 1985.
11) Tuli SM, Khanna NN, Spinha GP : Congenital macrodactyly. Br J Plast Surg, 32 : 237-243, 1969.

日手会誌（J Jpn Soc Surg Hand），第16巻　第6号　806-809，2000

先天性橈尺骨癒合症に対する新しい骨切り術

関西労災病院整形外科
村瀬　剛・吉田竹志
多田浩一
香川医科大学整形外科学教室
山田賢治

New Rotational Osteotomy for Congenital Radio-Ulnar Synostosis

Tsuyoshi Murase, Takeshi Yoshida, Koichi Tada
Department of Orthopaedic Surgery, Kansai Rosai Hospital
Kenji Yamada
Department of Orthopaedic Surgery, Kagawa Medical University

For congenital radio-ulnar synostosis associated with significant pronation, derotational osteotomy is to achieve more functional position recommended because of the disappointing results of earlier attempts to resect the synostosis and restore forearm rotation. Osteotomy is usually done through the site of fusion, although extensive release of the soft tissues around the osteotomy is also mandatory for adequate correction.

We developed a new method of rotational osteotomy for congenital radio-ulnar synostosis. Osteotomy of the radius and ulna is done at the diaphysis, being performed at the distal one third of the radius and the proximal one third of the ulna. After intramedullary Kirschner wires are inserted into both bones, the forearm is manually derotated to the position planned before surgery, followed by immobilization in a long arm cast. Adequate rotation can be achieved without difficulty at both the distal radioulnar joint and the osteotmy sites. The cast is usually removed 4 weeks after surgery and the Kirschner wires are removed after confirming bone union on radiographs.

Four patients (three girls and one boy with an averag age of 3.9 years) were treated by this method and were followed up for 24.7 months on average. All of their forearms were fixed in over 70 degrees of pronation preoperatively. The average correction after surgery was 70 degrees and bone union occurred at 7.9 weeks postoperatively without any complications.

Their ability to perform daily activities, especially feeding, dressing, and washing, showed a marked improvement after surgery and there was no deterioration at the latest follow up.

はじめに

先天性橈尺骨癒合症の多くは前腕回内位で固定しており，回内の程度が強ければ食事や洗顔，着衣などの日常生活に支障をきたす．骨癒合部の切離を行っても高率に再癒合をきたすため，回内の強い症例には骨癒合部で回旋骨切りを行い，より機能的な前腕回旋角度に矯正することが好ましい．しかし，同部での骨切りは手術手技が煩雑で，時に前腕の循環障害を伴うなどの合併症が報告されている．我々は，橈骨と尺骨をそ

Key words: congenital radio-ulnar synostosis（先天性橈尺骨癒合症），rotational osteotomy（回旋骨切り術），surgery（手術）

Address for reprints: Tsuyoshi Murase, MD, Department of Orthopaedic Surgery, Kansai Rosai Hospital, 3-1-64 Inabaso, Amagasaki-shi, Hyogo 660-8511, Japan.

れぞれ骨幹部で骨切りする，より簡便な矯正手術を行っているので，その方法を紹介するとともに自験例の成績を検討する．

対象と方法

手術症例は4例（男性1例，女性3例）である．手術時年齢は2～5歳（平均3.9歳）で，片側例が3例，両側例が1例である．両側例の1例は回内の程度の強い右側を手術した．いずれも70°以上の回内位に固定した骨性癒合で，橈骨頭の後方脱臼を伴うClearyの3型であった[1]．他の合併奇形は認めなかった．術後追跡期間は9～46ヵ月，平均24.7ヵ月である．これらの症例について，骨癒合の時期，得られた矯正角，ADLの改善度，合併症の有無を調べた．

手術方法（Fig. 1）

最も展開の容易な部位，すなわち尺骨は近位1/3（癒合部の遠位），橈骨は遠位1/3～1/2で骨切りをする．骨切り部から逆行性に挿入したKirschner鋼線（1.5 mm径）で橈骨，尺骨を髄内固定した後，予定した角度まで前腕の回旋を徒手的に矯正する．上腕から手までをこの矯正位でギプス固定するが，この際，ギプス内で矯正位が失われないようにやや強めの矯正位とする．回旋は橈骨，尺骨の骨切り部と遠位橈尺関節で起こり，十分な矯正が可能である．回旋は回内外中間位から軽度回内位を目標とする．ギプス固定は4～6週行い，骨癒合を確認したのち鋼線を抜去する．

結果（Table 1）

骨癒合は7～8週，平均7.5週で得られた．前腕の回旋は，術前回内70°が1例，80°が3例であったが，術後は平均回内7.5°に矯正され，手術により平均70°の回旋矯正が可能であった．手術時の矯正角度は最終追跡時も保たれていた．前腕の循環障害を含め，合併症を認めず，全例，日常生活動作での食事動作，ボタンかけ動作などが改善した．

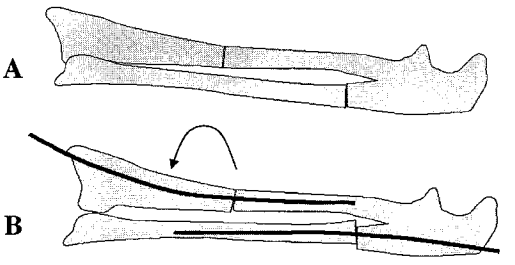

Fig. 1　A：Osteotomy of both forearm bones is done at the diaphysis at the distal one third of the radius and the proximal one third of the ulna.
B：Intramedullary Kirschner wires are introduced into the radius and ulna. Then the forearm is manually derotated and is immobilized in a cast.

症例

症例1（Fig. 2A，B，C）：3歳，男児．生後より両前腕の回内外障害があり，3ヵ月の時点で両側の橈尺骨癒合症の診断を受けた．右は80°，左は20°の回内位で固定しており，回内の程度の強い右側を手術した．この症例では，術中中間位に矯正した後，矯正位の保持のために遠位橈尺骨間にKirschner鋼線を刺入してギプス固定した．術後8週で骨癒合を獲得し，最終調査時，箸を持つ，ボタンをかけるなどの動作が改善し，利き手として使用している．

症例4（Fig. 3A，B，C，D）：2歳，女児．両親が左前腕の回旋障害に気づき来院した．左前腕は回内80°で固定した骨性の橈尺骨癒合症で，茶碗を持つ，洗顔するなどの動作が不自由であった．同手術を行い，前腕回内外中間位に矯正してギプス固定を行った．術後8週で骨癒合を得た．現在術後9ヵ月で，矯正の喪失はなく，食事や洗顔動作が改善した．

Table 1　Patients data

Case	Sex	Age at operation (y. o.)	Affected side	Operated side	Forearm pronation			Time to bone union (week)	Follow up term (month)
					Pre op.	Immediately after op.	At the latest follow up		
1	M	3.5	bil.	right	80°	0°	0°	7.9	14.2
2	F	4.6	left	left	70°	0°	0°	7.6	45.5
3	F	5.0	left	left	80°	30°	30°	6.9	30.0
4	F	2.2	left	left	80°	0°	0°	7.9	9.2

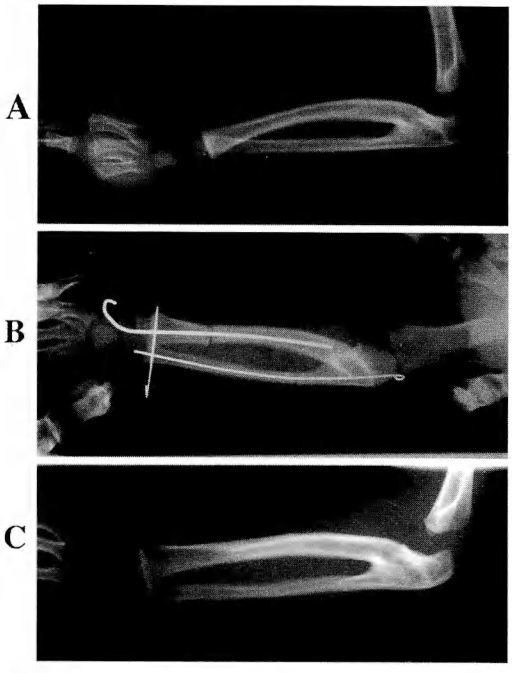

Fig. 2　Case 1 : A 3-year-old boy.
A : Before operation. The forearm is fixed in 80° of pronation.
B : Immediately after surgery.
C : Eight weeks after surgery. The forearm has been corrected to the neutral position.

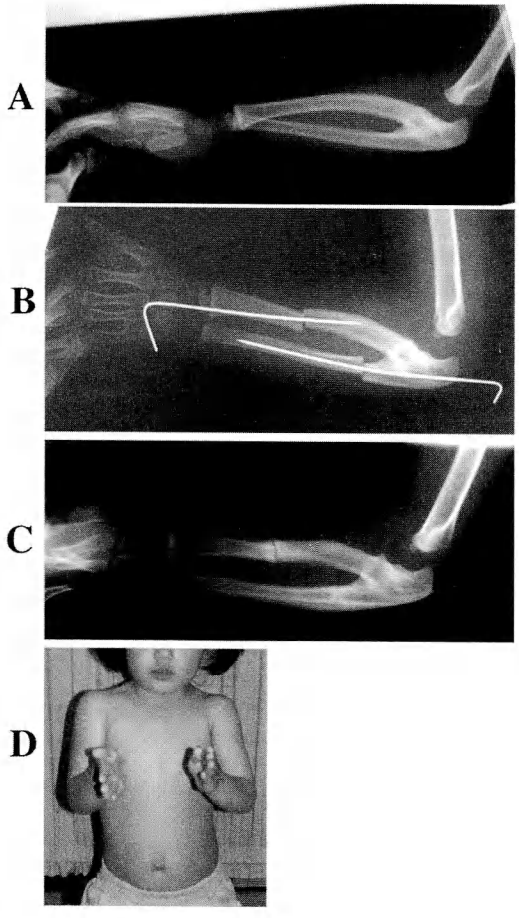

Fig. 3　Case 4 : A 2-year-old girl.
A : Before surgery. The forearm is fixed in 80° of pronation.
B : Immediately after surgery.
C : Eight weeks after surgery. The forearm has been corrected to the neutral position.
D : Forearm rotation at nine months after surgery.

考　　察

回内の強い橈尺骨癒合症では，日常生活動作に障害があるため，中間位から軽度回内位への矯正回旋骨切りがすすめられる．Simmonsらは60°以上を手術の絶対適応として，片側例では中間位から軽度回内位，両側例では利き手を軽度回内位，非利き手を中間位に矯正することをすすめている[6]．

1979年のGreenとMitalの報告以来，矯正骨切りを骨癒合部で行うことがすすめられてきた[2)4)]．しかし，この方法では，1つの骨切りレベルで30～90°の矯正を行うために，全周性に十分な軟部組織の剥離を行わないと，術前に予定した矯正が困難であったり，前腕の循環障害が生じる可能性がある．85°以上の矯正には2段階手術をすすめたり，骨短縮が必要であるとする報告もあり，決して容易な手術とはいえない[5)6)]．一方，1998年にKanayaらは骨癒合部の切離と遊離血管柄付筋膜脂肪弁の骨切離部への充填による前腕回旋授動術を行い良好な成績を報告している[3)]．しかし，この方法も手術手技の難しさからすべての施設で実施できるわけではない．

我々の用いている骨切り方法は①骨切り部が展開しやすく，従来法のように前腕の近位での全周性の剥離も必要ないために手術手技が容易である，②髄内固定後に任意の角度に矯正角を決められる，③橈骨を遠位で骨切りするために，従来法のように矯正操作によって円回内筋が緊張して正中神経や上腕動脈を絞扼する

危険性が少ない，④万一循環障害が起こればギプスを除去することにより矯正角を調整することが可能である，といった利点をもち，幼児期に手術をすれば骨癒合期間も従来法と遜色がない．

一方，この方法の短所としては年長児では骨癒合に不利と考えられること，回旋の矯正がギプスのみで決まるため，やや不正確となることがあげられる．何歳程度までを本法の適応とするかを含め，今後の検討課題は残るものの良い方法と考える．

ま と め

1. 先天性橈尺骨癒合症の4例に対して橈骨，尺骨を骨幹部で骨切りする，新しい回旋矯正骨切り術を行った．
2. 平均術後8週で骨癒合が得られ，目標とする矯正と上肢機能の改善を得た．

文 献

1) Cleary JE, Omer GE : Congenital proximal radio-ulnar synostosis. J Bone Joint Surg, 67-A : 539-545, 1985.
2) Green WT, Mital MA : Congenital radio-ulnar synostosis : Surgical treatment. J Bone Joint Surg, 61-A : 738-743, 1979.
3) Kanaya F, Ibaraki K : Mobilization of a congenital proximal radioulnar synostosis with use of a free vascularized fascio-fat graft. J Bone Joint Surg, 80-A : 1186-1192, 1998.
4) Miura T, Nakamura M, Suzuki M, et al : Congenital radio-ulnar synostosis. J Hand Surg, 9-B : 153-155, 1984.
5) Ogino T, Hikino K : Congenital radio-ulnar synostosis : compensatory rotation around the wrist and rotation osteotomy. J Hand Surg, 12-B : 173-178, 1987.
6) Simmons BP, Southmayd WW, Riesborough EJ : Congenital radioulnar synostosis. J Hand Surg, 8-A : 829-838, 1983.

日手会誌（J Jpn Soc Surg Hand），第16巻　第6号　810-812，2000

Dupuytren拘縮

Dupuytren拘縮に対する創開放療法の手術成績

産業医科大学整形外科学教室
古　江　幸　博・酒　井　昭　典
赤　星　正二郎・中　村　利　孝
南医院整形外科皮膚科
南　　芳　樹

Clinical Results of Open Method for Dupuytren's Contracture

Yukihiro Furue, Akinori Sakai, Shojiro Akahoshi
Toshitaka Nakamura
Department of Orthopaedic Surgery, School of Medicine, University of Occupational and Environmental Health
Yoshiki Minami
Minami Clinic

In this paper, we report the clinical results of "The Open Palm and Digit Technique" for Dupuytren's contracture and analysed preoperative factors affecting the postoperative results.

The subjects were 23 hands in 19 patients. Fifteen were male and 4 were female. According to Meyerding's classification, 8 hands were grade I, 8 hands grade II, and 7 hands grade III.

On the basis of Tubiana's evaluation, the postoperative results were very good in 8 hands, good in 7 hands, fair in 2 hands, and poor in 6 hands.

The overall percent improvement was 61.3 %, and recurrence rate was 18.2 %. Concerning the postoperative complications, there were no cases with hematoma, durable edema and reflex sympathetic dystrophy. But in 1 hand, the operated wound was not closed, and in 5 digits (11.4 %), hypesthesia remained.

The open method is useful for avoiding early complications. But on the digit, regional fasciectomy through the transverse incision is considered to have risks of digital nerve injury and incomplete fasciectomy.

Harmful preoperative factors contributing to clinical results were as follows; (1) advanced stage, (2) plural fingers involved, (3) PIP joint involved, and (4) little finger involved.

はじめに

Dupuytren拘縮に対する治療は，現在のところ手術による腱膜切除のみが有効な方法である．しかしながら，手術療法も，どの皮切を用いるか，どこまで腱膜切除を行うか，創の処置をどうするか，統一の見解は得られていない．

当科では，手掌・指横切開による病的腱膜切除および創開放療法を行ってきたので，その術後成績を報告し，また，成績不良例の術前因子を検討した．

Key words: Dupuytren's contracture（デュピュイトラン拘縮），open method（開放療法），regional fasciectomy（病的腱膜切除），transverse incision（横皮切）

Address for reprints: Yukihiro Furue, Department of Orthopaedic Surgery, School of Medicine University of Occupational and Environmental Health, 1-1 Iseigaoka, Yahatanishi-ku, Kitakyushu-shi, Fukuoka 807-8555, Japan.

表1 Meyerding分類とTubiana判定基準

Meyerding	Tubiana Very good	Good	Fair	Poor
Grade I	6	2	0	0
Grade II	2	3	0	3
Grade III	0	2	2	3

$p < 0.01$ by Kruskal-Wallis.

表2 罹患指数とTubiana判定基準

罹患指数	Tubiana Very good	Good	Fair	Poor
1指罹患	6	2	0	0
2指罹患	1	4	1	3
3指罹患	1	1	1	3

$p < 0.05$ by Kruskal-Wallis.

対象および方法

1980年から1998年に当科で手術を施行し，今回，直接検診が可能であった19例，23手を対象とした．男性15例19手，女性4例4手で，手術時年齢は47～75歳，平均63.9歳であった．基礎疾患は，糖尿病7例，高血圧症4例，アルコール多飲を2例に認め，plantar noduleを4例に認めた．罹患指は母指1指，示指1指，中指7指，環指21指，小指14指の計44指で尺側指に多かった．罹患指数は，1指罹患が8手，2指罹患が9手，3指罹患が6手であった．Meyerding分類では，grade 0，IVはなく，grade Iが8手，grade IIが8手，grade IIIが7手であった．術後経過観察期間は，6ヵ月～18年，平均7.0年であった．

術後成績の評価は，手の評価にはTubiana[7]の判定基準を用いた．Very goodは外観，機能とも正常であるもの，goodは軽度の拘縮は残存しているが術前より多くの改善を認めたもの，fairは術前と比較して改善が少ない，あるいは不変であったもの，poorは術前と比較して悪化したものとした．指の評価には石川ら[2]の方法に準じて拘縮改善率を用いた．

結　　果

1．開放創の経過

開放創は22手で，直線的に瘢痕なく治癒し，創閉鎖に要した期間は14～67日，平均30.5日であった．1手に開放創の閉鎖が得られず，後に植皮を必要とした．

2．手の評価

Tubianaの判定基準では，very good 8手，good 7手，fair 2手，poor 6手であった．Poorの症例は，拘縮改善率が悪化した5手と創閉鎖が得られなかった1手であった．

3．指の評価

手術前後の総伸展制限角度（MP関節伸展制限角度＋PIP関節伸展制限角度）は，改善32指，不変3指，悪化9指であった．改善した指の拘縮改善率は，平均72.4％であり，不変，悪化例の拘縮改善率を0％とすると，全指の平均は61.3％であった．

4．手の評価における成績不良因子

Tubianaの判定基準は，Meyerding分類のgradeすなわち病期の進行（表1）と，罹患指数（表2）との間に相関を認めた．したがって，手の評価では，病期の進行例と，多数指罹患が成績不良の要因であった．

5．指の評価における成績不良因子

拘縮改善率は，罹患関節がMP関節のみの指では平均93.9％，PIP関節のみ罹患52.1％，両関節罹患56.1％であり，PIP関節罹患指の値が有意に低かった．また，小指の拘縮改善率は51.2％であり，小指以外の値83.0％に比べて有意に低かった．したがって，指の評価では，PIP関節罹患と小指罹患が成績不良の要因であった．

6．合併症

手術による合併症は，指の知覚障害を5指（11.4％）に認め，1手に開放創の閉鎖が得られなかった．指の屈曲制限は，創閉鎖が得られなかった1手3指に認められたのみであった．血腫，持続する腫脹，反射性交感神経性ジストロフィーは認めなかった．

7．再発，進行

手術を行った指の拘縮改善率がその後低下したものを再発とすると，5手，8指（18.2％）に認め，手術部位以外への進行を3手（13.0％）に認めた．再発8指中5指は，PIP関節の拘縮悪化であった．再発例と改善例との間には，性別，年齢，Meyerding分類，基礎疾患の有無に差を認めなかった．

考　　察

Dupuytren拘縮に対する創開放療法は，1833年にDupuytren自身が行っているが，1964年，McCashが，“The Open Palm Technique”を報告して以降，多数の報告がみられるようになった．この方法は，Schneider[5]が述べているように，血腫形成，浮腫，

皮膚壊死，反射性交感神経性ジストロフィーなどの術後早期の合併症を防ぐことが最大の利点である．創を開放にすることが，Dupuytren拘縮自体の長期成績には影響を及ぼさないと考えられている．

1980年より我々の施設では，BordenやBeltranに準じた手掌・指横切開による病的腱膜切除および創開放療法[1]を行ってきた．この方法は，手掌・指腹の病変上に数ヵ所の横切開を置き，皮膚を移動させるか，あるいは皮下トンネルでの操作で，病的腱膜切除を行い，創は固有指部も開放とする方法である．今回の手術成績は，拘縮改善率は61.3％，再発率は18.2％であり，他の術式で治療した諸家の報告[2)6)]と同等の成績であった．

術後の血腫形成，浮腫，反射性交感神経性ジストロフィーなどの合併症はなく，創開放療法は有用であった．しかし，創の閉鎖が1例に得られず，これは，広範囲のundermineが原因であったと考えている．また，指の知覚障害を11.4％に認め，諸家の報告[2)3)]よりもやや高い値であった．その理由としては皮切の問題があり，固有指部での横切開による腱膜切除では，盲目的操作になりやすく指神経損傷の可能性があること，神経・血管束を巻き込んだspiral cordの取り残しの可能性があることなどが考えられる．

固有指部の腱膜切除範囲について，McFarlane[4]は，再発例の多くが初回手術の際のcordの取り残しが原因であるため，PIP関節罹患例に対しては，固有指部ではtotal fasciectomyを行うべきであると述べている．今回の結果でも，PIP関節罹患例の拘縮改善率は低く，再発例もPIP関節に多かった．我々の行ってきた横切開による病的腱膜切除は，取り残しの可能性も否定できず，PIP関節罹患例の固有指部における皮切と腱膜切除範囲は，再考の余地があると考える．

成績不良例の術前因子では，手の評価においては，①病期の進行例，②多数指罹患例，指の評価においては，①PIP関節罹患例，②小指罹患例であり，これらは従来の報告[2)4)]と同様であった．

ま と め

1. 手掌・指横切開による病的腱膜切除および創開放療法の術後成績を評価した．
2. 拘縮改善率，再発率は，諸家の成績と同等であった．
3. 指の知覚障害の合併症が多く，固有指部における横切開は，指神経損傷やspiral cordの取り残しの原因になると考えられた．
4. PIP関節罹患例の固有指部においては，横切開による病的腱膜切除では，不十分と考えられた．
5. 成績不良の術前因子は，病期の進行例，多数指罹患例，PIP関節罹患例，小指罹患例であった．

文 献

1) Beltran JE, Jimeno-Urban F, Yunta A : The open palm and digit technique in the treatment of Dupuytren's contracture. The Hand, 8 : 73-77, 1976.
2) 石川淳一，三浪明男，糸賀英也 他：当科におけるDupuytren拘縮の手術成績．日手会誌，8 : 769-773, 1991.
3) Lubahn JD, Lister GD, Wolfe T : Fasciectomy and Dupuytren's disease : A comparison between the open-palm technique and wound closure. J Hand Surg, 9-A : 53-58, 1984.
4) McFarlane RM : The current status of Dupuytren's disease. J Hand Surg, 8 : 703-708, 1983.
5) Schneider LH : The open palm technique. Hand Clinics, 7 : 723-728, 1991.
6) Tonkin MA, Burke FD, Varian JPW : Dupuytren's contracture : A comparative study of fasciectomy and dermofasciectomy in one hundred patients. J Hand Surg, 9-B : 156-162, 1984.
7) Tubiana R : Prognosis and treatment of Dupuytren's contracture. J Bone Joint Surg, 37-A : 1155-1168, 1955.

日手会誌（J Jpn Soc Surg Hand），第16巻　第6号　813-815，2000

当科におけるDupuytren拘縮の最近の手術例の検討

順天堂大学医学部整形外科学教室
菅森毅士・岩瀬嘉志
菅原　忍・黒澤　尚
東京労災病院整形外科
楠瀬浩一

Study of Dupuytren's Contracture in Recently Operated Cases

Tsuyoshi Sugamori, Yoshiyuki Iwase, Shinobu Sugawara
Hisashi Kurosawa
Department of Orthopaedic Surgery, Juntendo University School of Medicine
Kusunose Kouichi
Department of Orthopaedic Surgery, Tokyo Rosai Hospital

We report a study of Dupuytren's contracture in 23 cases operated by the closed method using the zig-zag incision and V-Y method. We judged the pre-operational state by using Myerding's criterion, and post-operational state by Tubiana's criterion. We then compared our results with those of other authors on the pre-operational state and post-operational state. The advantage of the zig-zag incision and V-Y method is the wide operation area. The post-operation results in our cases are worse than the other authors. Because our cases proved severer than the others according to Myerding's criterion, we think that effective the zig-zag incision and V-Y method offers the operation view and is advantage of a wide for severe cases.

緒　　言

Dupuytren拘縮の手術治療は通常，部分手掌腱膜切除術が行われ，近年ではopen palm methodを用いた報告が多い．本治療に対して，我々はzig-zag切開・V-Y前進術によるclosed methodにより手術を行ってきた．今回，術後成績およびこの方法の利点・注意点などについて報告する．

対象および方法

症例は最近6年間に当科で行ったDupuytren拘縮手術例23例（全例男性）31手，42指，58関節を対象とした．発症から手術までの平均期間は46.7ヵ月，手術から最終観察時までの平均期間は15.6ヵ月であった．初診時平均年齢62.2±9.3歳，手術時平均年齢62.7±9.0歳であった．罹患手は，右15手，左16手であった．また，基礎疾患として糖尿病を有するもの7例，高血圧，結核各2例，アルコール多飲，胃潰瘍各1例であった．

術前の重症度はMyerdingの判定基準[7]，術後成績はTubianaの評価基準[10)11)]を用いた．これによると，術前の重症度は0度，1度，4度はなく，2度が17指，3度が25指であった．さらに，同じパラメータを用いて評価を行った既報告のopen methodの2報告[1)8)]お

Key words: Dupuytren's contracture（デュピュイトラン拘縮），operated cases（手術例），analysis（統計），zig-zag incision（ジグザグ切開）
Address for reprints: Tsuyoshi Sugamori, Department of Orthopaedic Surgery, Juntendo University School of Medicine, 3-1-3 Hongo, Bunkyo-ku, Tokyo 113-8431, Japan.

表1　術前重症度および術後成績（指別）

術前	術後				
Grade	Very good	Good	Fair	Poor	Total
0	0	0	0	0	0
I	0	0	0	0	0
II	6	11	0	0	17
III	7	16	2	0	25
IV	0	0	0	0	0
Total	13	27	2	0	42

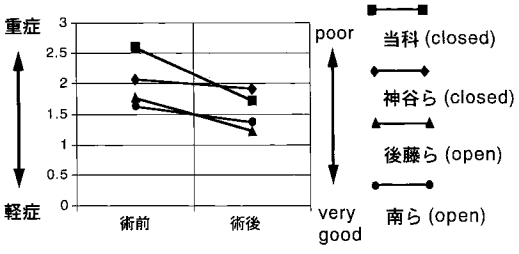

図2　術前・術後成績比較

よびclosed methodの1報告[3]と比較した．

結　　果

Very goodまたはgoodに相当するものは，術前重症度2の指は17指すべてで，3度の指は25指中23指であった．Fairの2指は，小指PIP関節の屈曲の強い症例であった（表1）．創傷治癒の期間は16.8±8.3日，創の離開もなかった．

考　　察

Dupuytren拘縮の皮膚は硬化して伸展性に乏しいため，一期的に創縫合をすると関節可動域訓練の際，創が離開する危険性も少なくない．そのため，近年open methodも報告され[4)5)8)]，簡便さと早期運動療法が利点として述べられているようであるが，これに用いる横切開では，特に指部において神経・血管の展開が行いづらく，また大きな創では治癒に長期を要する[9)]．特に小指では，spiral cordにより，神経や血管が中央に引き寄せられ思わぬ部位に神経・血管束を認めることもあり[6)]，広い視野の得られるzig-zag切開がより安全と考える．また，神経をよく確認し，癒着を十分に剥離したほうが，術後にしびれが残らないものと思われる．我々の行ってきたzig-zag切開にV-Y前進術を加えるclosed methodでは縦方向の皮膚延長が可能で，広い術野が得られることが利点である．zig-zag切開後そのまま縫合が可能な例でも，指の伸展により本来のzig-zag切開創は縦の直線になる傾向があり，縦瘢痕を残しやすい．このため，V-Y前進術を利用し，縦のゆとりをとることが大切である（図1）．

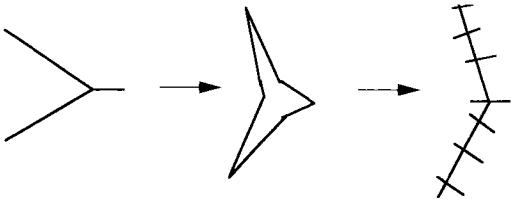

図1　V-Y前進術による皮切の縦への延長

術後成績はopen methodの既報告と比較するとやや劣っているが，神谷らのclosed methodの報告と同様の傾向であり，術前やや重症例を対象としたためと考えられる（図2）．すなわち，術後成績は術前の重症度に左右されると思われる[2)12)]．

結　　語

Zig-zag切開・V-Y前進術によるclosed methodは視野も広く，特に重症例に対して有用と考える．

文　　献

1)　後藤元徳，小林　晶，徳永純一：Open palm methodによるDupuytren拘縮の手術成績．日手会誌，8：762-768, 1991.
2)　石川淳一，三浪明男，糸賀英成　他：当科におけるDupuytren拘縮の手術成績．日手会誌，8：769-773, 1991.
3)　神谷敬一郎，長谷健司，井村慎一　他：Dupuytren拘縮の手術成績．中部整災誌，39：353-354, 1996.
4)　木佐貫修，玉井　進，矢島弘嗣　他：当科におけるDupuytren拘縮の治療経験について．中部整災誌，35：431-433, 1992.
5)　Kobayashi A, Futami T, Ukita T, et al：Open treatment for Dupuytren's contracture. J Jpn Surg Hand, 14：903-906, 1998.
6)　楠瀬浩一：Dupuytren拘縮．OS NOW, 28：130-136, 1997.
7)　Meyerding HW：Dupuytren's contracture. Arch Surg, 32：320-333, 1935.
8)　南　芳樹，鈴木勝巳，古川英樹　他：Dupuytren拘縮に対する皮膚横切開によるOpen Palm Methodの検討．日手会誌，8：758-761, 1991.
9)　南条文昭：Dupuytren拘縮の手術．整・災外，35：995-1002, 1992.

10) Tubiana R : Prognosis and treatment of Dupuytren's contracture. J Bone Joint Surg, 37-B : 1155-1168, 1955.
11) Tubiana R, Thomine JM, Brown S : Complications in surgery of Dupuytren's contracture. Plast Reconstr Surg, 39 : 603-612, 1967.
12) 吉田健治，佐藤直人，八木雅春　他：Dupuytren拘縮に対する手術例の検討．整外と災外，45 : 872-876, 1996.

日手会誌（J Jpn Soc Surg Hand），第16巻　第6号　816-818，2000

糖尿病を合併するDupuytren拘縮の検討

東京慈恵会医科大学形成外科学教室
内田　満・黒木知子
林　淳也・栗原邦弘
東京厚生年金病院形成外科
増沢源造

Clinical Study of Dupuytren Contracture in Diabetics

Mitsuru Uchida, Tomoko Kuroki, Junya Hayashi
Kunihiro Kurihara
Department of Plastic and Reconstructive Surgery, The Jikei University School of Medicine
Genzou Masuzawa
Department of Plastic and Reconstructive Surgery, Tokyo Koseinenkin Hospital

One hundred and fourteen patients with Dupuytren contracture were encountered in our department during the last 30 years. The patients were divided into two groups according to the contraction of the diabetes. Group 1 (Dupuytren contracture in diabetics) consisted of 30 patients (25 males and 5 females) whose age was 60 on average. Group 2 (Dupuytren contracture in non-diabetics) consisted of 84 patients (69 males and 15 females) whose age was 59 on average. The comparison of the incidence of affected digits showed a radial shift in Group 1 as reported before. The order of the digit from high incidence to low proved to be the ring finger, the little finger, the middle finger, the index finger, and the thumb in both Groups 1 and 2. The lesions were evaluated according to Meyerding's classification modified by Einarsson, and advanced stages of the disease were found more frequently in Group 1. Plantar fibromatosis was revealed in 20% of the patients in Group 1 and in 10% in Group 2. Knuckle pads were found only in Group 2. Surgery was carried out on 28 hands out of 21 patients in Group 1 and on 69 hands out of 50 patients in Group 2. In general, selective fasciectomy was performed on the palm and semitotal fasciectomy was performed on the digit. Postoperative results were assessed according to Tubiana's classification. Better results were obtained in Group 2. The specimen was studied histologically in 19 hands in Group 1 and in 43 hands in Group 2, and classified according to Luck's classification. No significant differences were found between Groups 1 and 2. We evaluated the postoperative results of Group 1, and the results were worse in patients whose blood sugar levels were poorly controlled than those well controlled.

緒　言

糖尿病とDupuytren拘縮はしばしば合併することが知られており，拘縮の特徴，両者の因果関係などに関する報告[1)5)]は散見されるが，術後成績に言及した報告は少ない．今回我々はDupuytren拘縮症例の糖尿病合併例と非合併例について，臨床症状，病態，術後成績を比較検討したので報告する．

Key words: Dupuytren contracture（デュピュイトラン拘縮），diabetes mellitus（糖尿病），surgical treatment（手術的治療）
Address for reprints: Mitsuru Uchida, Department of Plastic and Reconstructive Surgery, The Jikei University School of Medicine, 3-25-8 Nishishinbashi, Minato-ku, Tokyo 105-8461, Japan.

Table 1　糖尿病合併例，非合併例の罹患指列の比較

罹患指列	母指	示指	中指	環指	小指
糖尿病合併例	12指 (10)	17 (14)	24 (20)	37 (26)	32 (30)
糖尿病非合併例	3 (1)	13 (6)	55 (27)	78 (38)	58 (28)

(　) 内は%

Table 2　糖尿病合併例，非合併例の拘縮進行度の比較

Meyerding分類 Einarsson変法	0度	I	II	III	IV
糖尿病合併例	15手 (31)	10 (21)	15 (31)	5 (11)	3 (6)
糖尿病非合併例	35 (38)	23 (25)	16 (18)	15 (16)	3 (3)

(　) 内は%

Table 3　糖尿病合併例，非合併例の術後成績の比較

Tubiana基準による評価	Excellent	Good	Fair	Poor
糖尿病合併例	7手 (25)	13 (46)	5 (18)	3 (11)
糖尿病非合併例	22 (39)	22 (39)	9 (17)	3 (5)

(　) 内は%

Table 4　血糖コントロールと術後成績の関係

Tubiana基準による評価	Excellent	Good	Fair	Poor
血糖コントロール良好例	6手	9	1	0
血糖コントロール不良例	1	4	4	3

対象と方法

1969年から1998年の30年間に当科で経験したDupuytren拘縮は114例（男性94例，女性20例）であり，そのうち糖尿病合併症例は30例（男性25例，女性5例，初診時平均年齢60歳），非合併症は84例（男性69例，女性15例，初診時平均年齢59歳）であった．糖尿病合併例と非合併例において，罹患指列の頻度，MeyerdingのEinarsson変法[2]による拘縮程度，足底線維腫症などDupuytren体質を示唆する症状の合併，Tubiana[6]の基準による術後成績などを調査し，比較検討した．糖尿病の治療内容はインスリン注射2例，経口糖尿病治療薬内服16例，食事療法7例で，未治療は5例であった．糖尿病合併例21例28手，非合併例50例69手に手術を行った．術式は手掌ではlimited fasciectomy，指ではsemitotal fasciectomyを行うことを原則とした．

結　　果

罹患指列は糖尿病合併例で非合併例より橈側指の罹患が多かった（Table 1）．拘縮程度は合併例で進行例が多かった（Table 2）．足底線維腫症は合併例の20％，非合併例の10％に認め，knuckle pad 2例，Peyronie病1例はいずれも非合併例に認めた．6ヵ月以上の術後経過を観察しえた糖尿病合併例21例28手（平均観察期間4年1ヵ月），非合併例47例56手（平均観察期間1年11ヵ月）の術後成績は合併例でやや劣っていた（Table 3）．糖尿病合併例で血糖コントロールが良好および比較的良好な症例とコントロール不良例の術後成績を比較すると，不良例で成績が悪かった（Table 4）．摘出した手掌腱膜の病変部位を病理組織学的に検索し，そのdominantな組織像をLuck[3]の分類に基づいて判定した結果は，糖尿病合併例では組織検査を施行した19手のうちproliferative stage（P期）7手，involutional stage（I期）12手，residual stage（R期）0手であり，非合併例では43手のうちP期17手，I期21手，R期5手であった．また糖尿病合併例において，細血管の組織像で糖尿病に特徴的な変性所見はみられなかった．

考　　察

わが国の糖尿病患者数は年々増加しており，糖尿病罹患率の高い40歳以上では8～10％といわれている．今回我々が経験したDupuytren拘縮の26％に糖尿病を合併し，これはこれまでの報告[4]と比較すると高率であった．欧米に比較してわが国では，Dupuytren拘縮の糖尿病合併率が高い可能性があるが，詳細は不明である．なお糖尿病合併例と非合併例の年齢構成と男女比に差はなかった．

罹患指の特徴はこれまでの報告[1,5]と同様に，糖尿病合併例では橈側指の罹患が多い．しかし，小指罹患率は合併例で67％，非合併例で63％であり，これまでの報告と異なっていた．Dupuytren拘縮は小指罹患手の予後が悪いとの報告[8]と同様，我々の糖尿病合

併例の術後成績は非合併例と比較すると悪い結果であった．罹患指の頻度は合併例と非合併例ともに環指，小指，中指，示指，母指（第1指間を含む）の順に多く，これはMcFarlene[4]の環指，小指，中指，母指（第1指間を含む），示指の順と異なっていた．罹患側は右側，左側，両側の割合が，糖尿病合併例では27：13：60（%），非合併例では44：28：28（%）であり，合併例で両側罹患が多くみられた．これは糖尿病合併例で拘縮程度が非合併例よりも進んでいたことと関連していると考える．

Dupuytren体質を示唆する症状のなかでは足底線維腫症が最も合併頻度が高いが，糖尿病合併例では非合併例の2倍の頻度であり，糖尿病が線維性拘縮を促進させる可能性が示唆された．Knuckle pad 2例とPeyronie病1例はいずれも糖尿病非合併例であったが，Chammasら[1]はknuckle padは糖尿病非合併例のDupuytren拘縮のみで認めたと報告しており，興味深い結果であった．

Dupuytren拘縮の術後成績を悪くする因子として，術前拘縮程度の進行[8]，小指罹患[8]，女性[9]などが知られており，前二者は今回糖尿病合併例で術後成績を悪化させた要因とも考えられる．しかし，血糖コントロール不良例で明らかに成績が劣っていたことより，糖尿病の存在自体が術後成績を悪化させる可能性も否定できない．摘出標本をLuck[3]にしたがって分類すると，糖尿病合併例も非合併例もI期，P期，R期の順であり有意の差はみられず，これまでの報告[7]と同様に，Luckの分類と術後成績の間に関連はみられなかった．また，糖尿病合併例の摘出標本において，細血管における変性所見は認められず，糖尿病が拘縮を促進する組織学的な根拠は認められなかった．

結　　語

Dupuytren拘縮糖尿病合併例の臨床症状の特徴と成績を悪化させる危険因子について検討した．血糖コントロールは術後成績に影響することが推測されたが，それを裏づける病理組織学的な所見は得られなかった．

文　　献

1) Chammas M, Bousquet P, Renard E, et al: Dupuytren's disease, carpal tunnel syndrome, trigger finger, and diabetes mellitus. J Hand Surg, 20-A: 109-114, 1995.
2) Einarsson F: On the treatment of Dupuytren's contracture. Acta Chir Scand, 93: 1-22, 1946.
3) Luck JV: Dupuytren's contracture. J Bone Joint Surg, 41-A: 635-664, 1959.
4) McFarlene RM: The current status of Dupuytren's disease. J Hand Surg, 8: 703-709, 1983.
5) Noble J, Heathcote JG, Cohen H: Diabetes mellitus in the aetiology of Dupuytren's disease. J Bone Joint Surg, 66-B: 322-325, 1984.
6) Tubiana R: Prognosis and treatment of Dupuytren's contracture. J Bone Joint Surg, 37-A: 1155-1168, 1955.
7) 内田　満，児島忠雄，丸毛英二　他：Dupuytren拘縮の経験—術後成績と病理組織像の比較検討—．日手会誌，2: 544-547, 1985.
8) 内田　満，児島忠雄，本宮由貴　他：小指のDupuytren拘縮症例の検討．日手会誌，9: 489-492, 1992.
9) 内田　満，木下行洋，二ノ宮邦稔　他：女性のDupuyten拘縮症例の検討．日手会誌，14: 900-902, 1998.

日手会誌（J Jpn Soc Surg Hand），第16巻　第6号　819-824，2000

炎症，腫瘍，検査

Clinical Course of Monoarthritis in Wrist and Digital Joints

Takashi Ikai, Yoshiyuki Iwase, Shinobu Sugawara
Hisashi Kurosawa
Department of Orthopaedic Surgery, Juntendo University School of Medicine
Kouiti Kusunose
Department of Orthopaedic Surgery, Tokyo Rosai Hospital

Introduction

Chronic arthritis occurring in a single wrist or digital joint monoarthritis is sometimes encountered in routine clinical practice. In the present study, we retrospectively examined patients presenting monoarthritis, and analyzed the relationship between the final diagnosis and the pathological picture such as clinical findings, imaging findings, blood test results, and histopathological results.

Subjects

Between January 1989 and August 1998, 24 patients (17 males and 7 females) coming to our outpatient department presented monoarthritis of the digital joint or wrist joint. Among these patients, 14 (9 males and 5 females) who were available for follow-up were recruited in the present study. Their ages ranged from 18 to 66 years (average 43 years). The interval from the onset of symptom to visiting our hospital ranged from 1 month to 10 years (average 21 months). The follow-up period ranged from 1 month to 3 years and 9 months (average 13 months). The symptoms occurred in the wrist joint in 8 patients, in the metacarpophalangeal (MP) joint in 1 patient and in the proximal interphalangeal (PIP) joint in 5 patients (Table 1).

Results

1. Laboratory tests

Among the laboratory tests conducted at the initial consultation, no abnormalities in general blood chemistry were observed. However, inflammatory findings such as of a positive C-reactive protein (CRP) test and an increased erythrocyte sedimentation rate (ESR) were found in 7 of 14 cases. Three of the 14 cases were positive for rheumatoid factor (RF), and rheumatoid arthritis (RA) was subsequently diagnosed in 2 of the 3 cases.

2. X-ray examination

Plain X-ray examinations conducted at the initial consultations revealed abnormal findings such as joint space narrowing and bone atrophy in 9 patients (Fig. 1). However, these findings were not related to the final diagnosis.

Key words: monoarthritis（単関節炎），wrist joint（手関節），rheumatoid arthritis（慢性関節リウマチ），definite diagnosis（確定診断）

Address for reprints: Takashi Ikai, Department of Orthopaedic Surgery, Juntendo University School of Medicine, 2-1-1 Hongo, Bunkyo-ku, Tokyo 113-8421, Japan.

Table 1

No.	Name	Age	Joint	Histopathological diagnosis	Laboratory tests			Diagnosis at follow-up
					CRP	ESR (mm/hr)	RF	
1	K. W	35	Wrist		< 0.3			Monoarthritis
2	A. Y	50	Wrist		< 0.3	4		Monoarthritis
3	T. S	46	PIP	Chronic synovitis	< 0.3	24	(−)	Monoarthritis
4	H. S	59	Wrist		< 0.3	5	(−)	Monoarthritis
5	K. M	53	PIP		< 0.3	18	(−)	Monoarthritis
6	M. O	28	PIP	Chronic synovitis	< 0.3	22	(−)	Monoarthritis
7	S. T	44	Wrist	Chronic synovitis	< 0.3	7	(+)	Monoarthritis
8	M. S	37	Wrist	Chronic synovitis	0.3	21	(+)	RA
9	H. T	62	MP	Chronic synovitis	1.5	39	(−)	Monoarthritis
10	M. Y	25	Wrist					OA
11	H. S	47	Wrist		< 0.3	30	(+)	RA
12	H. T	32	Wrist	Chronic synovitis			(−)	Monoarthritis
13	M. O	66	PIP	Chronic synovitis	< 0.3	8	(−)	Tuberculousis?
14	T. K	18	PIP	Tuberculous synovitis	< 0.3	23	(−)	Tuberculousis

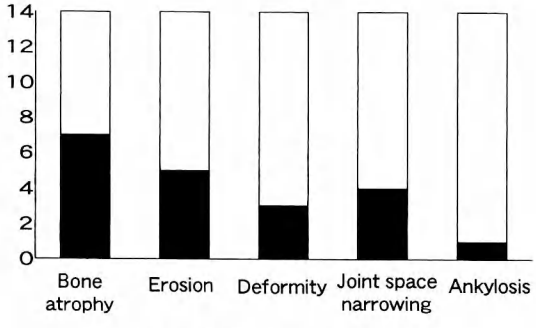

Fig. 1 Plain X-ray examinations.

Fig. 2 Case No. 7 : An X-ray examination revealed marked joint destruction only in the right wrist joint, which was near ankylosis.

3. Histopathological findings

Synovial biopsy or synovectomy was performed in 8 patients. Histological examination of the specimens led to a diagnosis of tuberculous arthritis in 1 patient. Findings of nonspecific synovitis were observed in 7 patients including two diagnosed of RA. Bacterial cultures were conducted in 7 cases, and all were negative.

4. Final diagnosis

A definitive diagnosis was established in 4 cases, comprising 2 cases of RA, 1 case of tuberculous arthritis and 1 case of osteoarthritis (OA). The etiology of the monoarthritis remains unknown in the other 10 cases. RA was diagnosed according to the new diagnostic criteria (1987) of the American Rheumatology Association. In the case, which was diagnosed as tuberculous arthritis, bacterial culture was negative but histopathological findings of the synovial membrane confirmed the diagnosis.

5. Treatment

Synovectomy was performed in 7 patients. One patient suspected of infectious arthritis was treated with antibiotics. Antituberculosis therapy was administered to the patient diagnosed of tuberculous arthritis. Antituberculosis drugs were also given to another patient who was suspected of tuberculosis based on surgical

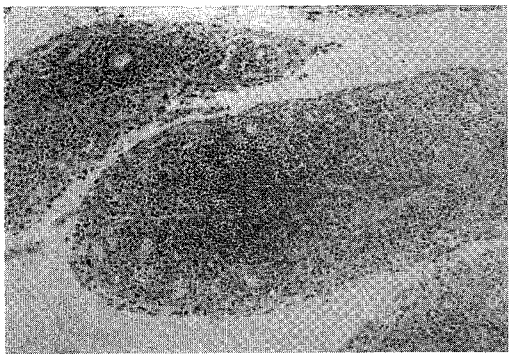

Fig. 3 Case No. 7 : Histopathological examination showed subsynovial tissue was richly vascular, and diffuse infiltration of inflammatory cells was observed. The inflammatory cells consisted of mainly small lymphocytes and plasma cells, and occasionally showing follicular arrangement.

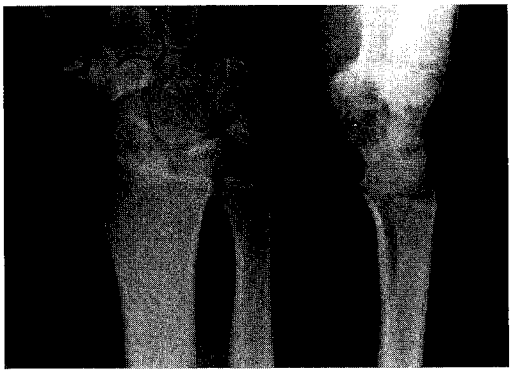

Fig. 4 Case No. 12 : An X-ray examination confirmed joint space narrowing in the wrist joint.

findings although bacteriological and histopathological findings were both negative. The remaining 4 patients had only conservative treatment. Consequently, 13 of 14 cases achieved remission and only one case of PIP monoarthritis remained unchanged. All 7 patients who underwent synovectomy remitted.

Case Presentation

Case No. 7 : A 44 year-old male started to have pain and swelling in the right wrist joint from around 1977 but did not seek medical advice. Since 1979, he had received treatment in another hospital but without improvement. He was referred to our department on April 13, 1995. An X-ray examination revealed marked joint destruction only in the right wrist joint, which was near ankylosis (Fig. 2).

Blood tests showed CRP of less than 0.3, ESR of 7 mm/hr, and a positive RA test. On April 21, 1995, synovectomy was performed for diagnostic and therapeutic purposes. On histopathological examination, the synovial membrane had proliferated to a villous form.

The subsynovial tissue was richly vascular, and diffuse infiltration of inflammatory cells was observed. The inflammatory cells consisted of mainly small lymphocytes and plasma cells, and occasionally showing follicular arrangement (Fig. 3). His symptoms improved after synovectomy, no arthritis of other joint have been found to date, and a definitive diagnosis cannot be established.

Case No. 12 : A 32 year-old male started having pain in the right wrist joint from August 1997. He visited another hospital on January 9, 1998 and was treated conservatively. Since an X-ray examination showed joint space narrowing, he was referred to our hospital on September 1, 1998. An X-ray examination confirmed joint space narrowing in the wrist joint (Fig. 4), and blood test for RF was negative. Histopathological examination showed edematous change in the synovial membrane together with mild lymphocyte infiltration (Fig. 5). No definitive diagnosis has been established to date.

Case No. 8 : A 37 year-old male came our hospital with a complaint of pain in the left wrist joint. An X-ray examination showed only mild bone atrophy, and no other abnormalities (Fig. 6). Blood test results showed CRP of 0.3, ESR of 21 mm/hr, and a positive RF test. Histopathological examination showed infiltration of inflammatory cells, mainly lymphocytes (Fig. 7). An X-ray examination conducted at the follow-up showed joint space narrowing and bone erosion (Fig. 8). Seven months after the initial consultation, the patient devel-

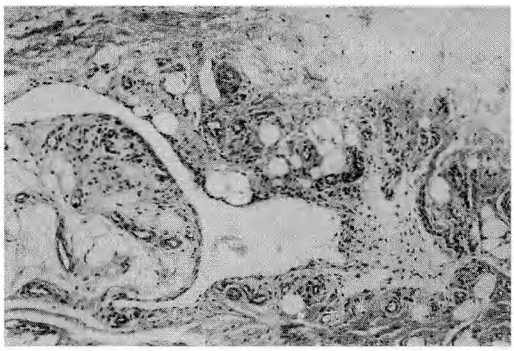

Fig. 5 Case No. 12 : Histopathological examination showed edematous change in the synovial membrane together with mild lymphocyte infiltration.

Fig. 6 Case No. 8 : An X-ray examination showed only mild bone atrophy, and no other abnormalities.



Fig. 7 Case No. 8 : Histopathological examination showed infiltration of inflammatory cells, mainly lymphocytes.

Fig. 8 Case No. 8 : An X-ray examination conducted at the follow-up showed joint space narrowing and bone corrosion.

oped arthralgia in the contralateral wrist, and RA was diagnosed.

Discussion

In diagnosing monoarthritis in the wrist or digital joint, differential diagnoses that require consideration include (1) rheumatoid arthritis, (2) infectious arthritis due to tubercle bacilli, other bacteria or virus, (3) psoriatic arthritis, (4) osteoarthritis, (5) traumatic arthritis, and (6) crystal arthritis. A definite diagnosis of monoarthritis is generally difficult to establish. In the present study, 2 of 14 cases of monoarthritis of the wrist joint were finally diagnosed as RA. Various studies have reported different incidence of RA among cases of

monoarthritis of the wrist or digital joint ; 6 of 7 cases by Pitkeathly et al[5] 2 of 6 cases by Iguchi et al[2] 0 of 8 cases by Nawata et al[4] 4 of 7 cases by Tanaka et al[7] 2 of 17 cases by Fujisawa et al[1] and 6 of 14 cases by Sakai et al[6] averaging approximately 30%. For cases of monoarthritis involving other joints, the incidence of RA has been reported to be from 6 to 27%. Therefore, monoarthritis of the wrist or digital joint is clinically important as an early symptom of RA. The proportion of RF-positive cases among monoarthritis of the wrist or digital joint has been reported to be 4 of 8 cases by Nawata et al, 0 of 17 cases by Fujisawa et al, 3 of 14 cases by Sakai et al, and was 3 of 14 cases in the present study. Among the RA factor-positive cases, RA was subsequently diagnosed in 0 case in the study of Nawata et al, in 2 of 2 cases which became RA factor-positive during follow-up in the study of Fujisawa et al, 2 of 3 cases in that of Sakai et al, and 2 of 3 cases in the present study. Therefore, RA is subsequently diagnosed in a large proportion of RF-positive patients, indicating the need for regular monitoring. The interval until RA was diagnosed has been reported to be 6 months to 10 years by Pitkeathly et al, 3 to 5 years by Iguchi et al, and an average of 37 months by Sakai et al. These findings indicate that RA is diagnosed relatively late after the onset of monoarthritis, therefore long-term follow-up is necessary.

A diagnosis of tuberculous arthritis may not be established by bacterial culture or histopathological examination. Some workers advocated that diagnosis of tuberculous arthritis should be taken into account from clinical findings as well as gross examination during surgery (granulation with cheesy absess, rice body etc)[3]. In our series, antituberculosis drugs were also given to patient who was suspected of tuberculosis based on surgical findings although bacteriological cultures were negative and histopathological examinations revealed only chronic synovitis. These findings show that careful observations during follow-up are essential.

Conclusion

1. Among 14 cases presented with monoarthritis of the wrist or digital joint, a definite diagnosis was established in only 4 cases.
2. In cases of monoarthritis of the wrist joint, which are positive for RA factor, there is a high probability that the monoarthritis is an initial symptom of RA.
3. Examination of the synovial membrane has little diagnostic significance except for highly characteristic diseases such as tuberculosis.
4. Synovectomy achieves clinical improvement, and is considered useful as a treatment for monoarthritis of the wrist or digital joint.

References

1) Fujisawa K, Onishi H, Sonoda J, et al : Follow-up study on the chronic monoarthritis of the wrist. J Jpn Soc Surg Hand, 6 : 577-581, 1989 (Japanese).
2) Iguchi T, Matsubara T, Kawai K, et al : Clinical and histologic observation of monoarthritis. Clin Orthop, 250 : 241-249, 1990.
3) Maeda H, Imamura K, Hirano E, et al : Diagnosis of tuberculosis of the hand. Orthop & Traumat, 37 : 1691-1695, 1989 (Japanese).
4) Nawata K, Toyoshima R, Yamamoto Y : Monoarthritis of the wrist joint. Cent Jpn J Orthop Traumat, 31 : 2028-2030, 1988 (Japanese).
5) Pitkeathly DA, Griffiths HED, Catto M : Monoarthritis : A study of forty-five cases. J Bone Joint Surg, 46-B : 685-696, 1964.
6) Sakai A, Suzuki K, Tanaka H, et al : Diagnosis and prognosis for chronic monoarthritis of the wrist. J Jpn Soc Surg Hand, 10 : 903-905, 1994 (Japanese).
7) Tanaka H, Suzuki K, Kobayashi Y, et al : Clinical study of monoarthritis joint disease. Orthop & Traumat, 38 : 428-431, 1989 (Japanese).

和文抄録

手・指関節における単関節炎の経過

順天堂大学医学部整形外科学教室
猪飼　隆・岩瀬嘉志
菅原　忍・黒澤　尚
東京労災病院整形外科
楠瀬浩一

手・指関節に慢性の単関節炎症状を示す症例をしばしば経験する．今回，初診時原因不明の単関節炎症状を示した症例について臨床所見，画像所見，血液検査所見，病理組織像などと最終診断との関連を調査した．対象は1989年1月～1998年8月までに当院手の外科外来を受診し，原因不明の単関節炎と診断された24例（男性17例，女性7例）のうち経過観察可能であった14例（男性9例，女性5例）である．年齢は18～66歳（平均43歳），発症から当院受診までの期間は1ヵ月～10年（平均21ヵ月），観察期間は1ヵ月～3年9ヵ月（平均13ヵ月）であった．部位別では手関節8例，MP関節1例，PIP関節5例で，うち8例に対して滑膜の病理組織学的検討を行った．確定診断のついた症例は4例で，それぞれRA2例，結核1例，変形性関節症1例で，これに対しいわゆる単関節炎は10例であった．血液検査により炎症所見を認めた症例は7例であった．初診時RA因子陽性は3例にみられ，後の診断はRA2例と単関節炎1例であった．X線で関節裂隙の狭小や萎縮像など異常のみられたものは9例であった．細菌培養は7例に行いすべて陰性であった．生検および滑膜切除術を行った症例は8例で，組織所見により結核としたもの1例，他はRAとしたもの2例を含む7例は非特異的滑膜炎の所見であった．治療は滑膜切除術を行ったもの7例，抗生剤により治療したもの1例，結核の診断のついた1例と術中所見より結核を疑った1例の計2例には抗結核剤の投与を行った．その他の4例は保存的に治療した．最終的には14例中13例が軽快した．慢性の単関節炎の診断には，RA，結核などを念頭に置いて長期の経過観察が必要である．

日手会誌（J Jpn Soc Surg Hand），第16巻　第6号　825-829，2000

手に発生した内軟骨腫の治療成績

山口大学医学部整形外科学教室

佐々木　義　浩・伊　原　公一郎
木　戸　健　司・河　合　伸　也

小郡第一総合病院整形外科

土　井　一　輝

Enchondromas of the Hand : Treatment and Results

Yoshihiro Sasaki, Koichiro Ihara, Kenji Kido
Shinya Kawai

Department of Orthopedic Surgery, Yamaguchi University School of Medicine

Kazuteru Doi

Department of Orthopedic Surgery, Ogori Daiichi General Hospital

From 1970 to 1999, 33 lesions in 23 patients with enchondromas in the hand have been treated at our institusion, postoperative evaluation have been performed on these patients. An age of the patients at the time of operation ranged from 2 to 64 years with the average of 25.1 years. Pathological fracture was recognized in 13 patients. Curettage and autogeneous bone grafting was performed in 19 patients. Another two patients received hydroxyapatites with or without autogeneous bone after curettage. The remaining two patients were treated by simple curettage only.

In the case of pathologic fracture, surgery was usually waited until the union was accomplished. However, tumor exision and osteosynthesis were simultaneously performed in four patients because of extensive lesion and marked displacements of the fracture. All the patients were free of pain and tenderness. All the fracture united within the mean of 1.2 months. Serial postoperative radiograph revealed remodelling of the lesion after surgery until the mean of 3.6 months.

Four patients suffered from finger deformity and joint contracture. Three were cases with pathologic fracture, which were conservatively treated for 1.5 months on the average. The remaining one patient was the case with recurrense twice.

The tumor recurred in 3 patients whose type of tumor were all polycentric. The interval of between surgery and recurrence ranged from 5 to 10 years. Malignant transformation never occurred in the cases with recurrence and Ollier's disease.

This study demonstrated the satisfactory results in patients with enchodromas in the hand. Early surgical intervension may be recommended in patients with pathologic fracture, when the lesion is so extensive that alignment cannot be maintained. Curettage without bone grafting is reasonable procedure in carefully selected cases.

Key words: enchondroma（内軟骨腫），bone tumor（骨腫瘍），finger（指），pathological fracture（病的骨折）

Address for reprints: Yoshihiro Sasaki, MD, Department of Orthopedic Surgery, Yamaguchi University School of Medicine, 1-1-1 Minamikogushi, Ube-shi, Yamaguchi 755-8508, Japan.

はじめに

内軟骨腫は手に発生する良性の骨腫瘍としてよくみられる．本腫瘍は病的骨折を伴うことが多く，骨癒合を待って治療にかかるのが一般的であるが，時に変形治癒や固定期間の長期化から関節拘縮を生じることもある．また，腫瘍掻爬術後の骨移植術の必要性については意見の分かれるところである．今回我々は，手指骨に発生した内軟骨腫について長期経過，骨移植術の必要性，骨折の治療法について検討したので報告する．

対象

1970年から1999年までの30年間に山口大学医学部附属病院およびその関連病院で手術を行い，3ヵ月以上の経過観察が可能であった，中手骨以遠の内軟骨腫23例，33指を対象とした．内訳は男性11例，女性12例，初回手術時年齢は2～64歳，平均25.1歳，術後経過観察期間は3ヵ月～22年，平均3年3ヵ月であった．

部位別には右側12例，左側11例，指別には母指3指，示指6指，中指6指，環指8指，小指10指であった．骨別では末節骨2指，中節骨6指，基節骨20指，中手骨5指であった．初発症状は疼痛，腫脹が20例と最も多かったが，Ollier病の3例は膨隆のみで疼痛はなかった．骨折の合併を13例に認めた．病巣の局在についてはStringaの分類[7]でcentric 12指，eccentric 6指，associated 1指，polycentric 10指，giant form 4指であった（図1）．

手術方法は掻爬術のみ2例，掻爬・自家骨移植術20例，掻爬・人工骨移植術2例（うち1例は自家骨併用）であった．骨折は原則として保存的に治療し，骨癒合を待って病巣の手術を行ったが，病巣の状態，骨折の転位の程度から4例は骨接合術と掻爬・骨移植術を同時に行った．術後平均3週間の外固定後，ROM訓練を行った．

結果

最終観察時，自発痛，圧痛を認めた例はなかった．骨折合併例では全例に3週～2ヵ月，平均1.2ヵ月で骨癒合が得られた．掻爬のみ，あるいは掻爬・骨移植部の骨改変は，人工骨（ハイドロキシアパタイト）単独使用例では十分ではなかったが，22例では良好に認められ，その時期は3週～5ヵ月，平均3.6ヵ月であった．

関節拘縮の合併を4例に認めた．いずれもpolycentric typeでそのうち3例は病的骨折に対し保存的治療を行った例であり，受傷から手術までの期間は平均1.5ヵ月であった．残り1例は2回再発し，計3回手術を行った例であった．

再発を3例に認めた．いずれもpolycentric typeで，再発のインターバルは平均7年（5～10年）と長期であった．再発時の組織検査において悪性所見は認められなかった．また，Ollier病3例についても経過観察中において悪性化の所見は認めなかった．

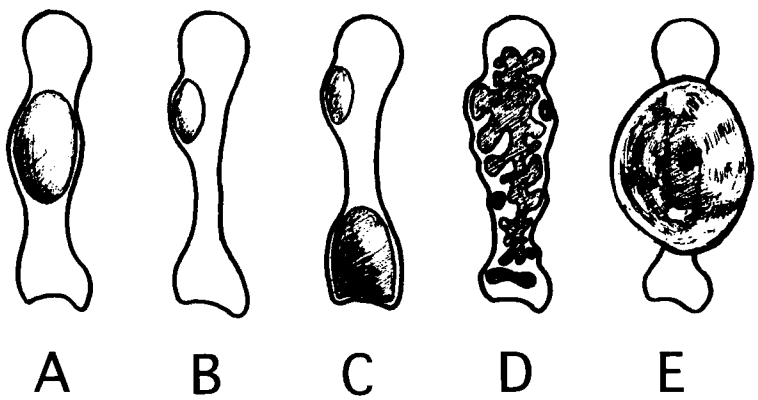

図1 病巣の局在部位のX線分類（Stringa, 1957）
A：centric 12指，B：eccentric 6指，C：associated 1指，D：polycentric 10指，E：giant form 4指．

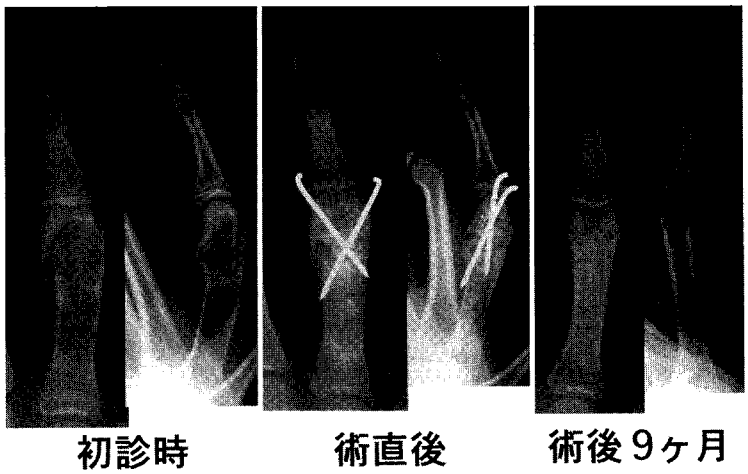

図2　待機手術例（受傷後1ヵ月半）
14歳，男性，polycentric type．外旋10°，橈屈15°，掌側凸10°の変形が遺残した．

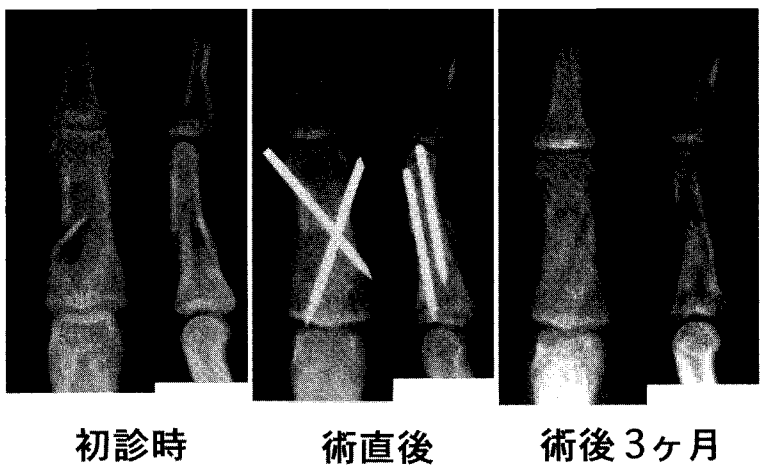

図3　早期手術例（受傷後10日）
26歳，女性，centric type．疼痛，圧痛，可動域制限は認めない．
良好な骨癒合と骨改変が認められる．

症　　例

症例1：待機手術例（病巣掻爬，骨移植，骨接合術）．14歳，男性，右環指基節骨病的骨折を伴うpolycentric type．初診時，骨折部の転位を認めたが，患者の希望もあり徒手整復後，シーネ固定を行い待機した．1ヵ月半後，掻爬・自家骨移植術とK鋼線によるcross-pinningを行う．術後9ヵ月で良好な骨改変を認め，疼痛，圧痛はなかったが，外旋10°，橈屈15°，掌側凸10°の変形を遺残し，PIP関節の可動域は伸展20°，屈曲85°であった（図2）．

症例2：早期手術例（病巣掻爬，骨移植，骨接合術）．26歳，女性，左環指中節骨病的骨折を伴うcentric type．受傷後10日目に掻爬・自家骨移植術とK鋼線によるcross-pinningを同時に行った．術後3ヵ月で疼痛，圧痛はなく，可動域制限も認めなかった．良好な骨癒合と骨改変が認められた（図3）．

症例3：掻爬術単独例．2歳，男児，左手多発性内

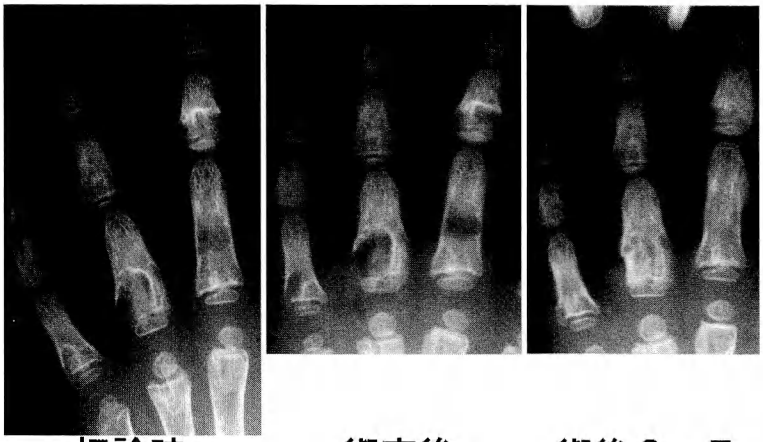

初診時　　術直後　　術後3ヶ月

図4　掻爬術単独例
2歳，男児，Ollier病．中指中節骨，基節骨（centric type），環指基節骨（eccentric type），小指基節骨（eccentric type）．
術後1ヵ月ですでに骨改変が始まり，3ヵ月で良好な骨形成を認めた．

軟骨腫（Ollier病）．左中指中節骨，基節骨（centric type），環指基節骨（eccentric type），小指基節骨（eccentric type）に対して掻爬術のみ行った．術後1ヵ月ですでに骨改変が始まり，3ヵ月で良好な骨形成を認めた．疼痛，圧痛，可動域制限はなかった（図4）．

考　　察

今回，我々の経験した内軟骨腫症例では，性差，左右差はなく，年齢は平均25.1歳と30歳以下が過半数を占め，指別では母指以外ほぼ同数に，骨別では基節骨に多く発症しており諸家の報告ほぼ同様であった．Type別では最も多いのはTakigawa[9]，Hasselgrenら[2]の報告同様centric typeであったが，彼らと異なりpolycentric typeが次に多かった．

本腫瘍における病的骨折の割合は50％前後とする報告が多く，今回の調査でも症例の半数以上13例（57％）に認められた．骨折を伴う場合，これまでの報告では，手術操作を簡便化するために保存的に治療され，手術時期は待機することが多い[1)~4) 6)]．しかし，骨折の転位が大きく整復位維持の困難から変形を生じたり，外固定期間の長期化から拘縮を生じることもある．

今回の調査ではpolycentric typeで転位を有する骨折がある場合，外固定のみではその整復保持が難しく，固定期間も長期にわたるため，関節拘縮が遺残する傾向がみられた．このような症例では骨皮質の菲薄化があるため内固定も難しくなるものの，Peimerら[5]の指摘するように，早期に診断を確定する意味からも，症例2で示したように骨接合術と併用した一期的手術が望ましいと考える．

骨移植術の必要性については，海綿骨移植による骨強度の改善はないとの意見や[4]，非荷重骨である手指では不要など，掻爬術単独をすすめる意見も多い[2)6)10)]．しかし，症例2のように骨折を伴う症例，特にpolycentric typeでは骨癒合の促進，骨強度の早期改善の目的から自家骨移植術の併用が望ましいと思われる．一方で症例3のように掻爬術のみで良い結果がみられる症例もある．この小児例のように採骨部が限られ，骨形成能が高く[8]，またcentric，あるいはeccentric type[3) 9)]で骨強度が比較的保たれている症例では，骨掻爬術単独が良い適応である．

再発を3例（13％）に認め，Takigawa[9]の4.5％に比べて高頻度に認めた．これは再発例がいずれもpolycentric typeであったことから，広範囲に病巣が存在する症例で掻爬が不十分であった可能性や腫瘍の生物学的性質によるものと考えている．したがって，polycentric typeでは再発の可能性もあるので，少なくとも5年以上にわたる長期経過観察が必要と思われる．

ま と め

手指に発生した内軟骨腫23例の治療成績について検討した.

22例に骨改変が認められ，骨折例では全例骨癒合が得られた.

再発例はpolycentric typeに認められ，インターバルは5～10年と長いものであった.

骨折合併例（polycentric type）では骨接合術と掻爬・骨移植術を一期的に行う方法も選択肢となりうる.

若年者でcentric，eccentric typeの症例は掻爬術単独の良い適応と考えられる.

文 献

1) Athanasian EA : Bone and soft tissue tumors, In : Green DP, ed. Green's operative hand surgery. 4th ed. New York, Churchill Livingstone : 2233-2235, 1999.
2) Hasselgren G, Forssblad P, Toernvall A : Bone grafting unnecessary in the treatment of enchondromas in the hand. J Hand Surg, 16-A : 139-142, 1991.
3) Kuur E, Hansen L, Lindequist S : Treatment of solitary enchondromas in fingers. J Hand Surg, 14-B : 109-112, 1989.
4) 野田清大，清水 透，篠崎哲也 他：良性骨腫瘍および腫瘍類似疾患に対する単純掻爬術後の経過について．日整会誌，65 : 689-694, 1991.
5) Peimer CA : Tumors of bone and soft tissue, In : Green DP, ed. Operative hand surgery. 3rd ed. New York, Churchill Livingstone : 2235-2236, 1993.
6) 関谷勇人，小林正明，大塚隆信 他：内軟骨腫掻爬後のX線像の検討，骨移植の有無による差について．中部整災誌，38 : 939-940, 1995.
7) Stringa G : I Condromi della Mano. Instituto Ortopeico Troscano, Firenze, 1957.
8) 武 郁，大幸俊三，木下藤栄 他：小児における多発性内軟骨腫の治療．東日本臨整会誌，2 : 754-756, 1990.
9) Takigawa K : Chondroma of the bones of the hand : A review of 110 cases. J Bone Joint Surg, 53-A : 1591-1600, 1971.
10) Tordai P, Hoglund M, Lugnegard H : Is the treatment of enchondroma in the hand by simple curettage a rewarding method ? J Hand Surg, 15-B : 331-334, 1990.

日手会誌（J Jpn Soc Surg Hand），第16巻　第6号　830-833，2000

手部軟部腫瘍における3D-CTの応用

近畿大学医学部整形外科学教室

大谷和裕・菊池　啓
丹　彰浩・浜西千秋
田中清介

Helical 3D-CT Images of Soft Tissue Tumors in the Hand

Kazuhiro Otani, Hiraku Kikuchi, Akihiro Tan
Chiaki Hamanishi, Seisuke Tanaka

Department of Orthopaedic Surgery, Kinki University School of Medicine

X-ray, ultrasonograph, CT, MRI and angiography are used to detect tumoral lesions. Recently, helical CT has been revealed to be a useful method for the diagnosis and preoperative evaluation of soft tissue tumors, by which high quality and accurate three dimensional (3D) images can be obtained quickly. We analyzed the preoperative 3D-CT images of soft tissue tumors in the hands of 11 cases (hemangioma in 6 cases, giant cell tumor, lipoma, angiofibroma, chondrosarcoma and malignant fibrohistiocytoma in one case each). Enhanced 3D-CT clearly visualized hemangiomas and solid tumors from the surrounding tissues. The tumors could easily be observed from any direction and color-coded according to the CT number.

Helical 3D-CT was thus confirmed to be useful for the diagnosis and preoperative planning by indicating the details of tumor expansion into surrounding tissues.

目　的

腫瘍の局在，性状や進達度を診断する目的で単純X線撮影，エコー，CT，MRI，血管造影が用いられてきた．しかし，いずれの画像診断法も腫瘍の立体的な広がりを把握することは困難である．近年，CTの技術進歩によるヘリカルスキャンCTの撮影は高精度の3次元画像処理が短時間でできることより，整形外科領域においても有用な画像診断法となっている．手の外科領域でもヘリカルスキャンCTの普及とともに，骨折や腫瘍の有用な画像診断の手段として応用されつつある．今回，ヘリカルスキャン3D-CTの手部軟部腫瘍の診断における応用について検討した．

対　象

当科で1989年より加療した手指軟部腫瘍63例中，術前診断に3D-CTを応用したのは11例である．症例の内訳は血管腫6例，骨外性軟骨肉腫，腱鞘巨細胞腫，悪性線維性組織球腫（MFH），脂肪腫，血管線維腫がそれぞれ1例である．

方　法

CT撮影には東芝社製CTスキャナーX vigarを用い，スライス厚1～3 mmで撮影した．撮影した各スライスより東芝社製画像処理装置X-tensionを用いて3D-CT画像を作成した．血管脂肪腫，MFHの1例および血管腫の6例では，経静脈性に水溶性非イオン性造影剤を投与し造影CTを撮影し3D-CTを作成した．

Key words: soft tissue tumor（軟部腫瘍），three dimensional display（3次元表示），helical CT（ヘリカルCT）
Address for reprints: Kazuhiro Otani, MD, Department of Orthopaedic Surgery, Kinki University School of Medicine, 377-2 Ohno-higashi, Osaka-sayama-shi, Osaka 589-8511, Japan.

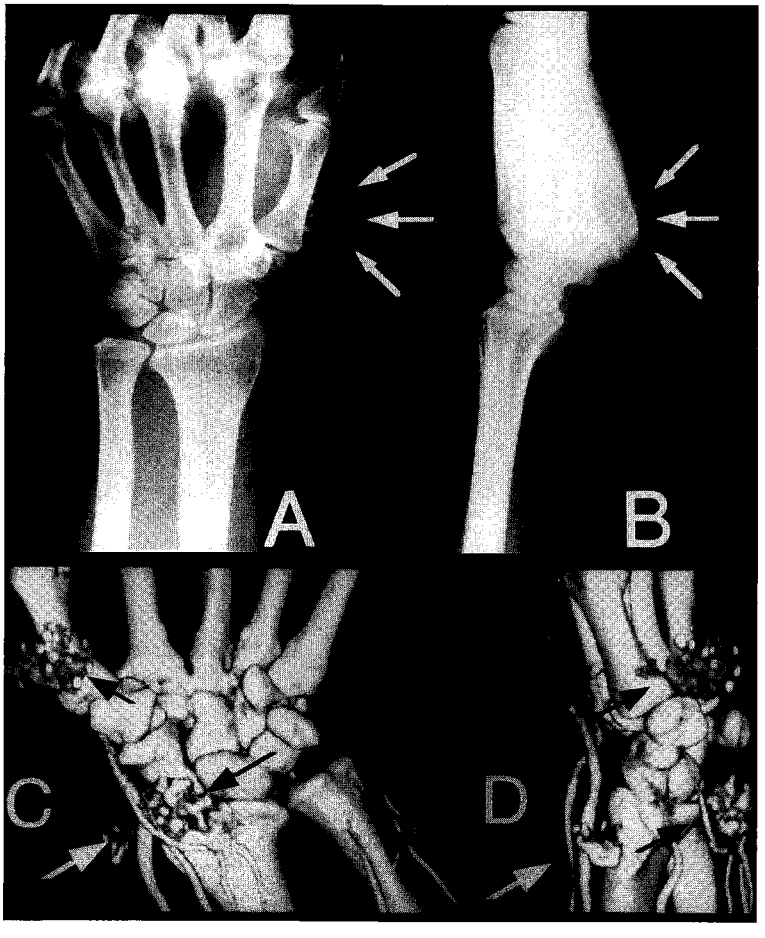

Fig. 1 Case 1 : Hemangioma.
A, B : Plain radiographs.
C, D : Enhanced 3D-CT images.

全例の単純X線像，CT，MRIおよび3D-CTを総合的に検討し手術を施行した．

結　　果

全例で撮影条件を変えることで，腫瘍の進展状態および骨と腫瘍との位置関係が明瞭となった．6例の血管腫と1例の血管線維腫では，造影CTにより腫瘍と腫瘍に連続する血管が鮮明に描出され，術中に同様の所見が確認できた．腱鞘巨細胞腫の症例では，びまん性に周囲組織に進展し不整な血管陰影を腫瘍周囲に認めた．

代 表 症 例

症例1：54歳，女性．初診時，手掌部と手関節部に2つの腫瘤を指摘された．単純X線像にて軟部の腫脹と腫瘍に相当する部位に石灰化像を認めた（Fig. 1A, B）．術前の造影3D-CTにて，2つの腫瘍（黒矢印）とは別の小腫瘤を手関節の橈側に認めた（白矢印）（Fig. 1C, D）．これら3つの腫瘤には怒張した血管の流入が認められた．病理診断は血管腫であった．

症例2：20歳，女性．単純X線像で母指球部に軟部の腫脹があった（Fig. 2A）．MRIにて，手掌部に矢印で示した巨大な充実性腫瘍を認めた（Fig. 2B, C）．造影3D-CTにて，手根骨掌側から第1，2中手骨間に

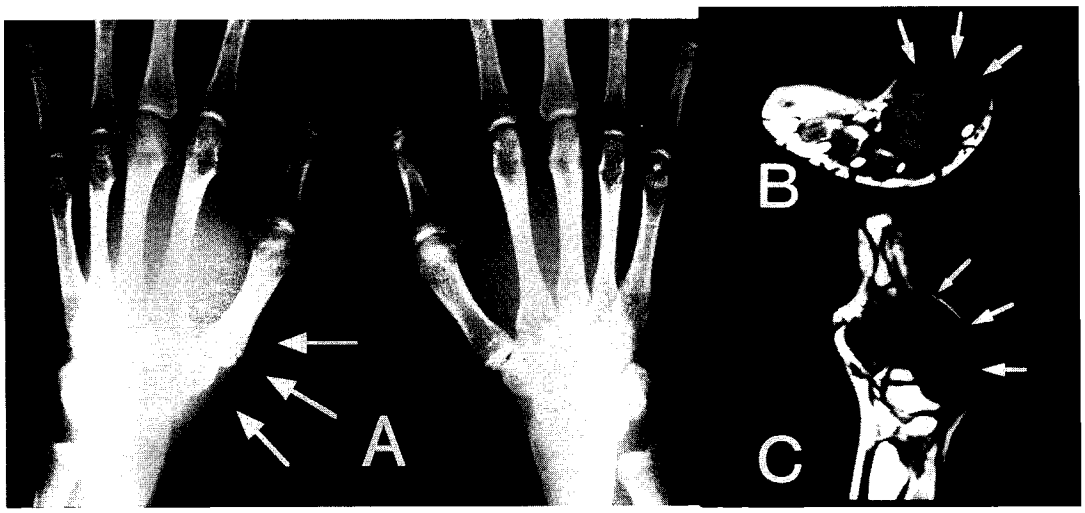

Fig. 2 Case 2 : Giant cell tumor.
A : Plain radiographs.
B, C : MRI.

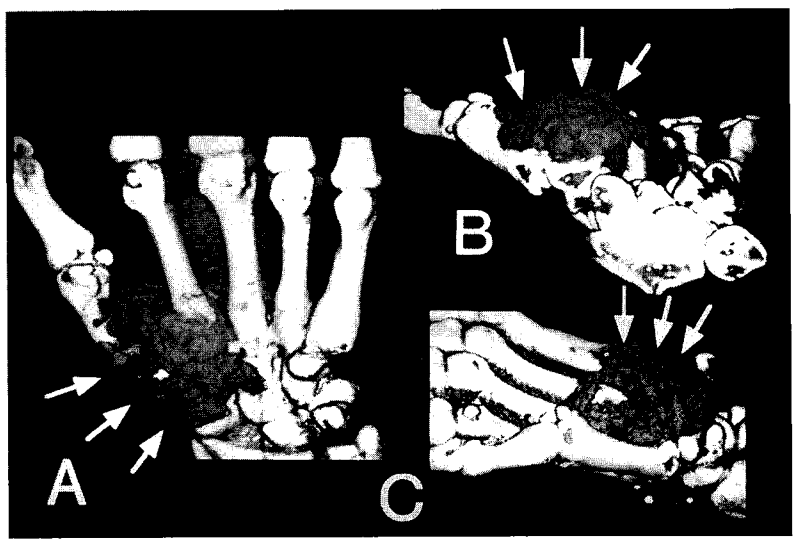

Fig. 3 Case 2.
A, B, C : Enhanced 3D-CT images.

存在する腫瘍像が明らかとなり，周囲には蛇行する大小不同の血管を認めた（Fig. 3A，B，C）．摘出術を行い診断は腱鞘巨細胞腫であった．

症例3：57歳，女性．造影3D-CTでは脂肪組織は筋肉や骨組織とはCT値が異なるため容易に区別できた．本症例では母指球の掌側に存在する表面平滑な脂肪腫が明瞭に描出された（Fig. 4A，B）．

考　　察

CTの技術進歩によるヘリカルスキャンCTの撮影は，整形外科領域での有用な画像診断法となっている[1)~4) 6)]．ヘリカルCTスキャンは連続的に撮影を行うため撮影時間が短縮でき，被曝線量の減少や体動，呼吸による画像のずれを最小限にすることができる．

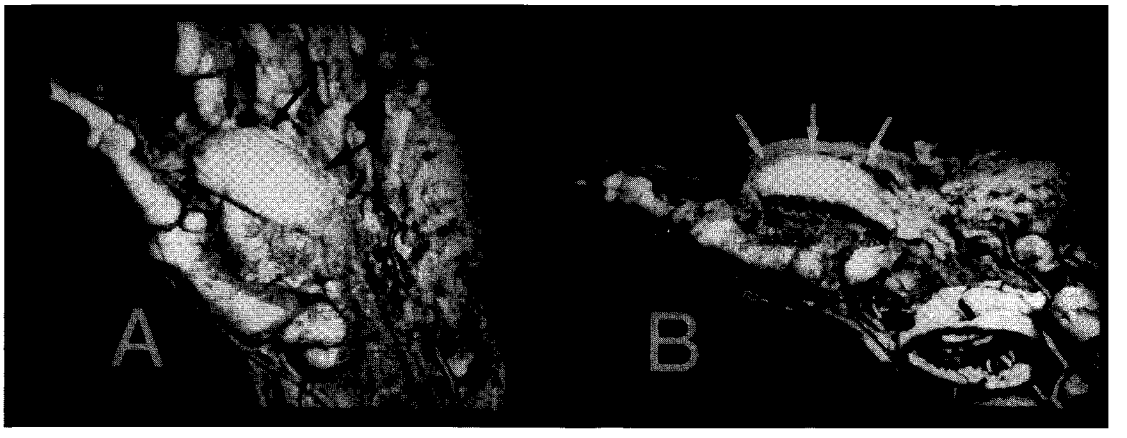

Fig. 4　Case 3 : Lipoma.
A, B : Enhanced 3D-CT images.

我々はCT立体視図を股関節疾患の術前計画に応用してきた[7]．この方法では，透過型デジタイザーを用いてトレースした各CTスライスをパーソナルコンピュータ上で構築するものであった．この方法に比し，ヘリカルスキャンCTでは，専用のソフトウエアを用いることによりより鮮明で精巧な3D画像を作成することができる[1)5)]．

ヘリカルスキャンで構築された3D-CT画像は白黒の2色で表現されるが，脂肪腫や嚢腫のように周囲組織と明らかにCT値の異なる腫瘍は，CT値による色分けを施すことにより腫瘍と周囲組織とを明確に区別することができる．周囲組織との明確な区別が困難な充実性腫瘍は，経静脈性に造影剤を注入して描出するenhance 3D-CTが有用である[4]．Enhance 3D-CTの利点は血管造影に比べ簡便で短時間で撮影可能なことである．さらに，撮影時間を調節することで動脈相と静脈相の両方を撮影することができる．また3D画像を任意の方向に回転させて観察することができるため，腫瘍と周囲組織との位置関係を術前に詳しく把握できる．さらに，X-tensionを用いて構築された3D画像は自由に拡大して画像を観察できる．このため，手指のような小さな部位においては通常のCT画像やMRIよりも詳細な検討が可能な有用な方法である．一方，本法の短所として3D画像を作成するときに病変部を強調する際に，腫瘍周囲の組織や腫瘍組織自体が消去または増強されて描出される可能性が指摘されている[2]．また悪性腫瘍や血管腫の場合，栄養血管の同定や血管の性状の把握には3D-CTよりも血管造影が優れている．したがって，3D-CTは整形外科領域において有用な画像診断法ではあるが，他の画像所見も総合し検討することが必要である．

ま　と　め

1. 手部軟部腫瘍における術前3D-CTの有用性について検討した．
2. 3D-CT画像は腫瘍の色分けや多方向からの観察が可能な有用な方法である．
3. Enhance 3D-CTは軟部腫瘍を周囲組織から明瞭に区別でき，腫瘍の形態を正確に描出する．
4. 画像が修飾されるため他の画像所見との総合的な検討が必要である．

文　　献

1)　Fukuda K, Saito M, Tan A, et al : Helical CT image of the hip joints. Jpn J Rheumat, 8 : 13-25, 1998.
2)　杉本栄治，大澤　忠：脊椎・四肢の画像診断，X線CT．整・災外，38 : 903-913, 1995.
3)　丹　彰浩，田中清介：経皮的髄核摘出術に対する三次元CT計測．関節外科，15 : 1268-1272, 1996.
4)　丹　彰浩，西岡栄恵，菊池　啓　他：軟部腫瘍に対するヘリカルスキャン3DCT．中部整災誌，40 : 919-920, 1997.
5)　丹　彰浩，辻本晴俊，神谷正人　他：股関節におけるヘリカルスキャン3DCTの応用．Hip Joint，23 : 261-263, 1997.
6)　丹　彰浩，岡本佳之，神谷正人　他：慢性関節リウマチに対するヘリカルスキャンCTの試み．臨床リウマチ，10 : 253-258, 1998.
7)　富原光雄，田中清介：股関節手術におけるCT立体視図の応用．関節外科，8 : 1257-1262, 1989.

日手会誌（J Jpn Soc Surg Hand），第16巻　第6号　834-838，2000

指の外傷と疾患の超音波診断

東海病院整形外科

鈴　木　正　孝・稲　垣　弘　進
小　松　真理子

Ultrasonographic Diagnosis of Trauma and Disorder of the Finger

Masataka Suzuki, Hironobu Inagaki, Mariko Komatsu

Department of Orthopaedic Surgery, Tokai Hospital

There has been few reports concerning the ultrasonographic diagnosis of finger lesions. In order to know the indication and limitaion of ultrasonographic diagnosis on trauma and disorder of the finger, we carried out ultrasonographic diagnosis on 176 cases of finger lesions (collateral ligament injuries: 74 cases, soft tissue tumors: 36 cases, palmar plate injuries: 24 cases, tenosynovitis: 17 cases, tendon injuries: 16 cases' foreign bodies: 4 cases and the others: 5 cases). Toshiba SONOLAYER α SSA-250A and 7.5 MHz anullar alley probe were used.

Result: Most collateral ligament injuries were correctly diagnosed for the level and degree of the injuries that were comfirmed by surgical exprolations.

Diagnosis of the ulnar collateral ligament injury of the MCP joint of the thumb was especially important because herniated ligament injuries (Stenar lesion) needed surgical repair, and 5 of 7 cases of Stenar lesions were correctly diagnosed.

The palmar plate injuries gave ultrasonographic diagnosis to 24 examples. The palmar plate was put out clearly under the flexor tendon.

Although the diagnosis of the palmar plate injuries with the avulsion bone fragment was easy, it was impossible to know the diagnosis for details of the palmar plate locking.

It was possible to know the details of the damage of the flexer tendon.

The continuity of the tendon was confirmed even in case of the extensor tendon damage of the mallet finger and button hole deformity.

The presence of the tendon sheath ganglion and thecal liquid in chronic rheumatoid arthritis were easily diagnosed, although a characteristic images were not obtained in the tenosynovitis.

The diagnosis of the presence of the soft tissue tumor was easy, but did not reach to the settlement diagnosis of the tumor except for the ganglion.

Ultrasonograpy is easy, non-invasive and useful method for the injuries of the fingers.

緒　　言

手指の超音波診断に関しては，腱鞘ガングリオンに有効であるという報告[3]を除いては詳細な研究は見当たらない．これは手指の微細な構造の超音波診断は困難であるとされてきたためと思われるが，最近の超音波検査器具の進歩により微細な手の構造変化をある程度とらえることが可能となってきている[1)2)4)]．我々は，超音波診断が母指MP関節靱帯損傷でのStener lesionの鑑別診断に有用であることを報告した[6]．本研究の目的は手指の病変の超音波診断の適応と限界を知ることである．

Key words: ultrasonographic diagnosis（超音波診断），finger（指），collateral ligament（側副靱帯），tendon（腱），palmar plate（掌側板）

Address for reprints: Masataka Suzuki, MD, Department of Orthopaedic Surgery, Tokai Hospital, 1-1-1, Chiyodabashi, Chikusa-ku, Nagoya-shi, Aichi 464-8512, Japan.

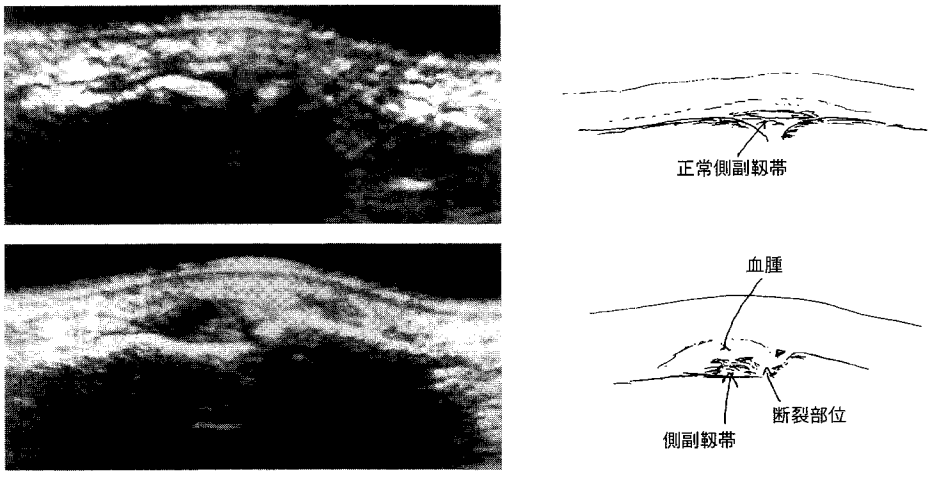

a　　b

図1　a：正常のPIP関節側副靱帯の超音波像（右が遠位）．側副靱帯はhypoechoicで不整はみられない．
b：新鮮PIP関節側副靱帯遠位断裂．血腫と断裂部位が明確に診断できる．

対象と方法

1994年より東海病院整形外科で手指の外傷と疾患の超音波診断を行い，手術にて所見を確認または臨床所見で病態を十分経過観察ができた176例を対象とした．症例の内訳は側副靱帯損傷が74例，ガングリオンなどの軟部腫瘍が36例，掌側板損傷が24例，腱鞘炎が17例，腱損傷が16例，異物が4例，その他が5例であった．超音波診断は主として長軸像の検索を行い，必要に応じて短軸像や健側との比較，ストレス撮影を行った．超音波装置としては東芝SONOLAYER αSSA-250Aを，プローブは7.5 MHz anullar alley probeを使用した．

結果ならびに考察

それぞれの病態ごとに超音波画像を検討し考察を加えた．

1．側副靱帯損傷

側副靱帯損傷は，母指MP関節が47例，母指以外のPIP関節が23例，母指IP関節が3例，中指MP関節が1例と合計74例に施行した．側副靱帯はhypoechoicに描出された．

1）母指MP関節

母指MP関節側副靱帯損傷はすでに報告したように4型に分類できた[5]．1型は正常靱帯とほぼ同様の所見を呈するもの，2型は靱帯周囲を含めて丸く大きなhypoechoic areaのあるもの，3型は中手骨頭部に限局した盛りあがりのあるもの，4型は靱帯実質部の肥厚があったり断裂様にみえるものとした．はじめの12例は臨床的に手術適応と考えられた症例のみに超音波検査を行い，全例に手術所見または関節鏡視にて側副靱帯損傷の詳細を観察した．このうち手術の絶対適応であるStenar lesionは3型のみにみられ，1型は靱帯の不全断裂または転位のない靱帯断裂，4型は転位のない靱帯断裂であり保存的に治療できると考えられた．2型は関節内外の血腫のため靱帯の詳細な描出ができなかったものであり，関節軟骨損傷や関節包損傷が主体で靱帯損傷としては不全損傷または転位のない断裂であった．以上の結果より超音波像が1型と4型を示す例に対しては，最近は保存療法を行っており全例が問題なく治癒している．

Stenar lesionは3型の7例中5例に確認されたが，1例は中手骨頭部の血腫で靱帯反転のない遠位部の断裂であった．他の1例は関節包の断裂が反転したもので側副靱帯自体は遠位部の断裂であった．3型におけるstenar lesionのaccuracyは71％，specificityは100％であった．

2）母指以外の側副靱帯損傷

PIP関節の23例と中指MP関節1例に施行した．PIP関節は母指MP関節に比較して靱帯が細く小さい



図2 PIP関節側副靱帯損傷例の超音波像（右が遠位）
靱帯損傷は側副靱帯の不整で診断できるが靱帯の反転の診断は不可能であった．

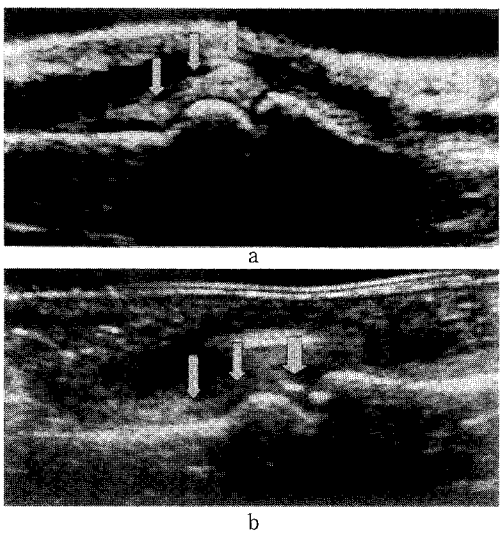

図3 a：正常掌側板（右が遠位）．掌側板は屈筋腱と関節の間にややhyperechoicな像として描出されている（矢印の部位）．
b：陳旧性掌側板損傷（右が遠位）．掌側板はhypoechoicに描出されている（細い矢印が掌側板，太い矢印は骨片）．周囲との状態で描出が異なるのは超音波の特性である．

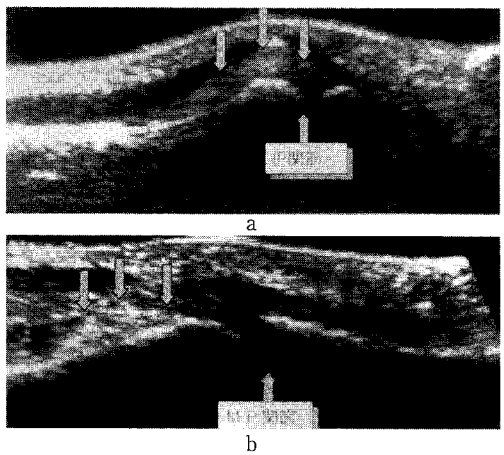

図4 a：母指IP関節ロッキング（右が遠位）．掌側板（矢印）がIP関節内へ嵌頓して長母指屈筋腱が掌側に蛇行している．
b：示指MP関節ロッキング（右が遠位）．掌側板（矢印）が近位に移動し，固定されている．

ので診断が困難な例もあった．図1aに正常のPIP関節側副靱帯の超音波像を，図1bに遠位端での断裂像を示した．小骨片を伴った断裂や近位端，遠位端での断裂は比較的容易であった．

図2は不安定性の強い小指橈側側副靱帯損傷の超音波画像で，手術時所見では靱帯は基節骨頭部での裂離損傷であり，関節包でひっかかり遠位に反転し，母指MP関節のstenar lesion様の所見を呈していた．超音波像は側副靱帯が不均一で靱帯損傷の診断はできたが，靱帯反転までの診断はできなかった．

2．掌側板損傷

掌側板損傷は24例に超音波診断を行った．掌側板は屈筋腱と関節の間に屈筋腱よりややhyperechoicな像として描出された．図3aに正常掌側板を，図3bに遠位部損傷の超音波像を示した．損傷部は骨片を伴い，骨片部がhyperechoicな像となっていることで診断される．このように新鮮例では損傷部診断は比較的容易であった．

母指IP関節ロッキング例では，掌側板がIP関節内まで遠位に移動固定し，長母指屈筋腱が停止部付近で掌側板に押し出されて掌側へ蛇行している像が描出されている（図4a）．示指MP関節のロッキング例では掌側板は近位に移動固定している像が描出されている（図4b）．超音波では掌側板の嵌頓や近位移動固定し

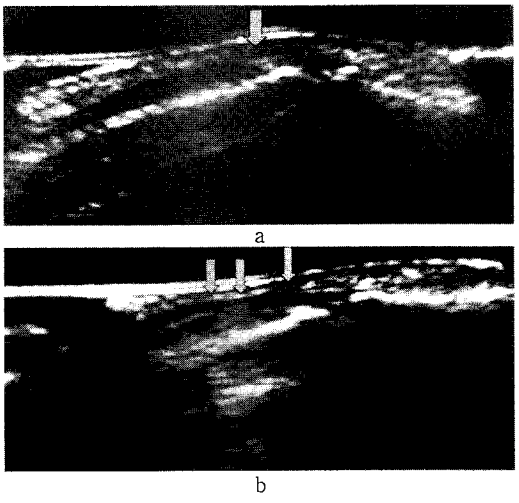

a

b

図5　Mallet finger例の超音波像（右が遠位）
a：DIP屈曲位では伸筋腱が断裂gap（矢印）形成している．
b：DIP伸展位では伸筋腱のgapは消失（矢印）しているため，保存療法を行い良好な成績であった．

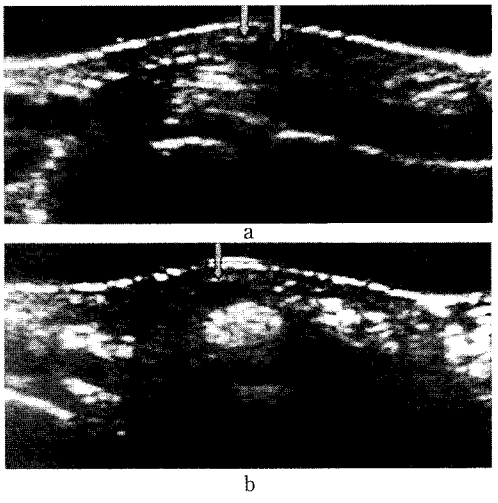

a

b

図6　腱鞘ガングリオン
a：長軸像（右が遠位），b，短軸像．ガングリオンはhypoechoicな像として明瞭に描出されている．

ていることの診断は可能であったが，病態の詳細については診断不可能であった．

3．腱損傷

伸筋腱損傷の12例と屈筋腱損傷の4例に超音波診断を行った．図5は受傷10日後のmallet finger例の超音波像であり，伸筋腱がDIP関節屈曲位で中枢へ退縮しているが，伸展位では腱端は連続したように描出された（図5）．本症例は装具療法を行い良好な成績を得た．

屈筋腱損傷の超音波検査は，新鮮例では腱端の位置が術前に診断できるため切開範囲を確定することができ有用であった．30年以上経過した長母指屈筋腱断裂例でも断裂遠位の腱は描出され，手術でやや細いが十分な強さのある腱が確認できた．

4．腱鞘炎

腱鞘炎の超音波診断は17例に行った．腱鞘炎そのものの超音波診断は困難であったが，腱鞘で強く絞扼されているような症例では，腱の形態を観察することにより診断できた．また腱鞘ガングリオンを合併している症例は，小さなものでも明確に診断可能であった（図6）．慢性関節リウマチによる腱鞘炎では，腱鞘内の滑液の貯留を診断することができた．

5．軟部腫瘍と異物

手指の軟部腫瘍の超音波検査は36例に施行した．ガングリオンが24例，血管腫が3例，腱鞘巨細胞腫が2例，glomus腫瘍，epidermoid cystが各1例，診断名不明が5例であった．ガングリオンは報告にあるようにclearなhypoechoicな像として描出され，超音波検査で確定診断が可能であった[3]．腫瘤の大きさは径2 mmのものまで明瞭に描出された．その他の腫瘍に関しては腫瘍の大きさは描出されたが確定診断は不可能であった．

指の異物は2～3 mmのものなら超音波診断が可能であったが，それ以下のものでは解像度の問題があり診断不可能であった．レントゲン透過性の異物は特に有用である．

ま　と　め

1. 手指の超音波診断は簡便かつ無侵襲でありその適応範囲はきわめて広い．
2. 現時点で超音波検査で確定診断が可能な疾患は側副靱帯損傷（母指MP関節），ロッキングフィンガーでの掌側板損傷，屈筋腱損傷，mallet fingerの腱の状態，ガングリオンである．
3. 母指MP関節の側副靱帯損傷においてはStenar lesionの描出に有用である．今後，器具のさらなる解像度の向上により手の外科領域においても超音波検査は有用な診断法となる．

文　　献

1) Brunstein AJ, Koniuch MP, van Holsbeeck M : Ultrasonographic detection of thumb ulnar collateral ligament injuries : A cadavertic study. J Hand Surg, 19-A : 304-312, 1994.
2) Hergan K, Mitter C : Sonography of the injured ulnar collateral ligament of the thumb. J Bone Joint Surg, 77-B : 77-83, 1995.
3) Kato H, Minami A, Hirachi K, et al : Treatment of flexer tendon sheath ganglions using ultrasound imaging. J Hand Surg, 22-A : 1027-1033, 1997.
4) O'Callaghan BI, Kohut G, Hoogewound HM : Gamekeeper thumb : Identification of the Stenar lesion with US. Radiology, 192 : 477-480, 1994.
5) 鈴木正孝：母指MP関節側副靱帯損傷に対する手術，阿部宗昭編，新OS NOW新世代の整形外科手術，1．上肢外傷の手術療法，東京，メジカルビュー社：170-175, 1999.
6) 鈴木正孝，稲垣弘進，振甫　久：母指MP関節靱帯損傷の診断．日手会誌，15 : 1-3, 1998.

日手会誌（J Jpn Soc Surg Hand），第16巻　第6号　839-843，2000

骨　折（補）

橈骨遠位端骨折の内固定法の生体力学的比較

岡山大学医学部整形外科学教室

佐伯祐司・橋詰博行
名越　充・井上　一

嶺北中央病院整形外科

井川晴友

Biomechanical Comparison of Intramedullary Pinning and Percutaneous Pinning for Distal Radius Fracture

Yuji Saeki, Hiroyuki Hashizume, Mitsuru Nagoshi
Hajime Inoue

Department of Orthopaedic Surgery, Okayama University Medical School

Harutomo Ikawa

Department of Orthopaedic Surgery, Reihoku Chuo Hospital

We invented and clinically used a new operative method (NODE anchoring system, NAKASHIMA MEDICAL®) which is a kind of intramedullary pinning for distal radius fractures. The purpose of this study is to compare the mechanical strength of NODE fixation and percutaneous pinning, especially transfragmental pinning (TFP).

We constructed models of unstable Colles' fractures using artificial bones (Sawbones®) and cadaveric bones (of which bone mineral densities had been measured). The rigidities of four types of fixations were investigated by static load tests. In the NODE fixation models, two curved rods were inserted from the proximal radial shaft to the subchondral bone of the distal radial fragment (Type A). In the TFP fixation models, three types were experimented, two Kirschner wires were inserted from the dorsal cortex of the distal radial fragment to the proximal radial shaft at an angle of 45° (Type B), 60° (Type C) and to the proximal radial intramedullary space (Type D). Twenty artificial bones on each fixation and 5 cadavers fixed by NODE and 10 fixed by TFP were tested and compared using the Mann-Whitney U test. The ultimate failure stresses were measured when perforating occured at the point of the subchondral bones of the distal radial ends and cut out occured at the distal radial dorsal cortex.

The rigidities of types A, B, C and D were 178.9 ± 77.1, 193.2 ± 66.3, 235.9 ± 43.4, 258.9 ± 84.0 N/mm, respectively. In the tests with cadaveric bones, the bone mineral densities influenced the strength of each fixation method and failure stresses.

Osteoporosis and comminution at the distal radial cortex were not taken into acount in the study by artificial bones. The rigidity of NODE fixation is less seirously influenced by these factors than TFP fixation, as the distal radial fragment is fixed at the strong subchondral bone in NODE fixation.

Key words: distal radius fracture（橈骨遠位端骨折），percutaneous pinning（経皮鋼線固定），intramedullary pinning（髄内鋼線固定），biomechanics（バイオメカニクス）

Address for reprints: Yuji Saeki, MD, Department of Orthopaedic Surgery, Okayama University Medical School, 2-5-1 Shikata-cho, Okayama-shi, Okayama 700-8558, Japan.

緒　　言

橈骨遠位端骨折に対する治療法は多岐にわたっている．骨折のタイプにもよるが，一般的には経骨片鋼線固定法transfragmental pinning（TFP）やKapandji法に代表されるintrafocal pinning（IFP）などの経皮ピンニングが選択される場合が多い．しかしながら，近年これら従来の経皮ピンニングの限界や合併症についての再検討がなされてきている．著者らは1996年よりNODE anchoring systemによる髄内ピン固定法（intramedullary pinning：以下NODE法）を用い，臨床的に良い結果を得ている．今回，NODE法とTFP法の力学的強度を比較検討したので報告する．

対象および方法

Colles骨折モデル．不安定性を有するColles骨折モデルを作製した（図1A）．鉄球を設置することにより遠位骨片の背屈転位に対応させ，背側に10°傾けることにより荷重線が関節面に垂直に，かつ骨欠損部を通るようにした．骨幹部が掌側へたわまないように，近位骨片の遠位端を鉄棒で支持した（図1B）．橈尺側方向に刺入した鋼線は背屈転位に対して有効に働かず，力学的評価も困難なため，2本の鋼線を背掌側方向に平行に刺入し，背屈転位に対する内固定法全体の剛性を計測の対象とした．荷重線と骨片間の距離D値（図1C）を側面X線フィルム上でslide caliperにて測定し，全体の平均値を求め，荷重-変位曲線から得られた各モデルの剛性に，（各モデルのD値）/（D値の平均値）を掛けて補正した値によって各群の力学的強度を比較した．

実験1）　人工骨を用いた静的荷重試験

Pacific Research社製SAWBONES（Cortical White Model）の人工橈骨を用い，Colles骨折モデルを作製した．SHIMAZU社製万能荷重器AUTOGRAPH S-2000により4 mm/分の荷重速度で静的荷重試験を行った．NODE法，45°刺入TFP法，60°刺入TFP法，近位髄内鋼線刺入法をそれぞれA群，B群，C群，D群とした（図2）．

実験2）　屍体骨を用いた静的荷重試験

HOLOGIC社QDR-2000を用いて骨塩定量した解剖用ご遺体20体39橈骨のうち，骨塩量の低い2体4橈骨と骨塩量の高い3体6橈骨（図3）を用い，Colles骨折モデルを作製した．A群とC群の方法で固定し，実験1と同様に静的荷重実験を行い力学的強度を比較した．

実験3）　軟骨下骨穿孔実験

骨塩定量後の遠位橈骨の関節軟骨下骨を，NODEのピンを用いて髄腔から万能荷重器を使用し関節面に対し垂直方向に穿孔させ，そのときの最大応力を測定した．

実験4）　背側骨皮質剪断実験

骨塩量を測定した橈骨の遠位背側骨皮質・橈骨茎状

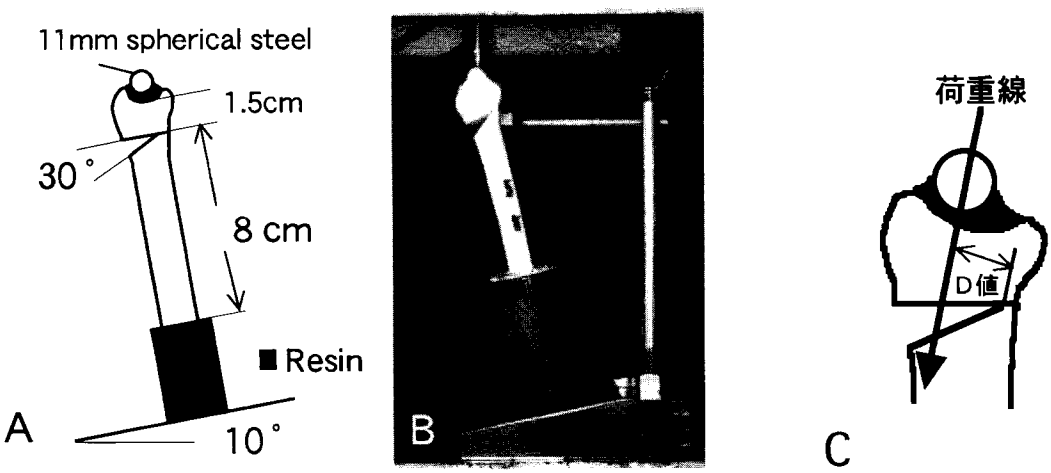

図1　A：不安定型Colles骨折モデル．
B：静的荷重試験．
C：荷重線と骨片間の接点の距離（D値）．

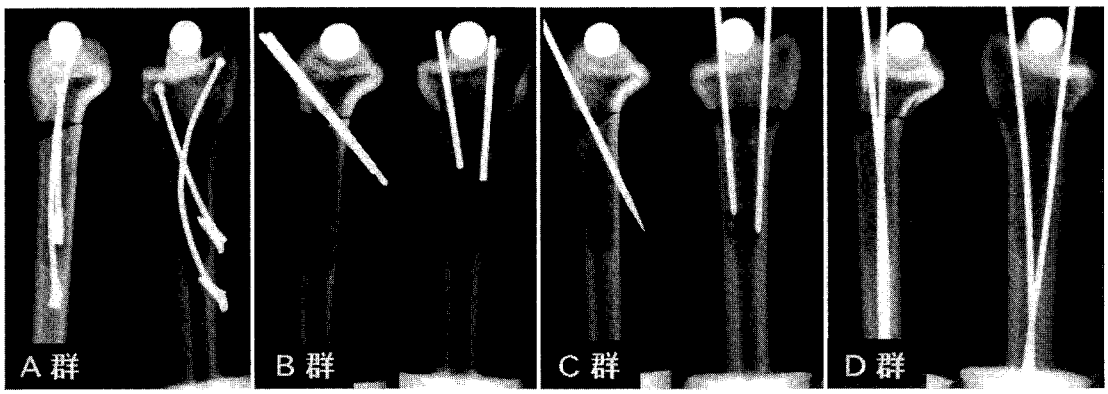

図2　Methods of fixation
A群：NODE法，B群：45°TFP法，C群：60°TFP法，D群：髄内釘TFP法.

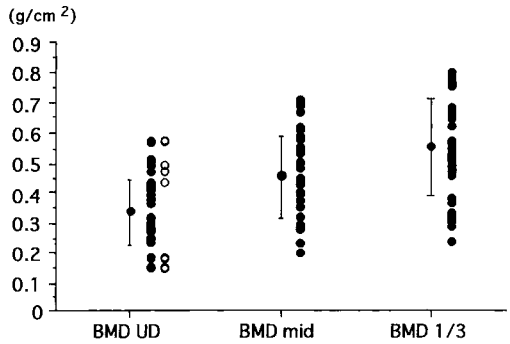

図3　屍体橈骨骨塩定量
○：実験橈骨骨塩量.
BMD UD：0.34±0.11 g/cm^2，BMD mid：0.45±0.14 g/cm^2，BMD 1/3：0.55±0.16 g/cm^2.

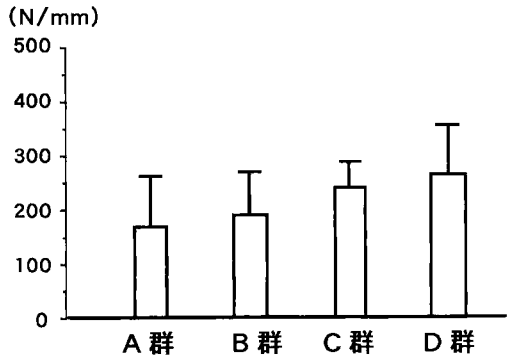

図4　人工骨による各内固定法の剛性

突起部を1.8 mmの鋼線でcut outさせたときの応力を測定した.

実験5)　3次元有限要素法（FEM）による解析

ヘリカルCTにより得られた撮影間隔1 mmの人工骨の環状断面形状データをMed Vision（IMNET/Evergreen Technologies, Inc製）をviewerとして使用し，3次元CAD/CAEとしてI-DEAS（SDRC製）を使用してソリッドデータを作制した．このデータをMARC（MARC社製）を解析プログラムとして用いて，関節面を圧縮した場合に鋼線にかかる応力をシミュレーションした．関節面はpalmar tilt 10°とulnar tilt 23°の平面とし，この平面に対し垂直方向に圧縮を加えた.

結　　果

実験1)：各固定法の荷重-変位曲線は弾性変形内の変化にとどまった．A群，B群，C群，D群の剛性はそれぞれ平均178.9±77.1，193.2±66.3，235.9±43.4，258.9±84.0 N/mmであった．A群とC群，A群とD群，B群とC群，B群とD群の間に統計学的な有意差を認めた（図4）.

実験2)：屍体骨を用いたA群とC群の剛性は，骨塩量と正の相関傾向を示した（図5）.

実験3)：関節面を穿孔させたときの応力は，肉眼的に軟骨面の穿孔が確認される直前に最大値を示した．この最大応力と骨塩量は正の相関傾向を示した（図6）.

実験4)：橈骨茎状突起・橈背側骨皮質・尺背側骨皮質の各点でcut outが起こったときの応力の平均値

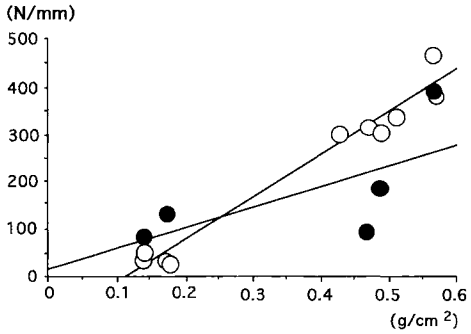

図5 屍体骨による内固定法の剛性
●：NODE法，○：60°TFP法.

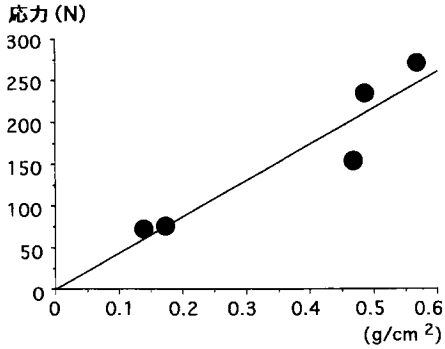

図6 屍体骨軟骨下骨穿孔時の最大応力

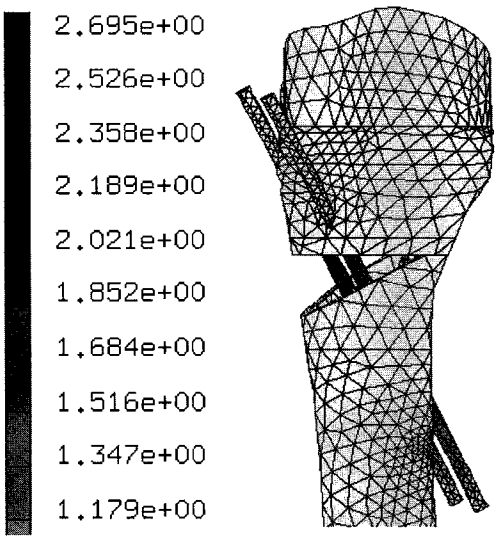

図7 3次元有限要素法シミュレーション

は133.7 N，115.4 N，135.7 Nであった．骨塩量が低い群では10 N未満でcut outを呈するものがあり，骨塩量が低い群の3ヵ所の応力の平均値は57.8 Nであった．

実験5)：3次元FEM解析では，Young率を人工骨1,160 N/mm^2，鋼線193,000 N/mm^2，Poisson比を人工骨0.3，鋼線0.3と設定した．ソリッド1次4面体要素により要素数10,726，節点数3,671に分割した．シミュレーションの結果では関節面を0.01 mmずつ圧縮転位を起こさせ，0.03 mm圧縮したときに鋼線にかかる応力は13～25 Nであった（図7）．

考　　察

従来行われてきたTFP法やIFP法などの経皮ピンニングは，骨折型，骨強度および鋼線の刺入部位・直径・本数・角度により力学的強度は左右され，1つの術式として論じるには無理がある．今回の実験では，鋼線にかかる応力が想像以上に大きく，特に高齢者の場合には，脆弱な背側骨皮質でcut outが起きる応力をはるかに上まわっていることが示された．この結果は，TFPやIFPの固定力の問題や適応の限界について論じた報告[3]を支持するものである．また，IFP法がTFP法に比べ優れているとの報告が散見されるが[1)2)6)]，その理由としては，①青壮年の場合には，遠位骨片骨皮質の近位端の強度が強いこと，②TFP法に比し，鋼線刺入部および刺入本数の選択の自由度が高く，骨片辺縁の破損の危険性が比較的低いため再刺入がある程度許されること，③近位髄腔内に刺入する場合，鋼線の刺入角度が必然的に強斜位になることの3点が考えられる．しかしながら，高齢者の遠位骨片の骨皮質は脆弱で支持性が劣るため，IFP法は骨粗鬆患者に比較的禁忌といわれている[2]．また，IFP法とTFP法の違いは本質的には遠位骨片の支持部だけであるため，力学的強度は等しいかもしくはIFP法が劣るはずであり，少なくともIFP法が力学的に優れているとはいいがたい．

一方，NODE法はtransfragmental fixationでないため，micromovementに対しては若干劣る印象を否めないが，強固な軟骨下骨の部分で骨片を支持し，中間の支持点は皮質骨内側面で，刺入部の皮質骨も解剖学的に肥厚した部位にあたり，これら3点固定の支持

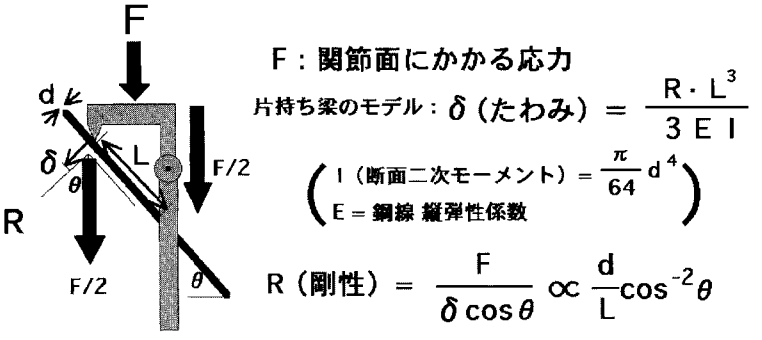

図8　TFP法の材料力学的解析

部がいずれも十分な強度を有し，骨粗鬆症による影響を経皮ピンニングに比べて受けにくく，臨床的に問題となるような大きな転位を起こしにくい[7]．また，骨皮質を破壊することがないため骨折部の侵襲はIFP法に比べて低いと考えられている．

鋼線刺入部の問題では，TFP法において臨床上刺入部位として良く選択される橈骨茎状突起部とLister結節橈側部は神経・腱損傷が一般に考えられている以上に多く[5]，一過性の知覚障害を認める報告もある[8]．橈骨茎状突起部では“safe zone”と呼ばれる安全な刺入部位は68 mm²しかないため，小切開を入れガイドを用いての鋼線刺入がすすめられており[9]，この点から考えるとNODE法における前腕2～3 cmの切開は大きいとはいえないであろう．また，TFP法では，刺入部の破損により不可逆的な力学的強度の低下をきたすため，その手技は決して簡便・容易ではなくone chanceに近く，鋼線の刺入本数には制限がある．今回の実験におけるTFP法モデルは，すべて1回の手技により鋼線を刺入しているため，刺入部の破損の影響がきわめて小さいことを考慮しなければならない．細い鋼線で反張力をもたせて骨片を支持するという考えもある[6]が，過整復の問題があり，また鋼線のもつ断面2次モーメントは径の4乗に比例するため，鋼線の強度は直径の差により，2.0 mm：1.8 mm：1.5 mm：1.2 mm≒3.2：2：1：0.4となる事実から，ある程度の径の太さが必要となると考える．通常主骨片の固定には1.8 mmの鋼線が多く用いられているが，この径の妥当性についての力学的根拠は明らかではない．TFP法，IFP法の力学的強度は骨質，鋼線の径（d），刺入角度（θ），骨片を支持している2点間の距離（L）に主に影響される（図8）．

一方，NODE法は骨片の破損が関与しないため，力学的強度をそこなわずに再刺入が可能であるとともに，刺入部は観血的にアプローチするため，神経や腱を損傷することは少ない．またNODE法にはギプス固定の範囲と期間の短縮，早期関節運動訓練による早期社会復帰などの利点があり[4,7]，さらに今回の結果では，骨塩量の低い群においてはNODE法がTFP法よりも強固な固定が得られており，NODE法は骨粗鬆患者に対しより広い適応を有すると考えられた．

結　　語

人工骨・屍体骨を用いてNODE法とTFP法の力学的強度を比較した．骨塩量による内固定法の力学的強度への影響は，NODE法はTFP法に比し少なく，高齢者の橈骨遠位端骨折において広い適応を有する．

文　　献

1) Dowdy PA, Patterson SD, King GJW, et al : Intrafocal (Kapandji) pinning of unstable distal radius fractures : a preliminary report. J Trauma, 40 : 194–198, 1996.
2) Fietti VG：橈骨遠位端骨折に対するintrafocal pinning. J MIOS, 5 : 69–80, 1997.
3) 二見俊郎，蛯原有男，藤田　正　他：橈骨遠位端関節内骨折の治療．関節外科，17 : 38–42, 1998.
4) 橋詰博行，名越　充，佐伯祐司　他：橈骨遠位端骨折に対する髄内固定法．関節外科，17 : 37–41, 1998.
5) Hochwald NL, Levine R, Tornetta NP : The risks of Kirschner wire placement in the distal radius. J Hand Surg, 22–A : 580–584, 1997.
6) 外間　浩，金谷文則：経皮的鋼線整復固定術の工夫．J MIOS, 5 : 53–67, 1997.
7) 名越　充，橋詰博行：橈骨末端骨折に対する髄内固定．新OS NOW, 1 : 112–120, 1999.
8) 西川真史：橈骨遠位端骨折に対する経皮ピンニング．新OS NOW, 1 : 104–111, 1999.
9) Steinberg BD, Plancher KD, Idler RS : Percutaneous Kirschner wire fixation through the snuff box. J Hand Surg, 20–A : 57–62, 1995.

日手会誌（J Jpn Soc Surg Hand），第16巻　第6号　844-848，2000

橈骨遠位端骨折に対する背側プレートの使用経験

山口県立中央病院整形外科
酒井和裕・小笠博義
村田和弘・梶山史郎
東　栄治

Distal Radius Plate Fixation for Dorsally Displaced Fractures

Kazuhiro Sakai, Hiroyosi Ogasa, Kazuhiro Murata
Shirou Kajiyama, Eiji Azuma
Department of Orthopaedic Surgery, Yamaguchi Central Hospital

Recently, several new plates for dorsal fixation of the distal radius were developed, and were used for fourteen patients in our clinic. Eleven fresh dorsally displaced unstable distal radius fractures, including seven fractures with intra-articular extension, and three malunited fractures were treated. Five ACE plates and six AO plates were used for fresh fractures, and three ACE plates were used for malunited fractures. Additional procedures were performed on four fresh fractures, three simultaneous hydroxyapatite grafts and one supplementary Kirschner wire fixation, and also performed on all malunited fractures, osteotomy, and iliac bone grafts.

The average periods of postoperative plaster fixation were 3.3 weeks in patients with ACE plates and 2.4 weeks in AO plates for fresh fractures, and 2.3 weeks in ACE plates for malunited fractures. Early mobilization was possible without any severe complications, such as delayed union, tendon rupture or neurovascular disorders. The range of wrist motion at the time of follow-up was satisfactory, with minimal disturbance of flexion, extension, and ulnar deviation. On radiogram, accurate reduction was obtained in most fractures, except three fresh fractures with two radius shortening and one loss of volar tilt. In addition, radius shortening aggravation occured in two fresh fractures within a few postoperative weeks. One cause was probably the technical difficulty in stabilizing the distal fragments, although simultaneous bone grafts were helpful.

In conclusion, compared with external fixation which is most common treatment method, plate fixation offers such advantages as early return to active life and simple post-operative care. However, technical difficulty is a problem which must be resolved.

緒　　言

橈骨遠位端骨折背側転位の不安定型や整復困難例は手術的治療が適応であり，各種創外固定法が一般に行われている．しかし，創外固定器自体がADL障害の一因となり，長期間の外固定，ピン感染などの問題がある．各種のピンニングや骨セメント使用法も試みられてはいるが，一長一短があり広く受け入れられてはいない．一方，他部位の関節近傍骨折にはプレートによる整復固定術が多用されている．橈骨遠位端骨折背側転位には適当なプレートがなかったが，最近になって解剖学的デザインのプレートが次々に開発されてきた[5]．当科でも2年前より橈骨遠位端骨折背側プレートを使用し比較的良好な成績が得られたので，その短

Key words: distal radius fracture（橈骨遠位端骨折），dorsally displaced fracture（背側転位骨折），distal radius plate（橈骨遠位端骨折用背側プレート）

Address for reprints: Kazuhiro Sakai, MD, Department of Orthopaedic Surgery, Yamaguchi Central Hospital, 77 Ohsaki, Hofu-shi, Yamaguchi 747-0065, Japan.

期成績と問題点について報告する．

橈骨遠位端骨折背側プレート

伸筋腱への刺激を避けるためロープロファイルでスクリューヘッドが突出せず，さらに橈骨遠位端の解剖学的形状に一致するように工夫されたACE，AO，Forteなどのプレートが市販されている．当科では前二者を使用した．ACEプレートは最も薄くてスクリューホールが多くスクリュー挿入位置の選択域が広いが，Lister結節の切除を要す．

AOプレートは遠位部アームにロック機能付きの2種類の小スクリューが使用できてスクリューが脱落しにくい特徴があり，遠位の粉砕骨折や関節面再建に対応しやすい．さらにLister結節を温存できる利点もある．

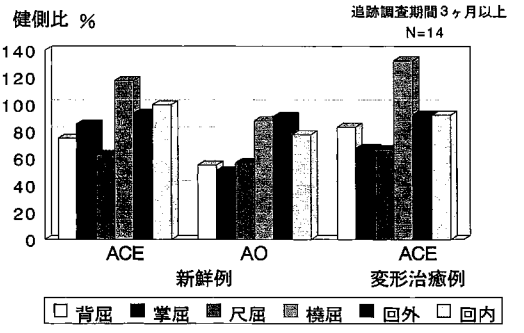

図1　調査時手関節可動域

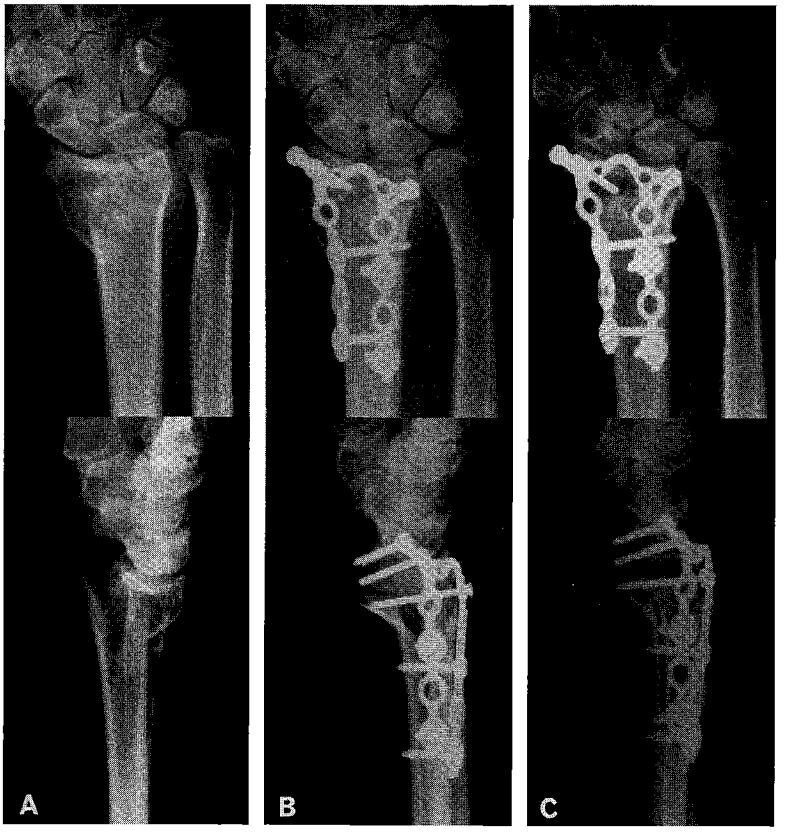

図2　75歳，女性，粉砕Colles骨折
Die punch fragment整復のためAOプレート固定を行ったが，骨折部の粉砕が屈側にも及んでおり，3.5週間の外固定を行ったにもかかわらず橈骨短縮は4 mmまで進行した．
A：受傷時，B：術後4週，C：術後5ヵ月．

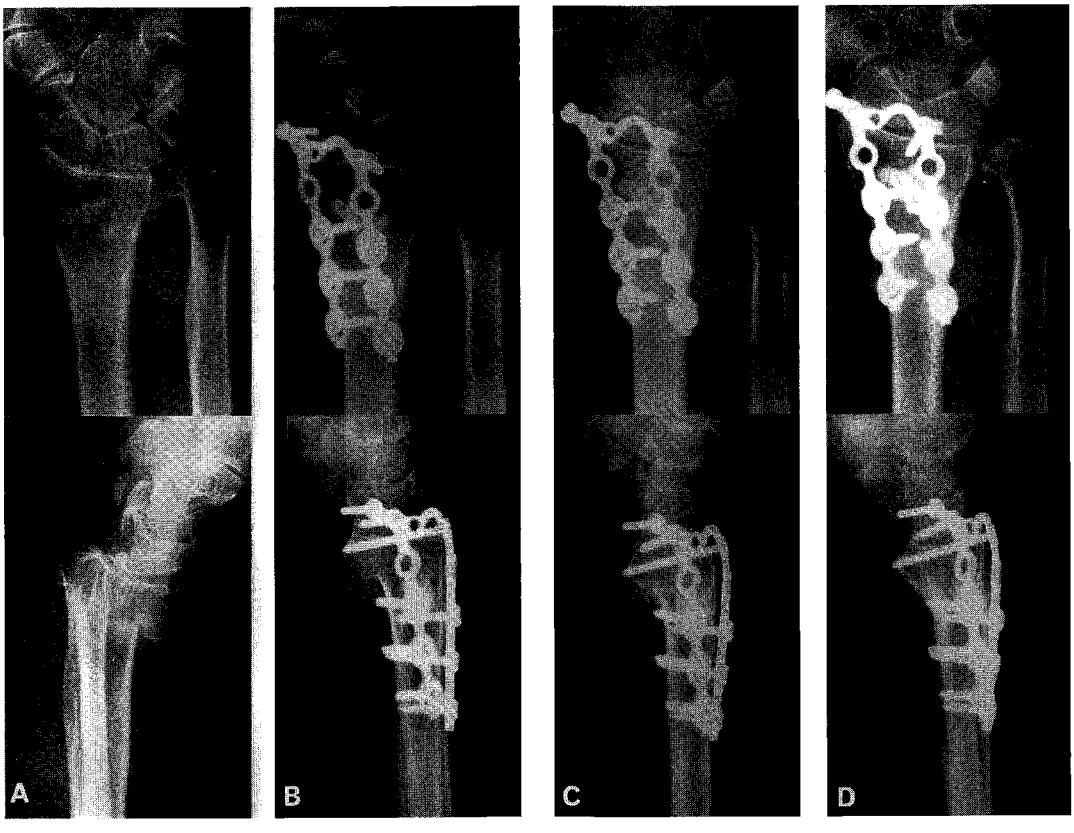

図3 70歳，女性，粉砕Colles骨折
粉砕骨折でAOプレート固定を行い外固定は2週間しか行わなかったが，ハイドロキシアパタイトを併用したためか術後4週間までに橈骨短縮は2mm生じたが，それ以後は進行しなかった．
A：受傷時，B：術直後，C：術後4週，D：術後6ヵ月．

対　　象

過去2年間に当科で背側プレートにより治療した14例を対象とした．新鮮例11例に対しACEプレートを5例，AOプレートを6例に使用した．年齢は29～78歳で平均63.0歳であった．骨折型は斉藤分類[6]で関節外Colles骨折（AO分類A3）4例，粉砕Colles骨折7例であり，徒手整復困難であったulnodorsal split 2例，dorsal split-depression 1例を含んでいた．反対側上肢の骨折合併例が3例あり，うち1例は頭部外傷を伴う多発骨折であった．初期治療は徒手整復ギプス固定を全例に行い，手術までの待機期間は3～21日であった．3例にハイドロキシアパタイト移植を併用し，1例はKirschner鋼線固定を追加した．変形治癒例3例にはACEプレートを用い，受傷から手術までの期間は2～14ヵ月で骨切りと腸骨移植を併用した．治療成績判定は斉藤の評価法を用いた[6]．

結　　果

術後の平均外固定期間は新鮮例ではACEプレート3.3週間，AOプレート2.4週間であり，変形治癒例のACEプレートは2.3週間であった．経過観察期間は4～16ヵ月であった．調査時の有痛例は3例で，軽度の手尺側部痛を訴えていた．合併症は術直後に一過性の創周囲発赤が1例に生じたが保存的に軽快し，調査時には軽度の指DIP関節屈曲拘縮が2例にみられたのみで神経合併症や腱断裂はなかった．手関節可動域は掌背屈と尺屈が若干制限される傾向にあったものの，橈屈と回内外は問題がなかった（図1）．健側の2/3以下の握力低下は2例にみられた．

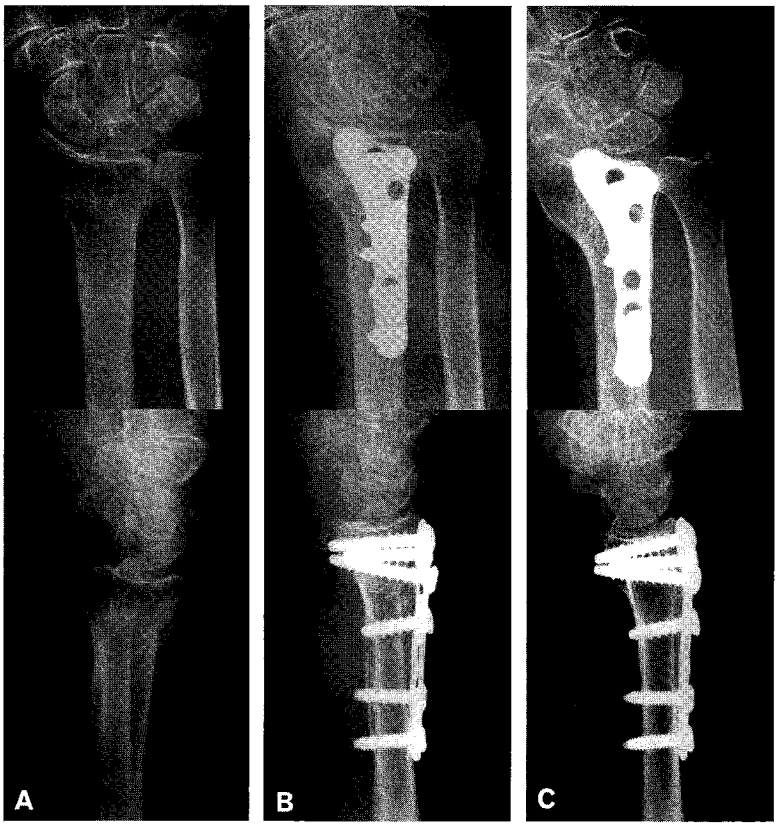

図4　88歳，女性，橈骨遠位端骨折変形治癒
矯正骨切りと腸骨移植を行いACEプレート固定を行い，外固定は3週間しか行わなかったが問題なく治癒した．
A：受傷時，B：術直後，C：術後14ヵ月．

単純X線像上での評価で遺残変形が橈尺骨遠位端長差2 mm以下，橈骨遠位端掌側傾斜1～21°以内，橈骨遠位端尺側傾斜13～33°以内の整復良好例は，術直後には新鮮例で9例82％，変形治癒例で2例66％であった．術直後整復不良の原因は橈骨短縮2例，橈骨遠位端掌側傾斜の消失1例であった．保持が不良で橈骨短縮が経過中に増悪したのは2例で，うち1例は術直後からの整復不良例であった．経過中に掌側傾斜の悪化例はなく，最終的に4例が整復不良となった．関節症変化は3例に軽度みられた．

最終評価は新鮮例でexcellent 6例75％，good 2例25％，変形治癒例でexcellent 2例67％，good 1例33％であった．

考　　察

プレート固定の短期成績は他法と大差なく，関節内骨折の整復固定が直視下にでき，外固定期間が短い点では優れていた．さらに治療期間中でも創外固定器のような障害物や開放創がなく快適であり，ADL障害面でも有利であった．しかし，欠点も少なくなかった．手術手技が困難で整復固定が不十分となったり，経過中に橈骨短縮をきたすことがあった．若干の手関節掌背屈制限を残すことも多く，時に手指拘縮も生じた．また，伸筋腱障害も報告されている[3]．

術中の整復固定は，フィンガートラップで持続的に前腕を牽引して手術を行うと比較的容易となった．橈骨短縮の増悪は新鮮骨折で部位が末端に近い時，粉砕が強い時，骨粗鬆が強い時に生じやすく，屈側粉砕例

は特に注意すべきである（図2）．末梢骨片へのスクリューの刺入と脱落防止策は講じられたが，固定力不足がいまだ十分には解消していないことが原因である．対策としては骨移植の併用，Kirschner鋼線固定追加，外固定期間の延長などがあるが，骨折状態を的確に判断して適当な方法を選択すべきであろう（図3）．変形治癒例は骨切り部が密着するため，外固定は3週間しか行わなかったが問題はなかった（図4）．

手関節掌背屈制限と手指拘縮の原因としてプレートの破損，厚さ，スクリューヘッドの突出の問題はほぼ解消されていた．しかし，プレートの設置位置，大きさの不適が伸筋腱の滑走障害や手背浮腫を生じ，スクリューの過長が屈筋腱障害を引き起こしていた[2]．予防対策としては術中のイメージ使用でプレートとスクリューの位置を確認し，プレートは日本人向きの大きさに改良して，伸筋腱の直下ではなくできるだけ骨膜下に置く[4]ことが必要と思われる．早期運動療法が開始できる本術式の利点を生かすために，CPMや症例によっては術後の痛みのコントロールに持続硬膜外ブロックを導入することも有効である．拘縮が生じてしまったときは早期の抜釘と伸筋腱剥離で改善が期待できる．

適応に関しては新鮮骨折では徒手整復困難な関節内骨折[1]，反対側上肢にも障害のある患者，多発骨折，精神障害者が良い適応で，治療期間短縮希望者も適応である．さらに変形治癒骨折も良い適応と思われる．禁忌は感染合併例で，骨疾患合併例も検討を要すと思われる．

ま と め

プレート固定の短期成績は概して良好である．若干の手関節屈伸可動域制限が残ることが多いが，治療中のADL障害が少なく，外固定期間が短く早期リハビリテーションが可能であるため治療期間も短い利点がある．手術手技の改善が今後の課題である．

文 献

1) Bradway JK, Amadio PC, Cooney WP : Open reduction and internal fixation of displaced, comminuted intra-articular fractures of the distal end of the radius. J Bone Joint Surg, 71-A : 839-847, 1989.
2) Carter PR, Frederick HA, Laseter GF : Open reduction and internal fixation of unstable distal radius fractures with a low-profile plate : A multicenter study of 73 fractures. J Hand Surg, 23-A : 300-307, 1998.
3) Kambouroglou GK, Axelrod TS : Complications of the AO/ASIF titanium distal radius plate system (π plate) in internal fixation of the distal radius : A brief report. J Hand Surg, 23-A : 737-741, 1998.
4) Ring D, Jupiter JB, Brennwald J : Prospective multicenter trial of a plate for dorsal fixation of distal radius fractures. J Hand Surg, 22-A : 777-784, 1997.
5) Ring D, Jupiter JB : A new plate for internal fixation of the distal radius. AO/ASIF. Dialogue, 9 : 1-3, 1996.
6) 斉藤英彦：橈骨遠位端骨折，粉砕骨折の分類と治療．MB Orthop, 13 : 71-80, 1989.

日手会誌（J Jpn Soc Surg Hand），第16巻　第6号　849-853，2000

舟状骨骨折に対する小切開Herbert screw固定法の治療成績

長崎掖済会病院整形外科
長　谷　芳　文
いまむら整形外科
今　村　宏太朗
愛野記念病院整形外科
貝　田　英　二
楢林整形外科
米　倉　葉　子
長崎済生会病院整形外科
吉　原　由　樹

Treatment of Scaphoid Fracture Using the Herbert Screw with a Small Volar Skin Incision

Yoshifumi Nagatani
Department of Orthopaedic Surgery, Nagasaki Ekisaikai Hospital
Kotaro Imamura
Department of Orthopaedic Surgery, Imamura Orthopaedic Clinic
Eiji Kaida
Department of Orthopaedic Surgery, Aino Memorial Hospital
Yoko Yonekura
Department of Orthopaedic Surgery, Narabayashi Orthopaedic Clinic
Yoshiki Yoshiwara
Department of Orthopaedic Surgery, Nagasaki Saiseikai Hospital

Since the Herbert screw gives rigid internal fixation and allows early motion of the wrist, we have treated scaphoid fractures by using a Herbert screw without a cast since 1988. The screw was inserted into the scaphoid through a small volar skin incision at the level of scaphotrapezial joint using a free-hand technique monitored under an image intensifier. Sixty-four wrists of 64 patients were operated on from 1988 until 1998. The median age of our patients was 35 years. These fractures were classified according to Herbert's classification. There were 47 Type A2 fractures, 12 Type B1, B2 fractures and 5 Type C fractures (delayed union). The mean follow-up period was 18 months. Bone union was obtained in 61 of 64 cases. The results were evaluated by Cooney's scoring system. The average clini-

Key words: scaphoid fracture（舟状骨骨折），Herbert screw（ハーバートスクリュー），delayed union（遷延治癒），small skin incision（小切開），fibrous non-union（線維性偽関節）

Address for reprints: Yoshifumi Nagatani, MD, Department of Orthopaedic Surgery, Nagasaki Ekisaikai Hospital, 5-16 Kabashima-machi, Nagasaki-shi, Nagasaki 850-0034, Japan.

cal score was 93 points in Type A, 90 points in Type B and 92 points in Type C. The mean time for returning to work was 3 weeks (range 1–6 weeks). Herbert screw fixation through a small volar skin incision is useful for scaphoid fracture because it reduces the time of immobilization and decreases the time of function recovery without an increase in adverse outcomes.

はじめに

我々は，舟状骨骨折に対して小切開によるHerbert screw固定法を積極的に行ってきた．今回，その術後成績を調査し，本法の適応と限界について検討した．

対象

対象は1988年から長崎大学，長崎掖済会病院，愛野記念病院で本法を行い，4ヵ月以上経過観察できた64例である．症例は14～70歳，平均35歳．男性52例，女性12例．右32骨折，左32骨折．受傷から手術までの期間は，当日から150日，平均16日であった．骨折型はHerbert分類[5]で新鮮安定型骨折のType A2が47例，新鮮不安定型のType B1，B2が12例，遷延治癒Type Cは5例であった．今回の調査では，6週間以上のギプス固定を行っても骨癒合が遷延しているものや，受傷後4週間以上放置されていた例を遷延治癒とした．またproximal pole骨折のType B3，脱臼骨折のType B4，粉砕骨折のType B5は除外した．合併損傷は橈骨遠位端骨折4例，尺骨茎状突起骨折1例．合併症として変形性手関節症，Kienböck病が1例ずつ認められた．固定材料は1例にHerbert-Whipple screwが使用されていたが，他はすべてHerbert screwであった．術後経過観察期間は4～60ヵ月，平均18ヵ月であった．

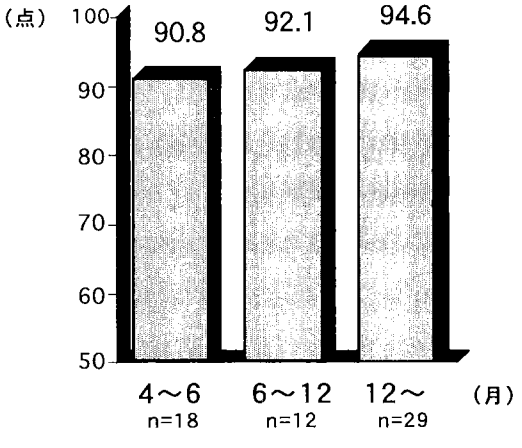

図1 術後期間と臨床成績
横軸は術後経過期間，縦軸はCooneyの術後成績評価の点数．

手術法：舟状大菱形骨関節掌側部に約1 cmの斜切開を加え，イメージ透視下にKirschner鋼線を舟状骨の遠位部から近位部に向け刺入した．鋼線が的確な位置にあることを確認後，骨折部保持のためにもう1本鋼線を刺入，先の鋼線を抜去した．Free hand法でHerbert screwを挿入した．Screw固定後に骨折部保持目的の鋼線は抜去した．術後，新鮮例では0～2週間のギプスシーネ固定を行い，その後自動運動を許可した．遷延治癒では症例に応じて，4週間のギプス固定を行った．手を酷使する重労働，スポーツは術後2ヵ月間禁止した．橈骨遠位端骨折合併例では4～5週間のギプス固定，または創外固定を追加した．手術時間は15～95分，平均34分であった．術後成績はCooneyの判定基準[3]を用いた．

結果

全体で64例中61例，95.3％に骨癒合が得られた．骨癒合の得られなかったものはType A，Type B，Type Cとも各1例ずつであった．骨折型別の癒合率は安定型で97.9％，不安定型で91.7％，遷延治癒型で80％であった．平均骨癒合期間は6.5週間であった．術後の手関節の可動域は健側比75～100％，平均97％であった．握力は健側比76～120％，平均91％であった．Cooneyの術後成績判定基準にしたがうと70～100点，平均92.1点であった．骨折型別の成績では安定型で93.3点，不安定型で89.6点で安定型に成績優秀例が多くみられた．遷延治癒型は92点であった．骨癒合の得られた61例中手関節の臨床成績に影響を及ぼす変形性手関節症，Kienböck病合併の2例を除いた59例の最終調査時の成績を図1に示す．骨癒合が得られれば，4～6ヵ月という短期成績でも平均90.8点と良好な成績が得られていた．

症例

症例1：17歳，男性，ラグビー試合中に転倒受傷，19日目に手術を行った．2週間のギプスシーネ固定後，自動運動を許可した．術後23ヵ月で疼痛なく，握力，

a

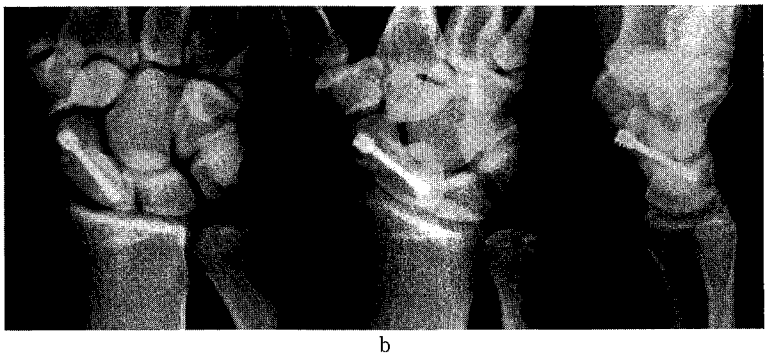

b

図2　症例1：17歳，男性
a：術前単純X線像，受傷後19日．
b：術後23ヵ月の単純X線像．

可動域正常で臨床成績は100点であった（図2）．

症例2：14歳，男性，34日経過例である．小切開Herbert screw固定法を行い，1週間のギプスシーネ固定後に自動運動を開始した．しかし，7ヵ月の時点で骨癒合が得られておらず，臨床成績は70点であった（図3）．

症例3：20歳，男性，受傷後5ヵ月の長期経過例であったが，骨折部の骨硬化像がみられなかったので本法を試みた．術後，4週間のギプス固定を行った．術後18ヵ月，握力，可動域ともに正常で成績100点であった（図4）．

考　　察

Herbert screwの普及以来，舟状骨骨折に対して積極的に骨接合術が行われるようになった．しかし，原法通りにjigを用いて，Herbert screwを刺入するには，舟状骨に対する広範囲の展開が必要となる．我々は新鮮安定型の骨折においては，screw自体の圧迫力で十分で，jigは必ずしも必要がないと考え，骨折部を展開しない小切開Herbert screw固定法を行ってきた[6)8)]．新鮮安定型骨折で骨癒合の得られなかった例は，本法施行の初期例で不適切なドリリングの繰り返しによる手術手技上の問題であった．しかし，的確な手術手技がなされれば，全症例で骨癒合が得られたと考えられたので，新鮮不安定型にも本法を試みたところ，12例中11例に骨癒合が得られた．骨癒合の得られなかった1例は，整復位不良のまま骨接合された例であった．手術中，骨折部の整復が得られない場合は，増殖した滑膜か断裂した靱帯が嵌入している可能性があり[12)]，皮切を延長して従来法での骨接合を行う必要があると思われた．

陳旧例について：Cosioは転位のない偽関節14例に対してC wireを使ったmultiple pinningを行い，10例に骨癒合が得られたと報告した[4)]．しかし，6～8週間のギプス固定が必要であり，2例にpinによる感染，約半数にpinのmigrationを起こしており，固定材料に問題があると思われる．我々の症例では感染およびscrewの逸脱は1例もなく，Herbert screwは固定材

a

b

図3 症例2：14歳，男性
a：術前単純X線像，受傷後34日.
b：術後7ヵ月の単純X線像.

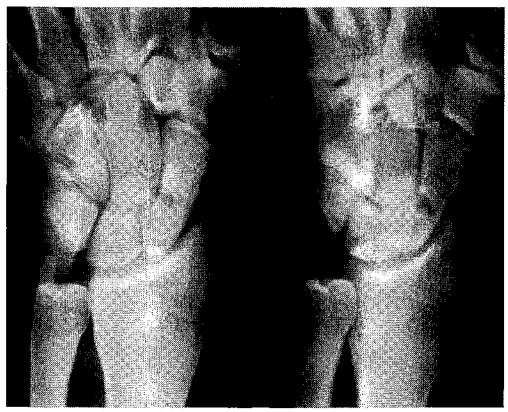

a

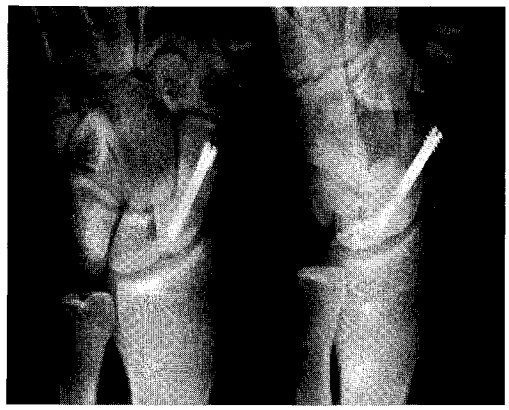

b

図4 症例 3：20歳，男性
a：術前単純X線像，受傷後150日.
b：術後18ヵ月の単純X線像.

料として適切であると考えている．骨癒合の得られなかったType Cの1例は術前の骨折部位に1mm以上の転位と骨吸収像が存在していた．このような症例では骨折部を展開し，骨折面の新鮮化を行った後に正確な整復固定をするべきであり，本法の適応に問題があったと考えている．陳旧例に対しては，骨折部位を掻爬して,必要があれば骨移植を行うのが一般的である．ところが，症例のなかには，症例3（図4）のような線維性偽関節の症例も少なからず存在する[1)2)7)9)]．長期のギプス固定を回避し，早期にスポーツ復帰を希望する患者で，一部の陳旧例に対しては，小切開Herbert screw固定法は骨癒合の促進が得られる有用な治療法と考えている．すなわち現在，我々が考えている本法の適応は，早期の社会復帰を望む新鮮安定型骨折および整復可能な新鮮不安定型骨折である．比較的適応として転位のない遷延治癒，線維性偽関節を考えている．一方，整復不良な新鮮不安定型骨折および遷延治癒骨折，骨硬化を伴う偽関節は，従来法による骨折部の展開と正確な整復，偽関節例では十分な骨掻爬と骨移植が必要であり，本法は禁忌と考えている．

固定材料について：本法がより簡便に行えるHerbert-Whipple screwがあるが，シャフトの径が太く，ネジの谷径が浅く，骨把持力が弱いのが欠点であった．最近，これらの問題を改善したAO cannulated screw，Bold screw，double thread screwなどが開発された[10)]．舟状骨骨折の手術はこれらの固定材料の進歩によって，小切開固定法がより簡便に行われるようになった．しかし骨折治療の原則に変わりはな

く，安易な本法の適応拡大は，より治療困難な偽関節をつくる可能性が大いにあることを念頭に置くべきである．

ま と め

舟状骨骨折64例に対して小切開Herbert screw固定法を行った．骨癒合率はType A2で97.9％，Type B1，B2で91.7％，Type Cで80％であった．本法により新鮮安定型骨折に対して確実な固定性と良好な成績が得られた．不安定型および遷延治癒骨折においては，骨癒合の得られなかった例もあり慎重な適応が望まれる．

文 献

1) Barton NJ : Twenty questions about scaphoid fractures. J Hand Surg, 17-B : 289-310, 1992.
2) Barton NJ : Apparent and partial non-union of the scaphoid. J Hand Surg, 21-B : 496-500, 1996.
3) Cooney WP, Bussey R, Dobyns JH, et al : Difficult wrist fractures. Clin Orthop, 214 : 136-147, 1987.
4) Cosio MQ, Camp RA : Percutaneous pinning of symptomatic scaphoid nonunions. J Hand Surg, 11-A : 350-355, 1986.
5) Herbert TJ, Fischer WE : Management of the fractured scaphoid using a new bone screw. J Bone Joint Surg, 66-B : 114-123, 1984.
6) Imamura K : Treatment of acute stable scaphoid fracture using the Herbert screw with a small skin incision, In : Nakamura R ed. Wrist disorders, Tokyo, Springer-Verlag : 183-186, 1992.
7) 中村蓼吾，堀井恵美子，今枝敏彦 他：舟状骨の不顕性癒合．日手会誌，13 : 238-240, 1996.
8) 楢林葉子，今村宏太朗，角 光宏 他：新鮮安定型舟状骨骨折に対する観血的治療の有用性の検討．日手会誌，11 : 119-122, 1994.
9) Nicholl JE, Spencer JD, Buckland-Wright JC : Pattern of scaphoid fracture union detected by macroradiography. J Hand Surg, 20-B : 189-193, 1995.
10) Rankin G, Kuschner SH, Orland C, et al : A biomechanical evaluation of a cannulated compressive screw for use in fractures of the scaphoid. J Hand Surg, 16-A : 1002-1010, 1991.
11) 籐 哲，坪 健司，中島菊雄 他：舟状骨骨折の治療法—小切開法の適応と限界—．整・災外，40 : 1415-1426, 1997.
12) Wilton TJ : Soft-tissue interposition as a possible cause of scaphoid non-union. J Hand Surg, 12-B : 50-51, 1987.

日手会誌（J Jpn Soc Surg Hand），第16巻　第6号　854-857，2000

伸筋腱（補）

遠位橈尺関節変形性関節症による指伸筋腱皮下断裂の治療

公立横手病院整形外科
湯浅勝則・千葉克司
伊藤美由紀

Extensor Tendon Rupture Caused by Osteoarthritis of Distal Radioulnar Joint

Katsunori Yuasa, Katsushi Chiba, Miyuki Itoh
Department of Orthopaedic Surgery, Yokote Municipal Hospital

The rupture of extensor tendons due to the osteoarthritis of the distal radioulnar joint is rare. We treated 4 cases operatively since April 1994. The purpose of this article is to investigate the result after the operation.

The patients were 2 men and 2 women. The average age at operation was 62.3 years (range; 38 to 79 years). The osteoarthritic change of the distal radioulnar joint and the dorsal subluxation of the ulnar head was found radiographically in all cases. Loss of ring finger extension was found in 2 cases, little finger in 1 case and both fingers in another. The ulnar head was excised (Darrach's procedure) and tendon reconstruction by free tendon graft or tendon transfer was performed.

All cases were classified as excellent according to Buck-Gramcko's evaluating method. One finger was classified as excellent and the other 4 fingers were classified as good according to the % TAM system. The average of carpal translation index was 0.29 preoperatively and 0.30 postoperatively.

The combination of ulnar head resection and the free tendon graft or tendon transfer is recommended for extensor tendon ruptures caused by the osteoarthritis of the distal radioulnar joint.

はじめに

慢性関節リウマチや橈骨遠位端骨折後の指伸筋腱皮下断裂はよくみられるが，遠位橈尺関節変形性関節症に起因するものは比較的珍しい．当院における本症の治療成績について調査したので報告する．

対象および方法

1994年4月以降，当院において治療を行った遠位橈尺関節変形性関節症による指伸筋腱皮下断裂は5例6指である．そのうち肺癌により追跡調査不能であった1例を除く4例5指について調査した．性別は男性2例，女性2例，手術時年齢は38歳から79歳，平均62.3歳，受傷指は環指のみ2例，小指のみ1例，環・小指1例であった．手術方法は尺骨頭切除術（Darrach法）に腱移植術（3例4指）または腱移行術（1例1指）を併用した．術後経過観察期間は1年9ヵ月から4年6ヵ月，平均3年2ヵ月であった．術後機能評価には％TAM法，Buck-Gramcko法（B-G法）を用いた．

結　　果

腱移植術例の％TAMは89％から100％，B-G法では全指優であった．腱移行術例の％TAMは92％，B-G法では優であった．健側MP関節には5°から30°（平均18°）の過伸展がみられたが，患側MP関節の伸展は0°から－10°（平均－2°）で過伸展を再獲得した

Key words: extensor tendon rupture（伸筋腱断裂），osteoarthritis（変形性関節症），distal radioulnar joint（遠位橈尺関節）

Address for reprints: Katsunori Yuasa, MD, Department of Orthopaedic Surgery, Yokote Municipal Hospital, 5-31 Negishi, Yokote-shi, Akita 013-8602, Japan.

Table 1

症例	年齢	性別	患指	手術方法	CTI 術前	CTI 術後	grip p. (kg) 患側	grip p. (kg) 健側	ppd (cm) 患側	ppd (cm) 健側	ROM of MPj (°) 患側	ROM of MPj (°) 健側	TAM (°) 患側	TAM (°) 健側	% TAM	B-G
1	79	F	環指	T.G.＋Darrach	0.25	0.27	15	11	0	0	0/80	20/75	250	250	100	E
			小指						0	0	0/90	20/90	235	265	89	E
2	69	M	環指	T.G.＋Darrach	0.32	0.33	29	26	0	0	−10/90	5/90	250	250	93	E
3	38	M	小指	T.G.＋Darrach	0.30	0.30	43	45	0	0	0/85	15/100	250	275	91	E
4	63	F	環指	T.T.＋Darrach	0.29	0.31	13	13.5	0	0	0/70	30/75	225	245	92	E

T.G.: free tendon graft with palmaris longus, CTI: carpal translation index, TAM: total active motion, T.T.: tendon transfer (EDC III→EDC IV, V), ppd: pulp palm distance, B-G: Buck-Gramcko.

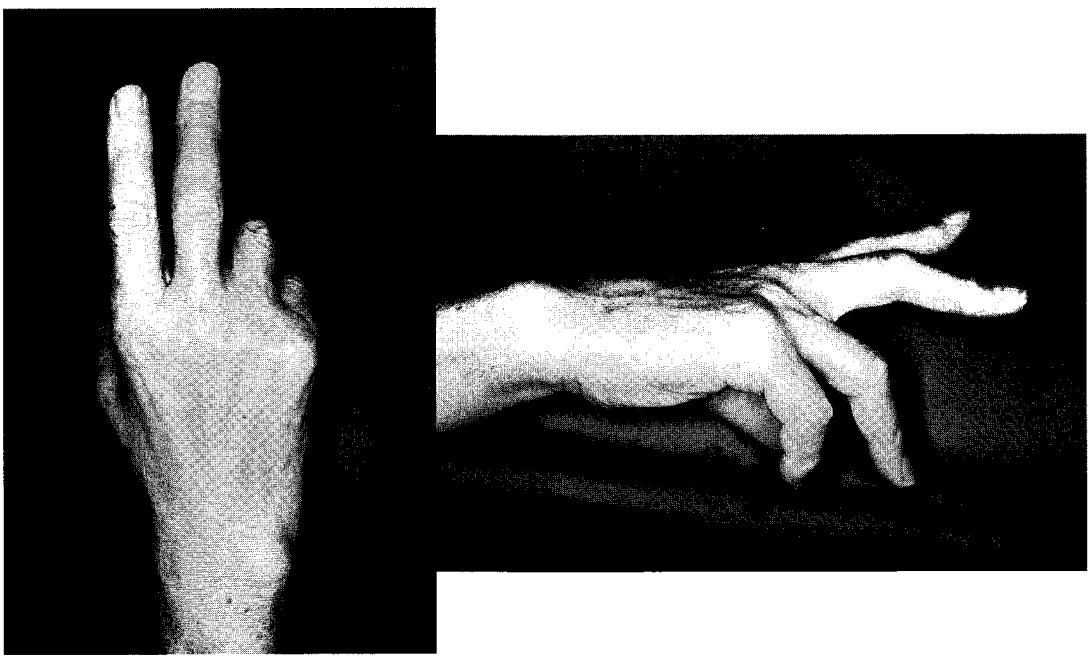

Fig. 1a　症例1の術前
尺骨頭の背側への突出と，環指，小指MP関節の自動伸展障害を認めた．

例はなかった．しかし，pulp palm distance (ppd) は全指0 cmで，日常生活において不満を訴える例はなかった．Carpal translation index (CTI) が術前平均0.29から術後平均0.30へとわずかに増加していたが，臨床上，手関節痛や可動域制限はみられなかった (Table 1)．

症　　例

症例1：79歳，女性．1994年2月，外傷などの誘因なく，右小指MP関節の自動伸展が不能となった．1ヵ月後，環指MP関節の自動伸展も不能となり，当科を受診した．レントゲン写真にて，尺骨頭を中心に著しい関節症性変化を認め，これに続発した指伸筋腱皮下断裂と診断し，4月7日，手術を行った．尺骨頭背側の関節包は断裂し，そこから，そろばんのたまのように変形した尺骨頭が，露出していた．総指伸筋腱 (IV, V) と小指固有伸筋腱が変性断裂し，示指固有伸筋腱にも部分断裂を認めた．尺骨頭を切除 (Darrach法) 後，長掌筋腱を用いて，遊離腱移植術を行った．術後4年6ヵ月の調査時，%TAMは環指100%，小指89%，B-G法ではいずれも優であった (Fig. 1)．

考　　察

遠位橈尺関節変形性関節症に起因する指伸筋腱皮下

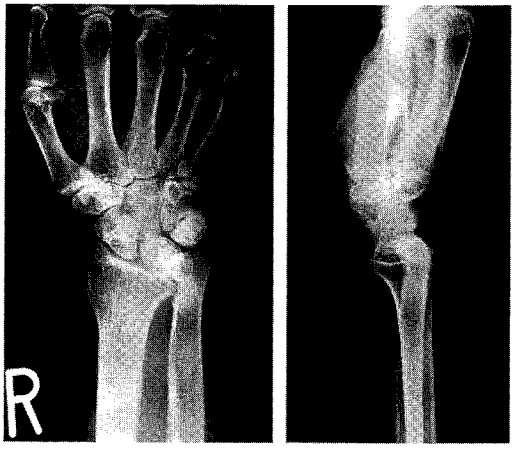

Fig. 1b　症例1の術前レントゲン写真
尺骨頭を中心に著明な関節症性変化を認めた．

断裂のまとまった報告例[1)~4)]は比較的少ない．伸筋腱断裂の原因として，変形した尺骨頭の機械的刺激による直接的原因と遠位橈尺関節の炎症が伸筋腱腱鞘に波及することによる間接的原因とが考えられる．自験例ではいずれも背側関節包に断裂を認め，回内回外運動により変形した尺骨頭が断裂孔から突出することが術中に確認された．したがって機械的刺激による直接的原因によって腱断裂が生じたと考えられる．

尺骨頭に対する処置として，Darrach法とSauve-Kapandji法がある．手根骨の尺側偏位を予防する目的で，後者をすすめる報告[2)]もみられるが，手技の簡便さから，我々はDarrach法を選択してきた．術後CTIにわずかな増加を認めたが，手関節痛などの訴えもなく，短期的にはDarrach法で十分であると思われる．ただし長期的成績は不明であり，今後さらに注意深い経過観察が必要である．

伸筋腱の処置に関して我々は，本来の筋腹と断裂腱末梢端を遊離腱移植術により再建することを原則としている．しかし長掌筋腱の欠損例や，本来の筋腹が筋萎縮のために力源として利用できない場合には，腱移行術を行っている．術後成績は腱移植術，腱移行術いずれも良好であった．

伸筋腱断裂の治療において注意すべき点は，腱の緊張を強くしすぎないように再建する[5)]という点である．術後伸展不足が残っても，日常生活においてあまり支障はきたさないが，伸筋腱の過緊張による屈曲制

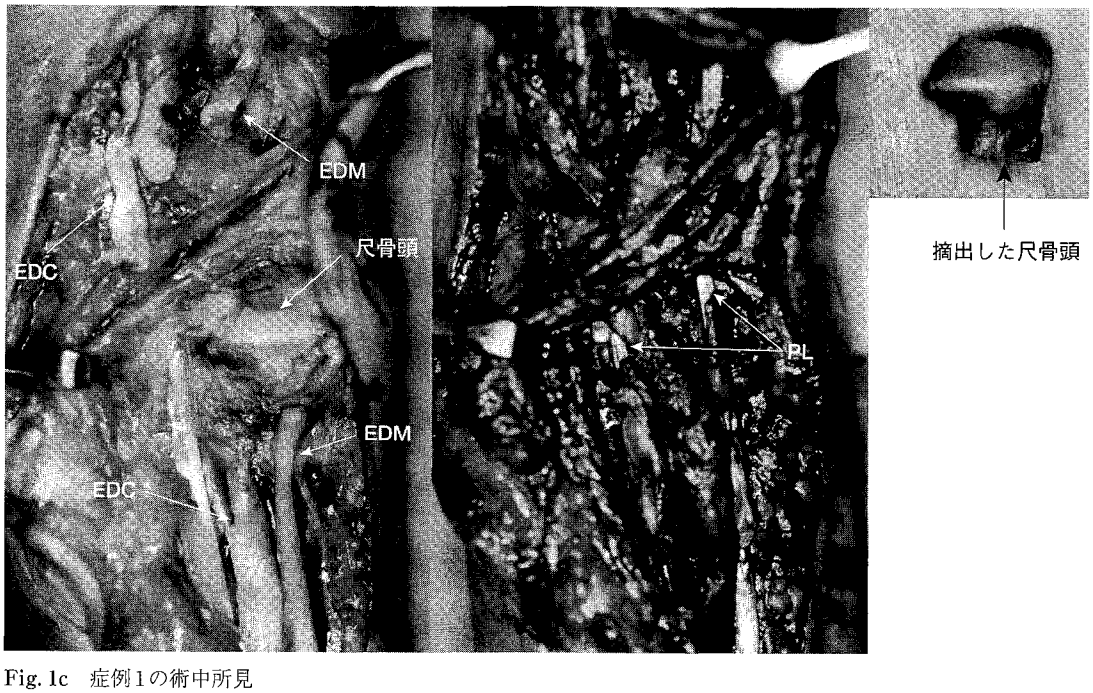

Fig. 1c　症例1の術中所見
尺骨頭背側の関節包は断裂し，変形した尺頭骨が露出していた．総指伸筋腱（EDC）と小指固有伸筋腱（EDM）が変性断裂していた．尺骨頭を切除後，長掌筋腱（PL）を用いて遊離腱移植術を行った．

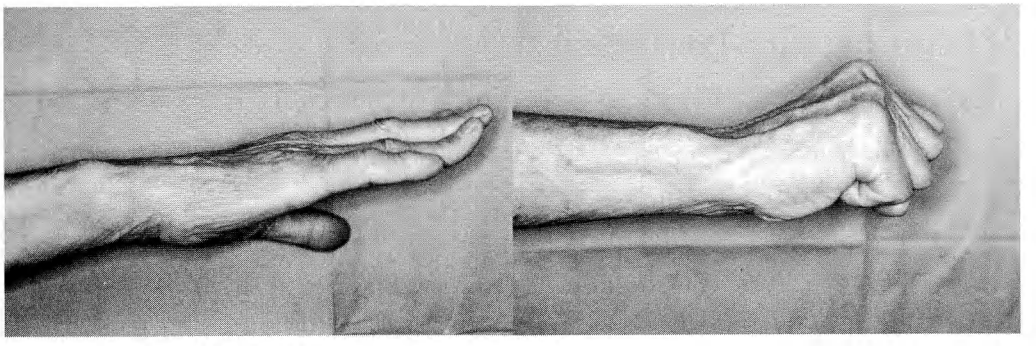

Fig. 1d　症例1の調査時
%TAMは環指100%，小指89%で，Buck-Gramcko法ではいずれも優であった．

限は大きな障害になる．環，小指においては，把持力の著しい低下をきたすため，特に注意しなければならない．腱の緊張を決定する際，我々は，隣接指と同じ程度の緊張状態を目安にしている．今回の症例においては，健側に比べMP関節の伸展不足を残したが，屈曲制限はなく患者の満足度は高かった．

ま　と　め

比較的まれな遠位橈尺関節変形性関節症による指伸筋腱皮下断裂を4例経験した．

Darrach法と腱移植術または腱移行術を行い良好な結果が得られた．

腱縫合の際，緊張を強くしすぎないことが大切である．

Fig. 1e　症例1の調査時レントゲン写真
Carpal translation indexはわずかに増加していた．

文　　献

1) Carr AJ, Burge PD: Rupture of extensor tendons due to osteoarthritis of the distal radio-ulnar joint. J Hand Surg, 17-B: 694-696, 1992.
2) 藤井一晃，藤沢洋一，牧野秋男　他：変形性遠位橈尺関節症に起因する伸筋腱断裂の治療経験．日手会誌，13: 182-185, 1996.
3) Ohshio I, Ogino T, Minami A, et al: Extensor tendon rupture due to osteoarthritis of the distal radio-ulnar joint. J Hand Surg, 16-B: 450-453, 1991.
4) 小野沢司，平山隆三，多田　博　他：遠位橈尺関節症に続発した手指伸筋腱断裂．臨整外，29: 5-12, 1994.
5) Tada H, Hirayama T, Takemitsu Y: Extensor tendon rupture after osteoarthrosis of the wrist associated with nonrheumatoid positive ulnar variance. Clin Orthop, 262: 141-147, 1991.

日手会誌（J Jpn Soc Surg Hand），第16巻　第6号　858-861，2000

Osteophyte and Proliferative Tenosynovitis as Pathogenesis of Extensor Tendon Rupture in Patients with Rheumatoid Arthritis

Hiroshi Arino, Koichi Nemoto
Department of Orthopaedic Surgery, National Defense Medical College
Yukio Horiuchi, Hiroyasu Ikegami
Department of Orthopaedic Surgery, School of Medicine, Keio University
Takashi Ishiguro
Ishiguro Orthopaedic Clinic

Introduction

The conventional radiograph is still very useful for evaluating rheumatoid arthritis (RA). It provides an objective assessment of the extent and severity of joint involvement. The common radiographic findings in RA are periarticular soft-tissue swelling, osteoporosis, marginal erosions progressing to severe erosions of the subchondral bone, synovial cyst formation and lack of bone repair. In some cases, sclerosis and osteophyte formation accompany joint-space loss, and osteoarthritis superimposed on RA[1]. Many patients with extensor tendon ruptures have osteophytes in the dorsal aspect of the distal radio-ulnar joint (Fig. 1). The purpose of this study was to classify RA patients with extensor tendon rupture into 2 groups according to the intraoperative findings with or without bone spurs and review the different characteristics as they pertain.

Materials and Methods

Twenty-six RA patients with 67 tendon ruptures in 26 hands treated in 1990 and 1999 were studied retrospectively. The patients comprised 2 men and 24 women aged from 38 to 72 years, with an average age of 51.7 years. Patients were diagnosed as RA clinically, and some were seronegative for RA. Twenty-two right hands were affected and 4 left hands. Treatment for the ruptured tendons consisted of tenosynovectomy (26 hands), tendon transfer (25 hands), and tendon graft (1 hand). Twelve Sauvé-Kapandji procedures and 4 distal ulnar resections were added. We classified the patients into 2 groups intraoperatively based on presence (group 1) or absence (group 2) of bone spurs at the dorsal radius on the distal radio-ulnar joint. Sex, age, period from diagnosis of RA to surgery, number of affected fingers, the increase in the number of affected fingers, Steinbrocker's classification, and joint surgery were compared between two groups. In 10 cases (4 cases in group 1 and 6 cases in group 2), parameters for disease activity such as RF, CRP and ESR were compared between the two groups.

Postoperatively, tension-reduced early mobilization was applied[3) 4)].

Key words: rheumatoid arthritis（慢性関節リウマチ），extensor tendon rupture（伸筋腱断裂），spur（骨棘），tenosynovitis（腱鞘滑膜炎）

Address for reprints: Hiroshi Arino, Department of Orthopaedic Surgery, National Defense Medical College, 3-2 Namiki, Tokorozawa-shi, Saitama 359-8513, Japan.

Fig. 1 Bony spur.
Many patients with extensor tendon ruptures in RA have osteophytes in dorsal aspect of distal radio-ulnar joint.

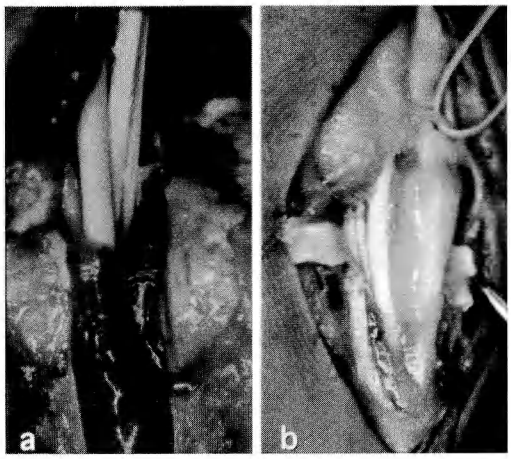

Fig. 2 a : Active synovitis is not seen in most group 1.
b : Active synovitis is always seen in all group 2 patients.

Table 1 Affected fingers

Group 1	ring + little : 8 cases
	ring : 1
	little : 3
Group 2	index + middle + ring + little : 3
	middle + ring + little : 3
	ring + little : 6
	little : 1

Results

Group 1 (bone spurs at the dorsal radius) comprised 11 patients ; 1 man and 10 women. Group 2 (no such bone spurs) comprised 15 patients ; 1 man and 14 women. The average age at surgery was 55.1 years (range ; 40 to 71 years) for group 1 and 58.6 years (range ; 38 to 72 years) for group 2. The average duration of disease was 9.3 years (range ; 1 to 30 years) for group 1 and 6.7 years (range ; 1 to 10 years) for group 2. In group 1, the affected fingers were ring and little-finger (n=7), ring (n=1), and little (n=3). In group 2 index, middle, ring and little (n=3) , middle, ring and little (n=4), ring and little (n=7), and little (n=1) (Table 1). The number of affected fingers in group 1 was 1.6 ± 0.5, and in group 2 it was 2.6 ± 0.9 ($p < 0.01$). This difference was significant. Seven patients in group 2 experienced additional tendon ruptures while waiting surgery. All cases were evaluated as class II based on Steinbrocker's classifications while they were operated on for tendon ruptures. No cases in this study underwent joint arthroplasty. In group 1, RF was 59 IU/ml, CRP 0.63 mg/dl, and ESR 25.3 mm/h. In group 2, RF was 146, CRP 1.4, and ESR 33.4. There were no significant differences between the two groups with parameters for disease activity.

Discussion

Extensor tendon rupture in the rheumatoid hand is thought to be caused by direct tenosynovial invasion and attrition due to surrounding bone irregularity. There are a few papers describing bone spurs and tendon ruptures of RA patients. Ertel described flexor tendon ruptures in the rheumatoid hands caused by bone spur and

that caused by infiltrating tenosynovitis[2].

In this series, inflamed synovitis was not seen in most group 1 patients, and it was seen in all group 2 patients (Fig. 2). In group 2, multiple fingers were frequently affected, and the number of affected fingers increased. Attrition ruptures tended to have better functional results rather than the ruptures caused by the invasion of the tendons by tenosynovium[2]. It is difficult to apply our early mobilization method without adjacent tendons[3) 4)]. Early surgery is therefore recommended for extensor tendon ruptures caused by inflamed tenosynovitis.

References

1) Brower AC : Rheumatoid arththritis imaging. In: Klippel JH , Dieppe PA eds. Rheumatology. St. Louis, CV Mosby, Section 36, 1994.

2) Ertel AN, Millender LH, Nalebuff E, et al : Flexor tendon ruptures in patients with rheumatoid arthritis. J Hand Surg, 13 -A : 860-866, 1988.

3) Ikegami H, Ishiguro T, Horiuchi Y, et al : Tension-reduced early mobilization for ruptured extensor tendon in the rheumatoid hand. J Jpn Soc Surg Hand, 14 : 871-875, 1998.

4) Ishiguro T, Ikegami H, Itoh Y, et al : Tension-reduced early mobilization for reconstruction of ruptured extensor digitorum communis tendon. J Jpn Soc Surg Hand, 6 : 509-512, 1989 (Japanese).

和文抄録

RAの伸筋腱断裂の病因における骨棘形成と滑膜増殖について

防衛医科大学校整形外科学教室

有野浩司・根本孝一

慶應義塾大学医学部整形外科学教室

堀内行雄・池上博泰

いしぐろ整形外科

石黒　隆

慢性関節リウマチ（RA）では関節に破壊が起こり，X線写真上，軟部陰影の増大，関節近傍の骨萎縮，関節裂隙の狭小化などがみられるが骨修復や骨棘はみられないことが多い．我々は，RAの伸筋腱断裂に対して腱移行術を原則として行い，術後に減張位早期運動療法（石黒法）を行い良好な成績を得ているが，手術の際，遠位橈尺関節に骨棘をみることが少なくない．また骨棘がみられた例では腱断裂部の滑膜増殖が軽度のものが多く，骨棘がみられなかった例に著明な滑膜増殖がみられることが多かった．今回骨棘の有無で2群に分け，臨床的特徴について検討した．対象はRAの伸筋腱断裂のに対して手術を行った26例である．男性2例，女性24例，年齢は38～72歳（平均57.1歳），右側22例，左側4例であった．術中遠位橈尺関節に骨棘をみるものをグループ1，みないものをグループ2とした．グループ1は11例，平均55.1歳，グループ2は15例，平均58.6歳であった．RAの診断から手術までの期間はグループ1で9.3年に対してグループ2では6.7年とグループ1のほうが長い傾向があったが有意差はなかった．また，手術待期中にグループ2の7例で断裂腱数が増加した．RAの機能障害度は全例クラス2であった．伸展不全を呈した指の数はグループ1で1.7指に対してグループ2では2.6指と有意にグループ2のほうが多かった．今回の手術例での検討では機能障害度クラス分類は軽度のものが多く，股関節や膝関節などの大関節の症状は少なかった．またムチランス型は1例もなかった．今回の検討は手術例に限っているが，その結果からグループ1は骨棘があり，滑膜炎が比較的軽度で，断裂が環小指に限局していた．グループ2は著明な滑膜炎があり，多数指断裂，断裂腱数の増加がみられた．手術術式は残存腱への腱移行術を原則としており，腱が残存している内の手術が必要であり，また残存腱が多いほうが手術が容易であるため，グループ2は早期の手術が必要である．

日手会誌（J Jpn Soc Surg Hand），第16巻　第6号　862-865，2000

絞扼性神経障害(補)

手根管症候群における振動覚閾値検査の診断的価値

香川医科大学医学部整形外科学教室
田　中　英　城・山　田　賢　治
加　地　良　雄
四国リハビリテーション学院
高　橋　謙　一

Reliability and Diagnostic Significance of Vibratory Threshold Test in Patients with Carpal Tunnel Syndrome

Hideki Tanaka, Kenji Yamada, Yoshio Kaji
Department of Orthopedic Surgery, Kagawa Medical University
Kenichi Takahashi
Shikoku Rehabilitation Academy

Vibratory thresholds were measured by the vibrometer SMV-5. The sensibility of thirty-one hands of twenty-one patients with carpal tunnel syndrome was evaluated preoperatively by the vibratory threshold test, 2PD test, Semmes-Weinstein test, and nerve conduction velocity.

The normal range for vibratory thresholds was determined in three-hundred-sixty digits of thirty-six healthy people to be 2.4 to 11.0×10^{-2} G. The sensitivity of patients with carpal tunnel syndrome was 72.0% in the vibratory threshold test, and was statistically higher than that in the static 2PD (53.8%), moving 2PD (54.8%), and Semmes-Weinstein tests (49.5%). There was no significant difference in the specificity between the vibratory threshold test and others.

The results suggested that the Pacini's corpuscle of affected digits with carpal tunnel syndrome was damaged considerably more than the Meissner corpuscle or Merkel corpuscle.

Vibratory threshold test using SMV-5 was sensitive and reliable to evaluate the sensibility of the hand with carpal tunnel syndrome.

はじめに

従来の音叉を用いた振動覚検査は，手技上の問題や定量できないことなどから普及しづらかった[1]．我々は，この代わりに定量化できる振動覚閾値検査を知覚評価の1つに加えて行ってきたので，本検査の手根管症候群における診断的価値について報告する．

対象および方法

1．対象

振動覚閾値の正常値は健常成人36例，72手の360指から算出した．一方，手根管症候群は手術前の21例31手を対象とした．

2．方法

用いた振動覚計はテクノローグ社製のSMV-5で，刺激の振動周波数は219 Hz固定で，加速度を120×

Key words: carpal tunnel syndrome（手根管症候群），vibratory threshold（振動覚閾値），vibrometer（振動覚計），sensory evaluation（知覚評価）

Address for reprints: Hideki Tanaka, MD, Department of Orthopedic Surgery, Kagawa Medical University, 1750-1 Ikenobe, Miki-cho, Kita-gun, Kagawa 761-0793, Japan.

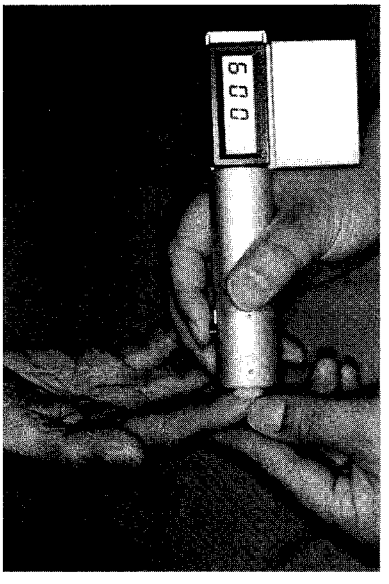

Fig. 1　Vibrometer SMV-5.

10^{-2} Gまで連続的に変化させて，被検者の感知した値をもって振動覚閾値とするものである（Fig. 1）.

全指の指腹で3回測定し，その平均値を用いた．検査は同一検者が1人で行った．手根管症候群では振動覚閾値に加え，staticおよびmoving 2PD，Semmes-Weinstein testを行い，さらに知覚伝導速度（SCV）も計測した．SCVは手関節部での逆行性刺激で示指から導出した．

これらの検査法の感度および特異度を求め，さらに振動覚閾値と他の検査結果との相関を検討した．

結　　果

1．健常群における振動覚閾値

各指から得られた振動覚閾値は最小2から最大22.7×10^{-2} Gで対数分布を呈した．母，示および中指間で差がなかったので，手根管症候群の評価としてこれら3指の216指から正常域を算出すると，2.4～11.0×10^{-2} Gであった．

2．手根管症候群

1）振動覚閾値

振動覚閾値が11.0×10^{-2} Gを超える異常値は，母指で64.5％，示指67.7％，中指83.9％，環指48.4％，小指で25.8％にみられた（Fig. 2）.

2）2PD

Static 2PDで5 mm以内を正常とすると，異常値は

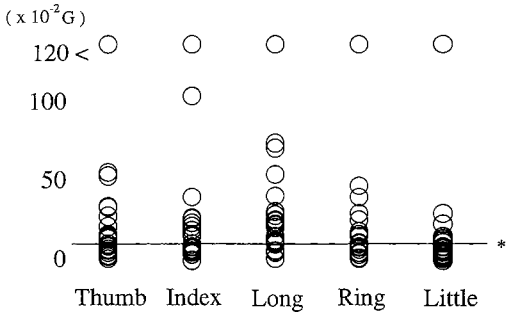

Fig. 2　Vibratory threshold of all digits in patients with carpal tunnel syndrome.
*normal border line（11×10^{-2} G）.

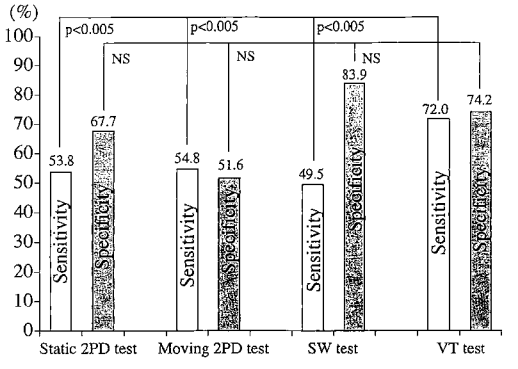

Fig. 3　Sensitivity and specificity of static 2PD test, moving 2PD test, Semmes-Weinstein（SW）test and vibratory threshold（VT）test.

母指で41.9％，示指32.3％，中指41.9％，小指で19.4％であった．

Moving 2PDでは，3 mm以内を正常とすると，異常値は母指で38.7％，示指29.0％，中指41.9％，小指で12.9％であった．

3）Semmes-Weinstein test

Semmes-Weinstein testではpurple以上の異常値は母指が51.6％，示および中指が48.4％ずつ，小指で16.1％であった．

4）SCV

SCVは45 m/sec未満の異常値は93.5％であった．

5）各知覚検査法の感度と特異度（Fig. 3）

手根管症候群の母指から中指の3指を罹患指とした場合，振動覚閾値検査の感度は72.0％で，staticおよびmoving 2PD testのそれぞれ53.8％および54.8％，Semmes-Weinstein testの49.5％と比較して有意に高かった．また，手根管症候群の小指を正常と判定す

る率を特異度とすると，振動覚閾値検査の特異度は74.2％で，staticおよびmoving 2PDのそれぞれ67.7％および51.6％，Semmes-Weinstein testの83.9％と有意差はなかった．

考　　察

1．振動覚閾値と他の検査結果との比較

振動覚閾値と他の検査結果をSpearmanの順位相関係数を用いて求めた．その結果，振動覚閾値検査とstaticおよびmoving 2PD test，Semmes-Weinstein testの成績は，それぞれ有意の相関を認めた．このことから，知覚受容体の障害に関しては，Pacini小体，Meissner小体およびMerkel小体の知覚受容体全般にわたる閾値の上昇や密度の低下をきたしていることが考えられた．さらに，振動覚閾値の異常がstaticおよびmoving 2PD test，Semmes-Weinstein testでの異常よりも高率にみられたことから，振動覚閾値に関係するPacini小体の機能異常が，Meissner小体やMerkel小体の障害よりも高率に起こっている可能性も推測された．

一方，振動覚閾値とSCVとの相関はなかった．

2．振動覚閾値の従来の報告との比較

これまで報告をみると，用いられた検査機器や刺激周波数も異なるので正確な比較はできないが，本機器の感度72％は諸家の報告48～87％と，特異度72％も同様に73％あるいは80％などと比較しても大差はないようであった[2)5)6)]．

3．検査器としての本器の評価

知覚受容体の多くを占めるといわれるPacinianおよびMeissner小体の評価には振動覚検査は不可欠である．50 Hz以上の高周波刺激はPacinian小体の閾値を反映するとされていることから[4)]，本検査器は従来の256 Hz音叉による方法と同様の診断価値をもつものと推察される．

従来の音叉の他にも振動刺激をdBや振幅の大きさで評価する報告もある[3)~5)]．しかし，Pacini小体の加速度感知機能をより直接的に評価するためには，与える刺激の変化は振幅の大きさなどではなく，加速度であってほしい．この点，可変性の加速度刺激を負荷できる本機器は目的にあった検査機器といえる．さらに，簡便かつ定量評価が行えるという利点がある．

振動覚閾値検査の感度が2PD testやSemmes-Weinstein testよりも高く，特異度には差がなかったことから，本検査は鋭敏な検査であり，外来でのスクリーニングとしても適すると考えられる．一方，本器では低周波領域に関係するMeissner小体の評価はできないことから，低周波領域のvibrometerの開発も望まれる．

本器を検査機器としてみた時，測定値のばらつきや検者間での測定結果に偏りがあるのかを知っておく必要がある．そこで次の調査をした．健常成人6人，肘部管症候群2人，手根管症候群および前骨間神経麻痺各1人の合計10人の被検者100指を対象として，5人の検者が各指を3回ずつ計測し，その平均値を比較検討した．その結果，最大値と最小値の差は全検者とも約9割が5×10^{-2} G以内で，比較的ばらつきは小さかった．また，検者間で測定値に偏りがあるかをFriedman検定すると，有意差がみられた．したがって，他の知覚検査においてもこれまで同様なことがいわれてきたが，この検査においてもできるだけ1人の検者が行うことが望ましいといえる．

ま　と　め

1. SMV-5を用いた振動覚閾値検査の正常域は2.4～11×10^{-2} Gであった．
2. 手根管症候群では振動覚閾値の感度はstaticおよびmoving 2PD，Semmes-Weinstein testの結果と比較して有意に高かった．一方，特異度には差はなかった．
3. 手根管症候群ではPacini小体の振動覚閾値上昇がMeissner小体やMerkel小体の障害よりも高率に起こっている可能性が推測された．
4. 本機器による振動覚閾値検査は手根管症候群の評価に有用である．

文　　献

1) Dellon AL: Evaluation of sensibility and reeducation of the sensation in the hand. Baltimore, Williams & Wilkins: 160-164, 1981.

2) Gelberman RH, Hergenroeder PT, Hargens AR, et al: The carpal tunnel syndrome. A study of carpal tunnel pressures. J Bone Joint Surg, 63-A: 380-383, 1981.

3) 加藤博之，荻野利彦，三波明男　他：知覚評価法におけるtwo-point discrimination, moving two-point discrimination, 振動覚の意義．日手会誌，3: 37-41, 1986.

4) 村田英之，宮岡　徹：絞扼性神経障害における知覚障害の臨床的評価―振動検出閾値を用いて―．日整会誌，65: 464-476, 1991.

5) 高畑智嗣，三波明男，糸賀英也　他：絞扼神経障害の診断における振動覚定量的評価の有用性の検討―2PD検査およびSemmes-Weinstein検査との比較―．日手会誌，

8：225−228, 1991.
6) 徳橋泰明，佐藤勤也，武村 剛 他：手根管症候群ならびに肘部管症候群に対するthreshold testの意義について．日手会誌，4：124−128, 1987.

日手会誌（J Jpn Soc Surg Hand），第16巻　第6号　866-869，2000

手根管症候群重症例の手術成績

日本大学医学部整形外科学教室

三須秀明・長岡正宏
鈴木孝宏・佐藤勤也
龍順之助

Treatment of Severe Carpal Tunnel Syndrome

Hideaki Misu, Masahiro Nagaoka, Takahiro Suzuki
Kinya Sato, Junnosuke Ryu

Department of Orthopaedic Surgery, Nihon University School of Medicine

As a rule, we perform decompression of the nerve for patients with severe carpal tunnel syndrome exhibiting severe muscular atrophy. In this study, we reviewed severe cases we have treated to ascertain the surgical outcome. The subjects included 15 patients (1 male and 14 females) with 16 hands afflicted with carpal tunnel syndrome exhibiting severe atrophy of the thenar muscle and an inability to make opposition. Moreover, as other inclusion criteria, the compound muscle action potential of the abductor pollicis brevis (DL-APB) and the sensory nerve action potential between wrist and finger (SCV-WF) could not be detected in electrophysiologic examination. The affected side was the right hand in eight cases and the left hand in eight cases. The mean age at the first examination was 55.0, and the mean follow-up period was 2 years and 2 months. The surgeries included endoscopic open surgery of the carpal tunnel for 7 hands and the conventional method for 9 hands, 4 of which underwent opponensplastic reconstruction (Camitz method) simultaneously. We evaluated the severity of pre- and post-operative muscular atrophy, pinch force, sensory response using a Semmes-Weinstein mono-filament (S-W) and electrophysiologic findings. The muscular atrophy improved in 13 of 16 hands (81.2%) and the pinch force increased significantly in 13 of 16 hands. The sense of numbness disappeared or was alleviated in all cases investigated. The S-W test showed improvement to the normal level in all cases. DL-APB could be detected in 13 hands and was undetectable in 3. SCV-WF could be detected in 14 hands and was undetectable in 2. Even with severe atrophy of the thenar muscles, improvement was obtained in most of the cases and thumb movement recovered to a level at which activities of daily living were maintained.

はじめに

高度の母指球筋萎縮を呈する重度手根管症候群に対し，当科では母指対立障害を主訴とする症例以外は，原則として神経除圧術のみを行ってきた．今回，当科で経験した重度障害例の手術的治療の成績を知る目的で以下の検討を行った．

対　象

我々の経験した手根管症候群のうち高度な母指球筋萎縮のため母指対立運動が障害され，しかも電気生理学的検査で短母指外転筋の複合筋活動電位（DL-APB）と手関節-指間の感覚神経伝導電位（SCV-WF）が導出不能な15例，16手を対象とした．性別

Key words: severe carpal tunnel syndrome（重度手根管症候群），entrapment neuropathy（絞扼性神経障害），electrophysiological study（電気生理学的検査）

Address for reprints: Hideaki Misu, MD, Department of Orthopaedic Surgery, Nihon University School of Medicine, 30-1 Ooyaguti Kamimati, Itabasi-ku,Tokyo 173-8610, Japan.

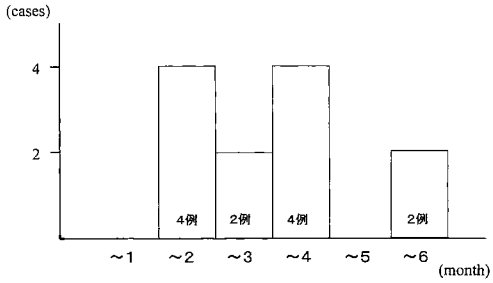

図1　母指対立運動が可能となり始めた時期

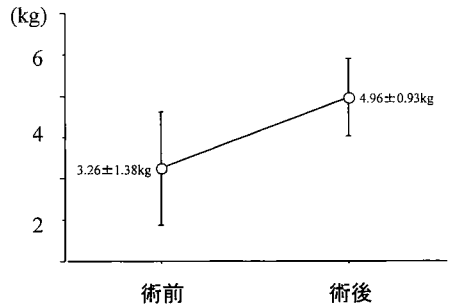

図2　Key pinchの推移

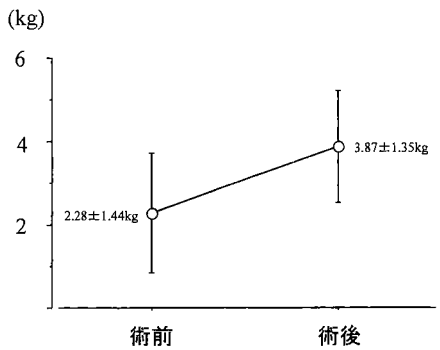

図3　Pulp pinchの推移

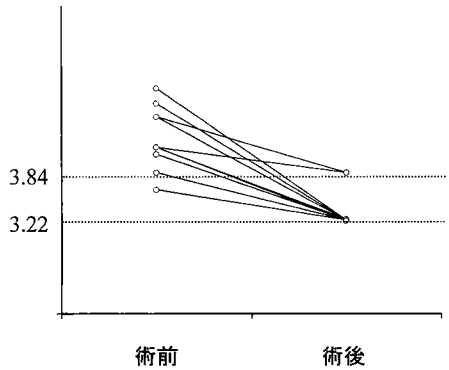

図4　Semmes-Weinstein testの推移

は男性1例，女性14例，罹患側は右側8手，左側8手，初診時年齢は36～71歳，平均55.0歳であった．経過観察期間は1～5年，平均2年2ヵ月であった．手術は鏡視下手根管開放術7手，手掌部切開による従来の方法9手で，そのうち4手は再建術（Camitz法）を同時に行った．

方　　法

筋萎縮の程度，ピンチ力（key pinchとpulp pinch），Semmes-Weinstein mono-filament（S-W）を用いた知覚の評価，電気生理学的検査を術前，術後で比較検討した．筋萎縮の程度は重度，中等度，軽度，なしに分類した．電気生理学的検査はDL-APBとSCV-WFを測定した．

結　　果

1．筋萎縮の程度

16手のうち筋萎縮が最後まで重度のままであったものは3手であった．軽度まで改善したものは12手，正常まで回復したものは1手であった．そのなかでCamitz法を行ったものは2手が不変で2手が改善していた．すなわち，16手中13手（81.2％）は母指球筋の萎縮が改善していた．母指の掌側外転，あるいは対立が多少なりとも可能となった時期が明確であったものは12手で，それらの回復開始の時期は早いものでは2ヵ月より始まり，遅いものでも6ヵ月以内であった（図1）．回復のみられなかった3手のうち2手では，術後2年を経過しても改善はみられなかった．

2．ピンチ力

ピンチ力は術前後で計測しえた11例で比較した．Key pinchは術前平均3.3±1.4 kgから術後平均5.0±0.9 kgへ優位に増加していた（図2）．同様にpulp pinchは術前平均2.3±1.4 kgより術後平均3.9±1.4 kgへ増加していた（図3）．これら11例は術後平均値が術前のそれに比べ有意に増加し，筋萎縮の改善とともに筋力も改善していることが裏づけられた．

3．知覚

自覚的しびれ感は全例で消失あるいは軽快した．S-W testは術前後で調べえた15手で評価を行った．その結果，markingが3.84まで改善したものが2手，

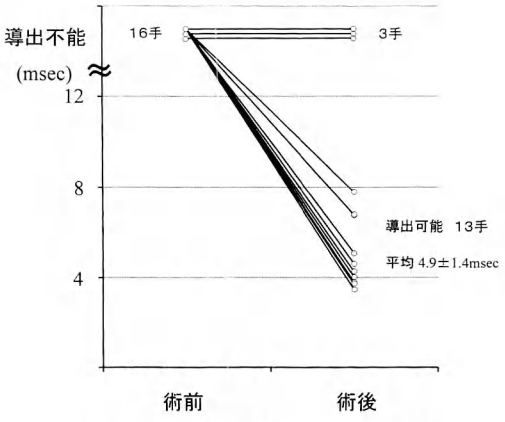

図5　短母指外転筋遠位潜時の推移

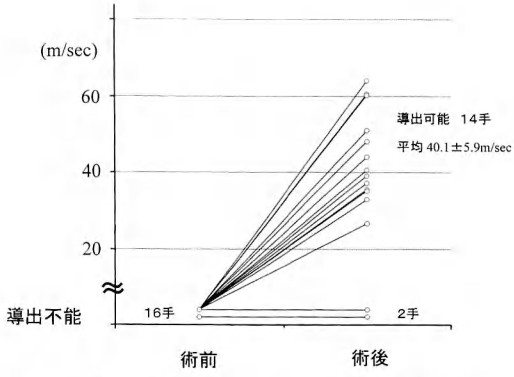

図6　手関節-中指間の感覚神経伝導速度の推移

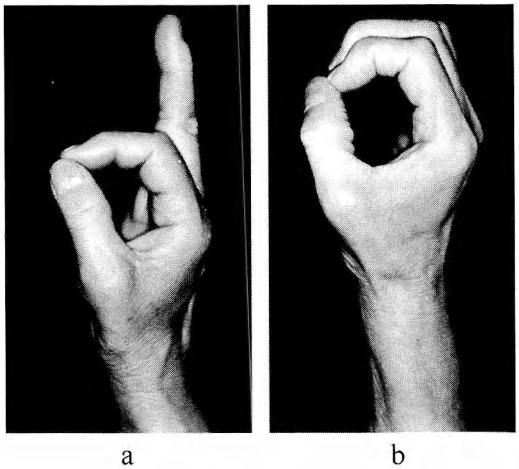

a　　b

図7　症例1：61歳，女性
a：術前，b：術後2年7ヵ月.

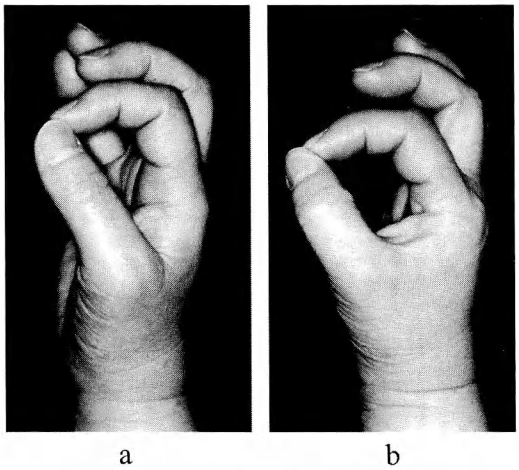

a　　b

図8　症例2：50歳，女性
a：術前，b：術後2年.

3.22まで改善したものが13手であった（図4）．全例がpurpleの3.84以下のほぼ正常域まで改善していた[4]．

4．電気生理学的検査

DL-APBの術後経過は導出不能のままで推移したものが3手，導出可能となったものが13手であった．導出可能となったものの平均値は4.9±1.4 msecであった（図5）．またSCV-WFでは，導出不能のままで推移したものは2手，導出可能となったものが14手であった．導出可能となったものの平均値は40.1±5.9 m/secであった（図6）．筋萎縮が改善しているものでは全例でDL-APBは導出可能となっていたが，筋萎縮の改善の程度と計測値との間には明らかな相関関係はみられなかった．またSCV-WFでは，臨床症状の改善とともに計測値も改善する傾向はみられたが，臨床症状や知覚の評価で改善がみられても感覚神経伝導電位が導出できない症例もあった．

代 表 症 例

症例1：61歳，女性．手指のしびれを主訴に来院した．初診時母指球筋の萎縮は高度で母指対立運動も障害されていた．手術は鏡視下手根管開放を行った．術後4ヵ月から母指対立運動が可能となり，術後2年7ヵ月の現在，しびれ感はなく，母指球筋の萎縮も軽度となり，母指の対立障害も改善した．電気生理学的検査では，SCV-WFは導出不能のままであったが，DL

−APBは4.03 msecと導出可能となった（図7）.

症例2：50歳，女性．手指のしびれ感を主訴として来院した．母指球筋の萎縮は高度で母指対立運動も障害されていたが，鏡視下手根管開放術を行った．術後手指のしびれ感は改善し，術後4ヵ月から母指の対立が改善し始め，術後2年の現在母指球筋の萎縮は軽度となり，母指の運動も日常生活に支障にならない程度まで改善した．電気生理学的検査では，DL−APBは5.11 msecと導出可能となり，SCV−WFも48.1 m/secと導出可能となった（図8）.

考　　察

現在，手根管症候群の治療は最小侵襲手技での手術が主流となりつつあり，その成績もおおむね良好である．しかし，高度の母指球筋萎縮が存在する場合は治療法の選択に迷うことがある．すなわち神経の除圧術のみを行うか，同時に母指対立再建を行うかという問題である．

佐藤らによれば，高度な母指球筋の萎縮があり，母指の対立障害が著明であっても，神経除圧のみでかなりの症例に回復が期待でき，患者は機能的適応のためさしたる支障を訴えないと述べている[2]．そこで我々は，高度な母指球筋の萎縮があっても母指の対立障害が主訴である場合を除いて，原則として神経の除圧術のみを行ってきた．結果，80％以上の例で筋萎縮は改善し，母指の運動も日常生活に障害にならない程度に回復し，患者の満足度も高かった．また筋萎縮の改善とともにピンチ力も有意に改善していた．筋萎縮が改善した症例では，術後6ヵ月以内に母指の掌側外転あるいは対立機能の改善がみられた．しかし筋萎縮が改善しなかった2例では，術後2年を経過してもその改善はみられていない．このことから術後半年を経過してもなお母指の掌側外転，あるいは対立がまったく不能の場合は，それ以降にそれらの機能の改善や筋萎縮の改善が見込まれる可能性は少ないと考えられる．

電気生理学的検査では，臨床症状の改善とともに計測値も改善する傾向はみられたが，臨床症状の改善の程度とは明らかな相関関係はみられず，これまでの諸家の報告と一致した結果であった[1)3)]．

以上，今回の検討結果から，対立障害を主訴とし，早期にその改善を望む症例以外は除圧術のみで十分対処可能であると思われた．

ま　と　め

1. 母指対立運動ができない高度母指球筋の萎縮を呈し，電気生理学的検査で導出不能な手根管症候群重症例15例，16手について検討した．
2. 除圧術のみでも80％以上の例で筋萎縮は改善し，おおむね良好な結果が得られた．
3. 対立障害を主訴とし，早期にその改善を望む症例以外は除圧術のみで十分対処可能であると思われた．

文　　献

1) 浅見昭彦，鶴田敏幸，浅見豊子 他：重度手根管症候群における手術成績．整外と災外，41：127−130, 1992.
2) 佐藤勤也，岡田 章，根本純一 他：手根管症候群における母指対立運動障害の検討．日手会誌，1：139−142, 1984.
3) 杉岡 宏，津山直一，長野 昭 他：手根管症候群における完全変性筋の術後経過．整形外科，33：1587−1590, 1982.
4) 徳橋泰明，佐藤勤也，武村 剛 他：手根管症候群ならびに肘部管症候群に対するThreshold testの意義について．日手会誌，4：124−128, 1987.

日手会誌（J Jpn Soc Surg Hand），第16巻　第6号　870-873，2000

肘部管症候群術後の運動神経伝導速度の経時的変化についての検討

佐賀医科大学整形外科学教室

浅見昭彦・園畑素樹
肥後知子・高山　剛
佛淵孝夫

Long Term Follow-up Study of Motor Nerve Conduction Velocity in the Cubital Tunnel Syndrome

Akihiko Asami, Motoki Sonohata, Tomoko Higo
Go Takayama, Takao Hotokebuchi

Department of Orthopaedic Surgery, Saga Medical School

Electrodiagnosis can play several roles for evaluation of the ulnar nerves at the elbow. It can document a disorder in an uncertain case, localize the lesion when this is unknown, and confirm a lesion prior to surgery. In patients presenting with clinical signs and symptoms of ulnar nerve dysfunction, the responsible lesion can often be located at the elbow if motor nerve conduction slows in the across-elbow segment but is relatively normal elswhere. But in general, the amount of reduction does not correlate with the severity, especially in early stage, because each funiculus of ulnar nerve is not disturbed equally and motor nerve conduction velocity (MCV) reflects mainly major funiculus.

In 53 patients 64 elbows with cubital tunnel syndrome, clinical result and pre- and post-operative MCV were investigated. Fourty-two percent had excellent and 39 percent had good results, and there was no recurrence. Correlations between preoperative grading and preoperative MCV were significant, however, preoperative MCV and outcome were not significant. Postoperative MCV improved gradually for one year, but no more improvement was recognized after two year. Long follow-up showed gradual slowing MCV because of aging. Postoperative MCV at one year was well correlated with the outcome.

緒　　言

肘部管症候群の術前・術後の評価法の1つに神経伝導速度があり，術前の病態あるいは術後の回復過程の指標とされている．しかし，本疾患では尺骨神経の各神経束は不均一に障害され，しかも神経伝導速度は大径線維の伝導速度をひろうため，電気生理学的所見と臨床症状とは必ずしも一致しないこともある[3]．そこで神経伝導速度と各種パラメータとの関係，また術後の伝導速度の経時的変化を調べ，その臨床的意義について考察したので報告する．

対象および方法

対象は当院で血管柄付き尺骨神経前方移動術[1]や鏡視下補助肘部管開放術[2]などの手術が施行された肘部管症候群患者53例64肘で，内訳は男性39例48肘，女性14例16肘である．手術時年齢は15～90歳，平均55歳，術後経過観察期間は4～147ヵ月，平均59ヵ月である．

調査項目は筋萎縮・鷲手変形の有無，筋力・握力，

Key words: cubital tunnel syndrome（肘部管症候群），motor nerve conduction velocity（運動神経伝導速度），electrophysiological study（電気生理学的研究）

Address for reprints: Akihiko Asami, Department of Orthopaedic Surgery, Saga Medical School, 5-1-1 Nabeshima, Saga-shi, Saga 849-8501, Japan.

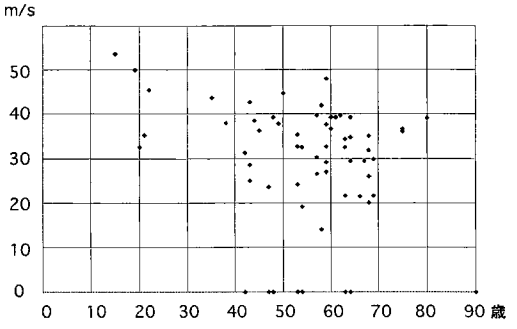

図1　手術時年齢と術前MCVとの関係
40歳以降で術前MCVの導出不能例が出現するが，両者間に相関はみられなかった（r＝－0.277）.

表1　手術時年齢と術後成績との関係

年齢＼術後成績	優	良	可	不可	計
＜20	2	0	0	0	2
20≦ ＜30	1	2	0	0	3
30≦ ＜40	1	1	0	0	2
40≦ ＜50	6	5	1	0	12
50≦ ＜60	9	7	3	0	19
60≦ ＜70	7	9	6	0	22
70≦	1	2	1	0	4
計	27	26	11	0	64

表2　術前評価と術前MCVとの関係

Grading＼MCV	＜20	20≦＜30	30≦＜40	40≦	計
1	0	0	0	1	1
2	1	6	13	1	21
3	11	10	16	5	42
計	12	16	29	7	64

表3　術前評価と術後成績との関係

Grading＼術後成績	優	良	可	不可	計
1	1	0	0	0	1
2	11	10	0	0	21
3	15	15	12	0	42
計	27	25	12	0	64

Semmes-Weinstein testによる知覚，尺骨神経の運動神経伝導速度（以下MCV）などを測定し，術前評価はMcGowan分類を，術後評価はMessina分類を用いて評価した.

統計学的解析については，手術時年齢と術前MCVの関係は相関/共分散分析（rの絶対値＞0.5を相関あり）を，他の2群間の検定には分割表分析によるカイ2乗検定（χ^2＜0.05を有意差あり）とした.

結　　果

術前のMcGowan分類ではgrade 1が1肘，grade 2が21肘，grade 3が42肘であった.

術後成績は64肘のうち，優27肘42％，良25肘39％，可12肘19％，不可0肘0％で優・良の占める割合は81％であった．また，このうち再手術例はなかった.

手術時年齢と術前MCVとの関係をみると，手術時年齢が40歳以下では術前MCVは30 m/sを下まわるものはなく，40歳を超えると導出不能例や30 m/s以下のものがみられるようになった．全体的にはかなりバラツキがあり相関はなかった（図1）（r＝－0.277）.

表4　術前MCVと術後成績との関係

MCV＼術後成績	優	良	可	不可	計
＜20	5	5	3	0	13
20≦ ＜30	6	5	3	0	14
30≦ ＜40	9	15	5	0	29
40≦	7	0	1	0	8
計	27	25	12	0	64

手術時年齢と術後成績との関係をみると，30歳代以下ではすべて成績は優あるいは良で，40歳代以降で成績可の例が出現した（表1）．しかし，40歳代，50歳代で区切った若年者と高齢者の間には統計学的有意差はみられなかった（χ^2＝0.2015およびχ^2＝0.0726）．術前評価と術前MCVの関係は，gradeが進むにしたがってMCVが低下する傾向にあり，統計学的有意差がみられた（表2）（χ^2＝0.0452）.

術前評価と術後成績との関係は良く相関し，gradeの軽いものほど成績が良い傾向にあった（表3）（χ^2＝0.0209）．一方，術前MCVと術後成績の間には有意差はなかった（表4）（χ^2＝0.9245）が，MCVが

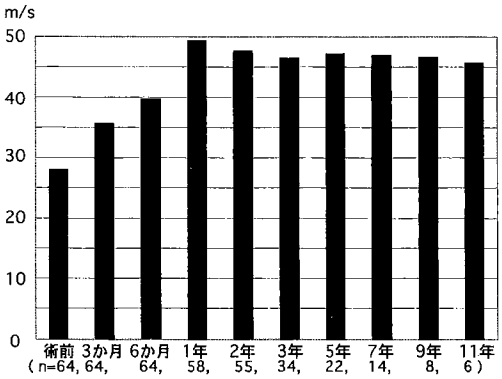

図2 術後MCVの経時的変化
術後1年時までは順調に回復したが，その後はあまり変化がなかった．

正常化した1年時でのMCVと術後成績の間には相関を認めた（$\chi^2=0.0404$）．次に術後のMCVの推移をみると，術前平均28.1±14.9 m/sであったものが術後3ヵ月時には35.7±12.2 m/s，6ヵ月時には39.8±8.5 m/s，1年時には49.4±6.1 m/sと順調に回復した．しかし，2年時は47.7±7.8 m/s，3年時は46.6±3.0 m/s，5年時は47.3±7.6 m/s，7年時は47.0±2.6 m/s，9年時は46.7±4.8 m/s，11年時は45.7±0.5 m/sとあまり改善がなく，むしろ経過が長くなるにしたがって徐々に低下していた（図2）．

考　　察

肘部管症候群の予後因子として，手術時年齢，罹病期間，術前の重症度，変形による外反角度，頚椎病変の合併，尺骨神経の圧迫の範囲，周囲組織との癒着などがあげられる[5]．一方，術前・術後評価としての筋力，知覚，変形の程度などのほかに電気生理学的検査，特に神経伝導速度は診断的価値を含めて臨床に広く用いられている．しかし，神経伝導速度は最も速い大径線維のみを反映するため，Mackinnonら[3]は電気生理学的評価と臨床症状は必ずしも相関しないとしている．今回の我々の結果で術後成績に相関があったのは術前の重症度のみで，手術時年齢や術前MCVと術後成績の間には相関がなかった．手術時年齢については30歳未満では成績は優または良であるのに対し，40歳以降で成績可の例が出現してくるものの，高齢者でも優や良になる例もあり，統計学的には有意差を認めなかった．むしろ高齢者では罹病期間が長くなったり，病期が進行しやすいため，それらが術後成績に影響を与えている可能性がある．一方術前のMCVについては導出不能例や20 m/s以下のものでも術後成績が優や良になったものもあり，40 m/s以上のものでも成績が可になったものもあった．田崎ら[4]も述べているように，臨床症状とMCVの不一致は特に軽症例でしばしばみられ，逆に病期が進行して神経の変性が高度となるにしたがい，臨床症状とMCVは相関してくるようである．

末梢神経を分類するとA，B，C線維に分けられるが，臨床的に問題となる痛みやしびれは主に小径線維であるAδやC線維が関与しているといわれている．神経伝導速度において検査の対象は大径線維で小径線維ではない理由により，MCVとしびれを主訴とする軽症例の臨床症状がうまく一致しないのであろう．

術後MCVの推移をみると，術後1年で順調に回復し正常域に達した．このことは，肘部管から手内筋までの距離が300～350 mmで，神経の回復が1日1 mmとした時の計算値ともほぼ一致する．しかし，2年時以降はほぼプラトーで，長期的にみるとむしろ少しずつ低下した．これは加齢によるMCVの低下も影響していると考えられる．また，術前MCVと術後成績は相関しなかったが，術後1年時のMCVと術後成績はよく相関したことから，術後1年で順調にMCVが回復するものは予後も良く，1年経ってもMCVが正常域まで回復しないものは数年待ってもあまり期待できないものと推察された．

結　　語

1. 手術的治療を行った肘部管症候群患者53例64肘について，術後成績に影響を与える術前の各パラメータ，特に術前のMCVで予後が判定可能かどうかを，また，術後のMCVの経時的変化を調査した．
2. 術前の病期分類と術後成績は良く相関したが，術前MCVと術後成績とは相関しなかった．
3. MCVの術後の経時的変化では，1年後までは順調に回復がみられたが2年後以降はあまり変化がなかった．
4. 病初期には臨床症状とMCVとは相関しないが，病期の進行に伴い相関するようになった．また，1年以内にMCVが回復するものは良好な術後成績が得られる傾向があった．

文　　献

1) Asami A, Morisawa K, Tsuruta T : Functional outcome of anterior transposition of the vascularized ulnar nerve for cubital tunnel syndrome. J Hand Surg, 23-B : 613-616, 1998.

2) 浅見昭彦，園畑素樹，肥後知子　他：肘部管症候群における鏡視下補助肘部管開放術と血管柄付尺骨神経前方移動術との比較検討．日手会誌，15 : 466-468, 1998.

3) Mackinnon SE, Dellon AL : Surgery of the peripheral nerve. New York, Thieme Medical Publishers : 217-273, 1988.

4) 田崎法昭，新垣　晃，金谷文則　他：肘部管症候群における術前臨床所見と運動神経伝導速度（MCV）についての検討．日手会誌，10 : 406-409, 1993.

5) 山本謙吾，三浦幸雄，今給黎篤弘　他：肘部管症候群の長期術後成績に関与する諸因子の検討．日手会誌，9 : 390-394, 1992.

日手会誌（J Jpn Soc Surg Hand），第16巻　第6号　874-877，2000

基礎(補)

末梢神経異種移植における免疫抑制剤FK506の有用性について（第2報）

金沢医科大学整形外科学教室
奥田鉄人・東田紀彦
松本忠美
金沢医科大学解剖学第I教室
平井圭一・島田ひろき

Usefulness of the Immunosuppressive Agent FK506 for Peripheral Nerve Xenografting (Part 2)

Tetsuhito Okuda, Norihiko Toda, Tadami Matsumoto
Department of Orthopedic Surgery, Kanazawa Medical University
Kei-Ichi Hirai, Hiroki Shimada
Department of Anatomy I, Kanazawa Medical University

Previously, we investigated the usefulness of FK506 for peripheral nerve xenografting. Although the immunological rejection was suppressed, adverse reactions were observed. In this time, we investigated the effect of reduced doses of FK506 on nerve regeneration.

In the present study, we used 30 male Hartley guinea pigs (250-330 g) as the donors and 70 male F344 rats (200-250 g) as the recipients.

Fresh nerves derived from the donors were transplanted to rats with administration of FK506 or without. As the isografting control, fresh nerves obtained from F344 rats were also transplanted to different F344 rats (control group). To compare the effect of FK506, grafting was also performed after donor nerves were treated with freezing and thawing (freezing and thawing treated) or a detergent (detergent treated).

A donor sciatic nerve of about 10 mm length was transplanted into a gap of about 5 mm, prepared in the sciatic nerve of each recipient. Four and 8 weeks later, the center of each transplanted nerve flap was resected and observed under electron microscopy.

A dose of 5.0, 2.0, or 0.5 mg/kg of FK506 was administered orally on consecutive days starting from the day before grafting.

At four weeks after grafting, FK506 administration increased nerve regeneration, but at eight weeks after grafting, nerve regeneration decreased with 0.5 and 2.0 mg/kg of FK506. These findings suggest that administration of FK506 should be terminated some time between the fourth and eighth weeks. Problems such as demyelination following termination of administration should be addressed in the future.

はじめに

FK506はシクロスポリンと作用機序は類似するものの，その10～100倍の免疫抑制効果があり[4]，その投与量の減量により副作用を軽減させることが可能である．著者らは末梢神経異種移植において，この

Key words: peripheral nerve xenograft（末梢神経異種移植），FK506, rejection reaction（拒絶反応）
Address for reprints: Tetsuhito Okuda, Department of Orthopedic Surgery, Kanazawa Medical University, 1-1 Daigaku, Uchinada-machi, Kahoku-gun, Ishikawa 920-0293, Japan.

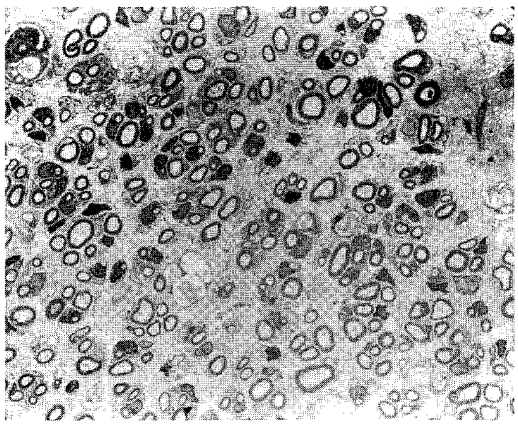

Fig. 1　界面活性剤処理追加群8週
リンパ球浸潤もなく神経再生は良好である．

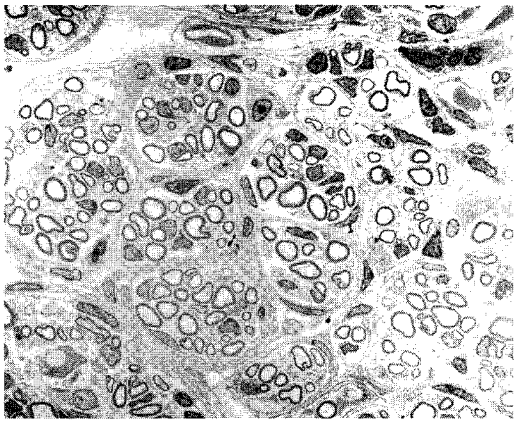

Fig. 2　無処理新鮮FK506投与群（0.5 mg/kg/日）8週
リンパ球浸潤は認めないが間質は粗であり，変性した軸索も遺残している．

FK506を5 mg/kg/日で経口投与し，拒絶反応の抑制および神経再生促進に成功した．しかし副作用が認められ投与量の減量が必要とされた[3]．

このFK506の投与量を減量することで，副作用が軽減もしくは消失することが期待され，投与量を減量し同様の実験を行ったので報告する．

材料ならびに方法

4週齢，体重250～300 gの雄性Hartleyモルモット30匹をドナーとし，10～12週齢，体重200～250 gの雄性F344ラット70匹をレシピエントとして用いた．

移植は50 mg/kgペントバルビタールナトリウムによる腹腔内麻酔を施した後に，ドナーの坐骨神経を10 mm切除，レシピエントの坐骨神経に作製した5 mmのgapに両端を神経上膜縫合（それぞれ4針）にて移植した．

実験群として無処理新鮮群（n＝10）とその群にFK506を移植前日より連日経口投与した無処理新鮮FK506投与群を設定，投与濃度は5 mg/kg（n＝10），2.0 mg/kg（n＝10），0.5 mg/kg（n＝10）とした．コントロールとして凍結融解処理群（n＝10），界面活性剤処理追加群（n＝10），およびドナーにF344ラットを用いた同系無処理新鮮群（n＝10）を設定した．

凍結融解処理群は移植片を液体窒素にて凍結し，生理食塩水にて融解する処理を5回繰り返し，－20℃にて約1週間冷凍保存した後に移植した群で，界面活性剤処理群とは凍結融解処理後に界面活性剤0.2％Triton X-100水溶液中にて2時間浸漬し，その後PBS溶液にて1時間洗浄した後に冷凍保存した群である．

これらについて4週および8週経過後移植片の中央部を電子顕微鏡を用いて観察，有髄神経軸索密度（本/0.01 mm^2）および有髄神経軸索外径（μm）を計測し，組織学的に評価した（n＝5）．またFK506投与群では体重測定および副作用の発現についても注意深く観察した．

結　　果

1．組織像

術後4週，8週とも全群において，リンパ球浸潤を認めなかった．全体的に髄鞘形成は良好であるがやはり正常と比べると薄く，変形しているものも多数みられた．8週目には前処理単独に比べ，FK506投与群で再生は不良で，間質の増加を認め，神経周膜の構造も破壊されていた（Fig. 1, 2）．

2．有髄軸索密度（本/0.01 mm^2）(Table 1)

術後4週ではFK506の投与によって軸索密度は増加した．この時期では濃度が少ないほど良好であった．

術後8週ではFK506の投与によって神経の再生は遅延した．しかも濃度が少ないほど差が大きかった．

3．有髄軸索外径（μm）(Table 2)

術後8週で5 mg/kgの投与群で増大傾向を示し，無処理新鮮群との間に有意差を示したが同系群との間に有意差はなかった．

Table 1 The number of myelinated axons regenerated

	The number of myelinated axons regenerated (number/0.01 mm²)	
	4weeks	8weeks
(1) fresh xenograft	61 ± 26	311 ± 26
(2) fresh xenograft + FK506 (0.5 mg/kg/day)	212 ± 6.9 *	206 ± 18.5 *
(3) fresh xenograft + FK506 (2.0 mg/kg/day)	122 ± 21.3 *	176 ± 30.8 *
(4) fresh xenograft + FK506 (5.0 mg/kg/day)	110 ± 10	292 ± 53 *
(5) Isograft	328 ± 37	397 ± 25
(6) Freezing and thawing treated	70 ± 19 *	251 ± 27
(7) Detergent treated	145 ± 24 *	290 ± 21

* $p < 0.05$, mean ± S.D.

Table 2 Diameter of myelinated nerve axons

	Diameter of myelinated nerve axons (μm)	
	4weeks	8weeks
(1) fresh xenograft	2.61 ± 0.23 *	2.71 ± 0.05 *
(2) fresh xenograft + FK506 (0.5 mg/kg/day)	3.16 ± 0.06	2.86 ± 0.34 *
(3) fresh xenograft + FK506 (2.0 mg/kg/day)	2.98 ± 0.18 * *	2.76 ± 0.08 * *
(4) fresh xenograft + FK506 (5.0 mg/kg/day)	2.56 ± 0.09 *	3.22 ± 0.10
(5) Isograft	2.38 ± 0.09	3.33 ± 0.05 *
(6) Freezing and thawing treated	2.41 ± 0.09	2.64 ± 0.08 *
(7) Detergent treated	2.25 ± 0.07	3.06 ± 0.15

* $p < 0.05$, mean ± S.D.

Table 3 各群の体重変化

実験群 (mg/kg)	移植時 (g)	体重増加 (g/week)
無処理群	220 ± 7.1	12.9 ± 1.5
無処理FK投与群 (0.5)	227 ± 5.5	10.2 ± 0.7
無処理FK投与群 (2.0)	212 ± 7.7	8.4 ± 1.6 *
無処理FK投与群 (5.0)	227 ± 4.1	4.6 ± 1.8 *

* $p < 0.05$, mean ± S.D.

Table 4 軟便，血便の頻度

実験群 (mg/kg)	硬軟	血便
無処理群	0	0
無処理FK投与群 (0.5)	0	0
無処理FK投与群 (2.0)	2	2
無処理FK投与群 (5.0)	5	4

4. FK506の副作用について

副作用としてはやはり内臓障害が主要であるがその評価についてはやや繁雑であるので，それを反映し比較的容易に判断可能な体重増加および消化器症状としての便の性状について測定および観察を行った．

体重増加は濃度依存性に不良であった（Table 3）．また軟便（時に血便）を認めた匹数も同様に増加していた（Table 4）．

考　　察

著者らは前回FK506の5 mg/kgの投与で拒絶反応の抑制および神経再生の改善が得られたが，副作用が認められたため，投与量を減量させることが必要であることを報告した[3]．

今回さらに2.0 mg/kg，0.5 mg/kg投与群を追加したが，これらの濃度でも前回と同様に拒絶反応は抑制されていた．しかし8週にて2.0 mg/kg，0.5 mg/kg投与群では無処理群よりも有意に神経再生が不良であり，5.0 mg/kg投与群では有意差は認められなかった．

このことについてはGoldらが報告しているようにFK506が軸索の成長を促進することが影響しているものと考えられた[1]．しかし全身的な副作用が認められたため高濃度での使用は不可能である．

低濃度の使用でも8週になると無処理群よりも不良となり，現実的には軸索が遠位縫合部を通過した時点で投与を中止すべきではないかと思われる．しかし中止後のdemyelinationなどの問題があり[2]，今後検討していく必要性があると思われる．

結　　語

1. FK506の投与によって拒絶反応はほぼ抑制されていた．
2. 4週では投与によって神経再生は促進されたが，8週では低濃度の投与では神経再生が不良であり，中止後の問題の検討が必要と考えられた．

文　　献

1) Gold BG, Katoh K, Storm-Dickerson T, et al: The immunosuppressant FK506 increases the rate of axonal regenaration in rat sciatic nerve. J Neuroscience 15: 7509-7516, 1995.

2) 奥田良樹，北條達也，小倉　卓　他：同種末梢神経移植に関する実験的研究（免疫抑制剤FK506中止効果について）．日手会誌，10: 185-190, 1993.

3) 奥田鉄人，桝谷厚志，東田紀彦　他：末梢神経異種移植における免疫抑制剤FK506の有用性について（第1報）．日手会誌，15: 555-558, 1998.

4) Tocci MJ, Matkovich DA, Collier KA, et al: The immunosupressant FK506 selectively inhibits expression of early T cell activation genes. J Immunol 143: 718-726, 1989.

日手会誌（J Jpn Soc Surg Hand），第16巻　第6号　878-886，2000

ヒアルロン酸ケイヒ酸フィルムを用いた腱癒着防止に関する研究

東京慈恵会医科大学整形外科学教室
斉藤浩哉・蔡　詩岳
畠山広明

Experimental Study on the Prevention of Tendon Adhesions with Hyaluronic Acid-Cinnamic Acid Film

Hiroya Saito, Shigaku Sai, Hiroaki Hatakeyama
Department of Orthopaedic Surgery, The Jikei University School of Medicine

Functional disturbances resulting from adhesion formation after tendon injury present one of the most difficult problems associated with this type of injury. Since previous studies showed that hyaluronic acid (HA) reduced adhesions after flexor tendon injury, we attempted to minimize tendon adhesions by using a film manufactured from HA and cinnamic acid and photocured with ultraviolet irradiation.

The flexor tendons of the right third and fourth hind limb toes of 65 rabbits were used in the present study, and three tendon adhesion factors were elicited, namely, injury to the tendon, injury to the tendon sheath, and injury to the gliding floor. Standard adhesions were produced by all factors in addition to cast immobilization, and this surgical procedure was used to model standard adhesions (control group) in the following experiments. In the experimental group, a HA film was inserted between the tendon and bone immediately after the injury procedure (HA group). The injured site was then immobilized in a cast for three weeks, and rabbits were sacrificed at three and six weeks after operation. The severity of tendon adhesions was compared by macroscopic and microscopic examination, by testing the mobility of the digits, and by the pulling-out weight of the tendon against adhesion. All specimens were stained with hematoxylin and eosin for microscopic examination.

Macroscopically, less adhesion was observed between the gliding floor and the tendon in the HA group than in the control group. Microscopically, the tendon was found to be adherent to the surrounding granulation tissue in the control group both three and six weeks after the operation, whereas there was significantly less granulation tissue between the tendon and bone in the HA group. The range of motion of the distal interphalangeal joint measured by pulling the flexor digitorum profundus tendon was greater in the HA group than in the control group, and the pulling-out weight was lower in the HA group than in the control group. Thus, the data as a whole indicate that HA film could be applied clinically to prevent adhesions after tendon injury.

はじめに

外傷や手術後に発生する組織の癒着は，関節の運動障害をきたす原因となり，社会復帰や日常生活の妨げとなる．手指の屈筋腱損傷に関しては，Potenza[30]は腱自体にはhealing potentialは存在せず，周囲組織からの線維芽細胞の遊出により腱は修復されるため，周囲の組織と腱との癒着は避けられないものと述べている．一方，腱は腱自体の細胞により修復されるというintrinsic healingが提唱され，近年，このことはさまざまな実験系で確かめられている[16) 17) 20)]．しかし，これらの実験群は，腱が理想的な条件下で周囲組織と癒

Key words: adhesion（癒着），tendon（腱），hyaluronic acid-cinnamic acid film（ヒアルロン酸ケイヒ酸フィルム）
Address for reprints: Hiroya Saito, Department of Orthopaedic Surgery, The Jikei University School of Medicine, 3-25-8 Nishi-Shinbashi, Minato-ku, Tokyo 105-8461, Japan.

着しないでintrinsic healingしえることを示すものであり，実際の臨床の場においては，腱鞘や血管，神経，骨などにも損傷が及ぶ腱断裂例が多く，腱がintrinsic healingのみで修復されることは困難な場合が多い．したがって，腱の癒着防止を目的として，縫合の手技や材料の改善に加え，癒着防止材の利用，局所あるいは全身的な薬剤投与など種々の方法が試みられているが，腱癒合に対する悪影響，感染や異物反応などの問題点も存在している．

一方，滑膜性腱鞘の中では縫合腱が癒着なく治癒しうることから，腱鞘内の生理的物質，すなわち滑液成分の有効性が期待される．滑液の主要な成分はグリコサミノグリカンであり，そのほとんどがヒアルロン酸である．ヒアルロン酸にはさまざまの作用があるが，創傷治癒過程においては肉芽形成や腱周囲の瘢痕形成を抑制することが知られている[31]．このことから，著者は，腱癒合に影響を与えない腱癒着防止効果をヒアルロン酸に求め，さらに，局所滞留性を有するヒアルロン酸ケイヒ酸フィルム（HA膜；生化学工業からの供与）（Fig.1）を用い，その腱癒着防止効果について検討した．

対象ならびに方法

1．実験動物

体重2 kg前後の日本白色家兎65羽を以下の実験群に使用した．

2．ヒアルロン酸ケイヒ酸フィルム（HA膜）

ヒアルロン酸の水酸基とケイヒ酸クロリドをジメチルホルムアルデヒド中で反応させてケイヒ酸化ヒアルロン酸を合成，さらに，紫外線を照射（400 W高圧水銀灯，日立製作所）することにより光架橋フィルムとした[22]（Fig.2）．

3．癒着モデルの作製

家兎の右側後肢の第3，4趾屈筋腱を使用した．ネンブタール麻酔下（0.5 ml/kg）に，後跂足底部に縦皮切を加え，MTP関節からPIP関節を展開，以下の3群の手術操作を加えた．

第1群：腱鞘の切開のみを行ったもの．

第2群：腱鞘の切開を行い，深趾屈筋腱をMTPとPIP関節の間で腱の幅の2/3を横切し，Kessler法と補助縫合で腱縫合を施行したもの．

第3群：第2群の処置に加え，さらに滑走床をメスで損傷したもの．

各群とも5羽ずつ作製し，ナイロン糸で皮膚縫合した後に全趾を屈曲させたboxing glove位でギプス固定を3週間施行，ネンブタール投与で安楽死させ，基節部で腱の癒着の程度を肉眼的に観察した．

Fig. 1　Hyaluronic acid−cinnamic acid film.

4．HA膜の癒着防止効果に関する検討

家兎の右後肢第3，4趾を用い，前述の第3群の手術操作を加えたものをコントロール群とした．さらに，腱縫合部と滑走床との間に10 mm×10 mm大のHA膜を挿入したものを膜使用群（HA群）とした．コントロール群22羽44趾，膜使用群28羽56趾を使用し，術後3週間のギプス固定後にギプスを除去，ケージ内を自由に運動させた．術後3週および6週の時点でネンブタール投与により安楽死させ，腱縫合部の癒着の状態を検討した．

1）癒着の肉眼的分類

室積[23]の分類に準じ，腱縫合部を以下の4群に分類し検討した．

Grade 0：癒着がほとんど認められないもの．

Grade I：癒着が膜様で，鈍的に剥離可能なもの．

Grade II：癒着は膜様で鈍的には剥離困難だが，末節骨に力が伝達するもの．

Grade III：癒着が密で，末節骨に力が伝達しないもの．

2）癒着の組織学的検討

第3，4趾を切離し，10％ホルマリンで7日間固定した．次に，70％アルコールで3日間脱灰した後にパラフィン包埋し，ヘマトキシリン−エオシンで染色して組織学的に観察した．

3）機能的評価

腱縫合部の中枢側で深趾屈筋腱を切離し，同部に100 gの負荷を加えた際のDIP関節の屈曲角度を測定した．

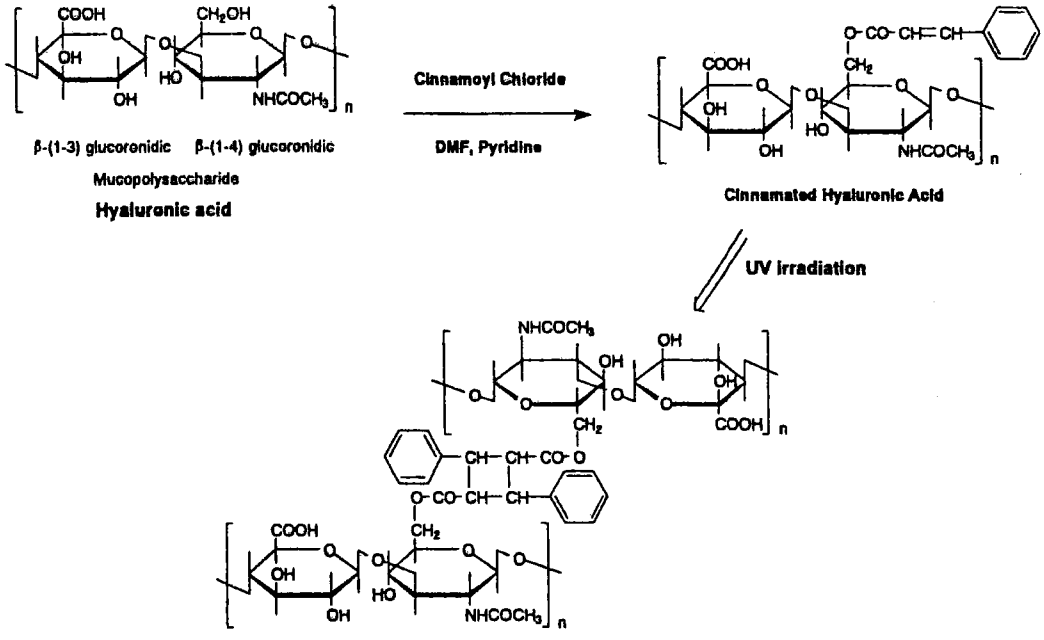

Fig. 2 Synthetic route of hyaluronic acid−cinnamic acid film.

4) 引き抜き試験

第3，4趾を基部より切断し，深趾屈筋腱を末節骨付着部で切離，腱中枢側につけた容器に4 ml/秒にて水負荷を加えて重錘とし，腱が癒着部より引き抜かれるまでに要する水の重量を測定した．

5) 統計学的検討

2要因t検定を用いて検討し，p値＜0.05を有意水準とした．

結　　果

1. 肉眼的観察

第1群と第2群では明らかな腱の癒着形成は認められなかったが，第3群では高度な腱の癒着が観察された（Fig.3）．したがって，腱鞘，腱，ならびに滑走床の損傷と3週間のギプス固定を施行したものを癒着モデルとした．

この癒着モデルにおけるコントロール群では，術後3週でGrade 0は0例（0％），Grade Iは6例（27.2％），Grade IIは8例（36.4％），Grade IIIは8例（36.4％），術後6週でGrade 0群は3例（13.6％），Grade Iは5例（22.7％），Grade IIは4例（18.2％），Grade IIIは10例（45.5％）であり，Grade II～IIIの腱と滑走床との癒着が認められるものが多かった（Fig.4）．また，コントロール群では，術後3週は6週に比しGrade 0が少なく，Grade IIが多い傾向が観察された．一方，膜使用群では，術後3週でGrade 0が11例（39.3％），Grade Iが17例（60.7％），術後6週でGrade 0が12例（42.1％），Grade Iが6例（21.4％），Grade IIが10例（35.7％）とGrade 0～Iが大半を占め（Fig.4），腱と周囲組織との癒着が少なく滑走床から容易に遊離可能なものが多かった（Fig.5）．

2. 組織学的検討

膜使用群では，術後3週ならびに6週ともに縫合部周囲と滑走床との間の細胞浸潤は乏しく，瘢痕形成は少なかった（Fig.6）．一方，コントロール群では，腱と骨の間に線維芽細胞の浸潤が著明で，著しい瘢痕の形成が認められた（Fig.7）．

3. 機能的評価

DIP関節の可動域は，膜使用群（3週平均82.3±10°，6週平均72.5±18°）のほうが，コントロール群（3週平均62.2±15°，6週平均63.9±19°）に比べ良好な値を示したが（Fig.8），統計学的に明らかな有意差は認められなかった（p＝0.1）．

4. 引き抜き試験

腱引き抜きに要した重量は，膜使用群（3週平均132±10 g，6週平均106±8 g）のほうが，コントロ

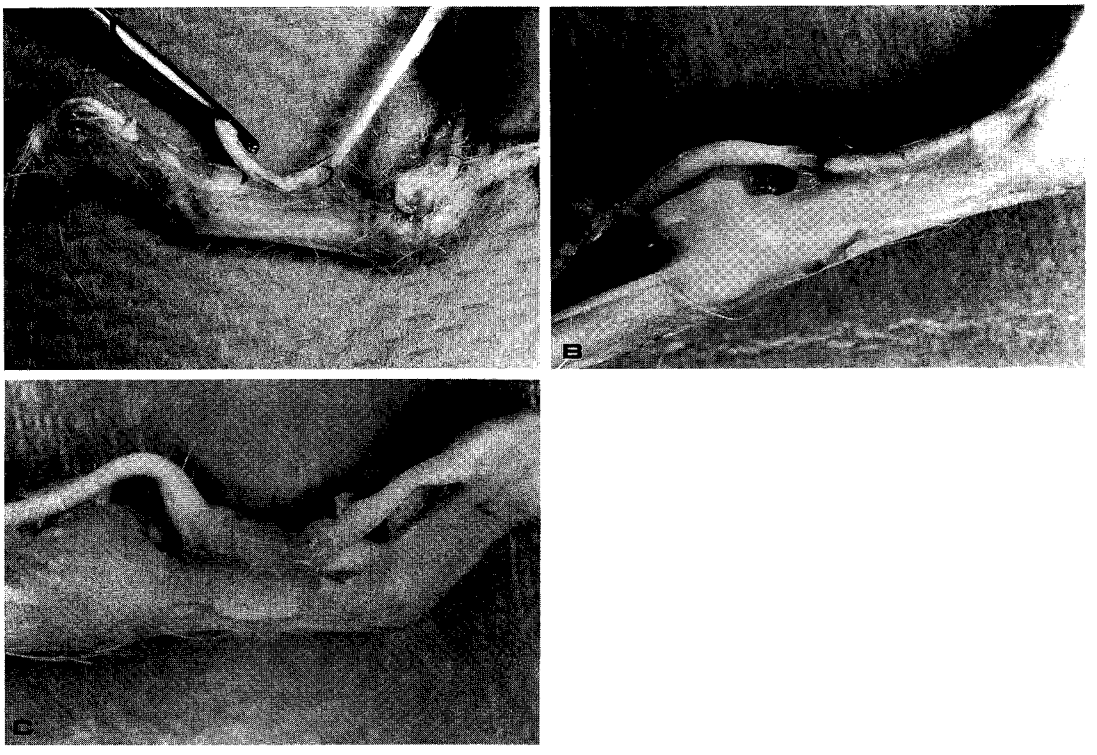

Fig. 3　Macroscopic appearance of control group.
A : Grade I adhesion : formation of membranous adhesion.
B : Grade II adhesion : the intermediate adhesion that could not be released with blunt dissection.
C : Grade III adhesion : formation of severe adhesion.

ール群（3週平均746±11 g，6週平均373±9 g）に比べ有意に少なかった（Fig. 9）（3週 $p<0.0001$，6週 $p=0.01$）.

考　　察

損傷された腱の治癒に関し，Potenza[30]は，ポリエチレン膜を用いた腱縫合の実験から，腱の癒合には周囲組織から血管を伴った肉芽組織の侵入が重要であり，その中に含まれる線維芽細胞が腱の修復をになうと述べている．したがって，腱癒合部と周囲組織の癒着は不可欠であり，腱細胞には増殖能がまったく認められないと結論している．しかし，近年，反論が唱えられるようになり，Lindsayら[16]はニワトリの趾屈筋腱を用いての実験系で，腱上膜，腱内膜由来の細胞により腱が修復される可能性を示し，腱自体による修復能の存在を明らかにした．Lundborgら[17]は，ウサギの遊離腱を切断した後に縫合し，これを膝関節腔内に挿入，その中で腱が周囲と癒着することなく，不十分

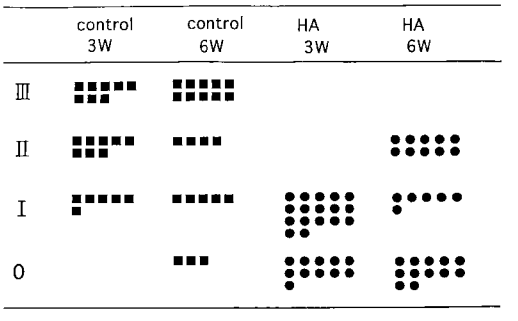

Fig. 4　Macroscopic evaluation shows that adhesion is not formed in most cases for the HA group and severe adhesion is more common in the control group.

ではあるが腱表層部の修復が生じることを報告した．Matthewsら[20]は，遊離腱が腱鞘内で滑液の拡散により癒着なく生存しうることを確認した．また，Manskeら[18][19]は，腱鞘内に遊離された腱の栄養は，

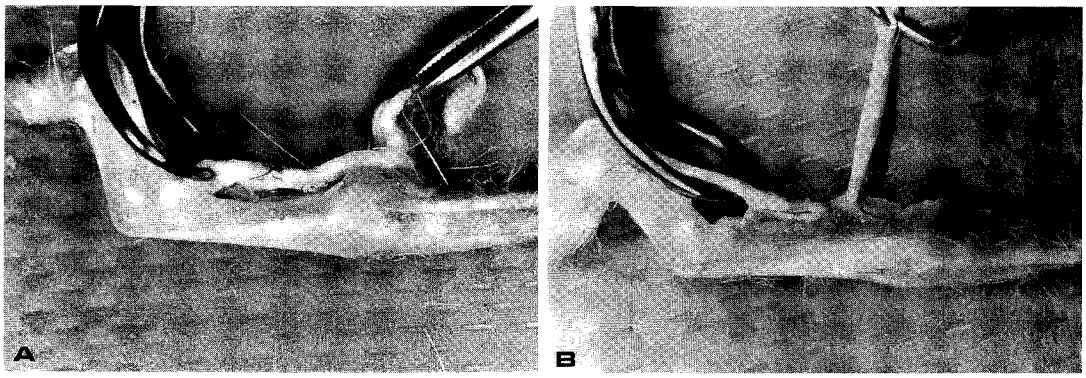

Fig. 5 Macroscopic appearance of HA group.
A : Grade 0 adhesion : almost no adhesion.
B : Grade I adhesion : formation of membranous adhesion.

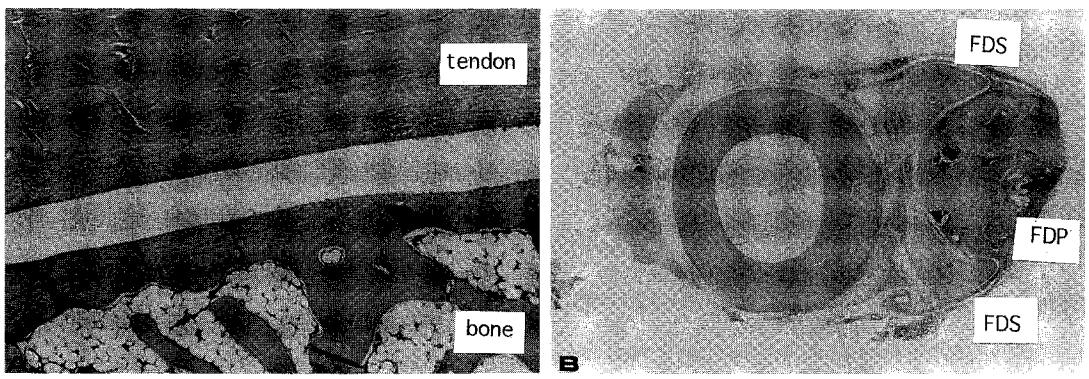

Fig. 6 Microscopic appearance of HA group at three weeks postoperatively.
A : Longitudinal section (H.E. stain, × 7.5).
B : Coronal section (H.E. stain, × 2.5).
Note the absence of scar tissue between flexor digitorum profundus tendon and bony floor.

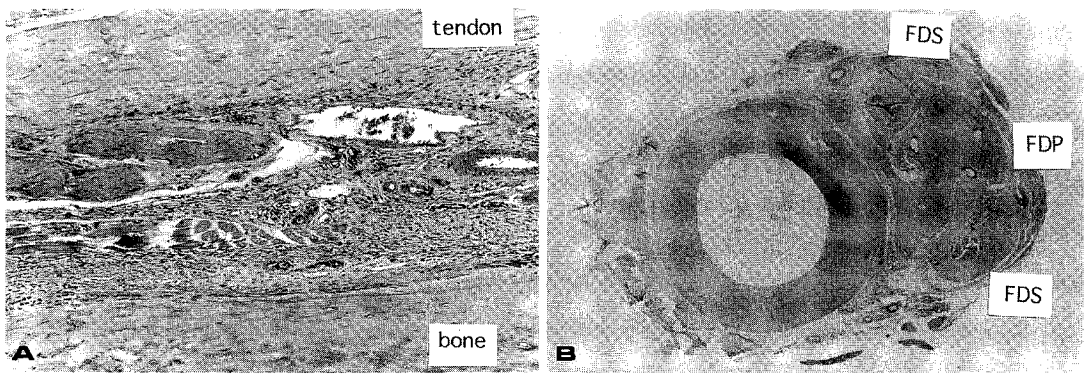

Fig. 7 Microscopic appearance of control group at three weeks postoperatively.
A : Longitudinal section (H.E. stain, × 10).
B : Coronal section (H.E. stain, × 2.5).
Note the scar formation and fibroblasts between FDP tendon and bony floor.

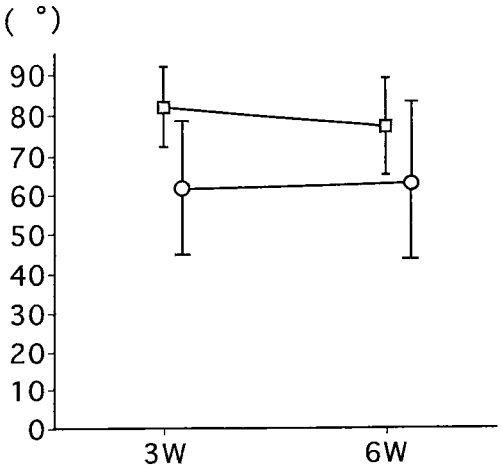

Fig. 8 Range of motion of the DIP joint.
The flexor digitorum profundus tendon was pulled proximally. □ : HA group, ○ : control group.

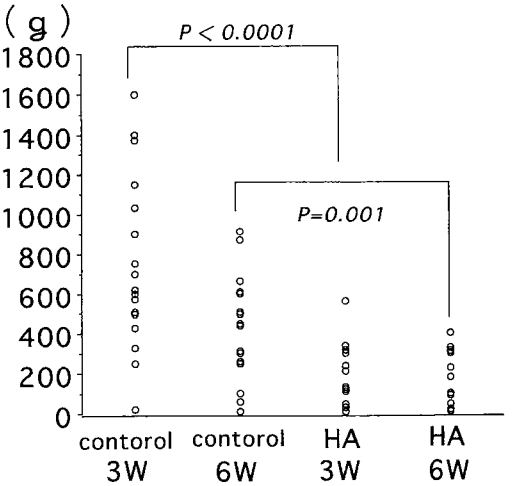

Fig. 9 Pulling-out weight of the tendon against adhesion.
HA group showed low pulling-out weight and revealed less adhesion than the control group.

主として滑液からの拡散により得られると結論した．

癒着を防止するための手段として，手術手技に関しては，Bunnel[3]，Kessler[12]らをはじめさまざまな腱の縫合手技が報告されている．津下ら[35]は，腱内の血行を障害することの少ないlooped nylon suture法を，Verdan[36]は，block pinを用い腱縫合の際の張力を緩和することを推奨している．また，鴇田ら[34]は，腱鞘の温存とatraumaticな縫合を提唱している．しかし，組織の損傷が高度な症例では，いかなる手技を用いても，ある程度の癒着は避けられないのが現状である．

薬剤の利用に関しては，Carstam[4]やGrant[8]が副腎皮質ステロイド剤の有効性を述べているが，易感染性や間葉系細胞の抑制作用などの問題点があげられる．Peacockら[29]はβ-aminoproprionitrileを腱縫合の際に使用し，コラーゲン線維の架橋結合を阻害することにより瘢痕の形成を減弱させようとしたが，肝障害などの毒性が指摘されている．最近では，コンドロイチン硫酸[21]やヘパリン[23]，抗ヒスタミン剤[24]の使用の報告もある．さらに，コラーゲンの生合成抑制剤であるD-penicillamine[2]を用いる報告もあるが，生体毒性の問題もあり臨床応用するのは困難である．

癒着防止膜を用いる実験は，Henze，Mayerらによる脂肪，静脈，軟骨膜などの生体材料を用いた報告に始まる[27]．また，癒着防止膜の利用法は，膜で腱全周を包みこむ方法と，主に滑走床と腱との間を膜でおおう方法に大別されるが，腱を包みこむ方法は前述のPotenzaの実験のごとく，腱への栄養経路を阻害するために成績は不良のようである．膜の材質も種々のものが検討されており，近年では合成樹脂材料の普及に伴いセロファン[37]，ポリエチレン膜[6]，milliopore[1]やシリコン[11]などの合成高分子材料の利用が報告されている．さらに，フィブリン膜[37]，コラーゲン膜[27]やsuccinylatedコラーゲン膜[14]などの生体吸収性の膜も報告されている．また，最近では，静脈[32]や脂肪[15]などの生体材料も再び注目されてきているが，これらの膜はそれぞれ一長一短であり，種々の論議を呼んでいる．すなわち，セロファンやポリエチレンなどの人工材料は，組織液透過性がないために腱の癒合に悪影響を及ぼし，milliporeや透析膜などは，組織液の透過性はあるものの生体内で非吸収性で再手術の必要がある．一方，フィブリン膜や生体膜，succinylatedコラーゲン膜は生体吸収性ではあるが，吸収の過程で細胞浸潤を伴い，ある程度の癒着は避けがたいようである．

これらのことから，癒着防止膜の理想は，異物反応を起こさないこと，生体内で吸収され再手術によって摘出する必要のないこと，腱損傷部の修復を阻害しな

いこと，周囲からの線維芽細胞が局所へ遊走し増殖しないような細胞接着阻害作用を有することなどがあげられる．このような条件を満たすものとして，生体内に生理的に存在する細胞外マトリックス成分，すなわち各種コラーゲン，グリコサミノグリカン，それにいくつかの成長因子などが注目されている．

本研究に用いたヒアルロン酸は，コンドロイチン硫酸，ヘパリンなどとともにグリコサミノグリカンの一種で，哺乳類の結合組織に広く分布している．また，関節液中のグリコサミノグリカンの大部分を占め，D-glucuronic acidと*N*-acetyl-D-glucosamineの二糖の反復単位を基本とする鎖状の巨大分子である[25]．さらに本分子は軟骨，滑膜組織，関節液などの成分としてだけではなく，器官の発生や炎症における細胞の保持，遊走などに関与し，細胞外マトリックスとしてかなり動的な作用を有することも明らかになってきている．Dolfman[5]はグリコサミノグリカンの生理的機能として，①細胞外液の電解質と水分の調整，②石灰化作用，③創傷治癒と肉芽形成，④感染防御，⑤潤滑作用，⑥血液凝固阻止，⑦脂血清澄作用，⑧安定した細胞液の保持などをあげており，そのなかでヒアルロン酸は①，③，④，⑤，⑧の作用を有すると考えられる[25]．創傷治癒において，組織内に存在するヒアルロン酸は，皮下組織の肉芽形成や腱周囲の瘢痕形成を抑制することが報告されている[31]．このように，ヒアルロン酸は正常な創傷治癒過程に必要であり，かつ有害な線維合成を阻害する働きを有すると考えられる．また，関節の滑液中に存在するグリコサミノグリカンは約3％であり，そのほとんどはヒアルロン酸であるとされている．腱鞘内滑液も関節滑液の組成と類似しており，腱鞘内における癒着のない腱修復や，Lundborgら[17]の実験での関節腔内での癒着のない腱修復にはヒアルロン酸が大きく関与しているものと考えられる．さらに，近年，腱損傷の治療において，ヒアルロン酸の癒着防止効果を検討した研究も報告されるようになった．Ongeら[28]は，owl monkeyのno man's landで2％Na-HAを局所注入すると，コントロール群に比べ良好な滑走性が得られたと報告し，Thomasら[33]，Weiss[38]，Hagberg[9]，後藤ら[7]はウサギの足趾を用い高分子ヒアルロン酸の癒着防止効果について報告している．これらの報告におけるヒアルロン酸の分子量，濃度はさまざまであり，分子量の相違による癒着防止効果の差異は明確ではない．しかし，一般的には，分子量は40万以上のものが有効とされており，木村ら[13]は，202万，95万，46万の分子量のヒアルロン酸を用いて実験を行ったところ，95万のものにより優れた癒着防止効果があったと報告している．液状のヒアルロン酸を用いた実験では，湯澤[39]によれば濃度差による癒着防止効果に差異があるとし，0.5～2％のなかでは1％のものが有効と報告している．本研究では，ヒアルロン酸を膜状に加工して使用したが，その利点として濃度や投与量に左右されず常に一定量のヒアルロン酸を投与可能なこと，膜を必要な長さだけ切り取り損傷部に確実に投与可能なこと，液状のものより保水能力が大きく占拠する空間容量も大きいことなどがあげられる．HA膜が生体吸収性の膜という観点からみると局所滞留時間は重要な点であり，あまり早期に吸収されると腱と周囲組織の間の物理的バリアとしての作用を果たせず，逆に長期間吸収されないと腱の癒合不全が発生することも危惧される．液状のヒアルロン酸の滞留時間について，並木[26]は蛍光標識ヒアルロン酸をニワトリの損傷腱に投与し，投与したヒアルロン酸の局所滞留時間を検討した結果，その滞留時間は約72時間であったとしている．一方，本HA膜は，ヒアルロン酸に光2量化性基であるケイヒ酸を導入し，紫外線を照射することにより，光2量化性基の分子間光2量化反応でムコ多糖架橋ゲルが形成されるものである．したがって，ケイヒ酸の導入率（degree of substitution：DS）が増加するにつれて光架橋体の水膨潤度は減少し，架橋度に応じて低いDS値ではゾル状，中間のDS値（0.5～1.2）ではゲル状，高いDS値ではプラスチックに近い状態となり，光架橋の程度で組織内の滞留時間も調節可能である．今回使用したHA膜はDS値0.53，厚さ24 μm，膨潤度2.3倍であるが，術後6週の時点で膜はすべて吸収されていた．また，術後3週の時点では，HA膜が一部残存しているのを肉眼的に確認しえた検体も存在していた．一般に腱鞘内での腱の修復は，損傷後2～3日から主に腱上膜，腱内膜からの線維組織の増殖によりもたらされるが[10]，本HA膜は癒着防止をになえる局所滞留性を有するものと考える．

本研究では，実験系として，腱，腱鞘，滑走床を損傷したものを採用したが，この三者の損傷されたものでは全例にGrade I群以上の癒着が生じており，癒着モデルとして適当であると考える．また，腱の血行障害を防ぐ目的でHA膜を腱と滑走床との間に挟むように挿入したが，その結果，膜使用群では腱と周囲組織の癒着形成は，肉眼的ならびに組織学的に観察してコ

ントロール群より明らかに少ないことが判明した．さらに，腱縫合部に負荷をかけての関節可動域の測定や引き抜き試験の結果からも，膜使用群のほうがコントロール群よりも腱の滑動性は良好であり，癒着の形成が少ないことが示唆された．また，HA膜が腱縫合部の力学的特性へ及ぼす影響も懸念されたが，膜使用群では特に腱の癒合不全も認められず，腱縫合部の強度はコントロール群のものと明らかな差異はないものと推察され，今回は，腱の引っぱり強度は測定していない．術後6週のコントロール群では，3週のものより関節可動域の改善，引き抜き重量の減少が認められたが，これは術後3週間のギプス固定後，ギプスを除去して3週間の自動運動を行わせたため，関節，周囲組織の拘縮が軽減され，腱の癒着がある程度剥離されたことによると考えられた．さらに，本HA膜の重要な問題点である生体への安全性については，光架橋HAフィルムは，生体内物質であるヒアルロン酸と安全性の保証されているケイヒ酸（食品添加物であるシナモン）より構成されることから非毒性と考えられ，本研究で使用したHA膜は，癒着防止膜として臨床応用が可能であると考える．

結　　語

1. ヒアルロン酸ケイヒ酸フィルム（HA膜）が腱癒着防止膜として有用であるか否かについて，家兎65羽を用いて検討した．
2. HA膜はケイヒ酸化ヒアルロン酸に紫外線照射を加え，光架橋フィルムとして使用した．
3. HA膜使用群は，コントロール群と比べ，腱と周囲組織の癒着形成は軽度であった．また，関節可動域や引き抜き重量の値もHA膜使用群はコントロール群より良好であった．
4. 本研究結果より，HA膜は，今後，腱癒着防止膜として臨床応用可能と期待される．

稿を終えるに臨み，終始懇切なるご指導，ご校閲を賜りました藤井克之教授に深甚なる感謝の意を表します（本論文の要旨は，第39回日本手の外科学会において発表した）．

文　　献

1) Ashley F, Stone RS, Alonsoartieda M, et al : Experimental and clinical studies on the application of monomolecular cellulose filter tubes to create artificial tendon sheaths in digits. Plast Reconstr Surg, 23 : 526−534, 1959.
2) Bora FWJr, Lane JM, Prockop DJ, et al : Inhibitors of collagen biosynthesis as a means of controlling scar formation in tendon injury. J Bone Joint Surg, 54−A : 1501−1508, 1972.
3) Bunnell S : Primary repair of severed tendons. The use of stainless steel wire. Am J Surg, 47 : 502−516, 1947.
4) Carstam N : The effect of cortisone on the formation of tendon adhesions and tendon healing. An experimental investigation in the rabbit. Acta Chir Scand, (Suppl) : 182, 1953.
5) Dorfman A : Studies on the biochemistry of connective tissue. Pediatrics, 22 : 576−589, 1958.
6) Gonzalez RI : Experimental tendon repair within the flexor tunnels : Use of polyethylene tubes for improvement of functional results in the dog. Surg, 26 : 181−198, 1949.
7) 後藤幸子，女屋純一，坂本　崇　他：Sodium hyaluronate（SPH）の腱癒着防止作用．応用薬理，35 : 359−364, 1988.
8) Grant G : The effect of cortisone on healing of tendons in rabbits. J Bone Joint Surg, 35−A : 525, 1953.
9) Hagberg L : Exogenous hyaluronate as an adjunct in the prevention of adhesions after flexon tendon surgery. J Hand Surg, 17−A : 132−136, 1992.
10) 石井清一，梅田弘敏：手屈筋腱損傷の修復機序（基礎）．整形外科MOOK，4 : 53−66, 1978.
11) 伊藤恵康，堀内行雄，飯島謹之助　他：手の外科におけるSilastic Sheetingの応用—各種癒着材料の適応にふれて—．臨整外，19 : 983−989, 1984.
12) Kessler I : The "grasping" technique for tendon repair. The Hand, 5 : 253−255, 1973.
13) 木村三穂，舛田和之，菅野裕子　他：手指屈筋腱損傷に対するヒアルロン酸の癒着防止効果に関する研究．日手会誌，9 : 206−209, 1992.
14) 小島　修：腱癒着防止に関する実験的研究．京府医大誌，93 : 329−342, 1984.
15) 黒島永嗣，二ノ宮節夫，平木誠一郎　他：遊離脂肪移植による腱癒着防止効果の実験的研究．日手会誌，1 : 112−115, 1984.
16) Lindsay WK, Thomson HG : Digital flexor tendon. An experimental study, Part 1. The significance of each component of the flexor mechanism in tendon healing. Br J Plast Surg, 12 : 289−316, 1960.
17) Lundborg G, Rank F : Experimental intrisic healing of flexor tendons based upon synovial fluid nutrition. J Hand Surg, 3 : 21−31, 1978.
18) Manske PR, Whiteside LA, Lesker PA : Nutrient pathways to flexor tendons using hydrogen without technique. J Hand Surg, 3 : 32−36, 1978.
19) Manske PR, Bridwell K, Lesker PA : Nutrient pathways to flexor tendons of chickens using tritiated proline. J Hand Surg, 3 : 353−357, 1978.
20) Matthews P, Richards H : The repair potential of digital flexor tendon. J Bone Joint Surg, 56−B : 618−625, 1974.
21) Meyers SA, Seaver AV, Grisson RR et al : Effect of

hyaluronic acid/chondroitin sulfate on healing of full thickness tendon lacerations in rabbit. J Orthop Res, 7 : 683−689, 1989.
22) 三輪祐通，松田武久，Moghaddam MJ：光架橋性ムコ多糖を用いる新しい癒着防止技術の開発．人工臓器，22 : 376−379, 1993.
23) 室積正人：腱のヘパリン化による癒着防止の実験的研究．日手会誌，9 : 117−123, 1993.
24) 中村 潔，南條文昭，吉井満寛：Tranilastの腱癒着防止効果に関する検討．日手会誌，5 : 189−193, 1998.
25) 並木 侑：ヒアルロン酸の生理的機能および医学的応用について．整形外科，29 : 553−561, 1978.
26) 並木 侑：ヒアルロン酸の腱癒着防止効果に関する研究．結合組織，16 : 258−259, 1985.
27) 奥井光敏：損傷腱の癒着防止に関する実験的研究．日手会誌，5 : 1134−1148, 1989.
28) Onge RS, Weiss C, Denlinger J, et al : A preliminary assessment of Na−hyaluronate injection into "No man's land" for primary flexor tendon repair. Clin Orthop, 146 : 269−275, 1980.
29) Peacock EEJr, Madden JW : Some studies on the effects of B−aminoproprionitrile in patients with injured frexor tendons. Surgery, 66 : 215−223, 1969.
30) Potenza AD : Critical evaluation of flexor tendon healing and adhesion formation within artificial digital sheaths. An experimental study. J Bone Joint Surg, 45 −A : 1217−1233, 1963.
31) Rydell N : Decreased granulation tissue reaction after installment of hyaluronic acid. Acta Orthop Scand, 41 : 307−311, 1970.
32) Stauch B, Moura W, Ferdrer M, et al : The fate of tendon healing after restoration of the integrity of the tendon sheath with autogenous vein grafts. J Hand Surg, 10−A : 790−795, 1985.
33) Thomas SC, Jones LC, Hungerford DS : Hyaruronic acid and its effect on postoperative adhesions in the rabbit flexor tendon. Clin Orthop, 206 : 281−289, 1986.
34) 鴇田征夫，山屋彰男，矢部 裕：指屈筋腱損傷の修復と滑走に関する実験的研究（第1報）—滑膜性腱鞘内における縫合腱の態度—．日整会誌，48 : 107−127, 1964.
35) 津下健哉，生田義和，松石頼明 他：新しい腱，神経縫合法の紹介．日整会誌，49 : 665−666, 1975.
36) Verdan CE : Primary repair of flexor tendons. J Bone Joint Surg, 42−A : 647−657, 1960.
37) Wechesser EC, Shaw BW, Spears GN, et al : A comparative study of various substance for the prevention of adhesions about tendons. Surg, 25 : 361−369, 1949.
38) Weiss C, Levy HJ, Denlinger J, et al : The role of Na−hylan in reducing postsurgical tendon adhesions. Bulletin Hosp Joint Dis Orthop Inst, 46 : 9−15, 1986.
39) 湯澤喜志雄：指屈筋腱損傷の修復と滑走に関する実験的研究（第9報）—薬剤による癒着防止の試み—．日整会誌，59 : 1107−1118, 1985.

日手会誌（J Jpn Soc Surg Hand），第16巻　第6号　887-890，2000

ループ糸付き直針を用いた腱縫合術後の腱の癒合状態について

東京手の外科・スポーツ医学研究所
山口利仁・後藤治彦
久野文義
高月整形外科
桝田浩一

Findings of Tendon Healing in Tenolysis with Yamaguchi's Tendon Suture Method by Straigh Needle with Looped Nylon

Toshihito Yamaguchi, Haruhiko Goto, Fumiyoshi Kuno
Tokyo Hand Surgery and Sports Medicine Institute
Koichi Masuda
Department of Orthopaedic of Rush Medical College

The above mentioned technique is ideal for accomplishing tendon suture without opening the tendon sheath and concealing the suture material from the tendon surface. For such ideal tendon suture, we invented a new straight needle with a looped nylon. There are five needle lengths ranging from 3 cm, 4 cm, 5 cm, 7 cm, to 10 cm respectively. They have a sharp head and a straight body with 40 cm long looped monofilament nylon. The size of the nylon filament is 2-0, 3-0, and 4-0.

Of the 90 operated cases (181 tendons), the results were excellent in almost all cases, but 14 cases (35 tendons) required tenolysis. Tenolysis indicated the main cause of the limitation of finger motion to be adhesion of the FDS tendon at insertion and contracture of the PIP joint itself.

The other tendon areas sutured by Yamaguchi's method were not adhesive and covered by normal synovium, and showed normal whitish color and tight union.

We can conclude that the tendons sutured by Yamaguchi's method achieves good results.

はじめに

腱縫合後の癒着や再断裂を防止するためには，腱鞘を切開せずに腱縫合すること，腱鞘内を通過する腱の表面に縫合糸がみられないこと，断端部より十分離れた健常部で縫合できることが理想的といえる．そこで著者は2-0ナイロン糸をループ状に固着させた，針の長さが3 cmから10 cmまである直針を開発し，この糸針を用いて，切断された腱を腱の断端より2 cm以上離れた位置で津下法[1]で結紮する新しい腱縫合法(Fig. 1)[2]や腱移植法[3]を開発し，その良好な結果を報告してきた[4]．今回，最も興味のある本法施行後の屈筋腱の癒合状態について報告する．

方　法

我々の屈筋腱縫合法は，Fig. 1のごとくループ糸付き直針を腱の断端面中央を通過させるのみで，縫合部表面には糸がみられないようにするのを原則としているが，縫合部が靱帯性腱鞘に掛かって，めくりかえる場合には6-0，7-0，8-0などのナイロン糸を用いて

Key words: straight needle with looped nylon（ループ糸付き直針），new flexor tendon suture（新屈筋腱縫合法），tendon healing findings（腱の癒合所見）

Address for reprints: Toshihito Yamaguchi, Tokyo Hand Surgery and Sports Medicine Institute, 360 Takatsuki-cho, Hachioji-shi, Tokyo 192-0002, Japan.

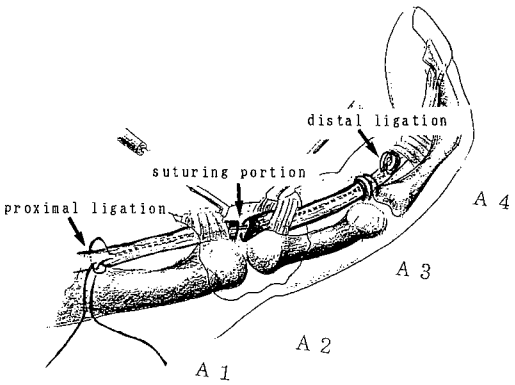

Fig. 1 Yamaguchi's tendon suturing method by straight needle with looped nylon.

結節縫合を2ヵ所から3ヵ所に加えることもある．また，術後の理学療法は，原則として術直後から少しずつ可動域訓練を開始する．たとえ再接合術後であっても縫合した血管の状態が良ければ，手術当日から少しずつ自動運動を行うようにしている．

我々はこれまでに本法により手の屈筋腱縫合術を90例181腱に施行してきた．受傷部位はzone Iでの切断が22腱，zone IIが103腱，zone IIIが8腱，zone IVが4腱，zone Vが36腱，そして母指TIが3腱，TIIが1腱，TIIIが4腱であった．このうち14例35腱に術後の癒着が生じ腱剥離術を必要とした．14例の内訳は，9例の多数指切断を含む11例が高度の挫滅切断再接合術時の腱縫合であり，3例3腱はzone IIの陳旧例に対する腱縫合であった．これらの症例の腱剥離術時の所見から腱の癒合状態を観察した．

症　　例

症例1：49歳，男性．1997年1月4日電動ノコギリで右小指のMP関節を完全切断，環指PIP関節を不全切断した．

再接合術時所見：骨接合術後，4 cmの2-0ループ糸付き直針を用いて浅指屈筋腱および深指屈筋腱を，断端面がぴったり合うように調節しながら津下法で結紮して縫合した．腱縫合後は他動的に指を屈曲伸展させても腱接合部が開くことはなかった．

術後の理学療法は手術当日から自動運動を開始し，術後5日目からはリハビリ室で他動および自動運動を行い，術後1週からはダイナミックスプリントを装着して理学療法を行った．

本症例は術後2週までは順調に経過したが，退院後は理学療法にはほとんど来院せず，6ヵ月後に小指の屈曲拘縮を訴えて来院したため，授動術を施行した．

腱剥離術時所見：皮膚および皮下組織は容易に剥離され，腱鞘は全体的にやや肥厚していたが，靱帯性腱鞘を残して腱鞘を切除すると，腱と腱鞘の間には癒着はほとんどなく，薄い滑膜が存在した．そして腱は正

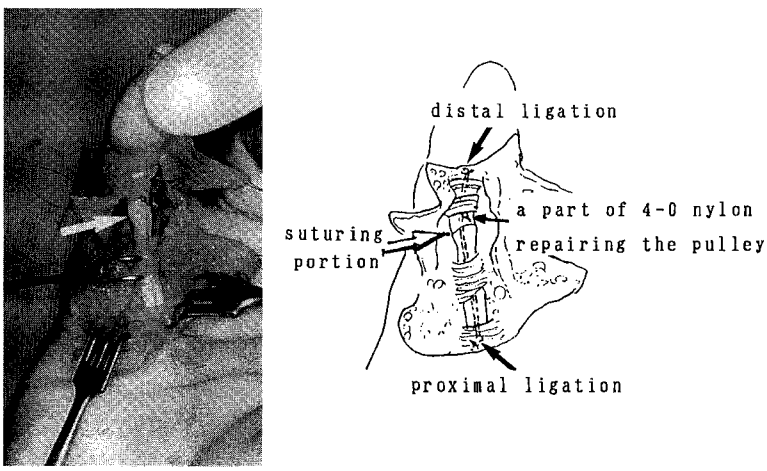

Fig. 2 Case 1 : 49 y. o., male.
Tenolysis six months after replantation of the right little finger. There was clear thin synovium on the surface of the sutured portion (arrow). The proximal and distal ligation can't be seen hinding under the tendon sheath.

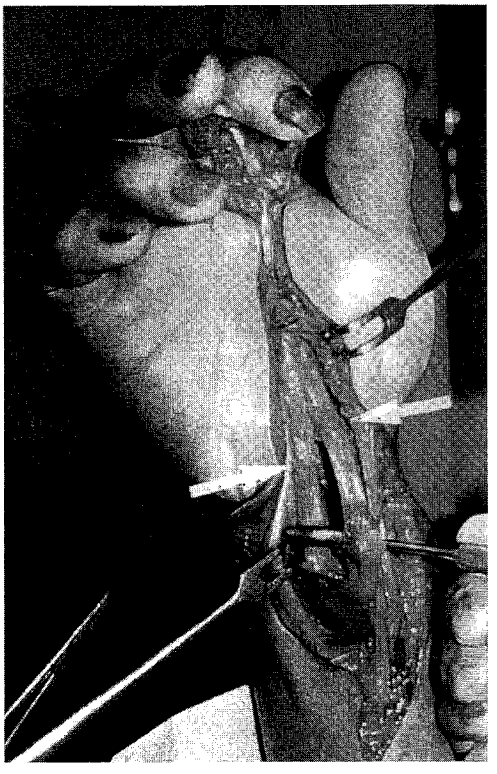

Fig. 3　Case 2 : 54 y. o., male.
Seven months after the suture of the profunds and superficialis tendons of the right index finger. The sutured portion of FDS (right arrow) and FDP (left arrow) revealed good union.

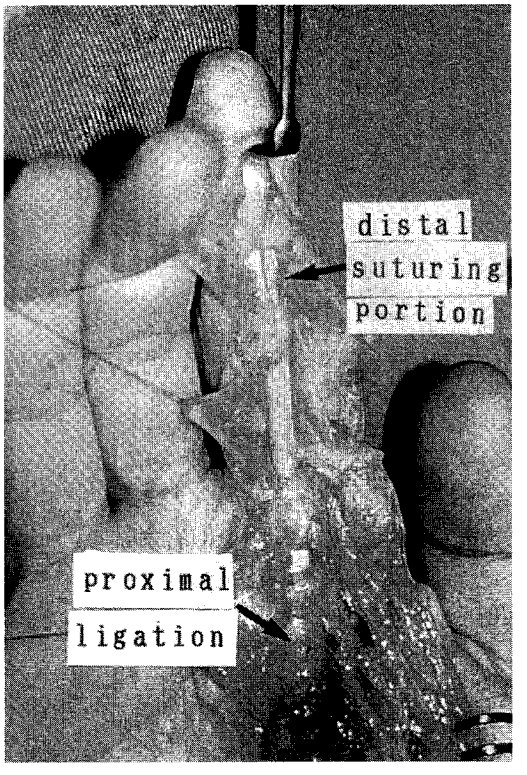

Fig. 4　Case 3 : 41 y. o., male.
Three months after 7 cm long grafting for the right index finger. The distal sutured portion revealed good union (arrow).

常な滑膜組織でおおわれ，Fig.2の矢印で示すごとく縫合部はまったく離開なく強固に癒合していた．また，Fig.2の右図で示すごとく，糸の結紮部は中枢は手掌腱膜下に，末梢はA4 pulley下にあり左図ではみえない．なお図中にみえる糸は初回手術時にpulleyを修復した4-0ナイロン糸の一部である．そして糸の露出や，結紮部での引き抜きなどの異常は認めなかった．また指の拘縮はPIP関節自体の拘縮と浅指屈筋腱がA2 pulleyから停止部にかけて腱鞘底部と著明に癒着していたことが原因であった．

症例2：54歳，男性．右母指CM関節症の手術に際して，Kirschner鋼線が掌側に突出しすぎたために，右示指の浅・深両指屈筋腱が摩滅され断裂し，断裂後2日目の1998年8月3日当院を受診した．

腱縫合術時所見：手根管内の滑膜の増生と腱の断端の摩滅変性が著明であった．腱縫合術は，変性が強い断端部を切除した後，4 cmの2-0ループ糸付き直針を用いて深指屈筋腱を縫合後，浅指屈筋腱を縫合した．その際，断端間の腱線維のまとまりが悪いために7-0ナイロン糸にて3ヵ所結節縫合を加えた．

しかし，術後も右手関節部の疼痛が続き，理学療法が順調に進まず示指の伸展障害が続いたために，7ヵ月後の1999年3月5日に授動術を施行した．

腱剥離術所見：著明に増生した手根管内の滑膜切除と正中神経の剥離術，さらにPIP関節の軽度の屈曲拘縮に対する授動術が主で，腱自体はFig.3で示すごとく，接合部が判別できないほどきわめて良好な癒合状態を呈していた．左矢印が深指屈筋腱，右矢印が浅指屈筋腱の腱接合部である．

術直後より伸展屈曲は完全に可能となった．

症例3：41歳，男性．ガラスにて右示指PIP関節掌側に切創を受け，近医で皮膚縫合のみ受け放置してい

たが，指の屈曲不能のため受傷後6ヵ月の1998年5月16日当院を受診した．1998年5月20日腱縫合術の目的で手術を施行した．

腱縫合術時所見：深指屈筋腱，浅指屈筋腱ともにその中枢は手掌中央にまで退縮し，中枢および末梢ともに，断端は広範囲に高度の変性に陥っていた．そこで深指屈筋腱の壊死部を切除すると，端端縫合はまったく不可能で腱移植術が必要であった．そして，腱移植に際して腱縫合部が指伸展位で，“no man's land”内にないようにするため，すなわち移植腱の中枢端がA1 pulleyより中枢に，末梢端がA3 pulleyより末梢になるようにすると約7 cmの移植腱が必要となった．そこで，浅指屈筋腱の末梢部を切除し，また同腱の中枢側も筋腱移行部付近まで切除し，この中枢側を移植腱に用いることにした．腱移植後の所見では，指伸展位で，深指屈筋腱と移植腱の中枢側縫合部はA1 pulleyより中枢に，また末梢側縫合部はA3 pulleyとA4 pulleyの間にあるように縫合したが，この間の腱の表面に縫合糸がみられないのが著者らの縫合法である．なお，縫合に際しては，まず2-0ループ糸を深指屈筋腱の末節骨停止部ぎりぎりで津下法で結紮するが，糸のゆるみが生じないように強く締めると，結紮部は腱内に埋没する．そして7 cmの直針を腱内中央を中枢に向かって貫通させ，さらに移植腱，次いで深指屈筋腱の中枢側へ貫いて，直針の先端を虫様筋付着部で腱外に出し，津下法で結紮した．そしてこの結紮部を虫様筋筋膜と周辺の骨膜を合わせてくるむようにしておおった．以上の操作で腱縫合後は中枢と末梢の結紮部さえも腱表面に認められなかった．

手術当日から自動および他動的に屈曲伸展運動を開始したが，その後屈曲拘縮を生じたため，腱移植後約3ヵ月で腱剥離術および指関節授動術を施行した．

腱剥離術時所見：Fig.4の矢印は末梢側腱縫合部を示すが，一部ループ糸が透けてみえるところもあるが，糸は腱内にとどまり，きわめて良好な連続性を有していた．また，移植腱は一部淡褐色調を呈するところもあったが，腱全体としては光沢のある薄い滑膜におおわれ，変性所見はほとんどみられず，良く生着していた．なお，示指の屈曲拘縮はA2 pulleyからA3 pulleyまでの腱と腱鞘との癒着，およびPIP関節自体の拘縮が主な原因であった．

術後8ヵ月の所見では示指は完全な可動域を獲得した．

結果および考察

以上のごとく，腱縫合後あるいは腱移植後の癒着や拘縮を起こした症例に腱剥離術や関節授動術を施行したが，その主な原因はA1 pulleyからA3 pulleyの“no man's land”での関節拘縮や浅指屈筋腱と腱鞘，あるいは移植腱と腱鞘の癒着であり，次いで骨折手術部での腱鞘や腱の癒着の順であり，腱の縫合部を中心とした癒着はほとんどなかった．また腱縫合部には，離開や断裂を認めた症例は1例もなかった．そして肉眼的に瘢痕形成や腫大などの変化はなく正常な滑膜でおおわれ，ほとんどの例で白色の光沢を有し強固に接合していた．一方腱全体を観察すると，腱内を走行しているループ糸が腱を引き裂いたり，腱表面に露出した例はなく，また結紮部にも弛緩や引き裂くような所見は認めなかった．以上より，著者の考案したループ糸付き直針と縫合法で腱縫合した場合，早期の理学療法によっても腱の再断裂や離開例はなく，腱接合部の滑膜や腱の外観は正常で，縫合強度も良好であり，腱は腱性癒合していると考える．

文　献

1) Tsuge K, Ikuta Y, Matsuishi Y: Repair of flexor tendons by intratendinous tendon suture. J Hand Surg, 2: 436-440, 1977.
2) 山口利仁：新開発したループ糸付き直縫合針による腱縫合術の試み．日手会誌，13: 165-167, 1996.
3) 山口利仁，後藤治彦：ループ糸付き直針を用いた腱移植術の実際．日手会誌，15: 284-286, 1998.
4) 山口利仁，後藤治彦：ループ糸付き直針を用いた屈筋腱縫合，NEW MOOK整形外科，5: 261-267, 1998.

日手会誌（J Jpn Soc Surg Hand），第16巻　第6号　891-893，2000

シリコンチューブモデルによる損傷骨格筋の研究

藤田保健衛生大学第2教育病院整形外科
寺　田　信　樹
慶應義塾大学医学部整形外科学教室
新　井　　健・市　川　　亨
浦　部　忠　久・高　山　真一郎

A Silicone Tube Model for the Study of Muscle Regeneration

Nobuki Terada
Department of Orthopaedic Surgery, Fujita Health University, Second Hospital
Takeru Arai, Toru Ichikawa, Tadahisa Urabe
Shinichiro Takayama
Department of Orthopaedic Surgery, School of Medicine, Keio University

Damaged muscle has regenerative capability. Although the exact mechanism of regeneration after transection injury has yet to be established, we previously studied the process and have proved that muscle repair is possibile. However, the details of the process and the size of the gap that muscle tissue can span are still unknown. The silicone tube model was used to examine the regenerative activity of skeletal muscle. Regenerating muscle spanned 1- and 2-mm gaps in this model. A thin regenerating muscle was noted along the wall of the silicone tube in one case with a 4-mm gap. This may demonstrate the existence of the contact guidance effect in the regeneration of muscle tissue.

はじめに

切断損傷筋の断端離開部の修復には不明な点が多い．我々は，若干であれば切断端の離開を乗り越えた癒合修復が可能であることを報告したが[3]，離開距離に関する検討はなされていなかった．本研究は，断端をシリコンチューブで架橋した新しいモデルを用い，離開部分の再生をより明らかにすることを目的としている．

材料および方法

180 gの雌Sprague-Dawley rat 16匹の両側の大腿二頭筋を用いた．麻酔はpentobarbital（60 mg/ml）の腹腔内投与で行った．シリコンチューブは内径1.8 mmのものを，5 mm，6 mm，7 mm，8 mmの長さに切断したものを用いた．大腿外側切開により大腿二頭筋を展開，その辺縁に直径約2 mmの筋肉の短冊を作製し，この短冊をそれぞれシリコンチューブの断端に挿入縫合，断端間の距離が1 mm，2 mm，3 mm，4 mmとなるように4群（各群n＝8）を作製した（Fig. 1）．このモデルを3週間飼育した後，過量のpentobarbitalにより屠殺し，内容物とともにシリコンチューブを摘出した．

シリコンチューブ内での癒合状態をまず肉眼的に検討した．ホルマリン固定の後，縦切片を作製，Azan-Mallory染色を行い光学顕微鏡下に観察した．

Key words: muscle regeneration（筋再生），laceration（切断），silicone tube（シリコンチューブ）
Address for reprints: Nobuki Terada, MD, Department of Orthopaedic Surgery, Fujita Health University, Second Hospital, 3-6-10 Otobashi, Nakagawa-ku, Nagoya-shi, Aichi 454-8509, Japan.

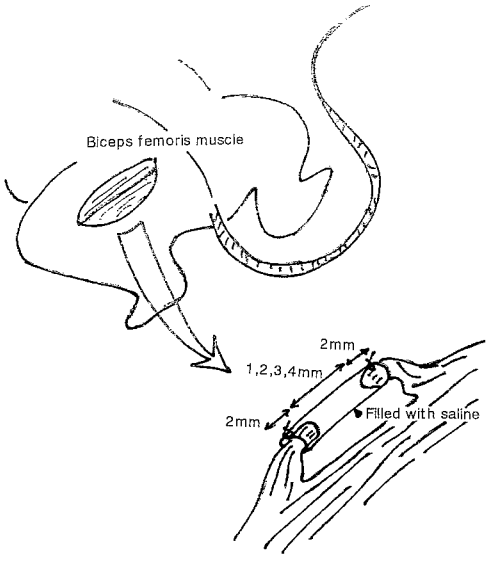

Fig. 1 A schematic drawing of the experimental model.



Fig. 2 A thin regenerating muscle bridging along the tube wall was observed in a case of 4 mm gap.

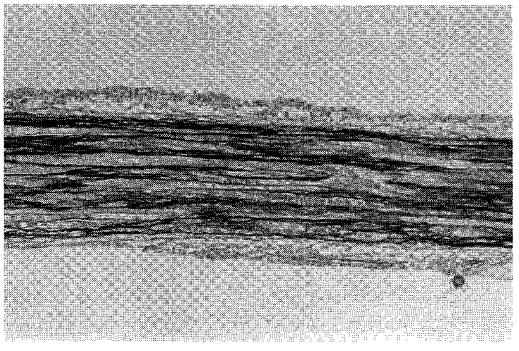

Fig. 3 A photomicrogragh of longitudinal section along the center of the regenerated muscle in a case of 4 mm gap.
It consisted of some regenerating muscle and many collagen fibers (Azan-Mallory stain, ×100).

結　　果

1. 肉眼的所見

1 mm群：離開部分はほぼ均一な太さの再生筋により架橋されていた.

2 mm群：離開部分が白い瘢痕組織で架橋されたものと，部分的にくびれた不十分な再生ではあるが，外観的には筋組織と同じ組織で架橋されたものがあった.

3 mm群：離開部分は白い組織による架橋が認められるだけで，筋組織による架橋は認められなかった.

4 mm群：ほとんどの標本は，離開部分が白い組織により架橋されるか，もしくはまったく連続性がなかったが，チューブ内壁に沿った細い再生筋により架橋された標本が1例認められた (Fig. 2).

2. 組織学的所見

1 mm群：離開部分は再生筋によって架橋されていた. しかし，その再生筋は健常筋よりも明らかに細く，交錯し，その太さもまちまちであった. 再生筋周囲には膠原線維の被覆が認められた.

2 mm群：離開部分には断端からの再生筋が認められたが，完全に架橋したものは少なく，一部は少量の単核細胞と無構造物質による結合であった. 筋組織により架橋されたものも，癒合部の筋線維はきわめて少なく，再生筋周囲には膠原線維の被覆が認められたが，再生筋の認められない部分には周囲の膠原線維層が欠損していた.

3 mm群：離開部中央は少量の単核細胞と無構造物質で構成され，その部分には筋組織のみならず，膠原線維も認められなかった. 両端の筋組織は膠原線維による被覆と萎縮が観察された.

4 mm群：癒合していない標本の両断端は，膠原線維により被覆され，萎縮していた. しかし，8標本中の1標本では糸状の再生筋による両端の架橋が認められ，組織学的にも間質に多くの膠原線維をもった再生筋によって構成されていた (Fig. 3). このような再生筋はいかに細いものであっても周囲に膠原線維の被覆を有していた.

考　　察

骨格筋に再生能力が備わり，損傷後に再生機転が働くことは明らかであるが，切断損傷後に癒合修復されるか否かは議論の対象である．Garettらは切断筋修復は瘢痕組織による接着結合のみと報告した[1]．我々は，切断損傷直後に縫合すると，幼若筋組織が現われ[2]，電気的に1つのユニットとして修復される[4]ことを報告してきた．さらに，切断部分の若干の離開は筋組織により癒合修復されることも報告した[3]．

しかし，架橋可能な離開距離は明らかでないため，本研究では，神経研究に用いられているシリコンチューブモデルを骨格筋に応用し，離開部分の再生を検索した．

その結果，3mm，4mmでは離開部分の再生活動は低く，条件的に癒合は不可能であると考えられたが，反対に，1mmないし2mmでは癒合再生傾向が認められた．これらの結果より，シリコンチューブモデルにおける再生可能な離開距離は1～2mm程度であると考えられる．しかし，4mmのモデルでもチューブ内壁に沿った再生の認められるものが存在したことは，整った条件下ではより長い離開も再生癒合の可能性があることを示していると考えられる．

それでは，その条件とはどのようなものであろうか．末梢神経においては，再生を促進する因子としてcontact guidance effect[5]が広く研究され，これはさらに，macroscopic guidance，microscopic guidance，chemotaxisなどに分けられている．筋再生においてもこれらの促進因子のうちのいくつかが働いている可能性が考えられるが，その存在および詳細は明らかではない．しかし，今回得られた結果は，チューブ内壁に沿ったmacroscopic contact guidance effectの存在をうかがわせるものであり，今後の研究課題と考えられる．

さらに，再生癒合できなかった断端は丸く退縮し，再生活動が沈静化した状態であったことから，断端から再生筋が伸びる力は弱く，離開部の架橋にはcontact guidance effectのような再生を促進するfactorが必要と考えられた．

結　　語

筋断端をシリコンチューブで架橋したモデルにより，断端離開部の再生を検討した．1～2mmの距離では比較的容易に離開部が癒合したが，それ以上では困難であった．しかし，より長い距離も条件が整えば癒合する可能性が示唆された．

文　　献

1) Garett WE, Seaber AV, Boswick J, et al : Recovery of skeletal muscle after laceration and repair. J Hand Surg, 9-A : 683-692, 1984.
2) 市川　亨：骨格筋の修復に関する実験的研究―切断・縫合後の修復についての組織学・組織化学的観察―．日整会誌，66 : 931-948, 1992.
3) 寺田信樹：骨格筋の修復に関する実験的研究―切断離開部の筋組織による修復の可能性―．日整会誌，69 : 754-766, 1995.
4) 浦部忠久：骨格筋の修復に関する実験的研究―切断後の修復について―．日整会誌，62 : 415-425, 1988.
5) Weiss P : *In vitro* experiments on the factors determing the course of the outgrowing nerve fiber. J Exp Zool, 68 : 393-448, 1934.

日手会誌（J Jpn Soc Surg Hand），第16巻　第6号　894-897，2000

その他

手掌部において動脈が貫通する指神経ループに関する微小解剖学的研究

大阪市立大学医学部整形外科学教室
五谷寛之・山野慶樹
フランス手の外科研究所
Alain Gilbert

A Microanatomical Study of Digital Neural Loop Penetrations in the Palm

Hiroyuki Gotani, Yoshiki Yamano
Department of Orthopaedic Surgery, Osaka City University School of Medicine
Alain Gilbert
French Institute of the Hand

The form in which a digital artery passes through the ring like structure formed by travelling digital nerves (neural loop penetrations) has received little attention. However we found, neural loop penetrations at the rather high rate of 92.2% in 51 dissected palms. We found 135 neural loop penetrations totally and classified them into four types according to morphology. The most frequent type was that observed in proper digital nerves of the second to fourth interdigital spaces just after their divergence from the common digital nerves (Type A, 44 cases). We also found neural loops formed by common digital nerves (Type B, 23), those formed by participation of the bilateral proper digital nerves in interdigital spaces (Type C, 45), as well as those formed by proper digital nerves except above (Type D, 23). If neural loop penetrations are not observed in detail under magnification, there is a possibility of overlooking them and this can lead to structual damage. It is important for hand surgeons to recognize the existence of these structures. These neural loop penetrations have been studied anatomically and clinical relations have been noted.

はじめに

手掌において指動脈が指神経の形成するループを通過する構造（digital neural loop penetrations by digital arteries）（Fig. 1）は現在にいたるまでほとんど注目されていない．しかし，我々は日常の手の手術時に偶然に遭遇する機会があった．今日，手の外傷はもちろんのことマイクロ手技を指動脈系に用いる機会は増大しており，この現象について正確な情報をもつことは手の外科を扱う医師にとって重要であると考え，ヒト手の標本を用いて，解剖学的検討を行ったので報告する．

対象および方法

17の新鮮なヒト標本手および34のヒト保存標本手を用いた．手術用顕微鏡下に解剖学的観察を行った．手掌腱膜を剥離し，手関節部において橈骨および尺骨動脈を同定し，次いで手根管およびGuyon管を同様

Key words: palm（手掌），digital nerve（指神経），digital artery（指動脈），clinical anatomy（臨床解剖）
Address for reprints: Hiroyuki Gotani, Department of Orthopaedic Surgery, Osaka City University School of Medicine, 1-5-7 Asahi-machi, Abeno-ku, Osaka-shi, Osaka 545-8585, Japan.

Fig. 1　One type of digital neural loop penetrations.

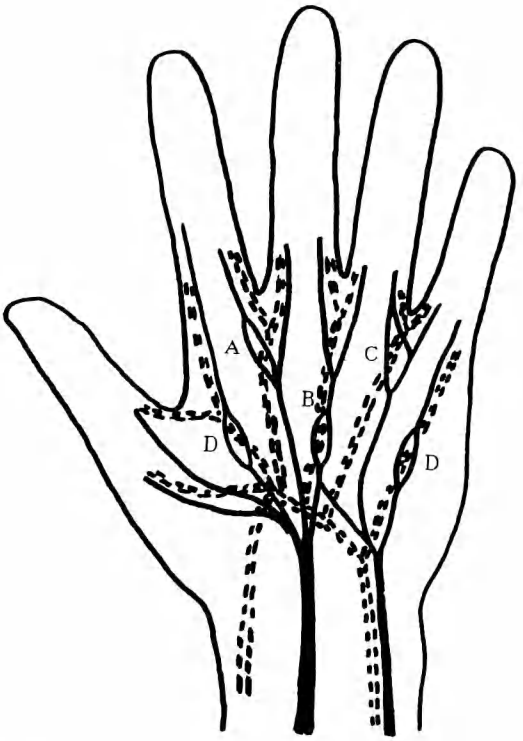

Fig. 2　Schematic representation of neural loop penetrations.
A : Type A−R, B : Type B, C : Type C−R, D : Type D.

に丁寧に展開した．末梢に向かい各神経，動脈を追跡し，特徴的な構造はすべて写真撮影した．

結　　果

51例中47例（92.2％）の手掌部に指動脈が貫通する指神経ループ（以下，指神経ループ動脈貫通変異と略す）を認めた．手掌部における正中，尺骨知覚神経分岐は，正中あるいは尺骨神経から分岐した後，総掌側指神経として走行し，2本の固有指神経を分岐するグループと分岐した後そのまま固有指神経として指に入るグループとに分けられる．この特徴に沿って指神経ループ動脈貫通変異を次のように分類した．

前者のグループに入る第2から第4指間部の固有指神経により指神経ループ動脈貫通変異が構成されるものをタイプA（Fig. 2, 3），総掌側指神経により指神経ループ動脈貫通変異が構成されるものをタイプB（Fig. 2, 3），指間部において橈尺側の固有指神経により構成されるものをタイプC（Fig. 2），また後者のグループにおける固有指神経に形成されたものをタイプD（Fig. 2, 3）とした．タイプAとCについては指間部の橈側の指動脈に形成された場合をA−Rあるいは C−R，尺側に形成された場合をA−U，C−Uと各々サブタイプを決定した．総数で135個の指神経ループ動脈貫通変異を確認した．詳細についてはTable 1に示した．この結果は男女差や左右差には影響を受けなかった．同じ箇所に2つの指神経ループ動脈貫通変異を認めた手も存在した（Fig. 4）．

また神経環の長さを最大長で計測したが，その値はタイプAが平均12.2（SD 3.7）mm，タイプBが12.6（SD 5.7）mm，タイプCが14.1（SD 4.7）mm，タイプDが16.3（SD 9.1）mmであった．

指神経ループ動脈貫通変異を構成している両側の神経分岐の幅について比率を算出しところタイプA 56％，タイプB 48％，タイプC 56％，タイプD 53％であった．

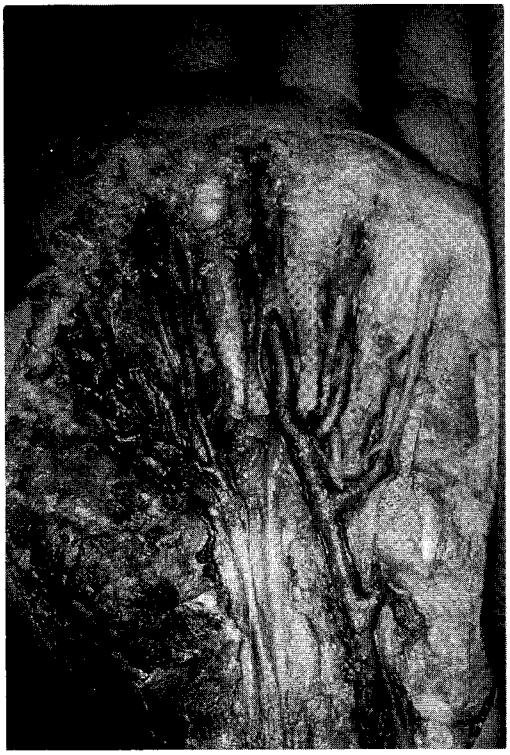

Fig. 3 Neural loop penetrations observed in the left palm.
From left to right, Type A-U (second interdigital space), B (third interdigital space), B (fourth interdigital space), and Type D (ulnar proper digital nerve of the little finger) are shown.



Fig. 4 Type A-R and C-R neural loops observed in the same lesion in the third interdigital space of the left palm.

Table 1 Anatomical data

Type	Ulnar proper digital nerve of the thumb	Radial proper digital nerve of the index	Second interdigital space	Third interdigital space	Fourth interdigital space	Ulnar proper digital nerve of the little finger	Total
A-R			5	10	7		22
A-U			10	10	2		22
B			1	12	10		23
C-R			5	7	12		24
C-U			9	6	6		21
D	2	6				15	23
Total	2	6	30	45	37	15	135

考　　察

この研究の結果，指神経ループ動脈貫通変異は51手のうち92.2％の高率に認められた．我々にとってこの構造が長年注目されてこなかったのはむしろ驚きであり，今後このような変異を本稿で用いているように，指神経ループ動脈貫通変異と命名してはどうであろうか．

歴史的には，1887年にHartmann[3]が手の神経解剖に関する論文のなかで触れたのがこの現象についてのはじめての記載である．彼は例数については記載していないが全体の66.7％に認めたと報告し，全長の短いbuttonholeと長いellipseが存在すると分類した．またBarreiroら[1]は彼らの検索した30例全例にbuttonholeを認めたと報告したが，すべてのタイプを明らかにしてはいない．我々は特に第2指間から第4指間における解剖学的特性を考慮しすべての形態学的特徴を明らかにした．

1996年に指神経ループ動脈貫通変異により神経血管症状を呈した1例をSpinnerら[6]が報告した．彼らは指動脈をいったん切離した後指神経ループの外で縫合することにより症状が消失したとしている．

ProudmanとMenz[5]は神経幹に存在した動脈貫通変異により引き起こされた前骨間神経麻痺を，GainorとJeffries[2]，JonesとMing[4]らは正中神経に起こった動脈貫通変異により発症した円回内筋症候群を報告している．彼らは，貫通動脈を結紮することにより加療した．このように動脈が神経を貫通することにより，潜在的に神経血管症状を引き起こす可能性がある．

マイクロサージャーリー手技の発展に伴い神経血管柄付き島状皮弁などが日常的に行われているが，指神経ループが適切に処置されない場合は，程度の差はあれ再建知覚に障害が出ることが考えられる．特に我々が提唱するタイプCにおいては長い血管柄を採取するためには中枢へ向かう慎重な剥離が要求される．母指化手術においても同様の注意は必要であろう．外傷の際には特に指神経ループが損傷された場合その再建が必要とされ，続発する神経血管症状を避けるために貫通動脈を指神経ループの外を通過させることが必要となる．

文　　献

1) Barreiro FJJ, Hulin JG : Etude des rapports vasculaires des nerfs superficiels de la region palmaire. Comptes Rendues de la Societe Anatomique de Paris, 1 : 1-7, 1976.
2) Gainor BJ, Jeffries JT : Pronator syndrome associated with a persistent median artery. J Bone Joint Surg, 69-A : 303-304, 1987.
3) Hartmann H : Note sur l'anatomie des nerfs de la paume de la main. Bulletins et Memoires de la Societe Anatomique Paris, 62 : 860-864, 1887.
4) Jones NF, Ming NL : Persistent median artery as a cause of pronator syndrome. J Hand Surg, 13-A : 728-730, 1988.
5) Proudman TW, Menz PJ : An anomaly of the median artery associated with the anterior interosseus nerve syndrome. J Hand Surg, 17-B : 507-509, 1992.
6) Spinner RJ, Varela CD, Urbaniak JR : Digital nerve penetration by a digital artery in a patient with neurovascular symptoms : A case report. J Hand Surg, 21-A : 1099-1101, 1996.

この論文はJ Hand Surgery（British and European Volume, 24-B：1：35-37, 1999）に掲載されたものを学術集会発表内容により一部改変したものである．掲載にあたりEditor, Geoffrey Hooper, F.R.C.S.の許諾を得た．

日手会誌（J Jpn Soc Surg Hand），第16巻　第6号　898-901，2000

手の外科における「日帰り手術」の検討

北山クリニック
北　山　吉　明

Investigation on Day Surgery of the Hand

Yoshiaki Kitayama
Kitayama Clinic

During the past 9 years, I have been trying to expand the indication of day surgery on the hand, 27 patients recived extensive surgery which consisted of bone grafting for scaphoid nonunion, fasciectomy of Dupuytren's disease, and skingrafting for burn scar contracture.

Investigation on these patients revealed taht the most important factor required to achive successful results was to establish effective local anesthesia.

My newly developed local anesthesia enabled 27 patients to receive extensive day surgery which was previously done under general anesthesia.

All patients had no postoperative complications and obtained good results.

The results of this investigation also suggested that one should avoid carrying out day surgery on patients from the following groups; (1) infants, (2) aged patient who lives alone, (3) patient who has severe complications and (4) patient who want to be admitted to hospital.

はじめに

近年の医療変革の1つに臨床各科における「日帰り手術，day surgery（以下DS）」の導入がある．これはアメリカでDSが一般的に施行されていることの影響もあるが[5]，わが国の患者の要求にも合致していることから，今後，益々一般的になるものと考えられる．手の外科領域の手術は他科に比較して局所麻酔（以下局麻）の適応範囲が広いことからDSの対象となりやすいと考えられるが，現在までこれに関して検討した論文はきわめて少ない[3]．

著者はクリニック開院以来，無床診療所であっても専門性を打ち出すべきと考えて，手の外科の外来手術の適応拡大に努力してきた．その結果，局麻法に工夫を加えることにより従来では入院によった手術のいくつかをDSにすることができた．今回，著者の行ったDSに対する工夫を紹介し，手の外科領域におけるDSの問題点について若干の考察を加える．

対象および方法

著者が最近9年間に実施した外来手術のなかで，工夫によりDS可能となった症例は27例であった．症例の内訳は男性17例，女性10例，年齢は11～65歳で平均35.5歳である．これらの臨床診断をみると舟状骨偽関節5例，Dypuytren拘縮5例などであった（表1）．

これらの症例に関して①麻酔方法，②手術術式，③手術時間，④術中・術後合併症，⑤通院期間，⑥医療費について調査した．

結　　果

1．麻酔方法[2]

麻酔方法は27例全例に著者が開発した局麻法[2]を適用した．麻酔剤は0.5％エピネフリン添加リドカインを用いた．方法は点滴用定量輸液セットに必要量の麻酔剤を入れ，25ゲージの翼状針をつける．これを手術部位のやや中枢側の皮下に垂直に深く刺入する．

Key words: surgery of the hand（手の外科），day surgery（日帰り手術），local anesthesia（局所麻酔）
Address for reprints: Yoshiaki Kitayama, MD, 1-12-6 Kitayasue, Kanazawa-shi, Ishikawa 920-0022, Japan.

表1　症例の詳細

症例数：27例，性別：男＝17，女＝10，年齢：11～65歳（平均35.5歳）

疾患別症例数
1. 舟状骨偽関節＝5例
2. Dupuytren拘縮＝5例
3. 末梢神経障害＝4例
（遅発性尺骨神経麻痺＝2例，前骨間神経麻痺＝1例，橈骨神経麻痺＝1手例）
4. 手指内軟骨腫＝3例
5. 外傷性瘢痕拘縮＝3例
6. 血管腫＝2例
7. 手先天奇形＝2例（尺側列形成不全症＝1例，短指症＝1例）
8. 伸筋腱断裂（関節リウマチ）＝1例
9. 尺骨骨折＝1例
10. 手関節靱帯損傷＝1例

手術術式
1. 舟状骨偽関節：偽関節手術＋腸骨移植＝5例
2. Dupuytren拘縮：手掌腱膜切除術＝4例，手掌腱膜切除術＋創部開放療法＝1例
3. 末梢神経障害：上腕骨内顆切除＋神経前方移植術＝2例，正中神経剥離術＝1例，橈骨神経剥離術＝1例
4. 手指内軟骨腫：腫瘍摘出術＋骨移植術＝3例
5. 外傷性瘢痕拘縮：組織伸展法による皮膚移植術＝3例
6. 血管腫：血管腫摘出＋植皮術＝1例，筋肉内血管腫摘出術＝1例
7. 手先天奇形：中手骨骨切り術＋骨移植術＝1例，小指延長術＝1例
8. 伸筋腱断裂（関節リウマチ）：腱形成術＋尺骨骨頭切除術＝1例
9. 尺骨骨折：骨折観血的整復術＝1例
10. 手関節靱帯損傷：靱帯再建術＝1例

次いで輸液セットを刺入部位より1m高い位置にセットし，翼状針を徐々に引き抜き，麻酔剤が最も勢い良く自然落下する位置に針を固定する．この位置で自然落下にまかせ必要量の麻酔剤を注入する．麻酔効果は深部から出現するため，皮膚表面の無痛が得られたら麻酔は完了したと判定する．使用麻酔薬量は最少20ccから，腸骨採骨部の麻酔を含めて最大60ccで平均30ccであった．本法により全例で手術を施行するにあたって十分な深度の麻酔が得られた．麻酔自体に起因する偶発症はみられなかった．

2．手術術式

手術の内訳は表1に示すとおりである．舟状骨偽関節手術は掌側切開で骨折部を展開し，骨折部を新鮮化した後に腸骨を楔形に移植しKirschner鋼線またはHerbertスクリューにて固定した．Dupuytren拘縮には手掌腱膜切除術を行ったが，両側例では片側ずつに分けて手術を施行した．内軟骨腫では腫瘍摘出後に腸骨を移植した．広範な前腕の熱傷瘢痕拘縮例では組織伸展法による植皮術を行った．初回手術では広範な皮下剥離を行い，ティッシュエクスパンダーを挿入し，2ヵ月間をかけて十分な皮膚の伸展を得てから，瘢痕切除と皮弁による創閉鎖を行った．

表2　診療実日数

症例全体では8～92日で平均23.8日
1. 舟状骨偽関節：10～50日（26.4日）
2. Dupuytren拘縮：13～26日（15.6日）
3. 末梢神経障害：15～22日（18.5日）
4. 内軟骨腫：15～16日（15.5日）
5. 瘢痕植皮術（エクスパンダー法）：22～37日（28.3日）
6. 血管腫：7～15日（11日）
7. 手の先天奇形：18～20日（19日）
8. その他：18～92日（理学療法も含む）（48.7日）

（　）内は平均日数

3．手術時間

手術時間は正味2時間までを目標とし，その時間内に終了可能な症例を対象としたが，麻酔に要する時間を含めると，実際には手術に1時間30分～3時間（平均2時間）を要した．腸骨移植を必要とする舟状骨偽関節例が最長で3時間を要した．組織伸展法による植皮術例が最短で，1時間30分を要した．

4．術中・後合併症

術中の合併症はみられなかったが，舟状骨偽関節例で術後に鋼線刺入部のわずかな感染がみられた．この例は抗生物質投与で問題なく治癒が得られた．また，Ellis-van Creveld症候群の小指短指症に対して基節骨延長術を行った症例では，延長中に末節骨の軽度偏位が出現したが放置した．

5．通院期間および通院実日数（表2）

通院期間は最短32日間（Dupuytren拘縮）～最長302日（末梢神経障害）までと幅があり，平均は102.7日であった．

通院実日数の調査では，最短7日～最長92日で平均23.8日であった．疾患別では内軟骨腫が平均15.5日，Dupuytren拘縮が15.6日，神経損傷が18.5日，舟状骨偽関節が26.4日，組織伸展法が28.3日であった．最長の92日例は術後の長期リハビリテーションも含めた日数である．

6. 医療費

医療費は手術を行った月のレセプト点数を調査した．レセプト点数は最低8,968点，最高25,300点で平均14,894点であった．

ちなみに手術成績は良好で全例目標とした成果が得られた．したがって2次的に追加手術を必要とした症例はなかった．

考　　察

近年の社会生活の大幅な変革により患者の医療に対する要求は大きく変わってきた．その主たるものは治療期間が短く，日常生活が継続可能で，しかも経済的負担が少ないといったものである．これに併せて増大する国民医療費対策として，種々の健康保険法の改変や入院期間の短縮を目的としたDSの推進が国家規模で行われている．

こういった患者の希望や社会的要請に答えるかたちで臨床各科ではDSに対する種々の試みがなされている[4]．しかし，手の外科領域におけるDSの検討はまだ不十分な状況にあるといわざるをえない．

以下に今回の検討を通して浮き彫りになったいくつかの点に関して考察を加える．

1. 麻酔法

臨床各科のDSに対する問題の論点は覚醒の早い全身麻酔法の確立と，術後の患者管理の充実をいかに図るかといった点に集約されている[5]．この点からすれば，局麻法の適応が広い手の外科や形成外科は最もDSが実施しやすい立場にあるといえる．問題はむしろ従来行われてきた局麻法の欠点を改善し，広範囲かつ深達性で持続時間の長い局麻法を確立することにある．

そこで著者は小児用輸液セットを利用した局所麻酔法を考案した[2]．この方法では筋膜間（筋間中隔）や筋膜下に重力にしたがって薬液が注入されるため薬液が広く深く浸潤し，十分な麻酔効果が得られた．しかもこういった組織空間（間隙）は薬液の吸収が遅いため，麻酔持続時間がきわめて長く，術後の疼痛の発現時期も遅くなるといった利点があった．これにより平均2時間以上の手術が麻酔剤の追加なしで可能となり，手根骨や前腕骨の骨移植や骨切り手術が可能となった．本法は腋窩ブロックに比して安全性がきわめて高いこと，静脈内麻酔法に比して持続時間が長く止血帯による疼痛の発現がないこと，手技が非常に簡単で確実な麻酔効果が得られる，などの利点をもつ．他方，欠点としては麻酔効果が完全に出現するまでに10～20分かかることがあげられるが馴れれば問題はない．

2. 術後管理

自験例では全例局麻手術のため術後管理の問題はほとんどなかった．しかし，術後の疼痛や予期せぬ事態への対応は常に念頭に入れておく必要がある．術後は局所麻酔の持続時間が長いため，痛みの少ない症例がほとんどであった．さらに痛みの発生する前に鎮痛剤を内服させることにより，効果的に鎮痛を行うことができた．

術後の血腫形成は最も重大な問題であり，全例に必ずドレインを挿入した．患者にはあらかじめドレインからの出血に関し，ガーゼに血が染みても不安にならないよう説明した．また，臨床各科のDSでも強調されている点だが，術後の不測の事態に対する連絡体制の確立，後方支援医療機関との密な連携の確保が重要である．

3. インフォームドコンセント

外来局麻手術ということで，患者が病態や手術内容を簡単に考えすぎる傾向がみられた．したがって，術前の疾患や手術術式の説明は絵などを用い，患者が確実に理解するまで行わねばならない．また，術後の安静，入浴，飲酒などについても十分説明したうえで手術の同意をとることが大切と考えられた．遠方の患者では，地元の医師とタイアップして治療の一部を依頼する場合があり，この時には緊密な連絡が大切と考えられた．

4. 医療側の問題点

医師の手術技量レベルは重要な問題と考えられた．局麻では患者は意識があり同一体位による苦痛を減らすため，手術時間はできるだけ短時間にすべきである．したがって，術前に手術目的の設定，手術方法の検討，必要な解剖学的知識の確認を完全に行い，術中に術者の手が止まらないようにしなければならない．初めての手術や自信のない手術は，たとえ患者が望んでも行うべきではない．日帰り手術は患者側の負担が少なくなる分だけ術者の負担が多くなると考えるべきである．いうならば，相当の経験を積んだ者のみが行うべきである．

その他，医療サイドが取り組むべき問題としては，術中，術後の偶発症の予防と対処法を考慮したスタッフの教育，患者の不安，緊張をとるための工夫，後方支援病院との連携の緊密化などが考えられた．

5．手術適応の決定

著者が行ったDSは局麻によるため，術中，術後の患者の協力が必要不可欠である．このため，乳幼児や痴呆傾向のある高齢者は避けるべきである．また，短時間に目的とした手術を完了するためには，①診断未確定例，②術者が初めて経験する症例，③術者が馴れていない手術をする症例，④重度の合併症を有する症例などは適応外とすべきである．次に，術後，帰宅してから不測の事態が発生した場合に連絡のとれない1人暮らしの高齢者も適応外である．また，指定日に確実に通院できない症例も避けるべきである．生命保険などの関係で入院治療を希望しているような患者も原則として適応外とすべきであろう．

6．診療期間および診療費

著者の経験したDS症例の診療実日数は8～92日，平均23.8日であった．厳密な条件を設定して比較検討したデータがないため，同一症例を入院治療した場合にはどの程度の治療日数が必要かは結論を出すことはできない．しかし，著者の印象ではDSでも入院手術でも治療期間にさして大差はないように思われた．

DSの診療費を手術月のレセプト点数でみると平均14,894点であった．入院手術により同一手術を実施したと仮定した場合，入院日数を14日間として推計するとおおむねDS平均点数の2～3倍となり，明らかにDSの診療費のほうが低い値を示した．他診療科のDSによる診療コストの低下率が2.5～5割であるとの報告に比較すれば，手の外科領域の差は大きく，この点における意義は特にあるものと判断された．

以上，いくつかの問題点について考察を加えたが，全体として手の外科領域におけるDSは患者にとっても医療機関にとってもメリットが多いと考えられ，今後さらに改良を加えて積極的に推進されるべき方法と思われた．

ま　と　め

最近9年間に経験した手の外科領域の「日帰り手術」について報告し，いくつかの問題点について考察を加えた．

1. 手の外科領域では局麻下に手術を行うため，安全性や術後管理の面で問題が少ない．そのためには局麻法で広範囲・深達性麻酔が長時間得られるような工夫が必要不可欠である．
2. DS症例の適応は厳しくすべきである．
3. DSに対して医療側はいくつかの工夫改良を行うべきである．とりわけ術者は手術技量のレベル向上に努めなければならない．
4. 手の外科領域のDSでは診療費の抑制は顕著だが，診療期間の短縮は得られないようである．
5. 手の外科領域のDSは利点が多く，今後推進すべきと考えられた．

文　　献

1) 池田俊也：Day Surgeryと医療費削減．日医会誌，121：995, 1999.
2) 北山吉明：手の外科における新しい局所麻酔法の検討．日手会誌，13：1101-1104, 1997.
3) 吉良貞伸，田中寿一，中野利彦　他：整形外科におけるDay Surgery．日医会誌，121：987-990, 1999.
4) 増田寛次郎：眼科におけるDay Surgery．日医会誌，121：982-986, 1999.
5) 炭山嘉伸，長尾二郎：外科におけるDay Surgery．日医会誌，121：977-980, 1999.

日手会誌（J Jpn Soc Surg Hand），第16巻 第6号 902-906，1999

Self-Inflicted Injury of the Wrist in Attempted Suicides

Yasunori Taniguchi, Youji Kitano, Tetsuya Tamaki
Department of Orthopaedic Surgery, Wakayama Medical College

Introduction

The incidence of suicide has recently increased in Japan due to economic recession. In 1996, suicide was ranked sixth as a cause of death of Japanese individuals. Wrist cutting, one means of committing suicide, is treated by hand surgeons due to its requirement for microsurgical technique[8]. However, there are some problems in the treatment of wrist cutting, since patients often have a psychiatric disease[2) 3)]. The aim of this study was to examine findings for Japanese patients with self-inflicted injury to the wrist due to attempted suicide.

Patients and Methods

Over the past 9 years, 36 individuals attempting suicide who used the method of wrist cutting were treated in our department. We performed a retrospective review of findings for these patients.

Results

1. Gender and age

There were 13 males and 23 females. The number of female patients was higher than that of males. Patient age ranged from 19 to 84 years, with a mean of 37.5 years.

2. Injured side

Thirty-two were injured on the left wrist, 1 on the right wrist, and 3 on both wrists; a large majority thus cut the left wrist. Some patients cut other sites in addition to the wrist. Nine had minor cuts to the neck, abdomen, lower leg, face or elbow.

3. Cutting devices

Various sharp devices had been used to inflict the injuries. Twenty patients used razors, 4 used a kitchen knife, 2 used a cutting knife, and the remaining patients used other sharp instruments. At the time of cutting of the wrist, 3 patients were drinking alcohol and 1 patient had used a sleeping drug.

4. Past history

Fifteen patients had a past psychiatric history. Six patients were diagnosed with depression, 5 with neurosis, 3 with schizophrenia, and 1 with anorexia nervosa. Five of the patients had previously cut their wrists on one or more occasions. One patient had more than 10 previous cutting episodes.

5. Severity of wrist cutting

Twenty-nine patients had serious wrist injuries including tendon, nerve and artery injuries, while the other 7 had slight wrist injuries with only skin damage. Females accounted for 17 of 29 patients with serious injury, but represented 6 of 7 patients with only slight cutting. This finding indicates that female patients tend to have slight injuries.

Key words: suicide（自殺），wrist injury（手関節部損傷），wrist-cutting syndrome（手関節自傷行為症候群）
Address for reprints: Yasunori Taniguchi, MD, Department of Orthopaedic Surgery, Wakayama Medical College, 811-1 Kimiidera, Wakayama-shi, Wakayama 641-8510, Japan.

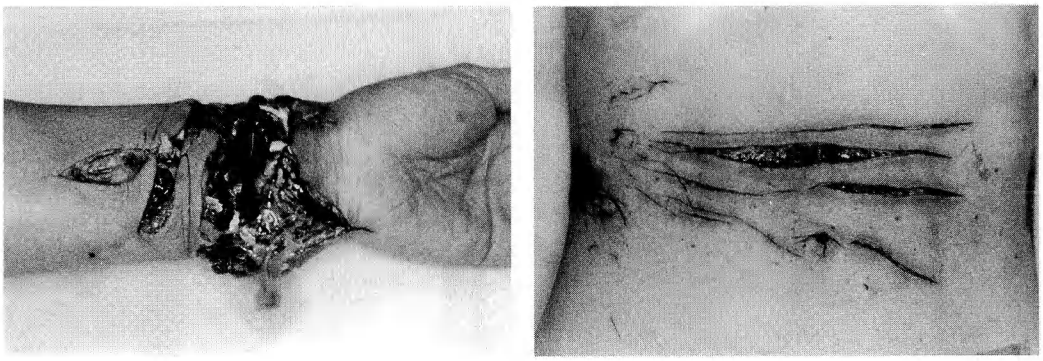

a b

Fig. 1 Case 1 : A 58-year-old female with depression cut her left wrist and abdomen with a razor.
a : A severe complex injury of the wrist.
b : Postinjury appearance of the abdomen.

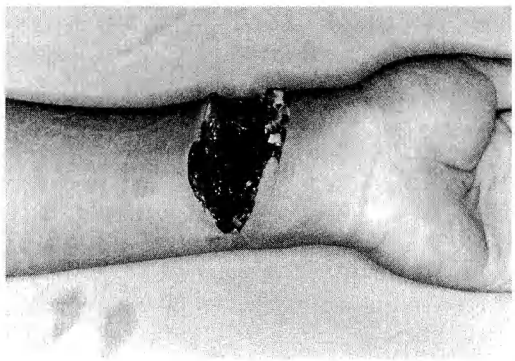

Fig. 2 Case 2 : A 21-year-old male with schizophrenia cut his left wrist very deeply. He hanged himself 9 months later, and hence died.

6. Treatment

Treatment in the serious injury group required tendon suture in 26 patients, nerve suture in 23, and arterial anastomosis in 13. Four patients had already been treated by other orthopaedic surgeons, however, we performed reoperation in these patients and found that some ruptured tendons or nerves had been left unsutured and that in two cases the median nerve had been sutured to a flexor tendon by mistake.

Case Reports

Case 1 : A 58-year-old female had been treated for depression. She cut her left wrist and abdomen with a razor in a suicide attempt (Fig. 1a, b). The wound reached to the bone. We successfully performed revascularization surgery of this serious wrist injury. However, she has not returned to our clinic since the wound healed. Hence, functional results were not good due to poor motivation for rehabilitation.

Case 2 : A 21-year-old male had a history of schizophrenia. Since he wished to die, he cut his left wrist very deeply extending to a radial bone (Fig. 2). We sutured tendons, nerves and arteries which had been ruptured completely. However, he hanged himself 9 months later, fatally.

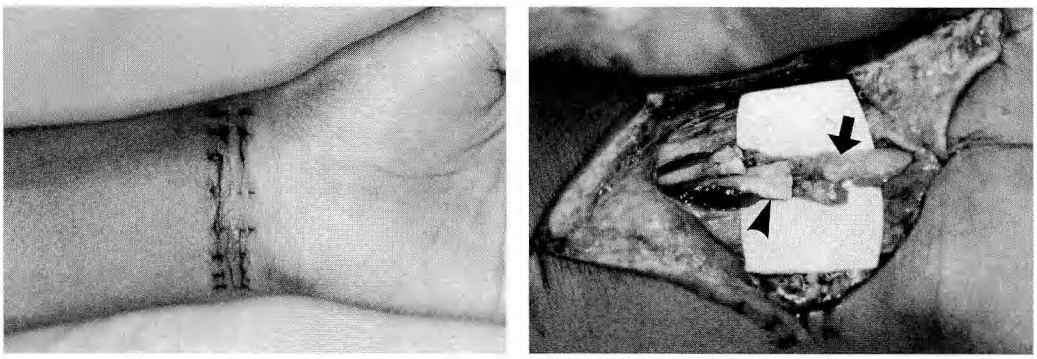

a b

Fig. 3 Case 3 : A 23-year-old male.
a : Fifteen days after operation by another orthopaedic surgeon.
b : The median nerve (arrow) was connected to the flexor tendon (arrowhead) by mistake.

Case 3 : A 23-year-old male patient attempted a lovers' suicide with his girlfriend. He visited our clinic 15 days after he had been treated for his injury by another orthopaedic surgeon (Fig. 3a). It was apparent that the surgeon was not a hand surgery specialist, so we performed reoperation immediately. During reoperation, we detected that the median nerve had been connected to the flexor tendon by mistake, and 3 ruptured flexor tendons had been left unsutured (Fig. 3b). At present, he has satisfactory pinch movement, 8 months after reoperation.

Case 4 : A 51-year-old male cut his forearms, lower legs and abdomen in a suicide attempt at a golf course on a mountain (Fig. 4a ~ 4d). To our surprise, we found numerous maggots in his wounds (Fig. 4e). The maggots had grown in his wounds because he had remained at the golf course for 4 days after self-injury.

Discussion

Pao[5] classified self-inflicted injury to the wrist into 2 groups according to severity : a delicate cutter group, and a coarse cutter group. Rosenthal et al[6] described wrist-cutting syndrome as repeated wrist cutting by young women in a nonsuicidal manner. He noted that the wrist-cutting gestures were related to genital conflict, reactions to helplessness, and an inability to handle aggression. In our series, 36 patients were classified into 29 coarse cutters and 7 delicate cutters. Those attempting suicide tended to be females, and there were more female than male patients with slight injuries.

Nemoto et al[4] and Shimizu et al[7] reported that it was difficult to treat self-inflicted injury in patients with psychiatric disease. Beppu et al[1] noted that it is difficult to treat self-induced wrist injury in patients with schizophrenia or depression, although it is possible to treat it in patients with neurosis with the cooperation of a psychiatrist. Thus the clinical results may be worse for the psychiatric patients than for the others due to poor motivation for rehabilitation and severe injury to the wrist.

Four patients with serious injury to the wrist had been treated by other orthopaedic surgeons, and proper surgical treatment had therefore not been performed. Treatment of injury to the wrist requires knowledge of hand surgery and microsurgical technique. Its surgical treatment should not be performed by orthopaedic surgeons, but by hand surgeons. The important factors for good clinical results may be the initial surgical treatment with specialized technique followed by thorough psychiatric treatment.

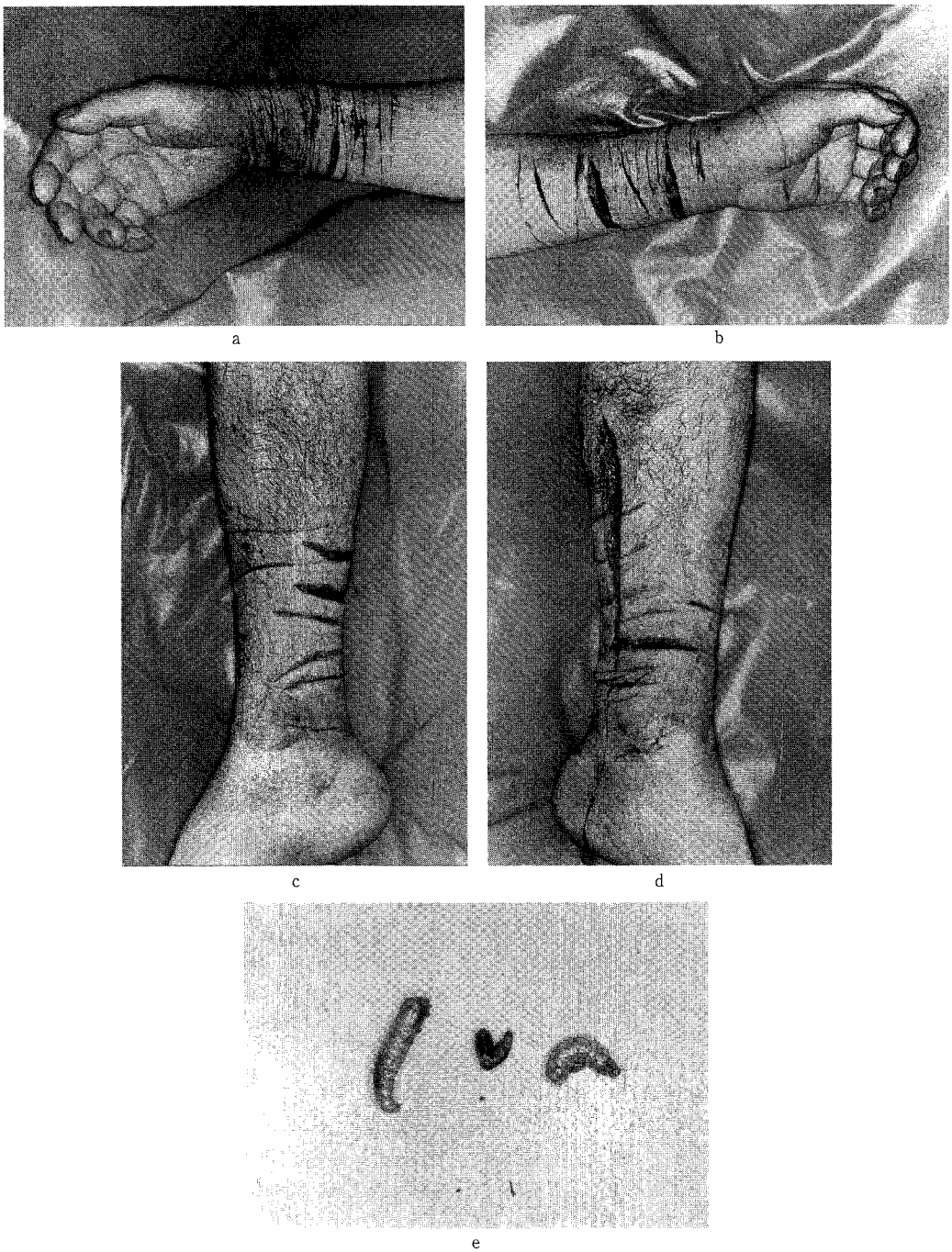

Fig. 4 Case 4 : A 51-year-old male.
a, b : Many slight cut wounds to both forearms.
c, d : There were also many cut wounds made to his lower legs.
e : Maggots in his wounds.

References

1) Beppu M, Nagao T, Sasa M, et al : An experience of the treatment for the self-inflicted wrist injury of the psychiatric patients. J Jpn Soc Surg Hand, 4 : 226-229, 1987 (Japanese).
2) DeMuth GW, Strain JJ, Lombardo-Maher A : Self-amputation and restitution. Gen Hosp Psychiatry, 5 : 25-30, 1983.
3) Maloney C, Shah S, Ferguson DG : Acute management of the self-cutter. Arch Emerg Med, 4 : 39-45, 1987.
4) Nemoto K, Yanagida M, Kubagawa T, et al : Self-inflicted injury to the wrist. Rinsho Seikei Geka (Clinical Orthopaedic Surgery), 26 : 919-924, 1991 (Japanese).
5) Pao PN : The syndrome of delicate self-cutting. Br J Med Psychol, 42 : 195-206, 1969.
6) Rosenthal RJ, Rinzler C, Wallsh R, et al : Wrist-cutting syndrome : The meaning of a gesture. Am J Psychiatry, 128 : 1363-1368, 1972.
7) Shimizu H, Beppu M, Matsusita K, et al : Experience of the treatment for self-inflicted injury to the wrist. J Jpn Soc Surg Hand, 12 : 80-83, 1995 (Japanese).
8) Strain JJ, DeMuth GW : Care of the psychotic self-amputee undergoing replantation. Ann Surg, 197 : 210-214, 1983.

和文抄録

自殺企図による手関節部自損症例の検討

和歌山県立医科大学整形外科学教室

谷口泰徳・北野陽二・玉置哲也

自傷行為による手関節部損傷は，一般の外傷による手関節部損傷例とは異なり，自殺企図，精神科的疾患など複雑な背景要因が関与しており，その予後についても問題点が多い．今回は，我々が過去に経験した自傷行為による手関節部損傷例について検討し報告する．

過去9年に当科において経験した自傷行為による手関節部損傷例を対象とした．症例は36例で男性13例，女性23例であり女性に多かった．年齢は19～84歳（平均37.5歳）で若年者から高齢者にわたりみられていた．患側は左側32例（89％），右側1例（3％），両側3例（8％）で圧倒的に左側であった．手関節部以外に損傷を認めたのは9例であり，頚部5例，腹部4例，下腿2例，顔面2例そして肘関節2例に切創がみられた．全例とも鋭利な切創であり，その損傷手段は，剃刀20例，包丁4例，カッターナイフ2例，メス1例，ナタ1例，果物ナイフ1例で，その他の7例は不明であった．自傷行為時，3例は飲酒状態であり，1例は睡眠薬を服用していた．

精神科的疾患の既往のある患者は15例（42％）であった．その内訳は，うつ病6例，神経症5例，分裂病3例そして神経性無食欲症1例であった．5例には過去に同様の手関節部自傷行為の既往があった．1回の自傷行為が2例，3回が2例，そして10数回以上の症例が1例みられていた．ためらい傷のみの7例は皮膚縫合のみが行われたが，その他の29例は深部組織に達する損傷であった．この重度損傷29症例の治療内容は腱縫合26例，神経縫合23例，動脈吻合13例であった．

本疾患の治療にあたり，初診時に手関節部損傷程度の診断とともに，精神科的疾患の診断と症状の程度，自傷行為の背景要因の把握を行うことが必要である．また術後の良好な治療成績を獲得するためには，手の外科医による適切な外科的治療，さらに精神科医による精神医学的治療が重要である．

日手会誌（J Jpn Soc Surg Hand），第16巻　第6号　907-911，2000

痛み刺激と交感神経興奮度の客観的評価

市立豊中病院整形外科
渋谷亮一・満田基温
多賀一郎
星ケ丘厚生年金病院整形外科
河井秀夫

Relation between the Pain and Sympathetic Reflex

Ryoichi Shibuya, Motoharu Mitta, Ichirou Taga
Department of Orthopaedic Surgery, Toyonaka Municipal Hospital
Hideo Kawai
Department of Orthopaedic Surgery, Hoshigaoka Koseinenkin Hospital

We measured the change of skin blood flow of the finger tip by means of a laser doppler flow meter during sympathetic reflex following pain stimulation. Ten hands of five healthy men, and the injured and healthy hands of a RSD patient were assessed. The probe was placed on the index finger tip, and 1 Hz, 3 Hz, 5 Hz, 10 Hz, 20 Hz percutaneous electric stimuli were delivered to the median nerve at the wrist. When the 1 Hz stimulation was delivered, the value of the blood flow was 32.0 ± 1.3 ml/min at the finger tip of nine hands of ten healthy subjects before stimulation began. This decreased to 15.7 ± 2.7 ml/min after the start of stimulation, and was restored to 26.7 ± 1.7 ml/min in spite of although stimulation was continued. When the 5 Hz, 10 Hz, 20 Hz stimuli were delivered, the blood flow was not restored until the stimuli were stopped. In the RSD patient, the blood flow value deceased after the 1 Hz stimulation was delivered. As RSD patients do not adjust to pain stimulation easily, the 1 Hz stimulation methods serves as one possible means of diagnozing RSD. Thus 1 Hz stimulation method will be possible to diagnose the RSD.

はじめに

反射性交感神経性萎縮（RSD）の定義，病態，分類についていまだに定説はなく現在もなお変化しつつある．交感神経の関与がないかあるいは証明されにくいRSD症例もあり，1994年には世界疼痛学会はcomplex regional pain syndrome（CRPS）という概念を導入した．しかし今回我々は，痛み侵襲刺激に反応して交感神経が興奮し，末梢血管が収縮することを1つの反射と考え，この反射の結果として引き起こされる末梢血流の変化を測定した．身体に外傷などの侵害刺激が加わると，外傷による血液喪失や浮腫を防ごうとして交感神経反射が起こり血管が収縮する．正常人では時間の経過とともに交感神経反射による交感神経の緊張状態は自然に緩み，末梢血流は次第に回復する．ところがRSDの一部症例では，異常な交感神経反射は解除されず，交感神経の緊張状態は維持される．我々は，この症例群にみられる自律神経反射の調節障害による末梢血管運動障害に注目し，レーザードップラー計を用いて侵害刺激と末梢血管運動障害の定量的

Key words: Reflex sympathetic distrophy（反射性交感神経性萎縮），Pain（疼痛），Blood flow（血流），Laser dopplar flow meter（レーザー血流計），Habituation（慣れ）

Address for reprints: Ryoichi Shibuya, Department of Orthopaedic Surgery Toyonaka Municipal Hospital, 4-14-1 Sibahara-cho, Toyonaka-shi, Osaka 560-8565, Japan.

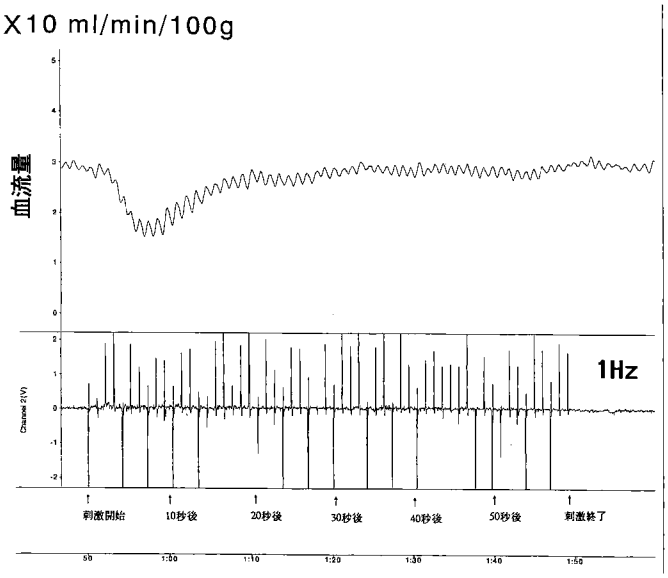

図1　症例1：37歳，健常男性
上段が指尖部の血流で下段が刺激のモニターである．1 Hzの刺激では刺激開始2.1秒後に血流は低下し始め，刺激後7.5秒で血流は最低となり，以後，刺激続行中にもかかわらず血流は回復した．

評価を試み，RSDの病態について知見を得たので報告する．

対　　象

健常男性5名10手と手関節骨折1名の患側1手，健側1手，および母指関節症の術後RSDに陥った症例1名患側1手，健側1手を対象とした．

方　　法

日本光電社製Neuropack Fourにて手関節部で正中神経を30 mA，0.2 msの矩型波で1 Hz，3 Hz，5 Hz，10 Hz，20 Hzの頻度で経皮的に刺激し，示指先端にlaser flowmeter（日本光電社製　advance laser flowmeter ALF 21）のprobeを装着し，指尖部の血流を計測した．

結　　果

健常人の主観的な感覚では，1 Hzの刺激では軽い痛みを感じ，刺激頻度が増すにつれて痛みが強くなり，20 Hzの刺激で激しい痛みを感じた．

計測例1：37歳，健常男性．1 Hzの刺激では刺激開始2.1秒後に血流は低下し始め，刺激後7.5秒で血流は最低となり，以後，刺激続行中にもかかわらず血流は回復した（図1）．

健常例では10手中9手で同様の変化を示した．すなわち，1 Hzの刺激では刺激開始2.6±0.2秒で血流は減少し始め，刺激前の血流32.0±1.3 mlから4.7±0.4秒で最低値15.7±2.7 mlとなり，以後徐々に回復し，刺激開始後11.9±3.0秒で26.7±1.7 mlまで刺激続行中に回復した．

次に同一例の3 Hzの刺激では，刺激続行中の血流の回復は1 Hzの刺激の時よりも血流の回復は遅れたが，同様に刺激続行中にもかかわらず血流は回復した．5 Hz，10 Hz，20 Hzの刺激では刺激続行中の血流の回復はみられなかった（図2）．ただし刺激停止後は速やかに血流は回復した．

計測例2：63歳，男性．橈骨遠位端骨折に対して，創外固定装着，6週後リハビリテーションを開始し，術後経過良好であった受傷後6ヵ月の症例．1 Hzの刺激では上記の健常例と同様に刺激続行中にもかかわらず血流は回復した（図3）．

計測例3：52歳，女性．右母指CM関節症に対して靱帯再建術施行後RSDに陥り，疼痛，腫脹，拘縮が続き，リハビリテーション，交感神経節ブロックなど

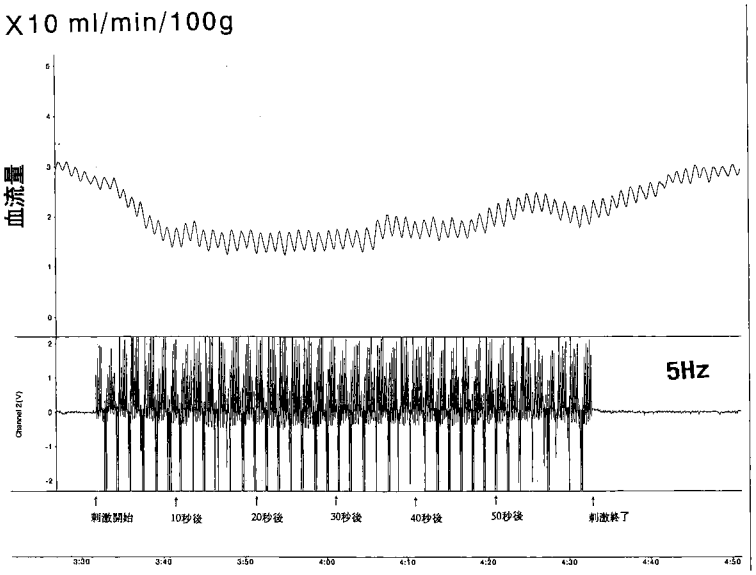

図2　症例1：37歳，健常男性
5 Hzの刺激では刺激続行中の血流の回復はみられなかったが，刺激停止後は速やかに血流は回復した．

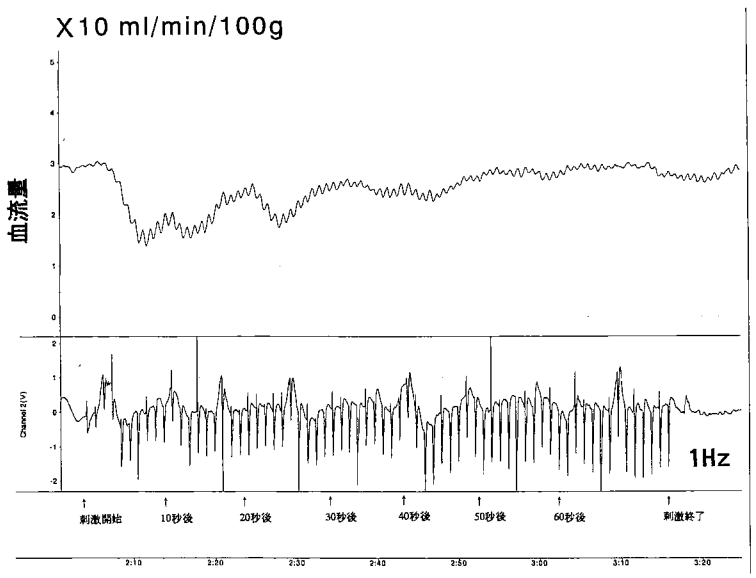

図3　症例2：63歳，男性，橈骨遠位端骨折
創外固定装着，6週後リハビリテーションを開始し術後経過良好であった受傷後6ヵ月の症例．1 Hzの刺激では上記の健常例と同様に刺激続行中にもかかわらず血流は回復した．

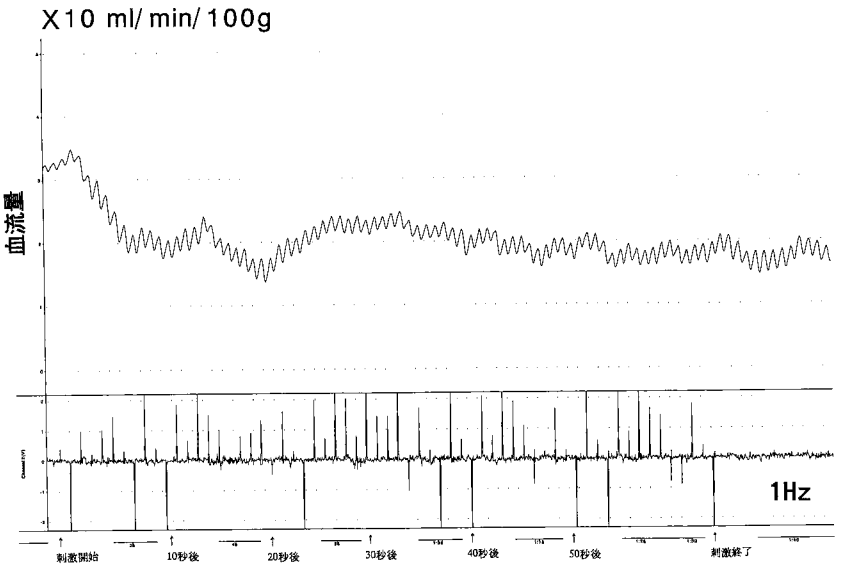

図4　症例3：52歳，女性，右母指CM関節症
靱帯再建術施行後RSDに陥った．計測は1年6ヵ月が経過し疼痛，腫脹，拘縮は改善し，ADL上はほとんど問題なくなった時点で施行した．1 Hzの刺激で血流は低下し，刺激続行中は血流は回復せず，刺激停止後も指尖部の血流の不安定さは続いた．

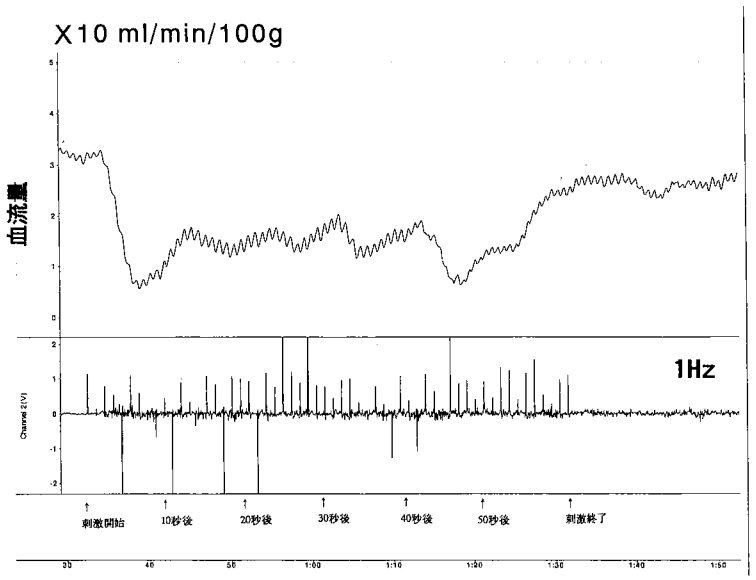

図5　症例3：同一RSD症例の健側
1 Hzの刺激で指尖部の血流は不安定であった．

治療に1年を要した．計測は1年6ヵ月が経過し疼痛，腫脹，拘縮は改善し，ADL上はほとんど問題なくなった時点で施行した．1 Hzの刺激で血流は低下し，刺激続行中は血流は回復せず，刺激停止後も指尖部の血流の不安定さは続いた（図4）．同一症例の健側での計測でも1 Hzの刺激で指尖部の血流は不安定であった（図5）．

考　　察

今回，30 mA，0.2 msの矩型波にて正中神経を経皮的通電刺激したが，この条件では1回の通電で侵襲刺激を伝達するAδ線維とC線維の全ての線維が興奮すると考えられる．したがって，この刺激頻度を1 Hz，3 Hz，5 Hz，10 Hz，20 Hzと変えることで痛み侵襲刺激としての強さの定量的評価として用いた．この定量的評価はいままで報告はないが，健常人の主観的な感覚では，1 Hzの刺激では軽い痛みを感じ，刺激頻度が増すにつれて痛みが強くなり，20 Hzの刺激で激しい痛みを感じた．

生物にある刺激が与えられてその刺激に特定の反応を示す場合，その刺激が繰り返されるにしたがってその反応が弱くなっていくことがある．これは生物学的には，habituationと呼ばれている．Habituationについては，Peckham GWがクモの驚愕反応のhabituationについて報告したのが最初とされているが，TompsomとSpencerは1966年のreviewのなかで，以下の9つのcriteriaを設けている．①繰り返される刺激によって反応が減少する（short-term habituation）．②一連の刺激の後，反応は自然に回復する．③一連の刺激を自然回復を挟んで繰り返すと，各一連の刺激でのhabituationが起こりやすくなる（long-term habituation）．④刺激ごとのhabituationの程度（“rate” of habituation）は刺激頻度とともに増す．⑤刺激ごとのhabituationの程度（“rate” of habituation）は刺激の強さとともに減少する．⑥habituationがいったん一定のレベルに達したら，その後の刺激は自然回復を遅らせる．⑦1種類の刺激に対するhabituationは他種類の刺激に対するhabituationになりうる．⑧1種類の刺激に対するhabituationは他の強い刺激により消失する（dishabituation）．⑨habituationさせる刺激を繰り返すとdishabituationは減少する（habituation of habituation）．

我々は痛み侵襲刺激に反応して交感神経が興奮し，末梢血管が収縮することを1つの反射と考え，この反射の結果として引き起こされる末梢血流の変化を測定した．健常人では30 mA，0.2 msで1 Hz程度の刺激で交感神経の反応にhabituationが起き，5 Hz以上の刺激ではhabituationは起きにくかったと考える．RSD症例では痛みに対して閾値が低いという報告は古くからあり，ほぼ定説となっているが，今回，RSD症例では痛み刺激に対してhabituationすなわち〈慣れ〉が起きにくくなっており，これはRSDの病態の1つであり今後RSDの診断に応用できる可能性があると考えた．

文　　献

1) The IASP Subcommitee on Taxonomy : Classification of chronic pain, description of chronic pain syndromes and definitions of pain terms. Pain, 3 (Suppl) : 28-30, 1986.

2) Wakisaka S, Kajander KC, Bennet G : Abnormal skin temparatue and abnormal sympathetic vasomotor innervation in an experimental painful peripheral neuropathy. Pain, 46 : 299-313, 1991.

3) 井手淳二，髙木克公，山鹿真紀夫　他：反射性交感神経性ジストロフィーにおける自律神経障害―レーザードップラー血流計を用いた末梢血流動態を中心として―．In : 安藤正幸　監修，自律神経障害と疾患―基礎と臨床からのアプローチ―，診療新社，東京 : 99-111, 1955.

4) Tompsom RF, Spencer WA : Habituation : a model phenomenon for the study of neural subtraces of behavier. Psychol Rev 73 : 16-43, 1966.

日手会誌（J Jpn Soc Surg Hand），第16巻　第6号　912-915，2000

書字動作の定量的評価の試み

広島大学医学部附属病院リハビリテーション部
宗　重　　博
広島大学医学部整形外科学教室
生　田　義　和・中　増　正　寿
県立安芸津病院整形外科
光　成　晶　良
広島大学大学院医学系研究科保健学専攻
飯　塚　照　史

Quantitative Evaluation of Hand Writing Using Hiroshima University Hand Writing Evaluation System

Hiroshi Muneshige
Department of Rehabilitation, Hiroshima University Hospital
Yoshikazu Ikuta, Masakazu Nakamasu
Department of Orthopaedic Surgery, Hiroshima University School of Medicine
Akiyoshi Mitsunari
Department of Orthopaedic Surgery, Akitsu Prefectual Hospital
Terufumi Iitsuka
Graduate School of Medical Science Hiroshima University

Hand motion dexterity is a very important factor for hand surgery. There are few reports about quantitative evaluation methods until now. So we produced a computer system to evaluate the motion of hand writing. This system timely indicates hand writing, strength of brush stroke, and pen holding pressure of thumb, index and middle fingers. And this system can perform frequency analysis from pressure variables.

Twenty-three males and 11 females aged 25.8 on average were analyzed using a frequency graph.

Result could be classified into 7 types : Type 1 (11 cases), Type 2 (4 cases), Type 3 (2 cases), Type 4 (4 cases), Type 5 (3 cases), Type 6 (3 cases), Type 7 (7 cases). Although this frequency graph did not show numerical defferences, it was useful for differentiating subjects.

In conclusion, our system is very useful for evaluating hand writing motion quantitatively.

緒　　言

上肢機能，特に手指巧緻運動の定量的評価においては現在までに簡易上肢機能検査[6]，Purdue peg boad test[7] などの方法が開発されてきた．しかし，これらの方法では，動作時間が計測されるのみであり，実際

Key words: motion analysis in writing（動作解析），essential tremor（振戦），digitizing tablet（デジタイジングタブレット），functional evaluation（機能評価）

Address for reprints: Hiroshi Muneshige, MD, Department of Rehabilitation, Hiroshima University Hospital, 2-3 1 chome Kasumi-cho, Minami-ku, Hiroshima-shi, Hiroshima 734-5881, Japan.

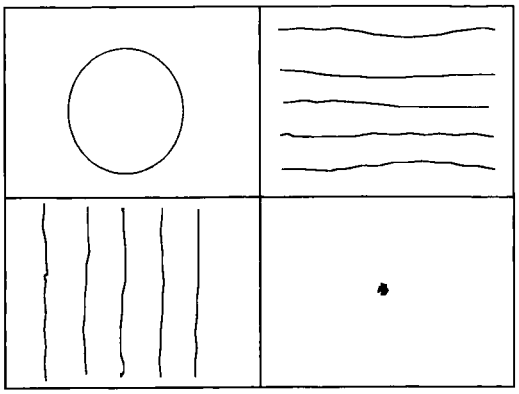

Fig. 1　Protocol.

①	②
③	④

①Draw a circle for 30 seconds.
②Write left to right on the tabret.
③Write top to bottom on the tablet.
④Fix to a point for 30 seconds.

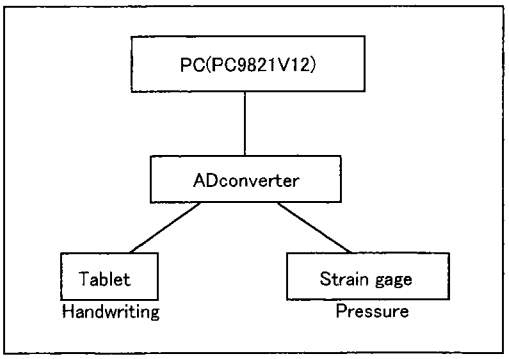

Fig. 3　Structure of system.

の把持圧力，動作の円滑性などに関しては定量的に評価されない．

また，岡島ら[5]は左右の書字動作解析をするうえで巧緻運動の定量的評価の1つとして書字動作の重要性を述べている．ことに手の外科領域においては，手の機能を完成させるという意味で巧緻性の評価として，あるいは上肢機能評価の一側面として書字動作は重要であると考える．

しかし，手の外科領域に限っていえば，著者が渉猟しえた文献のなかでは，手指巧緻運動の定量的評価に関するものは見当たらなかった．

そこで，我々はパーソナルコンピュータ（以下PC）を用いて書字動作を定量的に評価するべく後述するシステムを構成し，健常人について解析を行ったので報告する．



Fig. 2　Picture of system.

目　　的

書字動作中の定量的評価を行うためにペンを把持する際の指把持力，紙面にペンで書く際の筆圧，指把持力や筆圧の圧力変動の周波数解析，筆跡の表示ができるシステムを作製した．そして，特に指把持圧力の周波数解析から健常人の特徴をとらえることを目的とした．

対象と方法

対象は男性23例，女性11例の計34例で，年齢は20～42歳で平均25.8歳であった．また，全例右利きであった．対象者は，不随意運動を測定する目的で①円描画（30秒），②横線5本，③縦線5本，④1点固定（30秒）の4課題を行った（Fig. 1）．なお，すべての課題において，ペンの把持力に関しては，検者は被検者に対して特に指示はしなかった．

システムの全体像をFig. 2に示す．システムはPC（PC9821V12）とモニター，アンプ，デジタイジングタブレット（Wacom社製 Artpad II），ペンから構成されており，ペンによる描画はすべてPC上に表示され，プリンタから出力できるようにした（Fig. 3）．また，リン青銅板に接着したひずみ計を介して得られた情報をAD変換し，指把持圧力に換算している（Fig. 4）．なお，解析方法は4つの動作のうち④1点固定（30秒）を使用した．そして，その際の母指把持圧からの周波数解析のグラフを形状的に分類した．

結　　果

健常人の母指把持圧力からのグラフ形状分類においてはその特徴から7つに分類された（Fig. 5）．Type 1

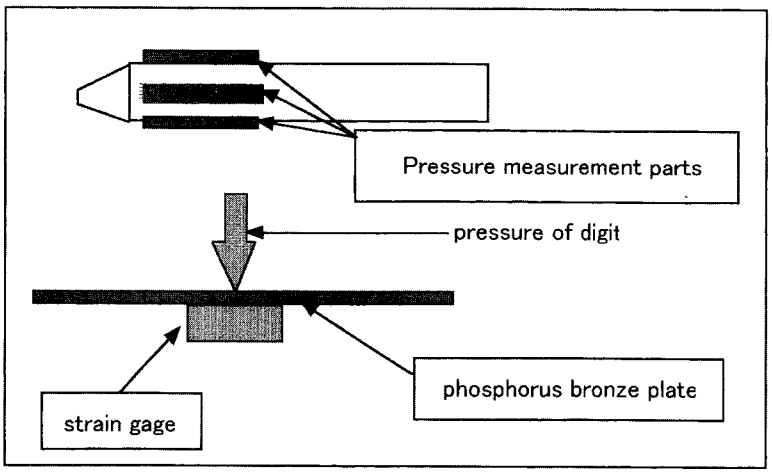

Fig. 4 Construct of the pen.

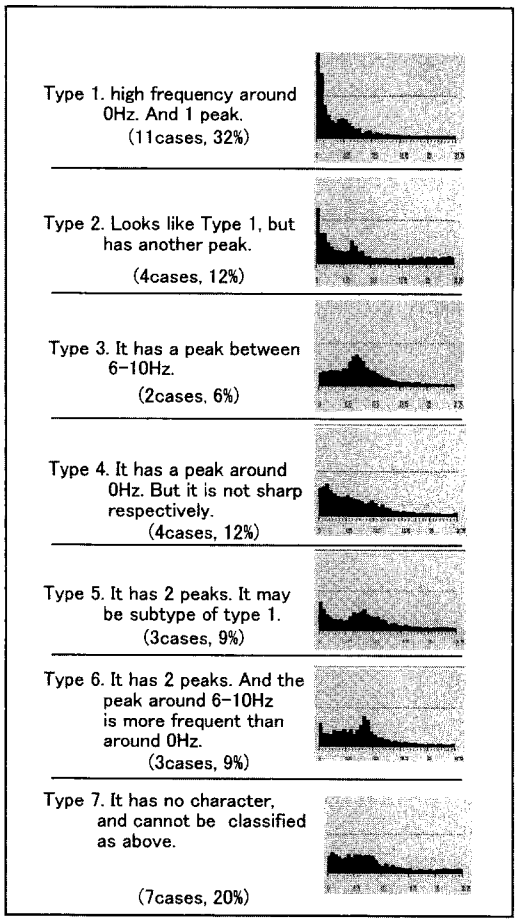

Fig. 5 Classification from graph of frequency.

は0 Hz成分が高率に存在し，1点固定時の指把持圧に変動がないことを示し，特徴的な振戦は見当たらない．Type 2はType 1と形状のうえでは同様だが6～10 Hz成分にもう1つのピークをもつ2峰性になっている．Type 3は1峰性であり，6～10 Hz成分に特徴的なピークをもつ．しかし，ピーク周波数成分は低率である．Type 4はType 1よりピーク形状が滑らかである．Type 5はType 2に比較し周波数成分が低率であり，Type 6はちょうどType 5のピークが逆転したような形状をしている．また，上述の形状分類に当てはまらない形状のものをType 7に分類した．

また，Type 1は11例（32％），Type 2は4例（12％），Type 3は2例（6％），Type 4は4例（12％），Type 5は3例（9％），Type 6は3例（9％），Type 7は7例（20％）であった．

考　　察

書字動作の解析は多くの関節，筋が関与し，複雑である．このため，過去に開発された評価は実際の動作の観察という定性的なものであった[1]．しかし，近年の電気工学の進歩により，筋電図[3]による解析が多く報告された．また，Parkinson病などの神経疾患での振戦を書字動作から定量的に評価するためのさまざまな計測方法が開発された[4)8)]．

Elbleら[2]は，本研究と同様にデジタイジングタブレットを使用し，筆跡を周波数解析している．これによりParkinson患者の振戦を定量化している．

一方，手の外科領域での書字動作解析，あるいは巧

緻性の定量的評価法についての報告はほとんどない．しかし，手の外科では近年，機能的な手の再建が行われており，その術前術後の定量的評価が重要となっている．そのため，ADLにおいて把持，ピンチなどの巧緻動作が定量的評価項目として取りあげられて，書字動作はそれらの統合的機能評価の1つと考えられている．

本研究ではこのような点に着目し，各指把持圧を経時的にとらえることにより詳細なデータを得，それらを分析することにより書字動作を定量化することが可能となった．

これにより，腱移行術などの術前術後の機能評価，あるいは神経疾患，書痙などの神経疾患の定量的診断機器としての有効性があると考えている．

しかし，各指把持圧の計測部分が狭いため，接触位置を一定にするように患者に十分指導する必要がある．また計測結果は同一患者の経過観察には有用であるが，患者間の絶対値評価はさらなるセンサー部分の改良が必要であると考えている．指接触位置の変動により絶対値の誤差が出ることが指摘された．また，本システムより得られた数値の意味づけ，疾患との関連性については今回の研究では言及できず，今後さらに研究する必要がある．

ま　と　め

1. 書字動作を定量化するためにデジタイジングタブレットを使用した動作解析器を開発した．
2. 健常人においてはグラフの形状分類から7つに分類された．
3. 術前術後の機能評価，書痙，神経疾患の評価，診断機器としての可能性が示唆された．
4. 各指把持圧の計測部分では，把持部位により測定値に差が出るため，今後の改良が必要である．
5. タイプ分類の臨床的意義，疾患との関係に関しては今後の研究が必要である．

謝辞：本研究における書字解析システムを作製していただいた（株）ユニオン医科工業加瀬正史，清田光雄氏に深謝する．

文　　献

1) Bain PG : Clinical measurement of tremor. Movement Disorder 13 (Suppl 3) : 77-80, 1998.
2) Elble RJ, Sinha R, Higgins C : Quantification of tremor with a digitizing tablet. J Neuroscience Methods, 32 : 193-198, 1998.
3) 宮前珠子，酒井ひとみ，佐々木光子　他：利き手・非利き手による書字動作の筋電図的分析．国リハ研，6 : 1-7, 1985.
4) 持尾聡一郎，岡　尚省，佐藤浩則　他：Actigraphyによる運動量の定量的評価法に関する研究　パーキンソン病および本態性振戦患者における検討．神経治療，15 : 275-279. 1998.
5) 岡島康友，井草陽子，木村彰男　他：右書字と左書字の運動および形態解析による判別．日本リハ，33 : 182-187, 1996.
6) 酒井医療株式会社：簡易上肢機能検査―検査者手引き―，1986.
7) Tiffin J : Purdue pegboad examiner manual. Science Reserch Associaties, Chicago, 1968.
8) 山永裕明：生理的振戦の定量分析的研究．昭医会誌，50 : 28-34, 1990.

日手会誌（J Jpn Soc Surg Hand），第16巻　第6号　916-922，2000

Functional Mapping of Motor Cortex in a Patient with Paralytic Hand Treated by Tendon Transfer

—Analysis by Functional MRI—

Koichi Kusunose

Department of Orthopaedic Surgery, Tokyo Rosai Hospital

Yoshiyuki Iwase, Shinobu Sugawara, Takashi Ikai
Hisashi Kurosawa

Department of Orthopaedic Surgery, Juntendo University, School of Medicine

Introduction

Tendon transfer surgery in paralytic hand is usually followed by relatively smooth movement conversion, irrespective of age and whether synergist or antagonist muscles are transferred. This is thought to be due to functional conversion of the cerebral cortex. Recently, positron emission tomography (PET) and functional magnetic resonance imaging (MRI) have enabled visualization of the cerebral functions, allowing direct observation of the cerebral motor cortex during voluntary movements[1) 6)~9)]. In the present report, we performed functional MRI on one patient who underwent tendon transfer surgery for radial nerve palsy. We observed the primary activation points in the motor cortex during voluntary movements before and after tendon transfer.

Subject and Methods

Case Report

A 29 year-old male had his right upper arm and forearm caught in a belt conveyer in April 1996, resulting in fractures of the radius and ulna and dislocation of the humeroradial joint, accompanied by expensive skin injury mainly around the elbow. In the evaluation at injury, he was found to have impairments of dorsiflexion of the wrist joint, extension of the thumb, and extension of the index to little fingers. Rupture of the radial nerve was suspected. However, when the radial nerve was evaluated during treatments for fractures, continuity of the nerve was confirmed. Therefore, the patient was put under observation with no further intervention. Later, although dorsiflexion of the wrist joint was recovered, extension of the thumb to little fingers remained impaired. Electrophysiological tests also revealed no sign of recovery of the extensor pollicis longus and extensor digitorum communis. On August 22, 1997, tendon transfer was performed. The surgery involved transfer of the flexor carpi radialis through the interosseous membrane to the extensor digitorum communis, and transfer of the palmaris longus subcutaneously to the extensor pollicis longus. Three months after tendon transfer, the patient was capable of smooth extension of the thumb and of the index to little fingers, and precise movements also became possible.

Key words: Functional MRI（機能MRI），Tendon transfer（腱移行術），Paralytic hand（麻痺手），Motor cortex（皮質運動野），Echo planar imaging（エコープラナー画像）

Address for reprints: Koichi Kusunose, Department of Orthopaedic Surgery, Tokyo Rosai Hospital, 4-13-21 Ohmori-minami, Ohta-ku, Tokyo 143-0013, Japan.

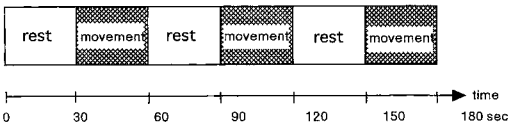

Fig. 1 The task consisted of 30 seconds of rest and 30 seconds of movement as one cour, and was performed repeatedly for three cours.

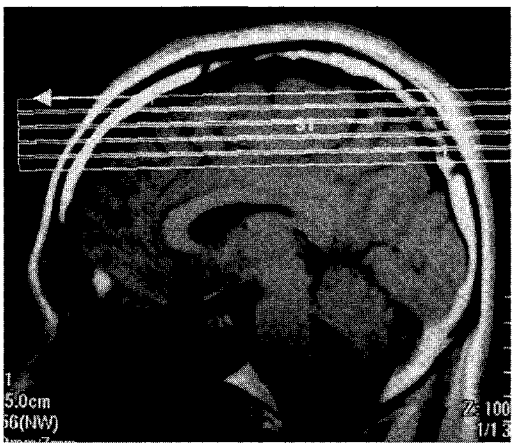

Fig. 2 The plane of the slice was the horizontal plane parallel to the AC-PC line.

Functional MRI imaging technique

Functional MRI was performed before he tendon transfer surgery and four months after the surgery.

1) Motor task

Before tendon transfer: Thumb extension effort and finger to little finger extension effort were performed. Since the patient was incapable of voluntary movement, figure extension effort was performed following the signs of the examiner.

After tendon transfer: Thumb extension and index to little finger extension were performed.

The task consisted of 30 seconds of rest and 30 seconds of movement as one cour, and was performed repeatedly for three cours (Fig. 1). The patient was asked to take care to follow the signs of the examiner to perform identical movements. The tasks were performed after detailed explanation and practice, both before and after surgery.

2) Imaging method

Functional MRI was performed by the echo planar imaging (EPI) technique using a 1.5 tesla MR imager (VISART-EX; Toshiba Corp). The functional MRI conditions were T2-weighted, TR: 1,000 msec, TE: 40 msec, flip angle: 70 degrees, matrix: 96 × 128, and FOV: 220 mm. For each cour, 6 images were taken at intervals of 11 seconds (3 images at rest and 3 images during the motor task). A total of 18 images were obtained for the 3 cours. Subtracted images were constructed from the average images at rest and during motor task. The changes in MRI signal intensity was analyzed using the crosscorrelation with time domain method described by Bandettini et al[1], and correlation coefficients of 0.5 pixels or more were regarded as significant.

The plane of the slice was the horizontal plane parallel to the line joining the anterior commissure and the posterior commissure (AC-PC line) (Fig. 2). The most cranial slice was set at a plane 12 mm caudal to the plane of the top of the parietal lobe. From the cranial slice, 5 slices were scanned at a slice thickness of 6 mm. The images were presented by overlapping the T1-weighted image of the same slice (Fig. 3).

Results

1) No significant activated point was observed in the motor cortex when the patient performed thumb extension effort before tendon transfer. After tendon transfer surgery, a definite activated point was observed when the patient succeeded to perform thumb extension which was effected by the transferred palmaris longus

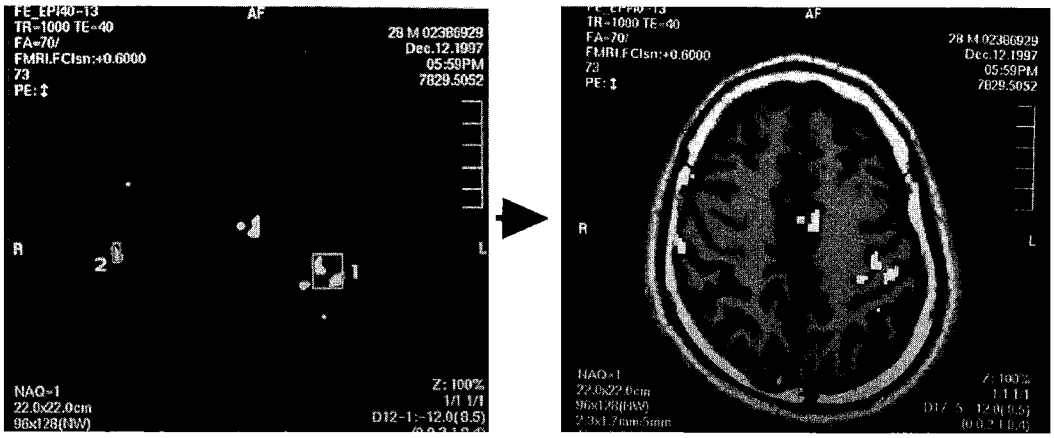

Fig. 3 The images were presented by overlapping the T1-weighted image of the same slice.

(Fig. 4).

2) A definite activation point was observed in the motor cortex both during extension efforts of the index to little fingers before tendon transfer and during index to little finger extension after tendon transfer, and both activation points were located at identical position in the motor cortex (Fig. 5).

3) The activated area in the motor cortex during thumb extension after tendon transfer was located more laterally than the activated area during extension of the index to little finger (Fig. 6).

Discussion

Functional MRI is one of the techniques that render functional data into images using the EPI technique which is an ultra-fast scanning method[9]. Currently one scan takes only a few milliseconds. When voluntary movements cause local activation of the cerebral cortex, oxygen is consumed and the concentration of the reduced hemoglobin which has a magnetic property is increased. Blood flow is increased in the activated area in excess of the demand[3], resulting in a decrease in proportion of reduced hemoglobin in the area. Functional MRI detects this change[5], and areas of enhanced signals may be considered to be the areas of activation of the motor cortex[6]. However, although an increase in blood flow in the activated area has been supported by PET and other imaging techniques[2], functional MRI only detects blood flow changes and does not directly detect cerebral metabolism. For this reason, the arteries around the activated area in the motor cortex may be imaged, and this method may demonstrate a wider area than the actual area of activation.

Tendon transfer surgeries have been performed widely in patients with radial nerve palsy, and is one of the most useful treatment modality. In general, the surgery involves transfer of the palmaris longus to the extensor pollicis longus and the flexor carpi radialis to the extensor digitorum communis. Since these muscles are synergist muscles, a smooth conversion of the original function to the new function has been proposed. Although experience has shown that young patients such as that in the present case acquire the new function from a relatively early stage, the actual time of functional conversion associated with tendon transfer remains unclear. According to the electromyographic examinations reported by Ueba[10] (in the case of flexor carpi radialis to extensor digitorum communis transfer), the action potentials generated during the command of finger extension were only small three months after surgery, but the action potentials became large 15 months later. At the same time, a small action potential was also detected during flexion of the wrist joint. An intracortical microstimulation experiment conducted by Funazaki et al[3] in cat also showed that finger extension was still

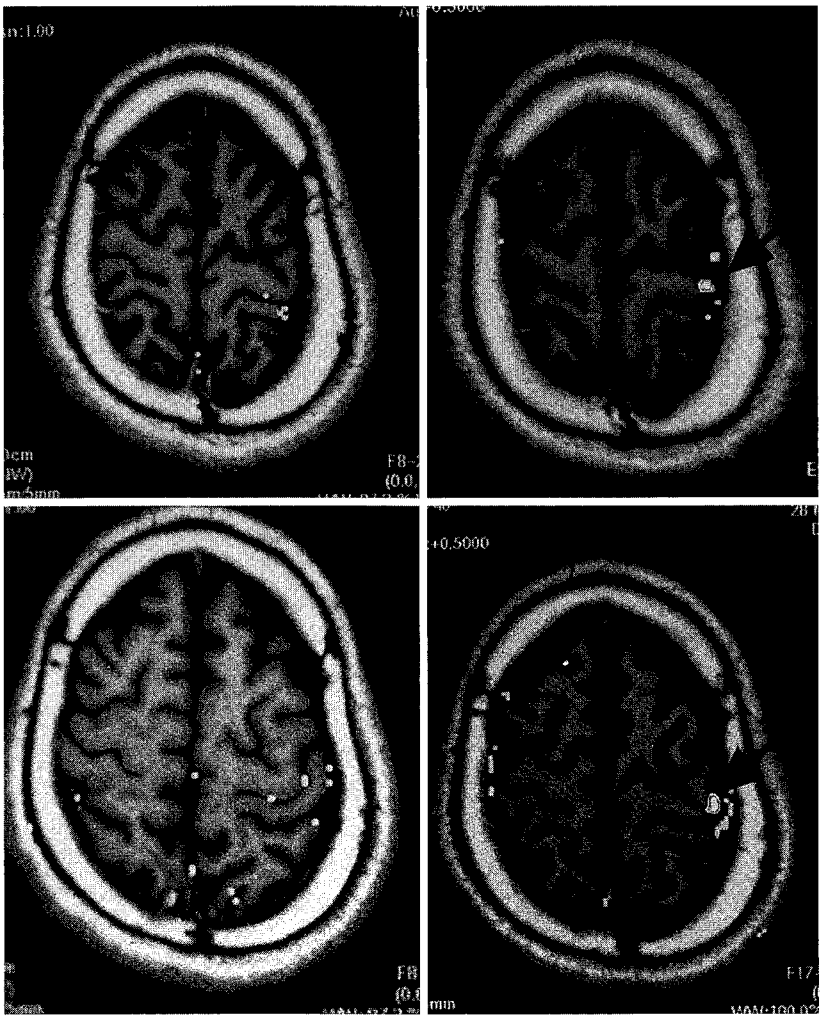

a b

Fig. 4 No significant activated point was observed before tendon transfer (a). After tendon transfer surgery, a definite activated point was observed (b).

controlled by the motor area of the flexor of the hand 4 months after tendon transfer. In the present case, however, the patient was capable of finger extension (not by flexing the wrist joint) almost involuntrarily 4 months after undergoing clinical tendon transfer surgery. At this stage, it can be speculated that the original motor area for finger extension, i. e. the motor area of the extensor digitorum communis, was activated when the finger was extended by the transferred flexor carpi radialis (originally a flexor of the wrist joint). In fact, Result 2) supports this hypothesis. A question still remains whether we were simultaneously detecting both the activated motor area of the transferred flexor carpi radialis and the activated area of the original extensor digitorum communis during the early postoperative stage. However, the motor area of the extensor digitorum communis is expected to disappear (regress) once voluntary finger extension becomes possible by the funcion of the transferred flexor carpi radialis. The experiments of Funazaki et al[3] also showed that amputation of the radial nerve caused disappearance of the motor areas responsible for extension of the wrist joint and fingers.

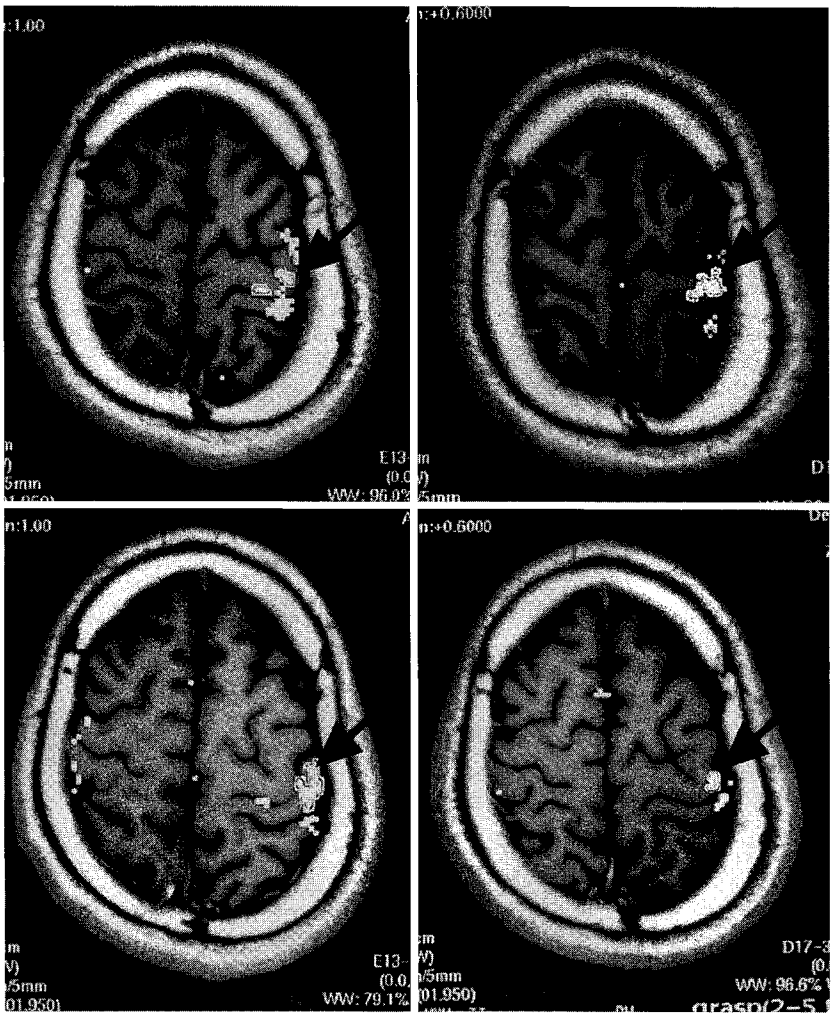

a b

Fig. 5 A definite activation point was observed both during extension efforts of the index to little fingers before tendon transfer (a) and during index to little finger extension after tendon transfer (b), and both activation points were located at identical position in the motor cortex.

In the present study, Result 1) shows that when thumb extension becomes functionally possible (not only movement recall), activation of the motor area also becomes more definite, Result 3) shows that the motor area activated during index to little finger extension is more laterally located than the area activated during thumb extension. However, further studies are required to examine whether functional MRI is able to detect a difference in activation points in cases of tendon transfer involving closely located muscles and tendons. To clarify this issue, more precise slice planes have to be investigated. Especially, whole frontal plane slices should be used to examine the changes of the activation points.

Transcranial magnetic stimulation has been used to study changes of activation areas in the motor cortex after intercostal nerve crossing[4]. However, functional MRI which permits direct functional mapping of the

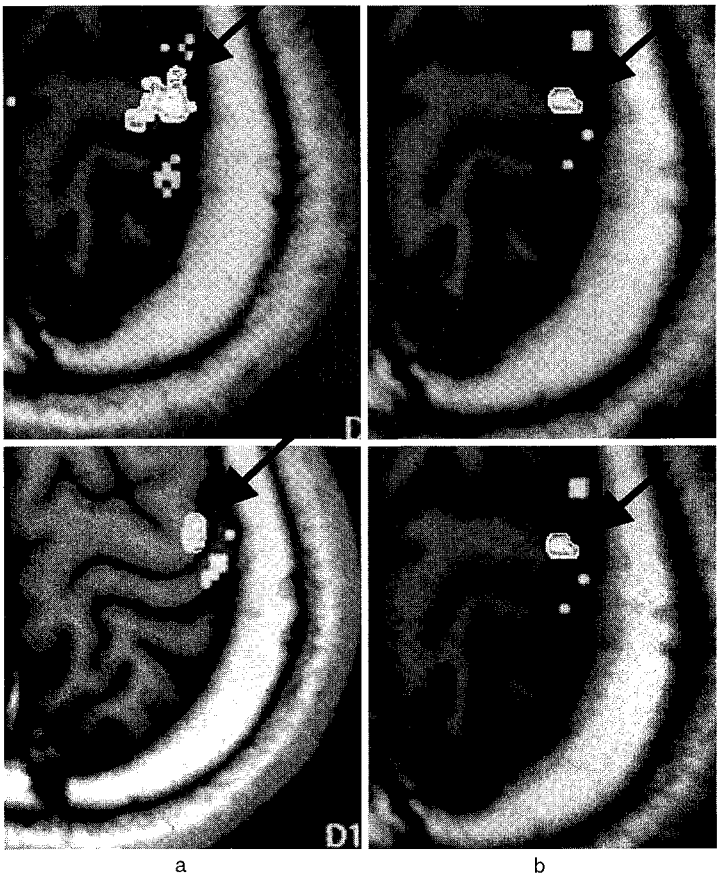

Fig. 6 The activated area during thumb extension after tendon transfer (a) was located more laterally than the activated area during extension of the index to little finger (b).

motor cortex with superior temporal resolution is a promising technique especially for patients as in the present case. Recently, functional MRI has also been used to observe the sensorimotor areas and supplementary motor areas[7) 8)].

Conclusion

Functional mapping of the motor cortex by functional MRI before and after tendon transfer surgery showed that the activation point observed during postoperative index to little finger extension effected by the transferred flexor carpi radialis (originally a flexor of the wrist joint) was identical to the activation point observed during preoperative index to little finger extension effort. This finding shows that the motor areas in the cortex are transferred accompanying transfer of muscles and tendons by tendon transfer surgery.

References

1) Bandettini PA, Jesmanowicz A, Wong EC, et al: Processing strategies for time-course data sets in functional MRI of the human brain. Magan Res Ed, 30: 161-173, 1993.
2) Fox PT, Marcus E: Focal physiological uncoupling of cerebral blood flow and oxidative metabolism. Proc Nat Acad Sci USA, 83: 1140-1144, 1986.

3) Funazaki M, Iwaya T : Functional organizational change of motor cortex following tendon transfer in a cat. J Jpn Soc Surg Hand, 12 : 718-726, 1995 (Japanese).
4) Kawanishi K, Yajima H, Tamai S, et al : The change of functional mapping of the motor cortex after intercostal nerve crossing. J Jpn Soc Surg Hand, 9 : 352-359, 1992 (Japanese).
5) Ogawa S, Lee TM, Nayak AS, et al : Oxygenation-sensitive contrast in magnetic resonance image of rodent brain at high magnetic fields. Magan Res Ed, 14 : 68-78, 1990.
6) Puce A : Comparative assessment of sensorimotor function using functional magnetic resonance imaging and electrophysiological methods. J Clin Neurophysiol, 12 : 450-459, 1995.
7) Toyokura M, Muro I, Komiya T : Activation of sensorimotor cortex and supplementary motor area during bimanual movement : Analysis using functional magnetic resonance imaging. Jpn J Rehabil Ed, 34 : 677-685, 1997.
8) Tsunoda A, Nakajima Y, Sato K, et al : Functional imaging of the sensorimotor cortex using an ultra-fast MR imaging method. Neurology, 48 : 45-51, 1996 (Japanese).
9) Tsunoda A, Nakajima Y, Sato K, et al : Functional MRI using echo planar imaging method : A comparison of signal changes during motor task and sensory stimulation. CI Res, 17 : 381-387, 1995 (Japanese).
10) Ueba Y : Tendon transfer for radial nerve palsy. J Jpn Soc Surg Hand, 2 : 876-883, 1986 (Japanese).

和文抄録

機能MRIによる腱移行例の大脳皮質1次運動野の変化

東京労災病院整形外科

楠 瀬 浩 一

順天堂大学医学部整形外科学教室

岩 瀬 嘉 志・菅 原 忍・猪 飼 隆
黒 澤 尚

麻痺手における腱移行術では，原始反射，共同運動などに抑制化や変化をきたすために，術前に比して円滑な随意運動が招来するものと考えられる．

今回，橈骨神経麻痺に対して腱移行術を行った症例に機能MRI（f-MRI）を用い，術前・後の随意運動時の大脳皮質1次運動野の賦活部位を観察した．

症例・方法：29歳，男性．外傷による橈骨神経（後骨間神経）麻痺．受傷より1年4ヵ月時，腱移行術（橈側手根屈筋を骨間膜を通し総指伸筋に，長掌筋を皮下で長母指伸筋に移行）を行い，腱移行術後4ヵ月で十分な巧緻運動が可能となった．F-MRI撮像：撮像は腱移行術前・後4ヵ月に行った．運動課題は術前：①母指伸展努力，②示指～小指指伸展努力（検者の合図に従い指伸展努力を行う）．術後：①母指伸展，②示指～小指伸展．課題は全て30秒間の安静と30秒間の運動を1クールとし3クールを繰り返した．撮像方法：使用機種は東芝製1.5T，MRI（VISART-EX）でecho planar imaging（EPI）法により撮像した．撮像スライスは前交連と後交連を結ぶ線（AC-PC line）に平行な水平面とし，得られた画像を同スライスのT1強調像に重ねて表示した．

結果：上記の①～③の課題に対して，①術前有意な賦活部位を認めず，術後は明らかな賦活部位を認めた．②術前・後の伸展時では，いずれも皮質運動野に明瞭な賦活部位を認め，その部位は同一の部位と判断できた．③術後の母指の伸展で賦活される皮質運動野の部位は示指～小指の伸展時の賦活部位よりも外側に認められた．

考察・結語：f-MRIは皮質の血流の変化をEPI法を利用してとらえる脳の機能的情報の画像化の1つであり，肋間神経交叉移行術後や腱移行術後の運動野の変化の観察に有望な検査である．

日手会誌（J Jpn Soc Surg Hand），第16巻　第6号　923-925，2000

腕神経叢損傷に対する手指機能再建術の治療成績

広島大学医学部整形外科学教室

杉田直樹・生田義和
石田　治・中増正寿

広島大学医学部保健学科

相場有希子・村上恒二

Restoration of Hand Function After Brachial Plexus Injury

Naoki Sugita, Yoshikazu Ikuta, Osamu Ishida
Masahisa Nakamasu

Department of Orthopaedic Surgery, Hiroshima University School of Medicine

Yukiko Aiba, Tsuneji Murakami

Institute of Health Sciences, Hiroshima University School of Medicine

From 1986 to 1997, we treated 13 post-traumatic brachial plexus injuries with tendon transfer or tenodesis to restore hand functions.

There were 12 male and 1 female patients with an average age of 24 years (range; 7 to 54 years old). The mean post-injury period was 2.3 years (range; 5 months to 5.1 years) and mean postoperative follow-up time was 5.8 years. The types of paralysis were upper type in 8 cases and lower type in 5 cases, respectively. In the upper type, the reconstruction of the wrist extension was performed on 5 cases (4 FDS transfers and 1 free LD graft), finger extension on 7 (5 EDC tenodeses, 1 FCR transfer, 1 side-to-end suture to EIP) and thumb extension-abduction on 3 (all PL transfer and APL tenodesis). In the lower type, the reconstruction of the finger flexion was performed on 2 cases (all ECRL transfer) and thumb opposition on 4 (1 modified Enna's method, 1 PL transfer, 1 side-to-end suture from EPB to FCR, 1 side-to-end suture from EPL to FDS). In the reconstruction of the wrist extension, good results were obtained in only 2 FDS transfers, with a wrist extension to neutral or more. Free LD graft could not extend the wrist. In the reconstruction of the finger extension, only 2 EDC tenodeses obtained good results, with MP joint extension to neutral. FCR transfer and side-to-end suture to EIP could not extend the fingers. In the reconstruction of the thumb extension-abduction, 2 cases obtained the thumb active extension-abduction. In the reconstruction of the finger flexion, all cases obtained good results. In the reconstruction of the thumb opposition, no case could obtain opposition. In the upper type, although the reconstruction of the wrist and finger extension could not obtain sufficient extension function, patients were satisfied with the result that prevented hyper-flexion of the wrist. In the lower type, ECRL was the muscle available for the reconstruction of the finger flexion, but it was difficult to obtain the opposing function of the thumb.

Key words: brachial plexus injury（腕神経叢損傷），restoration of hand function（手指機能再建術），tendon transfer（腱移行術）

Address for reprints: Naoki Sugita, MD, Department of Orthopaedic Surgery, Hiroshima University School of Medicine, 1-2-3 Kasumi, Minami-ku, Hiroshima-shi, Hiroshima 734-8551, Japan.

緒　言

腕神経叢損傷に対する手指機能再建として，上位型では手関節および手指の伸展，母指の伸展外転再建を，下位型では手指の屈曲や母指の対立再建を行ってきた．今回その再建効果について調査したので報告する．

材料および方法

対象は1986年から1997年までの11年間に手指機能再建術を行った13例で，男性12例，女性1例であった．手術時年齢は7～54歳（平均24.3歳）で，麻痺型は上位型8例，下位型5例，受傷側は右9例，左4例であった．受傷から手術までの期間は5ヵ月～5年2ヵ月（平均2年4ヵ月），調査期間は2年～10年3ヵ月（平均5年10ヵ月）であった．

上位型8例では手関節伸展再建を5例，手指伸展再建を7例，母指伸展・外転再建を3例に行い，うち5例は2つ以上の再建術を併用した．下位型5例では手指屈曲再建を2例，母指対立再建を4例，母指屈曲再建を3例，手関節伸展再建を3例，手指伸展再建を3例に行い，全例とも2つ以上の再建術を併用した．またこれら再建術以外に肩関節に対してはmultiple muscle transferを2例，肩関節固定術を1例，肘関節に対しては肋間神経移行術を4例，Steindler変法を3例に行った．

結　果

手関節伸展再建では浅指屈筋腱移行を4例，広背筋移植を1例に行った．浅指屈筋腱移行例で自動伸展可能なものは3例，不可能なものは1例で，広背筋移植例では自動伸展不可能であった．浅指屈筋腱移行例の手関節伸展角度をみると，手関節伸展0°以上を獲得したものは2例のみであった．握力は同じ2例のみが計測可能であり，健側比で48％と9％であった（表1）．

表1　浅指屈筋腱移行（4例）

手関節可動域	握力（健側比）
－25/35°	—
－50/50°	—
65/－15°	48％
45/30°	9

手指伸展再建では総指伸筋腱固定術を5例，橈側手根屈筋腱移行を1例，固有示指伸筋腱との側側縫合術を1例に行った．総指伸筋腱固定例では手関節屈曲時にMP関節0°以上の伸展が得られたものは2例のみであったが，MP関節0°を得られなかった3例も腱固定効果による手指の伸展を認めた（表2）．橈側手根屈筋腱移行例では手指の自動伸展は不可能であったが，移行腱の癒着によると思われる腱固定効果により手指の伸展が可能であった．固有示指伸筋との側側縫合例では手指の伸展は不可能であった．

母指伸展外転再建では，3例に長掌筋腱の長母指伸筋腱への移行と長母指外転筋腱の腱固定を行った．うち2例に母指の自動伸展・外転が得られていた．

手指屈曲再建では長橈側手根伸筋腱移行を2例に行った．いずれも手指の自動屈曲は可能で，手関節の伸展障害を認めなかったが，手指の伸展障害を認めた．

母指対立再建ではEnna変法，長掌筋腱の短母指伸筋腱への移行，短母指伸筋腱の橈側手根屈筋腱への端側縫合，長母指伸筋腱の浅指屈筋腱への端側縫合をそれぞれ1例ずつに行った．調査時に鍵つまみ可能であった症例は3例であったが対立運動可能な症例はなかった（表3）．

考　察

上位型において手指の良好な把持機能を得るために手関節伸展再建を行ったが，十分把持できるほどの手関節伸展が可能であったのは浅指屈筋腱移行を行った2例だけであった．広背筋移植例で十分な手関節伸展が得られなかった原因として，広背筋の遠位が筋肉組織であるため末梢腱への縫着が困難であることや，筋末梢の血行が不良な場合があることなどが考えられた．しかし，全例とも術前には把持する際に手関節の過度の屈曲が認められていたが，術後には改善し，患者の満足度は得られており，手関節伸展再建は有効であると考えられた．

総指伸筋腱固定例では5例中3例に0°以上のMP関

表2　総指伸筋腱固定（5例）

腱固定時	調査時	腱固定効果	
手関節伸筋20°	手関節屈曲25°でMP伸展	0°	良
0°	30°	0°	良
20°	15°	－25°	不良
20°	30°	－30°	不良
屈曲30°	60°	－10°	不良

節伸展が得られなかったが，その原因として固定時の緊張がゆるんだことが考えられた．また，術中に手関節伸展20°から屈曲30°，MP関節伸展0°から20°で腱固定を行っていたが，腱固定時の手関節角度を屈曲30°とした1例は，手指伸展時の手関節屈曲角度は60°と，強く手関節を屈曲しなければならず，腱固定時の手関節の肢位は術後の弛みも考慮に入れ，落合ら[2]の述べているように手関節軽度伸展位，MP関節伸展位が良いと思われた．

母指伸展外転再建では，自動伸展外転可能なものは3例中2例であったが，不可能であった1例も術前の母指内転位は改善していた．再建後は物を把持する際に健側手で母指を他動伸展させる必要がなくなったことで患者の満足度は高く，長掌筋腱移行と長母指外転筋腱固定を併用した再建は有用と思われた．

下位型における手指屈曲再建において再建後に手指の伸展障害が生じていたが，その原因として，長橈側手根伸筋腱が深指屈筋腱に比べ筋力が弱いことや腱滑走距離が約半分しかないこと[1]などがあげられる．握力も健側比で平均20％ではあるが，軽い物の把持や紙袋などを手指に引っかけて持てるなどフック作用としては十分であり，長橈側手根伸筋腱は手指屈曲再建に対する移行腱として有用と思われた．

母指対立再建において対立機能を獲得した症例は1例もなかった．その原因として，力源の筋力が不十分であったことや移行後の弛みなどが考えられ，再建方法を再検討する必要があると思われた．

結　　語

1. 手関節伸展再建における浅指屈筋腱移行では十分な手関節伸展が得られなかったが，物を把持する際の手関節の過度の屈曲は改善され，患者の満足は得られていた．
2. 手指伸展再建における総指伸筋腱固定では腱固定の弛みなどを考慮し，手関節軽度伸展位，MP関節伸展位での固定が望ましいと思われた．
3. 母指の伸展・外転再建では長掌筋腱移行と長母指外転筋腱固定で十分な再建効果が得られた．
4. 下位型に対する手指屈曲再建において，長橈側手根伸筋腱は引っかけ握り機能を獲得し，移行腱として有用であると思われた．
5. 母指対立再建では対立機能獲得が困難で，再建方法を検討する必要があると思われた．

表 3　母指対立再建（4例）

再建法	鍵つまみ	対立運動
Enna変法	可能	不可能
PL→EPB	可能	不可能
EPB→FCR	可能	不可能
EPL→FDS	不可能	不可能

文　　献

1) Bonnard C, Narakas A : Restoration of hand function after brachial plexus injury. Hand Clin. 11 : 647-656, 1995.
2) 落合直之，長野　昭，山本精三　他：C5-8型腕神経叢損傷例における総指伸筋腱固定による手指伸展再建術．日手会誌，10 : 806-809, 1994.

第9回静岡手の外科マイクロサージャリー研究会

日　時：1998年11月14日（土）
会　場：三島プラザホテル（三島市）
幹　事：柳原　泰（順天堂伊豆長岡病院整形外科）

〈症例検討〉

1　19歳　男性　右前腕不全切断

順天堂伊豆長岡病院整形外科　柳　原　　泰

経過：1998年5月11日仕事中，鉄板に穴をあけるドリルに手袋ごと右手を巻き込まれ受傷．

初診時の状態は，Gastilo 3cと考えた．ただちに入院，手術を施行．創状態は良好であり，筋力もわずかに回復しているが，手としての機能はほとんどない．

検討して欲しい問題点：

手の機能の改善．

どの機能をポイントとして治療すればよいのか．

優先順位．

どこまでやるのか．

2　45歳　男性　右長短母指伸筋断裂

順天堂伊豆長岡病院整形外科　川　口　　慶

経過：職業，大工．1998年8月1日グラインダーにて作業中，過って右母指背側を損傷．近医受診後，当院紹介受診．母指IP関節より中枢に約7cmの裂創あり．母指伸展不能．知覚・末梢循環に問題なし．MP関節背側の関節軟骨の部分欠損（＋）．皮切を中枢に延長し，EPL，EPBの断端を確認．EPLは約5cmの欠損であった．一期的腱縫合は不可能と判断し，腱断端にmarking sutureを置き，MP関節包を縫縮し皮膚縫合を行った．

検討して欲しい問題点：

大工という職業事情においてのEPLの再建法．

Tendon graft？　Tendon transfer？　etc.

3　1歳6ヵ月　女児　右母指多指症

聖隷浜松病院手の外科マイクロサージャリーセンター

高　橋　勇　二

経過：1997年4月11日，在胎34週で出生．生下時体重1,390gの低出生体重児．右肺無形成，口輪筋欠損を合併．右母指は，尺側指のほうが大きいが，尺側指はfloatingの状態である．橈側指はCM関節を介し手根部と連続しているようであるが，矮小であり，爪も痕跡程度である．X-P所見は図のとおり．

討論総括：治療方法については，血管造影検査を施行した後，尺側指を橈側指にのせる方法が良いのではとの意見が出された．その後，演者から施行した手術について補足があった．橈側指の橈側に三角皮弁を置くような皮切で，尺側指を橈側指の中手骨の上にのせたと．また，long extensor, long flexorともhypoplasticで，thenar muscleも見当たらなかったとの報告であった．それに対し，母指球筋の再建方法として，Huber法やpronator quadratusを用いる方法などが示唆された．

〈一般演題〉

1　尺側手根伸筋腱腱鞘炎の診断と治療

聖隷浜松病院手の外科マイクロサージャリーセンター
小　泉　雅　裕
斎　藤　英　彦
高　橋　勇　二
大　井　宏　之

目的：症例を調査し疾患の特徴について検討.

対象：1993年1月以降過去5年間に診断，治療された12例．性別は男性3例，女性9例．年齢は17～55歳，平均34歳．罹患側は右側7例，左側5例．利き手7例，非利き手5例．職業は多様で，手を繰り返し使うことのある職業がほとんど．誘因は軽い外傷の既往あり3例．Over use 9例.

方法：①診断の根拠となった臨床所見,②治療方法,③治療成績を調査した.

結果：

1．臨床所見

腱鞘に沿った腫脹圧痛が全例にみられ第1の診断の根拠となっていた．圧痛点としては腱鞘のみでなくその近位にも認められ特徴的な所見であった．疼痛誘発テストでは抵抗を加えた手関節尺背屈が全例に陽性で特徴的であった.

2．治療方法

保存療法，腱鞘内ステロイド注入は8例に施行7例に有効で88％の陽性率で疾患に特徴的．平均1.3回．スプリント固定は7例に行った．固定期間は平均1.7ヵ月.

手術療法，伸筋支帯の近位と遠位に皮切を加え，伸筋支帯は切らずその下にある固有腱鞘の切開のみを行った．術後は2週間のシーネ固定.

3．治療成績

保存的治療12例中2例は手術的治療．その他10例は疼痛の消失得られ，治療期間は2週～4ヵ月（平均1.3ヵ月）．疼痛の再発なし.

手術的治療の成績は2例とも疼痛の消失には3ヵ月以上かかった．術後腱の脱臼なし．治療期間が長くかかる印象があった.

2　外傷による環指伸筋腱皮下断裂の1例

共立湊病院整形外科　戸　部　正　博
伴　野　健　太

パンチなどの直達外力によるMP関節部の外傷として，第5中手骨骨折や，伸筋腱支持機構の断裂による伸筋腱脱臼はよく知られているが，伸筋腱単独損傷の報告は少ない．今回，我々はMP関節部の直達外力を契機として発生した伸筋腱縦断裂損傷を経験したので報告する.

症例は26歳，男性で，金属製の扉を右手で殴って受傷．受傷後2ヵ月間MP関節部に疼痛が持続するため，当科を受診した．初診時，右環指MP関節背側に圧痛を認めた．MP関節に可動域制限は認めなかったが，最大屈曲時に疼痛を認めた．MP関節を屈曲させると総指伸筋腱が尺側に移動するのが観察されたため，右環指伸筋腱脱臼の診断にて，手術を行った．手術所見はsagittal bandや関節包に損傷はみられず，総指伸筋腱のみに縦断裂が認められた．MP関節屈曲時には断裂部が離開し，総指伸筋腱の尺側部分が尺側に移動するのが観察された．術前に脱臼腱としていたものは，実は損傷腱の尺側部分であったことが判明した．伸筋腱の断裂部を新鮮化し縫合，3週間の外固定の後に可動域訓練を開始した．術後3ヵ月の現在，再断裂は認めず，可動域制限もなく，疼痛もない.

治療法は外傷性伸筋腱脱臼では，腱の制動術，新鮮例でのsplint固定などの報告があるが，本症例では断裂部を縫合することで十分良好な結果が得られた.

3　屈筋腱損傷zone 5（Verdan）のリハ経験―最近の症例から―

静岡県立総合病院リハビリテーション科
（作業療法士）山　口　晶
同　整形外科　吉　富　啓　之
増　田　敏　行

25歳，男性．左手掌を切創し，示指-小指屈筋腱・指神経を損傷した．術後3週間経過してからリハ科に依頼された.

その治療経過を提示し，諸先生方のご指導を仰ぎたい.

4　舟状骨骨折手術例の検討―最近の症例から―

静岡県立総合病院整形外科　金　馬　敬　明
西　島　直　城

舟状骨骨折は転位がなければ保存的治療が一般的だが，陳旧例や転位があれば手術をしてきた．手術にはSL角矯正，長軸長補正が主眼となった．手術は単なる内固定や骨移植を要した症例もあるが，それらを検討する.

5　手関節変形治癒に対して矯正骨切り術を行った6例—Kapandji法を中心に—

静岡県立総合病院整形外科　山　川　知　之
西　島　直　城

［目的］高齢者の橈骨遠位端骨折は従来，保存的治療であまり問題なかったが，高いQOLが求められる今日では，変形が強い症例では矯正骨切り術などが必要となってきた．Kapandji法を中心に検討した．

［対象］6例，6関節，平均69.5歳，男性2人，女性4人，骨折型はさまざまだった．

［手術方法］従来のKapandji法に加えて，骨折部をK-wire，またはplateで固定した．

［結果］Volar tilt, radial inclination, ulnar varianceにより解剖学的な矯正度を測定したが，いずれも良好な矯正が得られ，日手会の評価法により平均18点から88点に改善された．

［考察］橈骨遠位端骨折の保存的治療後，正中，尺骨，橈骨神経の障害による痛み，橈骨手根関節，遠位橈尺関節の関節症，変形治癒などが生じた症例が多く報告されている．今回のすべての症例において患者の満足できる結果を得た．高齢者においても解剖学的矯正が必要であると思われた．

6　公務災害認定されたRSD症例

静岡県立総合病院整形外科　吉　富　啓　之
西　島　直　城

Reflex sympathetic dystrophy反射性交感神経性異栄養症は，日常診療でも軽症の場合は見逃されていることが多いと思われるが，時として大変な不具にいたることがある．今回公務災害認定されたRSD症例を経験したので報告する．

症例は33歳，女性で職業は保母である．1992年に園児に右肘部をかまれ，人咬症による蜂巣織炎をきたした．公務災害認定され4ヵ月間治療されていた．その後も右手のしびれ痛みが持続し，頚椎症の診断で牽引を受けていたが症状は進行性であった．1995年4月初診した．右手指，手背に腫脹と色素異常を認め，レントゲンにて右上肢全体に顕著な骨萎縮を認めた．薬理療法，理学療法，作業療法を中心に治療を行った．1995年10月より半日就労，1996年3月には現職への完全復帰が可能となった．この頃本症例のRSDが公務災害として認定された．1997年12月には後遺症なしで治療を終了した．

〈招待講演〉

「尺側手関節痛の病態と治療」

北海道大学保健管理センター教授
三　浪　明　男　先生

第10回静岡手の外科マイクロサージャリー研究会

日　時：1999年3月13日（土）
場　所：アクトシティコングレスセンター（浜松市）
幹　事：河本正昭（浜松労災病院整形外科）

〈症例検討〉

1　21歳　女性　腕神経叢損傷根引き抜き損傷で副神経が高位で損傷した症例

静岡県立総合病院整形外科　山　川　知　之

経過：交通事故にて，根引き抜き損傷全型でかつ副神経が高位で損傷を受けた．これに対し，肋間神経移行術がなされた．

検討して欲しい問題点：

肋間神経移行術がなされたが，その後どのような治療が望めるかご指導を仰ぎたい．

2　51歳　男性　母指球部の挫滅創，第2-3中手骨間部の貫通創

浜松労災病院整形外科　河　本　正　昭

経過：プレス機械により損傷．母指MP関節，母指球部，母指球皮膚が一塊となって剥奪され，第2-3中手骨間を掌背側に貫通し，内在筋，横中手骨間靱帯損傷を伴う開放創を生じた．現在，創は治癒しているが，母指の骨癒合は明らかではない．FPL腱は断裂，母指球筋，内在筋は起始部残存しているが，付着部を含めて遠位部が欠損しており，対立その他の運動は不能，示指，中指は拘縮を生じ内外転は不能，屈伸も不十分．

検討して欲しい問題点：

MP関節を含んだ損傷指骨をそのまま骨接合したが安定性のある母指となるか，母指に対する機能再建，示指，中指の内在筋機能の再建などについて．

3　症例：指尖部切断の3症例

聖隷浜松病院手の外科マイクロサージャリーセンター
大　井　宏　之

経過・問題点：良く遭遇する指尖部切断の3症例を提示し，日頃先生方が行っている方法などを討議していただきたい．また，すべて治療を行った症例であるので，その治療法についても検討していただきたい．

〈一般演題〉

1　RA手関節に対する部分固定術

聖隷浜松病院整形外科　藤　田　　護
斎　藤　英　彦
大　井　宏　之
高　橋　勇　二
小　泉　雅　裕

RA手関節に対して，滑膜切除術とDarrach手術は多くの施設で行われているが，術後に手関節の不安定性が進行することが問題であり，我々は，その防止のために，橈骨・月状骨間固定術を追加している．

対象：5例5手関節，男性2例，女性3例，全例右手関節，手術時平均年齢46.2歳，Larsen分類grade II 2例，III 1例，IV 2例，術後経過観察期間は平均1年6ヵ月である．

検討項目：臨床所見―疼痛，腫脹，可動域，X線所見―不安定性，術後の可動域である．

結果：臨床所見では，術前は全例に中等度～高度の疼痛を認めていたが，術後は全例が消失もしくは軽度へと軽快している．腫脹も全例消失している．可動域は，術前には背掌屈52°，橈尺屈39°，回旋115°であったのが，術後にはそれぞれ47°，27°，168°となった．X線計測では，術前には全例に不安定性を認めていたが，術後には有意に回復している．X線計測上の可動域は背掌屈30°，橈尺屈24°であった．また，尺屈時には月状骨と舟状骨の間隙が広がり，橈屈時には月状骨と三角骨の間隙が広がることも認められた．

まとめ：手関節部分固定術は，術後に可動域の制限を認めるが，疼痛，腫脹が軽快し，また，術後の手関節不安定化の防止も可能であるため，不安定性のある手関節に対して良い適応があるといえる．

2　壊死性筋膜炎による手背部広範囲皮膚壊死とその治療中に発生したMP伸展拘縮に対する術前術後のセラピーについて

聖隷浜松病院作業療法室　小野朋子
奥村修也
水野愛子
萩田邦彦
同　手の外科マイクロサージャリーセンター
斎藤英彦
小泉雅裕
高橋勇二
大井宏之

症例は63歳，女性．手背部に発生した壊死性筋膜炎で，デブリドマン後に生じた広範な皮膚欠損に対し分層植皮を行った．デブリドマンから6日後より運動療法・装具療法などのセラピーを開始した．セラピーにより，徐々に皮膚の柔軟性・伸筋腱のproximalへの滑走が得られ，手指はほぼ完全伸展が行えるようになった．しかし，伸筋腱の癒着を伴うMP伸展拘縮はあまり改善がなく，屈曲角度の推移はplateauとなった．この段階で拘縮解離術は，分層植皮後の皮膚が肥厚してから行うこととした．拘縮解離術術前のセラピーとでは，軟部組織の柔軟化，運動学習，筋力強化を中心に行った．この時点での健側に対する％TAMは，41～67％であった．

植皮から10ヵ月後に，伸筋腱剥離術･背側関節包切開術を施行した．術後は，再癒着の防止・術中に獲得した可動域の維持を目標に，可動域訓練，筋力強化，運動学習，スプリンティングを行った．

術後3ヵ月の健側に対する％TAMは，72～89％と，遊離皮弁でreplacementを行った場合に比べ，条件は悪かったが満足のいく結果が得られた．

分層植皮後に生じた伸筋腱の癒着を伴うMP伸展拘縮に対する治療では，手術までに十分な期間をあけ，術前に皮膚・皮下組織の柔軟化，筋力強化を行い手術の効果を最大限に発揮できる状態となってから手術を行うこと，術後は確実な腱滑走を得て，再拘縮を最小限に防いでいくことが大切であると考える．

3　最近の屈筋腱損傷リハ

静岡県立総合病院リハビリテーション科（OT）
山口　晶
同　整形外科　吉富啓之
西島直城

最近担当した屈筋腱損傷zone IIの治療経過報告をする．当院では術後3週以降OT開始となる．開始時は，ハイアミン浴で手を清潔にし，運動は他動屈曲，MPの動きをある程度制御するmildなBExなど行う．MPを屈曲位保持し，DIP，PIPを自動屈曲させるBExが大切である．術後6～7週には，MPを屈曲位固定したdynamic splintをnight splintとして装着し，PIP屈曲拘縮の除去を始める．輪ゴムの力により，中節骨に対し垂直方向の牽引を行う．

〈症例1〉多数指屈筋腱損傷の25歳の男性で1次縫合術後半年が経過，中指，環指，小指はほぼfull ROMを獲得したが，示指屈曲拘縮は35°残存．

〈症例2〉6歳の女児で，ガラスの破片にて中指，環指の屈筋腱損傷．他院にて1次縫合術後4ヵ月しても，中指環指ともに自動屈曲が得られないため，当院紹介．中指は再断裂，環指は腱癒着であった．中指はFDP端端縫合，環指の腱剥離施行．現在当院での術後2ヵ月経過，癒着剥離した環指はやや屈曲が不十分．中指は自動屈曲は十分だが，PIPに25°の屈曲拘縮が残存．Night splintで矯正中である．

〈症例3〉72歳の男性で電動鋸の刃にて示指の屈筋腱損傷．受傷2日後，1次縫合術施行．術後管理や訓練に対する理解は悪かった．現在術後7週経過，高齢のため，浮腫の管理が最近まで必要であった．TAMはまだ190°である．

屈曲筋腱損傷zone IIの症例に対し，術後3週より段階的な治療を行った．術後6週頃にはPIP屈曲拘縮が残存している症例が多く，これをdynamic splintを含めたserial splintで矯正することが肝要と思われた．

4　前骨間神経麻痺による変形と思われる症例に対する腱移行術

静岡県立総合病院整形外科　吉富啓之

前骨間神経麻痺は上肢の末梢神経障害の1％以下に認められ，長母指屈筋，示指深指屈筋，方形回内筋の麻痺をきたす．今回我々は，発症より2年以上経過した不全型前骨間神経麻痺の症例に対して腱移行を行い，早期の機能獲得と良好な経過を得たので報告する．症例は61歳，男性．2年前より右示指DIP関節の自動

屈曲が不能となった．カメラのシャッターが押せず，仕事に支障をきたしていた．示指はボタンホール変形をきたしていた．回内方形筋の筋力低下もきたしていたことより，不全型前骨間神経麻痺と診断した．

手術は腱移行を行った．環指浅指屈筋腱の中枢を示指深指屈筋に，末梢を小指浅指屈筋に端側縫合した．示指PIP関節は伸展位でC-wire固定をした．術後2週ギプス固定を行い，C-wireは6週で抜去した．術後の経過は良く患者の満足度も高い．同様の文献的報告はないが，陳旧性の前骨間神経麻痺に対しては，腱移行が良い方法であると思われる．

5　Kienböck病初期に対する橈骨短縮術の経験

静岡県立総合病院整形外科　金　馬　敬　明

Kienböck病初期に対する橈骨短縮術の治験例を報告した．症例は25歳，男性，金属加工業，右利き．1996年12月より右手関節痛を訴え，1997年7月3日初診．初診時，掌背屈とも20°と可動域制限があり，X線上月状骨に骨透亮像，断層撮影でも月状骨壊死像を認め，3 mmマイナスバリアントであった．Kienböck病，Lichtman分類II型と診断し，1997年7月22日右橈骨短縮術を施行した．手術は橈骨をZ型に骨切りし4 mm短縮の後，プレート固定した．術後4週のギプス固定，3ヵ月ブレース装着した．1999年1月抜釘術後，現在掌背屈とも70°と可動域制限軽快し，疼痛なく日常生活と仕事に復帰している．Kienböck病の治療法において，橈骨短縮骨切り術の適応としてはLichtman分類I，II，III Aおよびマイナスまたはゼロバリアントに有効とされている．術後の成績を左右する因子として，年齢は若いほど良く，stageが進行するほど悪化する．短縮はマイナスバリアントの分，もしくは4 mmを限度としており，術後経過としてulnocalpal abutment，遠位橈尺関節障害に注意していく必要がある．

6　広背筋皮弁を反対体側へ移行した症例

静岡県立総合病院整形外科　川　戸　明　広
西　島　直　城

広背筋皮弁で反対側の胸郭や頚部腫瘍後の難治性潰瘍の治療をした．マイクロ技術なしで有茎移行できる．最近の症例を提示する．

〈招待講演〉

「末梢神経損傷・障害の診断・治療」

大阪市立大学医学部整形外科学教室教授
山　野　慶　樹　先生

第5回神奈川手・肘の外科研究会

日　時：1999年10月9日（土）
会　場：横浜シンポジア（横浜市）
会　長：笹　益雄（聖マリアンナ医科大学横浜市西部病院整形外科）

1　弾発指の治療経験

北里大学病院整形外科　藤田　護
新田浩史
泉　敏弘
糸満盛憲
北里大学東病院整形外科　小林明正
二見俊郎

当科で1994年4月～1999年7月までに加療した弾発指症例220例（男性50例，女性170例）292指について検討した．

初診時年齢は平均57.1歳，経過観察期間は平均4.3ヵ月であった．40～60歳代で全体の85％を占め，特に50歳代では，49％と全体の約半数を占めていた．罹患側は男性，女性ともに右手に好発していた．罹患指は母指，中指，環指の順に多く，母指は142指で全体の49％を占めていた．

保存的治療までで治療が終了しているものが102指で，外用薬の使用，ステロイドの腱鞘内注射2回で93％が治療を終了していた．

また，観血的治療を190指に行っているが，それらの受診から手術までの期間は，平均3.5ヵ月であった．術後合併症として母指橈側指神経断裂を1例，弾発現象と伸展制限残存を1例，創感染を1例経験した．

2　慢性関節リウマチによる伸筋腱皮下断裂に対する治療成績

横浜南共済病院整形外科　鈴木　俊
藤井英世
蜂谷将史
大成克弘
近藤総一
大久保俊彦
竹口英文
瀬崎壮一
三枝　超
山田光高
堤　葵実
上打田内　雅敏
山田勝久

慢性関節リウマチ（RA）による手関節障害に合併した伸筋腱皮下断裂，6例6手に腱修復術を施行した．

1手は1次的に腱縫合できたが，5手では自家腱移植を施行した．

術前後のADLをMHAQに基づき調査．4手で改善，2手で不変，悪化例はなかった．

RAでは滑膜炎により脆弱化している伸筋腱が，尺骨頭の亜脱臼による物理的ストレスのために皮下断裂すると考えられ，腱修復には再断裂防止および疼痛軽減のために十分な滑膜切除，尺骨頭短縮の併用が必須である．

また，皮下断裂を起こす腱は滑膜炎のために変性の強いことが多く，1次縫合だけの手術は困難である．

手関節は回内外が保たれていればADL障害は少ないため，尺骨頭切除術は機能的に有効な方法と考えられる．

術後手関節痛の軽減，およびADLの向上が得られ，おおむね患者の満足度は高い．

3　若年者に発生したKienböck病の治療経験

北里大学東病院整形外科　小林明正
二見俊郎
遠藤太刀男
中澤俊之
片野素昭

今回我々は，20歳以下の若年者に発生したKienböck病例を経験したので報告した．

症例は女性4例で初診時平均年齢は17歳（13～20歳）で，右3例，左1例であった．職業は，学生2例，会社事務1例，主婦1例であった．

主訴はいずれも手関節痛で，X線像はLichtman分類stage III a，III bが各2例ずつであった．平均観察期間は16ヵ月（5～24ヵ月）であった．治療は，装具による保存療法を1例に，scaphotrapezio-trapezoid関節の固定を2例，1例にはKirschner鋼線による1次的な仮固定を行った．この結果，手関節痛はいずれも軽減したが，X線像では明らかな改善は認めていない．

4　肘関節滑膜性軟骨腫症の1例

済生会神奈川県病院整形外科　岩波明生
山中一良
佐々木孝
野本聡
吉田英彰
河野克己
吉野匠
栩木弘和
船山敦

症例：31歳，男性．主訴は右肘関節痛．1年前より右肘関節痛を自覚，次第に持続的となり，当院初診．初診時現症では右肘関節後方を中心に腫脹と運動時痛がみられた．可動域は伸展－17°，屈曲110°，回内外制限はなかった．関節穿刺で無色透明の粘稠な液がみられた．採血データに異常はなかった．単純X線像では，腕橈関節の開大と，肘頭関節面軟骨下骨の透亮像がみられた．MRIで関節腔の拡大とT1中信号・T2高信号の微細な不均一像が認められたため，骨軟骨腫症を疑い手術を行った．摘出した遊離体は径が3～5 mmを中心とし，1,267個を数えた．滑膜の増殖はなかった．組織学的には，遊離体は軟骨細胞成分の豊富な軟骨組織で，滑膜内に軟骨所見はなかった．以上の所見より滑膜性軟骨腫症Milgram phase 3と診断した．術後経過は良好である．

考察：滑膜性骨軟骨腫症で遊離体が軟骨組織のみの，いわゆる滑膜性軟骨腫症として肘関節に1,267個もの遊離体を認めた例は珍しい．その診断には，MRI検査が有用である．

5　悪性腫瘍を疑わせた母指骨膜性軟骨腫の1例

東海大学医学部整形外科学教室　新福栄治
李　焔爛
岡　義範

右母指基節骨に発生した骨膜性軟骨腫の1例を経験したので報告する．52歳，男性．10年前より右母指の腫瘤を自覚，その後徐々に腫瘤の増大を認め加療目的にて入院となった．入院時所見は右母指に約3 cm大の弾性硬の腫瘤を認め，単純レントゲン像で同部に石灰化を認めた．画像所見で髄内への浸潤を疑わせる所見を認めた．生検を兼ねて腫瘍摘出術を施行した．組織学的所見から骨膜性軟骨腫と診断した．

考察：骨膜性軟骨腫は1972年から1995年の全国骨腫瘍患者登録一覧では原発性骨腫瘍の0.7％で，指骨発生が多く30歳未満に好発する．本症例では比較的高齢であり，髄内の浸潤を疑わせる所見を認め，術前に悪性腫瘍を十分念頭に置く必要があった．本腫瘍は病理組織学的所見から低悪性度軟骨肉腫との鑑別が問題になるが，臨床経過，画像所見および病理組織学的所見の総合的な評価が必要である．

6　母指CM関節内に認められた線維性索状物の1例

北里大学東病院整形外科　原　洋
小林明正
向井田智之
北爪伸仁
二見俊郎

母指CM関節内に線維性索状物を認めた症例を経験したので，若干の考察を加えて報告した．

症例は12歳，男児．1997年頃より右手母指球部に腫脹および疼痛が出現してきた．近医にて，X線検査，MRI，骨シンチなどの検査で特に異常を認めないため経過観察されていた．しかし，症状が持続するため，1998年当科に紹介受診となった．明らかな外傷歴は不明であるが，約5年間にわたりほぼ毎日ヨーヨーやファミコンをしていたとのことである．

初診時右手母指球部に腫脹および疼痛を認めたが，発赤，熱感は認めなかった．血液検査でも炎症所見は

認めなかった．1999年3月手術を施行した．術中，腫脹した関節包内部に白色で長さ約3 cmのミミズ状の索状の線維性組織を認めた．病理所組織所見では，索状物は反応性線維性に増生した滑膜で，その内部には炎症細胞浸潤や軟骨細胞は認めなかった．摘出後は腫脹，疼痛は消失している．

7　スポーツによる屈筋腱皮下断裂の治療経験

聖マリアンナ医科大学東横病院整形外科
新井　猛
木村　元
諸見里　浩
増田敏光
村瀬鎮人
杉原俊弘

目的：スポーツ中に発症した屈筋腱皮下断裂を経験したので報告する．

症例：症例は男性1例，女性1例の2例で，受傷時年齢は男性が37歳，女性49歳であった．罹患指はいずれも環指であった．受傷原因はラグビー中に相手選手のジャージを強くつかんだ際の発症と，バスケットボール中にボールが当たっての受傷であった．主訴はいずれも疼痛とDIP関節の屈曲障害であった．受傷から手術までの期間は6日と3日であった．

結果：術中所見では2例とも深指屈筋腱の末節骨付着部での断裂を認めた．腱前進法を施行した．日手会腱損傷機能評価法ではいずれも可であった．

考察：スポーツによる屈筋腱断裂の報告では，罹患指のほとんどは環指であった．受傷機転はラグビー中に相手選手のジャージを強くつかんだ際に発症するいわゆるjersey finger injuryであった．女性例はバスケットボールが環指に当たりDIP関節の過伸展を強制され受傷していた．

8　環指末節骨裂離骨折の1例

寒川病院整形外科　池田秀一
東海大学附属大磯病院整形外科　池田全良
小林由香
岡　義範

目的：まれな関節外の末節骨骨幹部の深指屈筋腱付着部裂離骨折を経験したので報告した．

症例：59歳，男性．

主訴：右環指痛および屈曲障害．

現病歴：1999年6月27日転倒しそうになった際，隣人の服をつかんでぶらさがる格好になり受傷．翌日他院受診し，7月17日当院紹介受診．初診時，右環指中節部掌側に腫脹と圧痛がありDIP関節屈曲不能．X線像では，中節骨掌側に11×6 mm大の裂離骨片を認めた．

手術所見：7月19日手術施行した．骨片は深指屈筋腱を付着したまま裂離され，A4 pulleyを損傷しC2 pulleyに引っ掛かっていた．また，骨折は関節外骨折であった．骨片をfragment fixation screwにて固定した．

深指屈筋腱付着部裂離骨折は，本邦での報告例は10例と比較的まれな外傷であるが，関節内の骨折がほとんどであり関節外での報告例となると，3例のみである．

9　末節骨骨幹部骨折を合併した深指屈筋腱皮下断裂の1例

聖マリアンナ医科大学整形外科学教室
笹尾三郎
清水弘之
仁木久照
楢崎和人
畑　昌輝
別府諸兄
青木治人

今回我々は比較的まれな外傷である，末節骨骨幹部骨折を合併した深指屈筋腱皮下断裂（Leddy分類Type III）の1例を経験し，観血的に治療する機会を得たので若干の文献的考察を加え報告する．

症例：19歳，男性．野球の練習中，右環指をベルトに引っ掛けた状態で引っぱりブチッと音がしたことを自覚した直後，指尖部をボールに当て受傷した．受傷後3日目に手術を施行し，術後10ヵ月の現在，健側と同様の可動域を得ており，ADL上問題なく経過良好である．手術はmini screwでの固定が困難であったため，K-wireを用いて横骨折を固定し，裂離骨片を軟鋼線にてpull-out-wire固定し，その後，横骨折を止めたK-wireをさらに進めてDIPを屈曲位に固定した．受傷機転に関しては，末節骨骨折を合併した深指屈筋腱皮下断裂の過去2例の報告例のいずれもが急激な過伸展外力により同時期に生じており，別々の外力を受けて発生した自験例はまれであると思われた．

10　吸収性骨接合ピンを髄内釘として用いた手指骨骨折の治療経験

日本医科大学整形外科学教室　青木孝文
白井康正
澤泉卓哉
南野光彦
河路秀巳

手指長管骨の骨折治療に対し，吸収性骨折合材を髄内釘として使用した症例について報告した．症例は21歳，女性（症例1）と16歳，男性（症例2）．症例1は労災事故で右手を受傷．示指と中指の掌側開放創と，中指基節骨の頚部（rotational suprachondyler型）と体部の2重骨折，示指基節骨体部の斜骨折合併例である．中指は透視下で徒手整復し，PIP関節から直径2mmのポリL乳酸性吸収性骨接合ピン（PLLAピン）を髄内釘として刺入固定した．示指はKirschner鋼線で固定した．症例2は右第5中手骨頚部骨折で，掌側40°の屈曲変形があり，徒手整復後MP関節からPLLAピンを刺入固定した．症例1は術後8週で，症例2は6週で骨癒合が得られた．術後ROMは，症例1が掌側線状瘢痕のため伸展が軽度不良以外は良好である．短期成績ながらPLLAピンを髄内釘として利用するのは有用な手技と考えられる．

11　掌屈型橈骨遠位端骨折に舟状骨骨折を伴った1例

済生会神奈川県病院整形外科　栩木弘和
佐々木孝
山中一良
野本聡
吉田英彰
河野克己
吉野匠
船山敦
岩波明生

症例：23歳，男性．1999年7月20日バイク走行中に受傷．初診時左手背側に擦過傷を認めたが掌側にはなく，単純X線で掌側Barton骨折，尺骨茎状突起骨折，舟状骨骨折Herbert分類type B2を認めた．7月23日観血的整復固定術を施行した（橈骨遠位端骨折にsymmetry plate，舟状骨骨折にHerbert screw固定）．術後11週の現在，両骨ともに骨癒合は得られている．橈骨遠位端骨折と舟状骨骨折の合併は0.5～4.0％ときわめてまれというほどではない．受傷原因は過去に比較的多くみられた交通事故であった．通常舟状骨骨折は手関節背屈位で手をつくことで発生し，その際橈骨は背屈転位を示すことが多い．本症では掌屈転位を示したことや左手背側に擦過傷を認めたこと，事故直前にアクセルをふかす手関節背屈位をとる状況は考えにくいことから近年散見されるパンチ動作での舟状骨骨折と同様の受傷機転で発生したと思われた．

12　保存的に加療した母指外傷性CM関節脱臼の1例

聖マリアンナ医科大学横浜市西部病院整形外科
仲野靖司
笹益雄
早船佳文
石井庄次
城所宏次
系重毅
松浦留美子
阿久津亜紀
田口英
宮本哲
山崎誠

保存的加療にて良好な経過を得た母指CM関節脱臼の1例を経験したので報告する．

【症例】67歳，男性．主訴；右母指痛．

【現病歴】1999年5月6日屋根から転落し受傷．即日近医受診，徒手整復後thumb spica cast固定を受け受傷後15日の5月21日当科紹介受診となった．

【経過】初診時の整復位は良好であったため引き続きthumb spica cast固定を計6週間施行した．受傷後5ヵ月の現在，CM関節に疼痛はなく，軽度背屈制限を認めるが，握力右26 kg，左24 kgと良好である．単純X線像でも整復位は良好で不安定性は認めない．

母指CM関節脱臼は徒手整復は容易であるが，整復位の保持が困難なことが多い．そのため当科では不安定性を認めるものには経皮的ピンニングを第1選択としている．この症例では受傷後2週間経過しており，不安定性は不明であったが，単純X線像で整復位良好であったため保存的治療を選択した．

13　掌側板付着部裂離骨片が整復障害となったPIP関節脱臼の1例

川崎市立川崎病院整形外科　菊地淑人
谷野善彦
谷島　浩
西澤　隆
野村栄貴
木原未知也
堀内行雄

症例：20歳，男性．バレーボール試合中ブロックで右環指の過伸展を強制され受傷した．変形があり自分で牽引し整復を試みた．変形は矯正されたが，疼痛・可動域制限が残った．X線で関節内に小骨片と思われる陰影を認め，これによる整復不良と判断し，手術を施行した．掌側板の付着する小骨片が基節骨頭にはりつき，整復障害となっていた．陥頓した骨片を掌側へ押し出すことで整復され，PIP関節の可動域も良好となった．

PIP関節背側脱臼整復不能例として掌側板，屈筋腱，関節軟骨などが原因として報告されている．本症例では過伸展により掌側板が中節骨付着部で裂離骨折を起こし，背側に脱臼したが，骨片と副靱帯の複合体が基節骨頭を包み込むようにはまりこみ，患指を牽引して整復した際に押し出されずに残ったために整復障害となったと考えられた．

〈特別講演〉

座長　聖マリアンナ医科大学
別府諸兄

「Radiolunate Fusion with Excision of the Scaphoid and Triquetrum for Radiocarpal Arthrosis」

West Virginia University, Associate Professor
Jaiyoung Ryu, M.D.

〈日本整形外科学会教育研修講演〉

座長　聖マリアンナ医科大学横浜市西部病院
笹　益雄

「肘関節拘縮の原因と治療」

大阪医科大学整形外科学教室教授
阿部宗昭先生

日本手の外科学会
平成11年度　第1回理事会議事録

日　時：平成11年8月7日（土）11：30～17：30
場　所：名古屋市／ホテルキャッスルプラザ3F　福の間

出席者：（理 事 長）玉井　　進
（副理事長）生田　義和
（理　　事）阿部　宗昭，荻野　利彦，長野　　昭，中村　蓼吾，平澤　泰介，藤澤　幸三，藤巻　悦夫，二見　俊郎，別府　諸兄，山野　慶樹，吉津　孝衛
（監　　事）上羽　康夫
（顧　　問）矢部　　裕，山内　裕雄
（事 務 局）加藤　久視，岡田　富貴，三浦　裕子
欠席者：（監　　事）茨木　邦夫

議事録署名人：中村　蓼吾，山野　慶樹

玉井理事長が議長となり，理事，監事，顧問の出席を確認し開会した．
議事に先立ち，7月9日午前8時9分にご逝去された中野謙吾先生に黙祷をささげた．
議長が，議事録署名人に中村蓼吾，山野慶樹両理事を指名，選任した．

議　事

1. 第42回日手会第3回役員会議事録の確認
標記の議事録を一部修正のうえ，確認した．

2. 第42回日手会評議員会議事録の確認
標記の議事録を一部修正のうえ，確認した．

3. 第42回日手会総会議事録の確認
標記の議事録を確認した．

4. 平成11年度臨時理事会議事録の確認
標記の議事録を確認した．

5. 平成11年度日手会 役員・各種委員会委員の紹介
玉井理事長から平成11年度役員，各種委員会委員の紹介があった．

6. 平成11年度日手会 名誉会員・特別会員・Corresponding Member
玉井理事長から名誉会員（32名；うち外国人10名），特別会員（52名），Corresponding Member（19名）の紹介があった．

7. 平成11年度日手会 評議員
玉井理事長から評議員（新評議員9名を加え134名）の紹介があった．

8. 第43回日手会学術集会 予定および準備進行状況
平澤理事（会長）から下記の報告があった．
会期：平成12年（2000年）5月11日（木）学術集会・通常総会
12日（金）学術集会
13日（土）教育研修会
会場：国立京都国際会館　　京都市左京区宝ヶ池　TEL：075-705-1234　FAX：075-705-1100

主なプログラム

シンポジム，主題，パネルディスカッション：

1. 手の外科の治療の進歩と問題点，2. 手の関節鏡，3. RSDの病因と治療，4. 上肢の骨延長術，5. 手の人工関節，6. Dupuytren拘縮に関する治療

招待講演：1. William P Cooney（Orthopaedic Surgery, Mayo Clinic, USA）

2. Ann Nachemson（Hand Surgery, Gothenburg University, Sweden）

3. Ulrich Lanz（Chefarzt, Klinik fur Handchirurgie, Germany）

ディベート：4題（予定）

モーニングセミナー，ランチョンセミナー

一般演題：口演，展示，ビデオ

演題募集　第一次締切：平成11年10月15日（金）

第二次締切：平成11年11月15日（月）

なお，5月11日（木）に第12回ハンドセラピィ学会，5月12日（金）に第38回先天異常懇話会，第23回末梢神経を語る会を開催予定との報告があった．

9. 第44回日手会学術集会 準備進行状況

山野理事（次期会長）から，平成13年5月10日（木）～12日（土），大阪国際会議場にて開催予定との報告があった．

10. 第45回日手会学術集会 準備進行状況

吉津理事（次々期会長）から，会期：平成14年4月11日（木）～13日（土），新潟芸術文化会館にて開催予定との報告があった．日本整形外科学会定款改訂に伴い「会計年度が4月1日に始まり，翌年の3月末日に終わる」となったため，4月に日整会学術集会の開催が不可能となった．この年は，第75回日本整形外科学会学術集会が5月に開催されることに加えて，FIFA World Cup Soccerが5～6月に開催されるため，例年5月に行っていた日手会学術集会を4月に開催せざるをえないとの報告があり，理事会はこれを承認した．

11. 事務局移転に伴う庶務報告

事務局から，去る7月13日に玉井理事長と正式に契約を交わした旨の報告があった．次いで，第42回日手会総会以降，本日現在までの事務局作業内容について，九州大学からの引継を含めて説明があった．また，今後の事務局経費の支出については，副理事長が確認することとなった．また，日手会として公認会計士の監査を受けることとなった．

12. 各種委員会報告ならびに提案審議事項

1）教育研修委員会

二見担当理事から平成11年度の活動計画および予算案について報告があった．

①第5回秋期研修会について

平成11年9月4日（土），5日（日），昭和大学で開催予定であるとの報告があった．

②第6回春期研修会について

平成12年5月13日（土），京都国際会議場メインホールで開催予定で，内容は検討中であるとの報告があった．

③第6回秋期研修会について

理事会に対して会長の決定について要請があり，本日審議・決定することとした．

④日手会教育研修ビデオについて

昨年製作した3巻のビデオについては，第42回日手会学術集会期間中に藤巻会長の協力を得て，上映した旨の報告があった．今後は事務局で管理し，会員に貸出し（送料実費負担）を行いたい旨の要請があり，理事会はこれを承認した．なお，広報については日手会ニュースを通じて行うこととし，教育研修

委員会と広報委員会で検討することとした．なお，今後は年間5本のビデオを作成していく旨の報告があった．また，このビデオ作成について会員からの提供について要請があった．理事会はこのビデオの版権について教育研修委員会に検討を指示した．

⑤手の外科研修施設の公告について

手の外科の研修を行っている施設，研修内容等の情報を日手会ニュースに掲載することとした．

2）編集委員会

吉津担当理事より平成11年度の活動計画および予算案について報告があった．

①投稿規定の見直しについて

今回初めて，新投稿規定による論文の投稿を受付けたが，その結果いくつかの問題点があり，再度見直しを行った改訂投稿規定（案）が提出された．主な変更点は下記の通りである．

ア）現規定ではあいまいであったが，学術集会発表論文，自由投稿論文のいずれもが投稿論文であることを明記した．

イ）現規定では，フロッピーディスクを添付することが望ましいとあったが，投稿状況をみると全員がワープロで作成しているため，フロッピーディスクの提出を条件とした．

ウ）引用文献の記載方法について，現在臨床系雑誌の多くが取り入れているバンクーバー方式（著者名等のピリオド，カンマの省略）を採用することとした．

エ）英文校閲については，原稿提出の際の条件とはしないが，査読委員が必要と認めた場合には，著者の実費負担により，事務局から専門家に依頼することとした．

オ）学術集会発表論文の提出期限については，当面学術集会終了後3週間以内ということが確認された．

カ）著者校正の期限および校正の内容を明らかにした．

理事会は審議の結果，上記事項を承認した．また，投稿規定については，編集委員会で作成された変更（案）について，理事会の承認をもって有効とすることを確認した．

②他誌への再投稿について

上記，投稿規定の条文に関連して，日手会誌へ投稿された論文を，他誌（特に海外）に投稿する際の問題点が指摘された．審議の結果，1）バンクーバー規定に基づき，積極的に日手会誌および海外雑誌に投稿するよう日手会としての指針を明らかにすること，2）著作権の問題を明らかにすることを編集委員会に指示した．

③論文の査読について

学術集会発表論文は，プログラム委員会での査読を経ているが，抄録での査読では十分に吟味できない可能性もあり，自由投稿論文と同様な審査基準で査読を行うことが報告され，理事会はこれを承認した．

3）機能評価委員会

中村担当理事から平成11年度の活動計画および予算案について報告があった．平成10年4月に出版された機能評価表（第3版）の内容を見直しし，今後より多くの疾患・障害の評価基準の確立をはかりたい旨が報告された．また，治療後の総合評価（患者および医師）の確立をはかり，できれば小冊子を作成したいとの説明があった．このほか痛みの程度の評価面でVisual Analog ScaleやFace Scaleの評価の導入，DisabilityとImpairmentを明確にするための検討をはかりたいとの報告があった．また，各施設，特にハンドセラピストへアンケートを行う旨の報告があった．

4）用語委員会

阿部担当理事から平成11年度の活動計画および予算案について報告があった．今年度も引き続き現用語集の見直しを行う予定との報告があった．これに対し，生田副理事長より，今後は用語委員会での検討の経緯をfoot noteとして用語集に掲載してほしいとの要請があった．

5) 国際委員会

別府担当理事から平成11年度の活動計画および予算案について報告があった.

①Honorary MemberおよびCorresponding Memberに関する内規の英訳について

Honorary MemberおよびCorresponding Memberに関する内規の改訂に伴い，新しく英訳されたBylawsが提出され，理事会はこれを一部修正のうえ，承認した.

②ASSH Traveling Fellowshipについて

JSSHとASSHとのTraveling FellowshipはExchangeという形態にとらわれず，JSSHから派遣するFellowおよびASSHから受け入れるFellowに対する処遇について一定の要項を定めた旨が報告された.このうち，JSSHのFellowの派遣については理事会はこれを承認した．一方，ASSHからのFellowの受け入れについては，国際委員会で再検討するよう指示した.

③香港手の外科学会とのAmbassadorship Programについて

香港手の外科学会から相互の学術集会に参加しあうExchange Ambassadorship Programを実施したいとの申入れがあった旨が報告された．審議の結果，まず1度トライアルとして香港側からは第43回日手会学術集会期間中に学会参加を主に受け入れること，また，日本側のFellowには旅費およびRegistration Feeを補助することを承認した．次年度以降は，結果をみて検討することとした.

④日米合同手の外科会議の準備および進行状況について

標記の件，募金状況および演題応募状況についての報告があった.

国際手の外科連合代表者会議

山内顧問（IFSSH会長）より9月3日，4日にボストンで行われる理事会および代表者会議に出席予定との報告があった．Musician Hand委員会が新設され，横浜市大 酒井先生がメンバーとして加わっているとの報告があった．また，2001年はイスタンブール，2004年はハンガリーで開催され，2007年はイギリス，アメリカ，香港，韓国，オーストラリアが立候補しているとの報告があった.

6) 広報委員会

藤澤担当理事より平成11年度の活動計画および予算案について報告があった.

①日手会ニュースについては13号，14号の発行を準備中であるとの報告があった.

②手の外科パンフレットについては，現在4テーマについて印刷準備中との報告があった.

③インターネットについて，現在までの経過および今後の作業内容（演題募集・ホームページ・学会事務連絡）について報告があった．事務局よりインターネットプロバイダー・経費につきグレードをどこまでにするかにより経費が変わることの説明があり，審議の結果，できるところから取りかかり，まず一般の市民を対象としたPR（特に手の外科医の紹介）を行い，将来的に各種の機能を展開していくということを承認した．また，委員会担当者はしばらく任に留まることが望ましいとした.

7) 社会保険等委員会

長野担当理事から平成11年度の活動計画および予算案について報告があった．来年3月の社会保険診療報酬の大幅な見直しに向けて，新設，改正各々の項目につき検討し，日整会とも整合をはかったうえで，外保連および厚生省への要望書の提出準備をすすめている旨の報告があった．また第43回学術集会時に社会保険に関するランチョンセミナーの開催につき要望があった．なお，会員の関心度を確認する意味を含めて，評議員にアンケートを行う予定であるとの報告があった.

8) 先天異常委員会

荻野担当理事から平成11年度第1回委員会の結果をもとに平成11年度の活動計画および予算案について報告があった．第38回先天異常懇話会は第43回日手会学術集会のランチョンセミナーとして，多田浩一先生に裂手症をテーマに開催していただく旨の要望があった．また先天異常患者登録を今後も継続していく旨が報告された.

9）定款等検討委員会

藤澤担当理事から第8回定款等検討委員会の結果をもとに，平成11年度の活動計画および予算案について報告があった．役員選出の選挙制度・告示につき検討した旨の報告があった．

13. 第5回春期教育研修会アンケート結果

藤巻理事（前会長）からアンケート結果が報告され，確認された．

14. 日本手の外科学会 会員の動向

玉井理事長の要請により事務局から報告があった．平成10年度の退会者（自然退会者86名，自主退会者162名）についての退会理由を生年月日，入会日等を基準に調査した．過去のデータが削除されていることもあり，退会理由の傾向は特につかめなかった．今後，退会者には退会理由を記載してもらうような用紙を事務局にて作成することとなった．

審議事項

1. 新入会員の承認

91名の入会希望者リストが紹介され，新入会員として承認された．

2. 記念誌の作成について

玉井理事長から記念誌作成の主旨について説明があり，形式および担当について討議した．その結果，日手会誌の増刊として作成すること，窓口としては編集委員会が，山内顧問にアドバイザーをお願いして作業をすすめることを決定した．完成目標はほぼ1年後として，次回の理事会で骨子を報告することが確認された．

3. 各種委員会 事業計画・予算について

各委員会から提出された予算案につき検討した．昨年に比し2倍の予算となっており，玉井理事長から各委員会に対し，できるだけ倹約するよう要請があった．また会計担当として副理事長が吟味することとした．

4. 役員選出選挙の手順について

定款等検討委員会の藤澤担当理事から，選挙の具体的な手順および告示内容・書式につき，資料に基づいて説明があった．審議の結果，原案通り決定した．

5. 第6回秋期研修会会長の選出について

生田義和先生が選出された．会期は平成12年9月2日（土）・3日（日）を決定した．

6. Hand Surgery（APFSSH）の扱いについて

別府理事から，APFSSHのOfficial JournalのHand Surgeryについて次の通り報告があった．シンガポールでのAPFSSHの際のBusiness Meetingにおいて，本雑誌のEditor in ChiefであるDr. Chowから各国，特に会員の多いオーストラリアおよび日本に本雑誌の購入をサポートするよう要請があった．それをうけ，日手会の評議員および会員に購読希望の問い合わせを送った．その回答結果および日本形成外科学会の実情についての報告があった．そのうえで，本件に対する対応と本雑誌を日手会のOfficial Journalとして扱うことの是非について討議した．その結果，理事会としては，Hand Surgeryを日手会のOfficial Journalとするべく協力する方向であることを確認した．また，APFSSHの実情，Hand Surgeryの発行・運営状態，Publication Feeおよび経済的リスク，Impact Factor等の調査を国際委員会に指示し，その調査の結果をもとに再検討することとした．

7. 慶弔，葬祭の対応について

前事務局（九州大学）からの申し送り事項を確認した．また，生花・葬儀参加などの決定は理事長が副理事長と協議して行うことを確認した．

8. 理事長費について

理事長の必要経費を理事長費として100,000円支給することとした．.

9. 日本医学会への加盟申請について

藤澤理事ならびに上羽監事から，以前の日本医学会加入への取り組みにつき説明があった後，討議した結果，

独自の英文機関誌等の条件を整えたうえで再度取り組むこととし，具体的な方法については改めて検討することとした．

10. その他

1) APFSSHのロゴマークについて

標記の件，玉井理事長がロゴマークの見本を提示し，理事会の意見を求めた．

2)「骨と関節の10年—筋骨格系疾患の予防と治療について—」への取り組みについて

生田副理事長から，スウェーデンから提唱された標記の件につき説明があり，日手会としての加盟および取り組みについて，次回理事会で審議することとした．

3) 日本骨粗鬆症学会との骨折に関する協同調査について

藤巻理事から，日本骨粗鬆症学会から，日本整形外科学会骨粗鬆症委員会を通じ，日本骨粗鬆症学会の事業の一つである骨折に関する調査のうち，橈骨遠位端骨折について日本手の外科学会に対し，非公式ながら協同調査の申入れがあった旨報告があった．

4) 九州大学への感謝状について

かねて作成中であった九州大学への感謝状が完成し，供覧された．なお，本感謝状は玉井理事長が九州大学へ持参の予定であるとの報告があった．

11. 次回理事会開催日時および開催地について

次回理事会は，平成12年1月8日（土）奈良市において開催することとした．

以上をもって，平成11年度第1回理事会の議事日程をすべて終わり，議長が午後5時30分閉会を宣した．この議事録は定款第34条の規定により理事長が作成し，議長および議事録署名人が署名，押印する．

平成11年8月7日

議長（理事長）玉井　進 ㊞
議事録署名人
理事 山野慶樹 ㊞
理事 中村蓼吾 ㊞

日本手の外科学会
平成11年度　第2回理事会議事録

日　時：平成12年1月8日（土）11：30～19：00
場　所：奈良市／奈良ホテル　地下1F　若草の間

出席者：（理 事 長）玉井　　進
（副理事長）生田　義和
（理　　事）阿部　宗昭，荻野　利彦，長野　　昭，中村　蓼吾，平澤　泰介，藤澤　幸三，
藤巻　悦夫，二見　俊郎，別府　諸兄，山野　慶樹，吉津　孝衛
（監　　事）上羽　康夫
（顧　　問）矢部　　裕，山内　裕雄
（事 務 局）加藤　久視，岡田　富貴，三浦　裕子
欠席者：（監　　事）茨木　邦夫

議事録署名人：阿部　宗昭，藤澤　幸三

玉井理事長が議長となり，理事，監事，顧問の出席を確認し開会した．議事に先立ち，平成11年9月9日にご逝去された，特別会員高澤晴夫先生に黙祷をささげた．また，平成11年12月9日に玉井理事長が事務局加藤とともに九州大学整形外科岩本幸英教授を訪問し,事務局運営の功績に対し記念額の贈呈を行ったことが報告された．議長が議事録署名人に阿部宗昭，藤澤幸三両理事を指名，選任した．

議　事

1. **平成11年度第1回理事会議事録の確認**
標記の議事録を確認した．
2. **第43回日本手の外科学会学術集会準備状況**
平澤理事（会長）から以下の報告があった．
会期：平成12年（2000年）5月11日（木）学術集会・通常総会
12日（金）学術集会
13日（土）教育研修会

会場：国立京都国際会館　京都市左京区宝ヶ池　TEL 075-705-1234 / FAX 075-705-1100
京都宝ヶ池プリンスホテル　京都市左京区宝ヶ池　TEL 075-712-1111 / FAX 075-712-7702

日程：平成12年5月10日（水）

第3回理事会	11:00～14:30（国立京都国際会館）
評議員会	14:30～18:00（国立京都国際会館）
評議員懇親会	18:30～21:00（国立京都国際会館）

平成12年5月11日（木）

モーニングレクチャー	8:00～ 9:00（国立京都国際会館）
学術集会（第1日目）	9:00～18:45（国立京都国際会館）
ランチョンセミナー	12:00～13:00（国立京都国際会館）
先天異常懇話会	11:40～13:00（国立京都国際会館）
総会	13:00～13:40（国立京都国際会館）

会長夕食会　　19:00～21:30（京都宝ヶ池プリンスホテル）

平成12年5月12日（金）
モーニングレクチャー　　8:00～ 9:00（国立京都国際会館）
学術集会（第2日目）　　9:00～18:10（国立京都国際会館）
末梢神経を語る会　　18:30～20:30（国立京都国際会館）

平成12年5月13日（土）
春期教育研修会　　9:30～16:30（国立京都国際会館）

主なプログラム

・シンポジウム1　手の外科の治療の進歩と問題点：5題
・シンポジウム2（ビデオシンポジウム）：手の鏡視下手術：5題
・主題Ⅰ　Dupuytren拘縮に関する治療：6題
・主題Ⅱ　RSDの病因と治療：6題
・パネルディスカッションⅠ　上肢の骨延長術：6題
・パネルディスカッションⅡ　手の人工関節：5題
・ディベート：3題
　屈筋腱損傷-早期運動vs固定
　超高齢者橈骨遠位端骨折の治療-創外固定法vs観血的骨接合術
　舟状骨偽関節に対する治療-血管柄付骨移植　必要vs不必要
特別講演：山内裕雄先生（順天堂大学名誉教授）
一般演題
　基礎46題（口演5題，展示41題）
　臨床224題（口演165題，展示59題）
ビデオ演題：6題
発表時間（予定）
　シンポジウム，主題，パネルディスカッション；8分
　ビデオ；15分以内
　一般演題；6分
　展示；3分
参加費は従来の15,000円から，少しでも参加者の負担を軽減すべく14,000円としたことが報告された．

3. 応募演題採否状況（プログラム委員会）

平澤理事（会長）から下記の報告があった．
第1次演題募集が平成11年10月15日（金）に締め切られ，応募総数が432題であった．
第2次演題募集が平成11年11月15日（月）に締め切られ，343題であった．
プログラム委員会での評価を経て，270題が採用，73題が不採用となった．採用率は79%であった．1人2演題以上採用の場合は1演題はポスター演題で採用とし，より多くの施設，大学からの演題採用に配慮した．

4. 第44回日本手の外科学会 準備状況

山野理事（次期会長）から，平成13年5月10日（木）・11日（金）・12日（土），大阪国際会議場にて開催予定であること，また第13回日本ハンドセラピィ学会を会期中に開催予定であることが報告された．

5. 第45回日本手の外科学会 準備状況

吉津理事（次々期会長）から，前回の理事会での報告通り，会期：平成14年4月11日（木）～13日（土），新

潟芸術文化会館および新潟音楽文化会館にて開催予定との報告があった．会館の都合上，会場内での食事が不可のため，ランチョンレクチャーは行わない予定との報告があった．

6. 第12回日本ハンドセラピィ学会 準備状況

平澤理事から，第12回ハンドセラピィ学会が中山幸保会長のもと，第43回日手会学術集会第1日目〔平成12年5月11日（木）〕に，学術集会会場内にて開催予定との報告があった．参加費は5,000円とし，第43回日手会学術集会にも併せて参加可能との報告があり，了承された．

7. 第23回末梢神経を語る会 準備状況

山野理事から，当番世話人の田村清先生，平澤泰介先生，山野慶樹先生のもと，第43回日手会学術集会第2日目〔平成12年5月12日（金）〕に，学術集会会場内にて「腕神経叢麻痺の診断と治療」をテーマに開催予定との報告があった．

8. 第38回手の先天異常懇話会 準備状況

荻野理事から，今回もランチョンセミナーとして，第43回日手会学術集会 第1日目〔平成12年5月11日（木）〕に，学術集会会場内にて開催予定（参加費¥1,000）との報告があった．

9. 各種委員会報告

各種委員会報告に先立ち，玉井理事長が現在の委員の任期を説明し，委員の交代について下記の点を確認した．

1) 理事が委員会を担当するにあたり，その任期は1年で再任は妨げないこと．また，担当の決定は理事長が行うこと．
2) 委員の交代については，委員会委員に関する内規第4項に基づき，各委員会が交代委員数の3倍の委員候補者を理事長に提出することとなるが，これは事務局より各委員長に連絡の上，総会の40日前（本年度は3月31日）までに委員長から提出していただくこととした．

9-1. 教育研修委員会

二見担当理事から資料に基づき下記の説明があった．

1) 第6回春期教育研修会準備進行状況
平成12年5月13日（土）に国立京都国際会館で開催する．
2) 第6回秋期教育研修会準備進行状況
平成12年9月2日（土）・3日（日）に広島で開催予定であり，現在講師の選考中である．
3) 教育研修施設の公募について
6施設から申込があったので，日手会誌ならびに日手会ニュースに掲載し広報を行いたいとの要望があった．日手会としての扱いについて討議した結果，下記の結論を得た．①名称は「手の外科研修受け入れ施設一覧」とする．②日手会としては，現段階では，認定あるいは推薦することはせず，紹介にとどめ，研修希望者が施設宛直接連絡することとした．なお，理事会は教育研修委員会に対し，研修責任者，研修内容，処遇など受入施設の条件整備や日手会としての基準の作成などを今後の問題点として，さらに検討するよう指示した．
4) ビデオライブラリーについて
本年度製作予定のビデオについては，評議員に個別に交渉しているが，現在のところ1件のみの申込があったとの報告があった．また，第43回学術集会ビデオ演題についても，ビデオライブラリーとして採用してゆきたい旨の報告に対し，学会発表ビデオは教育的な意味からはそぐわないところもあると思われるので，考慮するよう意見があった．

9-2. 編集委員会

吉津担当理事から平成11年度の活動について報告があった．

①記念誌について

第1回理事会で提案された日手会記念誌について，企画概要の報告があった．

②他誌への再投稿について

理事会が指示した，他誌への再投稿について「日手会としての指針」を示す件に関して，投稿規定の補遺とするのではなく，日手会ニュースやホームページにバンクーバー規定を紹介することが適当であるとの編集委員会の意見が報告され，理事会はこれを承認した．また，投稿規定によれば著作権は日手会編集委員会に帰属すること，他誌への引用については，原則として著者の確認を取ったうえで許可を出すことを確認した．なお，投稿規定改訂案第3項を一部変更することとした．

③投稿規定の見直しについて

先回の理事会で承認された投稿規定改訂案について，一部修正のうえ再度提出された．理事会はこれを承認したが，下記の点について，確認および編集委員会への検討を指示した．

1）著者の数について

第6項に示す共著者数の制限について，規定そのものが不要ではないかとの意見が出され，討議の結果，特別な理由がある場合には，編集委員長に申請し，編集委員長が正当な理由であると認めれば6名以上でも可とした．

2）引用文献の記載方法

年号の記載方法について指摘があったが，理事会は，編集委員会に対し検討を指示した．

3）倫理規定について

現在，欧米各誌では，倫理規定を定める方向であり，日手会としても，検討する必要があることで一致した．当面は，日手会ニュースおよびホームページで啓蒙するとともに，規定については編集委員会に検討を指示した．

④各地区の研究会抄録について

原則として，各研究会より送られてきた原稿は，特に校閲を加えずにそのまま掲載することとした．

9-3. 機能評価委員会

中村担当理事から，本年度の活動状況について説明があった．

機能評価表（第3版）の見直しがほぼ完成しているほか，Quick DASH（Disabilities of the Arm, Shoulder and Hand）の日本語版の作成に向け，現在，いろいろな角度から検討中であるとの報告があった．

9-4. 用語委員会

阿部担当理事から平成11年度活動状況について報告があった．

欧文の検討はすでに終了し，邦文は「あ～さ」までの検討が行われ，訳語の修正，用語の追加，削除が行われたことが報告された．今後2～3回の委員会開催により，検討が終了する見込みであることが併せて報告された．

9-5. 国際委員会

別府担当理事から以下の報告があった．

1）APFSSH関連について

①雑誌Hand Surgery（APFSSH）の今後の扱いについて

雑誌購読希望を全評議員にアンケート調査を行ったところ，回答は約半数であり，あまり主旨が理解されていないとの報告があった．この結果をふまえて，今度段階的に理解を深めるため，まずは全評議員に購読してもらい，評価してもらったのち，将来的には日手会員全員が購読する方向へ持っていきたいとの報告があった．しかしながら，Double Publication，日手会誌との関連，購入価格等，他委員会にまたがる問題があるため，今後，国際委員会，編集委員会，定款等検討委員会などから委員を抜粋し臨時委員会を設けて審議してゆきたいとの要望があり，理事会はこれを承認した．

②3rd Congress of APFSSH

2000年8月11日～15日にインドのマドラスにて開催されるとの報告があった．Presidentは理事長の玉井先生，Vice PresidentはDr. Teoh，Local PresidentはProf. Venkataswamiである．抄録締切は4月30

日で，多数の日手会会員の応募および参加の要請があった．なお，第4回は2002年韓国にてDr. Ohのもとで開催予定との報告があった．

2）日本手の外科学会 Traveling Fellow

平成11年度ASSHのBunnell Traveling FellowとしてDuke大学形成外科Dr. Scott Levinが来日し，第43回日手会学術集会にて発表することが報告された．また，日本からASSHに派遣されるFellowは2名で，3月31日が応募締切であるとの報告があった．

日米合同手の外科学会準備委員会

プログラムおよび参加登録状況等について順調に進んでいるとの報告があった．

IFSSH代表者会議

山内顧問から1999年9月3日，4日両日，ボストンでの理事会および各国代表者会議の報告があった．地震により懸念されていたトルコ イスタンブールでの2001年開催の学会は予定通り開催されるとの報告があった．演題締切が2000年2月から5月に延期されたため，多数の参加を期待するとの報告があった．また，2004年の開催はハンガリーに決定しているが，2007年は，米国，オーストラリア，英国，韓国，香港が現在のところ名乗りを上げているとの報告があった．Pioneers of Hand Surgeryとして70歳以上の候補を推薦するようにとの要請があり，第3回理事会時に決定することとなった．

9-6．広報委員会

1）日手会ニュースについて

藤澤担当理事から，14号の発刊準備状況についての報告があった．

2）手の外科パンフレットについて

藤澤担当理事が，現在作成中の4編および今後の作成予定の2編についての説明を行った．このうち現在作成中の4編については，イラストおよび説明文中の不適切な点について指摘があり，修正を指示した．また，今後の作成予定のテーマについては，このパンフレットの目的と利用方法の点から，あまり特殊な疾患は不適当であるとした．また，あまりに詳細な説明・記載は，かえって患者さんの不安を高めることもあるので，充分に検討するよう指示した．

3）インターネットホームページについて

藤澤担当理事から進行状況および問題点について，また事務局から独自ドメインの取得について報告があった．このうち，事務局からは，ドメイン取得に関する基準が大変厳しくなり，数度にわたる交渉の末，当初希望していたjssh.or.jpではなく，jssh.gr.jpが取得できた旨の報告であった．また，広報委員会としてはこれまでの経緯もあり，とりあえず，このドメインを使用せず，大手プロバイダーを利用し，まず公開に支障のない内容のホームページを立ち上げ，本年11月までに内容を吟味し独自ドメインによるホームページを準備したい旨の要望があり，理事会はこれを了承した．なお，今後の掲載内容および更新時期等については，改めて検討することとした．

9-7．社会保険等検討委員会

長野担当理事から，平成9年4月に出された「手術報酬に関する外保連試案 第4版」の改訂が行われるので，その内容を再検討するとの報告があった．また，ランチョンセミナーの資料として，全評議員から疑問，質問をアンケート調査するとの報告があった．

9-8．先天異常委員会

荻野担当理事から，先天異常登録の状況および日手会誌に登録用紙を定期的に差込，登録を促したいとの報告があった．また，修飾分類方法の修正をすすめており，できるだけ早期に日手会誌に掲載し報告したいとの報告があった．

9-9．定款等検討委員会

1）評議員選出に関する細則および役員選出に関する細則について

藤澤理事から，評議員選出に関する細則第5条3項および役員選出に関する細則第4条の解釈上の疑義につ

いて説明があった．審議の上，理事会は下記の点を確認した．

①評議員の任期について，評議員選出に関する細則第5条3項に示す「前年度」とは，「総会の開催される年の3月31日」で，3月31日までに満65歳に達したものは次年度評議員となることができないことを確認した．

②役員選出に関する細則第4条は，就任の年の4月1日現在満年齢65歳未満と規定しており，年齢に関してはこの条項以外はいかなる規定も適用されないことを確認した．すなわち役員の任期中に評議員の任期を終了しても，役員の任期は引き続き規定通り適用されることを確認した．

2）役員および次々期会長への立候補について

藤澤理事から，本年度11月30日付の会告で，同一年度に役員および次々期会長双方への立候補および推薦はできない旨の広報について疑義が示され，改めて審議した結果，双方への立候補は可能であるがいずれかに選出された段階で，被選挙権を失うことが確認され，次年度から適用することとした．

3）臨時会員について

藤澤理事から定款第37条2項および3項に規定する臨時会員の現実的な適用についての疑義が示され，審議の結果下記の結論を得た．

①学術集会採用演題が決定した段階で，学術集会会長が招待演題として，特に外国人や他分野の研究者に依頼した演題を除き，事務局で入会状況を確認し，入会されていない方に関しては，入会の案内を行う．

②雑誌投稿があった際に，事務局は改めて入会の案内を行うが，この場合にはたとえ継続して入会される意志がないときでも臨時会員にならなければならない点を説明する．ただし，上記①でいう招待演題についてはこの限りでなく，また，この場合は投稿料も徴収する必要はないが，別刷に関してはすべて実費をお支払いいただくこととした．

10. 事務局報告

事務局より，第1回理事会以降の事務局作業内容ならびに日手会および国際手の外科連合の会計についての中間報告があった．また，玉井理事長から，委員会活動に伴い，旅費支給の基準に矛盾があるとの指摘があり，討議の上，事務局に対し討議の結果を踏まえて，見直しを行い理事会に提出するよう指示した．

審議事項

1. 新入会員の承認について

正会員33名，準会員1名，計34名の入会希望者リストが紹介され，新入会員として承認された．

2. 名誉会員・特別会員・Corresponding Memberの推薦について

3名の評議員が名誉会員として推薦された．特別会員の該当者はいなかった．また，2名がCorresponding Memberとして推薦された．

3. 新評議員の推薦について

生田理事（平成11年度新評議員選考委員会委員長）から新評議員選考過程の説明および委員会として今回応募の22名中15名を推薦する旨の報告があった．審議の結果，委員会が推薦しなかった7名のうち3名については適格であると判断し，委員会から推薦のあった15名とあわせて18名を評議員会へ推薦することとした．次いで「評議員選出に関する細則」につき検討が行われ，以下の点を変更することとした．なお，成文化については定款等検討委員会に，また，細則の改定にあわせた応募書式の変更については事務局に指示した．

①第4条第1項目に「手の外科に関する業績」と明記し，各項目での繰り返しを避ける．

②同1）「手の外科に関する初回口演あるいは発表論文」については共同演者あるいは共著者である場合も可とする．

③同2）「最近5年間の手の外科に関する論文」については主著に限る．

④同3）「日本手の外科学会雑誌掲載主著論文」については，その掲載年限は問わないこととする．

⑤同4）項の「英文主著論文」については　イ）英文を欧文とする．ロ）雑誌は査読が行われているものに限

る．ハ）印刷中のもの，抄録は除く．ニ）著書も可とする．ホ）掲載年限は問わない．

なお，事務局から，評議員会に2回連続欠席の2名の評議員に対しては次回評議員会に欠席の場合，評議員資格継続条件により評議員資格を失うことが通知されている旨報告があった．

4. 香港Exchange Traveling Fellow について

9名の応募者のうち，国際委員会の推薦により，厳選なる審議の結果，諏訪赤十字病院 整形外科内山茂晴先生に決定した．なお，今後のFellowの選出に際しては，語学力，学術的業績に加えて，臨床的実績も加味して選考すべきとの意見があった．

5. 日本学術会議第18期会員推薦の件

玉井理事長から説明があり，会員候補者として黒川高秀先生（日本整形外科学会理事長）を推薦することとし，推薦人に二見理事，同予備者に別府理事を指名した．

6. その他：

1）Bone and Joint Decade への取り組みについて

生田副理事長から報告があり，日手会としては各学術集会長に扱いを一任した．

7. 次回理事会開催日時および開催地について

次回理事会は，平成12年5月10日（水），京都市において開催することとした．

以上をもって，平成11年度第2回理事会の議事日程をすべて終わり，議長が午後7時閉会を宣言した．この議事録は定款第34条の規定により理事長が作成し，議長および議事録署名人が署名，押印する．

平成12年1月8日

議長（理事長）玉井　進 ㊞

議事録署名人

理事 阿部宗昭 ㊞

理事 藤澤幸三 ㊞

第16巻　人名総索引　（五十音順）

Alain Gilbert 894
Göran Lundborg 453, 461
Gary Balian 423
Gwo-Jaw Wang 423
Jaiyoung Ryu 232
Julia K Terzis 499
Paul R Manske 398
Ravi Thakur 423
Shepard R Hurwitz 423
Susan E Mackinnon 470

【ア】

相場有希子 923
青木孝文 535
青木治人 55, 103, 132, 350
青木光広 33, 398
赤津昇 376
赤星正二郎 78, 810
秋月章 25
秋山武徳 402
浅井貴裕 525
麻田義之 514, 783
安里英樹 484, 494, 617, 626
浅見昭彦 564, 870, 557
芦田多喜男 204
東栄治 844
阿部宗昭 678, 690
安部幸雄 20, 37
尼子雅敏 190, 502, 547
天野正文 724
天野勝 728
新井弘一 139, 724
新井猛 103
新井健 363, 453, 461, 891
荒田順 698
有永誠 602
有野浩司 190, 547, 858
安藤正 220

【イ】

居相浩之 745
飯島謹之助 509
飯田博幸 93
飯塚照史 912
猪飼隆 819, 916
井川晴友 839
伊木秀郎 740
生田義和 609, 775, 787, 797, 912, 923
池上博泰 107, 235, 391, 405, 509, 858
池田和夫 66, 437, 489
池田登 514, 661, 783
池袋泰三 166
石井庄次 55, 103, 132
石井清一 33, 398
石井聖佳 449, 479
石垣大介 702
石川浩三 431, 698
石川淳一 682
石黒隆 858
石河利広 431
石田治 609, 775, 787, 797, 923
石突正文 752
位高啓史 560
板橋泰斗 724
市川恒信 120
市川亨 88, 891
市川誠 775, 787, 797
市丸勝二 572
伊藤公一 572
伊藤孝 20
伊藤美由紀 854
伊藤義弘 609
伊藤恵康 107, 204, 391, 530, 771
稲垣弘進 834
稲田有史 232
井上五郎 120, 153
井上一 10, 116, 839
井上基浩 474
井上幸雄 28, 353, 756
井口理 199
茨木邦夫 243, 484, 494
伊原公一郎 825
今井浩 42
今給黎篤弘 572
今谷潤也 116
今村宏太郎 518, 657, 849
岩崎一夫 145
岩崎倫政 47, 149, 183
岩瀬嘉志 813, 819, 916
岩渕泰宏 247, 458
岩本幸英 82, 402

【ウ】

宇井啓人 801
植田直樹 678, 690
上羽康夫 783
宇多川宣行 426
雅楽十一 28, 353, 756
内尾祐司 361
内田和宏 540
内田満 816
内田芳雄 82
内西兼一郎 88, 235, 418, 530
宇野晃史 380
浦部忠久 228, 453, 461, 771, 891

【エ】

恵木丈 553
江畑龍樹 636
遠藤健司 572
遠藤太刀男 347

【オ】

生沼武男 409
大饗和憲 361
大串一彦 107
大瀧千代 728
大谷和裕 830
大塚　健 37, 75, 612
大津寄雄志 88
大林　治 756
大藤　晃 20
岡崎真人 405
小笠博義 844
岡島誠一郎 499, 665
岡田和子 66, 489
緒方公介 93
岡本秀貴 224, 257, 748
岡本雅雄 678, 690
冲永修二 560
荻野利彦 702
奥田鉄人 874
奥田良樹 665
奥津一郎 376, 568
奥山訓子 465, 506
長田伝重 372
小島忠士 543
小田祐造 584
越智光夫 361
小野浩史 160, 172, 215, 579
面川庄平 232

【カ】

貝田英二 518, 593, 657, 849
柿木良介 661, 783
梶　彰吾 740
梶谷典正 113, 176
梶　ひろみ 740
梶山史郎 844
加地良雄 862
柏崎裕一 1, 550, 670
柏　英雄 702
香月憲一 71
片山　耕 179
勝木雅俊 1, 179, 550
勝見泰和 474
加藤貞利 6
加藤直樹 502, 547
加藤博之 47, 50, 149, 183
金内ゆみ子 702
金谷耕平 33
金谷文則 243, 484, 494, 617, 626
金子和夫 28, 353, 756
亀山　真 199
河合生馬 665
河合伸也 737, 825
河井秀夫 907
川勝基久 431
川上不二夫 75, 686
川口雅久 190, 502, 547
川島秀一 235
川野健一 560
河野正明 42

【キ】

菊地　健 353
菊池　啓 830
城崎和久 61, 215, 712, 716, 733
木佐貫　修 61
北野陽二 902
北山吉明 898
木戸健司 825
衣笠清人 116
木下直志 740
木野義武 194, 254, 380, 761
木原　仁 103, 132
木村和也 593
木森研治 609, 797
清重佳郎 15
金　竜 535
金　勝乾 220
金　潤壽 123

【ク】

久貝充生 441
草野　望 412
櫛田　学 518, 657
櫛辺　勇 678
楠瀬浩一 813, 819, 916
久野文義 887
窪田秀明 82, 398, 402
久保田雅仁 748
窪田泰浩 587
倉片　優 707
栗原邦弘 694, 719, 793, 801, 816
黒木知子 816
黒澤　尚 813, 819, 916
桑田憲幸 37, 75, 612

【ケ】

毛糠優子 724
元田英一 157

【コ】

小出敬之 380
近藤　真 50
心石隆史 431, 698
腰野富久 358
五谷寛之 553, 894
後藤琢也 674
後藤治彦 887, 887
小畠康宣 712, 716, 733
小林明正 347
小林　茂 525
小林博一 25
小林正大 694
小松真理子 834
小松原良雄 186

【サ】

蔡　詩岳 123, 878
斉藤則夫 752
斎藤治和 199, 449, 479
斉藤浩哉 878
斉藤正伸 426

佐伯祐司 10, 839
早乙女紘一 372
酒井昭典 78, 810
酒井和裕 844
坂井健介 674
酒井直隆 358
堺　慎 239
酒井正彦 166
坂田悍教 166
坂野裕昭 358
坂本武志 514
佐久間　隆 368
佐久間雅之 194, 254, 380
笹　益雄 132
佐々木和義 543
佐々木　孝 204, 506
佐々木義浩 825
佐藤和毅 204, 506
佐藤克巳 543
佐藤勤也 866
佐藤　吏 123
佐藤弘明 474
里見嘉昭 793, 801
沢泉卓哉 535
沢辺一馬 431, 698

【シ】

柴田　定 239
柴田　実 412
柴田義守 224, 257
渋谷亮一 907
島田幸造 426
島田永和 71
島田ひろき 874
島袋　晃 568
嶋村　正 209
清水弘之 350
朱　尚孝 361
白石衛二 412
白井久也 678, 690
白井康正 535
白須幹啓 499
申　正樹 153

【ス】

末永直樹 47, 50, 149, 183
菅森毅士 813
菅原　忍 813, 819, 916
杉木　正 204, 470
杉田直樹 923
杉本義久 405
鈴木克侍 384
鈴木孝宏 866
鈴木健宙 55
鈴木雅喜 587
鈴木正孝 834
角　光宏 518, 657

【セ】

関口順輔 707
関谷勇人 587
関谷秀一 707
千田博也 587
泉類博明 251

【ソ】

副島　修 93
添田晴雄 698
園畑素樹 557, 564, 870

【タ】

多賀一郎 907
高尾　努 418
高桑　巧 179, 550
高津哲郎 576
高橋和久 636
高橋謙一 862
高橋定雄 220
高橋正憲 363, 418, 470
高畑直司 239
高松聖仁 553
高見　博 220
高山　剛 870
高山眞一郎 88, 107, 135, 199, 228, 235, 363, 391, 405, 509, 530, 891
瀧澤　勉 25
竹内和成 139
竹内良平 358
多湖教時 224, 257, 748
田崎和幸 593
田崎憲一 199, 228, 391
田島克己 209
田尻康人 560
多田浩一 128, 728, 806
多田　博 1, 670
田中清介 830
田中　徹 384
田中日出樹 10
田中英城 862
田邊恒成 568
谷　祐子 775
谷口泰徳 902
谷口良康 522
谷野善彦 597
玉井和夫 665
玉井　進 61, 160, 172, 215, 232, 441, 579, 712, 716, 733
玉木　保 636
玉置哲也 902
丹　彰浩 830

【チ】

千葉克司 854
中禮康雄 412
千代倉吉宏 376, 568

【ツ】

塚本行男 347
津下健哉 113, 176
辻　英樹 33
辻村知行 690
土田浩之 702
土屋大志 224, 257, 748
坪　健司 85
坪川直人 247, 263, 409, 458
鶴田敏幸 564

【テ】

寺尾保信 719
寺田信樹 453, 891
田野確郎 71

【ト】

土井一輝 37, 75, 612, 686, 737, 825
藤哲 85
東田紀彦 874
渡慶次学 484, 494
栃内秀宣 209
戸部正博 28
富田勝郎 66, 437, 489
富田善雅 787
戸山芳昭 135, 449, 465, 479
鳥巣岳彦 540

【ナ】

長井卓志 540
長岡清 42
長岡孝則 499
長岡正宏 866
仲尾保志 228, 363, 449, 453, 461, 465, 479, 530, 771
中河庸治 160, 579
中澤明尋 358
中島菊雄 85
中島聡一 254
中島浩志 350
中谷徳雄 372
長谷芳文 518, 657, 849
長沼慎二 139
中根高志 525
中原慶亮 724
中前敦雄 113, 176
中増正寿 912, 923
中村智 1, 179, 550
中村孝志 514, 661, 783
中村利孝 78, 810
中村敏夫巳 160, 579, 441
中村俊康 135
中村蓼吾 157, 779
名越充 10, 839
夏目徹 194, 254
成沢弘子 247, 458
難波二郎 426
南部昭彦 535

【ニ】

西尾泰彦 6
西川真史 139
西源三郎 224, 257, 748
西島直城 584
二ノ宮節夫 166, 376

【ネ】

根本孝一 190, 502, 547, 858

【ノ】

野口政隆 745
信田進吾 543
野村智史 707

【ハ】

橋口隆 593
橋詰博行 10, 116, 839
長谷川恭弘 372
畠山広明 878
畑中均 402
服部泰典 612, 686
服部順和 194, 254, 380
花村達夫 93
馬場賢治 78
浜中一輝 376, 568
浜西千秋 830
早川克彦 525
林淳也 816
林博之 694, 801
原田征行 85
原秀 674

【ヒ】

肥後知子 557, 564, 870
菱田康男 694
日高典昭 553
兵藤晃 220
平井圭一 874
平川正彦 793
平澤泰介 474, 499, 665
平地一彦 368
平沼浩一 123

【フ】

福居顕宏 441
福田陽 139
福本恵三 719
福本光利 42
藤井克之 123
藤岡宏幸 423
藤尾圭司 584
冨士武史 186
冨士川恭輔 190, 502
藤木淳一郎 61
藤田悟 186
藤田勝 42
藤原雅雄 145
二見俊郎 347
普天間朝上 243, 484, 494
古江幸博 78, 810
古町克郎 209

【ヘ】

別府諸兄 55, 103, 132, 350

【ホ】

北條達也 474
佛淵孝夫 557, 564, 870
堀井恵美子 157, 779
堀内行雄 88, 107, 135, 228, 235, 363, 391, 405, 418, 449, 461, 465, 470, 479, 509, 530, 771, 858

【マ】

前田　登 576
牧　信哉 522
牧　裕 247, 263, 409, 412, 458
牧田聡夫 135
牧野仁美 779
牧野正晴 98
政田和洋 186
馬島雅高 194
増沢源造 793, 801, 816
桝田浩一 887, 887
松井宣夫 587
松井瑞子 719
松浦愼太郎 719
松崎昭夫 602
松崎　浩 745
松崎浩徳 98
松下和彦 55, 350
松田正樹 66, 437, 489
松野尚弘 797
松野丈夫 1, 179, 550
松村崇史 597
松本泰一 661
松本忠美 874

【ミ】

三浦隆行 779
三浦裕正 82
三上容司 560
水関隆也 113, 176
三須秀明 866
水本　茂 579
満田基温 907
光成晶良 912
三浪明男 6, 47, 50, 149, 183, 682
三浪三千男 6
南　芳樹 810
宮坂芳典 543
宮島良博 787
宮脇剛司 694, 793

【ム】

椋棒農夫也 661
宗重　博 609, 912
村上恒二 923
村瀬　剛 128, 728, 806
村田和弘 844
村松慶一 37, 75, 612, 686, 737

【モ】

森田晃造 597
森友寿夫 128
守都義明 116
守屋秀繁 636

【ヤ】

薬師寺誠一郎 166
矢島弘嗣 61, 160, 172, 215, 712, 716, 733
安川幸廣 25
保村昌宏 85
柳原　泰 28, 353, 756
梁瀬義章 584
矢部　裕 465, 771
山内茂樹 66, 437
山内大輔 489
山内　亨 215, 712, 716, 733
山縣正庸 636
山口哲彦 372
山口利仁 887
山下　寿 674
山田賢治 806, 862
山田秀明 426
山田光子 384
山中一良 506
山中三知夫 584
山根宏夫 509
山野慶樹 553, 894
山元宏介 384
山本剛史 145
山本博司 745
山本康行 409

【ユ】

湯浅勝則 854

【ヨ】

吉岡千佳 47, 149
吉田健治 674
吉田竹志 128, 728, 806
吉津孝衛 247, 263, 409, 412, 458
吉村光生 437
吉原由樹 849
米倉葉子 849

【リ】

龍順之助 866
領家幸治 361

【ロ】

勞　力軍 557

【ワ】

若林良明 752
和田晃房 82, 402
和田邦央 525
和田卓郎 33
渡辺　理 418, 470
渡邊政男 686

キーワード索引

【あ】

アジュバント関節炎 502
圧挫 194
アポリポプロテインE 470

【い】

萎縮指 437
1次的修復 761
色モニタリング 702
岩原-野末徴候 347
インチング法 535

【う】

運動学 232
運動神経 449
運動神経伝導速度 870
運動選手 71

【え】

腋窩法 728
エコーガイド法 728
エコープラナー画像 916
壊死 702
遠位骨片摘出術 93
遠位前腕骨折 1
遠位橈尺関節 116, 120, 132, 682, 854
遠位橈尺関節障害 123
遠位橈尺関節脱臼 128
炎症細胞浸潤 557
延長術 215

【お】

横皮切 810

【か】

回旋 690
回旋骨切り術 806
回旋トルク 686
回転損傷 194
回内外 682
回内・回外拘縮 678
回内筋症候群 602
開放性損傷 761
開放療法 810
界面活性剤 461
カウザルギー 509
確定診断 819
隔壁 347
仮骨 190
仮骨延長 215
過成長 1
滑動抵抗 398
合併症 251, 564
化膿性腱鞘炎 372
ガレアッチ骨折 116
ガレアッチ脱臼骨折 120
管腔構造移植 453
観血的整復 20, 113
観血的整復固定術 37
観血的治療 28, 380
緩徐伸展法 484
関節鏡 33, 37, 42, 145
関節形成術 93, 239, 243
関節固定 172, 247
関節症 251
関節内 33
関節内骨折 20, 37

【き】

キーンベック病 657, 661, 665
偽関節 82, 88, 93, 209
基底膜 461
機能MRI 916
機能回復 494, 617, 626
機能評価 912
吸収性のポリディオキサノン糸 402
強固な固定 674
狭窄性腱鞘炎 363
鏡視下手根管開放術 564, 576

鏡視手術 376
矯正骨切り術 47, 690
局所麻酔 898
巨指症 801
拒絶反応 874
ギヨン管症候群 530
近位指節間関節 254, 257
筋萎縮 540
近位手根列背側回転型手根不安定症 55
筋移植 461
筋再生 891
筋層下前方移動 553
筋肉移植 612

【く】

屈曲仕事量 398
屈筋腱 391, 426
屈筋腱修復 402
屈筋腱損傷 418
屈筋腱断裂 412
屈筋腱縫合 398, 409
窪田法 402
クリスクロス 247

【け】

脛骨神経機能指数 494, 617, 626
脛骨内果下部 694
楔状骨移植 82
形態解析 132
経皮鋼線固定 839
経皮的手技 361
経皮ピンニング 6
血液透析 576
血管付き 98
血管付き組織移植 740
血管内視鏡 441
血管柄付き腱移植 712
血管柄付き骨移植 661, 665, 712
血流 907
腱 834, 878
腱移行 376, 380, 522, 597, 636, 916, 923
腱滑膜炎 557
腱滑膜切除 564
腱鞘 361
腱鞘炎 350, 353, 358
腱鞘滑膜炎 858
腱鞘内注射 358
腱断裂 405
腱の癒合所見 887
腱付着部 423

【こ】

後骨間神経 368, 518
後骨間神経麻痺 514
拘縮 690
拘束ストレス 190
剛体バネモデル 157
合短指症 793
絞扼性神経障害 518, 525, 530, 560, 602, 866
後療法 409, 418
高齢者 560
骨移植 88, 98
骨延長 793, 797
骨棘 858
骨腫瘍 825
骨シンチグラフィー 78
骨折 15, 33, 55, 66, 71, 107, 116, 190, 209
骨接合 66, 120
骨折治癒 190
骨端線 199
骨端損傷 199
骨内鋼線締結法 228
骨軟骨移植 204
骨密度 25
固有示指伸筋腱 376
コレス骨折 139
コレステロール 470

【さ】

再建術 761
最小侵襲手術 376
再生軸索数 484
再生軸索面積 484
再生神経 499
再接着術 431, 437, 698
再発 576
細胞接着分子 449
鎖骨下法 728

三角線維軟骨 120
三角線維軟骨複合体 103, 128, 132, 135, 139, 145, 149
3次元表示 830

【し】

自家神経移植 470
指間形成術 787
磁気共鳴画像 50, 132, 525
色彩色差計 702
軸索再生 458
ジグザグ切開 813
軸索流 489
自殺 902
四肢 737
指神経 506, 894
指節骨 199
指尖損傷 707
持続洗浄 372
持続注入法 568
屍体実験 398
指動脈 894
灼熱痛 509
尺骨神経管 530
尺骨神経前方移所術 550
尺骨茎状突起 139
尺骨茎状突起骨折 103
尺骨神経 530
尺骨短縮術 149
尺骨突き上げ症候群 42
尺骨動脈背側枝 719
尺骨プラスバリアンス 149
尺骨変異 670
舟状骨 55, 61, 66, 71, 88
舟状骨偽関節 153, 172, 209
舟状骨月状骨解離 160
舟状骨骨折 75, 78, 82, 85, 93, 209, 849
舟状大菱形小菱形骨間関節症 176
重症例 587
重度手根管症候群 866
手根管開放術 587, 593
手根管症候群 557, 560, 564, 572, 576, 579
584, 587, 593, 597, 602, 862
手根管内圧測定 568
手根骨 71, 107
手根骨配列 78
手根中央関節不安定症 166
手根中手関節 239
手根不安定症 157, 176
手指機能再建術 923
手指骨折 194
手指再建 733
手指手術 724
手指切断 733
手術 384, 806
手術器具 584
手術手技 584
手術適応 506
手術的治療 816
手術法 186
手術療法 123, 509
手術例 813
手掌 894
術後変形 775
シュワン細胞 449, 458, 479
小指球部 707
小指多指症 779
小切開 579, 849
掌側脱臼 748
掌側板 834
小児 1, 797
静脈移植 431
静脈内局所麻酔法 724
植皮術 694
シリコンチューブ 891
伸延術 113
伸筋腱 384, 522
伸筋腱断裂 179, 752, 854, 858
伸筋腱引き抜き損傷 380
新屈筋腱縫合法 887
神経移行術 609
神経移植 453, 461, 479
神経回復 502
神経血液関門 489
神経再生 453, 461, 465
神経修復 465
神経趨向性 458
神経接合 494, 617, 626
神経束移植 465

神経損傷 502, 506
神経痛性筋萎縮症 514
人工神経 453
振戦 912
新鮮骨折 61
靱帯再建術 239, 243
靱帯性腱鞘 405
伸張 489
振動覚閾値 862
振動覚計 862
新縫合法 412

【す】

髄内鋼線固定 839
髄内固定 10
スキーヤーズ・サム 228
ステナー損傷 228
ステロイド剤 358
砂時計様くびれ 514
スポーツ 199, 228
スポーツ傷害 75
スポーツ選手 391
スルホン酸化アルギン酸 426

【せ】

成人 674
生体吸収性線維 453
生体材料 426
生体力学的研究 135
正中神経 602
成長障害 1
石灰化 423
石灰沈着 756
切断 891
切断指 698
線維化 557
線維性偽関節 849
線維軟骨 423
遷延治癒 85, 849
前骨間神経 518
前骨間神経麻痺 514
潜在性ガングリオン 368
先天異常 775, 779, 783, 797
先天性橈尺骨癒合症 806
前腕 678, 690, 724
前腕回旋 132
前腕回旋拘縮 686
前腕回旋軸 686

【そ】

創外固定 20, 25, 113
創外固定器 215
早期運動 15
早期運動療法 418
早期自動屈曲療法 409, 412
装具 235
側索移行 263
足趾移植 733
足趾骨移植 787
側副靱帯 834
組織特異性 458

【た】

第2中手骨基部 98
対立運動 636
対立機能再建術 593, 793
対立形成術 636
対立再建 597, 771
大菱形中手骨 232
大菱形中手骨関節 247
多指症 779
多重圧挫 602
脱臼 116, 220, 224, 254, 384
脱臼骨折 257
単関節炎 819
短合指症 787
弾発指 361
短母指伸筋 358
断裂 391

【ち】

知覚検査 506
知覚再教育 716
知覚神経 449
知覚神経伝導性検査 535
知覚皮弁 712, 716
知覚評価 862
遅発性尺骨神経麻痺 553

肘外反不安定性 547
中期成績 6
肘屈曲再建 609
中手骨 199, 783
中手骨間靱帯 243
中手指節関節 220, 224, 251
肘部管症候群 535, 540, 543, 547, 550, 553, 870
超音波検査 350
超音波診断 834
長期観察 801
長期成績 437
長軸CT 55
長母指屈筋腱 405, 409, 376
超冷凍保存 479
治療 756
治療経過 353
治療成績 543, 587
陳旧性月状骨周囲脱臼 113
陳旧性骨折 82

【て】

手 215, 251, 372, 384, 712, 719, 756, 801
定量的評価 540
手関節 42, 116, 166, 172, 670, 819
手関節運動力学 157
手関節機能 153
手関節鏡 139
手関節自傷行為症候群 902
手関節造影 160
手関節背側部痛 368
手関節部損傷 902
適合性 682
デジタイジングタブレット 912
手舟状骨 50
手の外科 898
手の熱傷 740
デュピュイトラン拘縮 810, 813, 816
電気生理学的研究 870
電気生理学的検査 866
電気生理学的所見 543

【と】

統計 813
同系移植 474
凍結保存 474
橈骨 33
橈骨遠位端 15, 47
橈骨遠位端骨折 6, 10, 20, 25, 28, 37, 42
103, 166, 682, 839, 844
橈骨遠位端骨折用背側プレート 844
橈骨茎状突起切除術 88
橈骨月状骨角 153
橈骨月状骨間固定術 183
橈骨骨切り術 657
橈骨手根間隔壁 42
橈骨短縮術 661, 665
動作解析 912
同種移植 737
透析 572
橈側前腕皮弁 712, 716
疼痛 907
動的副子 678, 686
糖尿病 816
動脈移行 431
ドケルバン病 347, 350, 353, 358

【な】

内固定 20
内視鏡手術 363, 572
内側上顆切除術 547
内軟骨腫 825
ナイフライト 579
慣れ 907
軟部腫瘍 830

【に】

二重エネルギーX線吸収法 25

【は】

ハーバートスクリュー 61, 82, 85, 88, 247, 849
バイオメカニクス 166, 232, 636, 839
背側転位骨折 844
背側凸変形 55
ハイドロキシアパタイト 15, 756
白色家兎 441
白鳥のくび変形 263
破断張力 402
ばね指 363

反射性交感神経性萎縮 907
反射性交感神経性ジストロフィー 509

【ひ】

ヒアルロン酸ケイヒ酸フィルム 878
日帰り手術 898
皮下脂肪厚測定器 540
引き抜き損傷 431
微細構造 499
肘外反不安定性 547
肘機能 745
肘屈曲再建 609
皮質運動野 916
微小血管吻合 441
皮膚欠損 719
皮膚色 694
皮弁 702, 719
病期分類 657
病的腱膜切除 810
病的骨折 825

【ふ】

不安定型骨折 28
部位と受傷機序 194
不顕性骨折 50
浮腫 525
フラグメント・フィクセーション・スクリュー 209
プレート固定 15
ブレント法 698
プロ野球選手 107
分層植皮 707

【へ】

閉鎖性指節骨折 752
ヘリカルCT 830
変形性関節症 78, 172, 239, 854
変形性肘関節症 670
変形性手関節症 172
変形治癒 47, 682

【ほ】

ポアンフィックス創外固定器 28
母指 220, 224, 239, 636, 748
母指MP関節側副靱帯 228
母指化術 771
母指球皮弁 707
母指形成不全 771
母指CM関節 235
母指CM関節症 243
母指切断 431
母指対立運動 587
母指多指症 775
保存療法 235, 353
ボタン穴変形 263

【ま】

マイクロサージャリー 740
末梢神経 458, 465, 474, 479, 484, 499, 525
末梢神経異種移植 874
末梢神経障害 489
末梢標的組織 502
麻痺手 916
慢性炎症 502
慢性関節リウマチ 179, 183, 243, 819, 858
慢性関節リウマチ手関節 186

【み】

ミエリン脂質 470

【も】

モンテジア骨折 674

【ゆ】

ユースシステム 568
有頭骨 204
有頭骨短縮術 661
遊離筋肉移植術 745
癒合症 783
癒着 426, 878
指 215, 825, 834

【ら】

ラット 441
乱走型皮弁 702

【り】

離解張力 402
臨床解剖 894

臨床成績 25
臨床像 801

【る】

ループ糸付き直針 887

【れ】

冷却率 474
レーザー 145
レーザー血流計 907

【ろ】

肋軟骨 204
肋間神経 609

【わ】

腕神経叢 612
腕神経叢損傷 609, 745, 923, 522
腕神経叢ブロック 728

KEY WORDS INDEX

【A】

absorbable polydioxanone monofilament 402
acute fracture 61
adhesion 426, 878
adjuvant arthritis 502
adult 674
after treatment 418
allograft 737
analysis 813
anterior interosseous nerve 518
anterior interosseous nerve palsy 514
anterior submuscular transposition 553
anterior transposition of ulnar nerve 550
AO 3.0 mm cannulated screw 66
apolipoprotein E 470
artery transfer 431
arthrodesis 172, 247
arthrography 160
arthroplasty 93, 239, 243
arthroscopy 33, 37, 42, 145
artificial nerve 453
athlete 71, 391
atrophic digits 437
avulsion injury 431
axillary approach 728
axonal flow 489
axonal regeneration 458

【B】

basal lamina 461
biodegradable filaments 453
biomaterial 426
biomechanical study 135
biomechanics 166, 232, 636, 839
blood flow 907
blood-nerve barrier 489
bone elongation 793
bone graft 88, 98
bone lengthening 797
bone mineral density 25
bone scintigraphy 78
bone tumor 825
boutonnière deformity 263
brachial plexus 612
brachial plexus block 728
brachial plexus injury 609, 745, 923
brachial plexus palsy 522
breaking strength 402
Brent method 698
burn of hand 740
burning pain 509

【C】

cable graft 465
cadaver experiment 398
calcification 423
calcium deposit 756
callotasis 215
callus 190
capitate 204
capitate shortening 661
carpal alignment 78
carpal bone 71, 107
carpal canal pressure measurement 568
carpal height ratio 186
carpal instability 157, 176
carpal scaphoid 50
carpal translation index 186
carpal tunnel release 593
carpal tunnel syndrome 557, 560, 564, 572, 576, 579, 584, 587, 593, 597, 602, 862
carpometacarpal joint 239
carpometacarpal joint of the thumb 235
causalgia 509
cell adhesion molecule 449
child 1, 797
cholesterol 470
chronic inflammation 502
chronic perilunate dislocation 113

clinical anatomy 894
clinical outcome 25
clinical result 543, 587
closed phalangeal fracture 752
collateral ligament 834
collateral ligament of metacarpophalangeal joint of thumb 228
Colles' fracture 139
color monitoring 702
colorimeter 702
complication 251, 564
congenital anomaly 779, 783
congenital deformity 797
congenital malformation 775
congenital radio-ulnar synostosis 806
congruity 682
conservative treatment 235, 353
continuous infusion technique 568
continuous irrigation 372
contracture 690
cooling rate 474
corrective osteotomy 47, 690
corticosteroid 358
costal cartilage 204
criss-cross 247
crushed injury 194
cryopreservation 474, 479
cubital tunnel syndrome 535, 540, 543, 547, 550, 553, 870

【D】

Darrach procedure 179, 183
day surgery 898
de Quervain disease 347, 350, 353, 358
definite diagnosis 819
delayed union 85, 849
detergent 461
diabetes mellitus 816
digit 215
digit amputation 698
digital artery 894
digital nerve 506, 894
digitizing tablet 912
DISI (dorsal intercalated segment instability) 55
DISI deformity 78, 153
dislocation 116, 220, 224, 254, 384
distal end of radius 15, 47
distal forearm fracture 1
distal radial fracture 20, 682
distal radioulnar dislocation 116
distal radioulnar joint 120, 128, 132, 682, 854
distal radius fracture 6, 10, 25, 28, 37, 42, 103, 166, 839, 844
distal radius plate 844
distal scaphoid resection 93
distraction 113
dorsal branch of the ulnar artery 719
dorsal wrist pain 368
dorsally displaced fracture 844
dual energy X-ray absorptiometry 25
Dupuytren contracture 810, 813, 816
dynamic splint 678, 686

【E】

early active flexion exercise 412
early active motion exercise 409
early exercise 418
early mobilization 15
echo guide 728
echo planar imaging 916
edema 525
elbow flexorplasty 609
elbow function 745
electrophysiologic findings 543
electrophysiological study 866, 870
elongation 489
enchondroma 825
endoscopic carpal tunnel release 564, 576
endoscopic surgery 363, 376, 572
entrapment neuropathy 518, 525, 530, 560, 602, 866
epiphyseal injury 199
essential tremor 912
extensor avulsion injuries 380
extensor indicis proprius 376
extensor pollicis brevis 358
extensor pollicis longus 376
extensor rupture 179
extensor tendon 384, 522

extensor tendon laceration 752
extensor tendon rupture 854, 858
external fixation 20, 113
external fixator 25, 215

【F】

fibrocartilage 423
fibrosis 557
fibrous non-union 849
finger 825, 834
finger amputation 733
finger fracture 194
finger reconstruction 733
fingertip injury 707
FK506 737, 874
flap 702
flap coverage 719
flexor pollicis longus 405
flexor pollicis longus tendon 409
flexor retinaculum release 587
flexor tendon 391, 426
flexor tendon laceration 412
flexor tendon repair 398, 402, 409
flexor tendon rupture 418
fluoroscopy 160
forearm 678, 690, 724
forearm rotation 132
forearm rotation axis 686
forearm rotation contracture 686
fracture 15, 33, 55, 66, 71, 107, 116, 190, 209
fracture healing 190
fracture-dislocation 257
Fragment Fixation Screw 209
free muscle transfer 612
free muscle transplantation 745
functional evaluation 912
functional MRI 916
functional recovery 494, 617, 626

【G】

Galeazzi fracture 116
Galeazzi fracture-dislocation 120
gap strength 402
gliding resistance 398
gradual lengthening 484
growth arrest 1
Guyon's canal syndrome 530

【H】

habituation 907
haemodialysis 572, 576
hand 215, 251, 372, 384, 712, 719, 756, 801
hand surgery 724
helical CT 830
hemiresection-interposition arthroplasty 123
Herbert screw 61, 82, 85, 88, 247, 849
HNK-1 carbohydrate epitope 449
hourglass-like constriction 514
humpback deformity 55
hyaluronic acid-cinnamic acid film 878
hydroxyapatite 15, 756
hypoplastic thumb 771
hypothenar 707

【I】

inching technique 535
inflammatory infiltration 557
infraclavicular approach 728
instruments 584
intercostal nerve 609
intermetacarpal ligament 243
internal fixation 20
intraarticular 33
intra-articular fracture 20, 37
intramedullary fixation 10
intramedullary pinning 839
intraosseous wiring 228
intravenous regional analgesia 724
isograft 474
Iwahara-Nozue's sign 347

【K】

Kienböck's disease 657, 661, 665
kinetics 232
kinetics of wrist joint 157
Knife Light 579
Kubota technique 402

【L】

laceration 891
lange skinfold caliper 540
laser 145
laser dopplar flow meter 907
lateral band transfer 263
lengthening 215
ligament reconstruction 239, 243
limb 737
little finger polydactyly 779
Littler's procedure 263
local anesthesia 898
long-term follow up 801
long-term results 437
longitudinal computed tomography 55

【M】

macrodactyly 801
magnetic resonance imaging 132
malunion 47, 682
Matev's procedure 263
medial epicondylectomy 547
medial submalleolar region 694
median nerve 602
metacarpal 783
metacarpophalangeal (MP) joint 220, 224, 251, 748
metacarpus 199
micro-vascular anastomosis 441
microsurgery 740
midcarpal instability 166
middle-term result 6
minimal incision 579
minimally invasive surgery 376
modified King's method 550
modified Kleinert method 409
modified Stuffer's method 550
monoarthritis 819
Monteggia fracture 674
morphological analysis 132
motion analysis in writing 912
motor cortex 916
motor nerve 449
motor nerve conduction velocity 870
MRI 50, 525
multiple crush 602
muscle atrophy 540
muscle graft 461
muscle regeneration 891
myelin lipids 470

【N】

natural course 353
Nd-YAG laser 441
necrosis 702
nerve autograft 470
nerve graft 453, 461, 479
nerve injury 502, 506
nerve reconnection 494, 617, 626
nerve recovery 502
nerve regeneration 453, 461, 465
nerve repair 465
neuralgic amyotrophy 514
neurotization 609
neurotropism 458
new flexor tendon suture 887
new suture technique 412
nonunion 82, 88, 93

【O】

occult fracture 50
occult ganglion 368
old fracture 82
open injury 761
open method 810
open reduction 20, 113
open reduction and internal fixation 37
operated cases 813
operation 384
operative indication 506
opponens plasty 593, 597, 636, 771, 793
opposition 636
osteoarthritis 78, 172, 239, 251, 854
osteoarthritis of the carpometacarpal joint of the thumb 243
osteoarthrosis of the elbow 670
osteochondral graft 204
osteosynthesis 66, 120

over growth 1

【P】

pain 907
palm 894
palmar plate 834
paralytic hand 916
pathological fracture 825
percutaneous pinning 6, 839
peripheral nerve 458, 465, 474, 479, 484, 499, 525
peripheral nerve injury 489
peripheral nerve xenograft 874
peripheral target tissue 502
phalangeal transfer 787
phalanx 199
physis 199
plate fixation 15
Poing fix external fixation 28
pollicization 771
polydactyly 779
posterior interosseous nerve 368, 518
posterior interosseous nerve palsy 514
postoperative treatment 409
primary repair 761
professional baseball players 107
pronation-supination 682
pronation-supination contracture 678
pronator syndrome 602
proximal interphalangeal (PIP) joint 254, 257
pseudoarthrosis 209
pulley 405
pyogenic tenosynovitis 372

【Q】

quantitative evaluation 540

【R】

radial forearm flap 712, 716
radial osteotomy 657
radial shortening 661, 665
radial styloidectomy 88
radiocarpal septum 42
radiographic staging 657
radio-lunate fusion 183
radiolunate angle 153
radioulnar disorders 123
radius 33
random pattern flap 702
rat 441
reconstruction 761
recurrence 576
reflex sympathetic dystrophy 509, 907
regenerating axon 499
regenerating axon area 484
regenerating axon counts 484
regional fasciectomy 810
rejection reaction 874
replantation 431, 437, 698
residual deformity 775
restoration of hand function 923
restraint stress 190
revascularization 665
rheumatoid arthritis 179, 183, 243, 819, 858
rheumatoid wrist 186
rigid body spring model 157
rigid fixation 674
rotated injury 194
rotation 690
rotation torque 686
rotational osteotomy 806
rupture 391

【S】

Sauvé-Kapandji procedure 123, 186
scaphoid 55, 61, 66, 71, 88
scaphoid fracture 75, 78, 82, 85, 93, 209, 849
scaphoid nonunion 153, 172, 209
scapholunate dissociation 160
scaphotrapezial trapezoidal arthrosis 176
Schwann cell 449, 458, 479
second metacarpus-base 98
sensory evaluation 862
sensory flap 712, 716
sensory nerve 449
sensory nerve conduction study 535
sensory reeducation 716
sensory test 506
septum 347

severe carpal tunnel syndrome 866
severe case 587
silicone tube 891
site and mechanism 194
skier's thumb 228
skin color 694
skin defects 719
skin graft 694
SLAC 172
small skin incision 849
snapping finger 363
soft tissue tumor 830
splint 235
split thickness skin graft 707
sports 199, 228
sports injury 75
spur 858
Stener lesion 228
stenosing tenosynovitis 363
straight needle with looped nylon 887
subcutaneous method 361
suicide 902
sulfonic alginate 426
surgery 806
surgery of the hand 898
surgical procedure 186
surgical results 801
surgical treatment 28, 123, 380, 509, 816
swan-neck deformity 263
symbrachydactyly 787, 793
synostosis 783

【T】

tardy ulnar nerve palsy 553
technique 584
tendon 834, 878
tendon attachment 423
tendon healing findings 887
tendon rupture 405
tendon sheath 361
tendon transfer 376, 380, 522, 597, 636, 916, 923
tenosynovectomy 564
tenosynovial injection 358
tenosynovitis 350, 353, 358, 557, 858
the elderly 560
thenar flap 707
three dimensional display 830
thumb 220, 224, 239, 636, 748
thumb amputation 431
thumb opposition 587
thumb polydactyly 775
tibial function index 494, 617, 626
tissue specificity 458
toe-to-hand transfer 733
transverse incision 810
trapeziometacarpal 232
trapeziometacarpal joint 247
treatment 756
triangular fibrocartilage 120
triangular fibrocartilage complex (TFCC) 103, 128
132, 135, 139, 145, 149
trigger finger 361, 363
tubulization 453
type X collagen 423

【U】

ulna plus variance 149
ulnar nerve 530
ulnar shortening 149
ulnar styloid fracture 103
ulnar styloid process 139
ulnar tunnel 530
ulnar variance 670
ulno-carpal abutment syndrome 42
ultrasonographic diagnosis 834
ultrasonography 350
ultrastructure 499
Universal Subcutaneous Endoscope (USE) system 568
unstable fracture 28

【V】

valgus instability of the elbow 547
vascular endoscopy 441
vascularized 98
vascularized bone graft 661, 712
vascularized tendon graft 712
vascularized tissue transfer 740

vein graft 431
vibratory threshold 862
vibrometer 862
volar dislocation 748

【W】

web plasty 787
wedged bone graft 82
white rabbit 441
work of flexion 398
wrist 116, 172
wrist arthroscopy 139
wrist function 153
wrist injury 902
wrist joint 42, 166, 670, 819
wrist-cutting syndrome 902

【X】

X-ray findings 251

【Z】

zig-zag incision 813

日本手の外科学会雑誌　第16巻第6号　平成12年2月29日発行

編集兼発行者　日本手の外科学会
理事長　玉　井　　進

発行所　〒468-0063　名古屋市天白区音聞山1013
日本手の外科学会事務局
有限会社　ヒズ・ブレイン
TEL (052) 836-3511
FAX (052) 836-3510

国際骨折シンポジウム(国際骨折ディベート)開催のお知らせ
(ARTOF : Association for the Rational Treatment of the Fractures)

最近の骨折治療は観血的治療が先行しています．しかし，保存的治療も見直すべきであるとDr. Sarmientoが提唱し，発足したのがARTOFで，日本語では「骨折の理想的な治療法を考える会」と略します．この学会が第73回日整会(神戸)の前日に行われます．保存的治療を中心とするDr. Sarmientoらの一派と観血的治療のAOグループや世界の骨折治療の権威者が激論を闘わせます．すべてディベート(討論)形式で行います．

ぜひご参加ください．

会　期：平成12年4月5日(水) 午後1時30分～5時40分
第73回日本整形外科学会(神戸)の前日です．

会　場：神戸国際会議場
(〒650-0046 神戸市中央区港島中町6-9-1　TEL：078-302-5200)
日米同時通訳あり．

参加費：3,000円(日本整形外科学会教育研修単位；3単位)

講演者：A. Sarmiento(アメリカ)；有名なfunctional braceの創始者，前ARTOF会長．
R. Bucholz(テキサス大学整形外科教授)；骨折の教科書 “Fracture in Adults” の編集者．
J. Waddell(トロント大学整形外科教授)；ARTOF会長．
S. Weller(ドイツ)；AOグループの総帥，内固定法の権威．
S. Perren(スイス)；AOグループ，骨折治療法研究の第一人者．
D. Seligson(ケンタッキー)；Interlocking nailで知られる．
D. Marsh(アイルランド)；クイーン大学整形外科教授
A. Goodship(ロンドン大学教授)；国際骨折学会前会長
その他，豪華な顔ぶれです．

内　容：1. 骨折治療の基礎研究からの討論　保存療法と各種内固定法の討論
2. 上腕骨骨折の治療　保存的治療か，如何なる内固定療法か．
3. 下腿骨骨折の治療　保存的治療か，内固定か．

事務局：〒650-0017 神戸市中央区楠町7-5-2
神戸大学医学部整形外科学教室
ARTOF日本代表 水野耕作（係 角田雅也）
TEL：078-382-5985　FAX：078-351-6930

第12回　日本ハンドセラピィ学会学術集会開催のお知らせ

会　期：平成12年5月11日（木）9：00～16：00
（第43回日本手の外科学会第1日目）
会　場：国立京都国際会館（日本手の外科学会E会場）
テーマ：手指屈筋腱損傷
内　容：特別講演「手指屈筋腱損傷の治療」
吉津孝衛先生（新潟手の外科研究所理事長）
主題演題6題「手指屈筋腱損傷のセラピィ」
一般演題6題
参加費：セラピスト5,000円（当日受付のみ）
第43回日本手の外科学会（5月11日・12日に開催）にも共通で
参加いただけます.
その他：学術集会終了後に懇親会を予定しております.

本学術集会発表・参加につきましては（社）日本作業療法士協会,（社）
日本理学療法士協会の生涯教育単位認定申請中です.

事務局：〒216-0015　神奈川県川崎市宮前区菅生2-16-1
聖マリアンナ医科大学病院リハビリテーション部
日本ハンドセラピィ学会事務局　寺本みかよ
TEL：044-977-8111〈内6150〉

第12回日本ハンドセラピィ学会
会長　中　山　幸　保
（吉村整形外科医院）

第38回　手の先天異常懇話会開催のお知らせ

第38回手の先天異常懇話会を第43回日本手の外科学会会期中(平成12年5月11日国立京都国際会館)に開催いたします．問題症例などを持ち寄っていただき自由に討論する会です．多くの方々の参加をお待ちしております．

会　　期：平成12年5月11日(木) 11：40～13：00
会　　場：国立京都国際会館　Room B-1
演　　題：1) 裂手症手術のコツ（講師：多田浩一先生）
　　2) 自由討議　　裂手症の手術の失敗例，指裂隙閉鎖の工夫
　　皮膚形成の工夫，指交叉の問題　等
　　3) 症例検討会　診断あるいは分類が困難な症例や，治療方法に迷っておられる症例について

・スライド映写機とシャーカステンを用意する予定です．
・症例検討をされたい先生は，事前に要旨を必ず下記委員長宛お送りください．

日本手の外科学会先天異常委員会
委員長　堀　井　恵美子
名古屋大学医学部整形外科学教室
〒466-8550　名古屋市昭和区鶴舞町65
TEL：052-741-2111（内線5095, 5096）
FAX：052-744-2260

第94回　中部日本整形外科災害外科学会開催のお知らせ

第94回中部日本整形外科災害外科学会を下記の通り開催いたします.
多数の学会参加をお待ちいたしております.

会　期：平成12年6月2日(金)・3日(土)
会　場：名古屋国際会議場(〒456-0036 名古屋市熱田区熱田西町1-1)

下記のプログラムを予定いたしております.

教育研修講演：
①臨床研究のクオリティコントロール—研究デザインと統計処理のポイント—
川村　孝(京大 保健管理センター)
②下腿浮腫の診断と治療—深部静脈血栓症を中心に
櫻井　恒久(名大 第一外科)
③MRSA院内感染の防止とその対応　一山　智(京大 臨床病態検査学)
④脊椎変形矯正の考え方　鈴木　信正(東京都済生会中央病院 整形)
⑤整形外科救急の診療と処置　長嶺　功一(沖縄県立那覇病院)
⑥医療の効率と費用効果分析—整形外科領域を中心として—
二木　立(日本福祉大学)
⑦カウザルギーの治療—最近のトピックス—　花岡　一雄(東大 麻酔科)
⑧臓器移植における遺伝子治療の応用　林　衆治(名大 第二外科)

招待講演(海外)：Dr. John M. Brantigan(South Texas Orthopaedic & Spinal)
Dr. Karl-Göran Thorngren(Lund University)

ワークショップ：21世紀の卒後教育
シンポジウム：2題
主　題：10題
ランチョンレクチャー：3題

事務局：〒466-8550 名古屋市昭和区鶴舞町65
名古屋大学医学部整形外科学教室内
第94回中部日本整形外科災害外科学会事務局
TEL：052-741-2111(内線5095, 5096)　FAX：052-744-2260
担当：堀井恵美子

第94回中部日本整形外科災害外科学会
会　長　岩　田　　久
(名古屋大学医学部整形外科学教室)

第12回　日本整形外科超音波研究会開催のお知らせ

会　期：平成12年7月1日（土）
会　場：京都テルサ（京都府民総合交流プラザ内）
京都市南区東九条下殿田町70（新町九条下ル）
TEL：075-692-3400　FAX：075-692-3402
特別講演：「新たな保存的骨折治療について」
九州大学医学部リハビリテーション部　神宮司　誠也先生
（日本整形外科学会教育研修単位を予定）
演題募集：主　　題　・超音波治療
・膝の超音波診断
・カラードプラ法の応用
一般演題
演題応募締切：平成12年3月31日（金）必着
（演題応募締切は1回のみです）
演題名・発表者の氏名・所属・600字以内の抄録・連絡先
（住所・電話・FAX・電子メール）をご記入の上，郵送，
FAX，ホームページまたは電子メールでお申し込み下さい．

事務局：〒606-0866　京都市左京区下鴨東森ヶ前町17
京都下鴨病院
TEL：075-781-1158　FAX：075-722-2306
電子メール：mailto:jasou@ortho.med.nagoya-u.ac.jp
ホームページ：http://ortho.med.nagoya-u.ac.jp/jasou/cong2000.html

第12回日本整形外科超音波研究会
会長　山　下　文　治

第18回　関節鏡セミナー開催のお知らせ

会　　期：平成12年7月28日(金)・29日(土)

場　　所：広島プリンスホテル(広島市南区元宇品町23-1　TEL：082-256-1111)

定　　員：150名(定員になり次第，締め切らせていただきます)

参 加 費：28,000円(懇親会参加費を含む，宿泊費別)
初心者・経験者のコースに分けてワークショップを行う予定です．参加ご希望の方は，官製はがきに「関節鏡セミナー申し込み」と明記し，所属，氏名(ふりがな)，連絡先住所・電話番号をご記入のうえ，下記連絡先までお申し込みください．折り返し申し込み票を郵送いたします．
日整会教育研修会4～6単位を申請予定です．

事 務 局：〒693-8501　島根県出雲市塩冶町89-1
島根医科大学整形外科学教室
第26回日本関節鏡学会事務局
TEL：0853-20-2242　FAX：0853-20-2236
担当：岩田　淳

第26回日本関節鏡学会
会長　越　智　光　夫
(島根医科大学整形外科学教室)

第27回　日本マイクロサージャリー学会開催のお知らせ

会　期：平成12年8月25日（金）・26日（土）
会　場：札幌プリンスホテル国際館パミール
（〒060-8615　札幌市中央区南3条西12丁目　TEL：011-241-1111）
会　長：三浪明男（北海道大学整形外科）

マイクロサージャリー技術講習会
会　期：平成12年8月23日（水）・24日（木）
会　場：株式会社ムトウ（札幌市北区北11条西4丁目）

事務局：〒060-8638　札幌市北区北15条西7丁目
北海道大学医学部整形外科学教室
TEL：011-716-1161（内5937）　FAX：011-706-6054

演題申込締切：平成12年4月28日（金）
※Web siteによる申込締切　平成12年5月8日（月）

第11回　日本末梢神経研究会開催のお知らせ

会　期：平成12年8月26日（土）
会　場：仙台市斎藤報恩会館
（〒980-0014　仙台市本町2-20-2　TEL：022-262-5506）
（仙台駅よりタクシーで5分）
演題募集：1. 末梢神経機能脱落に対する各種の再建術
2. 代謝性・糖尿病性ニューロパチー
3. 自律神経ニューロパチー
上記のテーマに関連する演題を公募いたします.
プログラム予定：
テーマに関連する一般演題発表：
シンポジウム：Crow-Fukase症候群の病態と治療（司会：西谷　裕）
西谷　裕，祖父江元，有村公良，山本　博，桑原　聡
特別講演：顔面神経麻痺に対するマイクロサージャリーによる再建術
東北大学形成外科　山田　敦
トピックス紹介：末梢神経脱落に対する再建術後の機能転換機構
小郡第一病院　土井一輝，浜松医大　長野　昭
産業医学関連演題：職業性総腓骨神経障害
マツダ（株）健康管理センター　舟橋　敦
（プログラムの一部を日本整形外科学会教育研修単位に申請予定）
演題応募締切：平成12年3月31日（金）必着
演題名，演者名，所属，住所および400字以内の要旨をご記入の上，下記事務局まで郵送またはFAXでお申し込みください．なお，勝手ながら採否は会長にご一任ください．6月末までにご連絡いたします.

事務局：〒980-8574　仙台市青葉区星陵町1-1
東北大学医学部整形外科学教室
TEL：022-717-7245　FAX：022-717-7248

第11回日本末梢神経研究会学術研究会
会長　桜井　実
（東北大学名誉教授・公立学校共済組合東北中央病院院長）

なお，本研究会は第12回より日本末梢神経学会に改組される予定です.

第9回　日本形成外科学会基礎学術集会開催のお知らせ

第9回日本形成外科学会基礎学術集会を下記の通り開催いたします．
会員の皆様の多数のご参加をお願いいたします．

会　　期：平成12年10月5日(木)・6日(金)
(前日の4日に理事会及びInstructional Courseを予定しております．)

会　　場：名古屋市国際会議場
(〒456-0036　名古屋市熱田区熱田西町1-1　TEL：052-683-7711)

演題発表形式：1) 一般演題(スライド単写)
2) 展示演題

演題募集期間：平成12年4月1日～5月31日(期限厳守)

応募方法：日本形成外科学会会誌20巻2号に綴じ込みの用紙をご利用ください．
または，学会事務局にご請求ください．

特別プログラム：

○外人招待講演
Antonios Mikos ; Professor of Rice University, USA
"Engineering Human Tissue : Challenges and Opportunities"

○講演
吉村浩太郎；東京大学形成外科講師
皮膚に対するレチノイドの作用機序について（仮題）

事 務 局：〒466-8560　名古屋市昭和区鶴舞町65
名古屋大学医学部形成外科学教室内
第9回日本形成外科学会基礎学術集会事務局
TEL：052-744-2525　FAX：052-744-2527

第9回日本形成外科学会基礎学術集会
会長　鳥　居　修　平
(名古屋大学形成外科学教授)

第19回　日本骨・関節・軟部組織移植研究会開催のお知らせ

会　期：平成12年10月14日（土）
会　場：アローレ（ホテル＆リゾート片山津）
（〒922-0402　石川県加賀市紫山町　TEL：07617-5-8000）
演題募集：第1次締切：平成12年6月30日（金）
官製葉書またはFAXでお申し込みください.
第2次締切：平成12年7月31日（月）

連絡先：〒920-8641　石川県金沢市宝町13-1
金沢大学医学部整形外科学教室
TEL：076-265-2374　FAX：076-234-4261

第19回日本骨・関節・軟部組織移植研究会
会　長　富　田　勝　郎
（金沢大学医学部整形外科学教室）

第11回　日本臨床スポーツ医学会学術集会のご案内

会　期：平成12年10月28日(土)・29日(日)
会　場：シーガイア ワールドコンベンションセンター サミット（〒880-8545　宮崎市山崎町浜山）
テーマ：スポーツ医学　―21世紀への出発(たびだち)―
主要プログラム：1）会　長　講　演
「臨床スポーツ医学会10年間の歩みと21世紀への期待」
2）特　別　講　演
「観光とスポーツ」
渡　辺　綱　纜　教授（宮崎産業経営大学経済学部観光学科）
「オリンピックとスポーツ医・科学」
川　原　　貴　先生（国立スポーツ科学センター設置準備室）
3）シンポジウム
「オリンピックにおけるスポーツドクターの役割」
「健康対策としてのスポーツ医学」
4）パネルディスカッション
「スポーツ外来の現状と今後の課題」
「トライアスロンの医学」
「身体障害者スポーツのリハビリテーション」（仮称）
5）教育研修講演　　4題予定
6）ランチョンセミナー　　4題予定
演題募集：一般演題（口演・ポスター）を公募します．演題の採否は会長にご一任ください．
演題申込要領は，日本臨床スポーツ医学会会誌8巻1号に掲載されております．また，下記ホームページにも掲載予定ですのでご覧ください．
応募締切：インターネットでの申込：平成12年6月15日（木）
用紙（フロッピーディスク）での申込：平成12年5月11日（木）
ホームページ：ホームページは4月に開設し，学術集会案内，演題募集要領などを掲載する予定です．
アドレス　http://square.umin.ac.jp/rinspo11
※日本医師会認定健康スポーツ医，日本体育協会公認スポーツドクター，日本整形外科学会認定スポーツ医，健康運動指導士・実践指導者などの資格継続単位を申請中です．

演題申込先・お問い合わせ先：
〒468-0063　名古屋市天白区音聞山1013　　有限会社ヒズ・ブレイン内
第11回日本臨床スポーツ医学会学術集会　登録事務局
TEL：052-836-3511　FAX：052-836-3510

第11回　日本臨床スポーツ医学会学術集会
会長　田　島　直　也
（宮崎医科大学整形外科学教室）

第27回　日本肩関節学会開催のお知らせ

会　期：平成12年11月10日（金）・11日（土）
会　場：熊本市民会館（熊本市桜町1-3　TEL：096-355-5235）
　　熊本ホテルキャッスル（熊本市城東町4-2　TEL：096-326-3311）

演題募集：

1）主題
　・肩関節不安定症　―診断・治療上の問題点―
　・腱板断裂　―診断・治療上の問題点―
　・肩関節疾患に関する基礎的研究
　主題の中からシンポジウムを組む予定です（一部指定）.

2）一般演題
　肩関節疾患に関する基礎的演題および臨床演題

3）症例検討演題
　診断と治療が困難であった，予想外であった，珍しい，未解決などの症例

特別講演・教育講演：

・The value of instability classification―presenting a new classification and its clinical relevance.
　JIL Bayley（Royal National Orthopaedics Hospital, UK）
・The Rotator Cuff―current concepts.
　RJ Neviasier（George Washington Univ., USA）

演題締切：1次締切：平成12年4月30日必着
　　官製はがきに主題・一般演題・症例検討演題の区分，演題名，発表者氏名，所属，住所，TEL・FAX番号を記入の上，事務局までお申し込みください．折り返し抄録用紙をお送りいたします．
　　2次締切：平成12年5月31日必着

事務局：〒860-8556　熊本県熊本市本荘1-1-1
　　熊本大学医学部整形外科学教室内　第27回日本肩関節学会事務局
　　TEL：096-373-5226　FAX：096-373-5228

第27回日本肩関節学会
会　長　高　木　克　公
（熊本大学医学部整形外科学教室）

第11回　日本小児整形外科学会学術集会開催のお知らせ

第11回日本小児整形外科学会学術集会を下記の要領にて開催いたします.

会　期：平成12年11月24日（金）・25日（土）
会　場：パシフィコ横浜
（〒220-0012　横浜市西区みなとみらい1丁目1番1号）

スローガン：21世紀に向けて　―治療法の適応と限界を明確にする―

主　題：

1. ペルテス病の保存療法，手術療法の適応と限界
2. 大腿骨頭すべり症の疫学と手術療法の適応と限界
3. 骨嚢腫手術の適応と限界“どれがよいのか”
4. 小児骨折治療の諸問題
5. 脳性麻痺療育および手術療法の適応と限界
6. 乳児化膿性股関節炎初期治療の適応と限界
7. 小児悪性骨腫瘍の包括的医療
8. 小児脊柱変形治療の適応と限界
9. 先天性内反足の保存療法，手術療法の適応と限界
10. 先天性股関節脱臼手術療法の適応と限界
“やらねばならないこと，やってはならないこと”

演題募集：上記主題ならびに一般演題を募集いたします.

第1次締切り：平成12年5月31日（水）
官製はがきに演題名，所属，演者名，住所，電話番号，FAX番号を明記のうえ，お申し込みください.
第2次締切り：平成12年6月30日（金）
抄録原稿およびコピー2部，連絡用はがきをご提出ください.

なお，演題応募状況をみて，シンポジウム，パネルディスカッションを組みます.

演題申込先：〒232-8555　横浜市南区六ツ川2-138-4
神奈川県立こども医療センター整形外科内
第11回日本小児整形外科学会学術集会事務局
TEL：045-711-2351　FAX：045-721-3324　担当：奥住茂晴

第11回日本小児整形外科学会学術集会
会長　亀　下　喜久男
（神奈川県立こども医療センター肢体不自由児施設長）

第15回　東日本手の外科研究会開催のお知らせ

第15回東日本手の外科研究会を下記要領にて開催いたしますので，多数の演題のご応募，ご参加をお願い申し上げます．

会　期：平成13年2月3日（土）
会　場：シェーンバッハサボー
（〒102-0093　東京都千代田区平河町2-7-5）
プログラム：＜特別講演＞
＊Steven F. Viegas M.D.
Prof. & Chief Division of Hand Surgery
University of Texas Medical Branch
＊Warren Breidenbach M.D.
Louisville Hand Surgery, University of Louisville
＜主　　題＞
Ⅰ．診断治療の新しい試み
Ⅱ．手の外科のバイオメカニクス
Ⅲ．手の外科の同種移植の現状（演者指定）

演題募集：上記主題および一般演題を公募します．演題の採否は会長にご一任ください．
演題申込要領：今回はインターネットでの申込を受付ます．
Ⅰ．インターネットでの演題申込　応募締切　平成12年10月31日（火）
ホームページにアクセスし，その指示にしたがって入力してください．注意事項，連絡等は全てホームページ上に掲載します．なお，ホームページのアドレスは会員には郵便でお知らせいたしますが，ご不明な点は下記事務局宛お問合わせください．
インターネットでの演題受付期間：
平成12年8月23日(水)～10月31日（火）午前11時
採否の決定は11月30日までにホームページ上で発表いたします．
Ⅱ．用紙での演題申込　応募締切　平成12年9月30日（土）
平成12年8月25日（金）までに，官製はがきに演題名，所属，演者名，住所，電話番号，FAX番号をご記入のうえ，お申し込みください．折返し必要書類をお送りします．

演題申込先：〒468-0063　名古屋市天白区音聞山1013
有限会社ヒズ・ブレイン内
第15回東日本手の外科研究会　登録事務局
TEL：052-836-3511　FAX：052-836-3510
e-mail　hisbrain@now.or.jp

第15回東日本手の外科研究会
会長　別　府　諸　兄
（聖マリアンナ医科大学整形外科学教室教授）



循環器系のプロスタグランジン

慢性動脈閉塞症における四肢潰瘍ならびに安静時疼痛の改善に血行再建術後の血流維持に

プロスタグランジンE1製剤

注射用プロスタンディン®

劇薬
指定医薬品
要指示医薬品

薬価基準収載

注射用アルプロスタジル アルファデクス

禁忌（次の患者には投与しないこと）
(1)重篤な心不全のある患者
（心不全を増悪させることがある。）
(2)出血（頭蓋内出血、出血性眼疾患、消化管出血、喀血等）している患者
（出血を助長するおそれがある。）
(3)妊婦又は妊娠している可能性のある婦人
（「妊婦、産婦、授乳婦等への投与」の項参照）
(4)本剤の成分に対し過敏症の既往歴のある患者

■効能・効果　Ⅰ.動脈内投与：慢性動脈閉塞症（バージャー病、閉塞性動脈硬化症）における四肢潰瘍ならびに安静時疼痛の改善　Ⅱ.静脈内投与：1.振動病における末梢血行障害に伴う自覚症状の改善ならびに末梢循環・神経・運動機能障害の回復　2.血行再建術後の血流維持　3.動脈内投与が不適と判断される慢性動脈閉塞症（バージャー病、閉塞性動脈硬化症）における四肢潰瘍ならびに安静時疼痛の改善

■用法・用量　Ⅰ.動脈内投与：1.本品1管（アルプロスタジル20μg）を生理食塩液5mLに溶かし、通常成人1日量アルプロスタジルとして10～15μg（およそ0.1～0.15ng/kg/分）をインフュージョンポンプを用い持続的に動脈内へ注射投与する。　2.症状により0.05～0.2ng/kg/分の間で適宜増減する。Ⅱ.静脈内投与：1.通常成人1回量本品2～3管（アルプロスタジル40～60μg）を輸液500mLに溶解し、2時間かけて点滴静注する（5～10ng/kg/分）。なお、投与速度は体重1kg 2時間あたり1.2μgをこえないこと。2.投与回数は1日1～2回。　3.症状により適宜増減する。

■使用上の注意　1.慎重投与（次の患者には慎重に投与すること）(1)心不全のある患者〔心不全の増強傾向があらわれるとの報告があるので、循環状態に対する観察を十分に行い、慎重に投与すること。〕(2)重症糖尿病患者〔網膜症など脆弱血管からの出血を助長することがある。〕(3)出血傾向のある患者〔出血を助長するおそれがある。〕(4)胃潰瘍の合併症及び既往歴のある患者〔出血を助長するおそれがある。〕(5)抗血小板剤、血栓溶解剤、抗凝血剤を投与中の患者（「相互作用」の項参照）(6)緑内障、眼圧亢進のある患者〔動物実験（ウサギ）で眼圧上昇が報告されている。〕2.重要な基本的注意 (1)本剤による治療は対症療法であり投与中止後再燃することがあるので注意すること。(2)慢性動脈閉塞症における四肢潰瘍の改善を治療目的とする場合、静脈内投与は動脈内投与に比し治療効果がやや劣るので、動脈内投与が非適応と判断される患者（高位血管閉塞例など）又は動脈内投与操作による障害が、期待される治療上の効果を上まわると判断される患者に行うこと。

3.相互作用　併用注意（併用に注意すること）

薬剤名等	臨床症状・措置方法	機序・危険因子
抗血小板剤 アスピリン、チクロピジン、シロスタゾール 血栓溶解剤 ウロキナーゼ 抗凝血剤 ヘパリン、ワルファリン	これらの薬剤と併用することにより出血傾向の増強をきたすおそれがある。観察を十分に行い、用量を調節するなど注意すること。	本剤は血小板凝集能を抑制するため、類似の作用を持つ薬剤を併用することにより作用を増強することが考えられる。

4.副作用〈動脈内投与〉副作用は465例中220例（47.31%）について408件の報告があり、主な副作用は注射部位では浮腫・腫脹145件（31.18%）、鈍痛・疼痛115件（24.73%）、発赤57件（12.26%）、熱感・発熱51件（10.97%）、および注射部位以外では発熱 11件（2.37%）などである。（承認時迄の調査及び1982年10月迄の副作用頻度報告結果）〈静脈内投与〉副作用は2,200例中221例（10.05%）について318件の報告があり、主な副作用は注射部位では血管痛77件（3.50%）；静脈炎13件（0.59%）、疼痛16件（0.73%）、発赤97件（4.41%）、および注射部位以外では悪心・嘔吐16件（0.73%）、頭痛・頭重11件（0.50%）などである。（再審査終了時）　(1)重大な副作用 1)ショック、心不全、肺水腫 ショック、心不全、肺水腫があらわれることがあるので、観察を十分に行い、異常が認められた場合には投与を中止し、適切な処置を行うこと。2)脳出血、消化管出血 脳出血、消化管出血（0.05%）があらわれることがあるので、観察を十分に行い、異常が認められた場合には投与を中止すること。3)白血球減少 まれに白血球減少があらわれることがあるので、異常が認められた場合には投与を中止すること。

(2)その他の副作用

〈動脈内投与〉

	10～35%未満	3%未満	頻度不明
注射部	疼痛、腫脹、発赤、発熱	脱力感、瘙痒	
その他		頭痛、発熱、動悸	血漿蛋白分画の変動

〈静脈内投与〉

	0.5～5%未満	0.5%未満	頻度不明
循環器		胸部絞扼感注)、血圧降下注)、顔面潮紅、動悸	
出血傾向			眼底出血、皮下出血
注射部	血管痛、静脈炎、疼痛、発赤	腫脹、瘙痒	
消化器	悪心・嘔吐	胃部不快感、食欲不振、下痢	
肝臓		GOT、GPTの上昇等	
皮膚		瘙痒	発疹
その他	頭痛・頭重	発熱、熱感、浮腫、めまい、乳房硬結	関節痛

頻度不明は自発報告による
注)：発現した場合には、投与を中止するなど適切な処置を行うこと。

5.高齢者への投与　一般に高齢者では、心機能等生理機能が低下しているので減量するなど注意すること。6.妊婦、産婦、授乳婦等への投与　妊婦又は妊娠している可能性のある婦人には投与しないこと。〔アルプロスタジルには子宮収縮作用が認められている。〕7.小児等への投与　未熟児、新生児、乳児、幼児又は小児に対する安全性は確立していない（使用経験が少ない）。8.適用上の注意 (1)投与速度：本剤投与により、副作用があらわれた場合には、すみやかに投与速度を遅くするか又は投与を中止すること。(2)調製方法：インフュージョンポンプ使用に際しては、バッグあるいはシリンジ内に気泡が混入しないように注意すること。(3)アンプルカット時：本品はワンポイントカットアンプルであるが、アンプルのカット部分をエタノール綿等で清拭しカットすることが望ましい。

＊その他詳細は製品添付文書をご参照ください。

製造発売元・資料請求先
小野薬品工業株式会社
〒541-8526 大阪市中央区道修町2丁目1番5号

990801

ROBERT REID INC.

AVANTA
ORTHOPAEDICS

Some big reasons for choosing our implants

AVANTA 人工指関節



ヒンジブロック

ヒンジ部をブロックタイプにした事により、骨の過成長を防ぎ金属のプレート等を追加する必要はありません。

ヒンジの内側

円形にデザインされたヒンジの内側は屈曲時の応力を分散し耐久性を向上させました。

MP 関節、PIP 関節

MP(MCP) 関節用　PIP 関節用がございます。

新開発のシリコンエラストマー

医療用グレード SilflexII をシリコンメーカーと共同開発しました。

90°

表面置換型

TMC 関節、MP 関節、PIP 関節用にそれぞれ設計されたコバルトクロムと UHMWPE の組合せによる表面置換型の人工指関節もご用意致しております。

ヒンジ軸

ヒンジ軸を掌側にすることにより、90° 以上の屈曲が得られます。

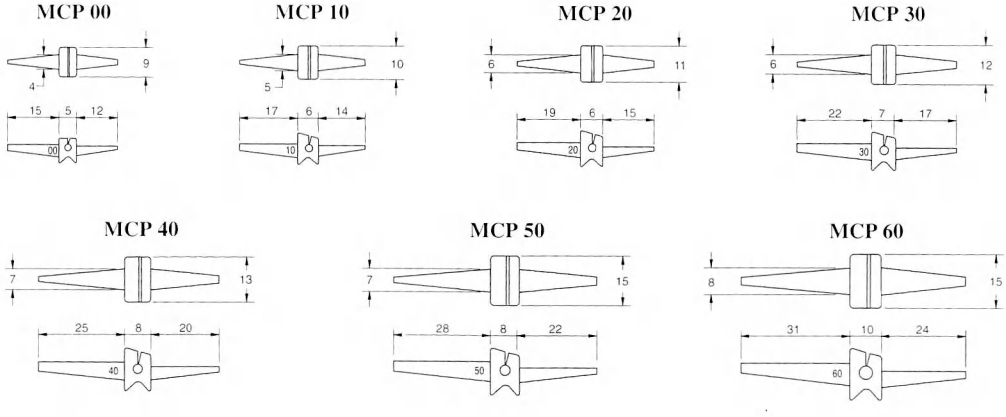

単位：mm

販　売　名：AVANTA 人工指関節
医療用具承認番号：20800BZY00746000
医療用具許可番号：13BY0031

AVANTA 人工指関節は、すべて滅菌された状態で供給されます。

輸入販売元　株式会社　ロバート・リード商会　本社　〒114-0024　東京都北区西ヶ原 1-46-13　TEL：03-3915-1369

※詳しい事については、カタログをご請求ください。

エース シンメトリー 上肢用プレート システム

医療用具承認番号　20800BZY00625000，20300BZY00240000　医療用具許可番号　13BY0697

ACE Symmetry™
Upper Extremity Plates System

エース　コーリス　創外固定器

医療用具承認番号　20700BZY01239000　医療用具許可番号　13BY0697

ACE Colles' Fixator

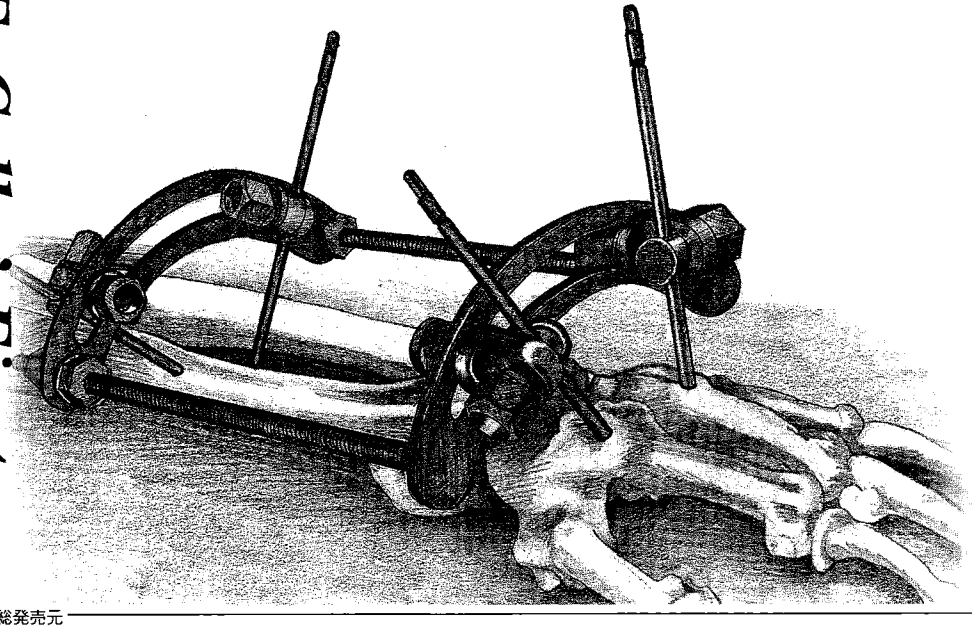

輸入総発売元

株式会社 日本エムディ・エム

本社／東京営業所　〒162-0066 東京都新宿区市谷台町12番地 TEL.03(3341)6688(直通)

札幌営業所／TEL.011(210)6691(代)
盛岡営業所／TEL.019(623)0991(代)
仙台営業所／TEL.022(213)0591(代)
浦和営業所／TEL.048(834)3571(代)
千葉営業所／TEL.043(296)6011(代)
横浜営業所／TEL.045(476)1771(代)
名古屋営業所／TEL.052(731)5020(代)
金沢営業所／TEL.076(223)8805(代)
京都営業所／TEL.075(352)4110(代)
大阪営業所／TEL.06(6304)8260(代)
神戸営業所／TEL.078(291)8661(代)
高松営業所／TEL.0878(33)9121(代)
広島営業所／TEL.082(243)5371(代)
福岡営業所／TEL.092(475)1211(代)
熊本営業所／TEL.096(322)9011(代)



神・経・修・復

メチコバールはエーザイが独自に合成・開発した、メコバラミン（メチルB_{12}）製剤です。
メチコバールは核酸・蛋白合成、リン脂質合成を促進し、障害された神経を修復します（ラット、*in vitro*）。臨床的には末梢性神経障害に伴うしびれ・痛み・麻痺を改善します。
注射は急性期や難治性の神経疾患、入院患者さんに適しています。
副作用発現率は経口で〇、九六％（一四六／一五、一八〇例）で、主なものは食欲不振、胃腸障害、悪心、下痢などです。（一九八五年十一月）
又、注射では〇、四五％（十三／二八七二例）で、主なものは発疹などです。（一九九四年四月）
重大な副作用として、注射でアナフィラキシー様反応を起こすことがあります。

効能・効果

末梢性神経障害、
ビタミンB_{12}欠乏による巨赤芽球性貧血（注射液500μgのみ）
〈効能・効果に関連する使用上の注意〉
本剤投与で効果が認められない場合、月余にわたって漫然と使用すべきでない。

用法・用量

錠500μg：通常、成人は1日3錠（メコバラミンとして1日1,500μg）を3回に分けて経口投与する。ただし、年齢及び症状により適宜増減する。
錠250μg：通常、成人は1日6錠（メコバラミンとして1日1,500μg）を3回に分けて経口投与する。ただし、年齢及び症状により適宜増減する。
細粒：通常、成人は1日3包（メコバラミンとして1日1,500μg）を3回に分けて経口投与する。ただし、年齢及び症状により適宜増減する。
注射液500μg（末梢性神経障害の場合）：通常、成人は1日1回1アンプル（メコバラミンとして500μg）を週3回、筋肉内または静脈内に注射する。ただし、年齢及び症状により適宜増減する。
注射液500μg（巨赤芽球性貧血の場合）：通常、成人は1日1回1アンプル（メコバラミンとして500μg）を週3回、筋肉内または静脈内に注射する。約2ヵ月投与した後、維持療法として1～3ヵ月に1回1アンプルを投与する。

使用上の注意

1．内服剤
　1．副作用
　総症例15,180例中、146例（0.96％）の副作用が報告されている。（副作用発現頻度調査終了時）

	0.1～5％未満	0.1％未満
消化器	食欲不振、悪心・嘔吐、下痢	
過敏症		発疹

＊2．適用上の注意
　薬剤交付時（錠）
　PTP包装の薬剤はPTPシートから取り出して服用するよう指導すること。（PTPシートの誤飲により、硬い鋭角部が食道粘膜に刺入し、更には穿孔をおこして縦隔洞炎等の重篤な合併症を併発することが報告されている）
3．その他の注意
　水銀及びその化合物を取り扱う職業従事者に長期にわたって大量に投与することは避けることが望ましい。
2．注射剤
＊＊1．副作用
　総症例2,872例中、13例（0.45％）の副作用が報告されている。（再審査終了時）
　＊＊（1）重大な副作用（頻度不明）
　　アナフィラキシー様反応　血圧降下、呼吸困難等のアナフィラキシー様反応を起こすことがあるので、観察を十分に行い、このような症状があらわれた場合には、直ちに投与を中止し、適切な処置を行うこと。
　（2）その他の副作用

	0.1％未満	頻度不明
過敏症　注）	発疹	
その他	頭痛、発熱感	発汗、筋肉内注射部位の疼痛・硬結

注）このような症状があらわれた場合は、投与を中止する。
2．適用上の注意
　（1）投与時
　　光分解を受けやすいので、開封後直ちに使用するとともに、遮光に留意すること。
　（2）筋肉内注射時
　　筋肉内に投与する場合は、組織・神経などへの影響を避けるため、下記の点に注意すること。
　　1）同一部位への反復注射は避けること。なお、未熟児、新生児、乳児、小児には特に注意すること。
　　2）神経走行部位を避けるよう注意すること。
　　3）注射針を刺入したとき、激痛を訴えたり、血液の逆流を見た場合には、直ちに針を抜き、部位をかえて注射すること。
　（3）アンプルカット時
　　本品はワンポイントカットアンプルであるが、アンプルのカット部分をエタノール綿等で清拭してからカットすることが望ましい。

＊1997年5月改訂
＊＊1998年11月改訂

●ご使用に際しては添付文書をご参照ください。

末梢性神経障害治療剤

Methycobal

メチコバール®

錠500μg・錠250μg／細粒／注射液500μg
―メコバラミン製剤―
〈薬価基準収載〉

hhc ヒューマン・ヘルスケア企業　Eisai エーザイ

〒112-8088 東京都文京区小石川4-6-10
資料請求先：医薬企画部メチコバール係

H-K4 0011

中島式創外固定器

（ＰＩＰ関節内骨折、ＭＰ関節内骨折の治療器械）

40度の可動域が可能です。

1．指のＰＩＰ関節内骨折、ＭＰ関節内骨折に使用する。
2．外傷後拘縮を生じた指の授動に使用する。
3．イメージ下にキルシュナー鋼線を挿入し、皮膚切開を必要としない。
4．牽引を加えながら骨折を整復し、それと同時に関節運動を可能にする。
5．40°の可動域訓練が可能のため損傷された関節面の再生に役立つ。



（大祐医科工業株式会社）

部品名	大	中	小
全　長	52～62	44～54	36～46
延長鋼線間隔	36～46	29～39	23～33
延長間隔　左右（各）	0～5	0～5	0～5
鋼線通し穴	1.9	1.3	1.3
鋼線通し穴間隔	5	5	4

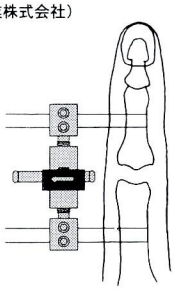

術前（前後）

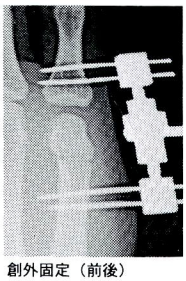

創外固定（前後）

標準価格　**￥９５,０００.**　承認番号４Ｂ１０３１

小児用腱縫合セット

小児腱縫合用特殊針付縫合糸

特に繊細なオペレーションを要求される小児の腱縫合用に開発された特殊針付縫合糸です。
針径をマイクロ針並みに細くし、針先にカットを加え、
更に、特別な加工を施し「強度」と「切れ味」の両面を実現させた特殊針です。
用途に合わせて４種類を１セットに納めたパッケージをご用意させて頂きました。
最初にセットでご購入頂き、以降は各種類毎にお買い求め頂けます。

セット内容

ＢＨ－１２－２０（１２mm　青ナイロン７－０　２００μ）１２本／箱
ＢＨ－１２－１８（１２mm　青ナイロン７－０　１８０μ）１２本／箱
ＢＨ－１０－１５（１０mm　青ナイロン８－０　１５０μ）１２本／箱
ＢＨ－１０－１２（１０mm　青ナイロン８－０　１２０μ）１２本／箱

標準価格　小児用腱縫合セット　**￥５９,４００.**／セット（１本単価￥１,２３７）

許可Ｎｏ．（６１Ｂ）第４０３号

熊本機能病院副院長　中島英親先生の御指導で設計開発されました。

発売元　株式会社 河野製作所
本　　社　〒２７２千葉県市川市曽谷２－１１－１０
お客様相談窓口　TEL03-3813-7411　FAX03-3813-7414

住友製薬

経皮吸収時代

Inteban®
Catlep®

インテバン®クリーム
外用液

貼付剤 カトレップ®

薬価基準収載

■ 効能・効果、用法・用量、使用上の注意等は添付文書をご覧ください。

資料請求先
住友製薬株式会社
〒541-8510 大阪市中央区道修町2丁目2番8号
カトレップ製造元　帝國製薬株式会社